

Электронная цифровая подпись

Лысов Николай Александрович



F 2 5 6 9 9 F 1 D E 0 1 1 1 E A

Бунькова Елена Борисовна



F C 9 3 E 8 6 A C 8 C 2 1 1 E 9

Утверждено 28 мая 2020 г.
протокол № 6

председатель Ученого Совета Лысов Н.А.

ученый секретарь Ученого Совета Бунькова Е.Б.

**ОЦЕНОЧНЫЕ МАТЕРИАЛЫ ДЛЯ
ПРОВЕДЕНИЯ ТЕКУЩЕГО КОНТРОЛЯ И ПРОМЕЖУТОЧНОЙ АТТЕСТАЦИИ**

Дисциплина «Пропедевтика внутренних болезней»

по направлению подготовки 31.05.01 Лечебное дело (уровень специалитета)

Направленность: Лечебное дело

Форма обучения: очная

Квалификация (степень) выпускника: Врач - лечебник

Срок обучения: 6 лет

Год поступления 2019,2020

1. Перечень компетенций с указанием этапов их формирования в процессе освоения образовательной программы

В результате освоения ОПОП обучающийся должен овладеть следующими результатами обучения по дисциплине (модулю) «Пропедевтика внутренних болезней»:

№ п/п	Раздел Дисциплины	Код контролируемой компетенции (или её части) / и ее формулировка – по желанию	Наименование оценочного средства	Шкала оценивания
1.	История развития учения о внутренних болезнях. Общий осмотр.	ОПК-11 ПК-5 ПК-6 ПК-7	Устный ответ, решение ситуационных задач, стандартизированный тестовый контроль	Пятибалльная шкала оценивания
2.	Симптоматика заболеваний сердечно-сосудистой системы. Пальпация сердца и сосудов.	ОПК-11 ПК-5 ПК-6 ПК-7	решение ситуационных задач, стандартизированный тестовый контроль, разбор историй болезни	Пятибалльная шкала оценивания
3.	Перкуссия сердца	ОПК-11 ПК-5 ПК-6 ПК-7	Устный ответ, решение ситуационных задач, стандартизированный тестовый контроль, разбор историй болезни	Пятибалльная шкала оценивания
4.	Биомеханика сердца	ОПК-11 ПК-5 ПК-6 ПК-7	Устный ответ, решение ситуационных задач, стандартизированный тестовый контроль, разбор историй болезни	Пятибалльная шкала оценивания
5.	Аускультация сердца и сосудов	ОПК-11 ПК-5 ПК-6 ПК-7	решение ситуационных задач, стандартизированный тестовый контроль, разбор историй болезни	Пятибалльная шкала оценивания
6.	Инструментальные методы исследования сердечно-сосудистой системы	ОПК-11 ПК-5 ПК-6 ПК-7	Устный ответ, решение ситуационных задач, стандартизированный тестовый контроль, разбор историй болезни	Пятибалльная шкала оценивания
7.	Нарушение сердечного ритма	ОПК-11 ПК-5 ПК-6 ПК-7	Устный ответ, решение ситуационных задач, стандартизированный тестовый контроль, разбор историй болезни	Пятибалльная шкала оценивания
8.	Нарушения проводимости	ОПК-11 ПК-5 ПК-6 ПК-7	Устный ответ, решение ситуационных задач, стандартизированный тестовый контроль, курация больного/разбор тематического больного, разбор историй болезни	Пятибалльная шкала оценивания
9.	Синдромы острой и хронической сердечной недостаточности	ОПК-11 ПК-5 ПК-6 ПК-7	Устный ответ, решение ситуационных задач, стандартизированный тестовый контроль курация больного/разбор тематического больного, разбор историй болезни	Пятибалльная шкала оценивания
10.	Исследование больных с пороками сердца	ОПК-11 ПК-5 ПК-6	устный ответ, решение ситуационных задач, стандартизированный	Пятибалльная шкала оценивания

№ п/п	Раздел Дисциплины	Код контролируемой компетенции (или её части) / и ее формулировка – по желанию	Наименование оценочного средства	Шкала оценивания
		ПК-7	тестовый контроль, курация больного/разбор тематического больного	
11.	Исследование больных с ишемической болезнью сердца	ОПК-11 ПК-5 ПК-6 ПК-7	устный ответ, решение ситуационных задач, стандартизированный тестовый контроль, курация больного/разбор тематического больного,	Пятибалльная шкала оценивания
12.	Синдром артериальной гипертензии	ОПК-11 ПК-5 ПК-6 ПК-7	устный ответ, решение ситуационных задач, стандартизированный тестовый контроль, курация больного/разбор тематического больного, разбор историй болезни	Пятибалльная шкала оценивания
12.1	Симуляционный курс физикальное обследование сердечно-сосудистой системы	ОПК-11 ПК-5 ПК-6 ПК-7	работа с симулированным пациентом	Пятибалльная шкала оценивания
13.	Пальпация живота. Перкуссия печени, селезенки	ОПК-11 ПК-5 ПК-6 ПК-7	решение ситуационных задач, стандартизированный тестовый контроль, курация больного/разбор тематического больного, разбор историй болезни	Пятибалльная шкала оценивания
14.	Симптоматика заболеваний органов пищеварения. Синдромы заболеваний системы пищеварения	ОПК-11 ПК-5 ПК-6 ПК-7	устный ответ/решение ситуационных задач, стандартизированный тестовый контроль, курация больного/разбор тематического больного, разбор историй болезни	Пятибалльная шкала оценивания
15.	Симптоматика заболеваний желудка и двенадцатиперстной кишки	ОПК-11 ПК-5 ПК-6 ПК-7	устный ответ, решение ситуационных задач, стандартизированный тестовый контроль, курация больного/разбор тематического больного.	Пятибалльная шкала оценивания
16.	Симптоматика заболеваний печени, желчевыводящих путей и поджелудочной железы	ОПК-11 ПК-5 ПК-6 ПК-7	Устный ответ, решение ситуационных задач, стандартизированный тестовый контроль, курация больного/разбор тематического больного, разбор историй болезни	Пятибалльная шкала оценивания
17.	Синдромы заболеваний печени и желчевыводящих путей	ОПК-11 ПК-5 ПК-6 ПК-7	устный ответ, решение ситуационных задач, стандартизированный тестовый контроль, курация больного/разбор тематического больного, разбор историй болезни	Пятибалльная шкала оценивания
18.	Исследование больных	ОПК-11	устный ответ, решение	Пятибалльная

№ п/п	Раздел Дисциплины	Код контролируемой компетенции (или её части) / и ее формулировка – по желанию	Наименование оценочного средства	Шкала оценивания
	с заболеваниями печени	ПК-5 ПК-6 ПК-7	ситуационных задач, стандартизированный тестовый контроль, курация больного/разбор тематического больного, разбор историй болезни	шкала оценивания
18.1	Защита Истории болезни	ОПК-11 ПК-5 ПК-6 ПК-7	написание истории болезни/фрагмента истории болезни	Пятибалльная шкала оценивания
18.2	Симуляционный курс сбор жалоб и анамнеза на первичном амбулаторном приеме	ОПК-11 ПК-5 ПК-6 ПК-7	работа на симуляторе	Пятибалльная шкала оценивания
19.	Симптоматика заболеваний органов дыхания	ОПК-11 ПК-5 ПК-6 ПК-7	устный ответ, решение ситуационных задач, стандартизированный тестовый контроль, курация больного/разбор тематического больного.	Пятибалльная шкала оценивания
20.	Перкуссия легких	ОПК-11 ПК-5 ПК-6 ПК-7	устный ответ, решение ситуационных задач, стандартизированный тестовый контроль, курация больного/разбор тематического больного, разбор историй болезни	Пятибалльная шкала оценивания
21.	Аускультация легких	ОПК-11 ПК-5 ПК-6 ПК-7	устный ответ, решение ситуационных задач, стандартизированный тестовый контроль, курация больного/разбор тематического больного, разбор историй болезни	Пятибалльная шкала оценивания
22.	Синдромы легочных заболеваний	ОПК-11 ПК-5 ПК-6 ПК-7	Устный ответ, решение ситуационных задач, стандартизированный тестовый контроль, курация больного/разбор тематического больного.	Пятибалльная шкала оценивания
23.	Исследование больных с заболеваниями легких	ОПК-11 ПК-5 ПК-6 ПК-7	Устный ответ, решение ситуационных задач, стандартизированный тестовый контроль, курация больного/разбор тематического больного, разбор историй болезни	Пятибалльная шкала оценивания
24.	Симптоматика заболеваний почек и мочевыводящих путей	ОПК-11 ПК-5 ПК-6 ПК-7	устный ответ, решение ситуационных задач, стандартизированный тестовый контроль, курация больного/разбор тематического больного.	Пятибалльная шкала оценивания
25.	Синдромы заболеваний почек	ОПК-11 ПК-5	устный ответ, решение ситуационных задач,	Пятибалльная шкала

№ п/п	Раздел Дисциплины	Код контролируемой компетенции (или её части) / и ее формулировка – по желанию	Наименование оценочного средства	Шкала оценивания
		ПК-6 ПК-7	стандартизированный тестовый контроль, курация больного/разбор тематического больного, разбор историй болезни	оценивания
26.	Исследование больных с заболеваниями почек	ОПК-11 ПК-5 ПК-6 ПК-7	устный ответ, решение ситуационных задач, стандартизированный тестовый контроль, курация больного/разбор тематического больного, разбор историй болезни	Пятибалльная шкала оценивания
26.1	Симуляционный курс – неотложная помощь	ОПК-11 ПК-5 ПК-6 ПК-7	работа на симуляторе	Пятибалльная шкала оценивания
27.	Симптоматика заболеваний крови	ОПК-11 ПК-5 ПК-6 ПК-7	Устный ответ, решение е ситуационных задач, стандартизированный тестовый контроль	Пятибалльная шкала оценивания
28.	Синдромы при заболеваниях крови	ОПК-11 ПК-5 ПК-6 ПК-7	устный ответ, решение ситуационных задач, стандартизированный тестовый контроль, , курация больного/разбор тематического больного, разбор историй болезни	Пятибалльная шкала оценивания
29.	Симптоматика заболеваний эндокринной системы	ОПК-11 ПК-5 ПК-6 ПК-7	собеседование, стандартизированный тестовый контроль, курация больного/разбор тематического больного, разбор историй болезни	Пятибалльная шкала оценивания
30.	Синдромы при заболеваниях эндокринной системы	ОПК-11 ПК-5 ПК-6 ПК-7	устный ответ, решение ситуационных задач, стандартизированный тестовый контроль, курация больного/разбор тематического больного, разбор историй болезни	Пятибалльная шкала оценивания
31.	Неотложная терапия	ОПК-11 ПК-5 ПК-6 ПК-7	устный ответрешение ситуационных задач, стандартизированный тестовый контроль, курация больного/разбор тематического больного, разбор историй болезни	Пятибалльная шкала оценивания
31.1	Итоговое тестирование	ОПК-11 ПК-5 ПК-6 ПК-7	стандартизированный тестовый контроль	Пятибалльная шкала оценивания
31.2	Аттестация практических навыков	ОПК-11 ПК-5 ПК-6 ПК-7	аттестация навыков обследования больного, оценки лабораторных данных, ЭКГ, рентгенограмм	Пятибалльная шкала оценивания

2. Текущий контроль успеваемости на занятиях семинарского типа (клинические

практические занятия), включая задания самостоятельной работы обучающихся, проводится в формах:

- устный ответ (в соответствии с темой занятия в рабочей программе дисциплины и перечнем вопросов для самоконтроля при изучении разделов дисциплины);
- стандартизированный тестовый контроль;
- решения ситуационных задач;
- работа на симуляторах;
- практические навыки;
- курация больного/разбор тематического больного;
- написание истории болезни/фрагмента истории болезни

Выбор формы текущего контроля на каждом занятии осуществляет преподаватель. Формы текущего контроля на одном занятии у разных обучающихся могут быть различными. Конкретную форму текущего контроля у каждого обучающегося определяет преподаватель. Количество форм текущего контроля на каждом занятии может быть различным и определяется преподавателем в зависимости от целей и задач занятия.

2.1.1. Стандартизированный тестовый контроль (по темам или разделам)

Тема №1: «История развития учения о внутренних болезнях. Общий обзор»

Выберите правильный ответ

1. МЕДИЦИНСКАЯ ЭТИКА – ЭТО:

1. специфическое проявление общей этики в деятельности врача
2. наука, рассматривающая вопросы врачебного гуманизма, проблемы долга, чести, совести и достоинства медицинских работников
3. наука, помогающая выработать у врача способность к нравственной ориентации в сложных ситуациях, требующих высоких морально-деловых и социальных качеств
4. верно все вышеперечисленное
5. нет правильного варианта

2. ОСНОВОПОЛОЖНИК РУССКОЙ ТЕРАПЕВТИЧЕСКОЙ ШКОЛЫ, впервые предложивший расспрос больного, разработавший схему клинического исследования и ведения Истории болезни, призывавший лечить не болезнь, а больного:

1. Матвей Яковлевич Мудров
2. Григорий Антонович Захарьин
3. Сергей Петрович Боткин
4. Алексей Александрович Остроумов
5. Василий Парменович Образцов

3. МЕДИЦИНСКАЯ ДЕОНТОЛОГИЯ – ЭТО:

1. самостоятельная наука о долге медицинских работников;
2. прикладная, нормативная, практическая часть медицинской этики.

4. УСТАНОВИТЕ СООТВЕТСТВИЕ

1. предложил схему клинического исследования больного; лечить больного, а не болезнь А) Мудров МЯ
Б) Ауэнбруггер Л.
2. описал зоны повышенной чувствительности кожи при заболеваниях внутренних органов В) Захарьин Г.А.
Г) Боткин С.П.
3. описал точку выслушивания диастолического шума при недостаточности полулунных клапанов аорты Д) Лаэннек Р.
4. разработал и внедрил в клиническую практику аускультацию
5. внедрил в клиническую практику перкуссию

5. НЕОБХОДИМОСТЬ СОХРАНЕНИЯ ВРАЧОМ В ТАЙНЕ СВЕДЕНИЙ О БОЛЬНОМ И ХАРАКТЕРЕ ЕГО ЗАБОЛЕВАНИЯ ЯВЛЯЕТСЯ ОДНИМ ИЗ ТРЕБОВАНИЙ:

1. профессиональной этики
2. медицинской деонтологии
3. медицинской психологии

6. ЯТРОГЕННЫЕ ЗАБОЛЕВАНИЯ - ЭТО:

- 1) заболевания, вызванные злоумышленными действиями врача
- 2) заболевания, возникающие вследствие воздействия на геном человека
- 3) заболевания, появляющиеся из-за воздействия неблагоприятных факторов окружающей среды
- 4) психогенные расстройства вследствие деонтологических ошибок медицинских работников

7. К СФЕРЕ КАКИХ ВЗАИМООТНОШЕНИЙ ОТНОСЯТСЯ НОРМЫ И ПРИНЦИПЫ МЕДИЦИНСКОЙ ЭТИКИ И ДЕОНТОЛОГИИ?

1. взаимоотношения врача и пациента
2. взаимоотношения врача и родственников пациента
3. взаимоотношения в медицинском коллективе
4. взаимоотношения медицинских работников и общества
5. все названное

8. ЧТО СОСТАВЛЯЕТ ПРЕДМЕТ ВРАЧЕБНОЙ ТАЙНЫ?

1. сведения о состоянии пациента в период его болезни
2. информация о факте обращения за медицинской помощью, состоянии здоровья пациента, диагнозе его заболевания и иные сведения, полученные при его обследовании и лечении
3. все вышеперечисленное

9. НЕОБХОДИМЫМ ПРЕДВАРИТЕЛЬНЫМ УСЛОВИЕМ МЕДИЦИНСКОГО ВМЕШАТЕЛЬСТВА ЯВЛЯЕТСЯ:

1. Информированное добровольное согласие пациента (или доверенных лиц).
2. Добровольное согласие пациента старше 18 лет.
3. Информирование пациента (или доверенных лиц) о необходимом медицинском вмешательстве
4. Подготовка средств необходимого медицинского вмешательства с их подробным описанием пациенту.

10. СОБЛЮДЕНИЕ ВРАЧЕБНОЙ ТАЙНЫ НЕОБХОДИМО ДЛЯ:

1. защиты внутреннего мира человека, его автономии
2. защиты социальных и экономических интересов личности
3. создания основы доверительности и откровенности взаимоотношений "врач-пациент"
4. поддержания престижа медицинской профессии
5. все вышеперечисленное

Эталоны ответов

1.	4	6.	4
2.	1	7.	5
3.	2	8.	3
4.	1-А, 2-В, 3-Г, 4-Д, 5-Б	9.	1
5.	2	10.	5

Тема №2: «Симптоматика заболеваний сердечно-сосудистой системы. Пальпация сердца и сосудов»

Выберите правильный ответ

1. УСИЛЕННАЯ ПУЛЬСАЦИЯ ВО II МЕЖРЕБЕРЬЕ СПРАВА ОТ ГРУДИНЫ ЧАЩЕ ВСЕГО СВИДЕТЕЛЬСТВУЕТ О:

1. расширении восходящей части аорты
2. расширении полости левого желудочка
3. стенозе митрального клапана
4. лёгочной гипертензии

2. НАИБОЛЕЕ ХАРАКТЕРНЫМ ИЗМЕНЕНИЕМ ДЛЯ МИТРАЛЬНОЙ КОНФИГУРАЦИИ СЕРДЦА, ВЫЯВЛЯЕМЫМ ПРИ ПЕРКУССИИ СЕРДЦА, ЯВЛЯЕТСЯ:

1. смещение вверх верхней границы и сглаживание «тали» сердца
2. смещение вправо правой границы

3. треугольная форма сердца
4. смещение левой границы влево

3. О ЧЕМ ГОВОРИТ УСИЛЕНИЕ ВЕРХУШЕЧНОГО ТОЛЧКА?

1. гипертрофия правого желудочка
2. гипертрофия правого предсердия
3. гипертрофия левого предсердия
4. гипертрофия левого желудочка

4. УСИЛЕННАЯ ПУЛЬСАЦИЯ ВО II-IV МЕЖРЕБЕРЬЕ СЛЕВА ОТ ГРУДИНЫ, НЕ РАСПРОСТРАНЯЮЩАЯСЯ НА ЭПИГАСТРАЛЬНУЮ ОБЛАСТЬ СВИДЕТЕЛЬСТВУЕТ О

1. гипертрофии и дилатации левого желудочка
2. гипертрофии и дилатации правого желудочка
3. гипертрофии и дилатации левого предсердия
4. аневризме левого желудочка
5. расширении легочной артерии.

5. О ЧЕМ ГОВОРИТ ПУЛЬСАЦИЯ СОННЫХ АРТЕРИЙ («ПЛЯСКА КАРОТИД»)?

1. о недостаточности аортальных клапанов
2. о стенозе устья аорты
3. о миокардите
4. о митральном стенозе

6. АКРОЦИАНОЗ ЛОКАЛИЗУЕТСЯ

1. на спине
2. появляется на животе
3. ушных раковинах, кончике носа, пальцах рук и ног
4. в области предплечий

7. УКАЖИТЕ НАИБОЛЕЕ ХАРАКТЕРНЫЕ ПРИЗНАКИ PULSUS DIFFERENS:

- 1) резкое ослабление или отсутствие пульсации на одной из лучевых артерий
- 2) резкое уменьшение величины пульса на обеих лучевых артериях
- 3) число пульсовых волн на лучевой артерии больше числа сердечных сокращений
- 4) число пульсовых волн на лучевой артерии меньше числа сердечных сокращений
- 5) пульс мягкий.

8. ГДЕ РАНЬШЕ ВСЕГО ПОЯВЛЯЮТСЯ ОТЕКИ ПРИ СЕРДЕЧНОЙ НЕДОСТАТОЧНОСТИ?

1. на лице
2. верхней части туловища
3. на животе
4. на ногах
5. на руках

9. ВЫБЕРИТЕ НАИБОЛЕЕ ХАРАКТЕРНЫЙ ПАЛЬПАТОРНЫЙ СИМПТОМ ПРИ МИТРАЛЬНОМ СТЕНОЗЕ:

1. систолическое дрожание над верхушкой сердца
2. систолическое дрожание над аортой
3. диастолическое дрожание над верхушкой сердца
4. диастолическое дрожание над аортой
5. диастолическое дрожание над аортой и верхушкой

10. СИМПТОМ МЮССЕ НАБЛЮДАЕТСЯ ПРИ

- 1) гипертонической болезни
- 2) стенозе устья аорты
- 3) митральном стенозе

- 4) недостаточности аортального клапана
- 5) недостаточности трехстворчатого клапана

Эталоны ответов

1.	1	6.	3
2.	1	7.	1
3.	4	8.	4
4.	3	9.	3
5.	1	10.	4

Тема №3: «Перкуссия сердца»

Выберите правильный ответ

1. ШИРИНА СОСУДИСТОГО ПУЧКА ОПРЕДЕЛЯЕТСЯ:

1. во II м/р
2. в III м/р
3. в IV м/р
4. в Vм/р
5. в IVм/р.

2. ПРАВАЯ ГРАНИЦА ОТНОСИТЕЛЬНОЙ СЕРДЕЧНОЙ ТУПОСТИ В НОРМЕ НАХОДИТСЯ:

1. 3 см кнаружи от правого края грудины в 4 м/р
2. левый край грудины в 4 м/р
3. 1 см кнаружи от правого края грудины в 4 м/р
4. 1 см кнаружи от правого края грудины в 5 м/р
5. 2 см кнаружи от правого края грудины в 4 м/р

3. ЛЕВАЯ ГРАНИЦА ОТНОСИТЕЛЬНОЙ ТУПОСТИ СЕРДЦА ОБРАЗОВАНА:

1. левым желудочком
2. левым предсердием
3. правым предсердием
4. правым желудочком

4. В НОРМЕ ШИРИНА СОСУДИСТОГО ПУЧКА РАВНА

1. 3-4 см
2. 5-6 см
3. 6-8 см
4. 1-2 см
5. 8-10 см

5. Выберите правильную комбинацию ответов

ЛЕВАЯ ГРАНИЦА ОТНОСИТЕЛЬНОЙ ТУПОСТИ СЕРДЦА РАСШИРЕНА ПРИ:

1. артериальной гипертонии
2. митральном стенозе
3. хроническом легочном сердце
4. стенозе устья аорты

6. ПРАВЫЙ КОНТУР СЕРДЦА ОБРАЗОВАН

1. правым желудочком, правым предсердием
2. правым желудочком, правым предсердием, дугой аорты, полыми венами
3. дугой аорты, правым желудочком
4. верхней полой веной
5. дугой аорты, правым желудочком, верхней полой веной

7. ПОПЕРЕЧНИК СЕРДЦА В НОРМЕ РАВЕН

1. $4 + 8 = 12$ см
2. $5 + 8 = 13$ см
3. $6 + 9 = 15$ см

4. $3 + 12 = 15$ см

5. $8 + 4 = 12$ см

8. АБСОЛЮТНАЯ СЕРДЕЧНАЯ ТУПОСТЬ ОБРАЗОВАНА

1. левым предсердием
2. левым желудочком
3. правым желудочком
4. правым предсердием
5. левым предсердием и правым желудочком

9. ВЕРХНЯЯ ГРАНИЦА ОТНОСИТЕЛЬНОЙ ТУПОСТИ СЕРДЦА РАСПОЛОЖЕНА

1. на уровне II ребра
2. на уровне II межреберья
3. на уровне III ребра
4. на уровне III межреберья
5. на уровне IV ребра

10. ЛЕВАЯ ГРАНИЦА ОТНОСИТЕЛЬНОЙ И АБСОЛЮТНОЙ ТУПОСТИ СЕРДЦА МОГУТ СОВПАДАТЬ ПРИ

1. аортальном стенозе
2. аортальной недостаточности
3. митральном стенозе
4. митральной недостаточности
5. остром инфаркте миокарда

Эталоны ответов

	1	6.	2
2.	3	7.	1
3.	1	8.	3
4.	2	9.	3
5.	1,4	10.	3

Тема №4: «Биомеханика сердца»

Выберите правильный ответ

1. НА ВЕРХУШКУ СЕРДЦА ЛУЧШЕ ВСЕГО ПРОВОДЯТСЯ ЗВУКОВЫЕ ЯВЛЕНИЯ, СВЯЗАННЫЕ С ДЕЯТЕЛЬНОСТЬЮ КЛАПАНА:

1. митрального
2. аортального
3. лёгочной артерии
4. трикуспидального

2. НАЗОВИТЕ КОМПОНЕНТЫ I ТОНА:

1. мышечный, клапанный, сосудистый
2. мышечный, клапанный, сосудистый, предсердный
3. мышечный, клапанный, аортальный, предсердный
4. мышечный, клапанный
5. клапанный, сосудистый

3. I ТОН СЕРДЦА ПРИ АОРТАЛЬНОЙ НЕДОСТАТОЧНОСТИ

1. усилен на верхушке сердца
2. ослаблен на верхушке сердца
3. не изменен
4. усилен на аорте
5. ослаблен на аорте

4. КАК ИЗМЕНЯЕТСЯ II ТОН ПРИ СТЕНОЗЕ УСТЬЯ АОРТЫ?

1. II тон ослаблен на аорте
2. II тон усилен на аорте

3. II тон расщеплен на аорте
4. не изменяется

5. КОГДА УСИЛЕН I ТОН?

1. митральный стеноз
2. недостаточность клапанов аорты
3. миокардит
4. недостаточность митрального клапана

6. АКЦЕНТ II ТОНА НАД АОРТОЙ ВЫСЛУШИВАЕТСЯ ПРИ:

1. артериальной гипертонии
2. митральном стенозе
3. хроническом легочном сердце
4. тромбоэмболии легочной артерии

7. РАЗДВОЕНИЕ II ТОНА НА ЛЕГОЧНОЙ АРТЕРИИ БЫВАЕТ ПРИ

1. митральном стенозе
2. стенозе устья аорты
3. недостаточности клапанов аорты
4. недостаточности трехстворчатого клапана
5. стенозе трехстворчатого клапана

8. ИЗМЕНЕНИЯ II ТОНА ПРИ МИТРАЛЬНОЙ НЕДОСТАТОЧНОСТИ

1. II тон усилен на аорте
2. II тон усилен на легочной артерии
3. II тон расщеплен на легочной артерии
4. II тон ослаблен на аорте
5. II тон усилен на мечевидном отростке.

9. АУСКУЛЬТАТИВНАЯ КАРТИНА I ТОНА СЕРДЦА ПРИ СТЕНОЗЕ УСТЬЯ АОРТЫ

1. I тон усилен на верхушке
2. I тон ослаблен на верхушке
3. I тон не изменен
4. раздвоен
5. расщеплен

10. ИЗМЕНЕНИЯ II ТОНА ПРИ АОРТАЛЬНОЙ НЕДОСТАТОЧНОСТИ

1. II тон ослаблен на аорте
2. II тон усилен на легочной артерии
3. акцент II тона на аорте
4. II тон усилен на верхушке
5. II тон ослаблен на верхушке

Эталоны ответов

1.	1	6.	1
2.	2	7.	1
3.	2	8.	2
4.	1	9.	2
5.	1	10.	1

Тема №5: «Аускультация сердца и сосудов»

Выберите правильный ответ

1. ВЫБЕРИТЕ ОПРЕДЕЛЕНИЕ, КОТОРОЕ НАИБОЛЕЕ СООТВЕТСТВУЕТ ХАРАКТЕРИСТИКЕ I ТОНА

1. высокий, короткий
2. продолжительный, высокий
3. лучше слышен на верхушке, продолжительный, низкий
4. лучше слышен на сосудах, короткий, высокий

5. после длительной паузы, высокий

2. УСИЛЕНИЕ 1 ТОНА НА ВЕРХУШКЕ СЕРДЦА ОТМЕЧАЕТСЯ ПРИ:

1. митральном стенозе
2. митральной недостаточности
3. хроническом лёгочном сердце
4. тромбоэмболии лёгочной артерии

3. СИСТОЛИЧЕСКИЙ ШУМ ВО ВТОРОМ МЕЖРЕБЕРЬЕ СПРАВА ОТ ГРУДИНЫ И В ТОЧКЕ БОТКИНА ОПРЕДЕЛЯЕТСЯ ПРИ СТЕНОЗЕ КЛАПАНА:

1. аорты
2. митрального
3. трёхстворчатого
4. лёгочной артерии

4. УСТАНОВИТЕ СООТВЕТСТВИЕ: ТОЧКА АУСКУЛЬТАЦИИ В ПОРЯДКЕ ПРОВЕДЕНИЯ – МЕСТО ВЫСЛУШИВАНИЯ.

- | | |
|---------------------------|---|
| 1. I точка аускультации | А) точка Боткина-Эрба |
| 2. II точка аускультации | Б) 2 м/р слева у грудины |
| 3. III точка аускультации | В) основание мечевидного отростка грудины |
| 4. IV точка аускультации | Г) 2 м/р справа у грудины |
| 5. V точка аускультации | Д) верхушка сердца |

5. ДИАСТОЛИЧЕСКИЙ ШУМ ВО ВТОРОМ МЕЖРЕБЕРЬЕ СПРАВА ОТ ГРУДИНЫ И В ТОЧКЕ БОТКИНА ОПРЕДЕЛЯЕТСЯ ПРИ НЕДОСТАТОЧНОСТИ КЛАПАНА:

1. аорты
2. митрального
3. трёхстворчатого
4. лёгочной артерии

6. У ОСНОВАНИЯ МЕЧЕВИДНОГО ОТРОСТКА, А ТАКЖЕ СЛЕВА И СПРАВА ОТ НЕГО, ЛУЧШЕ ВЫСЛУШИВАЮТСЯ ЗВУКОВЫЕ ЯВЛЕНИЯ, ВОЗНИКАЮЩИЕ НА КЛАПАНАХ:

1. трёхстворчатом
2. лёгочной артерии
3. аортальном
4. митральном

7. ШУМ ПРИ МИТРАЛЬНОЙ НЕДОСТАТОЧНОСТИ:

1. проводится в левую подмышечную область
2. проводится на сонные артерии
3. не проводится никуда
4. проводится в яремную ямку

8. ДИАСТОЛИЧЕСКИЙ ШУМ ПРИ АОРТАЛЬНОЙ НЕДОСТАТОЧНОСТИ ПРОВОДИТСЯ

1. в межлопаточное пространство
2. в точку Боткина-Эрба
3. на мечевидный отросток
4. на сосуды шеи
5. в левую подмышечную впадину

9. СИСТОЛИЧЕСКИЙ ШУМ ПРИ СТЕНОЗЕ УСТЬЯ АОРТЫ ПРОВОДИТСЯ

1. на лёгочную артерию
2. в точку Боткина-Эрба
3. на мечевидный отросток
4. в подмышечную впадину

5. на сосуды шеи

10. Выберите правильную комбинацию ответов

АУСКУЛЬТАТИВНАЯ КАРТИНА МИТРАЛЬНОЙ НЕДОСТАТОЧНОСТИ

1. I тон усилен на верхушке сердца
2. I тон ослаблен на верхушке сердца
3. «щелчок открытия» митрального клапана
4. систолический шум на верхушке
5. диастолический шум на аорте

Эталоны ответов

1.	3	6.	1
2.	1	7.	1
3.	1	8.	2
4.	1-Д; 2-Г; 3-Б; 4-В; 5-А	9.	5
5.	1	10.	2,4

Тема №6: «Инструментальные методы исследования сердечно-сосудистой системы»

Выберите правильный ответ

1. ВОЛЬТАЖНЫМ КРИТЕРИЕМ ГИПЕРТРОФИИ ЛЕВОГО ЖЕЛУДОЧКА (ИНДЕКСОМ СОКОЛОВА-ЛАЙОНА) СЧИТАЕТСЯ УВЕЛИЧЕНИЕ СУММАРНОЙ АМПЛИТУДЫ ЗУБЦОВ R (В ОТВЕДЕНИИ V5 ИЛИ V6) И S (В ОТВЕДЕНИИ V1 ИЛИ V2) БОЛЕЕ _____ ММ:

1. 25
2. 30
3. 35

4. 40

2. ПРИ АРТЕРИАЛЬНОЙ ГИПЕРТЕНЗИИ НА ЭЛЕКТРОКАРДИОГРАММЕ ОТМЕЧАЕТСЯ ЗУБЕЦ:

1. $R_{V5, V6} > R_{V4}$
2. $R_{V4} > R_{V5, V6}$
3. $S_1 > R_1$
4. $R_{II} > R_I$

3. ЭКГ-КРИТЕРИЙ БЛОКАДЫ ПЕРЕДНЕЙ ВЕТВИ ЛЕВОЙ НОЖКИ ПУЧКА ГИСА:

1. резкое отклонение электрической оси влево
2. деформация комплекса QRS
3. расширение комплекса QRS $> 0,10''$

4. изменение конечной части желудочкового комплекса

4. АБСОЛЮТНЫЕ ЭКГ-ПРИЗНАКИ ПЕРЕНЕСЕННОГО ИНФАРКТА МИОКАРДА

1. отсутствие зубца P
2. отрицательный зубец T
3. смещение интервала ST
4. глубокий патологический зубец Q

5. ЭКГ-ПРИЗНАКОМ ГИПЕРКАЛИЕМИИ ЯВЛЯЕТСЯ:

1. инверсия зубца T
2. депрессия сегмента ST
3. высокий остроконечный зубец T
4. тахикардия

6. ПЕРВЫЕ ВЫСОКОАМПЛИТУДНЫЕ ОСЦИЛЛЯЦИИ 1 ТОНА НА ФКГ СВЯЗАНЫ С:

1. закрытие митрального клапана
2. закрытием трикуспидального клапана
3. открытием клапанов легочной артерии

4. открытием клапанов аорты

7. ПЕРВЫЕ ВЫСОКОАМПЛИТУДНЫЕ ОСЦИЛЛЯЦИИ 2 ТОНА НА ФКГ СВЯЗАНЫ С:

1. закрытие аортального клапана
2. закрытием клапанов легочной артерии
3. открытием трикуспидального клапана
4. открытием митрального клапана

8. ДЛЯ 3 ТОНА ХАРАКТЕРНО:

1. интервал от 2 тона продолжительностью 0.12-0.15 сек
2. низкочастотный характер колебаний
3. высокочастотный характер колебаний
4. уменьшение или исчезновение в вертикальном положении

9. НАИБОЛЬШИЙ ПО АМПЛИТУДЕ 1 ТОН РЕГИСТРИРУЕТСЯ:

1. на верхушке сердца
2. у мечевидного отростка
3. во втором межреберье справа от грудины
4. во втором межреберье слева от грудины

10. НАИБОЛЬШИЙ ПО АМПЛИТУДЕ 2 ТОН РЕГИСТРИРУЕТСЯ:

1. на верхушке сердца
2. у мечевидного отростка
3. во втором межреберье справа от грудины
4. во втором межреберье слева от грудины

Эталоны ответов

1.	2	6.	1
2.	1	7.	1
3.	1	8.	2
4.	4	9.	1
5.	3	10.	3

Тема №7: «Нарушение сердечного ритма»

Выберите правильный ответ

1. ДЛЯ ФИБРИЛЯЦИИ ПРЕДСЕРДИЙ ХАРАКТЕРНО:

1. отсутствие зубцов P
2. частота желудочковых комплексов более 120 в мин
3. наличие преждевременных комплексов QRS
4. укорочение интервалов PQ

2. ПРИ ПАРОКСИЗМАЛЬНОЙ ТАХИКАРДИИ РИТМ СЕРДЦА:

1. правильный
2. неправильный
3. с ритмичным выпадением сокращений желудочков
4. редкий ритмичный

3. ЭКГ-ПРИЗНАКИ ФИБРИЛЛЯЦИИ ПРЕДСЕРДИЙ:

1. зубец P высокий, желудочковые комплексы регистрируются через различные промежутки времени
2. исчезновение зубца P, множественные волны f, желудочковые комплексы регистрируются через различные промежутки времени
3. множественные крупные волны F
4. патологический зубец P

4. ЭКГ-ПРИЗНАКОМ ДИСФУНКЦИИ СИНУСОВОГО УЗЛА ЯВЛЯЕТСЯ:

1. выраженная синусовая брадикардия
2. фибрилляция предсердий
3. предсердная экстрасистолия

4. атриовентрикулярная блокада 1 степени

5. О ПАРОКСИЗМАЛЬНОЙ ФОРМЕ ФИБРИЛЛЯЦИИ ПРЕДСЕРДИЙ ГОВОРЯТ ПРИ ДЛИТЕЛЬНОСТИ ПРИСТУПА:

1. не более 24 часов
2. до 7 суток
3. более 7 суток
4. продолжительность приступа не имеет значения

6. ДЛЯ ФИБРИЛЛЯЦИИ ПРЕДСЕРДИЙ ХАРАКТЕРНО ВСЕ, КРОМЕ:

1. отсутствие зубцов P
2. наличие множественных беспорядочных, различных по величине, форме и продолжительности предсердных волн мерцания f
3. интервалы R-R одинаковые
4. интервалы R-R различные

7. ЗУБЕЦ P ПРИ ЭКСТРАСИСТОЛИИ ИЗ НИЖНЕЙ ЧАСТИ А-V УЗЛА БУДЕТ

1. перед комплексом QRS, положительный
2. наслаиваться на комплекс QRS
3. после комплекса QRS, отрицательный
4. перед комплексом QRS, отрицательный
5. после комплекса QRS, положительный

8. ДЛЯ ЖЕЛУДОЧКОВОЙ ЭКСТРАСИСТОЛИИ НЕ ХАРАКТЕРНО

1. преждевременный комплекс QRS
2. экстрасистолический комплекс QRS расширен и деформирован
3. наличие полной компенсаторной паузы
4. измененный зубец P перед экстрасистолическим комплексом
5. отсутствие зубца P

9. ДЛЯ НАДЖЕЛУДОЧКОВОЙ ЭКСТРАСИСТОЛИИ НЕ ХАРАКТЕРНО

1. преждевременный комплекс QRS
2. экстрасистолический комплекс похож на основной
3. наличие полной компенсаторной паузы
4. наличие неполной компенсаторной паузы
5. наличие деформированного зубца P перед экстрасистолическим комплексом

10. ПРИСТУПЫ МОРГАНЬИ-ЭДЕМСА-СТОКСА ХАРАКТЕРНЫ ДЛЯ

1. желудочковой экстрасистолии
2. фибрилляции желудочков
3. мерцательной аритмии
4. атриовентрикулярной блокады III степени
5. атриовентрикулярной блокады I степени

Эталоны ответов

1.	1	6.	3
2.	1	7.	3
3.	2	8.	4
4.	1	9.	3
5.	2	10.	4

Тема №8: «Нарушения проводимости»

Выберите правильный ответ

1. УСТАНОВИТЕ СООТВЕТСТВИЕ МЕЖДУ СТЕПЕНЬЮ АТРИОВЕНТРИКУЛЯРНОЙ БЛОКАДЫ И КАРТИНОЙ ЭКГ:

- | | |
|-------------------------|---|
| 1. I степень | А) зубцы Р не связаны с комплексами QRS, P-P<R-R |
| 2. II степень Мобитц I | Б) увеличение интервала P-Q более 0,20 сек без выпадения комплекса QRS |
| 3. II степень Мобитц II | |
| 4. III степень | В) выпадение комплекса QRS без прогрессирующего увеличения интервала P-Q
Г) прогрессирующее увеличение интервала P-Q более 0,20 сек с последующим выпадением комплекса QRS |

2. НА ЭКГ ПРОДОЛЖИТЕЛЬНОСТЬ ИНТЕРВАЛА P-Q БОЛЬШЕ 0,20 СЕК. ЭТО ХАРАКТЕРНО ДЛЯ:

1. атриовентрикулярной блокады I степени
2. полной атриовентрикулярной блокады
3. атриовентрикулярной блокады II степени
4. блокады ножек пучка Гиса

3. НА ЭКГ КОМПЛЕКС QRS НЕ ИЗМЕНЕН, ИНТЕРВАЛЫ P-R ОДИНАКОВЫЕ И СОСТАВЛЯЮТ 0,38 СЕКУНД. ВАШЕ ЗАКЛЮЧЕНИЕ ПО ЭКГ:

1. АВ блокада I степени
2. синоаурикулярная блокада с периодами Самойлова-Венкебаха
3. синоаурикулярная блокада без периодов Самойлова-Венкебаха
4. АВ блокада типа Мобитц-I

4. ЭКГ-КРИТЕРИЙ ПОЛНОЙ БЛОКАДЫ ПРАВОЙ НОЖКИ ПУЧКА ГИСА:

1. резкое отклонение электрической оси влево
2. М-образная деформация комплекса QRS
3. комплекс QRS < 0,10"
4. деформация зубца Р

5. ПРИ АТРИОВЕНТРИКУЛЯРНОЙ БЛОКАДЕ I СТЕПЕНИ:

1. регистрируется замедление предсердно-желудочковой проводимости, что на ЭКГ проявляется постоянным удлинением интервала P—Q
2. выпадение отдельных желудочковых сокращений не сопровождается постепенным удлинением интервала P—Q(R)
3. наблюдается постепенное, от одного комплекса к другому, замедление проводимости по АВ-узлу вплоть до полной задержки одного электрического импульса
4. наблюдаются периоды Самойлова - Венкебаха.

6. ПОСТОЯННЫЙ ИНТЕРВАЛ PQ ПРОДОЛЖИТЕЛЬНОСТЬЮ 0,26 СЕК., РАВНЫЕ ИНТЕРВАЛЫ RR И ЗУБЕЦ Р, ПРЕДШЕСТВУЮЩИЙ КАЖДОМУ КОМПЛЕКСУ QRS, ЯВЛЯЮТСЯ ПРИЗНАКАМИ:

1. атриовентрикулярной блокады I степени
2. остановки синусового узла
3. атриовентрикулярной блокады II степени типа Мобитц I
4. трепетания предсердий правильной формы

7. ПОЛНАЯ БЛОКАДА ПРАВОЙ НОЖКИ П. ГИСА В ГРУДНЫХ ОТВЕДЕНИЯХ ИМИТИРУЕТ

1. признаки гипертрофии правого желудочка
2. признаки гипертрофии левого желудочка
3. признаки гипертрофии правого предсердия
4. признаки гипертрофии левого предсердия
5. признаки гипертрофии левого предсердия и правого желудочка

8. ПОЛНАЯ АВ-БЛОКАДА ХАРАКТЕРИЗУЕТСЯ

1. увеличением интервала PQ
2. отсутствием зубца Р

3. не связанный ритм сокращения предсердий и желудочков
4. разными интервалами RR
5. выраженной деформацией желудочкового комплекса

9. ПОЛНАЯ БЛОКАДА ЛЕВОЙ НОЖКИ П. ГИСА В ГРУДНЫХ ОТВЕДЕНИЯХ ИМИТИРУЕТ

1. признаки гипертрофии правого желудочка
2. признаки гипертрофии левого желудочка
3. признаки гипертрофии правого предсердия
4. признаки гипертрофии левого предсердия
5. признаки гипертрофии левого предсердия и правого желудочка

10. ДЛЯ ПОЛНОЙ АТРИОВЕНТРИКУЛЯРНОЙ БЛОКАДЫ НЕ ХАРАКТЕРНО

1. частота пульса – 36 в минуту
2. правильный ритм
3. учащение пульса при физической нагрузке
4. увеличение систолического артериального давления
5. меняющаяся интенсивность тонов сердца

Эталоны ответов

1.	1-Б; 2-Г; 3-В; 4-А;	6.	1
2.	1	7.	1
3.	1	8.	3
4.	2	9.	2
5.	1	10.	3

Тема №9: «Синдромы острой и хронической сердечной недостаточности»

1. УСТАНОВИТЕ СООТВЕТСТВИЕ:

ФУНКЦИОНАЛЬНЫЙ КЛАСС СЕРДЕЧНОЙ НЕДОСТАТОЧНОСТИ – КЛИНИЧЕСКИЕ ПРОЯВЛЕНИЯ:

- | | |
|------------------|--|
| 1. I ФК | А. Симптомы СН появляются при физической нагрузке. Функциональные возможности ограничены незначительно, в покое проявления отсутствуют. |
| 2. II ФК | Б. Симптомы СН присутствуют даже в состоянии покоя. Физическая нагрузка невозможна. |
| 3. III ФК | В. Симптомы СН появляются уже при небольших физических нагрузках. Физические возможности организма резко ограничены. |
| 4. IV ФК | Г. Симптомы СН отсутствуют, обычная физическая нагрузка не ограничена |

Выберите правильный ответ

2. К КАКОЙ ИЗ ПЕРЕЧИСЛЕННЫХ КАТЕГОРИЙ СЛЕДУЕТ ОТНЕСТИ ПАЦИЕНТА, У КОТОРОГО ГЕМОДИНАМИКА НЕ НАРУШЕНА, ИМЕЕТ МЕСТО СКРЫТАЯ СЕРДЕЧНАЯ НЕДОСТАТОЧНОСТЬ, БЕССИМПТОМНАЯ ДИСФУНКЦИЯ ЛЕВОГО ЖЕЛУДОЧКА:

1. I стадия ХСН (по классификации ОССН)
2. IА стадия ХСН (по классификации ОССН)
3. IБ стадия ХСН (по классификации ОССН)
4. III стадия ХСН (по классификации ОССН)

3. ВСЕ ПЕРЕЧИСЛЕННЫЕ СИМПТОМЫ ЯВЛЯЮТСЯ ПРОЯВЛЕНИЯМИ ПРАВОЖЕЛУДОЧКОВОЙ СЕРДЕЧНОЙ НЕДОСТАТОЧНОСТИ, КРОМЕ:

1. отека легких
2. гепатомегалии
3. отеков
4. асцита

5. УСТАНОВИТЕ СООТВЕТСТВИЕ МЕЖДУ СТАДИЕЙ СЕРДЕЧНОЙ НЕДОСТАТОЧНОСТИ ПО КЛАССИФИКАЦИИ СТРАЖЕСКО-ВАСИЛЕНКО И КЛИНИЧЕСКИМИ ПРОЯВЛЕНИЯМИ:

- | | |
|-----------------------|--|
| 1. I стадия | А. Нарушения гемодинамики лишь в одном из отделов сердечно-сосудистой системы (в малом или большом круге кровообращения). |
| 2. II А стадия | Б. Стойкие изменения обмена веществ, необратимые изменения структуры органов и тканей. |
| 3. II Б стадия | В. Гемодинамика не нарушена. |
| 4. III стадия | Г. Глубокие нарушения гемодинамики, в которые вовлечена вся сердечно-сосудистая система (гемодинамические нарушения как в большом, так и в малом кругах кровообращения). |

5. К РАННИМ КЛИНИЧЕСКИМ СИМПТОМАМ ХСН ОТНОСЯТ:

1. появление одышки при физической нагрузке
2. влажные хрипы в легких
3. появление гидроторакса
4. асцит

6. УСТАНОВИТЕ СООТВЕТСТВИЕ:

<i>Отеки</i>		<i>Признаки</i>
1.	Почечные	А) Бледные
2.	Сердечные	Б) Синие
		В) Холодные
		Г) Теплые
		Д) На лице
		Е) На ногах

7. ПРИ АУСКУЛЬТАЦИИ СЕРДЦА У БОЛЬНЫХ С ВЫРАЖЕННОЙ СЕРДЕЧНОЙ НЕДОСТАТОЧНОСТЬЮ ХАРАКТЕРЕН

1. ритм «перепела»
2. протодиастолический ритм галопа
3. пресистолический ритм галопа
4. систолический ритм галопа
5. дополнительный перикард-тон

8. ПРИ ЛЕВОЖЕЛУДОЧКОВОЙ СЕРДЕЧНОЙ НЕДОСТАТОЧНОСТИ ИМЕЮТ МЕСТО

1. отеки нижних конечностей
2. увеличение печени
3. инспираторная одышка
4. симптом Мюссе
5. асцит

9. ДЛЯ КАРДИОГЕННОГО ШОКА НЕ ХАРАКТЕРНО

1. снижение АД менее 90/50 мм рт.ст.
2. тахикардия
3. акроцианоз
4. снижение общего периферического сосудистого сопротивления
5. олигоанурия

10. УСТАНОВИТЕ СООТВЕТСТВИЕ.

1. Левожелудочковая сердечная недостаточность	А. Сердечная астма Б. Асцит
2. Правожелудочковая сердечная недостаточность	В. Гепатомегалия Г. Отеки нижних конечностей Д. Влажные хрипы в легких Е. Повышение давления в легочных венах

ДЛЯ СЕРДЕЧНОЙ НЕДОСТАТОЧНОСТИ НЕ ХАРАКТЕРНО

1. увеличение размеров сердца
2. ритм галопа
3. маятникообразный ритм
4. снижение сердечного выброса
5. акроцианоз

Эталоны ответов

1.	1-Г; 2-А;3-В; 4-Б;	6.	1-А, Г, Д 2-Б, В, Е
2.	1	7.	2
3.	1	8.	3
4.	1-В; 2-А;3-Г; 4-Б;	9.	4
5.	1	10.	1- А;Д;Е 2- Б;В;Г

Тема №10: «Исследование больных с пороками сердца»

1. Выберите правильную комбинацию ответов:

ДЛЯ КЛИНИЧЕСКИХ ПРОЯВЛЕНИЙ АОРТАЛЬНОГО СТЕНОЗА ХАРАКТЕРНО:

1. одышка
2. обмороки
3. повышение систолического давления
4. снижение диастолического давления

Выберите правильный ответ

2. К ВРОЖДЕННЫМ ПОРОКАМ СЕРДЦА ОТНОСИТСЯ

1. открытый артериальный проток
2. открытое овальное окно
3. аневризма межпредсердной перегородки
4. сеть Хиари

3. ДЛИТЕЛЬНАЯ КОМПЕНСАЦИЯ ПОРОКА СЕРДЦА ПРИ СТЕНОЗЕ УСТЬЯ АОРТЫ ДОСТИГАЕТСЯ ЗА СЧЕТ ГИПЕРФУНКЦИИ:

1. левого желудочка
2. правого желудочка
3. левого предсердия
4. правого предсердия

4. АУСКУЛЬТАТИВНАЯ КАРТИНА ПРИ МИТРАЛЬНОМ СТЕНОЗЕ СЕРДЦА ВКЛЮЧАЕТ:

1. усиление первого тона и диастолический шум
2. ослабление первого тона и систолический шум
3. неизменные тоны и «мягкий, дующий» систолический шум
4. ослабление второго тона и диастолический шум

5. УСИЛЕННАЯ ПУЛЬСАЦИЯ СОННЫХ АРТЕРИЙ ХАРАКТЕРНА ДЛЯ:

1. аортальной недостаточности
2. аортального стеноза
3. трикуспидальной недостаточности
4. митральной недостаточности

6. Выберите правильную комбинацию ответов

У БОЛЬНОГО С АОРТАЛЬНЫМ СТЕНОЗОМ ВЫЯВЛЯЕТСЯ:

1. капиллярный пульс
2. пляска каротид

3. систолический шум во II межреберье справа от грудины
4. систолическое «кошачье мурлыканье» на основании сердца

7. ДЛЯ АОРТАЛЬНОЙ НЕДОСТАТОЧНОСТИ НЕ ХАРАКТЕРНО

1. пульсация зрачков
2. снижение пульсового давления
3. быстрый и высокий пульс
4. высокое систолическое АД
5. высокий сердечный выброс

8. ДЛЯ МИТРАЛЬНОЙ НЕДОСТАТОЧНОСТИ НЕ ХАРАКТЕРНО

1. хлопающий первый тон на верхушке
2. систолический шум на верхушке
3. увеличение границ сердца влево
4. снижение сердечного выброса
5. ослабление I тона на верхушке

9. ШУМ ФЛИНТА ОБУСЛОВЛЕН

1. относительной митральной недостаточностью
2. относительным митральным стенозом
3. высокой легочной гипертензией, относительной недостаточностью клапана легочной артерии
4. стенозом аортального отверстия
5. недостаточностью трехстворчатого клапана

10. ШУМ ГРЭХЕМА-СТИЛЛА ХАРАКТЕРЕН ДЛЯ

1. пролапса митрального клапана
2. митрального стеноза
3. хронических неспецифических заболеваний легких
4. аортальной недостаточности
5. аортального стеноза

Эталоны ответов

	1,2	6.	3,4
2.	1	7.	2
3.	1	8.	1
4.	1	9.	2
5.	1	10.	2

Тема №11: «Исследование больных с ишемической болезнью сердца»

Выберите правильный ответ

1. САМОЙ ЧАСТОЙ ПРИЧИНОЙ КОРОНАРНОЙ НЕДОСТАТОЧНОСТИ ЯВЛЯЕТСЯ:

1. атеросклероз коронарных артерий
2. «мышечный» мостик
3. коронарит
4. гипертрофия левого желудочка

2. УСТАНОВИТЕ СООТВЕТСТВИЕ МЕЖДУ ЛОКАЛИЗАЦИЕЙ ИНФАРКТА МИОКАРДА И ИЗМЕНЕНИЯМИ НА ЭКГ

Локализация ИМ:

1. нижний ИМ
2. передне-боковой ИМ
3. передний распространенный

Локализация изменений на ЭКГ

- А) I, AVL, V5–V6.
- Б) II, III, AVF
- В) II, III, AVF, V5–V6
- Г) V2–V6
- Д) I, AVL, V2–V6

3. ТЯЖЕЛАЯ СУБЭНДОКАРДИАЛЬНАЯ ИШЕМИЯ ПРОЯВЛЯЕТСЯ НА ЭКГ:

1. депрессией сегмента ST
2. элевацией сегмента ST

3. появлением зубца Q
4. инверсией зубца T

4. ЗАГРУДИННАЯ БОЛЬ, ВОЗНИКАЮЩАЯ ПРИ СПОКОЙНОЙ ХОДЬБЕ НА РАССТОЯНИЕ 100–200 МЕТРОВ ИЛИ ПРИ ПОДЪЕМЕ ПО ЛЕСТНИЦЕ НА ОДИН ПРОЛЕТ, ХАРАКТЕРНА ДЛЯ _____ ФУНКЦИОНАЛЬНОГО КЛАССА СТЕНОКАРДИИ НАПРЯЖЕНИЯ:

1. III
2. I
3. II
4. IV

5. ТИПИЧНАЯ ЛОКАЛИЗАЦИЯ БОЛЕЙ ПРИ СТЕНОКАРДИИ:

1. за грудиной
2. в левой половине грудной клетки, в области верхушки сердца
3. в правой половине грудной клетки
4. в эпигастрии

6. МОДИФИЦИРУЕМЫМ ФАКТОРОМ РИСКА ИШЕМИЧЕСКОЙ БОЛЕЗНИ СЕРДЦА ЯВЛЯЕТСЯ:

1. ожирение
2. пол
3. возраст
4. семейный анамнез ИБС

7. НАИБОЛЕЕ ВАЖНЫМ МЕТОДОМ ДЛЯ ДИАГНОСТИКИ ИБС В СОМНИТЕЛЬНЫХ СЛУЧАЯХ ЯВЛЯЕТСЯ:

1. ЭКГ
2. нагрузочный тест
3. фонокардиография
4. эхокардиография

8. КАРДИОСПЕЦИФИЧЕСКИМ МАРКЕРОМ НЕКРОЗА МИОКАРДА ЯВЛЯЕТСЯ:

1. ЛДГ
2. миоглобин
3. тропонин I
4. общая КФК

9. ЭХОКАРДИОГРАФИЧЕСКИМ ПРИЗНАКОМ ИНФАРКТА МИОКАРДА ЯВЛЯЕТСЯ

1. диффузный гиперкинез
2. диффузный гипокинез
3. локальный гипокинез
4. локальный гиперкинез

10. К РАННИМ ОСЛОЖНЕНИЯМ ИНФАРКТА МИОКАРДА НЕ ОТНОСИТСЯ

1. кардиогенный шок
2. синдрома Дресслера
3. острая левожелудочковая недостаточность
4. нарушения ритма

Эталоны ответов

1.	1	6.	1
2.	1-Б; 2-А; 3-Д	7.	2
3.	1	8.	3
4.	1	9.	3
5.	1	10.	2

Тема №12: «Синдром артериальной гипертензии»

Выберите правильный ответ

1. ПРИ АРТЕРИАЛЬНОЙ ГИПЕРТЕНЗИИ ВЫСЛУШИВАЕТСЯ:

1. ослабление 1 тона на верхушке
2. усиление 1 тона у основания мечевидного отростка
3. акцент 2 тона над легочной артерией
4. акцент 2 тона над аортой

2. АРТЕРИАЛЬНАЯ ГИПЕРТОНИЯ I СТЕПЕНИ В ММ РТ. СТ., ПО КЛАССИФИКАЦИИ РЕКОМЕНДОВАННОЙ ЭКСПЕРТАМИ ВОЗ/МОГ:

1. систолическое АД 140-159, диастолическое - 90-99
2. систолическое АД ниже 140, диастолическое - ниже 90
3. систолическое АД 140-150, диастолическое - 94-100
4. систолическое АД 160-180, диастолическое - 94-100

3. УСТАНОВИТЕ СООТВЕТСТВИЕ МЕЖДУ УРОВНЯМИ АД И СТЕПЕНЬЮ АРТЕРИАЛЬНОЙ ГИПЕРТЕНЗИИ

- | | |
|-----------------|------------|
| 1) 1 степень АГ | А. 145/85 |
| 2) 2 степень АГ | Б. 170/100 |
| 3) 3 степень АГ | В. 185/90 |
| | Г. 160/90 |
| | Д. 200/110 |

4. АРТЕРИАЛЬНАЯ ГИПЕРТЕНЗИЯ ПРИ БОЛЕЗНИ ИЦЕНКО-КУШИНГА ЯВЛЯЕТСЯ РЕЗУЛЬТАТОМ:

1. повышенного образования глюкокортикостероидов
2. повышенного образования катехоламинов
3. активности симпатической нервной системы
4. активности ренин-ангиотензиновой системы

5. УРОВНЕМ АРТЕРИАЛЬНОГО ДАВЛЕНИЯ, ХАРАКТЕРНЫМ ДЛЯ АРТЕРИАЛЬНОЙ ГИПЕРТЕНЗИИ II СТЕПЕНИ, ЯВЛЯЕТСЯ ММ РТ. СТ.:

1. 150/90
2. 170/100
3. 180/90
4. 190/110

6. УСТАНОВИТЕ СООТВЕТСТВИЕ МЕЖДУ УРОВНЯМИ АД

Характеристика уровня АД:	Цифры АД (мм рт.ст.):
1. нормальное АД	А) 135/85
2. высокое нормальное АД	Б) 125/80
3. мягкая гипертензия	В) 185/110
4. умеренная гипертензия	Г) 170/105
5. высокая гипертензия	Д) 155/85

7. АРТЕРИАЛЬНАЯ ГИПЕРТЕНЗИЯ ПРИ ФЕОХРОМОЦИТОМЕ ОБУСЛОВЛЕНА:

1. повышением секреции ренина
2. повышением секреции катехоламинов
3. избыточной секрецией минералокортикоидов
4. повышением образования ангиотензина

8. ДОПОЛНИТЕЛЬНЫМ МЕТОДОМ ОБСЛЕДОВАНИЯ БОЛЬНЫХ АРТЕРИАЛЬНОЙ ГИПЕРТЕНЗИЕЙ, УСТАНОВЛИВАЮЩИМ НАЛИЧИЕ И ТЯЖЕСТЬ ПОРАЖЕНИЯ ОРГАНОВ-МИШЕНЕЙ, ЯВЛЯЕТСЯ:

1. суточная экскреция адреналина
2. суточная экскреция с мочой кортизола
3. содержание альдостерона в крови
4. оценка состояния глазного дна

9. К АССОЦИИРОВАННОМУ КЛИНИЧЕСКОМУ СОСТОЯНИЮ ПРИ АРТЕРИАЛЬНОЙ ГИПЕРТЕНЗИИ ОТНОСИТСЯ:

1. расслаивающая аневризма аорты
2. аортальный стеноз
3. аортальная недостаточность
4. трикуспидальная недостаточность

10. К КЛИНИЧЕСКИМ ПРОЯВЛЕНИЯМ ПОРАЖЕНИЯ ПОЧЕК ПРИ ГИПЕРТОНИЧЕСКОЙ БОЛЕЗНИ НЕ ОТНОСИТСЯ

1. никтурия
2. снижение концентрационной способности почек
3. протеинурия
4. лейкоцитурия

Эталоны ответов

1.	4	6.	1-Б, 2-А, 3-Д, 4-Г, 5-В
2.	1	7.	2
3.	1-А; 2-Б, Г; 3-В, Д;	8.	4
4.	1	9.	1
5.	2	10.	4

Тема №13: «Пальпация живота. Перкуссия печени, селезенки»

Выберите правильный ответ

1. ПОРЯДОК ПАЛЬПАЦИИ ОТДЕЛОВ ТОЛСТОЙ КИШКИ:

1. слепая, сигмовидная, восходящая, поперечно-ободочная, нисходящая
2. сигмовидная, слепая, восходящая, нисходящая, поперечно-ободочная
3. восходящая, поперечно-ободочная, нисходящая, слепая, сигмовидная
4. слепая, сигмовидная, поперечно-ободочная, нисходящая, восходящая
5. сигмовидная, поперечно-ободочная, нисходящая, восходящая, слепая

2. ВЫБЕРИТЕ ПРАВИЛЬНЫЕ УТВЕРЖДЕНИЯ В ОТНОШЕНИИ СВОБОДНОЙ ЖИДКОСТИ В БРЮШНОЙ ПОЛОСТИ:

1. перкуссию проводят от пупка по направлению к боковым отделам живота при положении больного на спине
2. в вертикальном положении больного тупой звук определяется внизу живота
3. для определения больших количеств жидкости рекомендуется перкуссия в коленно-локтевом положении больного
4. все перечисленное верно

3. О ЧЕМ В ТИПИЧНЫХ СЛУЧАЯХ СВИДЕТЕЛЬСТВУЕТ БОЛЕЗНЕННОСТЬ В ЗОНЕ ШОФФАРА?

1. о поражении тела желудка
2. о поражении пилорической части желудка
3. о поражении 12-перстной кишки
4. о поражении 12-перстной кишки и/или пилорической части желудка
5. о поражении пилорической части желудка, 12-перстной кишки и/или головки pancreas

4. ПОЛОЖИТЕЛЬНЫЕ СИМПТОМЫ ОРТНЕРА, ФРЕНИКУС, БОЛИ В ХОЛЕДОХО-ПАНКРЕАТИЧЕСКОЙ ЗОНЕ СВИДЕТЕЛЬСТВУЮТ О:

1. холецистите
2. циррозе печени
3. язвенной болезни
4. панкреатите
5. гастрите

5. О ЧЕМ СВИДЕТЕЛЬСТВУЕТ ШУМ ПЛЕСКА В ЭПИГАСТРИИ, ВЫЯВЛЯЕМЫЙ ЧЕРЕЗ 5-6 ЧАСОВ ПОСЛЕ ЕДЫ?

1. симптом выявляется в норме
2. в брюшной полости имеется свободная жидкость
3. имеется стеноз привратника
4. имеется большое количество газов в толстом кишечнике (метеоризм у больного с колитом)
5. в толстом кишечнике имеется жидкое содержимое и скапливаются газы (например, у больного с острым энтеритом)

6. С ПОМОЩЬЮ ПОВЕРХНОСТНОЙ ПАЛЬПАЦИИ ЖИВОТА МОЖНО ОЦЕНИТЬ:

1. напряжение мышц передней брюшной стенке
2. размеры печени
3. локализацию печени
4. локализацию желчного пузыря нижний край печени

7. ПРИ АСЦИТЕ ПУПОК

1. втянут
2. не изменен
3. выступает над поверхностью живота
4. становится болезненным

8. ШУМ ТРЕНИЯ БРЮШИНЫ ВЫСЛУШИВАЕТСЯ ПРИ

1. воспалении серозного покрова печени и селезенки
2. гастрите
3. язвенной болезни
4. холецистите

9. ПОЛОЖИТЕЛЬНЫЙ СИМПТОМ ЩЕТКИНА- БЛЮМБЕРГА ВЫЯВЛЯЕТСЯ ПРИ

1. желудочном кровотечении
2. стенозе привратника
3. спастическом колите
4. перитоните

10. ПОЛОЖИТЕЛЬНЫЙ СИМПТОМ МЕНДЕЛЯ ХАРАКТЕРЕН ДЛЯ

1. острого простого гастрита
2. хронического гастрита
3. язвенной болезни желудка
4. рака желудка

11. МЯГКИЙ КРАЙ ПЕЧЕНИ ПРИ ЕЕ ПАЛЬПАЦИИ ХАРАКТЕРЕН ДЛЯ:

1. цирроза печени
2. гепатита
3. рака печени

12. ЧТО ХАРАКТЕРНО ДЛЯ СИМПТОМА КУРВУАЗЬЕ?

1. увеличенный, безболезненный, эластичный и подвижный желчный пузырь у больного с механической желтухой
2. увеличенный, безболезненный, эластичный желчный пузырь, желтухи нет
3. механическая желтуха, желчный пузырь не увеличен, пальпация его болезненна
4. паренхиматозная желтуха, желчный пузырь не увеличен, пальпация его болезненна

13. БОЛЕЗНЕННЫЙ КРАЙ ПЕЧЕНИ ХАРАКТЕРЕН ДЛЯ:

1. цирроза печени
2. гепатита
3. застойной печени

14. ВЕРХНИЙ КРАЙ ПЕЧЕНИ ПО СРЕДНЕ-КЛЮЧИЧНОЙ ЛИНИИ НАХОДИТСЯ НА УРОВНЕ -----РЕБРА:

1. IV
2. V
3. VI
4. VII
5. VIII

15. ДЛЯ ОПРЕДЕЛЕНИЯ РАЗМЕРОВ ПЕЧЕНИ ПО МЕТОДУ КУРЛОВА НАХОДЯТ?

1. три размера
2. четыре размера
3. пять размеров
4. два размера

16. ПАЛЬПАЦИЯ ГРАНИЦЫ ПЕЧЕНИ ПРОВОДИТСЯ ПО МЕТОДУ:

1. Образцова – Стражеско
2. Нечипоренко
3. Ортнера
4. Боткина

17. ЖЕЛЧНЫЙ ПУЗЫРЬ ДОСТУПЕН ПАЛЬПАЦИИ ПРИ

1. гепатите
2. циррозе печени
3. водянке желчного пузыря
4. гастрите

18. ПОЛОЖИТЕЛЬНЫЙ СИМПТОМ КУРВУАЗЬЕ НАБЛЮДАЕТСЯ ПРИ

1. холецистите
2. панкреатите
3. гепатите
4. водянке желчного пузыря
5. циррозе печени

19. СПЛЕНОМЕГАЛИЯ ПРИ ЗАБОЛЕВАНИЯХ ПЕЧЕНИ ЯВЛЯЕТСЯ ПРОЯВЛЕНИЕМ

1. печеночно-клеточной недостаточности
2. портальной гипертензии
3. дискинезии желчевыводящих путей
4. холангита

20. ПРИЧИНЫ СМЕЩЕНИЯ НИЖНЕЙ ГРАНИЦЫ ПЕЧЕНИ ВНИЗ

1. гепатит
2. цирроз
3. рак печени
4. застойная печень
5. все выше перечисленное

Эталоны ответов

1.	2	6.	1	11.	2	16.	1
2.	4	7.	3	12.	1	17.	3
3.	5	8.	1	13.	2	18.	4
4.	1	9.	4	14.	3	19.	2
5.	3	10.	3	15.	1	20.	5

Тема №14: «Симптоматика заболеваний органов пищеварения. Синдромы заболеваний системы пищеварения»

Выберите правильный ответ

1. БОЛИ, ВОЗНИКАЮЩИЕ СРАЗУ ПОСЛЕ ПРИЕМА ПИЩИ, ХАРАКТЕРНЫ ДЛЯ:

1. гастрита
2. энтерита
3. колита
4. панкреатита
5. язвенной болезни двенадцатиперстной кишки

2. “FACIES HYPOCRATICA” ХАРАКТЕРНО ДЛЯ:

1. гастрита
2. язвенной болезни желудка
3. желудочно-кишечного кровотечения
4. перитонита
5. язвенного колита

3. МЕЛЕНА ПРИ НАЛИЧИИ ГЕПАТОСПЛЕНОМЕГАЛИИ ПОДОЗРИТЕЛЬНА НА:

1. кровотечение из варикозно расширенных вен пищевода
2. кровоточащая язва 12-перстной кишки
3. язвенный колит
4. тромбоз мезентериальных артерий

4. НОЮЩИЕ БОЛИ В ЭПИГАСТРАЛЬНОЙ ОБЛАСТИ, ВОЗНИКАЮЩИЕ ЧЕРЕЗ 1,5-2 ЧАСА ПОСЛЕ ЕДЫ (ПОЗДНИЕ БОЛИ), НАТОЩАК (ГОЛОДНЫЕ) И НОЧНЫЕ БОЛИ СВИДЕТЕЛЬСТВУЮТ О

1. гастрите
2. раке желудка
3. язвенной болезни 12-перстной кишки
4. панкреатите
5. колите

5. О ПОРАЖЕНИИ ТОНКОГО КИШЕЧНИКА ГОВОРIT:

1. стул 3-4 раза в сутки
2. прожилки крови в кале
3. обильный кашицеобразный пенистый стул
4. «овечий» кал

6. ДЛЯ ДИАРЕИ ВСЛЕДСТВИЕ ЗАБОЛЕВАНИЯ ДИСТАЛЬНЫХ ОТДЕЛОВ ТОЛСТОГО КИШЕЧНИКА ХАРАКТЕРНО ВСЕ ПЕРЕЧИСЛЕННОЕ, КРОМЕ ОДНОГО:

1. малый разовый объем стула
2. наличие в кале слизи
3. императивные и частые позывы к дефекации
4. уменьшение болей в животе после дефекации
5. диарея только в утренние часы

7. ПРИ КОПРОЛОГИЧЕСКОМ ИССЛЕДОВАНИИ КАЛА НЕЛЬЗЯ ОПРЕДЕЛИТЬ

1. реакцию кала на скрытую кровь
2. яйца гельминтов
3. стеаторею
4. креаторею
5. амилорею

8. НАЛИЧИЕ СОЕДИНИТЕЛЬНОЙ ТКАНИ В КАЛЕ ХАРАКТЕРНО ДЛЯ

1. гипоацидного гастрита
2. гиперацидного гастрита
3. холецистита
4. желчно-каменной болезни
5. колита

9. СЕКРЕТОРНУЮ ФУНКЦИЮ ЖЕЛУДКА МОЖНО ОПРЕДЕЛИТЬ

1. зондовым методом
2. гастрोगрафией
3. дуоденальным зондированием
4. по общему анализу крови
5. копрологическим исследованием

10. ПОЛОЖИТЕЛЬНАЯ РЕАКЦИЯ НА МОЛОЧНУЮ КИСЛОТУ В ЖЕЛУДОЧНОМ СОДЕРЖИМОМ СВИДЕТЕЛЬСТВУЕТ О

1. гиперацидном гастрите
2. раке желудка
3. язвенной болезни 12-перстной кишки
4. язвенной болезни желудка
5. циррозе печени

11. ХАРАКТЕР БОЛЕЙ ПРИ ЯЗВЕННОЙ БОЛЕЗНИ 12-ПЕРСТНОЙ КИШКИ

1. тупая, давящая боль в эпигастрии, усиливающаяся при приеме пищи
2. схваткообразные ноющие боли в правом подреберье с иррадиацией в правое плечо при приеме жирной пищи
3. постоянная тупая боль, не связанная с приемом пищи
4. боли в эпигастрии, возникающие натощак и через 2-3 часа после еды
5. боли через 30 минут после еды

12. «КИНЖАЛЬНАЯ» БОЛЬ ХАРАКТЕРНА ДЛЯ

1. гастрита
2. панкреатита
3. перфоративной язвы желудка или 12-перстной кишки
4. энтерита
5. колита

13. ДЛЯ КОЛИТА ХАРАКТЕРНЫ БОЛИ

1. связанные с приемом пищи
2. связанные с актом дефекации
3. связанные с дыханием
4. связанные с физической нагрузкой
5. связанные с эмоциональным напряжением

14. РВОТА ПИЩЕЙ, СЪЕДЕННОЙ НАКАНУНЕ, ХАРАКТЕРНА ДЛЯ

1. гастрита
2. энтерита
3. панкреатита
4. стеноза привратника
5. язвенной болезни желудка

15. «МЕЛЕНА» БЫВАЕТ ПРИ

1. язве желудка
2. раке толстой кишки
3. эрозивно-язвенном колите
4. панкреатите
5. гастрите

16. ЖЕЛУДОЧНАЯ ДИСПЕПСИЯ - ЭТО

1. нарушения пищеварения
2. расстройство акта дефекации
3. нарушение прохождения пищи по пищеводу
4. ложные позывы к дефекации
5. отсутствие аппетита

17. НАИБОЛЕЕ РАННИМ СИМПТОМОМ ПРИ ЛОКАЛИЗАЦИИ РАКА В КАРДИАЛЬНОМ ОТДЕЛЕ ЖЕЛУДКА ЯВЛЯЕТСЯ:

1. дисфагия
2. боль в эпигастральной области
3. боль за грудиной
4. тошнота и рвота

18. СИМПТОМ ИЗЖОГИ ВЫРАЖЕН ПРИ:

1. гастроэзофагеальной рефлюксной болезни
2. хроническом холецистите
3. хроническом пиелонефрите
4. хроническом панкреатите

19. ПРИЧИНОЙ ПИЩЕВОДНОГО КРОВОТЕЧЕНИЯ ПРИ ЦИРРОЗЕ ПЕЧЕНИ ЯВЛЯЕТСЯ:

1. повышение давления в портальной вене
2. снижение гемоглобина крови
3. высокая вирусная нагрузка
4. желтуха

20. ДЛЯ СИНДРОМА МАЛЬАБСОРБЦИИ ХАРАКТЕРНЫМ СИМПТОМОМ ЯВЛЯЕТСЯ:

1. диарея
2. рвота
3. запор
4. абдоминальная боль

Эталоны ответов

1.	1	6.	5	11.	4	16.	1
2.	4	7.	1	12.	3	17.	1
3.	1	8.	1	13.	2	18.	1
4.	3	9.	1	14.	4	19.	1
5.	3	10.	2	15.	1	20.	1

Тема №15: «Симптоматика заболеваний желудка и двенадцатиперстной кишки»

Выберите правильный ответ

1. КОГДА ЧАЩЕ БЫВАЕТ ПОВЫШЕНИЕ БАЗАЛЬНОЙ СЕКРЕЦИИ?

1. рак желудка
2. язвенная болезнь
3. гастрит
4. эзофагит

2. О ЧЕМ СЛЕДУЕТ ДУМАТЬ, ЕСЛИ ПРИ РЕНТГЕНОЛОГИЧЕСКОМ ИССЛЕДОВАНИИ ЖЕЛУДКА ВЫЯВЛЕНА «НИША»?

1. о раке желудка
2. о гиперацидном гастрите
3. о язвенной болезни желудка
4. язва 12-перстной кишки

3. ПРИ БОЛИ В ЖИВОТЕ, ТОШНОТЕ, ИЗЖОГЕ, ОТРЫЖКЕ СЛЕДУЕТ НАЗНАЧИТЬ:

1. эзофагогастродуоденоскопию
2. клинический анализ крови
3. ультразвуковое исследование органов брюшной полости
4. компьютерную томографию органов брюшной полости

4. ГИГАНТСКИМИ СЧИТАЮТСЯ ЯЗВЫ РАЗМЕРОМ БОЛЕЕ:

1. 3 см
2. 4 см
3. 5 см

5. ГОЛОДНЫЕ И/ИЛИ «НОЧНЫЕ БОЛИ», ВОЗНИКАЮЩИЕ ЧЕРЕЗ 2,5–4 ЧАСА ПОСЛЕ ЕДЫ, И ИСЧЕЗАЮЩИЕ ПОСЛЕ ОЧЕРЕДНОГО ПРИЕМА ПИЩИ, ЗАСТАВЛЯЮТ ДУМАТЬ О ЯЗВЕ:

1. 12-перстной кишки
2. малой кривизны желудка
3. фундального отдела желудка
4. нижнего отдела пищевода

6. КАКОЙ ИЗ ПРИВЕДЕННЫХ МЕТОДОВ ИССЛЕДОВАНИЯ ПОЗВОЛЯЮТ БОЛЕЕ ТОЧНО ДИАГНОСТИРОВАТЬ ХРОНИЧЕСКИЙ ГАСТРИТ:

1. расспрос
2. пальпация живота
3. исследование секреторной функции желудка
4. рентгенологическое исследование желудка
5. фиброгастроскопия с биопсией слизистой

7. ХАРАКТЕР БОЛЕЙ ПРИ ЯЗВЕННОЙ БОЛЕЗНИ 12-ПЕРСТНОЙ КИШКИ

1. тупая, давящая боль в эпигастрии, усиливающаяся при приеме пищи
2. схваткообразные ноющие боли в правом подреберье с иррадиацией в правое плечо при приеме жирной пищи
3. постоянная тупая боль, не связанная с приемом пищи
4. боли в эпигастрии, возникающие натощак и через 2-3 часа после еды
5. боли через 30 минут после еды

8. ПОСЛЕ РЕНТГЕНОСКОПИИ ЖЕЛУДКА КОНТРАСТНАЯ ВЗВЕСЬ ОПРЕДЕЛЯЕТСЯ ЧЕРЕЗ 8 ЧАСОВ ПОСЛЕ ИССЛЕДОВАНИЯ. СЛЕДУЕТ ДУМАТЬ О

1. сохраненной эвакуаторной функции желудка
2. стенозе привратника
3. язве 12-перстной кишки
4. гастрите
5. циррозе печени

9. «РАННИЕ» БОЛИ ТИПИЧНЫ ДЛЯ ЛОКАЛИЗАЦИИ ЯЗВЫ

1. в желудке
2. в 12-перстной кишке
3. в слепой кишке
4. в сигмовидной кишке
5. прямой кишке

10. «ПОЗДНИЕ» БОЛИ ТИПИЧНЫ ДЛЯ ЛОКАЛИЗАЦИИ ЯЗВЫ

1. в желудке
2. в 12-перстной кишке
3. в слепой кишке
4. в сигмовидной кишке
5. прямой кишке

Эталоны ответов

1.	2	6.	5
2.	3	7.	4
3.	1	8.	2
4.	1	9.	1
5.	1	10.	2

Тема №16: «Симптоматика заболеваний печени, желчевыводящих путей и поджелудочной железы»

Выберите правильный ответ

1. СТАДИЯ ФИБРОЗА ПЕЧЕНИ У БОЛЬНОГО ХРОНИЧЕСКИМ ГЕПАТИТОМ В БЕЗ БИОПСИИ МОЖЕТ БЫТЬ УСТАНОВЛЕНА ПРИ ПОМОЩИ:

1. транзгентной эластометрии
2. компьютерной томографии с контрастированием
3. магнитно-резонансной томографии
4. дуплексного ультразвукового сканирования

2. УРОБИЛИН В МОЧЕ ПОЯВЛЯЕТСЯ ПРИ:

1. надпеченочной желтухе
2. печеночной желтухе
3. подпеченочной желтухе
4. гастрите
5. панкреатите.

3. Выберите правильную комбинацию ответов

ЧТО ОТНОСЯТ К ВНЕПЕЧЕНОЧНЫМ ПРОЯВЛЕНИЯМ ХРОНИЧЕСКОГО ГЕПАТИТА?

1. синдром Рейно
2. артралгии
3. бронхообструктивный синдром
4. отечный синдром

4. «СОСУДИСТЫЕ ЗВЕЗДОЧКИ» ХАРАКТЕРНЫ ДЛЯ:

1. цирроза печени
2. холецистита
3. панкреатита
4. гастрита
5. язвенной болезни желудка

5. Выберите правильную комбинацию ответов

НА НАЛИЧИЕ ХОЛЕСТАЗА УКАЗЫВАЮТ:

1. повышение щелочной фосфатазы
2. повышение аспарагиновой и аланиновой трансаминаз
3. повышение билирубина, холестерина
4. увеличение амилазы

6. О ЧЕМ СВИДЕТЕЛЬСТВУЕТ ПРИ ЗАБОЛЕВАНИЯХ ПЕЧЕНИ ПЕЧЕНОЧНЫЙ ЗАПАХ ИЗО РТА?

1. наличие дуодено-гастрального рефлюкса
2. увеличение желчных кислот в крови на фоне выраженного холестаза
3. сердечная недостаточность на фоне выраженной сопутствующей миокардиодистрофии
4. снижение дезинтоксикационной функции печени по отношению к продуктам распада белков

7. ЖЕЛЧНЫЙ ПУЗЫРЬ ДОСТУПЕН ПАЛЬПАЦИИ ПРИ

1. гепатите
2. циррозе печени
3. водянке желчного пузыря
4. гастрите
5. раке желудка

8. К ПРИЗНАКАМ ВНУТРИСЕКРЕТОРНОЙ НЕДОСТАТОЧНОСТИ ПОДЖЕЛУДОЧНОЙ ЖЕЛЕЗЫ ПРИ ХРОНИЧЕСКОМ ПАНКРЕАТИТЕ ОТНОСЯТ:

1. гипергликемию
2. снижение массы тела
3. стеаторею
4. дефицит жирорастворимых витаминов

9. ПРИ ТРАДИЦИОННОМ ДУОДЕНАЛЬНОМ ЗОНДИРОВАНИИ МОЖНО ОПРЕДЕЛИТЬ

1. наличие пепсина в желудочном соке
2. моторную функцию желудка
3. состав желчи
4. наличие молочной кислоты в желудочном соке
5. наличие соляной кислоты в желудочном соке

10. ПОКАЗАНИЕМ ДЛЯ ПРОВЕДЕНИЯ ДУОДЕНАЛЬНОГО ЗОНДИРОВАНИЯ ЯВЛЯЕТСЯ

1. гастрит
2. энтерит
3. желчно-каменная болезнь
4. определение вида дискинезии желчевыводящих путей
5. колит

Эталоны ответов

1.	1	6.	4
2.	2	7.	3
3.	1,2	8.	1
4.	1	9.	3
5.	1,3	10.	4

Тема № 17: «Синдромы заболеваний печени и желчевыводящих путей»

1. УСТАНОВИТЕ СООТВЕТСТВИЕ МЕЖДУ СИНДРОМАМИ И ИХ ЛАБОРАТОРНЫМИ ПРОЯВЛЕНИЯМИ:

- | | |
|---|--|
| 1. Цитолитический синдром | А) Повышение СРБ, серомукоида, тимоловой пробы, гаммаглобулинов, снижение общего белка крови |
| 2. Мезенхимально-воспалительный синдром | Б) Повышение ЩФ, ГГТП, билирубина (за счет непрямого), холестерина |
| 3. Синдром холестаза | В) Повышение АЛТ, АСТ, билирубина (за счет прямого), сывороточного железа |

2. Выберите правильный ответ

ОСНОВНЫМ КЛИНИЧЕСКИМ ПРИЗНАКОМ ХОЛЕСТАЗА ЯВЛЯЕТСЯ:

1. кожный зуд
2. спленомегалия
3. асцит
4. гепатомегалия

3. Выберите правильную комбинацию ответов

ИЗ ПРИВЕДЕННЫХ ПРИЗНАКОВ ВЫБЕРИТЕ ТЕ, КОТОРЫЕ НАИБОЛЕЕ ХАРАКТЕРНЫ ДЛЯ СИНДРОМА ПЕЧЕНОЧНО-КЛЕТОЧНОЙ НЕДОСТАТОЧНОСТИ:

1. печеночная энцефалопатия
2. синдром портальной гипертензии
3. паренхиматозная желтуха
4. гепатолиенальный синдром

4. ГЕМОМРАГИЧЕСКИЙ СИНДРОМ ПРИ ЗАБОЛЕВАНИЯХ ПЕЧЕНИ ЯВЛЯЕТСЯ ПРОЯВЛЕНИЕМ

1. печеночно-клеточной недостаточности
2. портальной гипертензии
3. дискинезии желчевыводящих путей
4. холангита
5. желтухи

5. СПЛЕНОМЕГАЛИЯ ПРИ ЗАБОЛЕВАНИЯХ ПЕЧЕНИ ЯВЛЯЕТСЯ ПРОЯВЛЕНИЕМ

1. печеночно-клеточной недостаточности

2. портальной гипертензии
3. дискинезии желчевыводящих путей
4. холангита

6. Выберите правильную комбинацию ответов

УКАЖИТЕ ОСНОВНЫЕ КЛИНИЧЕСКИЕ ПРИЗНАКИ СИНДРОМА ПОРТАЛЬНОЙ ГИПЕРТЕНЗИИ:

1. сосудистые звездочки и печеночные ладони
2. асцит
3. боли в правом подреберье
4. увеличение печени
5. венозные коллатерали

7. ГИНЕКОМАСТИЯ ПРИ ЗАБОЛЕВАНИЯХ ПЕЧЕНИ ЯВЛЯЕТСЯ ПРОЯВЛЕНИЕМ

1. печеночно-клеточной недостаточности
2. портальной гипертензии
3. дискинезии желчевыводящих путей
4. холангита
5. желтухи

8. ВАРИКОЗНОЕ РАСШИРЕНИЕ ВЕН ПИЩЕВОДА И КАРДИАЛЬНОГО ОТДЕЛА ЖЕЛУДКА ЯВЛЯЕТСЯ ПРОЯВЛЕНИЕМ

1. гастрита и эзофагита
2. портальной гипертензии
3. гепатита
4. холецистита
5. печеночно-клеточной недостаточности

9. ДИС-, ГИПОПРОТЕИНЕМИЯ ПРИ ЗАБОЛЕВАНИЯХ ПЕЧЕНИ ЯВЛЯЕТСЯ ПРОЯВЛЕНИЕМ

1. печеночно-клеточной недостаточности
2. портальной гипертензии
3. дискинезии желчевыводящих путей
4. холангита
5. гастрита

10. «CAPUT MEDUSAE» ЯВЛЯЕТСЯ СЛЕДСТВИЕМ

1. портальной гипертензии
2. артериальной гипертензии
3. нейроциркуляторной дистонии
4. гепатита
5. язвенной болезни желудка

Эталоны ответов

1.	1-В; 2-А;3-Б	6.	2,5
2.	1	7.	1
3.	1,3	8.	2
4.	1	9.	1
5.	2	10.	1

Тема №18: «Исследование больных с заболеваниями печени»

Выберите правильную комбинацию ответов

1. ХАРАКТЕРНЫМИ ОСЛОЖНЕНИЯМИ ПЕРВИЧНОГО ХРОНИЧЕСКОГО ПАНКРЕАТИТА ЯВЛЯЮТСЯ:

1. холедохолитиаз
2. кисты и свищи
3. желтуха

4. желудочное кровотечение
5. колит

Выберите правильный ответ

2. МАГНИТНО-РЕЗОНАНСНАЯ ХОЛЕЦИСТОПАНКРЕАТОГРАФИЯ ЯВЛЯЕТСЯ ИНФОРМАТИВНЫМ МЕТОДОМ ДЛЯ ДИАГНОСТИКИ:

1. расширения общего желчного протока
2. хронического активного гепатита
3. хронического калькулезного холецистита

3. ПРИ ПОВЕРХНОСТНОЙ ПАЛЬПАЦИИ ЖИВОТА У ЛИЦ С ДИСКИНЕЗИЕЙ ЖЕЛЧЕВЫВОДЯЩИХ ПУТЕЙ ЧАЩЕ ВСЕГО ОПРЕДЕЛЯЕТСЯ:

1. незначительная болезненность в правом подреберье
2. положительный симптом Ортнера
3. мышечная защита правого подреберья
4. френикус-симптом

4. ДИАГНОСТИЧЕСКИ ЗНАЧИМЫМ ДЛЯ ХРОНИЧЕСКОГО ПАНКРЕАТИТА ЯВЛЯЕТСЯ НАЛИЧИЕ:

1. кальцинатов в головке поджелудочной железы
2. повышенной активности эластазы в кале
3. пониженной активности диастазы мочи
4. большого количества жира в кале

5. ДЛЯ КАКОГО ЗАБОЛЕВАНИЯ ХАРАКТЕРНЫ ИНТЕНСИВНЫЕ БОЛИ В ВЕРХНИХ ОТДЕЛАХ ЖИВОТА, НОСЯЩИЕ ОПОЯСЫВАЮЩИЙ ХАРАКТЕР?

1. холецистит
2. язвенная болезнь
3. рак желудка
4. панкреатит

6. ДЛЯ ОЦЕНКИ НАРУШЕНИЙ ВНЕШНЕСЕКРЕТОРНОЙ ФУНКЦИИ ПОДЖЕЛУДОЧНОЙ ЖЕЛЕЗЫ ОПРЕДЕЛЯЮТ АКТИВНОСТЬ:

1. эластазы кала
2. липазы кала
3. эластазы крови
4. липазы крови

7. ПОСЛЕ ПОЯВЛЕНИЯ КЛИНИКИ ОСТРОГО ПАНКРЕАТИТА НАИБОЛЬШИЙ УРОВЕНЬ АМИЛАЗЫ КРОВИ МОЖНО ЗАФИКСИРОВАТЬ ЧЕРЕЗ ЧАСОВ:

1. 12 – 18
2. 18 – 24
3. 24 – 48
4. 48 – 72

8. НА НАЛИЧИЕ ХОЛЕСТАЗА УКАЗЫВАЮТ:

1. снижение протромбина, гемоглобина, фибриногена
2. повышение аспарагиновой и аланиновой трансаминаз, глюкозы
3. повышение щелочной фосфатазы, билирубина, холестерина
4. увеличение амилазы, общего белка, креатинина

9. ПРИ ХРОНИЧЕСКОМ ПАНКРЕАТИТЕ С ВНЕШНЕСЕКРЕТОРНОЙ НЕДОСТАТОЧНОСТЬЮ ХАРАКТЕР СТУЛА:

1. жидкий с примесью алой крови
2. скудный фрагментированный
3. водянистый с хлопьями
4. обильный, кашицеобразный, блестящий

10. РИСК РАЗВИТИЯ ОСТРОГО ПАНКРЕАТИТА ВЕЛИК ПРИ ЗНАЧИТЕЛЬНОМ ПОВЫШЕНИИ В ПЛАЗМЕ КРОВИ:

1. ЛПОНП
2. ЛПВП
3. ЛП(а)
4. ЛПНП

Эталоны ответов

1.	2,3	6.	1
2.	1	7.	4
3.	1	8.	3
4.	1	9.	4
5.	4	10.	1

Тема №19. «Симптоматика заболеваний органов дыхания»

1. Выберите правильную комбинацию ответов

ВИДЫ НОРМАЛЬНЫХ ФОРМ ГРУДНОЙ КЛЕТКИ:

1. нормостеническая
2. паралитическая
3. астеническая
4. воронкообразная
5. бочкообразная

2. Выберите правильную комбинацию ответов

ПОЯВЛЕНИЕ ГРУДНОГО ДЫХАНИЯ СВИДЕТЕЛЬСТВУЕТ О:

1. сухом плеврите
2. острой патологии органов брюшной полости
3. переломеребер
4. поражении диафрагмы
5. межреберной невралгии

3. Выберите правильную комбинацию ответов

УВЕЛИЧЕНИЕ В ОБЪЕМЕ ОДНОЙ ПОЛОВИНЫ ГРУДНОЙ КЛЕТКИ ВОЗМОЖНО ПРИ:

1. рубцовом сморщивании легкого или плевры
2. плевральном экссудате
3. ателектазе
4. пневмотораксе
5. резекции легкого

Выберите правильный ответ

4. ДЛЯ ВЫЯВЛЕНИЯ ГИПЕРРЕАКТИВНОСТИ БРОНХОВ ИСПОЛЬЗУЮТ СЛЕДУЮЩИЕ ПРОБЫ:

1. проба с нитроглицерином
2. проба с β_2 -адреномиметиком
3. проба с дипиридамолом
4. проба с холинолитиком

5. ДЛЯ ВЫЯВЛЕНИЯ БРОНХИАЛЬНОЙ ОБСТРУКЦИИ ИСПОЛЬЗУЮТ СЛЕДУЮЩИЙ МЕТОД:

1. рентгеноскопия
2. спирометрия
3. фибробронхоскопия
4. пульсоксиметрия
5. сцинтиграфия легких

6. Выберите правильную комбинацию ответов

ОСЛАБЛЕНИЕ ГОЛОСОВОГО ДРОЖАНИЯ ВОЗНИКАЕТ ПРИ:

1. пневмонии

2. гидротораксе
3. ателектазе легкого
4. пневмотораксе
5. опухоли легкого

7. УСИЛЕНИЕ ГОЛОСОВОГО ДРОЖАНИЯ ХАРАКТЕРНО ДЛЯ

1. закрытого пневмоторакса
2. эмфиземы легких
3. уплотнения легочной ткани
4. бронхита
5. бронхиальной астмы

8. ГОЛОСОВОЕ ДРОЖАНИЕ ПРИ КРУПОЗНОЙ ПНЕВМОНИИ В СТАДИЮ ОПЕЧЕНЕНИЯ

1. резко усилится
2. ослабнет
3. не изменится
4. усилится
5. исчезнет

9. С ПОМОЩЬЮ ПИКФЛОУМЕТРИИ НЕЛЬЗЯ ОПРЕДЕЛИТЬ:

1. тяжесть течения бронхиальной астмы
2. выраженность обструкции бронхов
3. остаточный объем выдоха
4. эффективность терапии

10. ДЛЯ ДИАГНОСТИКИ БРОНХОЭКТАЗОВ НАИБОЛЕЕ ИНФОРМАТИВНЫМ МЕТОДОМ ЯВЛЯЕТСЯ:

1. рентгеноскопия легких
2. томография легких
3. бронхоскопия
4. бронхография
5. спирография.

Эталоны ответов

1.	1,3	6.	2,4
2.	2,4	7.	3
3.	2,4	8.	1
4.	2	9.	3
5.	2	10.	2

Тема №20: «Перкуссия легких»

Выберите правильный ответ

1. К ОСНОВНЫМ СВОЙСТВАМ ПЕРКУТОРНОГО ЗВУКА НЕ ОТНОСИТСЯ

1. громкость
2. продолжительность
3. высота
4. тембр
5. все перечисленное верно

2. ПРИТУПЛЕНИЕ ПЕРКУТОРНОГО ЗВУКА ОТМЕЧАЕТСЯ ПРИ

1. эмфиземе
2. долевого пневмонии
3. бронхите
4. бронхиальной астме
5. пневмотораксе

3. КАКОЙ ПЕРКУТОРНЫЙ ЗВУК ХАРАКТЕРЕН ДЛЯ ЭМФИЗЕМЫ ЛЕГКИХ?

1. ясный легочный

2. тимпанический
3. коробочный
4. притупленный

4. ПЕРКУТОРНЫЙ ЗВУК ПРИ ПНЕВМОТОРАКСЕ:

1. бедренный
2. коробочный
3. тимпанический
4. ясный легочный
5. тупой

5. КАКОЙ ПЕРКУТОРНЫЙ ЗВУК ПРИ ОСТРОМ БРОНХИТЕ?

1. притупленный
2. тупой
3. коробочный
4. ясный легочный
5. тимпанический

6. КАКОЙ ПЕРКУТОРНЫЙ ЗВУК ПОЯВЛЯЕТСЯ ПРИ ВОСПАЛИТЕЛЬНОМ УПЛОТНЕНИИ ЛЕГОЧНОЙ ТКАНИ?

1. тупой или притупленный
2. ясный легочный
3. тимпанический
4. притупление с тимпаническим оттенком
5. коробочный

7. ТИМПАНИЧЕСКИЙ ПЕРКУТОРНЫЙ ЗВУК ХАРАКТЕРЕН ДЛЯ

1. пневмоторакса
2. экссудативного плеврита
3. очаговой пневмонии
4. бронхита
5. долевой пневмонии

8. БЕДРЕННЫЙ ПЕРКУТОРНЫЙ ЗВУК ВЫСЛУШИВАЕТСЯ ПРИ

1. очаговой пневмонии
2. долевой пневмонии (в 1-ую стадию)
3. пневмотораксе
4. выпотном плеврите
5. эмфиземе

9. КОРОБОЧНЫЙ ПЕРКУТОРНЫЙ ЗВУК ХАРАКТЕРЕН ДЛЯ

1. бронхита
2. долевой пневмонии
3. эмфиземы легких
4. пневмоторакса
5. гидроторакса

10. ПРИ ПОМОЩИ ПЕРКУССИИ ОРГАНА ВРАЧ НЕ МОЖЕТ ПОЛУЧИТЬ СВЕДЕНИЯ О

1. болезненности органа
2. размерах органа
3. границах органа
4. объеме органа
5. подвижности органа

Эталоны ответов

1.	4	6.	1
2.	2	7.	1

3.	3	8.	4
4.	3	9.	3
5.	4	10.	4

Тема №21: «Аускультация легких»

1. Выберите правильный ответ

К ОСНОВНЫМ ДЫХАТЕЛЬНЫМ ШУМАМ НЕ ОТНОСИТСЯ

1. бронхиальное дыхание
2. ослабленное везикулярное дыхание
3. крепитация
4. жесткое дыхание
5. смешанное дыхание

2. БРОНХИАЛЬНОЕ ДЫХАНИЕ БУДЕТ ВЫСЛУШИВАТЬСЯ ПРИ

1. экссудативном плеврите
2. очаговой пневмонии
3. начало долевой пневмонии
4. разгар долевой пневмонии
5. бронхите

3. ОТЛИЧИЕ КРЕПИТАЦИИ ОТ МЕЛКОПУЗЫРЧАТЫХ ВЛАЖНЫХ ХРИПОВ

1. возникает на выдохе
2. возникает на вдохе
3. возникает во время вдоха и выдоха
4. возникает в конце выдоха
5. ничем не отличается

4. БРОНХОФОНΙΑ УСИЛИВАЕТСЯ

1. при снижении эластичности легочной ткани
2. при уплотнении легочной ткани
3. при утолщении листков плевры
4. при наличии жидкости в плевральной полости
5. при наличии воздуха в плевральной полости

5. БРОНХОФОНΙΑ ОСЛАБЛЕНА

1. над экссудатом
2. над полостью в легком
3. над зоной пневмонии
4. при бронхите
5. при компрессионном ателектазе

6. КАКОЕ ДЫХАНИЕ ВЫСЛУШИВАЕТСЯ ПРИ КОМПРЕССИОННОМ АТЕЛЕКТАЗЕ?

1. ослабленное бронхиальное
2. усиленное везикулярное
3. отсутствует
4. жесткое

7. КАКИЕ ПРИЗНАКИ ХАРАКТЕРНЫ ПРИ АУСКУЛЬТАЦИИ ДЛЯ ХРИПОВ?

1. сохраняются при имитации дыхания
2. изменяются после кашля
3. усиливаются при более плотном прижатии стетоскопа к грудной клетке
4. не изменяются при покашливании

8. КАКОЕ ДЫХАНИЕ ВЫСЛУШИВАЕТСЯ ПРИ ЭМФИЗЕМЕ ЛЕГКИХ?

1. везикулярное
2. бронхиальное

3. амфорическое
4. ослабленное везикулярное
5. жесткое.

9. ГДЕ МОЖНО ВЫСЛУШАТЬ БРОНХИАЛЬНОЕ ДЫХАНИЕ У ЗДОРОВОГО ЧЕЛОВЕКА?

1. над лопатками
2. над трахеей
3. над верхушками
4. по передней поверхности грудной клетки

10. КАКОЕ ДЫХАНИЕ ВЫСЛУШИВАЕТСЯ ПРИ ОБТУРАЦИОННОМ АТЕЛЕКТАЗЕ?

1. бронхиальное
2. усиленное везикулярное
3. жесткое
4. отсутствует
5. везикулярное

Эталоны ответов

	3	6.	1
2.	4	7.	2
3.	2	8.	4
4.	2	9.	2
5.	1	10.	4

Тема №22: «Синдромы легочных заболеваний»

Выберите правильный ответ

1. ДЛЯ СИНДРОМА ДОЛЕВОГО УПЛОТНЕНИЯ ЛЕГОЧНОЙ ТКАНИ НЕ ХАРАКТЕРНО

1. отставание пораженной половины в акте дыхания
2. ослабление голосового дрожания над зоной поражения
3. бронхиальное дыхание
4. тупой перкуторный звук
5. усиление голосового дрожания

2. ДЛЯ СИНДРОМА БРОНХИАЛЬНОЙ ОБСТРУКЦИИ НЕ ХАРАКТЕРНО

1. одышка при физической нагрузке
2. малопродуктивный кашель
3. тупой перкуторный звук над легкими
4. удлинение фазы выдоха при спокойном и форсированном дыхании
5. наличие сухих хрипов

3. ДЛЯ СИНДРОМА СКОПЛЕНИЯ ЖИДКОСТИ В ПЛЕВРАЛЬНОЙ ПОЛОСТИ НЕ ХАРАКТЕРНО

1. положение больного на «больном» боку
2. голосовое дрожание усилено
3. перкуторный тупой звук
4. дыхание не проводится
5. асимметрия грудной клетки

4. УСТАНОВИТЕ СООТВЕТСТВИЕ МЕЖДУ СИНДРОМАМИ И ИХ ПРОЯВЛЕНИЯМИ:

- | | |
|---------------------------------------|---------------------------------|
| 1. синдром компрессионного ателектаза | А) голосовое дрожание усилено |
| 2. синдром полости | Б) голосовое дрожание ослаблено |
| 3. синдром пневмоторакса | В) легочный тон |
| | Г) притуплено-тимпанический тон |
| | Д) тимпанический тон |
| | Е) тупой перкуторный тон |
| | Ж) бронхофония усилена |

3) бронхофония ослаблена

5. У БОЛЬНОГО ДВИЖЕНИЯ ГРУДНОЙ КЛЕТКИ СИММЕТРИЧНЫ, КОРОБОЧНЫЙ ЗВУК ПРИ ПЕРКУССИИ, ОСЛАБЛЕННОЕ ВЕЗИКУЛЯРНОЕ ДЫХАНИЕ С УДЛИНЕННЫМ ВЫДОХОМ, ПЕЧЕНОЧНАЯ ТУПОСТЬ СМЕЩЕНА ВНИЗ. ДИАГНОЗ

1. гидропневмоторакс
2. фиброз
3. диффузная эмфизема легких
4. бронхиальная астма
5. долевая пневмония

6. СИНДРОМ УПЛОТНЕНИЯ ЛЕГОЧНОЙ ТКАНИ НАБЛЮДАЕТСЯ ВО ВСЕХ СЛУЧАЯХ, КРОМЕ:

1. воспалительная инфильтрация легких
2. ателектаз легких
3. эмфизема легких
4. рак легких
5. инфаркт легкого

7. ФИЗИКАЛЬНЫЕ ДАННЫЕ: АСИММЕТРИЯ ГРУДНОЙ КЛЕТКИ, ОТСУТСТВИЕ ГОЛОСОВОГО ДРОЖАНИЯ И БРОНХОФОНИИ, ТИМПАНИЧЕСКИЙ ПЕРКУТОРНЫЙ ЗВУК, ДЫХАНИЕ НЕ ПРОВОДИТСЯ, ХАРАКТЕРНЫ ДЛЯ

1. синдрома очагового уплотнения легочной ткани
2. синдрома образования полости в легком
3. синдрома скопления жидкости в плевральной полости
4. синдрома скопления воздуха в плевральной полости
5. синдрома долевого уплотнения легочной ткани

8. СЛЕДУЮЩИЕ ФИЗИКАЛЬНЫЕ ДАННЫЕ: ПЕРКУТОРНО – ТИМПАНИЧЕСКИЙ ЗВУК, БРОНХИАЛЬНОЕ ДЫХАНИЕ С МЕТАЛЛИЧЕСКИМ ОТТЕНКОМ ХАРАКТЕРНЫ ДЛЯ

1. закрытого пневмоторакса
2. открытого пневмоторакса
3. гидроторакса
4. бронхита
5. крупозной пневмонии

9. ОТСУТСТВИЕ ГОЛОСОВОГО ДРОЖАНИЯ, ТУПОЙ ПЕРКУТОРНЫЙ ЗВУК, ОТСУТСТВИЕ ДЫХАНИЯ И БРОНХОФОНИИ ХАРАКТЕРНО ДЛЯ

1. бронхита
2. пневмонии
3. экссудативного плеврита
4. эмфиземы
5. пневмоторакса

10. ОСЛАБЛЕНИЕ ГОЛОСОВОГО ДРОЖАНИЯ, КОРОБОЧНЫЙ ПЕРКУТОРНЫЙ ЗВУК, УМЕНЬШЕНИЕ ПОДВИЖНОСТИ НИЖНЕГО ЛЕГОЧНОГО КРАЯ, ОСЛАБЛЕНИЕ ВЕЗИКУЛЯРНОГО ДЫХАНИЯ ХАРАКТЕРНО ДЛЯ

1. очаговой пневмонии
2. эмфиземы легких
3. экссудативного плеврита
4. бронхита
5. крупозной пневмонии

Эталоны ответов

1.	2	6.	3
2.	3	7.	4
3.	2	8.	2

4.	1-А, Г, Ж; 2-А, Д, Ж; 3-Б, Д, З;	9.	3
5.	3	10.	2

Тема №23: «Исследование больных с заболеваниями легких»

1. Выберите правильную комбинацию ответов

ПРИ ХРОНИЧЕСКОМ БРОНХИТЕ С ПРЕИМУЩЕСТВЕННЫМ ПОРАЖЕНИЕМ МЕЛКИХ БРОНХОВ ВОЗНИКНОВЕНИЕ ДЫХАТЕЛЬНОЙ НЕДОСТАТОЧНОСТИ СВЯЗАНО С:

1. бронхоспазмом
2. воспаление слизистой оболочки бронхов и нарушением мукоцилиарного транспорта
3. облитерацией просвета мелких бронхов
4. инфекционным процессом

2. Выберите правильную комбинацию ответов

УКАЖИТЕ КЛИНИЧЕСКИЕ ПРИЗНАКИ ЭМФИЗЕМЫ ЛЕГКИХ:

1. уменьшение экскурсии нижнего края легких при дыхании
2. коробочный перкуторный звук
3. амфорическое дыхание
4. усиление бронхофонии
5. усиление голосового дрожания

3. Выберите правильную комбинацию ответов

ОСЛОЖНЕНИЯМИ ХРОНИЧЕСКОГО БРОНХИТА ЯВЛЯЮТСЯ:

1. кровохарканье
2. легочное кровотечение
3. дыхательная недостаточность и хроническое легочное сердце
4. спонтанный пневмоторакс и тромбоэмболия легочной артерии

4. Выберите правильную комбинацию ответов

АСТМАТИЧЕСКИЙ СТАТУС МОЖЕТ БЫТЬ СПРОВОЦИРОВАН:

1. присоединением инфекции
2. передозировкой В2-агонистов
3. увеличением дозы кортикостероидов
4. контактом с аллергеном

Выберите правильный ответ

5. К ОСЛОЖНЕНИЯМ КРУПОЗНОЙ ПНЕВМОНИИ НЕ ОТНОСИТСЯ

1. пневмосклероз
2. экссудативный плеврит
3. легочное кровотечение
4. абсцедирование
5. рестриктивная дыхательная недостаточность

6. В СТАДИЮ РАЗГАРА ДОЛЕВОЙ ПНЕВМОНИИ МОЖНО ВЫСЛУШАТЬ

1. усиленное везикулярное дыхание
2. жесткое дыхание
3. амфорическое дыхание
4. бронхиальное дыхание
5. ослабленное бронхиальное дыхание

7. ЭМФИЗЕМА ЛЕГКИХ - ЭТО

1. повышение воздушности альвеол
2. снижение эластичности альвеолярной ткани
3. снижение эластичности легочной ткани и повышение ее воздушности
4. спадение легочной ткани

5. поджатие легочной ткани

8. АСТМАТИЧЕСКИМ СТАТУСОМ НАЗЫВАЕТСЯ

1. комплекс признаков, выявляемых при физикальном обследовании больного бронхиальной астмой в фазе обострения
2. тяжелый затяжной приступ бронхиальной астмы, не купирующийся бронхорасширяющими препаратами и сопровождающийся острой дыхательной недостаточностью, гипоксемией и гиперкапнией
3. приступ бронхиальной астмы, не прекращающийся после ингаляции β -симпатомиметиков
4. серия следующих один за другим приступов бронхиальной астмы
5. затяжной приступ удушья, потребовавший применения кортикостероидов, но не сопровождающийся изменением газового состава крови

9. ОЦЕНИТЕ РЕЗУЛЬТАТ ИССЛЕДОВАНИЯ ПЛЕВРАЛЬНОГО СОДЕРЖИМОГО: ОТНОСИТЕЛЬНАЯ ПЛОТНОСТЬ – 1027, МУТНАЯ ЖИДКОСТЬ, ЗЕЛЕНОВАТО-ЖЕЛТОГО ЦВЕТА, БЕЛОК – 60 Г/Л, ПРОБА РИВАЛЬТА +++, МИКРОСКОПИЯ ОСАДКА – НЕЙТРОФИЛЫ ПОКРЫВАЮТ ВСЕ ПОЛЯ ЗРЕНИЯ

1. транссудат
2. гнойный экссудат
3. геморрагический (раковый) экссудат
4. экссудат при туберкулезном плеврите
5. нормальные свойства плевральной жидкости

10. ДЛЯ ДИАГНОСТИКИ БРОНХОЭКТАЗОВ НАИБОЛЕЕ ИНФОРМАТИВНЫМ МЕТОДОМ ЯВЛЯЕТСЯ

1. рентгеноскопия легких
2. томография легких
3. бронхоскопия
4. бронхография
5. спирография

Эталоны ответов

1.	1,3	6.	4
2.	1,2	7.	1
3.	1,3	8.	2
4.	1,4	9.	1
5.	3	10.	4

Тему №24 «Симптоматика заболеваний почек и мочевыводящих путей»

Выберите правильный ответ

1. КАКУЮ ФУНКЦИЮ ПОЧЕК ОТРАЖАЕТ ПРОБА ЗИМНИЦКОГО?

1. концентрационную
2. участие в гемопоэзе
3. участие в обмене электролитов
4. фильтрационную

2. ЛОКАЛИЗАЦИЮ ПАТОЛОГИЧЕСКОГО ПРОЦЕССА В ОРГАНАХ МОЧЕВЫДЕЛИТЕЛЬНОЙ СИСТЕМЫ МОЖНО УСТАНОВИТЬ С ПОМОЩЬЮ

1. посева мочи
2. общего анализа мочи
3. пробы с тремя стаканами
4. пробы по Зимницкому
5. пробы по Нечипоренко

3. УСТАНОВИТЕ СООТВЕТСТВИЕ:

Вид анализа

1. ОАМ

Правила взятия биологического материала

- А) Через каждые 3 часа в течение суток в чистые сухие банки

2. Моча по Ничипоренко Б) Утром после подмывания 150 мл в чистую сухую посуду
 3. Проба по Зимницкому В) После подмывания 10 -15 мл в чистую сухую посуду, среднюю порцию

4. УСТАНОВИТЕ СООТВЕТСТВИЕ:

Симптомы

1. Никтурия
2. Поллакиурия
3. Анурия
4. Ишурия

Клинические проявления

- А) Частые мочеиспускания
- Б) Отсутствие мочи
- В) Задержка мочи
- Г) Повышенное мочеотделение в ночное время

5. ЧТО ТАКОЕ ГИПОСТЕНУРИЯ?

1. уменьшение частоты мочеиспускания
2. уменьшение количества мочи
3. снижение удельного веса мочи
4. увеличение удельного веса мочи

6. НОРМАТИВЫ КЛУБОЧКОВОЙ ФИЛЬТРАЦИИ

1. 40-60 мл/мин
2. 80-120 мл/мин
3. 160-180 мл/мин
4. 40-120 мл/мин
5. 100-180 мл/мин

7. КЛИНИЧЕСКИМИ ПРОЯВЛЕНИЯМИ FACIES NEFRITICA ЯВЛЯЮТСЯ

1. отеки лица, бледность кожи
2. отеки лица, акроцианоз
3. отеки лица, геморрагическая сыпь на лице
4. отеки лица, гиперемия кожи
5. отеки лица, бронзовая окраска кожи

8. УКАЖИТЕ ОСОБЕННОСТИ ПОЧЕЧНЫХ ОТЕКОВ

1. начинаются с нижних конечностей
2. появляются к вечеру
3. начинаются с лица
4. плотные
5. цианотичные

9. БАКТЕРИОЛОГИЧЕСКОЕ ИССЛЕДОВАНИЕ МОЧИ ПОКАЗАНО ПРИ

1. гломерулонефрите
2. пиелонефрите
3. пневмонии
4. инфаркте почки
5. раке почки

10. ВЫДЕЛЕНИЕ ЗА СУТКИ МЕНЕЕ 50 МЛ МОЧИ СВИДЕТЕЛЬСТВУЕТ ОБ

1. олигоурии
2. анурии
3. полиурии
4. поллакиурии
5. странгурии

Эталоны ответов

1.	1	6.	2
2.	3	7.	1
3.	1-Б, 2-В, 3-А	8.	3
4.	1-Г, 2-А, 3-Б, 3-В	9.	2

5.	3	10.	2
----	---	-----	---

Тема №25: «Синдромы заболеваний почек»

1. УСТАНОВИТЕ СООТВЕТСТВИЕ МЕЖДУ СИНДРОМАМИ И ИХ ПРОЯВЛЕНИЯМИ:

- | | |
|---|--------------------------|
| 1. отеки на лице, протеинурия, гиперхолестеринемия | А) нефритический синдром |
| 2. протеинурия, гематурия, лейкоцитурия, цилиндрурия | Б) мочевого синдром |
| 3. гематурия, протеинурия, отеки, АГ, боль в пояснице | В) нефротический синдром |

2. УСТАНОВИТЕ СООТВЕТСТВИЕ МЕЖДУ УРОВНЕМ СКФ И СТАДИЕЙ ХБП:

- | | |
|--------------|---------------|
| 1. 88 мл/мин | А) I стадия |
| 2. 35 мл/мин | Б) II стадия |
| 3. 64 мл/мин | В) III стадия |
| 4. 92 мл/мин | Г) IV стадия |
| 5. 12 мл/мин | Д) V стадия |

Выберите правильный ответ

3. ДЛЯ ДИАГНОСТИКИ НЕФРОТИЧЕСКОГО СИНДРОМА ВАЖНЕЙШИМ КРИТЕРИЕМ ЯВЛЯЕТСЯ ВЫЯВЛЕНИЕ:

1. суточной протеинурии более 3,5 г
2. отеков
3. уровня сывороточного альбумина ниже 30 г/л
4. гиперкоагуляции

4. ДЛЯ ХРОНИЧЕСКОЙ ПОЧЕЧНОЙ НЕДОСТАТОЧНОСТИ НЕ ХАРАКТЕРНО:

1. сухость во рту
2. тошнота, рвота
3. кожный зуд
4. артралгии
5. жажда
5. полиурия

5. УСТАНОВИТЕ СООТВЕТСТВИЕ МЕЖДУ СОСТОЯНИЯМИ И ИХ ПРОЯВЛЕНИЯМИ:

- | | |
|--|------------------------------|
| 1. отеки на лице, протеинурия, гиперхолестеринемия | А) сердечная недостаточность |
| 2. отеки, асцит, сосудистые звездочки | Б) нефротический синдром |
| 3. отеки на ногах, холодный цианоз, кардиомегалия | В) портальная гипертензия |

6. В ПАТОГЕНЕЗЕ ОТЕКОВ ПРИ НЕФРОТИЧЕСКОМ СИНДРОМЕ ИГРАЮТ РОЛЬ СЛЕДУЮЩИЕ МЕХАНИЗМЫ, КРОМЕ:

1. повышения сосудистой проницаемости
2. увеличения секреции альдостерона
3. повышения артериального давления
4. снижение онкотического давления сыворотки крови
5. увеличение реабсорбции натрия

7. ДЛЯ НЕФРОТИЧЕСКОГО СИНДРОМА НЕ ХАРАКТЕРНО

1. отеки
2. массивная протеинурия
3. гипопроteinемия
4. гиперкалиемия
5. гиперхолестеринемия

8. ОСОБЕННОСТЬЮ ПОЧЕЧНОЙ АРТЕРИАЛЬНОЙ ГИПЕРТЕНЗИИ ЯВЛЯЕТСЯ

1. большое пульсовое давление
2. малое пульсовое давление

3. нормальное пульсовое давление
4. хороший эффект от гипотензивной терапии
5. кризовое течение

9. ПРИЧИНОЙ ГИПОПРОТЕИНЕМИИ ПРИ НЕФРОТИЧЕСКОМ СИНДРОМЕ НЕ ЯВЛЯЕТСЯ

1. потеря белков с мочой
2. усиленный синтез β -глобулинов
3. перемещение белков из плазмы во внеклеточную жидкость
4. потеря белка через отечную слизистую оболочку кишечника
5. повышение проницаемости базальной мембраны клубочков

10. НЕФРОТИЧЕСКИЙ СИНДРОМ МОЖЕТ ВОЗНИКНУТЬ ПРИ

1. сахарном диабете
2. миеломной болезни
3. амилоидозе
4. опухоли внелегочной локализации
5. при всех перечисленных заболеваниях
6. ни при одном из вышеперечисленных заболеваний.

Эталоны ответов

1.	1-В; 2-Б;3-А	6.	3
2.	1-Б; 2-В;3-Б; 4-А;5-Д;	7.	4
3.	1	8.	2
4.	4	9.	2
5.	1 – Б, 2 – В,3 – А	10.	5

Тема № 26: «Исследование больных с заболеваниями почек»

Выберите правильный ответ

1. НАЗОВИТЕ ОСНОВНОЙ ЭТИОЛОГИЧЕСКИЙ ФАКТОР ОСТРОГО ГЛОМЕРУЛОНЕФРИТА:

1. стафилококк
2. клебсиелла
3. β -гемолитический стрептококк группы А
4. синегнойная палочка
5. пневмококк

2. ПРИ КАКОМ ЗАБОЛЕВАНИИ БЫВАЕТ ПОЛОЖИТЕЛЬНЫЙ СИМПТОМ ПАСТЕРНАЦКОГО?

1. гломерулонефрит
2. пиелонефрит
3. язвенная болезнь желудка
4. цистит

3. ВЫСОКИЙ УДЕЛЬНЫЙ ВЕС МОЧИ ХАРАКТЕРЕН ДЛЯ

1. пиелонефрита
2. хронического гломерулонефрита
3. сахарного диабета
4. несахарного диабета
5. мочекаменной болезни.

4. АНАЛИЗ МОЧИ ПРИ ОСТРОМ ПИЕЛОНЕФРИТЕ:

1. гематурия, протеинурия
2. цилиндрурия, глюкозурия
3. лейкоцитурия, бактериурия
4. протеинурия, глюкозурия

5. ПРИ НАЧАЛЬНОЙ СТАДИИ ХПН РАЗВИВАЕТСЯ

1. полиурия, гипоизостенурия
2. макрогематурия, цилиндрурия
3. лейкоцитурия, бактериурия
4. полиурия, глюкозурия

6. УСТАНОВИТЕ СООТВЕТСТВИЕ МЕЖДУ УРОВНЕМ СКФ И СТАДИЕЙ ХБП:

- | | |
|---------------|---------------|
| 1. 102 мл/мин | А) I стадия |
| 2. 67 мл/мин | Б) II стадия |
| 3. 23 мл/мин | В) III стадия |
| 4. 45 мл/мин | Г) IV стадия |
| 5. 10 мл/мин | Д) V стадия |

7. САМЫМ ЧАСТЫМ КЛИНИЧЕСКИМ ВАРИАНТОМ ХРОНИЧЕСКОГО ГЛОМЕРУЛОНЕФРИТА ЯВЛЯЕТСЯ

1. гематурический
2. латентный
3. нефротический
4. гипертонический
5. смешанный

8. ПРИ ОСТРОМ ГЛОМЕРУЛОНЕФРИТЕ СПРАВЕДЛИВЫ УТВЕРЖДЕНИЯ

1. в начальном периоде артериальная гипертензия развивается у всех больных
2. наиболее частой формой болезни является нефротическая
3. почки поражаются не симметрично
4. поражаются чашечки и лоханки
5. в моче лейкоцитурия

9. САМЫМ ДОСТОВЕРНЫМ ПРИЗНАКОМ ХПН ЯВЛЯЕТСЯ

1. артериальная гипертензия
2. гиперкалиемия
3. повышение уровня креатинина крови
4. олигурия
5. анемия

10. УКАЖИТЕ ФОРМУ ОСТРОЙ ПОЧЕЧНОЙ НЕДОСТАТОЧНОСТИ, ЕСЛИ ПАТОЛОГИЯ РАЗВИЛАСЬ НА ФОНЕ ГИПОВОЛЕМИЧЕСКОГО ШОКА.

1. преренальная
2. постренальная
3. ренальная
4. смешанная
5. ренальная, постренальная

Эталоны ответов

1.	3	6.	1 – А, 2 – Б, 3 – Г, 4 – В, 5 – Д.
2.	2	7.	2
3.	3	8.	4
4.	3	9.	3
5.	1	10.	1
1.	3	6.	1 – А, 2 – Б, 3 – Г, 4 – В, 5 – Д.
2.	2	7.	2
3.	3	8.	4
4.	3	9.	3
5.	1	10.	1

Тем №27: «Симптоматика заболеваний крови»

Выберите правильный ответ

1. ЧТО ТАКОЕ КОЙЛОНИХИИ?

1. поперечная исчерченность ногтей;
2. выпуклость ногтей в виде часовых стекол;
3. ложкообразные вдавления ногтей;
4. ломкость ногтей.

2. ПОЯВЛЕНИЕ В КРОВИ ЭРИТРОЦИТОВ РАЗНОЙ ВЕЛИЧИНЫ НОСИТ НАЗВАНИЕ?

1. пойкилоцитоз;
2. анизоцитоз;
3. микроцитоз.

3. ФИЗИОЛОГИЧЕСКИЙ ЛЕЙКОЦИТОЗ НАБЛЮДАЕТСЯ В ПЕРЕЧИСЛЕННЫХ СЛУЧАЯХ, КРОМЕ:

1. после приема пищи;
2. при сгущении крови;
3. при анемии?

4. СДВИГОМ ЛЕЙКОЦИТАРНОЙ ФОРМУЛЫ ВЛЕВО НАЗЫВАЕТСЯ?

1. нейтропения;
2. лимфоцитопения;
3. появление молодых незрелых форм нейтрофилов в крови.

5. ПОВЫШЕНИЕ УРОВНЯ РЕТИКУЛОЦИТОВ В КРОВИ ХАРАКТЕРНО ДЛЯ:

1. хронической кровопотери;
2. острой кровопотери;
3. апластической анемии?

6. ПОД ТЕРМИНОМ ЛИМФОАДЕНОПАТИЯ ПОДРАЗУМЕВАЮТ:

1. лейкозную инфильтрацию лимфатических узлов;
2. лимфоцитоз в периферической крови;
3. высокий лимфобластоз в стерильном пунктате;
4. увеличение лимфоузлов?

7. ЭОЗИНОФИЛИЯ – ЭТО ПРИЗНАК:

1. воспаления
2. острой кровопотери
3. хронической кровопотери
4. аллергической реакции

8. ЧТО ОЗНАЧАЕТ ТЕРМИН «НЕЙТРОФИЛЬНЫЙ СДВИГ ВЛЕВО»?

1. сдвиг в сторону юных форм
2. сдвиг в сторону зрелых форм
3. количество нейтрофилов больше чем количество эритроцитов

9. ПРИ ОСМОТРЕ БОЛЬНОГО С ЭРИТРЕМИЕЙ КОЖНЫЕ ПОКРОВЫ

1. желтушные
2. бледные
3. вишнево-красные
4. бронзовые
5. цианотичные

10. КЛЕТКИ БОТКИНА-ГУМПРЕХТА ОБНАРУЖИВАЮТСЯ В КРОВИ ПРИ

1. остром миелобластном лейкозе
2. хроническом миелолейкозе
3. хроническом лимфолейкозе
4. хронической железодефицитной анемии
5. апластической анемии

Эталоны ответов

	3	6.	4
2.	2	7.	4
3.	3	8.	2
4.	3	9.	3
5.	2	10.	3

Тема №28: «Синдромы при заболеваниях крови»

Выберите правильный ответ

1. ТРОМБОЦИТОПЕНИЯ МОЖЕТ НАБЛЮДАТЬСЯ ПРИ:

1. остром лейкозе
2. эритремии
3. гемолитической анемии
4. эссенциальной тромбоцитемии

2. Выберите правильную комбинацию ответов

ДЛЯ В-12 ДЕФИЦИТНОЙ АНЕМИИ ХАРАКТЕРНО:

1. гиперхромия эритроцитов
2. микроцитоз
3. гипохромия эритроцитов
4. определение в эритроцитах телец Жолли и колец Кебота

3. ДЛЯ ТРОМБОЦИТОПЕНИЧЕСКОЙ ПУРПУРЫ ХАРАКТЕРНО

1. снижение числа тромбоцитов в периферической крови
2. повышение числа тромбоцитов в периферической крови
3. наличие бластных клеток в периферической крови
4. наличие лейкомического провала
5. лейкоцитоз

4. ПЛЕТОРИЧЕСКИЙ СИНДРОМ ПРИ ЭРИТРЕМИИ ХАРАКТЕРИЗУЕТСЯ В ОСНОВНОМ:

1. гиперемией кожных покровов, головными болями
2. увеличением объема циркулирующей крови
3. полным и напряженным пульсом
4. лейкоцитозом со сдвигом влево

5. УСТАНОВИТЕ СООТВЕТСТВИЕ МЕЖДУ УРОВНЕМ ГЕМОГЛОБИНА И СТЕПЕНЬЮ ТЯЖЕСТИ АНЕМИИ:

- | | |
|---------------------------|-----------|
| 1. легкая степень анемии | А) 75 г/л |
| 2. анемия средней тяжести | Б) 92 г/л |
| 3. анемия тяжелой степени | В) 68 г/л |
| | Г) 44 г/л |
| | Д) 55 г/л |

6. ЖАЛОБЫ НА СЛАБОСТЬ, ОБМОРОКИ, ИЗВРАЩЕНИЕ ВКУСА И ОБОНЯНИЯ ВЕРОЯТНЕЕ ВСЕГО УКАЗЫВАЮТ НА АНЕМИЮ:

1. железодефицитную
2. гипопластическую
3. гемолитическую
4. В12 - дефицитную

7. УКАЖИТЕ ХАРАКТЕРНЫЙ ПРИЗНАК АПЛАСТИЧЕСКОЙ АНЕМИИ

1. пойкилоцитоз
2. макроцитоз
3. панцитопения
4. повышение уровня железа в сыворотке крови
5. гипохромия

8. ЛЕЙКЕМОИДНАЯ РЕАКЦИЯ ХАРАКТЕРНА ДЛЯ

1. острого лейкоза
2. хронического лейкоза
3. воспалительного процесса или очага некроза
4. апластической анемии
5. эритремии

9. ЛЕЙКЕМИЧЕСКИЙ ПРОВАЛ ХАРАКТЕРЕН ДЛЯ

1. анемии
2. хронического лейкоза
3. острого лейкоза
4. полицитемии
5. воспалительной реакции крови

10. ПРИ ХРОНИЧЕСКОМ ЛИМФОЛЕЙКОЗЕ ЧАСТО ВСТРЕЧАЮТСЯ

1. спленомегалия
2. лимфоаденопатия
3. клетки лейकोлиза
4. все перечисленное
5. ничего из перечисленного

Эталонные ответы

1.	1	6.	1
2.	1,4	7.	3
3.	1	8.	3
4.	1	9.	3
5.	1-Б, 2-А, 3-В, Г, Д	10.	4

Тема №29: «Симптоматика заболеваний эндокринной системы»

Выберите правильный ответ

1. ДИАГНОЗ САХАРНОГО ДИАБЕТА УСТАНОВЛИВАЕТСЯ ПРИ УРОВНЕ ГЛЮКОЗЫ НАТОЩАК В ПЛАЗМЕ КРОВИ, ОПРЕДЕЛЯЕМОГО НЕ МЕНЕЕ ДВУХ РАЗ \geq _____ ММОЛЬ/Л:

1. 7,0
2. 6,1
3. 6,7
4. 5,6

2. УРОВНИ ГЛИКЕМИИ ЗА ПОСЛЕДНИЕ ТРИ МЕСЯЦА ХАРАКТЕРИЗУЮТ:

1. гликированный гемоглобин
2. оральные тесты глюкозотолерантности
3. гликемию натощак
4. постпрандиальную гликемию

3. БРОНЗОВАЯ ОКРАСКА КОЖИ ХАРАКТЕРНА ДЛЯ

1. сахарного диабета
2. аддисоновой болезни
3. гипотиреоза
4. акромегалии
5. гипертиреоза

4. ДЛЯ ПАЦИЕНТОВ С ТИРЕОТОКСИКОЗОМ ХАРАКТЕРНЫ ЖАЛОБЫ НА:

1. тремор рук и век, потливость, снижение веса, сердцебиение
2. утолщение пальцев рук, увеличение нижней челюсти, увеличение размера стопы
3. гиперемия лица, истончение кожи, отложение жира в области живота, багровые стрии
4. сухость кожи, выпадение волос, снижение температуры тела

5. УЗИ ЩИТОВИДНОЙ ЖЕЛЕЗЫ ПОКАЗАНО:

1. при выявлении пальпируемого образования в проекции железы
2. всем пациентам старше 50 лет
3. всем беременным женщинам, проживающим в регионе умеренного йодного дефицита
4. всем детям, проживающим в регионе умеренного йодного дефицита

6. В НОРМЕ КОНЦЕНТРАЦИЯ ГЛЮКОЗЫ В ЦЕЛЬНОЙ КАПИЛЛЯРНОЙ КРОВИ ЧЕРЕЗ 2 ЧАСА ПОСЛЕ ПРИЕМА 75 Г ГЛЮКОЗЫ СОСТАВЛЯЕТ _____ ММОЛЬ/Л:

1. меньше 7,8
2. больше 11,1
3. больше 12,2
4. больше 8,9

7. ДЛЯ АКРОМЕГАЛИИ ХАРАКТЕРНО

1. увеличение носа, нижней челюсти, надбровных дуг
2. снижение массы тела
3. бронзовая окраска кожи
4. пучеглазие, повышенный гипергидроз
5. стрии, диспластический тип ожирения

8. ТРЕМОР ПАЛЬЦЕВ РУК, СИМПТОМ “ТЕЛЕГРАФНОГО СТОЛБА” ХАРАКТЕРЕН ДЛЯ

1. сахарного диабета
2. тиреотоксикоза
3. гипотиреоза
4. мекседемы
5. аддисоновой болезни

9. ОПРЕДЕЛЕНИЕ ГЛИКИРОВАННОГО ГЕМОГЛОБИНА ПОЗВОЛЯЕТ СУДИТЬ О

1. типе сахарного диабета
2. степени компенсации углеводного обмена
3. степени компенсации белкового обмена
4. степени компенсации жирового обмена
5. нарушении основного обмена.

10. ПРИ II СТ. УВЕЛИЧЕНИЯ ЩИТОВИДНОЙ ЖЕЛЕЗЫ ПО КЛАССИФИКАЦИИ ВОЗ

1. зоба нет
2. зоб пальпируется, но не виден
3. зоб пальпируется и виден на глаз
4. зоб не виден и не пальпируется
5. зоб не виден, но пальпируется

Эталоны ответов

1.111.	1	6.	1
2.	1	7.	1
3.	2	8.	2
4.	1	9.	2
5.	1	10.	3

Тема № 30: «Синдромы при заболеваниях эндокринной системы»

Выберите правильный ответ

1. ХАРАКТЕРНОЙ КЛИНИЧЕСКОЙ СИМПТОМАТИКОЙ ПРИ ОСМОТРЕ БОЛЬНОГО ТИРЕОТОКСИКОЗОМ ЯВЛЯЕТСЯ:

1. снижение массы тела, возбудимость
2. отечность век, кистей, стоп
3. наличие ломких, сухих, часто выпадающих волос
4. медлительность, заторможенность, сонливость

2. ДЛЯ АДДИСОНОВОЙ БОЛЕЗНИ (ПЕРВИЧНОЙ ХРОНИЧЕСКОЙ НАДПОЧЕЧНИКОВОЙ НЕДОСТАТОЧНОСТИ) ХАРАКТЕРЕН ТАКОЙ СИМПТОМ, КАК:

1. гиперпигментация кожи
2. артериальная гипертензия
3. повышение массы тела
4. повышенный аппетит

3. НЕДОСТАТОК ТИРЕОИДНЫХ ГОРМОНОВ ОБУСЛАВЛИВАЕТ:

1. сонливость
2. тахикардию
3. похудание
4. повышение теплообразования

4. ДИАГНОЗ САХАРНОГО ДИАБЕТА УСТАНОВЛИВАЕТСЯ ПРИ НАЛИЧИИ ЖАЛОБ И УРОВНЕ ГЛЮКОЗЫ В ЛЮБОЕ ПРОИЗВОЛЬНОЕ ВРЕМЯ \geq _____ ММОЛЬ/Л:

1. 11,1
2. 6,1
3. 7,8
4. 7,0

5. КАКАЯ ЖАЛОБА НАИБОЛЕЕ ХАРАКТЕРНА ДЛЯ СИНДРОМА ГИПОТИРЕОЗА?

1. раздражительность
2. нервозность
3. потливость
4. сердцебиение
5. сонливость

6. ЖАЛОБА БОЛЬНОГО ПРИ ГИПЕРКЛИМИЧЕСКОМ СИНДРОМЕ:

1. чувство голода
2. дрожь в теле
3. жажда
4. потливость

7. ПРИ САХАРНОМ ДИАБЕТЕ 1 ТИПА НАБЛЮДАЕТСЯ

1. абсолютная инсулиновая недостаточность
2. относительная инсулиновая недостаточность
3. инсулинорезистентность
4. гиперинсулинемия
5. легкое течение

8. ДЛЯ САХАРНОГО ДИАБЕТА 2 ТИПА ХАРАКТЕРНО

1. развитие в молодом возрасте
2. развитие в пожилом возрасте
3. развитие в детском возрасте
4. быстрое развитие
5. склонность к кетоацидозу

9. ДЛЯ ПОДТВЕРЖДЕНИЯ ДИАГНОЗА КЕТОАЦИДОТИЧЕСКОЙ КОМЫ

1. С-пептид
2. уровень кетоновых тел и сахара в крови
3. тест толерантности к глюкозе
4. уровень гликозилированного гемоглобина
5. уровень инсулина в крови

10. ПРИ ГОРМОНАЛЬНОМ ИССЛЕДОВАНИИ У БОЛЬНЫХ С ТИРЕОТОКСИКОЗОМ НАБЛЮДАЕТСЯ

1. повышение уровня Т3,Т4, понижение ТТГ
2. понижение уровня Т3,Т4, повышение ТТГ
3. понижение уровня Т3,Т4 и ТТГ
4. понижение уровня Т3,Т4 при нормальном ТТГ
5. повышение уровня Т3 и понижение Т4

Эталоны ответов

1.111.	1	6.	3
2.	1	7.	1
3.	1	8.	2
4.	1	9.	2
5.	5	10.	1

Тема №31: «Неотложная терапия»

Выберите правильный ответ

1. В КАЧЕСТВЕ ОТВЛЕКАЮЩЕЙ ТЕРАПИИ ПРИ ГИПЕРТОНИЧЕСКОМ КРИЗЕ ПРИМЕНЯЮТСЯ:

1. горчичники на икроножные мышцы
2. горчичники на область сердца
3. холод на голову
4. горячие ручные и ножные ванны

2. Выберите правильную комбинацию ответов

ПРИ НОСОВОМ КРОВОТЕЧЕНИИ НА ФОНЕ ГИПЕРТЕНЗИВНОГО КРИЗА У БОЛЬНОГО:

1. надо остановить кровотечение как можно быстрее, т.к. оно ведет к дальнейшему повышению давления
2. не останавливать кровотечение, т.к. в этом случае кровотечение ведет к снижению давления
3. необходима не столько остановка кровотечения, сколько гипотензивная терапия
4. останавливать кровотечение или нет – не имеет значения

3. НАЗОВИТЕ СОСТОЯНИЯ, ТРЕБУЮЩИЕ НЕОТЛОЖНОЙ ГОСПИТАЛИЗАЦИИ БОЛЬНОГО В СТАЦИОНАР:

1. впервые возникшая стенокардия
2. стенокардия напряжения 2 функционального класса
3. стенокардия напряжения 3 функционального класса
4. стенокардия напряжения 1 функционального класса
5. не осложненный гипертонический криз

4. ДЛЯ КУПИРОВАНИЯ ПРИСТУПА СТЕНОКАРДИИ НА ДОВРАЧЕБНОМ ЭТАПЕ НИТРОГЛИЦЕРИН МОЖНО ПРИМЕНЯТЬ ПОВТОРНО С ИНТЕРВАЛОМ:

1. 20-30 минут
2. 10-15 минут
3. 5-10 минут
4. 5 минут

5. ПРЕИМУЩЕСТВЕННЫЙ ПУТЬ ВВЕДЕНИЯ ЛЕКАРСТВЕННЫХ ПРЕПАРАТОВ ПРИ ПРИСТУПЕ БРОНХИАЛЬНОЙ АСТМЫ:

1. внутривенный
2. ингаляционный
3. наружный
4. внутримышечный

6. ПРИ ГИПОГЛИКЕМИЧЕСКОЙ КОМЕ ВНУТРИВЕННО ВВОДЯТ:

1. 40% раствор глюкозы
2. 5% раствор глюкозы

3. 0,9% раствор натрия хлорида
4. 40 мг фуросемида

7. ПРАВИЛА РАСЧЕТА ДОЗЫ ИНСУЛИНА ДЛЯ ВВЕДЕНИЯ ПРИ ГИПЕРГЛИКЕМИЧЕСКОЙ КОМЕ (ОКАЗАНИЕ НЕОТЛОЖНОЙ ПОМОЩИ):

1. 40-50 ЕД внутривенно на 5% глюкозе
2. 0,22-0,3 ЕД на кг веса больного на изотоническом растворе натрия хлорида
3. 40-50 ЕД на кг веса больного на изотоническом растворе натрия хлорида

8. ПРИ РАЗВИТИИ АНАФИЛАКТИЧЕСКОГО ШОКА НАИБОЛЕЕ ЭФФЕКТИВНЫМ ПРЕПАРАТОМ ДЛЯ НЕОТЛОЖНОЙ ТЕРАПИИ ЯВЛЯЕТСЯ:

1. норадреналин
2. преднизолон
3. хлористый кальций
4. димедрол
5. адреналин

9. ПРИ ПРОВЕДЕНИИ СЕРДЕЧНО-ЛЕГОЧНОЙ РЕАНИМАЦИИ ГОЛОВУ ПОСТРАДАВШЕГО НЕОБХОДИМО:

1. повернуть на бок
2. запрокинуть назад
3. нагнуть вперед
4. оставить в том положении, в котором голова находится

10. ЧАСТОТА ВДУВАНИЙ ВОЗДУХА В МИНУТУ ПРИ ПРОВЕДЕНИИ ИСКУССТВЕННОГО ДЫХАНИЯ:

1. 6-8
2. 12-18
3. 20-25
4. 60-80

Эталон ответов.

1.	1	6.	1
2.	2,3	7.	2
3.	1	8.	5
4.	4	9.	2
5.	2	10.	2

2.2. Перечень ситуационных задач для текущего контроля успеваемости

Тема №1: «История развития учения о внутренних болезнях. Общий осмотр»

Ситуационная задача 1

У больного заболевание сердца, осложнённое сердечно-сосудистой недостаточностью. Лицо одутловатое, синюшное, глаза слезятся, рот полуоткрыт, выраженная одышка в покое, анасарка.

Вопросы:

- А) Дайте оценку общего состояния больного.
- Б) Какое он занимает положение?
- В) Как называется описанное лицо?
- Г) Поясните понятие «анасарка».

Ответ к задаче №1

- А) Состояние больного тяжелое.
- Б) Положение вынужденное: ортопноэ.
- В) Описанное лицо соответствует выражению "лицо Корвизара" по имени известного французского врача, лейб-медика Наполеона Бонапарта, впервые давшего подробное описание характерных изменений лица больного с выраженной сердечной недостаточностью.
- Г) Анасаркой называется состояние больного, имеющего выраженные тканевые и полостные отеки, включая асцит, гидроторакс, возможный выпот в полости перикарда

Ситуационная задача 2

Больной 19 лет. Студент вуза, жалуется на тошноту, рвоту, схваткообразные боли в подложечной области и по всему животу. Дважды был жидкий стул. Температура 37,2°C. Чувствует слабость. Заболел остро. Накануне вечером был в гостях, где ел жареное мясо с острыми приправами, пирожные с кремом, пил сладкие газированные напитки.

Ранее подобных явлений не было, какими-либо другими заболеваниями не болел.

Вопросы:

А) Какие жалобы являются основными?

Б) Какие жалобы можно отнести к жалобам общего характера?

Ответ к задаче №2

А) Тошнота, рвота, боли в животе, понос.

Б) Слабость, повышение температуры.

В) Острый воспалительный процесс в желудке и кишечнике. Обоснование: внезапное начало заболевания, отсутствие каких-либо жалоб со стороны поражения ЖКТ (тошнота, рвота, боли в животе, понос), связь с приемом пищи раздражающего действия.

Ситуационная задача 3

Больной 50 лет, фермер, жалуется на приступы удушья по ночам. Вне приступов чувствует себя здоровым.

Считает, что заболел год назад, когда впервые ночью внезапно испытал чувство нехватки воздуха.

В дальнейшем приступы стали повторяться с возрастающей частотой. Обратил внимание, что приступы, бывают, когда спит на пуховой перине. При перемене места сна становится легче.

Из анамнеза жизни: рос и развивался нормально. Заболеваний в детстве не помнит. Травм, операций не было. С 28 лет занимается сельским хозяйством. Условия быта хорошие. Вредные привычки отрицает. Мать больного страдает бронхиальной астмой.

Аллергологический анамнез: аллергия на мед, укусы пчел (зуд, ощущение жара, слабость, недомогание, чиханье, заложенность и обильное водянистое отделяемое из носа, затруднение дыхания, особенно при работе в поле).

Вопросы:

А) Какова предполагаемая природа заболевания? Обоснуйте ваше предположение.

Б) Какие важные сведения аллергологического анамнеза, кроме приведенных в условии задачи, необходимо выяснить у больного?

В) К какому специалисту необходимо направить больного на консультацию?

Ответ к задаче №3

А) Заболевание, предположительно, аллергической природы, так как у больного неблагоприятный аллергологический анамнез, отягощенная по аллергии наследственность, больной отмечает появление симптомов заболевания при контакте с определенными агентами (предполагаемыми агентами).

Б) Сведения об аллергической реакции на лекарственные препараты.

В) Необходима консультация аллерголога.

Ситуационная задача 4

У больного лицо бледное с синюшным оттенком, глаза глубоко ввалившиеся, роговицы тусклые, черты лица осунувшиеся, нос заострен, лицо покрыто холодным потом.

Вопросы:

Эпонимическое название этого выражения лица, для какого заболевания оно характерно?

Ответ к задаче №4

Данное лицо описано Гиппократом и известно как лицо Гипократа (facies Hippocratica). Наблюдается при крайне тяжелом состоянии (шок, разлитой перитонит).

Ситуационная задача 5

При осмотре: больной ходит, выражение лица спокойное, кожные покровы обычной окраски, на вопросы отвечает четко, общается с желанием.

Вопросы:

Оцените общее состояние больного.

Ответ к задаче №5

Общее состояние удовлетворительное.

Ситуационная задача 6

При осмотре больной 72 лет: сидит с опущенными ногами, выражение лица страдальческое, при разговоре одышка, кожные покровы цианотичные, стопы и голени отечные. В анамнезе – хроническое заболевание сердца.

Вопросы:

Оцените общее состояние больного, положение больного.

Ответ к задаче №6

Общее состояние тяжелое, положение ортопноэ.

Ситуационная задача 7

При осмотре больной 35 лет, суставы кистей рук припухшие, при пальпации болезненны, кожа над ними гиперемирована, горячая на ощупь, движения в суставах ограничены.

Вопросы:

О какой патологии можно думать?

Ответ к задаче №7

Полиартрит

Ситуационная задача 8

При осмотре позвоночника обнаружено отклонение его линии в сторону в грудном отделе.

Вопросы:

Ваше заключение.

Ответ к задаче №8

Сколиоз

Ситуационная задача 9

В отделение поступил больной с выраженными отеками по всему телу.

Вопросы:

- 1. Как называется такое состояние?*
- 2. Как называется скопление жидкости в брюшной полости?*
- 3. Как называется скопление жидкости в плевральной полости?*
- 4. Как определить наличие отеков на поверхности тела?*

Ответ к задаче №9.

1. Анасарка. 2. Асцит. 3. Гидроторакс. 4. Отек выявляется путем надавливания пальцем на кожу, покрывающие костные образования (наружная поверхность голени, лодыжки, поясницы) – при наличии отека после отнятия пальца остается ямка.

Ситуационная задача 10.

Пациент при росте 158 см весит 84 кг, эпигастральный угол 90°.

Вопросы:

- 1. Определите конституциональный тип пациента*
- 2. Определите ИМТ.*
- 3. Оцените степень питания пациента.*
- 4. Назовите цифры ИМТ, характерные для ожирения.*
- 6. Какие степени ожирения Вы знаете?*

Ответ к задаче №10.

1. Нормостенический.
2. 33,7 кг/м².
3. Ожирение I степени.
4. 30 кг/м² и выше
5. I ст. – ИМТ 30-34,9 кг/м², II – ИМТ 35-39,9 кг/м², III – 40 кг/м² и выше

Тема №2: «Симптоматика заболеваний сердечно-сосудистой системы. Пальпация сердца и сосудов»

Ситуационная задача 1

Больной сидит, опираясь руками о постель, ноги спущены вниз. Отмечается выраженный акроцианоз, анасарка.

Вопросы:

1. Как называется положение, которое принимает больной?
2. Для заболевания какой системы характерны, выявленные при общем осмотре, данные?
3. Почему данное положение облегчает состояние больного?

Ответ к задаче №1

Больной находится в вынужденном положении - ортопноэ. Это положение принимают больные, страдающие выраженной недостаточностью кровообращения.

В положении ортопноэ происходит некоторое перераспределение циркулирующей крови, уменьшается венозный возврат крови к сердцу, разгружается малый круг кровообращения, что проявляется уменьшением одышки. Попытка больного лечь (принять горизонтальное положение) вызывает резкое усиление одышки вплоть до появления удушья.

Ситуационная задача 2.

Осмотр сердца: верхушечный толчок хорошо виден на глаз в V межреберье по срединно-ключичной линии. Пальпация: верхушечный толчок в V межреберье по левой срединно-ключичной линии усилен, приподнимающий, концентрированный. Сердечный толчок и эпигастральная пульсация не выявляются.

Вопросы:

1. Признаки какой сердечной патологии имеются у больного?
2. За счет чего бывает эпигастральная пульсация?
3. Что такое концентрированный верхушечный толчок?
4. Имеется ли в данном случае значительная дилатация правого желудочка?

Ответ к задаче №2.

1. Гипертрофия левого желудочка.
2. За счет дилатации правого желудочка.
3. Шириной не более 2 см.
4. Нет.

Ситуационная задача 3.

Осмотр сердца: видны на глаз сердечный толчок и эпигастральная пульсация. Верхушечный толчок не определяется. Пальпация: верхушечный толчок расположен в V межреберье на 1 см кнутри от среднеключичной линии, обычный. В области абсолютной сердечной тупости сердца и эпигастрия определяется усиленная и разлитая пульсация.

Вопросы:

1. Признаки какой сердечной патологии имеются у больного?
2. Имеется ли гипертрофия левого желудочка?
3. Имеется ли у больного сердечный толчок?
4. Имеется ли у больного сердечный горб?
5. Предполагается ли у больного увеличение печени?

Ответ к задаче №3.

1. Гипертрофия и дилатация правого желудочка.
2. Нет.
3. Да.
4. Нет.
5. Да.

Ситуационная задача 4.

При профосмотре у пациента зарегистрировано АД 190/110 мм.рт.ст. Анамнез: высокое АД около 10 лет, при этом пациент не разу не обследовался, регулярно медикаментов не принимал. Самочувствие удовлетворительное, жалоб не предъявляет. Переносимость физической нагрузки хорошая.

Вопросы:

Что можно получить при обследовании верхушечного толчка?

1. Локализация
2. Резистентность
3. Сила
4. Ширина
5. Характер

Ответ к задаче №4

Верхушечный толчок может быть:

1. Смещен влево
2. Резистентный
3. Усиленный
4. Разлитой
5. Положительный

Тема №3: «Перкуссия сердца»

Ситуационная задача 1

Правая граница относительной тупости сердца определяется на 4 см кнаружи от правого края грудины, левая - по левой среднеключичной линии в пятом межреберье, верхняя не изменена. Кроме того, отмечается положительный венный пульс.

Вопросы:

1. За счет каких отделов, в большей мере, расширено сердце?
2. Какая граница относительной тупости сердца расширена больше?
3. Что может увидеть врач в надчревной области?

Ответ к задаче №1

Сердце расширено за счёт правого желудочка и правого предсердия.

Больше расширена правая граница относительной тупости сердца.

В надчревной области будет определяться эпигастральная пульсация, обусловленная гипертрофией правого желудочка.

Ситуационная задача 2

Границы относительной тупости сердца:

Правая - на 1 см вправо от края грудины,

Левая - по передней аксиллярной линии,

Верхняя - верхний край III ребра.

Границы абсолютной тупости сердца:

Правая - левый край грудины,

Левая - на 2 см кнутри от передней аксиллярной линии,

Верхняя - IV ребро.

Вопросы:

1. Признаки какой сердечной патологии имеются?
2. Увеличен ли поперечник сердца?
3. Увеличены ли границы АТС?
4. Изменяются ли размеры верхушечного толчка?
5. Какой будет конфигурация сердца?

Ответ к задаче 2.

1. Дилатация и гипертрофия левого желудочка 2. Да 3. Да 4. Да 5. Аортальная

Ситуационная задача 3.

Границы относительной тупости сердца:

Правая - на 5 см вправо от края грудины,

Левая - на 2,5 см кнаружи от левой срединно-ключичной линии,

Верхняя - II ребро.

Границы абсолютной тупости сердца:

Правая — правый край грудины,

Левая - на 1 см кнаружи от левой срединно-ключичной линии.

Верхняя - III ребро.

Вопросы:

1. Признаки какого синдрома имеются у больного?
2. Увеличен ли поперечник сердца?
3. Увеличены ли границы АТС?
4. Ожидается ли обнаружение сердечного толчка?
5. Какой будет конфигурация сердца?

Ответ к задаче №3.

1. Дилатация всех отделов 2. Да 3. Да 4. Да 5. “Бычье сердце”

Ситуационная задача 4.

Границы относительной тупости сердца:

Правая - на 1 см вправо от края грудины,

Левая - на 2 см кнаружи от левой срединно-ключичной линии,

Верхняя - II ребро.

Границы абсолютной тупости сердца:

Правая - левый край грудины,^[1]
Левая - по левой срединно-ключичной линии,
Верхняя - IV ребро.

Вопросы:

1. Признаки какой сердечной патологии имеются у больного?
2. Увеличен ли поперечник сердца?
3. Увеличены ли границы ОТС?
4. Увеличены ли границы АТС?
5. Ожидается ли обнаружение сердечного толчка?

Ответ к задаче №4.

1. Увеличение размеров ЛП и ЛЖ 2. Да 3. Да 4. Да 5. Нет

Тема №4: «Биомеханика сердца»

Ситуационные задача №1.

На верхушке сердца выслушивается усиленный хлопающий первый тон, пресистолический шум, который проводится до точки Боткина.

Вопросы:

1. Когда может быть подобная аускультативная симптоматика?
2. Что может быть со вторым тоном?
3. Свойства пульса?
4. Какие симптомы можно выявить при пальпации сердца?
5. Что можно выявить методом перкуссии?

Ответ к задаче №1

1. Описана симптоматика стеноза митрального отверстия.
2. II тон над лёгочной артерией усилен, иногда расщеплён.
3. Пульс небольшого наполнения - pulsus parvus.
4. Пальпаторно выявляется симптом диастолического дрожания грудной клетки - «кошачье мурлыканье» в области верхушки сердца.
5. Перкуторно выявляется смещение границ относительной тупости сердца вверх и вправо.

Ситуационные задача №2.

На верхушке сердца - ослабленный первый тон, имеется акцент и расщепление второго тона на лёгочной артерии, на верхушке сердца выслушивается систолический шум с распространением в левую подмышечную область.

Вопросы:

1. Для какого поражения сердца или сосудов характерна описанная симптоматика?
2. Что можно выявить методом пальпации и перкуссии сердца?
3. Какие дополнительные исследования необходимо провести?

Ответ к задаче №2

1. Описанная симптоматика характерна для недостаточности митрального клапана.
2. При пальпации верхушечный толчок смещён влево. Перкуторно границы относительной тупости также увеличены влево.
3. Дополнительно необходимо провести: ЭКГ, Эхо-КГ, рентгенографию сердца с контрастированием пищевода.

Ситуационная задача 3

У молодого человека 18 лет с неотягощенным кардиологическим анамнезом, неизменными перкуторными границами относительной тупости сердца при аускультации сердца Вы выслушали расщепление I тона на верхушке и второго на лёгочной артерии.

Вопросы:

- A). Какими гемодинамическими факторами обусловлено расщепление тонов?
- B). В какую фазу дыхания наиболее вероятно выслушать расщепление I тона?
- B). В какую фазу дыхания наиболее вероятно выслушать расщепление II тона?

Ответ к задаче №3

A). В данном случае наиболее вероятно физиологическая сепаратность тонов, которая встречается у молодых людей и связана с актом дыхания, поэтому является непостоянной.

Сепаратность I тона. Вследствие повышения давления в грудной клетке кровь в большем объеме поступает в левые отделы сердца, чем в правые, что обуславливает асинхронизм закрытия с более быстрым закрытием митрального клапана. Поэтому звуковые явления атриовентрикулярного клапанного компонента I тона на выдохе воспринимаются отдельно.

Сепаратность II тона объясняется одновременным закрытием клапанов аорты и легочной артерии. На вдохе при снижении внутригрудного давления присасывающий эффект грудной клетки обуславливает прохождение несколько большего объема крови через правые, чем левые отделы сердца. В такой ситуации для систолического опорожнения правого желудочка необходимо больше времени, чем для левого. Поэтому пульмональный компонент II тона существенно отстает от аортального.

Б). Расщепление и раздвоение I тона обусловлено одновременным закрытием митрального и трикуспидального клапанов, у здоровых людей этот феномен может появиться во время выдоха, а на вдохе I тон выслушивается как один звук.

В) Сепаратность II тона возникает и больше проявляется на вдохе.

Ситуационная задача 4.

На верхушке сердца выслушивается систолический шум, который проводится в подмышечную впадину, к основанию мечевидного отростка, в точку Боткина, в область проекции митрального клапана. Максимум его выслушивания - верхушка сердца.

Вопросы:

1. О какой причине шума следует думать?
2. Изменяются ли тоны сердца?
3. Какой будет звучность первого тона?
4. Какой будет звучность второго тона?
5. Какой ожидается звучность 2 тона над легочной артерией?

Ответ к задаче №4.

1. Митральная недостаточность 2. Да 3. Ослабленной 4. Да 5. Усиленной

Ситуационная задача 5.

На верхушке сердца выслушивается систолический шум, сила которого нарастает ко 2-му межреберью справа. Шум хорошо проводится на сонные артерии, не проводится в подмышечную впадину.

Вопросы:

1. О какой причине шума следует думать?
2. Изменяются ли тоны сердца?
3. Какая будет звучность I тона?
4. Какая будет звучность II тона?
5. Какая ожидается звучность II тона над аортой?

Ответ к задаче №5.

1. Аортальный стеноз 2. Да 3. Ослабленной 4. Да 5. Ослабленной

Ситуационная задача 6.

На верхушке сердца выслушивается усиленный I хлопающий тон и пресистолический шум.

Вопросы:

1. Когда может быть подобная аускультативная симптоматика?
2. Каким может быть 2 тон?
3. Может ли в данной ситуации выслушиваться тон открытия митрального клапана?
4. Какой будет звучность 2 тона?
5. Может ли быть раздвоение 2 тона?

Ответ к задаче №6.

1. При митральном стенозе 2. Измененным 3. Да 4. Усиленной 5. Да

Тема №5: «Аускультация сердца и сосудов»

Ситуационная задача 1

Больной И, 49 лет, много лет страдает бронхиальной астмой. Приступы удушья очень частые. При перкуссии грудной клетки над легкими определяется легочной звук с коробочным оттенком.

Вопросы:

- А. Какой отдел сердца страдает у этого больного?*
Б. Какие данные ожидаете получить при аускультации сердца?
В. Как изменятся границы и тоны сердца?
В. В каком круге кровообращения поднимается давление?

Ответ к задаче №1

- А.* У данного больного будут страдать правые отделы сердца.
Б. При аускультации сердца тоны приглушены, при развитии лёгочной гипертензии выслушивается акцент II тона над лёгочной артерией.
Б. Правая граница относительной тупости сердца может быть смещена вправо за счёт гипертрофии правого предсердия, а площадь абсолютной тупости сердца резко уменьшится, в отдельных случаях вплоть до полного исчезновения.
В. Давление поднимется в малом круге кровообращения.

Ситуационная задача 2

Больная А., 28 лет направлена из женской консультации на обследование в кардиологическое отделение. Жалоб не предъявляет. При обследовании верхушечный толчок смещён влево, разлитой, резистентный. Перкуторно границы сердца смещены вверх и влево. При аускультации - I тон на верхушке ослаблен, здесь же выслушивается систолический шум, занимающий всю систолу, убывающий, проводится в левую подмышечную область.

Вопросы:

О каком синдроме мог подумать врач?

Ответ к задаче №2

Синдром митральной недостаточности

Ситуационная задача 3

На зачете по практическим навыкам Вам дано задание провести аускультацию сердца.

Вопросы:

- А). С чего Вы начнете исследование пациента?*
Б). Как Вы отличите I тон от II?
В). Какое заключение возможно в случае, если обследуемый пациент не имеет патологии сердца?

Ответ к задаче №3

- А).* Необходимо пропальпировать верхушечный толчок. В случае, если пальпаторно верхушечный толчок не определяется следует проперкутировать левую границу относительной тупости сердца для выявления первой точки аускультации.
Б). Систолический первый тон выслушивается после продолжительной диастолической паузы. Второй тон, с которого начинается диастола, слышится после короткой систолической паузы. Первый тон совпадает с верхушечным толчком и пульсовой волной сонной артерии.
В). При аускультации тоны сердца сохранены, ритм сердца правильный, двухчленный. На верхушке I тон имеет физиологическое соотношение со II (в 1,5 или 2 раза громче, продолжительны, низкий). Расщепления и раздвоения I тона на выдохе не выявлено. Второй тон на основании сердца, сохранен (в 1,5–2 раза громче, чем I, высокий). Акцент II тона на лёгочной артерии. Определяется расщепление II тона на лёгочной артерии на вдохе. Шумы не выслушиваются.

Ситуационная задача 4

При аускультации сердца Вы выслушали систолический, непосредственно связанный с I тоном убывающий, громкий шум на верхушке.

Вопросы:

- А). В какие области необходимо проследить проведение шума?*
Б). Поражением какого клапана обусловлено возникновение этого шума?
В). Каков механизм его возникновения?

Ответ к задаче №4

А). В какие области необходимо проследить проведение шума? Необходимо определить проводится ли шум в подмышечную область, в V, IV, III межреберья по левому краю грудины, под нижним углом лопатки.

Б). Поражением какого клапана обусловлено возникновение этого шума? Данный шум обусловлен поражением митрального клапана.

В). Каков его возможный механизм возникновения? При патологическом неполном закрытии митрального отверстия во время систолы под действием большой разности давлений между желудочком и предсердием возникает обратный (регургитационный) ток крови. Брешь между створками митрального клапана действует как локальное сужение, при этом возникает турбулентность, вызывая систолический шум.

Ситуационная задача 5

При выслушивании сердца Вы выслушали грубого, пилящего характера, систолический шум над всеми точками аускультации, максимум над аортой.

Вопросы:

А). В какие дополнительные области необходимо проследить проведение шума?

Б). Поражением какого клапана обусловлено возникновение этого шума?

В). Каков механизм его возникновения?

Ответ к задаче №5

А). В какие дополнительные области необходимо проследить проведение шума? Необходимо провести аускультацию подключичных пространств, межлопаточного пространства, а также на задержке дыхания выслушать сосуды шеи.

Б). Поражением какого клапана обусловлено возникновение этого шума? Данный шум обусловлен поражением аортального клапана.

В). Каковы его возможные механизмы возникновения? Сращение створок аортального клапана вызывает сужение, из-за которого в систолу возникает турбулентный ток крови, следовательно шум. В механизме образования этого шума также большое значение имеет удар вибрирующей струи о стенку восходящей аорты, который формирует мощные низкочастотные колебания.

Ситуационная задача 6

При аускультации молодого человека безотягощенного кардиологического анамнеза Вы выслушали короткий систолический шум на легочной артерии.

Вопросы:

А). С наибольшей долей вероятности, какой механизм возникновения этого шума и его прогностическое значение?

Б). Необходимо ли использовать приемы функциональной аускультации в данном случае?

В). Какое инструментальное исследование необходимо рекомендовать для исключения органического характера шума?

Ответ к задаче №6

А). С наибольшей долей вероятности, какой механизм возникновения этого шума и его прогностическое значение? Учитывая отсутствие кардиологического анамнеза, молодой возраст пациента наиболее вероятен функциональный шум, возникающий из-за анатомических особенностей строения легочного ствола, что приводит к возникновению турбулентного тока крови.

Б). Необходимо ли использовать приемы функциональной аускультации в данном случае? Функциональным шумам присуща лабильность и изменчивость вплоть до исчезновения в зависимости от положения пациента, уровня физической нагрузки. В данном случае необходимо провести аускультацию в различных положениях пациента (сидя, лежа, стоя), а также после физической нагрузки.

В). Какое инструментальное исследование необходимо рекомендовать для исключения органического характера шума? Эхокардиографическое исследование сердца.

Ситуационная задача 7.

На верхушке сердца выслушивается систолический шум, проводится в подмышечную впадину, к основанию мечевидного отростка, в точку Боткина, в область проекции митрального клапана. Максимум его выслушивания - верхушка сердца.

Вопросы:

1. О какой причине шума следует думать?

2. Изменяются ли тоны сердца?

3. Какой будет звучность первого тона?

4. Какая ожидается звучность 2 тона над легочной артерией?

Ответ к задаче №7.

1. Митральная недостаточность 2. Да 3. Ослабленной 4. Усиленная

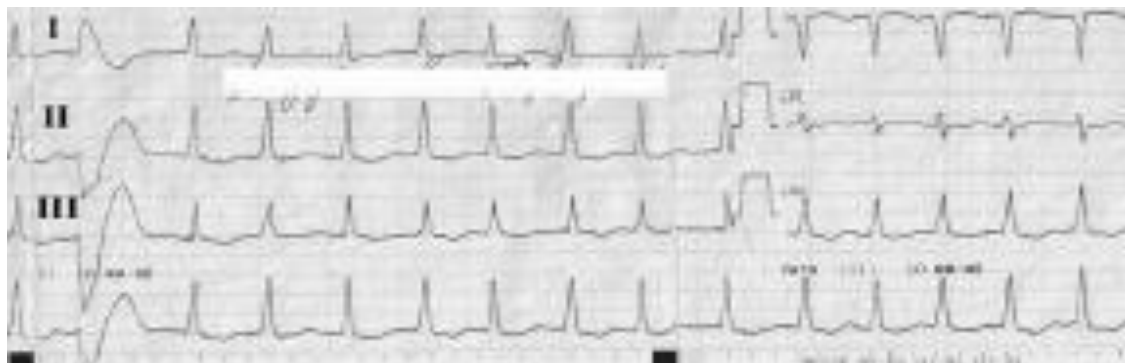Тема №6: «Инструментальные методы исследования сердечно-сосудистой системы»

Ситуационная задача 1

Больная М. 52 лет бухгалтер, госпитализирована с жалобами на неритмичное сердцебиение, общую слабость, головокружение, быструю утомляемость, одышку при ускоренной ходьбе. Анамнез заболевания: в течение 15 лет отмечает повышение артериального давления до максимальных 190/120 мм рт. ст. Ухудшение состояния отмечает в течение 3-х дней, когда впервые в жизни появились вышеописанные жалобы. Учитывая их прогрессирующий характер, вызвала скорую помощь.

Объективно: сознание ясное, активна. Отёков нет. Рост - 178 см, вес - 107 кг. Отложение подкожно-жирового слоя на бёдрах и животе. Кожные покровы повышенной влажности. Грудная клетка гиперстеническая. В лёгких везикулярное дыхание, хрипов нет. Область сердца не изменена. Левая граница сердца – на 2 см снаружи от срединно-ключичной линии в V межреберье слева. Тоны сердца неритмичные. ЧСС - 121 ударов в минуту. АД в покое сидя - 170/115 мм рт. ст. Пульс на лучевых артериях симметричный, неритмичный, неравномерный с частотой 100 ударов в минуту.

Записана ЭКГ:



Вопросы:

Интерпретируйте представленную электрокардиограмму.

Ответ к задаче №1

На ЭКГ ритм фибрилляции предсердий с ЧСС 130-150 ударов в минуту, гипертрофия левого желудочка (индекс Соколова-Лайона 43 мм). QRS = 80 мс, QT = 240 мс. 1 желудочковая экстрасистола. Депрессия сегмента ST по боковой стенке, обусловленная систолической перегрузкой ЛЖ.

Ситуационная задача 2

Констатирована недостаточность клапана аорты

Вопросы:

Укажите изменения основных параметров эхокардиограммы.

Ответ к задаче №2

Увеличение КДО и КДР ЛЖ, в режиме доплерографии выявляется аортальная регургитация.

При значительном увеличении полости левого желудочка, возможно, развитие митральной регургитации. Поражение створок аортального клапана может заключаться в их утолщении.

В случае инфекционного эндокардита определяются вегетации на створках.

Можно отметить несмыкание створок аортального клапана в период диастолы.

Ситуационная задача 3

У больного диагностирован стеноз левого атриовентрикулярного отверстия.

Вопросы:

Какие изменения фонокардиограммы характерны для данного состояния?

Ответ к задаче №3

Определяется усиление и увеличение частоты колебаний первого тона, возможно, его расщепление.

Возникает патологический тон открытия митрального клапана (митральный щелчок), следующий через 0,06-0,12 сек. после II тона. Появляются колебания, характерные для пресистолического шума.

Ситуационная задача 4

У больного приступ стенокардии.

Вопросы:

Какие изменения эхокардиограммы могут быть выявлены?

Ответ к задаче №4

В момент приступа стенокардии нарушается питание и сократительная активность зависимого от пораженной коронарной артерии участка миокарда. Это вызывает гипокинезию или дискинезию данного участка преходящего характера. В отличие от инфаркта миокарда или постинфарктного кардиосклероза эти изменения обратимы.

Если больной ранее уже перенес инфаркт миокарда, выявляются стойкие нарушения сократительной активности пораженных сегментов миокарда левого желудочка, при обширных поражениях увеличиваются размеры и объем ЛЖ, возникают признаки диастолической и систолической сердечной недостаточности.

Ситуационная задача 5

Поврежден красный кабель электрокардиографа.

Вопросы:

Как снять электрокардиограмму?

Ответ к задаче №5

Ответ. В этом случае снимаем ЭКГ на канале II отведения, «-» будет всегда желтый, «+» - зеленый электрод.

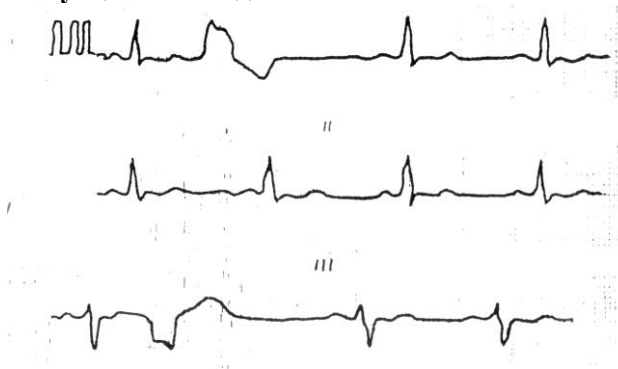
Ситуационная задача 6

Как зарегистрировать ЭКГ у пациента с декстропозицией?

Ответ к задаче №6

Зеркально переставляем местами все перечисленные выше электроды.

Ситуационная задача 7.



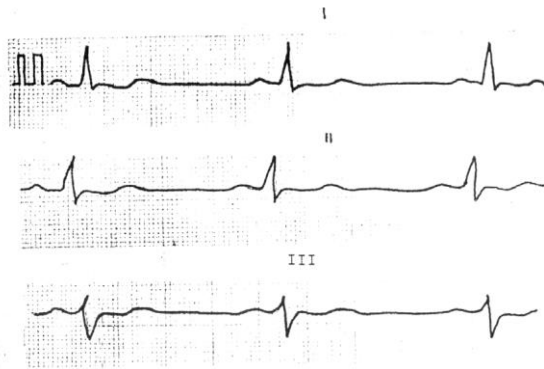
Вопросы:

1. *Определите патологию?*
2. *Можно ли говорить о мерцательной аритмии на данной ЭКГ?*
3. *Какое положение электрической оси сердца?*
4. *Имеются ли признаки гипертрофии ЛП?*
5. *Имеются ли признаки гипертрофии ПП?*

Ответ к задаче №7.

1. Желудочковая экстрасистолия 2. Нет 3. Отклонена влево 4. Нет 5. Нет

Ситуационная задача 8.



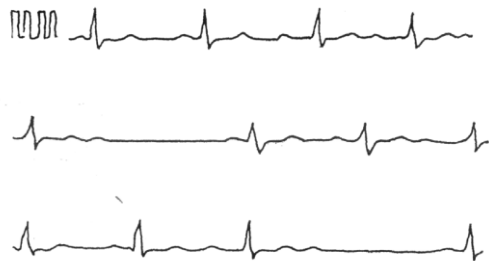Вопросы:

1. *Определите ритм?*
2. *Какое положение электрической оси сердца?*
3. *Назовите нормальную частоту сердечных сокращений?*
4. *Имеются ли признаки гипертрофии ЛП?*
5. *Имеются ли признаки гипертрофии ПП?*

Ответ к задаче №8.

1. Синусовый 2. Смещена влево 3. 60-80 в 1 минуту 4. Нет 5. Нет

Ситуационная задача 9.



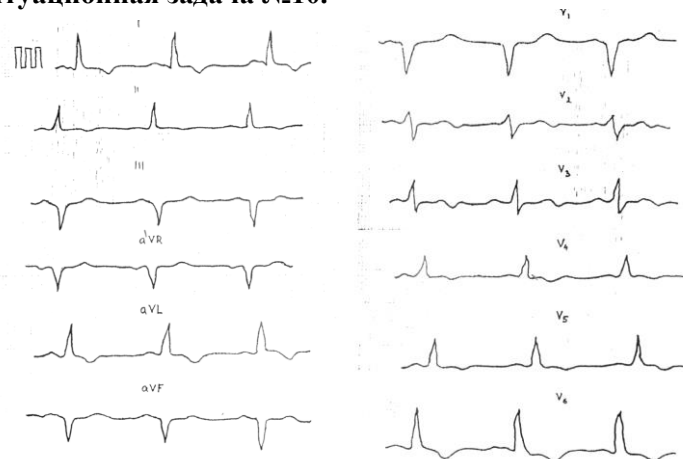
Вопросы:

1. *Определите патологию?*
2. *Имеются ли признаки мерцательной аритмии?*
3. *Какое положение электрической оси сердца?*
4. *Имеются ли признаки гипертрофии ЛП?*
5. *Имеются ли признаки гипертрофии ПП?*

Ответ к задаче №9.

1. AV блокада II степени 2. Нет 3. Нормальное 4. Нет 5. Нет

Ситуационная задача №10.



Вопросы:

1. Гипертрофия какого отдела сердца представлена на ЭКГ?
2. Какое положение электрической оси?
3. В чем заключается патология конечной части желудочкового комплекса на ЭКГ?
4. Есть ли признаки гипертрофии ЛП?
5. Есть ли признаки гипертрофии ПП?

Ответ к задаче №10.

1. Левого желудочка
2. Смещена влево
3. Депрессия ST в V6, отрицательный T в I, aVL, V4-V6
4. Нет
5. Нет

Тема №7: «Нарушение сердечного ритма»**Ситуационная задача 1**

Больной М., 68 лет обратился к врачу с жалобами на одышку при незначительной физической нагрузке, сердцебиение, перебои в работе сердца, общую слабость, отеки на ногах.

Анамнез заболевания: Повышение АД отмечает около 18 лет, лечился нерегулярно. В течение 10 лет беспокоят перебои в работе сердца, ощущение сердцебиения, одышка при умеренной физической нагрузке. Неоднократно лечился в стационаре. В течение 2-х недель отмечает ухудшение самочувствия: усилились одышка, сердцебиение, общая слабость, наблюдались выраженные отеки на ногах. Из анамнеза жизни. Курил больше 35 лет до 20 сигарет в сутки. Отец умер в возрасте 50 лет от инсульта.

Объективно: Состояние тяжелое. Сознание ясное. Повышенного питания (ИМТ=31,2 кг/м²). Акроцианоз. Выраженные отеки на нижних конечностях. ЧД 23 в 1 минуту. В легких дыхание везикулярное ослабленное. В нижних отделах выслушиваются влажные незвучные мелкопузырчатые хрипы. Верхушечный толчок располагается в V межреберье на 1 см кнаружи от левой срединноключичной линии. Разлитой, ослабленный, низкий, нерезистентный. Левая граница относительной тупости сердца смещена влево. Тоны сердца приглушены, аритмичные, ЧСС 115 в 1 минуту, PS – 92 в 1 минуту. АД 160 и 100 мм рт.ст.

Язык влажный, чистый. Живот увеличен в объеме за счет подкожно-жировой клетчатки. При пальпации живот мягкий, безболезненный. Размеры печени по Курлову 13x12x11 см.

Дополнительные методы исследования:

ЭКГ – ритм неправильный. Интервалы RR различные, ЧСС – 110 в минуту, зубец P отсутствует, регистрируются волны мерцания F. Комплекс QRS не изменен, депрессия ST и отрицательный зубец T в I, II, AVL, V4, V5, V6.

Вопросы:

О каком заболевании мог подумать врач?

Ответ к задаче №1

ИБС. Фибрилляция предсердий. Артериальная гипертензия.

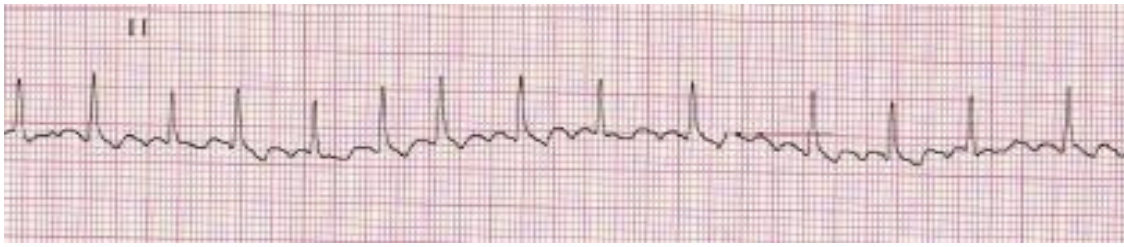Ситуационная задача 2

Пациент К. 50 лет обратился к участковому врачу в связи с впервые возникшим приступом сердцебиения, сопровождающимся мышечной дрожью, слабостью, незначительным затруднением дыхания. Приступ возник около 2 часов назад при сильном эмоциональном стрессе. Ранее при регулярной диспансеризации никаких заболеваний выявлено не было, АД было всегда в пределах нормы. На ранее снятых ЭКГ без патологических изменений. Весьма значительные физические нагрузки переносит хорошо.

При осмотре: сознание ясное. Кожные покровы обычной окраски и влажности. В легких везикулярное дыхание, ЧДД - 18 в минуту. Границы относительной сердечной тупости в пределах нормы. Тоны сердца аритмичные, шумов нет, ЧСС - 144 удара в минуту, пульс - 108 в минуту. АД - 130/80 мм рт. ст. Печень не увеличена.

Периферические отеки отсутствуют. Температура тела 36,9°C.

Представлена ЭКГ отведение II (скорость 25 мм/с):



Вопросы:

1. Предположите наиболее вероятный диагноз.
2. Назовите отклонения от нормы, видимые на представленной ЭКГ, и сформулируйте ЭКГ-заключение.
3. Какой синдром является ведущим в клинической картине данного заболевания?

Ответ к задаче №2

1. Идиопатическая пароксизмальная фибрилляция предсердий (допускается формулировка «мерцательная аритмия»), тахисистолическая форма, гемодинамически незначимый пароксизм.
 2. Ритм нерегулярный, ЧСС повышена, отсутствуют зубцы Р, волны f.
- Заключение: фибрилляция предсердий, тахисистолическая форма.
3. Нарушение ритма сердца.

Ситуационная задача 3

Больная 35 лет, вызвала СМП на дом в связи с жалобами на сердцебиение.

В анамнезе - на протяжении 5 лет 3-4 приступа сердцебиения, продолжительностью до 30 минут, проходящие самостоятельно. К врачу не обращалась.

При осмотре состояние удовлетворительное. Признаков недостаточности кровообращения нет. Тоны сердца приглушены, ритм правильный, 180 в минуту, АД - 110/60 мм рт.ст.

Вопросы:

1. Ваше мнение о природе тахикардии?
3. Ваши действия?

Ответ к задаче №3

1. Пароксизмальная наджелудочковая тахикардия.
2. Немедленно контроль ЭКГ.
3. Вагусные пробы.

Ситуационная задача 4

Больная 32 лет вызвала СМП по поводу сердцебиения, головокружения, слабости. Приступ сердцебиения возник впервые, около 2 часов назад, на фоне эмоционального стресса.

При осмотре - признаков недостаточности кровообращения нет. Тремор пальцев рук, Границы сердца не увеличены, Тоны сердца громкие, Пульс - 200 в минуту, ритмичный. АД — 140/90 мм рт.ст. Мочиспускание частое, безболезненное.

На ЭКГ: ритм правильный, 200 в минуту, зубец Р во II и III отведениях — отрицателен. Желудочковый комплекс обычной формы.

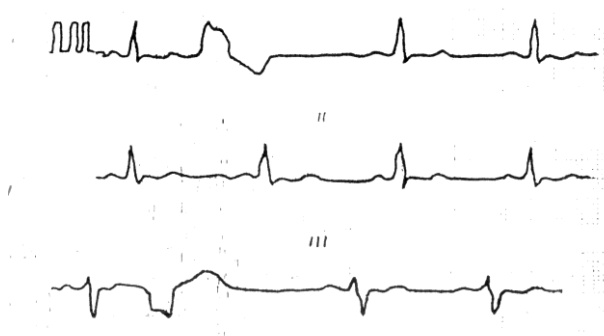
Вопросы:

1. Какой вид тахикардии?
2. С чего начать купирование приступа?

Ответ к задаче №4

1. Пароксизм наджелудочковой тахикардии.
2. С пробы Вальсальвы, массажа каротидного синуса.

Ситуационная задача 5.



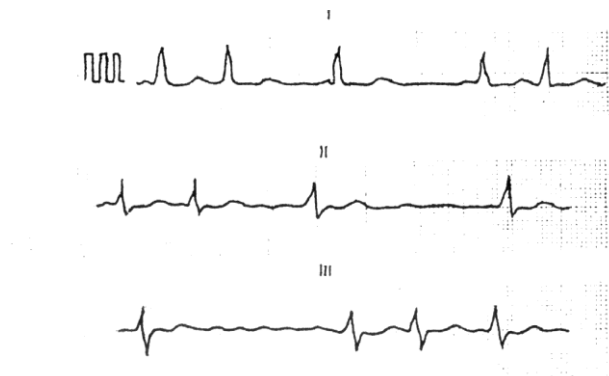
Вопросы:

1. Определите патологию?
2. Можно ли говорить о мерцательной аритмии на данной ЭКГ?
3. Какое положение электрической оси сердца?
4. Имеются ли признаки гипертрофии ЛП?
5. Имеются ли признаки гипертрофии ПП?

Ответ к задаче №5.

1. Желудочковая экстрасистолия
2. Нет
3. Отклонена влево
4. Нет
5. Нет

Ситуационная задача 6.



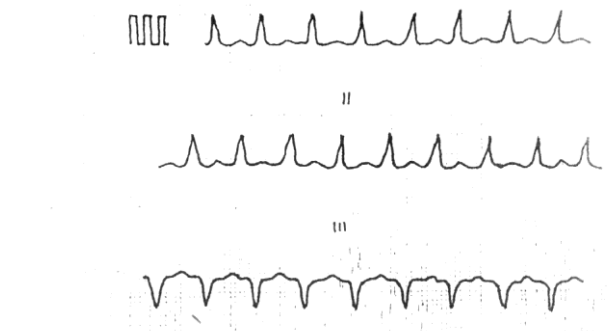
Вопросы:

1. Определите патологию?
2. Как расположена электрическая ось сердца?
3. Можно ли оценивать гипертрофию предсердий на данной ЭКГ? Почему?
4. Можно ли говорить о синусовом ритме на данной ЭКГ? Почему?
5. Возможен ли дефицит пульса у данного больного?

Ответ к задаче №6.

1. Мерцательная аритмия
2. Смещена влево
3. Нет, так как нет зубца "P"
4. Нет, так как нет зубца "P"
5. Да

Ситуационная задача 7.



Вопросы:

1. Определите патологию?
2. Определите положение электрической оси сердца?
3. Можно ли в данном случае говорить о синусовом ритме? Почему?
4. Имеются ли признаки гипертрофии ЛП? Почему?
5. Имеются ли признаки гипертрофии ПП? Почему?

Ответ к задаче №7.

1. Суправентрикулярная тахикардия
2. Смещена влево
3. Нет, не определяется зубец "R"
4. Нет, не определяется зубец "R"
5. Нет, не определяется зубец "R"

Тема №8: «Нарушения проводимости»

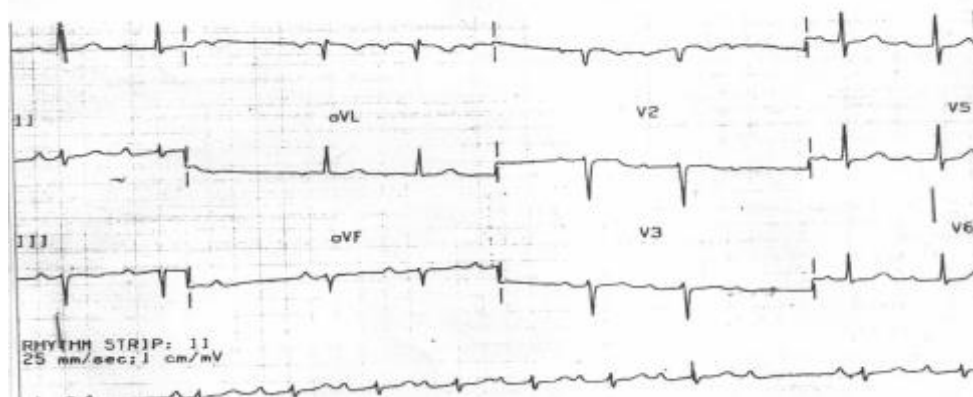
Ситуационная задача 1.

Больной 65 лет, пенсионер, поступил в клинику с жалобами на редкий пульс, перебои в работе сердца, ощущение его замирания и остановки, чувство нехватки воздуха при подъеме на 1 лестничный пролёт, давящие боли за грудиной при обычной физической нагрузке, купирующиеся приемом Нитроглицерина через 1-2 мин; кратковременные эпизоды потери сознания.

Из анамнеза: четыре года назад перенёс инфаркт миокарда. Через год стали появляться ангинозные боли при обычной физической нагрузке. Неделю назад ощутил перебои в работе сердца, инспираторную одышку, отметил кратковременные эпизоды потери сознания, что и явилось причиной госпитализации.

Объективно: состояние средней степени тяжести, акроцианоз, отёков нет. В нижних отделах лёгких небольшое количество незвучных мелкопузырчатых хрипов. Тоны сердца глухие, аритмичные, ЧСС - 42 ударов в минуту, Ps - 42 в мин. АД - 110/65 мм.рт.ст. Живот мягкий, безболезненный. Печень на 2 см ниже рёберной дуги, край ее ровный, закруглённый, слегка болезненный при пальпации.

Записана ЭКГ:



Вопросы:

1. Выделите синдромы, определите ведущий.
2. Интерпретируйте представленную электрокардиограмму.

Ответ к задаче №1

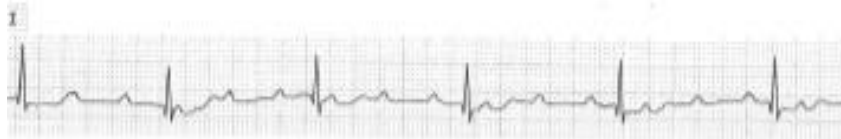1. Синдромы: нарушения ритма и проводимости, коронарной недостаточности, хронической левожелудочковой недостаточности. Ведущий – синдром нарушения ритма и проводимости.
2. Ритм синусовый, атриовентрикулярная блокада II степени, Мобитц I (с периодикой Самойлова-Венкебаха).

Ситуационная задача 2.

Больной 75 лет на приеме у врача-терапевта участкового предъявляет жалобы на приступы головокружения, иногда с кратковременной потерей сознания, учатившиеся в течение последнего месяца. Кроме этого, имеется одышка при незначительной физической нагрузке и отёки на ногах, которые появились также около месяца назад и в последующем усиливались.

Анамнез: больным себя считает около 10 лет, когда впервые появились сжимающая боль в области сердца и одышка при ходьбе до 200 м, боль эффективно купируется Нитроглицерином. Год назад впервые возник приступ потери сознания в течение нескольких минут, сопровождавшийся непроизвольным мочеиспусканием. В последний месяц аналогичные приступы участились, появилось повышение АД.

Объективно: сознание ясное. Выраженный цианоз губ, граница относительной сердечной тупости сердца смещена влево на 2 см. Тоны сердца глухие, ритмичные. Временами выслушивается громкий (пушечный) I тон. ЧСС - 34 удара в минуту. АД -180/100 мм рт. ст. В лёгких жёсткое дыхание, хрипов нет. Печень выступает из-под рёберной дуги на 5 см, край её плотный, чувствительный при пальпации. Симметричные отёки на ногах до верхней трети голени. Представлена ЭКГ (скорость 25 мм/с):



Вопросы:

1. Назовите отклонения от нормы, видимые на представленной ЭКГ, и сформулируйте ЭКГ-заключение
3. Какой синдром является ведущим в клинической картине данного заболевания?

Ответ к задаче №2

1. Полная атриовентрикулярная блокада, замещающий ритм АВ-соединения. Заключение: полная атриовентрикулярная блокада (III степени).
3. Нарушение проводимости: полная атриовентрикулярная блокада с приступами Морганьи-Адамса-Стокса

Ситуационная задача 3.

Больной 64 года внезапно потерял сознание на улице. Прохожим вызвана бригада СМП. К приезду бригады больной в сознании, жалуется на слабость, головокружение.

При осмотре - бледность кожных покровов. Периферических отеков нет. Тоны сердца разной звучности, 44 в минуту. АД - 130/70 мм рт.ст.

На ЭКГ: полная АВ - блокада с частотой желудочковых сокращений 44 в минуту.

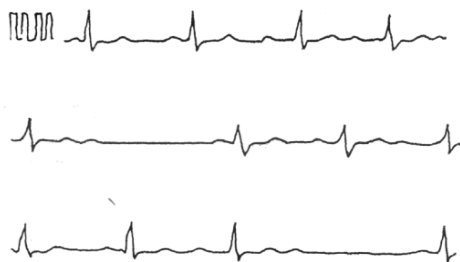Вопросы:

1. Возможные причины потери сознания?
2. Неотложные мероприятия во время потери сознания?

Ответ к задаче №3

1. Приступ Морганье-Эдемса-Стокса, обычно связанный с транзиторной асистолией.
2. Удар в область сердца, наружный массаж сердца.
3. Госпитализация в БИТ, в дальнейшем - имплантация постоянного кардиостимулятора.

Ситуационная задача 4.



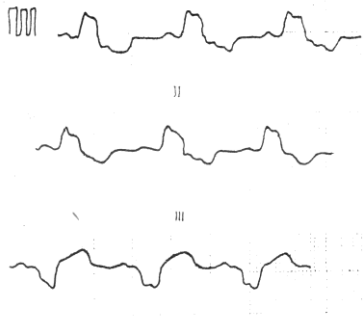
Вопросы:

1. Определите патологию?
2. Имеются ли признаки мерцательной аритмии?
3. Какое положение электрической оси сердца?
4. Имеются ли признаки гипертрофии ЛП?
5. Имеются ли признаки гипертрофии ПП?

Ответ к задаче №4

1. AV блокада II степени 2. Нет 3. Нормальное 4. Нет 5. Нет

Ситуационная задача 5.



Вопросы:

1. Определите патологию?
2. Определите положение электрической оси сердца?
3. Можно ли говорить о синусовом ритме на данной ЭКГ?
4. Имеются ли признаки гипертрофии ЛП?
5. Имеются ли признаки гипертрофии ПП?

Ответ к задаче №5

1. Полная блокада ЛНППГ 2. Смещена влево^[SEP] 3. Да^[SEP] 4. Нет 5. Нет

Тема №9: «Синдромы острой и хронической сердечной недостаточности»

Ситуационная задача 1.

Больная Б. 38 лет предъявляет жалобы на одышку при незначительной физической нагрузке, быструю утомляемость, слабость, эпизоды удушья, возникающие в горизонтальном положении, отёки голеней и стоп.

В возрасте 17 лет был выявлен ревматический порок сердца - недостаточность митрального клапана.

При осмотре: состояние тяжелое. Акроцианоз. Отёки голеней и стоп. ЧДД - 24 в минуту. При сравнительной перкуссии лёгких справа ниже угла лопатки отмечается притупление перкуторного звука. При аускультации ослабленное везикулярное дыхание, в нижних отделах - небольшое количество влажных мелкопузырчатых хрипов. Левая граница сердца - на 3 см кнаружи от среднеключичной линии в VI межреберье. Аускультативная картина соответствует имеющемуся пороку. Ритм сердечных сокращений неправильный, ЧСС - 103 удара в минуту. АД - 110/65 мм рт. ст. Живот увеличен в объёме за счёт ненапряжённого асцита, мягкий, безболезненный. Размеры печени по Курлову - 13×12×10 см. Печень выступает из-под края рёберной дуги на 3 см, край её закруглён, слегка болезненный.

На ЭКГ ритм неправильный, зубцы Р отсутствуют.

Вопросы:

1. Выделите ведущий синдром.
2. Наметьте план обследования пациента на первом этапе.
3. К какому специалисту необходимо направить пациентку и с какой целью?

Ответ к задаче №1

1. Синдром хронической сердечной недостаточности по большому и малому кругам кровообращения.

2 -ОАК, -ОАМ, -ЭКГ, -Эхо-кардиография, -R-графия органов грудной клетки.

3. Необходимо направить больную на консультацию к врачу-кардиохирургу для обсуждения хирургической коррекции порока.

Ситуационная задача 2.

Больная М. 56 лет, продавец ювелирного салона, госпитализирована 11.12.2014 г. с жалобами на интенсивную жгучую боль по всей грудной клетке в течение 7,5 часов, с иррадиацией в левое плечо, шею, нижнюю челюсть, локоть, также предъявляла жалобы на испарину, сердцебиение, слабость, одышку в покое, кашель.

Анамнез: рост - 178 см, вес - 105 кг. Не курит. Отец в 49 лет перенес инфаркт миокарда. С 35 лет пациентка отмечает повышение артериального давления до 180/100 мм рт. ст. Ухудшение состояния в виде появления интенсивного болевого синдрома в грудной клетке в покое появилось в 06-00. Пациентка самостоятельно приняла 4 таблетки Нитроглицерина без эффекта и в 12-00

после появления одышки и слабости обратилась за медицинской помощью. Вызвала скорую медицинскую помощь (СМП).

Объективно: состояние тяжёлое за счёт болевого синдрома в грудной клетке, одышки, гипотонии. При осмотре кожные покровы мраморной окраски, холодные, выражено влажные. Сохраняется одышка в покое, частота дыхания до 28 в минуту, пациентка принимает вынужденную позу полусидя. Аускультативно над всеми лёгочными полями влажные мелкопузырчатые хрипы. Пульс на лучевых артериях выражено ослаблен, нитевидный, 120 ударов в минуту. Аускультативно в области сердца ослаблен I тон, тахикардия до 120 в минуту, выслушивается систолический шум на верхушке. Артериальное давление на правой верхней конечности - 80/50 мм рт. ст., на левой верхней конечности - 75/50 мм рт. ст. Отёков на нижних конечностях нет.

По ЭКГ в приёмном отделении без динамики, по сравнению с пленкой СМП.

По ЭхоКГ фракция выброса левого желудочка – 38%, выраженная митрально-папиллярная дисфункция, регургитация на митральном клапане III, гипертрофия миокарда левого желудочка. По данным измерения инвазивной гемодинамики центральное венозное давление - 260 мм вод. ст. (N - 90-110 мм. вод. ст.). Давление заклинивания лёгочных капилляров – 23 мм рт. ст. (N - 10-18 мм рт. ст.).

Сердечный индекс – 1,9 л/мин/м²(N - 2,5-4,5 л/мин²). Сатурация – 69% (N - 80-100).

Рентгенологически в лёгких венозный застой III степени, тень сердца расширена влево.

ЭКГ на этапе СМП.



Вопросы:

1. Выделите синдромы, определите ведущий.
2. Составьте план дополнительных обследований.

Ответ к задаче №2

1. Синдромы: болевой ангинозный или острый коронарный синдром (status anginosus); сердечной недостаточности (острой) – одышка, хрипы, тахикардия, гипотония, мраморность и холодность кожных покровов;

Ведущий - острый коронарный синдром.

2. На основании клиники (ангинозный болевой синдром в грудной клетке в течение 7,5 часов, не купирующийся Нитроглицерином), ЭКГ-признаков субэпикардального повреждения миокарда передней стенки левого желудочка, повышения концентрации маркера некроза миокарда - КФК-МВ - диагностирован инфаркт миокарда.

Признаки кардиогенного шока – стойкая гипотония, периферическая гипоперфузия (бледность кожных покровов, пульс слабого наполнения), начинающийся отёк лёгких (тахипноэ, влажные хрипы)

Ситуационная задача 3.

Пациентка 35 лет предъявляет жалобы на сердцебиение, одышку в покое, интенсивную, раздирающую боль за грудиной. Из анамнеза известно, что она месяц назад упала, был перелом правой большеберцовой кости, с иммобилизацией нижней конечности.

Объективно: положение вынужденное лежа. Кожные покровы цианотичные, особенно верхней половины туловища. Питание повышенное. Правая нога гиперемирована, отечная. ЧСС-110 в минуту, АД 90/60 мм рт.ст. При пальпации области сердца верхушечный толчок определяется в V межреберья на 1,5 см кнутри от СКЛ. Границы ОТС не смещены. При аускультации сердца ритм правильный, тахикардия, I тон на верхушке сохранен, акцент II на легочной артерии. ЧД 28 в минуту. При аускультации легких над правым легким везикулярное дыхание ослаблено, там же влажные хрипы. Печень болезненна при пальпации, выступает на 2 см по СКЛ из-под края реберной дуги.

Вопросы:

- А). *Какие синдромы имеются в настоящее время у пациентки?*
Б). *Какова их вероятная причина?*
В). *Какие исследования необходимо провести для уточнения диагноза.*

Ответ к задаче №3

- А). У пациентки имеется синдром дыхательной недостаточности, болевой синдром в грудной клетке, синдром острой правожелудочковой недостаточности.
Б). Тяжелое состояние пациентки обусловлено развитием тромбоэмболии легочной артерии, как следствие тромбоза вен нижних конечностей, развившегося вследствие ее длительной иммобилизации.
В). Рентгенография органов грудной клетки, определение D-димера, ангиопульмонография.

Ситуационная задача 4.

Пациент 76 лет доставлен в стационар с диагнозом острый с элевацией сегмента ST инфаркт миокарда. Предъявляет жалобы на интенсивные, давящие боли за грудиной, а также выраженную одышку смешанного характера в покое, ощущение страха смерти.

Объективно: состояние тяжелое, ортопноэ, кожные покровы бледные, профузный пот, акроцианоз, ЧД 26 в минуту. При аускультации ослабленное везикулярное дыхание, до углов лопаток определяются влажные хрипы.

Вопросы:

- А). *Какой синдром, осложнил течение инфаркта миокарда у пациента?*
Б). *Оцените состояние больного?*
В). *Каков патогенез данного синдрома?*

Ответ к задаче №4

- А). У пациента имеется синдром острой левожелудочковой недостаточности.
Б). Состояние пациента необходимо расценить как тяжелое. Жалобы на боли, одышку. Положение вынужденное, кожные покровы бледные, профузный пот, акроцианоз. Одышка в покое до 26 в минуту. Имеется тяжелое заболевание, с осложненным течением с высоким риском неблагоприятного исхода.
В). Некроз, повреждение, ишемия миокарда, как проявление инфаркта миокарда, приводят к снижению насосной способности сердца. Возникает неспособность миокарда левого желудочка обеспечить адекватное кровоснабжение органов и тканей, застой в малом круге кровообращения.

Ситуационная задача 5.

Пациентка 70 лет предъявляет жалобы на сердцебиение, одышку в покое. Из анамнеза известно, что она много лет страдает артериальной гипертензией, ИБС (перенесла инфаркт миокарда).

Объективно: сидит с опущенными вниз ногами, руками упирается в поверхность кровати. Кожные покровы цианотичные, акроцианоз, отеки стоп, нижней трети голеней. При пальпации области сердца верхушечный толчок определяется в IV межреберья по передней подмышечной линии. При аускультации сердца ритм галопа, I тон на верхушке ослаблен, акцент II на легочной артерии, определяется систолический убывающий шум на верхушке с проведением в подмышечную область. При аускультации легких ослабленное везикулярное дыхание, в нижних отделах влажные незвучные хрипы.

Вопросы:

- А). *Какой синдром является ведущим в настоящее время у пациентки, перечислите его составляющие, какая существует его классификация?*
Б). *Как называется положение больной?*
В). *Дайте оценку локализации верхушечного толчка?*
Г). *Какими наиболее вероятными причинами обусловлен систолический шум на верхушке?*
Д). *Следует ли продолжить диагностику? Если да, какие исследования необходимо провести.*

Ответ к задаче №5

- А). У пациентки в настоящее время является ведущим синдром хронической сердечной недостаточности, который определяется признаками застоя в большом и малом кругах кровообращения. ХСН учитывая, что одышка, сердцебиение отмечаются в покое имеет IV ФК.
Б). Пациентка заняла вынужденное положение – ортопноэ, благодаря которому достигается депонирование части ОЦК в нижних конечностях, уменьшение ОЦК, снижение преднагрузки на левый желудочек.

- В). У пациентки верхушечный толчок смещен влево до передней подмышечной линии (норма 1,- 1,5 см кнутри от СКЛ), и вниз в VI межреберье (норма V межреберье).
- Г). Систолический шум на верхушке наиболее вероятен за счет относительной недостаточности митрального клапана, формирования синдрома митральной регургитации, на фоне расширения полости левого желудочка.
- Д). Оценка ОАК (для исключения анемии), ЭКГ, рентгенологическое исследование органов грудной клетки, ультразвуковое исследование сердца.

Ситуационная задача 6.

Пациент 55 лет обратился за медицинской помощью к участковому кардиологу. Предъявляет жалобы на повышение артериального давления до 180/100 мм рт.ст., снижение переносимости экстремальных физических нагрузок (работает грузчиком), сердцебиение, замедленное восстановление сил после нагрузки.

Объективно: состояние удовлетворительное, кожные покровы физиологической окраски, питание повышенное. Отеков нет. Пульс 78 в минуту, твердый, полный, АД 180/100 мм рт.ст. ОТС: правая на 1,0см кнаружи от правого края грудины, левая по СКЛ, талия сердца не выходит за левую окологрудинную линию. Тоны сердца сохранены, физиологическое соотношение их на верхушке, акцент второго тона на аорте. ЧД 16 в минуту. При аускультации везикулярное дыхание, хрипов нет. Печень нижняя граница по СКЛ по краю реберной дуги. Ординаты Курлова: 10, 9, 5 см

Вопросы:

- А). Какой синдром, осложнил течение гипертонической болезни у пациента, какова его выраженность?
- Б). Оцените данные объективного обследования пациента: какая конфигурация сердца, имеются ли проявления застоя в малом круге кровообращения, имеются ли отклонения в свойствах пульса?
- В). Какие исследования необходимо провести для верификации синдрома ХСН?

Ответ к задаче №6

- А). У пациента имеется синдром хронической сердечной недостаточности I стадии, I ФК так как признаки ХСН проявляются при высоком уровне физической активности.
- Б). При объективном обследовании: выявлена аортальная конфигурация сердца, повышенное артериальное давление и как следствие твердый пульс. Признаков застоя в большом круге кровообращения не выявлено (печень в размерах не увеличена, отеков нет).
- В). Необходимо: провести рентгенологическое исследование для подтверждения аортальной конфигурации, электрокардиограмму, эхокардиограмму

Ситуационная задача 7.

У больного с острым передним распространенным трансмуральным инфарктом миокарда ночью развился тяжелый приступ удушья, появился холодный, липкий пот, упало АД, появилась спутанность сознания, стала выделяться розовая пенистая мокрота. При аускультации сердца трехчленный ритм на верхушке и акцент II тона на легочной артерии

Вопросы:

- А. Что произошло с больным?
- Б. Какое положение облегчает самочувствие больного?
- В. Какой трехчленный ритм определяется у больного и о чем он свидетельствует?
- Г. О чем свидетельствует акцент II тона над легочной артерией и выделение розовой пенистой мокроты?
- Д. О каком синдроме свидетельствует появление липкого холодного пота, падение АД, появление спутанности сознания?

Ответ к задаче №7.

1. Острая сердечная (левожелудочковая) недостаточность, отек легкого.
2. Положение ортопноэ.
3. Протодиастолический галоп: ослабленный I тона, II тон, патологический III тон. Данный ритм галопа свидетельствует о слабости миокарда левого желудочка.
4. О высоком давлении в легочной артерии и застое в легких.
5. О гипоперфузии тканей и органов, кровоснабжаемых артериями большого круга кровообращения.

Ситуационная задача 8.

В отделение поступил больной П., 62 лет, пенсионер.

Жалобы: на частые загрудинные боли с иррадиацией в левую руку и лопатку, возникающие в покое, чаще по ночам, купирующиеся после приема нитроглицерина; на одышку в покое, усиливающуюся при небольшом физическом напряжении, сопровождающуюся сухим кашлем; на приступы удушья по ночам.

Анамнез: Считает себя больным в течение 3 лет, когда впервые появились боли за грудиной с иррадиацией в левую руку и лопатку. Боли возникали при ходьбе и купировались после приема нитроглицерина. Через 1 год приступы загрудинных болей участились и стали возникать при меньшей нагрузке. Появилась одышка при ходьбе. Две недели назад впервые стали беспокоить приступы удушья по ночам, усилилась одышка при ходьбе и даже в покое, появился сухой кашель.

Осмотр: Отмечается полусидячее положение в постели, цианоз губ, кончиков пальцев рук и ног. Отеков нет. Печень не увеличена.

Вопросы:

1. Каков наиболее вероятный характер заболевания?
2. Есть ли признаки левожелудочковой сердечной недостаточности?
3. Есть ли признаки тотальной сердечной недостаточности?
4. Есть ли признаки правожелудочковой сердечной недостаточности?
5. Оцените положение больного?

Ответ к задаче №8.

1. ИБС. Стенокардия
2. Признаки левожелудочковой сердечной недостаточности.
3. Нет.
4. Нет.
5. Вынужденное.

Тема №10: «Исследование больных с пороками сердца»

Ситуационная задача 1

Больной К., 28 лет, к концу рабочего дня обратился к врачу с жалобами на одышку, возникающую при физическом напряжении, сердцебиение, быструю утомляемость. Врач обратила внимание на цианоз губ, умеренные отеки в области голеностопных суставов.

Объективно: сердце расширено влево, 1-й тон на верхушке ослаблен, выслушивается систолический шум, проводящийся в подмышечную область.

Вопросы:

1. О каком поражении сердца должен подумать врач (мышечном или клапанном)?
2. Какие исследования необходимо назначить для уточнения диагноза?

Ответ к задаче №1

1. Врач должен подумать об органическом поражении клапанов сердца - о недостаточности 2-х створчатого клапана, т.к. выявлен эпицентр (область максимального выслушивания) шума - верхушка сердца; имеется зона проведения шума - подмышечная область. Кроме того, выявлено ослабление I тона на верхушке и обнаружено смещение левой границы относительной тупости сердца влево (именно негерметичное смыкание митрального клапана приводит к регургитации крови во время систолы левого желудочка в левое предсердие, этим увеличивая преднагрузку на данные отделы, что сопровождается гипертрофией и дилатацией ЛП и ЛЖ).

2. Для уточнения диагноза необходимо назначить электрокардиографию (ЭКГ) и ультразвуковое сканирование сердца (ЭхоКГ).

Ситуационная задача 2

У больного выслушивается протодиастолический ритм галопа, ослаблен первый тон на верхушке, определяется дефицит пульса в 15 ударов/мин., на верхушке выслушивается систолический шум, распространяющийся в левую подмышечную область.

Вопросы:

1. О каком поражении сердца следует думать?
2. Как изменились границы сердца?
3. Каким будет второй тон?
4. Изменится ли артериальное давление?

Ответ к задаче №2

1. Следует подумать о недостаточности митрального клапана, сердечной недостаточности, мерцательной аритмии.

2. Перкуторно выявляется смещение границы вверх и влево, за счёт увеличения левого предсердия и левого желудочка.
3. При повышении артериального давления в малом круге кровообращения появляется акцент второго тона над лёгочным стволом.
4. Артериальное давление не изменится.

Ситуационная задача 3

На верхушке сердца выслушивается усиленный хлопающий первый тон, пресистолический шум, который проводится до точки Боткина.

Вопросы:

1. *Когда может быть подобная аускультативная симптоматика?*
2. *Что может быть со вторым тоном?*
3. *Свойства пульса?*
4. *Какие симптомы можно выявить при пальпации сердца?*
5. *Что можно выявить методом перкуссии?*

Ответ к задаче №3

Описана симптоматика стеноза митрального отверстия.

II тон над лёгочной артерией усилен, иногда расщеплён.

Пульс небольшого наполнения - pulsus parvus.

Пальпаторно выявляется симптом диастолического дрожания грудной клетки - «кошачьего мурлыканья» в области верхушки сердца. Перкуторно выявляется смещение границ относительной тупости сердца вверх и вправо.

Ситуационная задача 4

На верхушке сердца - ослабленный первый тон, имеется акцент и расщепление второго тона на легочной артерии, на верхушке сердца выслушивается систолический шум с распространением в левую подмышечную область.

Вопросы:

1. *Для какого поражения сердца или сосудов характерна описанная симптоматика?*
2. *Что можно выявить методом пальпации и перкуссии сердца?*
3. *Какие дополнительные исследования необходимо провести?*

Ответ к задаче №4

Описанная симптоматика характерна для недостаточности митрального клапана. При пальпации верхушечный толчок смещён влево. Перкуторно границы относительной тупости также увеличены влево.

Дополнительно необходимо провести: ЭКГ, Эхо-КГ, рентгенографию сердца с контрастированием пищевода.

Ситуационная задача 5

Больной З., 39 лет, предъявляет жалобы на одышку смешанного характера, боли в области сердца давящего характера. В анамнезе частые ангины. При осмотре отмечается акроцианоз. Верхушечный толчок расположен на 1 см снаружи от среднеключичной линии, разлитой, усиленный, высокий, резистентный. Границы сердца смещены вправо, вверх и влево. На верхушке I тон ослаблен, выслушивается систолический шум, который проводится в подмышечную область, акцент II тона над легочной артерией.

Вопросы:

О каком синдроме можно подумать?

Ответ к задаче №5

Синдром митральной недостаточности

Ситуационная задача 6

Больная К., 48 лет, предъявляет жалобы на боли в области сердца давящего характера, головокружение, частые обмороки. В анамнезе частые ангины. При осмотре кожные покровы бледные, акроцианоз. Верхушечный толчок расположен на 2 см снаружи от среднеключичной линии, разлитой, высокий, резистентный. При пальпации во 2 межреберье у правого края грудины определяется систолическое дрожание. Левая граница относительной тупости сердца смещена влево. На верхушке I тон ослаблен, выслушивается систолический шум, который проводится в

подмышечную область, II тон во 2 межреберье у правого края грудины ослаблен, выслушивается грубый систолический шум, который проводится на сонную артерию.

Вопросы:

О каком синдроме можно подумать?

Ответ к задаче №6

Синдром аортального стеноза

Ситуационная задача 7

Больной 3., 52 года. Жалобы на одышку, давящие боли в области сердца, ощущение пульсации в голове. В детстве перенес ангину. При осмотре акроцианоз, пульсация сонных артерий, синхронное покачивание головы. Верхушечный толчок смещен влево, куполообразный. Левая граница относительной тупости сердца располагается по средней подмышечной линии. При аускультации: на верхушке I тон ослаблен, выслушивается систолический шум, который проводится в подмышечную область, во 2 межреберье у правого края грудины - II тон ослаблен, диастолический шум, который проводится в 3 межреберье у левого края грудины. Ответить на

Вопросы:

О каком синдроме можно подумать?

Ответ к задаче №7

Синдром аортальной недостаточности

Ситуационная задача 8

Осмотр и
пальпация

Верхушечный толчок хорошо виден на глаз, при пальпации усиленный, разлитой, смещенный до передней аксиллярной линии в VI межреберье. Сердечный толчок и эпигастральная пульсация не выявляются.

Вопросы.

Признаки, какого синдрома имеются у больного в ситуации?

Ответ к задаче №8

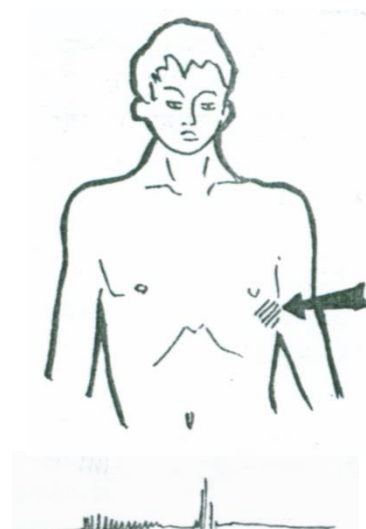
Гипертрофия и значительная дилатация левого желудочка

Ситуационная задача 9

Пальпация

Видны на глаз сердечный толчок и эпигастральная пульсация. Верхушечный толчок не определяется.

Верхушечный толчок расположен в V межреберье на 1 см кнутри от левой срединно-ключичной линии, обычный. В области абсолютной тупости сердца и эпигастрии определяется усиленная и разлитая пульсация.



Вопросы.

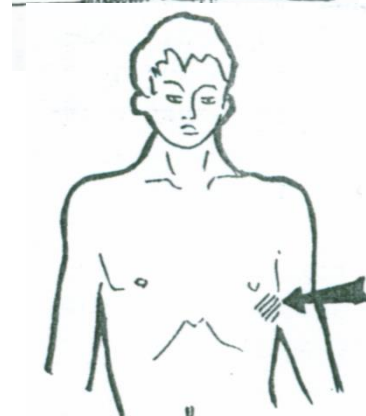
Признаки, какого синдрома имеются у больного в ситуации?

Ответ к задаче №9

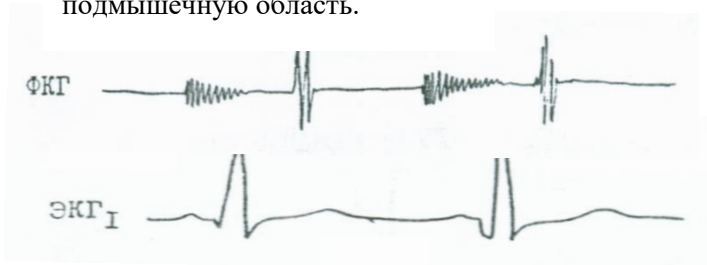
Гипертрофия и дилатация правого желудочка

Ситуационная задача 10

Аускультация



На верхушке выслушивается сразу после ослабленного I тона систолический шум убывающего характера, занимающий 2/3 систолы и проводящийся в левую подмышечную область.



Вопросы.

Признаки, какого синдрома имеются у больного в ситуации?

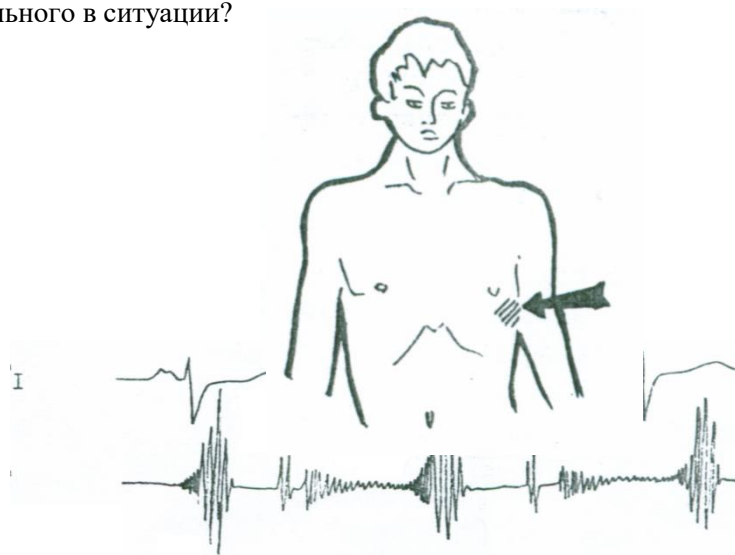
Ответ к задаче №10

Недостаточность митрального клапана

Ситуационная задача 11

Аускультация

На верхушке выслушивается диастолический шум, начинающийся через небольшой интервал после II тона, убывающего характера, продолжающийся всю диастолу. Шум имеет пресистолическое усиление, никуда не проводится. Есть пальпаторное диастолическое дрожание.



Вопросы.

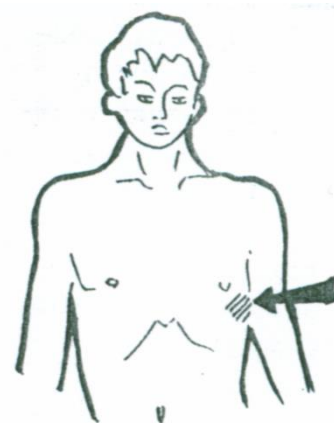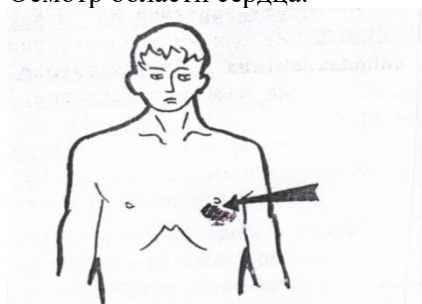
Признаки, какого синдрома имеются у больного в ситуации?

Ответ к задаче №11

Митральный стеноз

Ситуационная задача 12

Осмотр области сердца:



Верхушечный толчок VI межреберье на 2 см кнаружи от левой срединно-ключичной линии. Пальпация: верхушечный толчок в V и VI межреберьях, усилен, приподнимающий, разлитой, сердечный толчок и эпигастральная пульсация не выявляются.

Вопросы.

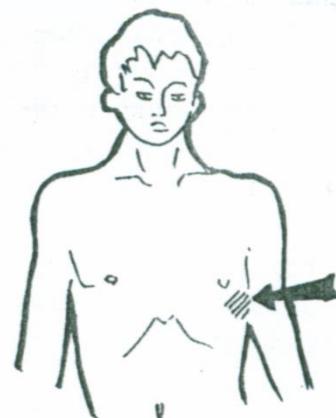
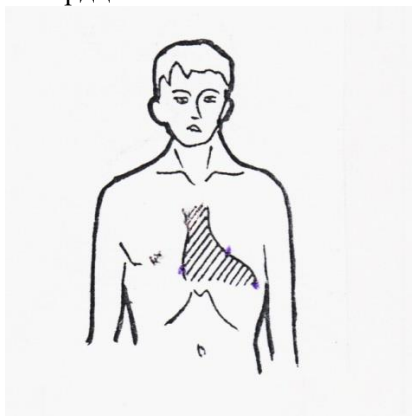
Признаки, какого синдрома имеются у больного в ситуации?

Ответ к задаче №12

Значительная дилатация левого желудочка. Гипертрофия его не выявляется.

Ситуационная задача 13

Пальпация: верхушечный толчок в V –VI межреберьях на 1 см кнаружи от срединно-ключичной линии усилен, приподнимающий, ширина 2,5 см, резистентный, систолическое дрожание на основании сердца.



Перкуссия: правая граница относительной тупости сердца на 1 см вправо от края грудины, левая – 1,5 см кнаружи от левой срединно-ключичной линии в VI межреберье, верхняя- нижний край III ребра; по границе левого контура сердца- талия сердца выражена.

Вопросы.

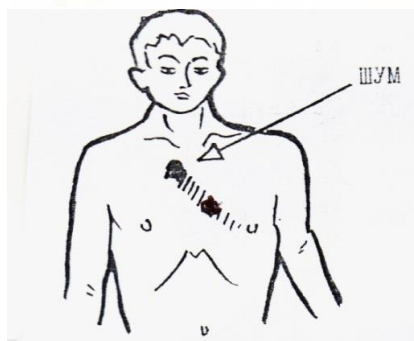
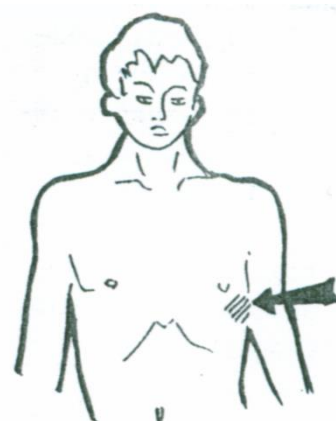
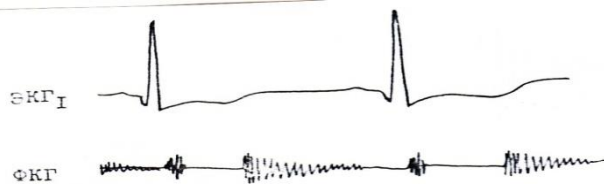
Признаки, какого синдрома имеются у больного в ситуации?

Ответ к задаче №13

Дилатация левого желудочка.

Ситуационная задача 14

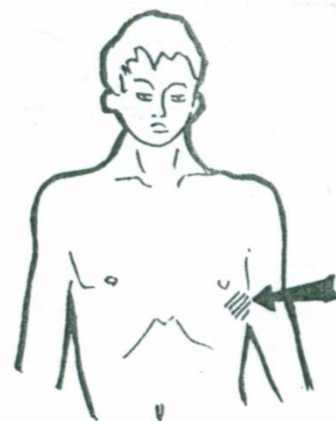
Аускультация: во втором межреберье справа у грудины и максимально громко в точке Боткина-Эрба после ослабленного II тона непосредственно выслушивается убывающий, занимающий 2/3 диастолы шум, проводящийся на верхушку сердца.



Вопросы.

Признаки, какого синдрома имеются у больного в ситуации?

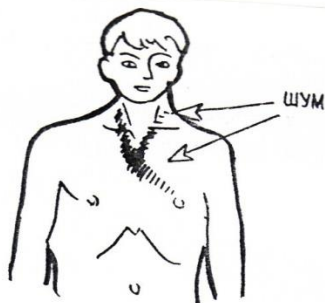Ответ к задаче №14



Аортальная регургитация

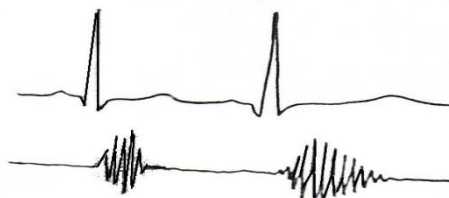Ситуационная задача 15

Аускультация: максимально громко, а также меньшей громкости выслушивается систолический нарастающее-убывающего, тембра, характера в точке Боткина-Эрба, на верхушке сердца и сосудов шеи.



ЭКГ

ФКГ



Вопросы.

Признаки, какого синдрома имеются у больного в ситуации?

Ответ к задаче №15

Аортальная обструкция

Ситуационная задача 16.

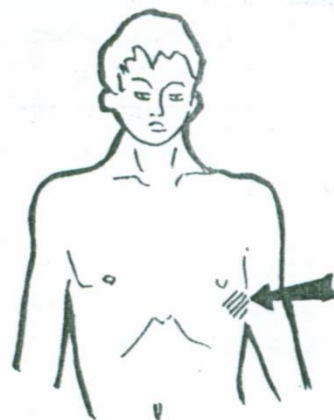
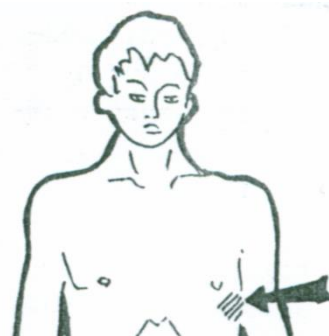
У больного, страдающего ревматическим пороком сердца, выявлено смещение границ относительной тупости сердца влево и вверх, трехчленный ритм, ослабление I тона и систолический шум на верхушке.

Вопросы.

1. О каком пороке сердца можно думать?
2. Как называется трехчленный ритм?
3. Что можно выслушать у больного в других точках аускультации?
4. Какие изменения можно выявить на ЭКГ?
5. Какой механизм одышки при данном пороке сердца?

Ответ к задаче №16

1. Недостаточность митрального клапана.
2. Протодиастолический галоп, состоящий из I, II, III тонов.
3. Акцент II тона над легочной артерией.
4. Признаки гипертрофии левого предсердия и левого желудочка.
5. Нарушение оксигенации крови из-за застоя крови в малом круге кровообращения.



Ситуационная задача 17.

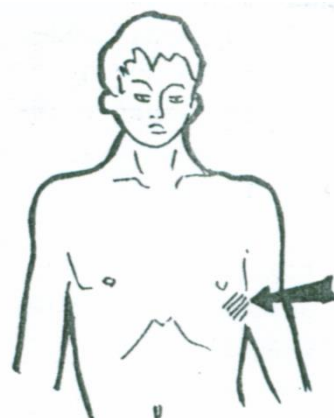
У больной, страдающей ревматическим пороком сердца, выявлено смещение границ относительной тупости сердца вверх и вправо, трехчленный ритм, хлопающий I тон на верхушке.

Вопросы.

1. О каком пороке сердца можно думать?
2. Как называется трехчленный ритм и какие звуковые феномены его образуют?
3. Что можно выслушать у больного в других точках аускультации?
4. Какие изменения можно выявить на ЭКГ?
5. Какое нарушение ритма сердца закономерно осложняет течение данного порока сердца?

Ответ к задаче №17

1. Стеноз левого атриовентрикулярного отверстия.



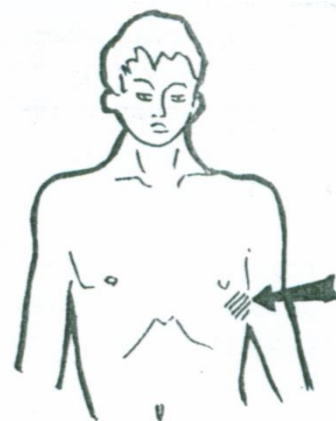
2. Ритм перепела, состоящий из диастолического шума, хлопающего I тона, II тона и щелчка открытия митрального клапана.
3. Акцент II тона над легочной артерией.
4. Признаки гипертрофии левого предсердия и правого желудочка.
5. Фибрилляция предсердий (мерцательная аритмия).

Ситуационная задача 18.

У больной с *Facies mitralis* исчез ранее выслушивавшийся диастолический шум на верхушке сердца, выслушивается хлопающий I тон и выявляется нарушение ритма сердца, свойственное данному заболеванию.

Вопросы.

- А. О каком пороке сердца можно думать?*
- Б. Какое нарушение ритма сердца закономерно осложняет течение данного заболевания?*
- В. В каком из ЭКГ отведений от конечностей будет регистрироваться максимальный зубец R?*
- Г. Назовите электрокардиографические признаки нарушения ритма сердца у данной больной?*
- Д. Назовите причину исчезновения диастолического шума на верхушке?*



Ответ к задаче 18

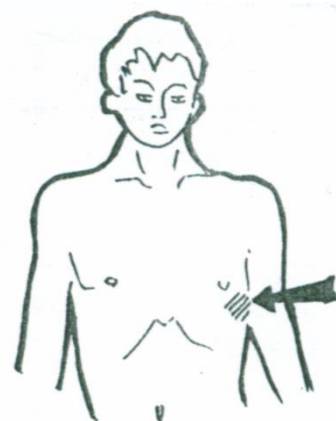
1. Стеноз левого атриовентрикулярного отверстия.
2. Фибрилляция предсердий (мерцательная аритмия).
3. Максимальный зубец R регистрируется в III стандартном отведении.
4. Отсутствие зубца P, волны f, различные интервалы RR.
5. Шум при стенозе левого атриовентрикулярного отверстия слышен до тех пор, пока давление в левом предсердии выше давления в желудочке приблизительно на 3 мм рт.ст. При фибрилляции предсердий градиент давления снижается, что является причиной исчезновения шума.

Ситуационная задача 19.

У мужчины 40 лет с жалобой на сжимающие боли в области сердца при выполнении умеренных физических нагрузок, при осмотре выявлена пульсация зрачков, «пляска каротид», капиллярный пульс.

Вопросы.

- 1. Каким заболеванием предположительно страдает больной?*
- 2. Возможный механизм жалобы на сжимающую боль в области сердца?*
- 3. Что будет определяться при аускультации сердца?*
- 4. Какой шум будет выслушиваться над бедренной артерией?*
- 5. Как изменится пульсовое давление при данном пороке*



Ответ к задаче №19.

1. Недостаточность аортального клапана.
2. Недостаточное заполнение коронарных артерий в диастолу из-за возврата крови из аорты в левый желудочек.
3. Диастолический шум над аортой, проводящийся в точку Боткина-Эрба, ослабление II тона, во 2 точке, ослабление I тона в 1 точке аускультации.
4. Над бедренной артерией будет выслушиваться двойной тон Дюрозье.
5. Пульсовое давление будет выше нормы, систолическое давление на ногах будет значительно выше систолического давления на руках.

Ситуационная задача 20.

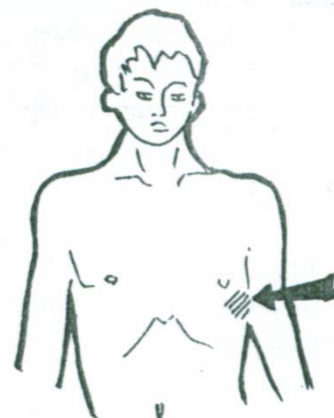
У мужчины 42 лет с аортальным стенозом ревматического происхождения выявляется сильный, резистентный верхушечный толчок и трехчленный ритм в 1-й точке аускультации.

Вопросы.

1. Какой трехчленный ритм выслушивается в 1-й точке аускультации и из каких компонентов он состоит?
2. Каков механизм появления трехчленного ритма?
3. Что можно выслушать над аортой у данного больного?
4. Куда проводится шум при данном пороке?
5. Дайте характеристику пульса при данном пороке?

Ответ к задаче №20.

1. Выслушивается пресистолический галоп, состоящий из I, II, IV тонов.
2. Ослабление I тона на верхушке из-за ослабления мышечного компонента I тона и появления IV тона вследствие увеличения вклада левого предсердия и в наполнение гипертрофированного и неподатливого левого желудочка.
3. Ослабление II тона и систолический шум.
4. Шум проводится на сонные артерии, грудную и, даже, брюшную аорту.
5. Пульс малый, медленный и редкий.



Тема №11: «Исследование больных с ишемической болезнью сердца»

Ситуационная задача 1

К больному К., 60 лет был вызван врач скорой помощи. Больной находился в неподвижном состоянии и жаловался на резкую давящую боль за грудиной, которая распространялась в левую руку, шею, челюсть, под левую лопатку.

Объективно: отмечается умеренная бледность кожных покровов, пульс частый, на верхушке тоны сердца приглушены, второй тон на аорте усилен.

Вопросы.

1. О какой патологии сердечно-сосудистой системы должен подумать врач?
2. Какое дополнительное исследование должен он провести в обязательном порядке?
3. Чем объяснить иррадиацию болей?
4. Какую терапию должен провести врач?

Ответ к задаче №1

Речь идет о стенокардии, являющейся одной из клинических форм ишемической болезни сердца.

ЭКГ. В момент приступа стенокардии на электрокардиограмме можно выявить горизонтальное снижение сегмента ST не менее чем на 1 мм, появление отрицательного «коронарного» зубца Т в одном или нескольких грудных, нередко стандартных отведениях, преходящие нарушения ритма и проводимости.

Иррадиация болей при стенокардии обусловлена повышенной чувствительностью кожи к болевым ощущениям, в зонах которые иннервируются VII шейным и I - V грудными сегментами спинного мозга (зоны Захарьина - Геда). Раздражения от сердца идут через эти сегменты и переходят на центробежные спинномозговые нервы по принципу висцеро-сенсорного рефлекса.

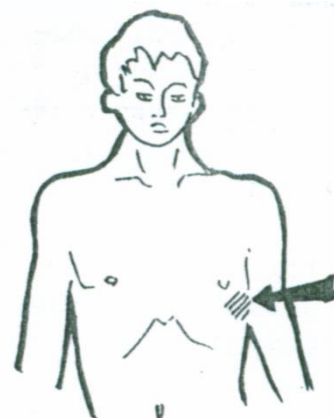
Необходимо назначить приём нитроглицерина - 1 таблетку под язык (эффект через 1-3 мин.)

Ситуационная задача 2

Поперечник сосудистого пучка у больного равен 14 см. Умеренно увеличена левая граница относительной тупости сердца. Врач заподозрил аневризму восходящей части аорты.

Вопросы.

1. Допустимо ли предположение врача при данной ширине сосудистого пучка?
2. Если да, то что мог врач увидеть при осмотре больного?
3. Какое исследование он должен назначить для подтверждения своей мысли?



Ответ к задаче №2

Да, т.к. аневризма аорты - локальное мешковидное выпухание стенки аорты или диффузное расширение всей аорты более чем в 2 раза по сравнению с нормой.

При осмотре заметна пульсация грудной клетки справа от грудины во II - III межреберье.

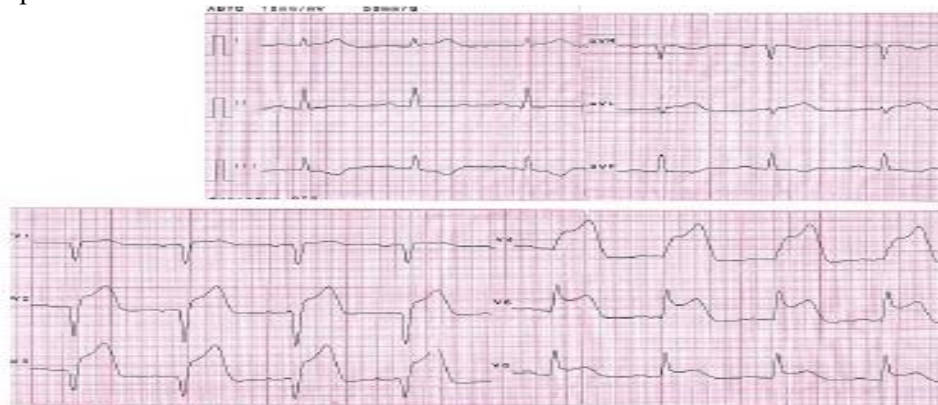
Необходимо назначить:

- а) Рентгенологическое исследование, при этом на передне-задних рентгенограммах отмечается расширение сосудистого пучка вправо и выпухание правой стенки восходящей аорты (лучше выявляется во второй косой проекции).
- б) Ультразвуковое сканирование сердца и аорты, которое позволяет установить размеры и обнаружить аневризму.
- в) Аортографию, считающуюся одним из достоверных методов выявления аневризмы аорты (определяет увеличение диаметра аорты).

Ситуационная задача 3

В поликлинику обратился мужчина 42 лет с впервые возникшим приступом интенсивной сжимающей загрудинной боли без отчетливой иррадиации, сопровождающейся тошнотой, профузным потоотделением, одышкой. К моменту обращения поступления длительность приступа около 3 часов. Курит много лет, 10-15 сигарет в день. Артериальной гипертензии и других заболеваний сердечно-сосудистой системы, сахарного диабета, неврологических заболеваний, травм головы, коагулопатий и значительных кровотечений в анамнезе нет. Сознание ясное. Кожные покровы бледные, гипергидроз. Дыхание везикулярное, хрипов нет. ЧДД - 18 в минуту. Тоны сердца ритмичны. ЧСС - 90 ударов в минуту, АД - 130/80 мм рт. ст. Живот мягкий, безболезненный во всех отделах. Печень не увеличена.

Экстренно снята ЭКГ:



Вопросы:

1. Назовите отклонения от нормы, видимые на представленной ЭКГ, и сформулируйте ЭКГ-заключение.

Ответ к задаче №3

1. QS в отведениях V1-V3, выраженная горизонтальная элевация ST и высокий островеершинный T в отведениях V1-V6. Реципрокная депрессия ST и отрицательный T в отведениях III, aVF. Заключение: признаки переднего распространенного инфаркта миокарда с зубцом Q, острейший период.

Ситуационная задача 4

Мужчина 55 лет обратился к врачу-терапевту участковому с жалобами на боли сжимающего характера за грудиной, возникающие при ходьбе на расстояние 200 метров или при подъеме на один пролёт лестницы, иррадиирующие в левое плечо, проходящие через 3-5 минут после остановки. Нитроглицерином не пользовался. Беспокоит также одышка при обычной физической нагрузке, утомляемость, которая появилась несколько недель назад. Из анамнеза известно, что аналогичные боли беспокоят в течение полутора лет. В начале они возникали на большую, чем сейчас нагрузку, но последние несколько месяцев носят описанный выше характер. На этом фоне приступы сохраняются. Курил в течение 20 лет по 1/2 пачки в день. Бросил курить 5 лет назад. Семейный анамнез: отец внезапно умер в возрасте 59 лет.

При осмотре: состояние удовлетворительное. ИМТ – 24 кг/м². Окружность талии –96 см. Кожные покровы чистые, обычной окраски. В лёгких дыхание везикулярное, хрипов нет. Тоны сердца приглушены, ритмичные. ЧСС – 70 ударов в минуту, АД –130/85 мм рт. ст. Живот мягкий, при пальпации безболезненный во всех отделах. Печень и селезёнка не увеличены. Периферических отеков нет. Дизурии нет. Симптом поколачивания по поясничной области отрицательный.

На ЭКГ: ритм синусовый, ЧСС – 82 удара в минуту, нормальное положение ЭОС, соотношение зубцов R и S в грудных отведениях не нарушено. Выполнена ВЭМ – проба прервана на нагрузке 75 Вт из-за появления дискомфорта в грудной клетке и депрессии ST на 2 мм в отведениях V4, V5, V6. «Двойное произведение» составило 195.

Вопросы:

Выделите ведущий синдром (объясните патофизиологические механизмы их возникновения).

Ответ к задаче №4

1. Синдром стенокардии (типичный болевой синдром);
2. Данный синдром установлен на основании жалоб больного на сжимающие боли за грудиной, которые возникают при ходьбе на расстояние 200 метров или при подъёме на один пролёт лестницы, иррадиирующие в левое плечо, проходящие после остановки. За данный диагноз говорят также данные ВЭМ – на нагрузке 75 Вт проба остановлена из-за возникшего дискомфорта в грудной клетке и изменений на ЭКГ: депрессии ST на 2 мм в отведениях V4, V5, V6.

Ситуационная задача 5

Больная 50 лет обратилась в поликлинику. Из анамнеза: в последний год отмечает по ночам боли в области верхней трети грудины, которые продолжаются около 15 минут, проходят самостоятельно или после приема Нитроглицерина. АД - 120/80 мм рт. ст., пульс - 62 удара в минуту. ЭКГ в покое без патологических изменений. Проба с физической нагрузкой отрицательная при высокой толерантности к нагрузке. Во время приступа болей на ЭКГ, снятой врачом скорой помощи, были зарегистрированы подъём сегмента ST в отведениях II, III и AVF с дискордантным снижением этого сегмента в отведениях V1 и V2 и атриовентрикулярная блокада II степени. Из анамнеза известно, что в течение 10 лет у больной отмечается повышение артериального давления до 170/100 мм рт. ст. при оптимальном АД для больной 130/80 мм рт. ст. Отец умер внезапно в возрасте 57 лет, мать страдает артериальной гипертензией и ИБС. Больная курит до 20 сигарет в день в течение 25 лет.

Вопросы:

1. *Выделите ведущие синдромы (объясните патофизиологические механизмы их возникновения).*
2. *Обоснуйте свои заключения.*

Ответ к задаче №5

1. Синдром стенокардии (типичный болевой синдром);
2. Данный синдром поставлен на основании жалоб на боли по ночам в области верхней трети грудины, которые продолжаются около 15 минут, проходят самостоятельно или после приёма Нитроглицерина; данных анамнеза: во время приступа болей на ЭКГ, снятой врачом «скорой помощи», были зарегистрированы подъём сегмента ST в отведениях II, III и AVF с дискордантным снижением этого сегмента в отведениях V1 и V2 и атриовентрикулярная блокада II степени.

Ситуационная задача 6


Больной Н. 50 лет, инженер, обратился к врачу-терапевту участковому с жалобами на приступы сжимающих болей за грудиной, иррадиирующих в левую руку, возникающих при обычной ходьбе через 200-300 м и подъёме на 2-й этаж, купируются они после приема Нитроглицерина через 1-2 мин и в покое через 3-5 мин., сопровождаются общей слабостью.

Анамнез заболевания: считает себя больным в течение 2 лет, когда впервые стал отмечать появление этого характера болей за грудиной вначале при быстрой ходьбе или при психоэмоциональных ситуациях. Врачом было назначено лечение, однако лекарства принимал нерегулярно. Со временем боли стали появляться при обычной физической нагрузке до 2-4 раза в неделю. Настоящее ухудшение отмечает в течение последних 2 недель: вышеописанные боли в грудной клетке стали появляться ежедневно до 2-3 раза в день и более длительные, купируются приёмом Нитроглицерина через 3-5 мин. Из анамнеза жизни:

внезапная смерть отца в возрасте 60 лет. Курит по 1 пачке в день, физически мало активен, злоупотребляет спиртными напитками.

Объективно: состояние удовлетворительное. Вес - 95 кг, рост - 170 см. Объём талии - 110 см. Кожные покровы и видимые слизистые обычного цвета, чистые, нормальной влажности. Отеков нет. Грудная клетка правильной формы, соответствует гиперстеническому типу конституции. Перкуторно над лёгкими ясный лёгочный звук.

Дыхание везикулярное, хрипов нет. Пульс одинаков на обеих лучевых артериях, ритмичный, 80 в минуту, удовлетворительных качеств. АД - 150/95 мм рт. ст. Верхушечный толчок расположен в V межреберье по среднеключичной линии. Шумы в сердце не выслушиваются. Живот правильной формы, участвует в дыхании, мягкий, безболезненный. Край печени не пальпируется. Симптом поколачивания отрицательный с обеих сторон, почки не пальпируются.



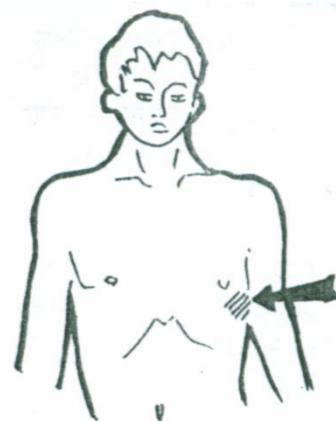
ЭКГ:

Вопросы.

1. Выделите ведущие синдромы (объясните патофизиологические механизмы их возникновения).
2. Дайте заключение по ЭКГ.

Ответ к задаче №6

1. а. Синдром стенокардии (типичный болевой синдром);
б. артериальной гипертензии (АД 150/95 мм рт. ст., признаки ГЛЖ – смещение верхушечного толчка влево и данные ЭХО-КГ);
в. острый коронарный синдром (изменение характеристик болевого синдрома: настоящее ухудшение отмечает в течение последних 2 недель: вышеописанные боли в грудной клетке стали появляться ежедневно до 2–3 раз в день и более длительные, купируются приёмом Нитроглицерина через 3–5 мин.).
2. ЭКГ: синусовый ритм, признаки ГЛЖ (гипертрофия левого желудочка), систолической перегрузки. ЭХО-КГ: признаки ГЛЖ.



Ситуационная задача 7.

Больной Г., 57 лет, поступил с жалобами на интенсивные загрудинные боли, сопровождающиеся чувством страха смерти, слабостью. Боли длятся более 1 часа, не купировались приемом нитроглицерина.

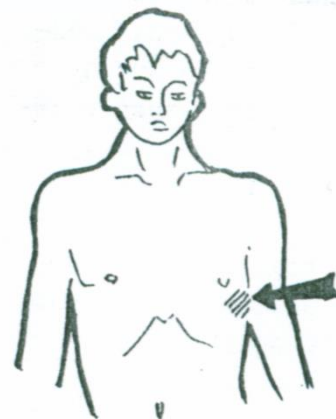
В анамнезе ИБС, в виде приступов стенокардии напряжения, гипертоническая болезнь.

При осмотре: повышенного питания, кожные покровы бледные, влажные, цианоз губ. Границы сердца увеличены за счет левой – в 5 межреберье на 0,5 см кнаружи от левой срединно-ключичной линии. При аускультации сердца тоны глухие, ритмичные. ЧСС – 110 сокр./мин. Пульс частый, ритмичный, синхронный, малого наполнения. АД- 80/60 мм.рт.ст.

На ЭКГ ритм синусовый. Э.О.С. отклонена влево. В I, II, aVL отведениях дугообразный подъем сегмента ST над изолинией, в III, aVF отведениях депрессия сегмента ST.

Вопросы.

1. Какое осложнение инфаркта миокарда возникло у больного? $\left[\begin{matrix} \text{I} \\ \text{SEP} \end{matrix} \right]$



3. Механизм развития данного осложнения?

4. Ваши действия?

5. Какие факторы риска данного заболевания имеются у данного пациента?

Ответ к задаче №7.

1. Острый инфаркт миокарда с локализацией на передней стенке левого желудочка.

2. Кардиогенный шок.

3. Острая левожелудочковая сердечная недостаточность.

4. Госпитализация в специализированное отделение, Неотложная помощь в остром периоде инфаркта миокарда включает прежде всего снятие болевого приступа, который способствует развитию кардиогенного шока. Наркотический анальгетик (морфин 1%- 1 мл; промедол 1-2% 1 мл); ИВЛ; медикаментозное лечение: инотропные (добутамин), бета – блокаторы: (обзидан – в/венно 2-5 мг), гепарин - в/вено 10000 Ед (затем в/вено капельно или НМГ), тромболитическая терапия при отсутствии противопоказаний

5. Мужской пол, возраст старше 55 лет, ИБС и гипертоническая болезнь в анамнезе, избыточная масса тела.

Ситуационная задача 8

У мужчины 55 лет утром возникла очень сильная сжимающая боль за грудиной с иррадиацией в левую руку, плечо, появился страх смерти, выраженная слабость. Боль не снялась после приема нескольких таблеток нитроглицерина и была купирована бригадой «Скорой помощи» наркотическими анальгетиками.

Вопросы.

1. Ваш предположительный диагноз?

2. Как называется такой вариант начала заболевания?

3. Какие критерии делают диагноз достоверным?

4. Повышение активности каких ферментов и в какой последовательности характерно для данного заболевания?

5. Повышение уровня активности каких регуляторных белков характерно для данного заболевания?

Ответ к задаче №8.

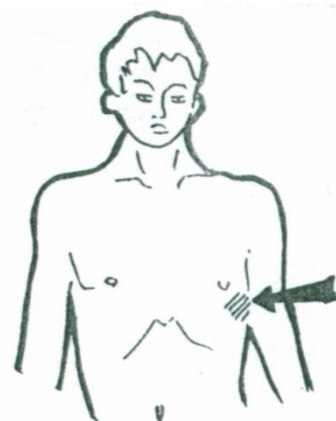
1. Острый инфаркт миокарда.

2. Ангинозный вариант.

3. Первый критерий – типичная клиническая картина, второй критерий – типичная динамика ЭКГ, третий критерий типичная динамика повышения ферментов и/или тропонинов.

4. Повышение активности КФК-МВ, затем повышение уровня АСТ, затем ЛДГ.

5. Повышения уровня тропонинов I и T.



Ситуационная задача 9.

У курящего мужчины 52 лет, имеющего избыточный вес, нелеченную артериальную гипертонию и высокий уровень холестерина крови утром возникла очень сильная сжимающая боль за грудиной с иррадиацией в левую руку, плечо, появился страх смерти, выраженная слабость. Боль не снялась после приема нитроглицерина

Вопросы.

1. Ваш предположительный диагноз?

2. Какие критерии делают диагноз достоверным?

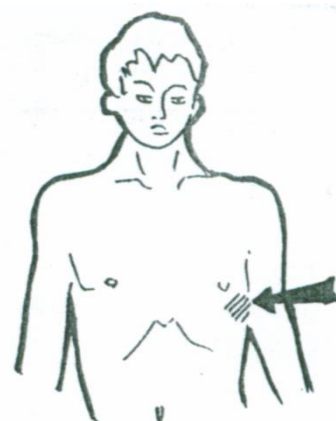
3. Какие препараты используются для снятия подобных болевых приступов?

4. Назовите другие клинические варианты начала данного заболевания?

5. Какие изменения можно выявить при данном заболевании на ЭКГ?

Ответ к задаче №9.

1. Острый инфаркт миокарда.



- Первый критерий – типичная клиническая картина, второй критерий – типичная динамика ЭКГ, третий критерий типичная динамика повышения ферментов и/или тропонинов.
- Наркотические анальгетики. 4. Абдоминальный, астматический, безболевого, церебральный.
- Появление широкого и глубокого зубца Q или желудочкового комплекса QS, смещение сегмента ST, появление коронарного зубца T.

Ситуационная задача 10.

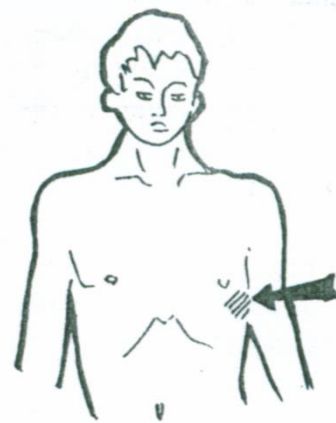
У больного развился передний, распространенный трансмуральный инфаркт миокарда.

Вопросы.

- В каких отведениях от конечностей будут выявляться изменения ЭКГ?
- В каких грудных отведениях будут выявляться изменения ЭКГ?
- Как изменится сегмент ST в 1-ю стадию инфаркта миокарда?
- Как изменится желудочковый комплекс во 2-ю стадию инфаркта миокарда?
- В каких отведениях будут наблюдаться реципрокные изменения при данной локализации инфаркта?

Ответ к задаче №10

- В I стандартном и aVL.
- Во всех грудных отведениях.
- ST в первую стадию сместится вверх от изолинии дугой, обращенной выпуклостью вверх.
- Во вторую стадию инфаркта сформируется желудочковый комплекс типа QS.
- Реципрокные изменения будут выявляться в III стандартном и в aVF отведениях.



Тема №12: «Синдром артериальной гипертензии»

Ситуационная задача 1

Больной М., 50 лет, жалуется на плохой сон, поверхностный, тревожный, длительный период засыпания, периодические головные боли, чаще после эмоциональной перегрузки, но иногда связаны с изменением погоды, физическими нагрузками, локализуется в глазных яблоках.

Объективно: слегка повышенное питание, в лёгких изменений нет. Сердце – незначительно увеличено влево, усиленный верхушечный толчок, сердечные тоны чистые, имеется акцент II тона во 2 межреберье у правого края грудины. АД – 200/110 мм рт. ст. Через неделю давление снизилось. ОАМ: удельный вес – 1020, белка - нет, сахара - нет, лейкоциты 3-4 в поле зрения, единичные клетки плоского эпителия.

Вопросы.

О каком синдроме можно думать?

Ответ к задаче №1

Синдром артериальной гипертензии.

Ситуационная задача 2

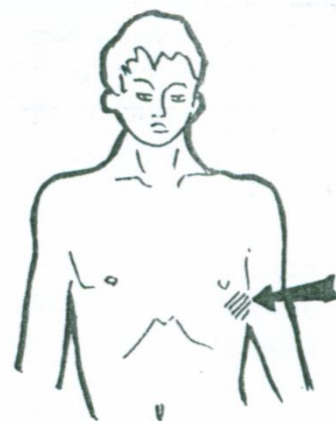
Больной Л. 16 лет предъявляет жалобы на головные боли, носовые кровотечения, боли в ногах после длительной ходьбы.

При осмотре отмечается гиперстеническая конституция больного, развитый плечевой пояс, гиперемия лица. Пульс на лучевой артерии напряжён, ритмичный с частотой 64 в минуту, симметрично с обеих сторон. Левая граница сердца на 2 см кнаружи от левой срединно-ключичной линии. Тоны сердца звучные, ясные, на всех точках аускультации выслушивается грубый систолический шум, проводящийся на сосуды шеи и в межлопаточное пространство, акцент II тона на аорте. АД на плечевой артерии - 170/110 мм рт. ст., на бедренной артерии - 150/80 мм рт. ст. с обеих сторон.

Вопросы:

- Выделите и обоснуйте ведущий синдром.

Ответ к задаче №2



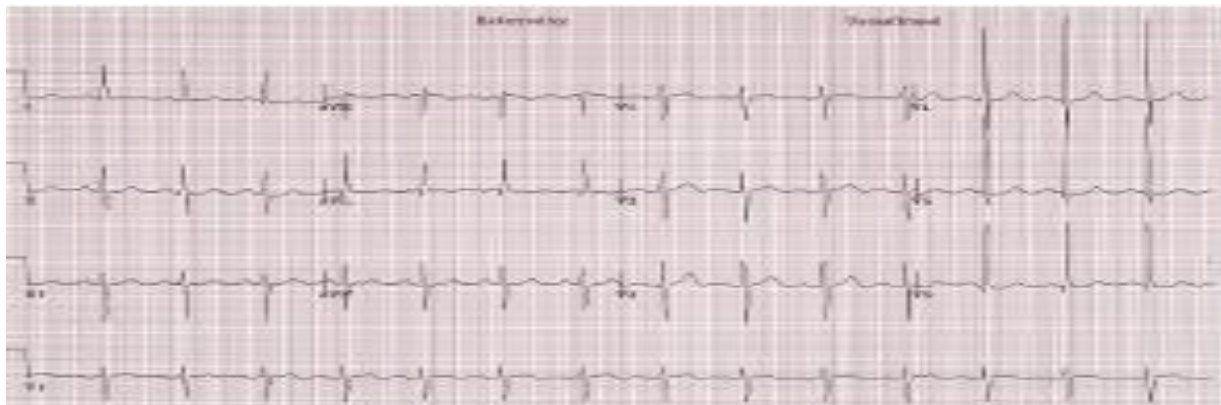1. Синдром артериальной гипертензии на основании повышения артериального давления до 170/110 мм рт. ст., признаков поражения органов-мишеней (гипертрофия левого желудочка на основании расширения границ относительной сердечной тупости влево).

Ситуационная задача 3

Больная Д. 56 лет поступила в больницу с жалобами на появление сильной головной боли, головокружения, ощущения пульсации в голове, тошноты, нечёткости зрения. Данные симптомы впервые в жизни появились шесть месяцев тому назад на фоне стресса. Была доставлена в больницу, где впервые было обнаружено повышение АД до 180/120 мм рт. ст. Наблюдалась в дальнейшем у участкового терапевта, принимала гипотензивную терапию. В последнее время АД при нерегулярных измерениях 150/80 мм.рт. ст.

Объективно: общее состояние средней тяжести. Индекс массы тела - 29,7 кг/м². Лицо гиперемировано. Дыхание везикулярное, хрипов нет. ЧДД - 16 в минуту. Пульс - 96 ударов в минуту, АД - 190/90 мм рт. ст. на обеих руках. Левая граница относительной сердечной тупости смещена на 1 см кнаружи от среднеключичной линии. Тоны сердца ясные, ритмичные, шумов нет. Живот мягкий, безболезненный. Печень не увеличена. Отёков на нижних конечностях нет. В общем анализе крови без патологических изменений.

Представлена ЭКГ (скорость 25 мм/с):

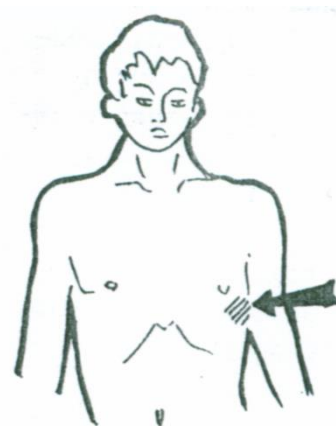


Вопросы.

1. Назовите отклонения от нормы, видимые на представленной ЭКГ, и сформулируйте ЭКГ-заключение.
2. Какой синдром является ведущим в клинической картине данного заболевания?

Ответ к задаче №3

1. Отклонение электрической оси сердца влево, высокий RV4-V6, RV4<RV5>RV6, высокий RaVL (>11 мм), RV5+SV2 = 41 мм. Гипертрофия левого желудочка.
2. Синдром артериальной гипертензии.

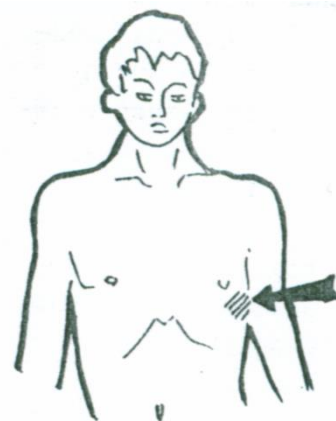


Ситуационная задача 4.

У больного 65 лет, в течение 20 лет страдающего гипертонической болезнью и не принимающего гипотензивных препаратов, АД держится на уровне 150- 160/102-108ммрт.ст. Жалоб нет, больной утверждает, что это его «рабочее давление». При осмотре: верхушечный толчок расположен по срединно-ключичной линии, напряженный, твердый разлитой. АД в момент обследования 160/100 мм рт. ст.

Вопросы.

1. Назовите степень гипертонической болезни по уровню АД?
2. Какие изменения можно выявить при перкуссии больного?
3. Какие изменения можно выявить при аускультации больного?
4. Какие изменения можно выявить на ЭКГ?



5. Существует ли понятие «рабочего давления» и надо ли этому больному принимать гипотензивные препараты?

Ответ к задаче №4

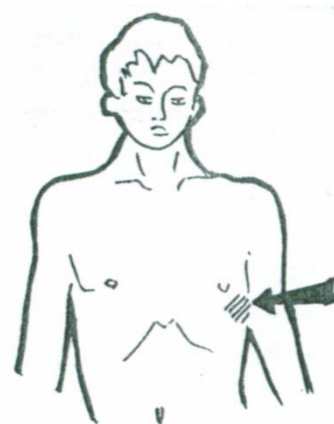
1. Гипертоническая болезнь, 2 степень.
2. Расширение границ относительной тупости сердца влево за счет дилатации левого желудочка.
3. Ослабление I тона сердца в 1 точке за счет уменьшения скорости сокращения гипертрофированного левого желудочка. Акцент II тона на аорте за счет повышения уровня АД и увеличения скорости захлопывания створок клапана.
4. Признаки гипертрофии левого желудочка.
5. Нет. Лечение гипертонической болезни необходимо.

Ситуационная задача 5.

У больного 60 лет, 20 лет страдающего гипертонической болезнью, не принимавшего ранее гипотензивных препаратов, АД держалось на уровне 160-170/110-116 мм рт. ст. В последние 2 года появилась сильная боль в мышцах ног при ходьбе, вынуждающая останавливаться. В течение последних 6 месяцев проводится эффективная гипотензивная терапия. АД в момент обследования 140/80 мм рт.ст, но при аускультации выявляется акцент II тона над аортой.

Вопросы.

1. Назовите степень гипертонической болезни по уровню АД?
2. Назовите причину «перемежающейся хромоты»?
3. Назовите стадию гипертонической болезни и причину ее установления?
4. Назовите возможную причину акцента II тона над аортой?
5. В каком из ЭКГ отведений от конечностей будет регистрироваться максимальный зубец R и как называется данная электрическая ось сердца?



Ответ к задаче №5.

1. Гипертоническая болезнь, 3 степень.
2. Атеросклероз артерий нижних конечностей.
3. Гипертоническая болезнь 3 стадии вследствие атеросклероза артерий нижних конечностей.
4. Акцент II тона на аорте при нормальном АД обусловлен уплотнением створок аортального клапана и стенок аорты.
5. Максимальный зубец R регистрируется в отведении aVL. Электрическая ось сердца отклонена влево.

Тема №13: «Пальпация живота. Перкуссия печени, селезенки»

Ситуационная задача 1

При глубокой пальпации живота нижний край печени определен на 2 см ниже реберной дуги справа. Край печени ровный, мягко-эластичный, безболезненный. При перкуссии живота верхняя граница абсолютной печеночной тупости определяется на уровне шестого межреберья.

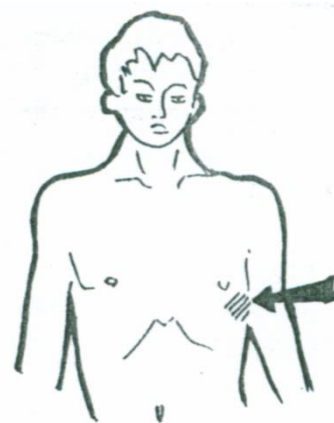
Вопросы.

1. Как оценить границы печени?
2. Какие дополнительные исследования можно провести?

Ответ к задаче №1

Границы печени по вертикальным размерам не изменены. Имеет место опущение органа (может быть при похудании, у астеников, при висцероптозе, слабости брюшного пресса, эмфиземе лёгких, правостороннем гидротораксе или пневмотораксе).

Дополнительно рекомендуется проведение УЗИ печени.



Ситуационная задача 2

При осмотре передней брюшной стенки изменений не обнаружено. При пальпации брюшной полости увеличений органов не выявлено. При перкуссии селезенки обнаружены следующие ее размеры: длинник 12 см, поперечник 7 см, верхний помос определяется на уровне седьмого межреберья по средней

аксиллярной линии.

Вопросы.

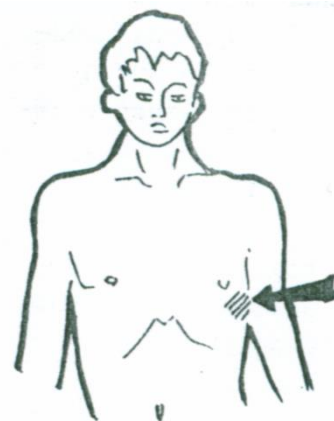1. Как оценить размеры селезенки?
2. В каких случаях селезенка становится доступной для пальпации?
3. В каких случаях селезенка болезненна при пальпации?

Ответ к задаче №2

Увеличен длинник селезенки за счёт верхнего полюса.

Доступность селезенки при пальпации возможна при спленомегалии.

Болезненность селезенки может проявляться при перисплените, при резком и быстром увеличении её объёма (например: тромбозе селезёночной вены, инфаркте селезенки).



Ситуационная задача 3

Больной Ц., 42 лет, поступил с жалобами на увеличение живота, одышку, отеки на нижних конечностях и в области поясницы. В 20-летнем возрасте перенес болезнь Боткина. Неоднократно лечился в стационаре.

При осмотре: больной истощен, кожные покровы слегка желтушны, отеки на нижних конечностях, в области поясницы, живот резко увеличен в размерах, на боковых поверхностях видна расширенная венозная сеть. При пальпации определяется наличие свободной жидкости в брюшной полости. Печень выступает из-под края реберной дуги на 3 см, плотная, поверхность ее бугристая.

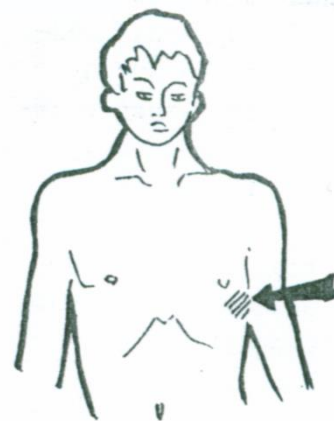
Перкуторно в вертикальном положении больного – тупой звук ниже пупка.

Вопросы.

1. О каком заболевании Вы думаете?
2. Каким способом можно выявить наличие жидкости в брюшной полости?
3. Назовите нормальные размеры печени по Курлову?
4. Чем вызвано выраженное истощение больного, наличие отеков на ногах, в области поясницы?

Ответ к задаче №3

1. Цирроз печени.
2. Методом флюктуации, методом перкуссии.
3. 9-8-7 см.
4. Нарушением белковообразующей функции печени.



Тема №14: «Симптоматика заболеваний органов пищеварения. Синдромы заболеваний системы пищеварения»

Ситуационная задача 1

У пациента, предъявляющего жалобы на тупые постоянные боли в эпигастрии, изжогу, отрыжку воздухом с запахом тухлых яиц, тошноту, рвоту непереваренной пищей (съеденной несколько часов назад), слабость, снижение аппетита, похудание, при пальпации желудка через 7 ч после приема пищи определяется шум плеска. *О какой патологии можно подумать?*

Ответ к задаче №1

Стеноз выходного отдела желудка (привратника);

Ситуационная задача 2

Больная П., 56 лет, жалуется на чувство тяжести и тошноты в подложечной области через 2-3 часа после приема пищи, отрыжку воздухом. Аппетит понижен.

При объективном обследовании обнаружено вздутие в подложечной области, особенно после еды, когда начинается контурироваться желудок.

При пальпации определяется шум плеска в области желудка спустя 6-7 часов после приема пищи.

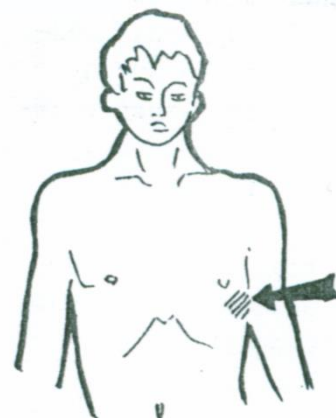
Вопросы.

1. Какую патологию можно заподозрить у данного больного?
2. Какие дополнительные исследования следует провести для уточнения диагноза?

Ответ к задаче №2

У данного больного можно заподозрить стеноз привратника - осложнение язвенной болезни (язва пилорического отдела желудка)

Для уточнения диагноза необходимо назначить исследование секреторной функции желудка, исследование кала на скрытую кровь наряду с клиническими анализами крови и мочи. Фиброгастродуоденоскопию (ФГДС) с прицельной биопсией в т. ч. для микробиологического исследования рентгеноскопию желудка, кровь на ИФА на хеликобактерии.



Ситуационная задача 3

Больного П., 45 лет, беспокоит отрыжка воздухом, иногда - тухлыми яйцами, тошнота, ощущение тяжести в подложечной области. Объективно: в области желудка разлитая нерезкая болезненность. При фракционном исследовании желудочного сока обнаружено отсутствие свободной соляной кислоты во всех порциях, резко понижена общая кислотность. После введения гистамина кислотность не увеличилась. Секреторная функция желудка понижена (реакция с дифениламином увеличена).

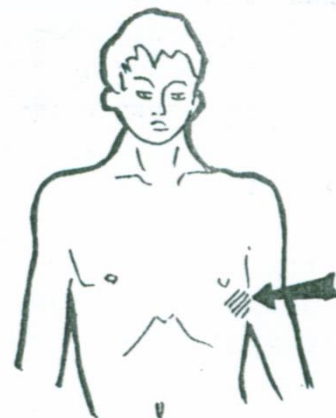
Вопросы.

1. О каком заболевании мог подумать врач?
2. Какие еще исследования можно провести для уточнения диагноза?

Ответ к задаче №3

Врач должен подумать об атрофическом гастрите в фазе обострения.

Для подтверждения диагноза необходимо провести фиброгастроскопию с биопсией.



Ситуационная задача 4

Пациент К. 29 лет обратился к врачу-терапевту участковому с жалобами на частые слабые ноющие боли в эпигастриальной области, уменьшающиеся после приёма пищи, чувство быстрого насыщения, отрыжку кислым. Также отмечает общую слабость, неустойчивость стула. Указанные жалобы периодически беспокоят в течение последних 5 лет, текущее ухудшение самочувствия - 1,5 недели назад. Самостоятельно принимал антациды с кратковременным положительным эффектом. При объективном осмотре: состояние удовлетворительное. Кожные покровы и видимые слизистые нормальной окраски, чистые. Со стороны сердечно-сосудистой, дыхательной систем без особенностей. Язык влажный, обложен белым налётом. Живот обычной формы, при пальпации мягкий, болезненный в эпигастриальной области. Выполнено ФГДС: в просвете желудка большое количество слизи. Явления умеренной атрофии в пилорическом отделе желудка, отёк и гиперемия в фундальном отделе желудка. Перистальтика активная. Желудок хорошо расправляется воздухом. Хелпил-тест +++.

Вопрос:

Какие факторы естественной защиты слизистой оболочки желудка и факторы агрессии Вы знаете?

Ответ к задаче №4

А) Факторы агрессии: соляная кислота, пепсин, нарушение эвакуаторной функции желудка, дуодено-гастральный рефлюкс, инфицирование НР;

Б) факторы защиты слизистой оболочки: образование слизи, секреция бикарбонатов, должный кровоток, регенерация эпителия, простагландины, иммунная защита.

Ситуационная задача 5

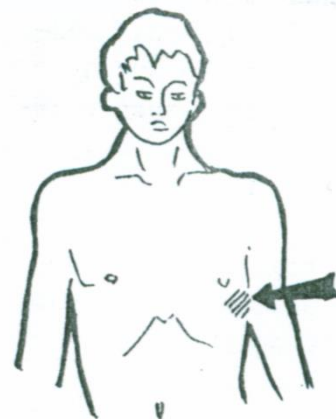
Больной 19 лет. Студент вуза, жалуется на тошноту, рвоту, схваткообразные боли в подложечной области и по всему животу. Дважды был жидкий стул. Температура 37,2°C. Чувствует слабость. Заболел остро. Накануне вечером был в гостях, где ел жареное мясо с острыми приправами, пирожные с кремом, пил сладкие газированные напитки. Ранее подобных явлений не было, какими-либо другими заболеваниями не болел.

Вопросы.

- А) Какие жалобы являются основными?
- Б) Какие жалобы можно отнести к жалобам общего характера?
- В) Каковы предполагаемая локализация и вероятный характер патологического процесса у больного? Обоснуйте ваше предположение.

Ответ к задаче №5

- А) Тошнота, рвота, боли в животе, понос. Б) Слабость, повышение температуры.
- В) Острый воспалительный процесс в желудке и кишечнике. Обоснование: внезапное начало заболевания, отсутствие каких-либо жалоб со стороны поражения ЖКТ (тошнота, рвота, боли в животе, понос), связь с приемом пищи раздражающего действия.



Ситуационная задача 6

У больного А. 30 лет, язвенная болезнь двенадцатиперстной кишки. Периодически бывает черный кал вне периодов приема медикаментов. В крови отмечается уменьшение количества эритроцитов и гемоглобина.

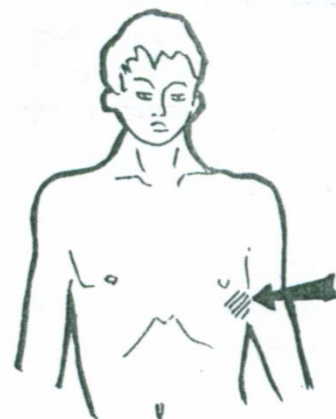
Вопросы.

1. О чем должен подумать врач и какое исследование следует провести для уточнения диагноза?
2. Какие симптомы обострения заболевания можно выявить методом пальпации?

Ответ к задаче №6

Врач прежде всего должен подумать об осложнении язвенной болезни в виде кровотечения. В обязательном порядке больному должна быть проведена ургентная ФГДС с диагностической и, возможно, лечебной целью.

При пальпации можно выявить локальную болезненность в эпигастрии больше справа, локальное защитное напряжение передней брюшной стенки (дефанс), перкуторную болезненность - симптом Менделя в эпигастрии.



Ситуационная задача 7

Больной М., 34 лет, поступил в клинику с жалобами на боли по всему животу, особенно в левых отделах, урчание, жидкий стул с примесью слизи и крови, а также общую слабость, быструю утомляемость.

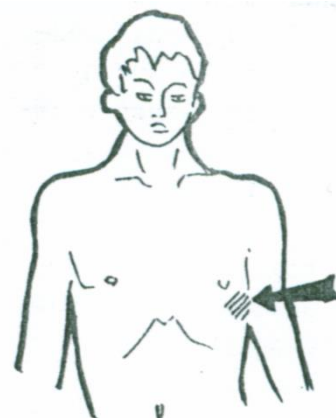
Объективно: Кожные покровы и видимые слизистые бледные. Язык чистый, влажный. Живот болезненный при пальпации по ходу толстого кишечника. В общем анализе крови умеренная гипохромная анемия. обычной формы, передняя брюшная стенка участвует в акте дыхания.

Вопросы.

1. Какие синдромы можно выделить у данного пациента?
2. Какое обследование надо провести?
3. Возможный предварительный диагноз у данного пациента.

Ответ к задаче №7

1. Болевой синдром. Синдром кишечной диспепсии. Общеанемический синдром.
2. План обследования: сывороточное железа, копрограмма, ректороманоскопия, ирригоскопия, колоноскопия. 3.
- Хронический колит.



Ситуационная задача 8

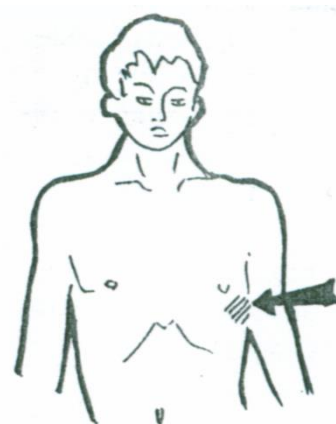
Больной жалуется на затруднение прохождения пищи по пищеводу, ощущение «комка в горле», чувство саднения и жжения.

Вопросы.

- А) Назовите данный симптом.
- Б) Перечислите причины его возникновения.
- В) Перечислите признаки, позволяющие предположить функциональный характер поражения.

Ответ к задаче №8

- А) Дисфагия.
- Б) Эзофагит, гастроэзофагеальный рефлюкс, опухоль пищевода, ахалазия пищевода.
- В) Перемежающее течение заболевания, отсутствие нарушения питания.



Ситуационная задача 9

Больной страдает желудочной диспепсией.

- А) Перечислите её симптомы.
- Б) Дайте их латинское название.

Ответ к задаче №9

- А) Отрыжка кислым или тухлым содержимым, изжога, рвота съеденной пищей, боли в эпигастральной области, связанные с приемом пищи, нарушение аппетита, нарушение питания.
- Б) Отрыжка – eructatio; изжога – pyrosis; рвота – emesis; боль – algia; истощение – cachexia; отвращение к пище – anorexia.

Ситуационная задача 10

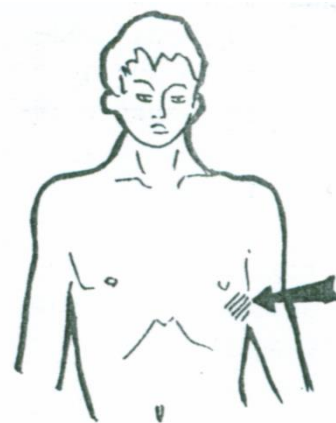
У больного обильные, водянистые, пенные каловые массы с кислым запахом, светло-желтого цвета, без гноя и слизи. Дефекация до 5 раз в сутки.

Вопросы.

- А) Определите, какой отдел желудочно-кишечного тракта поражён.
- Б) Опишите данные микроскопического исследования кала.
- В) Характерна ли примесь крови для таких состояний?

Ответ к задаче №10

- А) Тонкий кишечник.
- Б) Непереваренные мышечные волокна, иглы жира, клетчатка. Отсутствуют слизь, лейкоциты, эритроциты в небольшом количестве.
- В) Примесь крови не характерна.



Тема №15: «Симптоматика заболеваний желудка и двенадцатиперстной кишки»

Ситуационная задача 1

Больная П., 56 лет, жалуется на чувство тяжести и тошноты в подложечной области через 2-3 часа после приема пищи, отрыжку воздухом. Аппетит понижен.

При объективном обследовании обнаружено вздутие в подложечной области, особенно после еды, когда начинается контурироваться желудок.

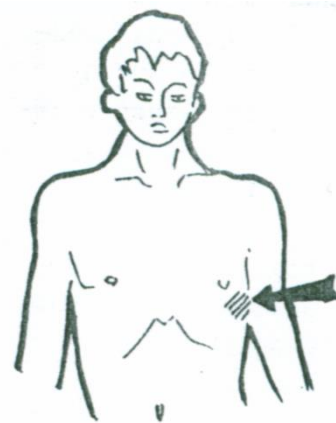
При пальпации определяется шум плеска в области желудка спустя 6-7 часов после приема пищи.

Вопросы.

1. Какую патологию можно заподозрить у данного больного?
2. Какие дополнительные исследования следует провести для уточнения диагноза?

Ответ к задаче №1

1. У данного больного можно заподозрить стеноз



привратника - осложнение язвенной болезни (язва пилорического отдела желудка)

2. Для уточнения диагноза необходимо назначить исследование секреторной функции желудка, исследование кала на скрытую кровь наряду с клиническими анализами крови и мочи. Фиброгастродуоденоскопию (ФГДС) с прицельной биопсией в т. ч. для микробиологического исследования рентгеноскопию желудка, кровь на ИФА на хеликобактерии.

Ситуационная задача 2

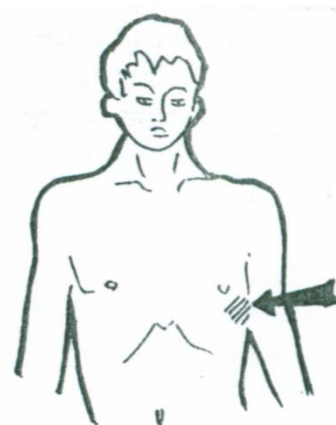
Больного П., 45 лет, беспокоит отрыжка воздухом, иногда - тухлыми яйцами, тошнота, ощущение тяжести в подложечной области. Объективно: в области желудка разлитая нерезкая болезненность. При фракционном исследовании желудочного сока обнаружено отсутствие свободной соляной кислоты во всех порциях, резко понижена общая кислотность. После введения гистамина кислотность не увеличилась. Секреторная функция желудка понижена (реакция с дифениламином увеличена).

Вопросы.

1. О каком заболевании мог подумать врач?
2. Какие еще исследования можно провести для уточнения диагноза?

Ответ к задаче №2

1. Врач должен подумать об атрофическом гастрите в фазе обострения.
2. Для подтверждения диагноза необходимо провести фиброгастроскопию с биопсией



Ситуационная задача 3

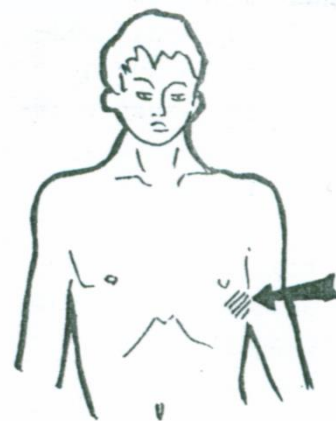
Больная Н., 27 лет, страдает язвенной болезнью желудка в течение 5 лет. За последние 2 месяца состояние изменилось, появились схваткообразные боли в подложечной области, появляющиеся после еды и по ночам, особенно в положении лежа, сопровождающиеся вздутием в подложечной области. На высоте боли появляется рвота съеденной пищей, а часто съеденной накануне. Боли прекращаются после рвоты. При обследовании обнаружено вздутие в эпигастриальной области, четко контурируется желудок в виде антиперистальтики. При пальпации определяется уплотнение в области желудка.

Вопросы.

1. Какое осложнение язвенной болезни можно предполагать у больной?
2. Какие дополнительные исследования нужно провести?

Ответ к задаче №3

1. На основании описанной симптоматики врач может заподозрить у больной язвенную болезнь желудка с локализацией язвы в области привратника, осложнённую пилоростенозом, или длительным пилороспазмом.
2. С целью дополнительного исследования больной необходимо провести рентгенологическое исследование желудка, ФГДС.

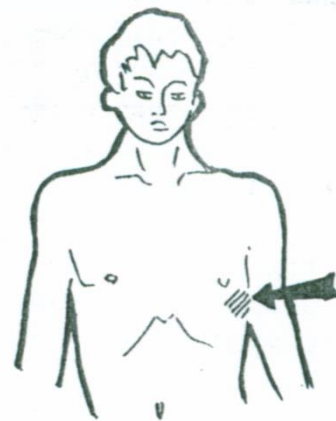


Ситуационная задача 4

Больного беспокоят боли в эпигастрии, возникают ночью и через 1,5–2 часа после приема пищи, облегчаются приемом пищи, изжога, тошнота. Боли в течение 3-х лет. Ухудшение состояния обычно наступает весной или осенью. Язык влажный, обложен белым налетом. При пальпации выявляется болезненность в области эпигастрии и пилорического отдела.

Вопросы.

О каком заболевании мог подумать врач?



Ответ к задаче №4

Язвенная болезнь луковицы 12-кишки.

Ситуационная задача 5.

Больной К, 26 лет, слесарь. Поступил в стационар с жалобами на боли в эпигастрии через 2-3 часа после еды, ночные боли, успокаивающиеся после приема соды, мучительную изжогу, отрыжку, запор. В анамнезе злоупотребление алкоголем, много курит, не соблюдает режим питания.

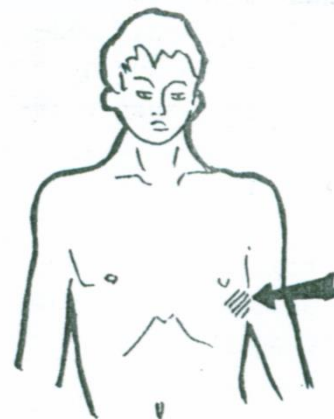
При обследовании отмечена болезненность в эпигастрии, больше справа с незначительным мышечным напряжением в этой зоне.

Вопросы.

1. О каком заболевании можно думать?
2. Как называются боли через 2-3 часа после еды?
3. Назовите факторы риска данного заболевания?
4. Что такое изжога?
5. Объясните механизм боли при данном заболевании?

Ответ к задаче №5

1. Язвенная болезнь 12-ти перстной кишки.
2. Поздние боли.
3. Отягощенная наследственность, нарушение режима питания, курение, употребление алкоголя.
4. Чувство жжения за грудиной, связанное с забросом кислого содержимого желудка в пищевод (рефлюкс - эзофагит).
5. Спазм гладкой мускулатуры кишки, в результате раздражения дефекта слизистой кислым содержимым.



Ситуационная задача 6

Больной М, 53 года, инженер, поступил в клинику с жалобами на отсутствие аппетита, чувство тяжести в подложечной области, общую слабость. В течение многих лет наблюдался по поводу хронического гастрита. Последние 6 месяцев боли приняли постоянный характер, потерял в весе 6 кг. Больной бледен, пониженного питания, болезненность и напряжение брюшной стенки в эпигастральной области.

Вопросы.

1. О какой патологии следует думать?
2. Что такое синдром «малых признаков»?
3. О чем свидетельствует бледность кожных покровов?
4. Где пальпируется привратник желудка?
5. Что можно получить при пальпации привратника в данном случае?

Ответ к задаче №6

1. Рак желудка.
2. Немотивированная слабость, снижение трудоспособности, депрессия, снижение аппетита, желудочный дискомфорт.
3. О развитии анемии.
4. По биссектрисе угла, образованного белой линией живота и горизонтальной линией, проходящей по нижней границе желудка.
5. Привратник плотный, малоподвижный, болезненный, поверхность его бугристая.



Ситуационная задача 7.

Больной 47 лет, с двадцатилетнего возраста страдает гастритом, 12 лет назад впервые выявлена язва желудка. Обострения были почти ежегодными, обычно в осенне-зимнее время, длительностью не более 3-4 недель.

Настоящее обострение началось более 4 месяцев назад, причем больной отмечает постоянный характер болей, прием любой пищи боли усиливает, появляется иррадиация их в спину. Резко ухудшился аппетит, хотя ранее даже во время обострений аппетит был хорошим, в весе не терял, а сейчас из-за боязни усиления болей и плохого аппетита ест мало, испытывает отвращение к мясной пище, похудел за последние месяцы на 12 кг. В течение 3-4 недель стала беспокоить отрыжка "тухлым яйцом", икота.

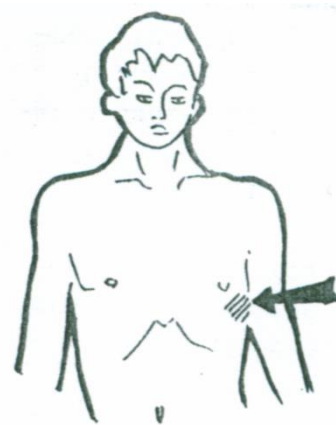
При осмотре: резко пониженного питания. Кожные покровы землисто-бледные. Язык обложен белым налетом. В углах рта заеды. Живот мягкий, болезнен в эпигастрии.

Вопросы.

1. О каком заболевании можно думать?
2. Что можно найти при обследовании лимфатических узлов при данной патологии?
3. О чем свидетельствует отрыжка «тухлым»?
4. Почему при данном заболевании бывают заеды?
5. Что такое симптом Менделя?

Ответ к задаче №7.

1. Рак желудка, сопровождающийся стенозом привратника.
2. Увеличение левого надключичного узла («железа Вирхова»).
3. Гниение белков в результате нарушения эвакуации пищи из желудка в 12-ти перстную кишку.
4. Данная патология приводит к нарушению всасывания железа и развитию железодефицитной анемии.
5. Болезненные ощущения при нанесении отрывистых ударов 2-3-4 пальцами в зоне патологии на брюшной полости.



Ситуационная задача 8.

Больной А., 32 лет, обратился к врачу с жалобами на боль жгучего характера в эпигастральной области с иррадиацией под правую лопатку, появляющуюся через 2 часа после приема пищи, а также в ночное время, стихающую после приема соды, на изжогу, тошноту, общую слабость, головокружение, сердцебиение, черный (дегтеобразный) стул.

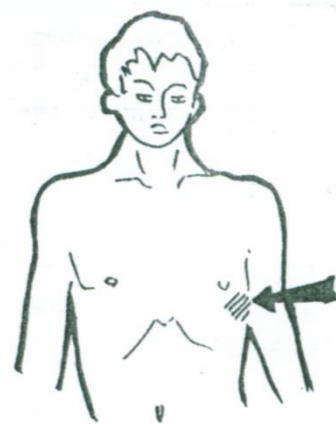
Объективно: Состояние средней тяжести, больной пониженного питания, кожные покровы бледные. Со стороны легких патологии не выявлено. Пульс 112 ударов в минуту, слабого наполнения, АД 100/65 мм рт.ст. Живот обычной конфигурации, при пальпации отмечается болезненность в эпигастральной области справа от срединной линии.

Вопросы.

1. О каком заболевании можно думать?
2. Как называются боли, возникающие через 2 часа после еды, в ночное время?
3. Назовите факторы риска данного заболевания?
4. Как называется черный дегтеобразный стул?
5. Чем можно объяснить наличие сердцебиения, головокружения?

Ответ к задаче №8.

1. Язвенная болезнь 12-ти перстной кишки, кровотечение.
2. Поздние, голодные, ночные.
3. Отягощенная наследственность, нарушение режима питания, курение, употребление алкоголя.
4. Мелена.
5. Компенсаторная реакция при острой кровопотере.



Ситуационная задача 9.

Больной П., инженер-электрик, обратился к врачу с жалобами на боль в эпигастральной области через 40-50 минут после приема пищи, тошноту, иногда рвоту на высоте боли, после которой больному становилось легче. Возникновению боли предшествует чувство жжения в эпигастрии и за грудиной.

Считает себя больным в течение 6 месяцев, когда впервые во время длительной командировки появилась боль в эпигастрии. За медицинской помощью не обращался. В последующем аналогичная боль повторялась после употребления грубой пищи. Отмечает улучшение после приема молока. Последнее обострение наступило 4 дня назад, связывает с психической нагрузкой и нерегулярностью питания.

Объективно: состояние удовлетворительное. Язык влажный, слегка обложен белым налетом, имеются кариозные зубы. Живот при пальпации мягкий, болезненный в эпигастрии слева от срединной линии, умеренная локальная напряженность мышц передней брюшной стенки,

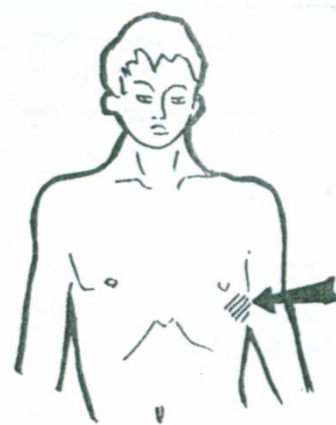
положительный симптом Менделя. Печень не увеличена. Со стороны других органов и систем патологии не выявлено.

Вопросы.

1. О каком заболевании можно думать?
2. Какая отрыжка характерна при повышенной кислотности желудочного сока?
3. Укажите особенность периферической рвоты.
4. Что такое симптом Менделя?
5. Назовите возможные осложнения данного заболевания?

Ответ к задаче №9.

1. Язвенная болезнь желудка в фазе обострения.
2. Кислым
3. Приносит облегчение.
4. Появление резких болей над участком воспаления при поколачивании кончиками 2-3-4 пальцев по брюшной стенке.
5. Кровотечение, перфорация, пенетрация, малигнизация, стенозирование



Ситуационная задача 10.

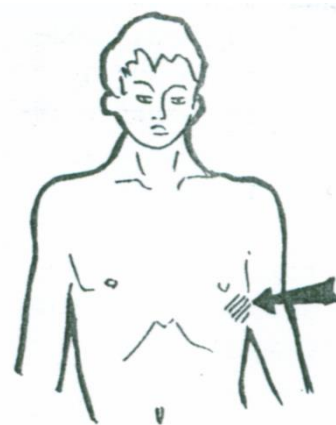
Больной С., 36 лет, шофер. Жалуется на кислую отрыжку, изжогу, чувство давления в подложечной области через 20-30 минут после еды, боли чаще возникают при приеме острой, грубой пищи. Объективно язык влажный, у корня обложен серовато-белым налетом. При пальпации живота незначительная болезненность в эпигастральной области.

Вопросы.

1. Как называются боли через 20-30 минут после еды?
2. Что такое отрыжка?
3. Причины возникновения изжоги?
4. С какой целью проводят поверхностную пальпацию?

Ответ к задаче №10

1. Ранние боли
2. Звучное выхождение через рот воздуха или пищи, скопившегося в желудке или задержавшихся в пищеводе.
3. При возникновении изжоги имеет значение повышенная чувствительность слизистой оболочки пищевода, дисфункция кардиальной части желудка, спастическое состояние привратника и нарушение двигательной функции ДПК и желудка. При этом возникает желудочно-пищеводный рефлюкс, вызывающий изжогу. Чаще всего изжога появляется при повышении кислотности желудочного сока.
4. При поверхностной ориентировочной пальпации можно выявить локализацию болезненности и напряжение мышц брюшной стенки, а также расхождение прямых мышц живота и грыжи белой линии.



Тема №16: «Симптоматика заболеваний печени, желчевыводящих путей и поджелудочной железы»

Ситуационная задача 1

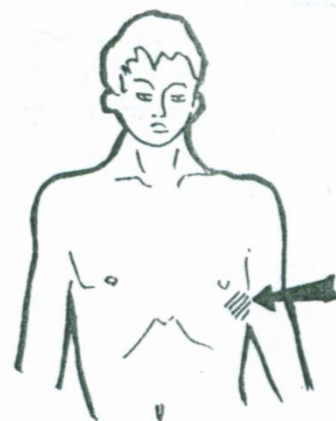
Больная жалуется на боли в правом подреберье, которые возникают после употребления жирной, жареной пищи, иррадиируют под правую лопатку и правый плечевой сустав. При пальпации выявляется болезненность в правом подреберье, положительные симптомы Кера, Мерфи, Ортнера. Печень не пальпируется. В порции «В» дуоденального содержимого выявлено большое количество лейкоцитов и слизи. При рентгенографии желчного пузыря выявлен нормального размера желчный пузырь, который после приема яиц сократился в два раза.

Вопросы.

О каком заболевании мог подумать врач?

Ответ к задаче №1

Панкреатит



Ситуационная задача 2.

Больной Б., 40 лет, токарь. Обратился к врачу с жалобами на постоянные ноющие боли, иррадиирующие в спину, на опоясывающие боли, особенно по ночам.

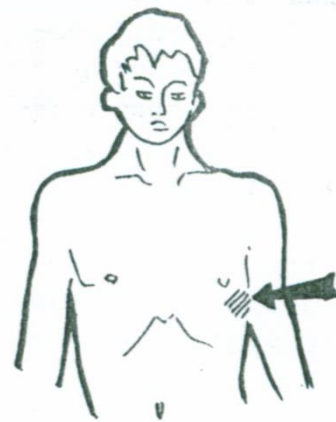
Объективно: болезненность при пальпации эпигастральной области.

Вопросы.

1. О каком заболевании можно думать?
2. Назовите диспепсические расстройства, наиболее характерные для данной патологии?
3. Какие внешние изменения стула могут наблюдаться при данной патологии?
4. Каковы наиболее частые причины развития данной патологии?
5. Назовите возможные осложнения данного заболевания?

Ответ к задаче №2

1. Панкреатит.
2. Тошнота, многократная рвота, метеоризм, поносы.
3. Обильный, кашицеобразный, блестящий
4. ЖКБ, злоупотребление алкоголем, алиментарные факторы.
5. Гиповолемический шок, кровотечение, абсцесс поджелудочной железы.



Ситуационная задача 4.

Больная Л., 50 лет, жалуется на интенсивные постоянные боли в правом подреберье с иррадиацией в правое плечо, сухость и горечь во рту, субфебрильную температуру по вечерам. Больна около 5 лет, ухудшение наступило после приема жирной пищи.

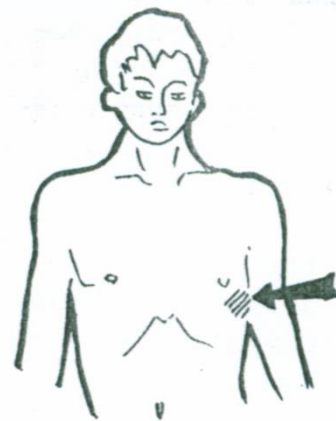
Объективно: язык сухой, обложен густым белым налетом. При пальпации живота - положительные симптомы Ортнера и Кера. Температура тела - 37,4°C.

Вопросы.

1. О каком заболевании можно думать?
2. Что такое симптом Ортнера?
3. Почему боли при данном заболевании имеют подобную иррадиацию?
4. Какие факторы предрасполагают к этому заболеванию?
5. В каких случаях определяется положительный симптом Курвуазье?

Ответ к задаче №4.

1. Хронический холецистит в фазе обострения.
2. Болезненность в правом подреберье при поколачивании ребром ладони по реберным дугам.
3. Правый диафрагмальный нерв, обеспечивающий иннервацию печени и внепеченочных желчных путей, берет начало в тех же сегментах спинного мозга, что и нервы, иннервирующие шею, плечо, вследствие чего создается возможность перехода возбуждения на эти нервы.
4. Предрасполагающие факторы: гепатит, ЖКБ, дискинезия ЖВП, алиментарный фактор, малоподвижный образ жизни и др.
5. Симптом Курвуазье характерен для водянки или атонии желчного пузыря.



Ситуационная задача 5.

Больная В. 45 лет, вызвала врача "скорой помощи" по поводу интенсивной боли вначале по всему животу, а затем локализовавшейся в правом подреберье.

Боль иррадирует в правое плечо и область правой лопатки. Кроме того, больную беспокоит тошнота, наблюдались двукратная рвота, вздутие живота. Раньше подобных явлений не было. Боль возникла 2 часа назад после езды на машине по неровной дороге. По рекомендации соседки приняла 2 таблетки но-шпы. Интенсивность боли несколько уменьшилась, но спустя некоторое время вновь усилилась, появилась моча темного цвета.

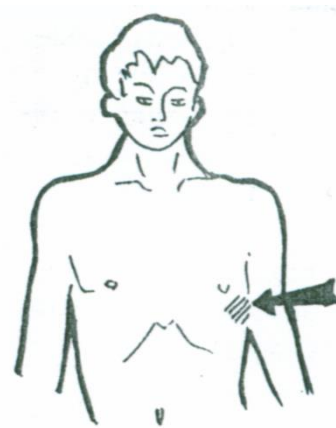
Объективно: состояние средней тяжести. Температура тела 36,8° С. Подкожно-жировой слой развит чрезмерно, кожа бледная. Язык суховатый, обложен белым налетом. При пальпации живота отмечается болезненность в области правого подреберья и эпигастральной области. Со стороны других органов и систем патологии не выявлено

Вопросы.

1. О каком заболевании можно думать?
2. Каковы основные факторы риска развития данной патологии?
3. Чем объяснить характерную иррадиацию?
4. Какие изменения со стороны кала будут иметь место при данной патологии?
5. Назовите возможные осложнения данного заболевания?

Ответ к задаче №5.

1. Желчнокаменная болезнь, печеночная колика.
2. Пол, возраст, избыточная масса тела, беременности в анамнезе, лечение клофибратом, влияние эстрогенов, национальность.
3. Правый диафрагмальный нерв, обеспечивающий иннервацию печени и внепеченочных желчных путей, берет начало в тех же сегментах спинного мозга, что и нервы, иннервирующие шею, плечо, вследствие чего создается возможность перехода возбуждения на эти нервы.
4. Кал ахоличный.
5. Обтурация конкрементом пузырного или общего желчного протока, острый холецистит и холангит, эмпиема желчного пузыря, водянка желчного пузыря, гангрена желчного пузыря, перфорация желчного пузыря.



Ситуационная задача 6.

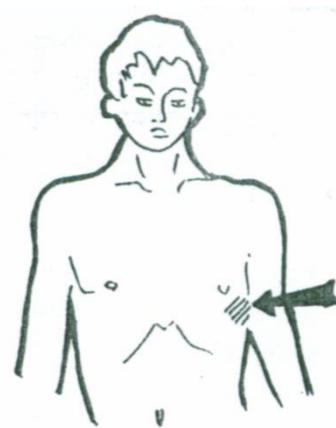
Больной Г., 34 лет с лечебной целью проведено переливание крови. После чего появилась желтуха. При осмотре кожные покровы с лимонным оттенком. Кожного зуда, геморрагических высыпаний нет. Печень при пальпации безболезненна, не увеличена. Селезенка пальпируется из-под края левой реберной дуги.

Вопросы.

1. Ваш предположительный диагноз?
2. Какие виды желтух вам известны?
3. Какой цвет кожных покровов характерен для других видов желтух?
4. Как отличить истинную желтуху от ложной?
5. Как изменится цвет кала и мочи при данной желтухе?

Ответ к задаче №6.

1. Гемолитическая желтуха.
2. Гемолитическая, паренхиматозная, механическая.
3. При паренхиматозной – с оранжевым оттенком, при механической – с зеленоватым.
4. При ложной желтухе не происходит окрашивание слизистых оболочек (склер).
5. Кал темно окрашенный, моча темная.

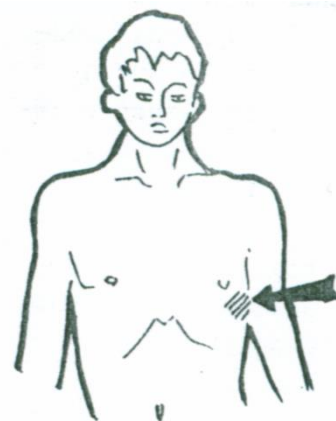


Ситуационная задача 7.

Больной М., 27 лет, слесарь, доставлен в клинику с жалобами на сильные боли в правом подреберье, иррадиирующие под правую лопатку, в правое плечо. Беспокоит тошнота, рвота желчью, температура тела 38,5°С. Заболел остро. Заболевание связывает с погрешностью в диете (накануне ел много жирной пищи, злоупотреблял алкоголем).

При пальпации напряжение мышц в эпигастральной области, справа, в точке желчного пузыря. Положительный френikus-симптом.

Вопросы.



1. О каком заболевании Вы думаете?
2. Где находится точка желчного пузыря?
3. Что такое френикус-симптом?
4. Почему при данном заболевании боль иррадирует вверх и вправо?
5. Когда пальпируется желчный пузырь?

Ответ к задаче №7.

1. Острый холецистит
2. Точка пересечения наружного края прямой мышцы живота и реберной дуги.
3. Болезненность при надавливании между ножками правой грудинно-ключично-сосковой мышцы.
4. Правый диафрагмальный нерв, обеспечивающий чувствительную иннервацию капсулы печени и внепеченочных желчных путей, берет начало в тех же сегментах спинного мозга, что и чувствительные нервы, иннервирующие шею, плечо, вследствие чего создается возможность перехода возбуждения на эти нервы.
5. При водянке желчного пузыря, при раке головки поджелудочной железы.

Ситуационная задача 8.

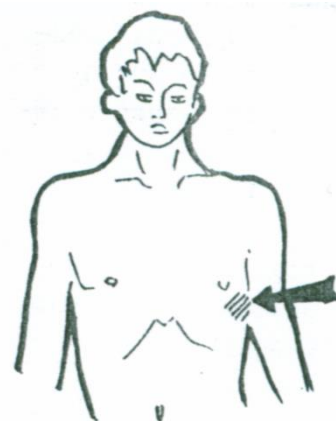
Больной Т., 50 лет, грузчик, обратился с жалобами на постоянную боль в правом подреберье, чувство распирания, тошноту, рвоту алой кровью, общую слабость, быструю утомляемость. При осмотре кожные покровы желтушного цвета, эритема ладоней, сосудистые звездочки, вены вокруг пупка расширены. При пальпации печень увеличена, плотная, селезенка увеличена.

Вопросы.

1. Ваш предположительный диагноз?
2. Чем можно объяснить наличие рвоты алой кровью?
3. Как называются сосудистые звездочки?
4. О чем свидетельствуют расширенные вены вокруг пупка?
5. Как называется эритема ладоней?

Ответ к задаче №8.

1. Цирроз печени.
2. Кровотечением из варикозно расширенных вен пищевода.
3. Телеангиоэктазии.
4. Открытие кава-кавальных анастомозов при синдроме портальной гипертензии.
5. Пальмарная эритема.



Ситуационная задача 9.

Больной Ю., жалуется на тупые боли в правом подреберье, нарастающую слабость, тошноту, рвоту, повышение температуры тела до 37.6°C. Из расспроса выяснено, что больной часто употребляет алкоголь, три дня назад принял большую дозу спирта.

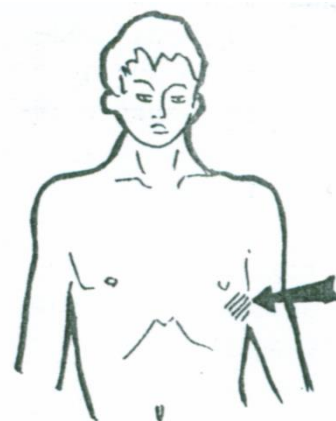
При осмотре кожные покровы желтушного цвета, пальпируется увеличенная, плотная печень.

Вопросы.

1. О каком заболевании Вы думаете?
2. Что послужило причиной развития данной патологии?
3. Назовите нормальные размеры печени по Курлову?
4. Опишите нормальное состояние печени при пальпации.
5. К чему может привести данное заболевание?

Ответ к задаче №9.

1. Токсический гепатит.
2. Злоупотребление алкоголем, употребление большой дозы спирта (гепатотропный яд).
3. 9-8-7 см.
4. Край печени мягкий, острый или слегка закругленный, ровный, безболезненный.
5. К циррозу печени



Тема № 17: «Синдромы заболеваний печени и желчевыводящих путей»

Ситуационная задача 1

Больной И. В течение 5 лет страдает желчно-каменной болезнью. 3 дня тому назад после физической нагрузки у него появилась резкая боль в правом подреберье, иррадиирующая в правую ключицу, пожелтели склеры глаз и кожный покров, моча приобрела темный цвет (цвет пива), кал обесцветился, появился кожный зуд, особенно в ночное время. Объективно: общее состояние средней тяжести. Цвет кожных покровов – темно-желтый со следами расчесов, склеры иктеричны. В анализе крови: билирубин: общий – 180,6 мкмоль/л, прямой – 140,2 мкмоль/л, непрямой – 40,4 мкмоль/л. Реакция на желчные пигменты в моче резко-положительная, пробы на стеркобилин в кале и уробилин в моче – отрицательные.

Вопросы.

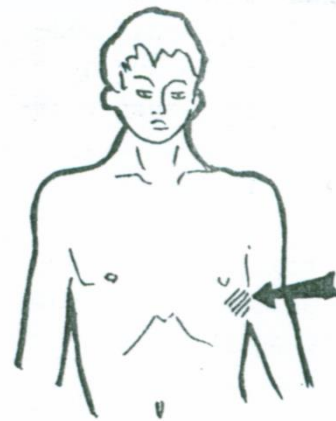
Назовите синдром поражения внутренних органов.

Ответ к задаче №1

Синдром механической желтухи.

Ситуационная задача 2

Больной Г. 42 лет госпитализирован в стационар по направлению врача-терапевта участкового с жалобами на слабость, сонливость в дневное время, желтушность кожных покровов, чувство тяжести в правом подреберье, периодические носовые кровотечения после физической работы, увеличение живота в объёме, отёки на нижних конечностях в области стоп и голеней.



В анамнезе: тяжесть в правом подреберье беспокоит в течение последних 3 месяцев. За последний месяц отметил нарастание общей слабости, увеличение живота и желтуху. Употребляет водку по 200 г ежедневно в течение последнего года, наблюдается у нарколога. Употребление наркотиков отрицает. Гемотрансфузий, оперативных вмешательств не было. Объективно: состояние средней тяжести. Сознание ясное. Тест связывания чисел –40 сек. Рост – 178 см, вес – 62 кг. Кожа обычной влажности, желтушная. В области груди и верхней части спины видны «сосудистые звездочки». Склеры глаз иктеричны. Отёки стоп и нижней трети голеней. В лёгких дыхание везикулярное, побочных дыхательных шумов нет. ЧДД – 18 в мин. При аускультации тоны сердца ритмичные, шумов нет. ЧСС –78 ударов в минуту. АД – 110/70 мм рт. ст. Язык влажный, малиновый, сосочки сглажены. Живот увеличен в объёме, пупок сглажен, на передней брюшной стенке радиально от пупка определяются расширенные, извитые вены. В положении лёжа живот распластан.

При пальпации мягкий, болезненный в правом подреберье. Размеры печени по Курлову – 15×15×13 см. Нижний край печени при пальпации плотный, бугристый. Стул оформленный, коричневого цвета, без патологических примесей. Размеры селезёнки – 15×12. Мочеиспускание свободное, безболезненное, моча тёмно-жёлтая.

Общий анализ крови: эритроциты – 4,1×10¹²/л; Нв– 122 г/л; цветовой показатель –0,9%; тромбоциты – 98×10⁹/л, лейкоциты – 3,2×10⁹/л, эозинофилы – 1%, палочкоядерные нейтрофилы – 4%, сегментоядерные нейтрофилы – 63%, лимфоциты – 29%, моноциты –3%, СОЭ – 22 мм/ч.

Биохимические анализы: общий билирубин – 130 мкмоль/л, прямой билирубин –100 мкмоль/л, АЛТ – 120 Ед/л, АСТ – 164 Ед/л. МНО – 2, альбумин – 28 г/л.

Фиброгастроуденоскопия: варикозное расширение вен пищевода I ст.

Ультразвуковое исследование брюшной полости: переднезадний размер правой доли печени – 170 мм, контуры чёткие и неровные. Паренхима неравномерно диффузно-повышенной эхогенности. Диаметр портальной вены – 16 мм. Желчный пузырь нормальных размеров, содержимое – желчь. Гепатикохоледох не расширен. Селезёнка расположена обычно, структура однородная, паренхима средней эхогенности. Площадь селезёнки – 36,1 см². Свободная жидкость в брюшной полости.

Вопросы:

1. Назовите синдромы поражения внутренних органов.

2. Обоснуйте Ваше заключение.

Ответ к задаче №2

1. Синдром портальной гипертензии (асцит, спленомегалия, ВРВ пищевода I ст.).

Синдром гиперспленизма (тромбоцитопения).

2. У больного выявлены желтуха, цитолиз, «печёночные знаки»: малиновые ладони, «сосудистые звёздочки», синдром портальной гипертензии (гепатоспленомегалия, асцит, варикозное расширение вен пищевода, передней брюшной стенки, расширение портальной вены), признаки печёночной недостаточности (гипоальбуминемия, гипокоагуляция). По данным УЗИ – паренхима печени, неравномерно диффузно-повышенной эхогенности. Тромбоцитопения в данной ситуации связана с гиперспленизмом.

Ситуационная задача 3

Больной 49 лет предъявляет жалобы на выраженную слабость, постоянную сонливость, похудание на 6 кг за полгода, десневые и носовые кровотечения, увеличение живота в объёме, зуд. Из анамнеза – длительное злоупотребление алкоголем. Состояние средней тяжести. При осмотре выявляется желтушность кожи, слизистых, склер, сосудистые звёздочки в области шеи, груди, пальмарная эритема, контрактура Дюпюитрена. Имеется атрофия мышц верхнего плечевого пояса, дефицит веса (вес 58 кг при росте 177 см – ИМТ - 17). Определяются подкожные гематомы на руках и ногах. Живот увеличен в объёме. При перкуссии выявляется жидкость в брюшной полости. Печень пальпируется на 4 см ниже уровня рёберной дуги, край острый, плотный.

Перкуторные размеры - 13×11×6 см. Увеличены перкуторные размеры селезенки 17×12 см.

Белок общий - 59 г/л, альбумины - 48%, глобулины - 52%, гамма-глобулины –28,5%.

Вопросы:

1. Назовите синдромы поражения внутренних органов.

2. Обоснуйте, почему выделили указанные синдромы.

Ответ к задаче №3

1 Синдром портальной гипертензии, синдром печёночно-клеточной недостаточности, синдром паренхиматозной желтухи, мезенхимально-воспалительный синдром.

2. О синдроме портальной гипертензии свидетельствуют увеличение живота в объёме, наличие выпота в брюшной полости при перкуссии живота, увеличение размеров селезёнки. О синдроме печёночно-клеточной недостаточности свидетельствует кровоточивость слизистых, гематомы на конечностях, наличие сосудистых звёздочек на верхней половине туловища, пальмарная эритема, снижение уровня альбумина до 28,5 г/л.

Синдром паренхиматозной желтухи проявляется наличием зуда, желтушностью кожи, склер, слизистых. О наличии мезенхимально-воспалительного синдрома свидетельствуют диспротеинемия, гипергаммаглобулинемия, увеличение селезёнки.

Ситуационная задача 4

Больной 47 лет, повар, доставлен в клинику скорой помощью с жалобами на внезапно развившиеся боли в правом подреберье, температуру 38,7 С, тошноту, рвоту, желтушность кожных покровов. В анамнезе часто повторяющиеся боли в области правого подреберья.

Объективно: желтушность склер и кожных покровов, резкая болезненность при пальпации в правом подреберье. Лабораторные данные: общий билирубин 80 мкмоль/л, прямой – 55 мкмоль/л. Моча цвета «пива», реакция на билирубин резко положительная, уробилин отсутствует. Кал белый, глинистый.

Вопросы.

О какой патологии можно думать?

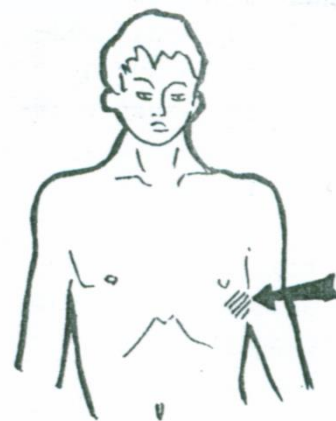
Ответ к задаче №4

Подпеченочная желтуха. Для надпеченочной желтухи нехарактерно наличие билирубина и отсутствие уробилина в моче. Для печеночной желтухи нехарактерен анамнез, отсутствует уробилин в моче.

Ситуационная задача 5

У больного 33 лет в течение недели отмечались катаральные явления, слабость, головная боль, субфебрильная температура, тяжесть в правом подреберье. День назад появилась желтушность склер, темная моча.

При обследовании в общем анализе крови обнаружена лейкопения. Биохимический анализ крови: повышен уровень



общего билирубина как за счет связанного, так и за счет свободного. Моча темно-бурого цвета, реакция на билирубин и уробилин положительная.

Вопросы.

О какой патологии можно думать?

Ответ к задаче №5

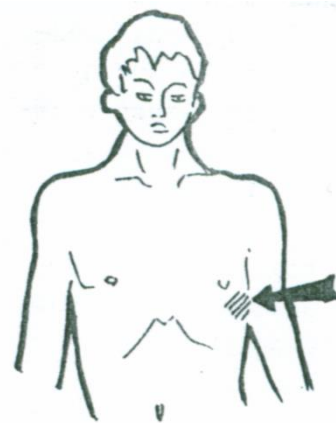
Печеночная желтуха - Верно. Для подпеченочной желтухи имеется уробилинурия.

Для надпеченочной желтухи нехарактерна билирубинурия.

Ситуационная задача 6.

Больная Н., 56 лет, 5 лет назад стала отмечать кожный зуд, постепенно усиливающийся. 2 года назад появилась желтуха, постепенно нарастающая, тяжесть в правом подреберье. В анамнезе перенесенный гепатит В.

Объективно: резко выраженная желтуха, расчесы на коже, ксантелазмы, сосудистые "звездочки" на груди, печень выступает из-под края реберной дуги на 3 см, очень плотная, поверхность мелкобугристая, безболезненная при пальпации. Пальпируется увеличенная селезенка.

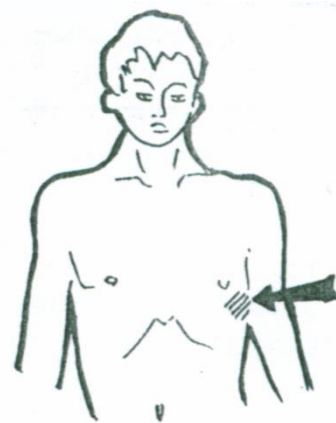


Вопросы.

1. О каком заболевании можно думать?
2. Выделите основные синдромы данного заболевания?
3. Что такое сосудистые звездочки?
4. Какие факторы предрасполагают к этому заболеванию?
5. Что такое ксантелазмы?

Ответ к задаче №6.

1. Цирроз печени.
2. Основные клинические синдромы: портальной гипертензии, печеночной недостаточности, гиперспленизма.
3. Слегка возвышающиеся над кожей ангиомы, от которых лучеобразно разветвляются мелкие сосудистые веточки.
4. Вирусный гепатит, холестаза, токсикоаллергический фактор, алкоголь, дефицит белка.
5. Желтые бляшки холестерина, образуются симметрично (часто) вокруг век, на ушных раковинах, слизистой оболочке полости рта.



Ситуационная задача 7.

Больной К., жалуется на плохой аппетит, тошноту, расстройство стула, желтую окраску кожи и склер. Желтуха развивалась медленно. Больной одновременно заметил, что моча стала темной, кал обесцвеченный.

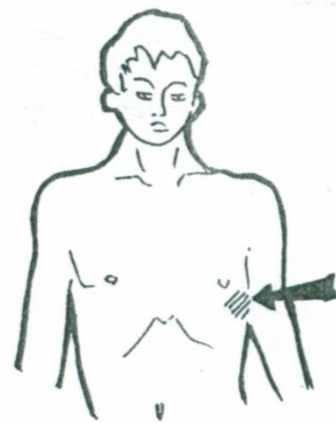
При осмотре кожные покровы желтушные. При пальпации печень умеренно увеличена, несколько болезненна, плотновата.

Вопросы.

1. Какой вид желтухи у этой больной?
2. Что является наиболее вероятной причиной развития данной патологии?
3. Выделите основные синдромы?
4. Назовите нормальные размеры печени по Курлову?
5. Чем можно объяснить наличие диспепсии?

Ответ к задаче №7.

1. Механическая желтуха.
2. Так как желтуха развивалась медленно и отсутствует болевой синдром можно думать о сдавлении общего желчного протока опухолью головки поджелудочной железы.
3. Синдром желтухи, диспепсический синдром.
4. 9-8-7 см.
5. Нарушением оттока желчи



Ситуационная задача 8.

Больной Ц., 42 лет, поступил с жалобами на увеличение живота, одышку, отеки на нижних конечностях и в области поясницы. В 20-летнем возрасте перенес болезнь Боткина. Неоднократно лечился в стационаре.

При осмотре: больной истощен, кожные покровы слегка желтушны, отеки на нижних конечностях, в области поясницы, живот резко увеличен в размерах, на боковых поверхностях видна расширенная венозная сеть.

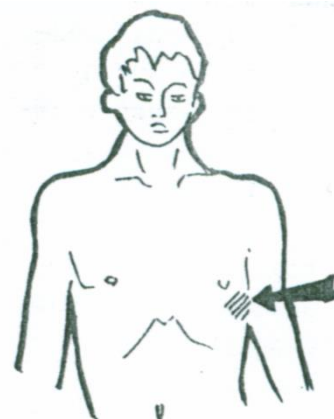
При пальпации определяется наличие свободной жидкости в брюшной полости. Печень выступает из-под края реберной дуги на 3 см, плотная, поверхность ее бугристая. Перкуторно в вертикальном положении больного – тупой звук ниже пупка.

Вопросы.

1. О каком заболевании Вы думаете?
2. Выделите основные синдромы?
3. Каким способом можно выявить наличие жидкости в брюшной полости?
4. Назовите нормальные размеры печени по Курлову?
5. Чем вызвано выраженное истощение больного, наличие отеков на ногах, в области поясницы?

Ответ к задаче №8

1. Цирроз печени.
2. Синдром портальной гипертензии, синдром печеночной недостаточности, синдром желтухи.
3. Методом флюктуации, методом перкуссии.
4. 9-8-7 см.
5. Нарушением белковообразующей функции печени.



Тема №18: «Исследование больных с заболеваниями печени»

Ситуационная задача 1

Больной С., 56 лет, предъявляет жалобы на увеличение живота в объеме, отеки на нижних конечностях, похудание. Из анамнеза: в течение многих лет злоупотребляет приемом алкоголя. При объективном исследовании обращает на себя внимание иктеричность кожи, слизистых оболочек и склер. На верхней половине туловища выявляются “сосудистые звездочки”; отмечается эритема скул и пальмарная эритема. Живот увеличен в объеме, в положении лежа приобретает “лягушачью” форму, пупок выпячен, выраженная подкожная венозная сеть на передней брюшной стенке, отеки на нижних конечностях. Печень выступает из-под края реберной дуги, плотная, бугристая, с острым краем. Размеры ее по Курлову 16x12x11 см, размеры селезенки 14x10 см. Данные дополнительного исследования: билирубин 62 мкмоль/л (прямой 38,5 мкмоль/л, непрямой 23,5 мкмоль/л). Проба на желчные пигменты в моче положительная. При рентгенологическом исследовании пищевода в нижней трети выявляется варикозное расширение вен.

Вопросы.

О каком заболевании можно думать?

Ответ к задаче №1

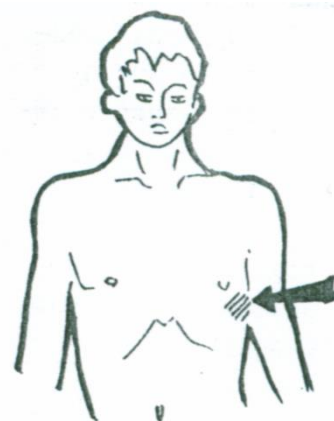
Цирроз печени.

Ситуационная задача 2

Больной З., 38 лет, поступил в стационар с жалобами на чувство тяжести и распиравания в правом подреберье, усиливающееся при работе в наклонном положении, тошноту, повышение температуры до 37,4. В анамнезе: 7 лет назад перенес вирусный гепатит в тяжелой форме. При общем осмотре: кожные покровы желтушные, субиктеричность склер, эритема скул, “малиновый язык”, сосудистые звездочки на верхней половине туловища, “печеночные” ладони. Печень при пальпации плотная, болезненная, размеры ее по Курлову: 14x10x9 см. О каком заболевании можно думать?

Ответ к задаче №2

Цирроз печени.



Ситуационная задача 3

В кабинет врача-терапевта участкового обратился мужчина 55 лет, злоупотребляющий алкоголем, курильщик, с жалобами на боли в глубине живота, распространяющиеся вверх, возникают чаще через 1,5-2 часа после обильной, острой или жирной еды, длящиеся до 3 часов, усиливающиеся в положении лёжа на спине, уменьшающиеся в положении сидя с наклоном вперёд, подтянув ноги к груди.

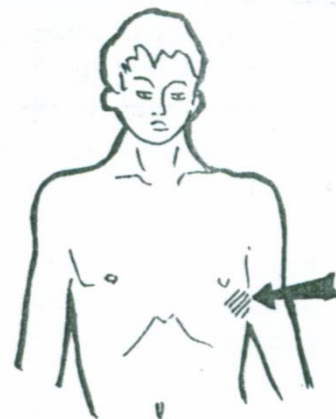
Иногда боли иррадируют в левую половину грудной клетки. Также отмечает тошноту, отсутствие аппетита, вздутие живота. После каждого приёма пищи в течение 1 часа возникает кашицеобразный, иногда водянистый стул, содержащий капли жира. Отмечает снижение массы тела.

Вопросы.

О каком заболевании можно думать?

Ответ к задаче №3

Хронический алкогольный панкреатит средней степени тяжести с внешнесекреторной недостаточностью поджелудочной железы.



Ситуационная задача 4

Больной К. 45 лет обратился к врачу-терапевту участковому с жалобами на давящие боли в эпигастриальной области, периодически – опоясывающие, возникают через 40 минут после употребления жирной и жареной пищи, сопровождаются вздутием живота; на рвоту, не приносящую облегчение, на отрыжку воздухом.

Анамнез заболевания: больным себя считает около двух лет, когда появилась боль в левом подреберье после приёма жирной и жареной пищи. За медицинской помощью не обращался. 3 дня назад после погрешности в диете боли возобновились, появилось вздутие живота, отрыжка воздухом, тошнота, рвота, не приносящая облегчения.

Объективно: состояние относительно удовлетворительное, сознание ясное. Кожные покровы обычной окраски. В лёгких дыхание везикулярное, хрипов нет. ЧДД - 18 в минуту. Тоны сердца ясные, ритмичные. ЧСС - 72 удара в минуту. Язык влажный, обложен бело-жёлтым налетом. Живот при пальпации мягкий, болезненный в эпигастрии и левом подреберье. Печень не пальпируется, размеры по Курлову - 9×8×7 см, симптом поколачивания отрицательный билатерально.

.Копрограмма: цвет – серовато-белый, консистенция – плотная, запах – специфический, мышечные волокна +++, нейтральный жир +++, жирные кислоты и мыла +++, крахмал ++, соединительная ткань – нет, слизь – нет.

ФГДС: пищевод и кардиальный отдел желудка без особенностей. Желудок обычной формы и размеров. Слизистая розовая, с участками атрофии. Складки хорошо выражены. Луковица двенадцатиперстной кишки без особенностей.

УЗИ органов брюшной полости: печень нормальных размеров, структура однородная, нормальной эхогенности, протоки не расширены, общий желчный проток – 6 мм, желчный пузырь нормальных размеров, стенка – 2 мм, конкременты не визуализируются. Поджелудочная железа повышенной эхогенности, неоднородная, проток – 2 мм, головка увеличена в объеме (33 мм), неоднородная, повышенной эхогенности.

Вопросы.

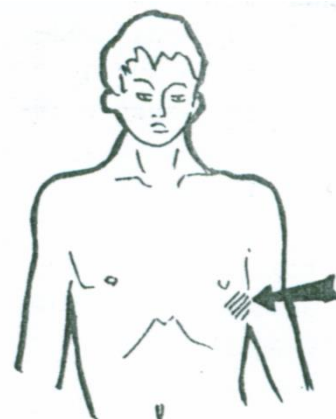
1. Выделите основные синдромы.

2. Оцените данные копрограммы.

Ответ к задаче №3

1. Болевой абдоминальный синдром, синдром желудочной и кишечной диспепсии, синдром экзокринной недостаточности поджелудочной железы.

2. Признаки стеатореи, креатореи, амилореи – внешнесекреторная недостаточность поджелудочной железы.



Задача №4.

Женщина 45 лет обратилась к врачу с жалобами на общую слабость, тупую, ноющую боль в правом подреберье, усиливающуюся после приёма жирной, жареной пищи, физической нагрузки; боль иррадирует в правое плечо, правую лопатку, правую половину шеи; отмечает горечь во рту, отрыжку воздухом, тошноту, неустойчивый стул, снижение аппетита.

Из анамнеза. Считает себя больной в течение четырех лет, когда впервые появились общая слабость, боль ноющего характера в области правого подреберья, усиливающаяся после погрешностей в диете, физической нагрузки, горечь во рту, отрыжка воздухом, неустойчивый стул (с тенденцией к запорам). За медицинской помощью не обращалась. При появлении болевого синдрома принимала аллохол, панкреатин, анальгин; отмечала временное улучшение самочувствия. Настоящее обострение в течение месяца, когда после употребления большого количества жирной пищи появились боли в области правого подреберья, горечь во рту, отрыжка воздухом. Операций, гемотрансфузий не было. Алкоголем не злоупотребляет. Из семейного анамнеза известно, что мать пациентки страдала желчнокаменной болезнью.

При осмотре: состояние удовлетворительное, рост 170 см, вес – 72 кг; ИМТ 24,9 кг/м². Кожные покровы чистые, обычной окраски. В лёгких дыхание везикулярное, хрипов нет, ЧД – 16 в мин. Тоны сердца ритмичные, приглушены. ЧСС – 72 в 1 мин; АД – 130/80 мм.рт.ст. Язык влажный, обложен белым налётом у корня. Живот мягкий, при пальпации умеренно болезненный в области правого подреберья. Размеры печени по Курлову: 9×8×7 см; пальпация печени затруднена из-за болезненности, преимущественно в точке желчного пузыря. Определяется болезненность в точке Маккензи, положительные симптомы Кера, Мерфи, Ортнера, Лепене, Мюсси-Георгиевского справа. Селезёнка не пальпируется. Дизурий нет. Симптом поколачивания по поясничной области отрицательный.

При УЗИ органов брюшной полости: печень не увеличена, контуры ровные, эхогенность не повышена, структура не изменена. Желчный пузырь увеличен (до 3,5 см в поперечнике), деформирован, с перегибом в шейке; выявлено диффузное утолщение его стенок до 5 мм, их уплотнение. В просвете желчного пузыря визуализируется взвесь («застойная желчь»). Поджелудочная железа нормальных размеров и формы, эхогенность не повышена. Панкреатический проток не расширен.

Дуоденальное зондирование (микроскопическое исследование желчи): в порции «В» выявлено скопление слизи, лейкоцитов, клеточного эпителия, кристаллы холестерина, билирубинат кальция. Общий анализ мочи: в пределах нормы. ЭКГ - без патологических изменений; эзофагогастродуоденоскопия – без патологических изменений; иммуноферментный анализ на выявление гельминтов: описторхоз, лямблиоз, аскаридоз, токсакароз – отрицательный. Кал на яйца глист (трижды) – отрицательный.

Вопросы.

1. Предположите наиболее вероятный диагноз.
2. Обоснуйте поставленный Вами диагноз.

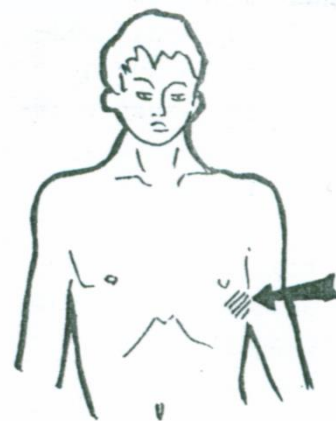
Ответ к задаче №4

1. Хронический бескаменный холецистит, фаза обострения.
2. Диагноз «хронический бескаменный холецистит фаза обострения» установлен на основании жалоб больного на общую слабость, тупую, ноющую боль в правом подреберье, усиливающуюся после приема жирной, жареной пищи, иррадирующую в правое плечо, правую лопатку; горечь во рту, отрыжку воздухом, тошноту, неустойчивый стул; (типичны для хронического холецистита).

Подтверждают диагноз «хронический холецистит» данные анамнеза, объективного осмотра (умеренная болезненность при пальпации в области правого подреберья, болезненность в точке Макензи, положительные симптомы Ортнера, Кера, Мерфи, Мюсси-Георгиевского справа).

При УЗИ органов брюшной полости визуализируется увеличенный до 3,5 см, деформированный желчный пузырь с перегибом в шейке, что свидетельствует о хроническом процессе. Выявлено утолщение (до 5 мм) и уплотнение стенок желчного пузыря, наличие «застойной» желчи, что характерно для хронического холецистита.

Подтверждают диагноз «хронический холецистит» данные дуоденального зондирования (при микроскопии желчи определяются скопления слизи, лейкоцитов и клеточного эпителия).



Ситуационная задача 5.

Больной 47 лет, повар, доставлен в клинику скорой помощью с жалобами на внезапно развившиеся боли в правом подреберье, температуру 38,7 С, тошноту, рвоту, желтушность кожных покровов. В анамнезе часто повторяющиеся боли в области правого подреберья.

Объективно: желтушность склер и кожных покровов, резкая болезненность при пальпации в правом подреберье.

Лабораторные данные: общий билирубин 80 мкмоль/л, прямой – 55 мкмоль/л.

Моча цвета «пива», реакция на билирубин резко положительная, уробилин отсутствует.

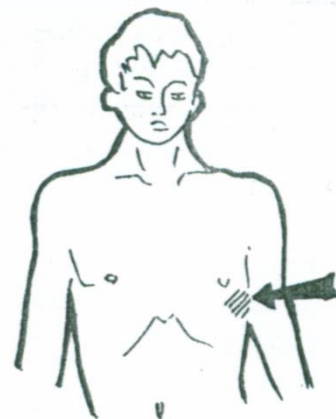
Кал белый, глинистый.

Вопросы.

1. О какой патологии можно думать?
2. Почему можно исключить другие виды желтух?
3. Какое заболевание вероятнее всего у больного?

Ответ к задаче №4

1. Подпеченочная желтуха.
2. Для надпеченочной желтухи нехарактерно наличие билирубина и отсутствие уробилина в моче. Для печеночной желтухи нехарактерен анамнез, отсутствует уробилин в моче.
3. ЖКБ, холестаза



Ситуационная задача 6.

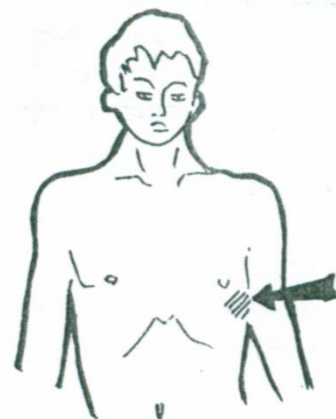
При сцинтиграфии отмечено уменьшение границ печени, контуры ее неровные, размыты. Отмечено общее снижение поглощения радиоактивного изотопа (разрежение), увеличение поглощения радиоактивного препарата селезенкой и увеличение размеров селезенки.

Вопросы.

1. К какого рода исследованиям относится сцинтиграфия?
2. О каком характере поражения печени может идти речь у данного больного?
3. О наличии какого синдрома можно думать на основе представленных данных?
4. Причина увеличения селезенки?
5. Что можно обнаружить у данного больного при эзофагогастроскопии?

Ответ к задаче №6.

1. Сцинтиграфия - это радионуклидное исследование.
2. У больного имеются признаки цирроза печени.
3. Можно думать о признаках синдрома портальной гипертензии.
4. Увеличение селезенки связано с синдромом портальной гипертензии.
5. При эзофагогастроскопии можно обнаружить расширение вен пищевода.



Ситуационная задача 7.

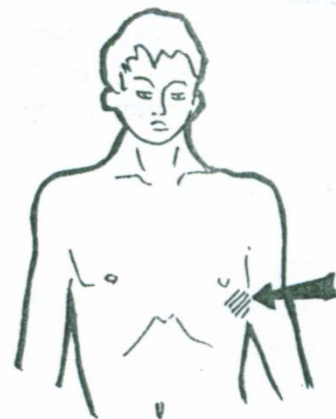
У больного И. 45 лет, жалобы на поносы, в течение дня до 4 раз в сутки, обильные, боли опоясывающего характера в эпигастрии, субфебрильная температура.

В анамнезе - за день до заболевания принимал алкоголь, ел, возможно, недоброкачественные консервы.

При осмотре языка - обложен белым сухим налетом, живот вздут, болезненность при поверхностной пальпации по всему животу, больше в левом подреберье. При глубокой пальпации сигмовидная кишка болезненна, спастически сокращена, урчит.

Вопросы.

1. О поражении какого органа, можно думать?
2. Какие симптомы патогномичны для данного поражения?
3. Какие данные копрограммы подтвердят ваши предположения?
4. С чем связаны копрологические изменения?



5. Какие биохимические анализы необходимо срочно сделать больному?

Ответ к задаче №7.

1. Поджелудочная железа, обострение хронического панкреатита.
2. Опоясывающий характер боли, болезненность в левой половине живота, характерная диарея.
3. Полифекалия и стеаторея.
4. С недостаточностью экзокринной функции поджелудочной железы.
5. Анализ крови и мочи на амилазу.

Тема №19. «Симптоматика заболеваний органов дыхания»

Ситуационная задача 1.

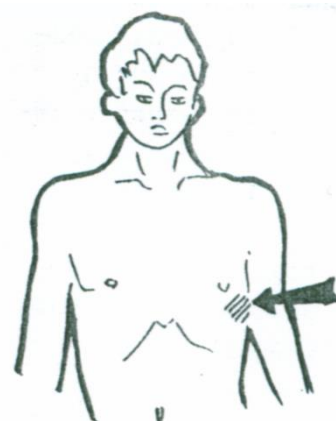
Больная 34 лет поступила с жалобами на одышку в покое и при малейшей нагрузке, повышение температуры тела до 38С, кашель с небольшим количеством «ржавой» мокроты, боли в правой половине грудной клетки при дыхании. Заболела остро, 3 дня назад. При осмотре – диффузный цианоз, герпес. Правая половина грудной клетки отстает в акте дыхания, ЧДД – 36 в минуту.

Вопросы.

1. Какова наиболее вероятная локализация и характер патологического процесса в легких?
2. Укажите характер одышки при данном заболевании.
3. Как изменится голосовое дрожание над патологическим процессом в легком?
4. О чем свидетельствует брюшной тип дыхания у женщин?
5. Изменится ли эластичность грудной клетки у данной больной

Ответ к задаче №1

1. Долевая пневмония справа.
2. Инспираторная.
3. Усилится.
4. О вовлечении в патологический процесс диафрагмы
5. Нет.



Ситуационная задача 2.

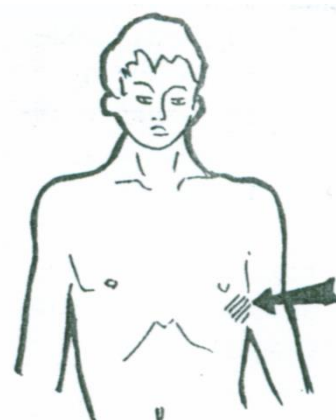
В поликлинику обратился больной 62 лет с жалобами на одышку при физической нагрузке последние 5 лет. Других жалоб нет. При обследовании врач обнаружил понижение эластичности грудной клетки, равномерное ослабление голосового дрожания с обеих сторон. Форма грудной клетки напоминает бочкообразную.

Вопросы.

1. В каком случае могут быть получены подобные данные?
2. Укажите характер одышки при данном синдроме.
3. Перечислите виды одышки.
4. Что такое голосовое дрожание?
5. Перечислите патологические формы грудной клетки.

Ответ к задаче №2

1. Снижение эластичности легких вследствие эмфиземы легких.
2. Экспираторная одышка.
3. Физиологическая, патологическая. Инспираторная, экспираторная, смешанная.
4. Вибрация грудной клетки, ощущаемая пальпаторно, основанная на явлениях резонанса.
5. Эмфизематозная, воронкообразная, паралитическая, ладьевидная

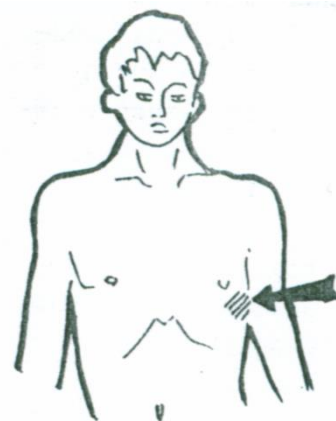


Ситуационная задача 3.

В отделение поступил больной Г., 70 лет. Жалобы на выраженную одышку в покое. Больной сидит в постели, оперевшись руками. Отмечается значительный диффузный цианоз. Дыхание шумное, стридорозное, слышно на расстоянии. Затруднен вдох и выдох.

Вопросы.

1. Какова наиболее вероятная причина dyspnoe?
2. Что подразумевают под стридорозным дыханием?



3. О чем свидетельствует центральный цианоз?
4. Как называется одышка с затрудненным вдохом и выдохом?
5. Что можно определить с помощью пальпации грудной клетки?

Ответ к задаче №3

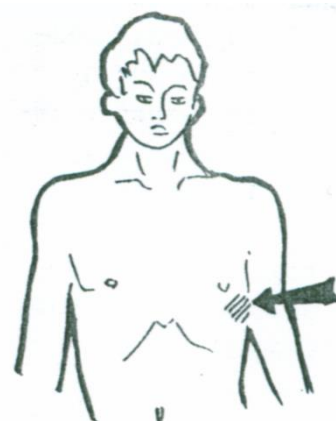
1. Механическое препятствие в верхних дыхательных путях
2. Шумное прерывистое дыхание
3. О недостаточной оксигенации крови в легких
4. Смешанная
5. Болезненные участки, ширину межреберных промежутков, голосовое дрожание, эластичность и ригидность грудной клетки, шум трения плевры.

Ситуационная задача 4.

В отделение поступил больной М., 56 лет. Жалобы на кашель с выделением мокроты с неприятным запахом (около 300 мл в сутки). Кашель усиливается в положении лежа на правом боку. При осмотре выявлены положительные симптомы «барабанных пальцев» и «часовых стеклов». Из анамнеза жизни: перенес дважды тяжелую левостороннюю пневмонию.

Вопросы.

1. Какова наиболее вероятная причина заболевания?
2. Почему у больного усиливается кашель в положении на правом боку?
3. Как объяснить симптомы «барабанных пальцев» и «часовых стеклов»?
4. Где спереди проходит граница между верхней и средней долей правого легкого?
5. Как объяснить неприятный запах мокроты?



Ответ к задаче №4

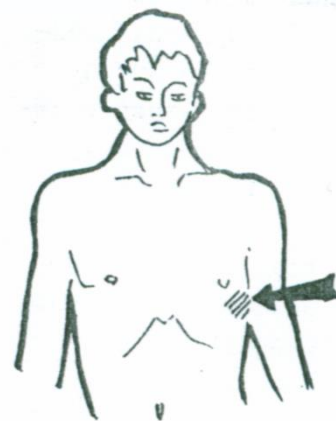
1. Хронический воспалительный процесс в легком (хронический абсцесс легкого)
2. За счет улучшения дренажной функции легких
3. Вследствие пролиферации мягких тканей концевых фаланг
4. ребро
5. Распадом белка в мокроте под действием анаэробных бактерий

Ситуационная задача 5.

У больного приступ удушья (спазм бронхов).

Вопросы.

1. Укажите характер одышки (инспираторная, экспираторная, смешанная).
2. Назовите положение, которое занимает больной.
3. Особенности кашля и мокроты при этом заболевании.
4. Охарактеризуйте мокроту при макро- и микроскопическом исследовании



Ответ к задаче №5

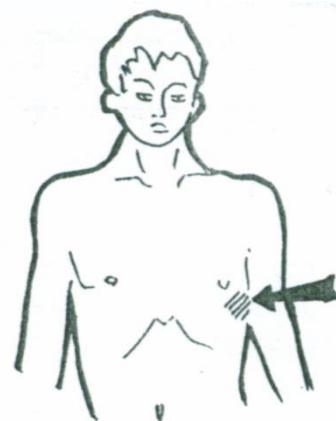
1. Одышка экспираторного характера
2. Вынужденное положение сидя с опорой на руки
3. Кашель сухой или с трудноотделяемой мокротой, надсадный, слышны хрипы в грудной клетке на расстоянии
4. «Стекловидная» мокрота, скудная, иногда в виде слепков бронхов, содержит кристаллы Шарко-Лейдена и спирали Куршмана, а также эозинофилы.

Ситуационная задача 6.

У больного тихий сухой кашель, сопровождающийся болезненной grimасой. Жалобы на сильную боль при глубоком дыхании и кашле, при кашле больной шадит правую половину грудной клетки.

Вопросы.

1. При какой патологии дыхательной системы возникает сильная боль в грудной клетке.



2. Какое вынужденное положение принимает такой больной.
3. Объясните причину появления симптома боли в момент кашля

Ответ к задаче №6

1. Заболевания плевры: сухой фибринозный плеврит, начальная и конечная стадии экссудативного выпотного плеврита; заболевания органов брюшной полости, сопровождающиеся раздражением диафрагмального нерва; интерстициальные заболевания легких: канцероматоз, интерстициальная пневмония, системная склеродермия. Вовлечение плевры в воспалительный процесс при заболеваниях легких.

2. Больной обычно лежит на больной стороне, прижимает руками место патологии.

3. Воспаленные листки плевры (висцеральный и париетальный) раздражают болевые рецепторы друг друга при движениях грудной клетки. В отличие от легких на плевре большое количество болевых чувствительных рецепторов.

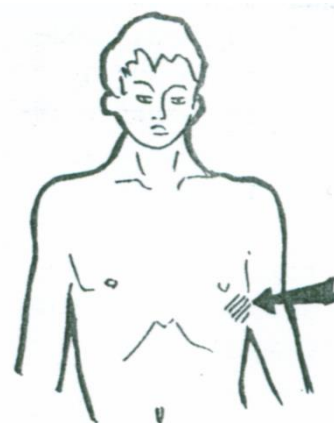Ситуационная задача 7.

В отделение поступил больной, 49 лет. Жалобы на приступ удушья с затрудненным выдохом, возникший 2 часа назад дома, кашель со скудной вязкой прозрачной мокротой.

При осмотре – состояние тяжелое, положение – ортопноэ. Грудная клетка эмфизематозной формы. ЧДД – 30 в минуту, выдох резко затруднен.

Вопросы.

1. О каком патологическом процессе можно думать?^[1]_[SEP]
2. Почему больной принимает вынужденное положение?^[1]_[SEP]
3. Перечислите основные жалобы больного с бронхо-легочной патологией
4. Как называется одышка с затрудненным выдохом?^[1]_[SEP]
5. Как называется вязкая прозрачная мокрота?



Ответ к задаче №7.

1. Бронхиальная астма, затянувшийся приступ.
2. В положении ортопноэ фиксируется плечевой пояс и в акте дыхания участвуют вспомогательные мышцы шеи, спины и грудные мышцы.^[1]_[SEP]
3. Кашель, мокрота, кровохарканье, боли в грудной клетке, связанные с кашлем, дыханием; одышка, приступы удушья.
4. Экспираторная
5. Стекловидная

Ситуационная задача 8

Сделайте заключение по анализу мокроты.

МАКРОСКОПИЧЕСКОЕ ИССЛЕДОВАНИЕ:

Количество 25 мл. Цвет ржавый Характер слизисто-кровянистая

Консистенция вязкая Запах -- Рн щелочная

МИКРОСКОПИЧЕСКОЕ ИССЛЕДОВАНИЕ:

Спиральи Куршмана нет Кристаллы Шарко-Лейдена нет Эозинофилы -- в п/зр.

Эласт. волокна нет Лейкоциты 10-15 в п/зр Эритроциты 10-15, скопления ---

Плоский эпителий 2-3 в п/зр. Мерцательный эпителий 2-3 в п/зр.

Альвеолярные клетки 10-15 в п/зр.

Ответ к задаче № 8

Учитывая макроскопические данные: наличие ржавого цвета мокроты слизисто-кровянистого характера, что свидетельствует о наличии видоизмененной крови в мокроте;

Учитывая микроскопические данные: наличие в мокроте значительного количества лейкоцитов (признак воспаления), эритроцитов, альвеолярных клеток (признак вовлечения в патологический процесс паренхимы легкого) можно сделать заключение по данному анализу – изменения характерны для **2 стадии (красного опеченения) крупозной пневмонии.**

Ситуационная задача 9.

Сделайте заключение по анализу мокроты.

МАКРОСКОПИЧЕСКОЕ ИССЛЕДОВАНИЕ:

Количество 200 мл. Цвет серо-зеленая Характер гнойный Консистенция

вязкая Запах зловонный Примеси нет

МИКРОСКОПИЧЕСКОЕ ИССЛЕДОВАНИЕ:

Спиральи Куршмана нет Кристаллы Шарко-Лейдена нет Эозинофилы -- в п/зр.
Эласт. волокна в большом количестве. Лейкоциты покрывают все поле зрения.
Эритроциты 3-5 в п/зр. Цилиндрический эпителий -10-15 в п/зр. Альвеолярные клетки 10-15 в п/зр Атипичные клетки нет

Ответ к задаче № 9

Учитывая макроскопические данные: наличие большого количества (200 мл) гнойной зловонной мокроты, что свидетельствует о наличии бактериальной микрофлоры;

Учитывая микроскопические данные: наличие в мокроте значительного количества эластических волокон (признак распада легочной ткани), лейкоцитов (признак воспаления), эритроцитов, цилиндрического (мерцательного) эпителия, слущенного со слизистой бронхиального дерева (вследствие воспаления), наличие альвеолярных клеток (признак вовлечения в патологический процесс паренхимы легкого), можно сделать заключение по данному анализу – изменения характерны для **острого абсцесса легкого**.

Ситуационная задача 10.

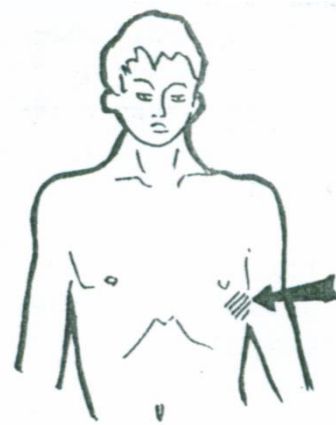
Больная 68 лет доставлена с жалобами на кровотечение изо рта. В анамнезе диагностированный рак правого легкого. Сидит в постели, беспокойна. Кожа бледная, влажная, при кашле выделяется умеренное количество алой пенистой крови, реакция щелочная. ЧДД – 30 в минуту.

Вопросы.

1. Как называется данный симптом?^[SEP]
2. Что подтверждает легочный характер кровотечения?^[SEP]
3. Как изменится голосовое дрожание над патологическим процессом в легком?^[SEP]
4. Характер одышки при данном заболевании?
5. Характер мокроты при данном заболевании?

Ответ к задаче №10.

- 1.Кровохарканье (haemoptoe) 2.Подтверждает щелочная реакция крови
- 3.Усилится^[SEP] 4.Инспираторная^[SEP] 5.Типа «Малинового желе»



Тема №20: «Перкуссия легких»

Ситуационная задача 1

У больного массивные спайки (шварты) после перенесённого правостороннего экссудативного плеврита.

Вопросы.

- А) Дайте оценку перкуторному звуку при выстукивании правой половины грудной клетки
- Б) Охарактеризуйте подвижность нижнего лёгочного края с этой стороны

Ответ к задаче № 1

- А) ясный легочный звук;
- Б) подвижность нижнего легочного края ограничена (менее 4 см).

Ситуационная задача 2 .

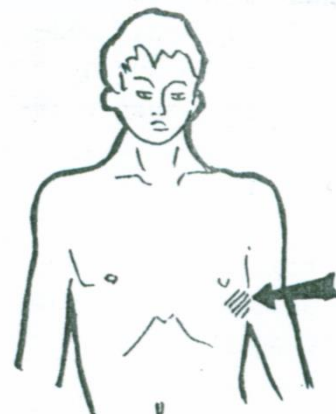
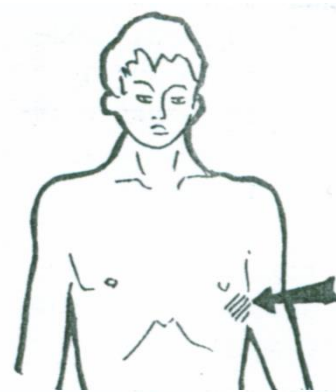У больного установлен правосторонний экссудативный плеврит.

Вопросы.

- А) Охарактеризуйте перкуторный звук на здоровой и больной стороне.
- Б) Объясните механизм его возникновения.

Ответ к задаче № 2

А) Над областью гидроторакса перкуторный звук тупой, верхняя граница тупости располагается по косой линии Соколова-Эллиса-Дамуазо; выше зоны тупости – притупление перкуторного звука, над здоровым легким ясный легочный звук;



Б) Тупой перкуторный звук возникает по причине скопления жидкости, притупление выше по причине уплотнения легочной ткани, поджатой вверх плевральным выпотом.

Ситуационная задача 3.

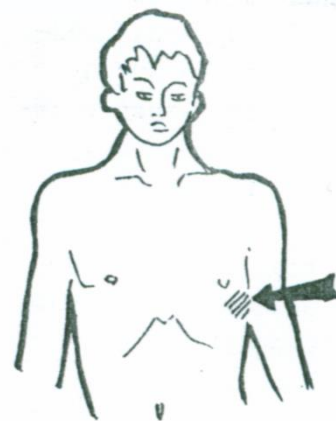
У больного правая половина грудной клетки отстает в акте дыхания, голосовое дрожание до 3 ребра усилено, перкуторный звук – притуплено – тимпанический, ниже 3 ребра – голосовое дрожание не определяется, при перкуссии звук тупой.

Вопросы.

1. О каком патологическом синдроме идет речь?
2. Дайте физическую характеристику тупому перкуторному звуку.
3. Какую перкуссию используют при проведении сравнительной перкуссии легких?
4. Перечислите разновидности перкуссии.
5. Для каких целей применяется сравнительная перкуссия легких?

Ответ к задаче № 3.

1. Синдром наличия жидкости в плевральной полости.
2. Короткий, высокий, тихий. 3. Громкую 4. Непосредственная, опосредованная, тихая, громкая, сравнительная и топографическая.
5. Выявления патологических процессов в легких и плевральной полости.



Ситуационная задача 4.

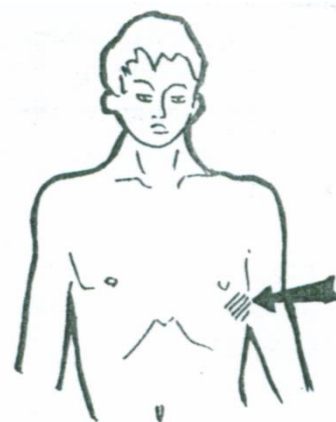
У больного при обследовании выявлено: симметричное уменьшение подвижности грудной клетки, опущение нижних границ легких, коробочный перкуторный звук.

Вопросы.

1. Для какого легочного синдрома это характерно?
2. Как изменится поле Кренига при данном синдроме?
3. Укажите нормальные величины полей Кренига.
4. Укажите расположение нижней границы легких по средне-подмышечной линии в норме.
5. Какую (по громкости удара) перкуссию применяют для определения верхних границ легких?

Ответ к задаче №4

1. Синдром повышенной воздушности легочной ткани (эмфизема легких)
2. Увеличится
3. 4 -6 см. 4. 8 ребро.
5. Тихайшую (пороговую). Звуковая волна проникает вглубь тканей на 2-3 см.



Ситуационная задача 5.

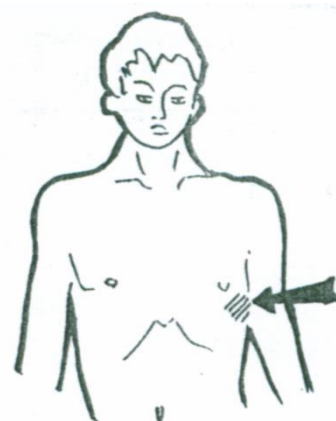
У больного при обследовании выявлено: высота стояния верхушки легкого спереди на 1 см выше ключицы, тупой перкуторный звук, голосовое дрожание не проводится.

Вопросы.

1. Для какого патологического легочного синдрома это характерно?
2. Укажите возможные причины данного синдрома
3. Где определяется высота стояния верхушки легкого сзади в норме?
4. Дайте физическую характеристику ясному легочному звуку.
5. Какую (по громкости удара) перкуссию применяют для определения нижних границ легких?

Ответ к задаче №5.

1. Компрессионный ателектаз
2. Гидро- или пневмоторакс
3. На 2 см снаружи от остистого отростка 7 шейного позвонка.
4. Низкий, громкий, продолжительный, не тимпанический.
- 5.



Тихую перкуссию.

Ситуационная задача 6.

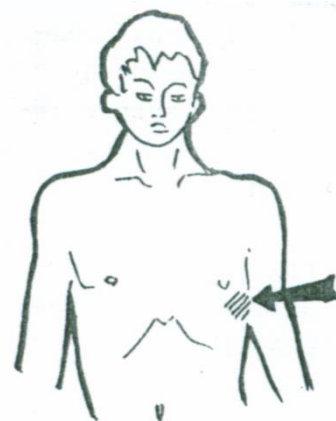
Мужчина 23 лет обратился за медицинской помощью с жалобами на общую слабость, недомогание, головную боль, повышение температуры тела до 37,5°C, сухой кашель. Болен второй день, заболевание связывает с переохлаждением. Объективно: температура тела 37,2°C. Общее состояние удовлетворительное. Периферические лимфатические узлы не увеличены. Обе половины грудной клетки одинаково участвуют в акте дыхания. Перкуторный звук над легкими ясный. ЧДД - 16 в мин..

Вопросы.

1. Выделите основные жалобы
2. Имеется ли у данного больного заболевание легких? Обоснуйте ответ
3. Каким будет голосовое дрожание?
4. Дайте физическую характеристику ясному легочному звуку
5. Какой перкуторный звук бывает в I стадии крупозной (долевой) пневмонии?

Ответ к задаче №6

1. Сухой кашель 2. Нет, так как нет физикальных данных, подтверждающих поражение легких.
3. Не изменится 4. Низкий, громкий, продолжительный, нетимпанический 5. Притуплено - тимпанически



Ситуационная задача 7.

Жалобы пациента: кашель со слизисто-гноющей мокротой, инспираторная одышка, повышение температуры до фебрильных цифр.

Осмотр: отставание правой половины грудной клетки в акте дыхания.

Пальпация: голосовое дрожание усилено. Перкуссия: притупление перкуторного звука.

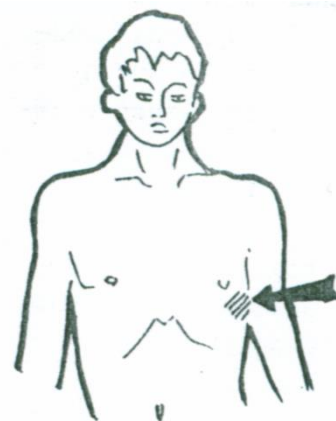
Перкуторно границы легких не изменены. Ограничение подвижности нижнего края правого легкого при экскурсии легких.

Вопросы.

1. Укажите цели топографической перкуссии.
2. В каких случаях определяется смещение верхних границ легких вверх и увеличение полей Кренига?
3. Чем определяется степень притупления перкуторного звука?
4. Где отмечается граница легкого при задержке дыхания на высоте глубокого вдоха?

Ответ к задаче №7.

1. Определение границ и экскурсии легких^[SEP]
2. При эмфиземе легких, в моменты приступа бронхиальной астмы^[SEP]
3. Степень притупления перкуторного звука зависит от степени преобладания плотной среды над воздушной и от объема изменений легочной паренхимы
4. Граница легкого отмечается по краю пальца – плессиметра, обращенному к легочному звуку

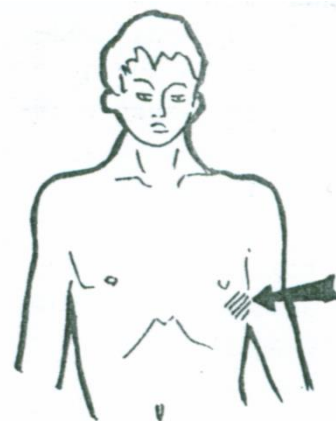


Ситуационная задача 8.

В приемное отделение обратился больной В., 45 лет. Беспокоит резко выраженная одышка при малейшем движении, редкий сухой кашель. Объективно: левая половина грудной клетки отстает в акте дыхания, межреберные промежутки сглажены. Голосовое дрожание слева от IV ребра по всем топографическим линиям не проводится. При перкуссии на этом же участке абсолютно тупой звук. Пространство Траубе не определяется.

Вопросы.

1. О каком патологическом синдроме можно думать?
2. Укажите возможные причины этого синдрома.



3. Что такое пространство Траубе?
4. Какой перкуторный звук над пространством Траубе в норме.
5. Как объяснить патологическое изменение перкуторного звука над пространством Траубе?

Ответ к задаче №8

1. Синдром наличия жидкости в плевральной полости.
2. Экссудативный плеврит, левосторонний гидроторакс.
3. Газовый пузырь желудка.
4. Тимпанический. Низкий, громкий, продолжительный, с музыкальным оттенком.
5. Скопление жидкости в левой плевральной полости.

Тема №21: «Аускультация легких»

Ситуационная задача 1.

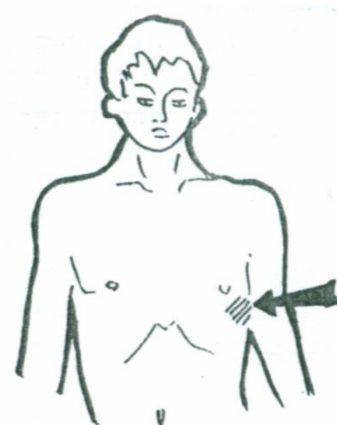
Над всей поверхностью легких выслушивается жесткое дыхание.

Вопросы.

1. О чем свидетельствует появление жесткого дыхания?
2. Каковы причины его возникновения?
3. Какова рентгенологическая картина?

Ответ к задаче №1:

1. Жесткое дыхание над всей поверхностью легких, свидетельствует о диффузном бронхите.
2. Причины возникновения жесткого дыхания: уплотнение стенок бронхов, неравномерное их сужение, скопление в просвете вязкого секрета.
3. Рентгенологически выявляется диффузное усиление легочного рисунка за счет перибронхиальной инфильтрации.



Ситуационная задача 2.

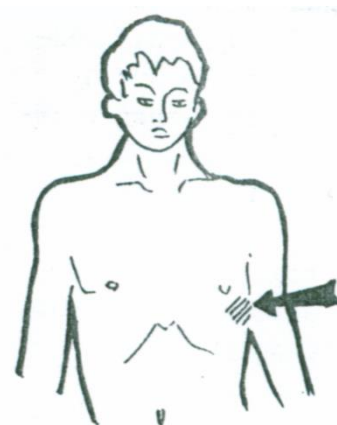
Больной длительное время страдает обструктивной болезнью легких.

Вопросы.

1. Какой основной дыхательный шум можно выслушать при аускультации легких?
2. Объясните механизм его образования.
3. Каковы результаты бронхофонии?
4. Рентгенологическая картина?

Ответ к задаче №2:

1. У больного, длительно страдающего обструктивной болезнью легких, при аускультации выслушивается ослабленное везикулярное дыхание над всей поверхностью легких.
2. Вызвано снижением эластичности легочной ткани, уменьшением количества альвеол ввиду деструкции и разрушения части межальвеолярных перегородок, а также незначительным расширением легких при вдохе.
3. Бронхофония ослаблена над всей поверхностью легких.
4. Рентгенологически определяется низкое стояние диафрагмы, повышенная прозрачность легочных полей.



Ситуационная задача 3.

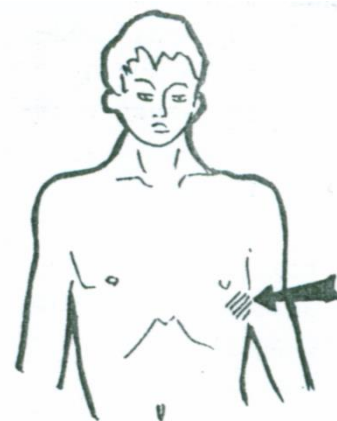
В правой плевральной полости содержится экссудат.

Вопросы.

- А) Оцените характер дыхательных шумов в области выпота, выше его и на здоровой стороне.
- Б) Укажите механизм выявленных изменений.

Ответ к задаче 3

- А) Над проекцией плеврального выпота дыхание не выслушивается, выше него – жесткое дыхание; над здоровым легким выслушивается везикулярное дыхание;



Б) механизм исчезновения дыхательных шумов связан с уменьшением размеров легкого на стороне поражения и высоким стоянием его нижнего края; жесткое дыхание выше области гидроторакса обусловлено увеличением плотности поджатого к корню легкого.

Ситуационная задача 4.

У больного воспаления плевральных листков слева (сухой плеврит).

Вопросы.

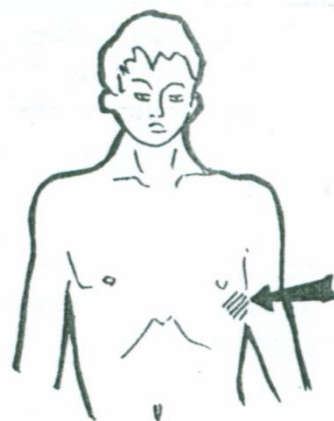
А) Опишите данные аускультации.

Б) Укажите механизм возникновения дополнительных дыхательных шумов и их отличительные признаки.

Ответ к задаче №4

А) ослабление везикулярного дыхания, шум трения плевры;

Б) шум трения плевры возникает при смещении листков плевры друг относительно друга, в области наложения фибриновых пленок; его отличительные особенности: слышен в обе фазы дыхания, в том числе при проведении пробы с закрытой голосовой щелью; по тембру грубый, напоминает скрип кожи.



Ситуационная задача 5.

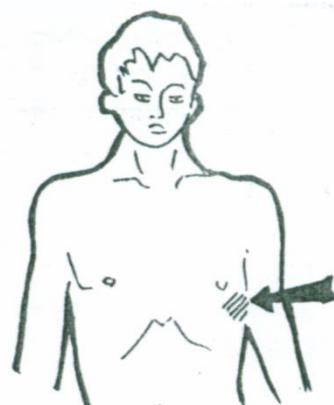
Над всей поверхностью легких выслушивается ослабленное дыхание.

Вопросы.

Назовите причину этих изменений дыхания, объясните механизм образования этого дыхания.

Ответ к задаче №5

Эмфизема легких. Изменена эластичность стенок альвеол. Равномерное ослабление везикулярного дыхания наблюдается также при ожирении и увеличении толщины подкожной жировой клетчатки.



Ситуационная задача 6.

У больного при рентгенологическом исследовании выявлена жидкость в плевральной полости слева до V ребра.

Вопросы.

Какие Вы предполагаете данные при аускультации?

Ответ к задаче №6

В указанной области везикулярное дыхание не выслушивается



Ситуационная задача 7.

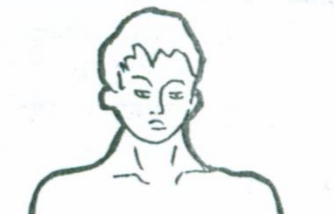Справа в подлопаточной области выслушивается амфорическое дыхание и крупнопузырчатые звучные хрипы.

Вопросы.

Ваши предположения о состоянии легких?

Ответ к задаче №7

Полость в легком с наличием содержимого.



Ситуационная задача 8

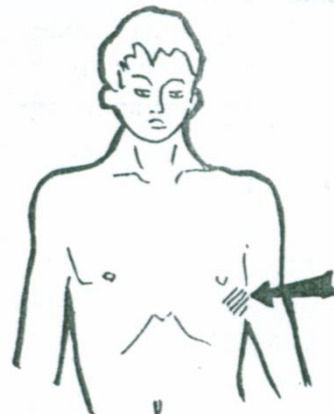
При осмотре больного выявлено следующее: правая половина грудной клетки отстает в акте дыхания, межреберные промежутки в правой подмышечной области сглажены.

Голосовое дрожание справа ниже 7 ребра между передней-подмышечной и лопаточной линиями не проводится.

Перкуторный звук тимпанический. При аускультации дыхание в зоне тимпанического звука не проводится. Побочных дыхательных шумов нет.

Вопросы.

1. О каком патологическом синдроме можно думать?



2. Перечислите побочные дыхательные шумы.
3. Как изменится перкуторный звук над зоной тимпанического звука? Почему?
4. Дайте характеристику везикулярному дыханию.
5. Где образуется везикулярное дыхание?

Ответ к задаче №8

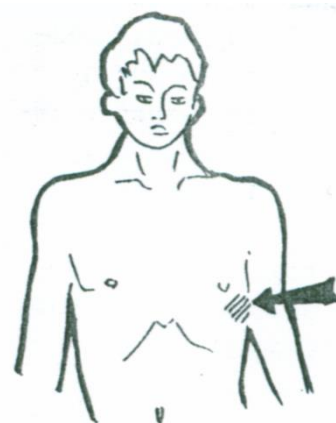
1. Синдром наличия воздуха в плевральной полости (пневмоторакс)
2. Хрипы, крепитация, шум трения плевры
3. Притуплено-тимпанический. Легочная ткань будет менее воздушной (компрессионный ателектаз)
4. Низкое, мягкое, напоминает «ф», выслушивается на протяжении всего вдоха и начале выдоха
5. В альвеолах

Ситуационная задача 9.

Беспокоит кашель с мокротой слизисто-гнойного характера. Температура тела 37,8 градусов Цельсия. Грудная клетка правильной формы, активно участвует в акте дыхания. При перкуссии на всем протяжении легких слышен ясный легочный звук. При аускультации дыхание жесткое, влажные среднего калибра незвучные хрипы, единичные рассеянные жужжащие хрипы. Бронхофония и голосовое дрожание не изменены.

Вопросы.

1. О каком патологическом процессе Вы думаете?
2. Разновидностью какого дыхательного шума является жесткое дыхание, дайте его характеристику?
3. Почему в данном случае влажные хрипы будут незвучными?
4. Какие признаки характерны при аускультации для хрипов?
5. При какой патологии встречаются дистанционные сухие хрипы?



Ответ к задаче №9

1. Бронхит
2. Разновидность везикулярного дыхания; равная протяженность вдоха и выдоха
3. Так как рядом нет уплотненной легочной ткани
4. После кашля меняют тембр и локализацию, выслушиваются на вдохе и выдохе
5. Бронхиальная астма

Ситуационная задача 10

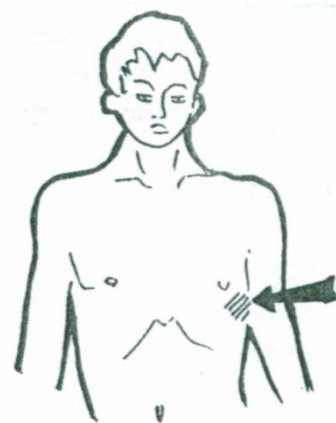
Беспокоит кашель с мокротой зеленого цвета, которая отделяется в большом количестве в течение всего дня. Грудная клетка правильной формы, активно участвует в акте дыхания. При перкуссии слева под ключицей от II до IV ребра по среднеключичной линии определяется тимпанический звук, дыхание в этой области амфорическое, влажные хрипы. Бронхофония и голосовое дрожание здесь же резко усилены.

Вопросы.

1. О каком патологическом процессе Вы думаете?
2. Разновидностью какого дыхательного шума является амфорическое дыхание?
3. Перечислите существующие типы дыхания
4. Где образуются влажные хрипы?
5. Условия для образования звучных хрипов?

Ответ к задаче №10

1. Абсцесс в верхней доле левого легкого
2. Разновидность бронхиального дыхания
3. Грудное, диафрагмальное, смешанное
4. В бронхах и в полостях сообщающихся с бронхами
5. Уплотнение легочной ткани вокруг бронха, полости.



Ситуационная задача 11.

Осмотр: небольшое отставание правой половины грудной клетки в акте дыхания. Пальпация: голосовое дрожание усилено. Перкуссия: притупление перкуторного звука.

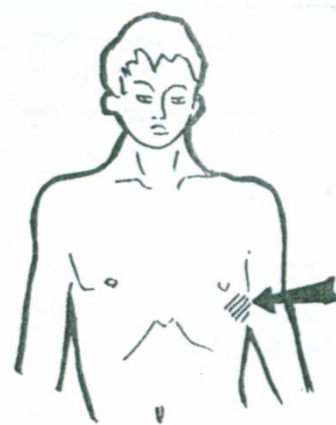
Аускультация: смешанное (бронховезикулярное) дыхание, мелко- и среднепузырчатые хрипы, бронхофония усилена.

Вопросы.

1. О каком патологическом синдроме Вы думаете?
2. Особенности проведения аускультации сухих дискантовых хрипов?
3. Условия и места возникновения сухих (дискантовых, свистящих) хрипов?
4. Условия образования амфорического дыхания?
5. В какую фазу дыхания выслушиваются влажные хрипы?

Ответ к задаче №11.

1. Очаговое воспалительное уплотнение легочной ткани.
2. Сухие дискантовые хрипы лучше выслушиваются в горизонтальном положении больного и при форсированном выдохе
3. В мелких бронхах при наличии в их просвете вязкой мокроты и при значительном сужении бронхиол.
4. Наличие полости (диаметр 4 см и более), с гладкими плотными стенками и формой, напоминающей колбу.
5. На вдохе и выдохе



Тема №22: «Синдромы легочных заболеваний»

Ситуационная задача 1.

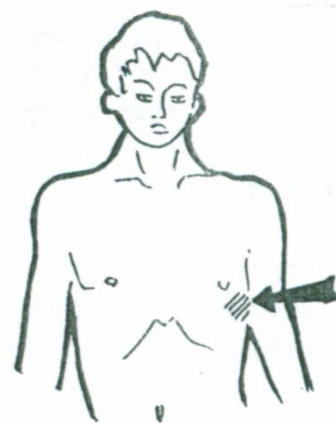
При исследовании дыхательной системы у больного выявлены следующие данные: число дыханий - 28 в минуту; голосовое дрожание справа под лопаткой резко ослаблено. При сравнительной перкуссии справа - тимпанит.

Вопросы.

1. Какой синдром предполагаете у больного?
2. Какой основной дыхательный шум будет выслушиваться справа?
3. Какой метод дополнительного исследования следует использовать?

Ответ к задаче №1

1. Симптомы свидетельствуют о наличии синдрома скопления воздуха в плевральной полости.
2. Характер дыхания при этом - ослабленное везикулярное.
3. Рентгенологический метод позволяет подтвердить наличие правостороннего пневмоторакса при отсутствии легочного рисунка в этой половине грудной клетки.



Ситуационная задача 2.

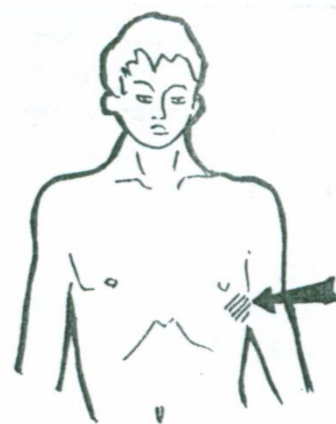
Левая половина грудной клетки шире правой, межреберья сглажены, участие ее в акте дыхания резко ограничено. Голосовое дрожание слева не определяется.

Вопросы.

1. Чем могут быть вызваны данные изменения?
2. Каковы возможные данные сравнительной перкуссии?

Ответ к задаче №2

1. Подобные изменения могут быть вызваны скоплением воздуха или жидкости в левой плевральной полости.
2. При пневмотораксе над всей стороной поражения будет определяться тимпанический звук. При гидротораксе, ниже уровня скопления жидкости будет тупой перкуторный звук.



Ситуационная задача 3

Больной предъявляет жалобы на одышку, боли в правой

половине грудной клетки. При осмотре: правая половина грудной клетки отстает в акте дыхания. Частота дыхания 32 в минуту. Справа под лопаткой голосовое дрожание резко ослаблено, перкуторный звук тупой, нижняя граница легких по лопаточной линии на уровне 7 ребра, дыхание везикулярное ослабленное, бронхофония ослаблена.

Вопросы.

О каком легочном синдроме можно думать?

Ответ к задаче №4

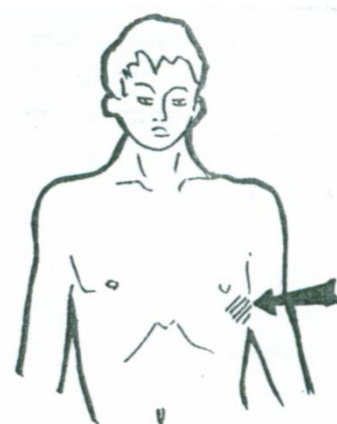
Синдром скопления жидкости в плевральной полости (гидроторакс).

Ситуационная задача 4

Для какого лёгочного синдрома характерны следующие симптомы: боли в грудной клетке, одышка, «поражённая» половина грудной клетки несколько выбухает и отстаёт в акте дыхания, отмечается усиление голосового дрожания, притупленно-тимпанический перкуторный звук, патологическое бронхиальное дыхание, усиление бронхофонии.

Ответ к задаче №4

Синдром компрессионного ателектаза.



Ситуационная задача 5

Больной К. предъявляет жалобы на одышку с затруднением вдоха. При осмотре: правая половина грудной клетки отстает в акте дыхания, частота дыхания – 36 в 1 минуту. Справа под лопаткой голосовое дрожание резко ослаблено, бронхофония не определяется. При перкуссии перкуторный звук тупой, нижняя граница легких смещена вверх, активная подвижность нижнего легочного края снижена. Дыхание ослабленное везикулярное.

Вопросы.

О каком легочном синдроме можно думать?

Ответ к задаче №5

Синдром скопления жидкости в плевральной полости (гидроторакс).

Ситуационная задача 6

Больной К. предъявляет жалобы на сухой кашель, одышку с затруднением выдоха. При осмотре грудная клетка бочкообразная, частота дыхания 30 в минуту. Голосовое дрожание ослаблено. Нижняя граница легких по средней аксиллярной линии на уровне IX ребра. Высота стояния верхушек легких спереди – 6см, сзади на уровне остистого отростка VI шейного позвонка. Активная подвижность нижнего легочного края по лопаточной линии – 5 см.

Вопросы.

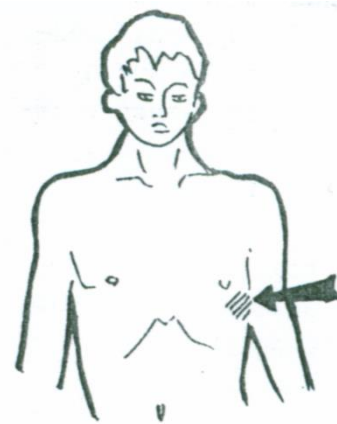
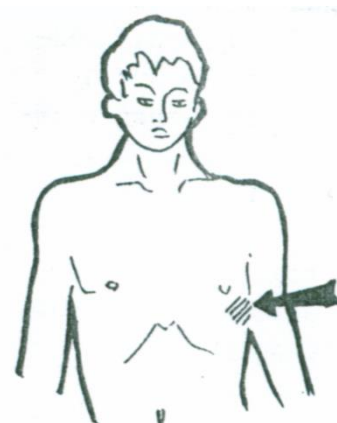
О каком легочном синдроме можно думать?

Ответ к задаче №6

Синдром бронхиальной обструкции

Ситуационная задача 7

Больной М. предъявляет жалобы на одышку с затруднением вдоха, боли в правой половине грудной клетки, связанные с дыханием. При осмотре: правая половина грудной клетки отстает в акте дыхания. Частота дыхания – 36 в 1 минуту. Справа в нижней трети межлопаточного пространства и над лопаткой голосовое дрожание усилено, перкуторный звук тупой, нижняя граница легких по лопаточной линии определяется на уровне 7 ребра, в нижней трети межлопаточного пространства и над лопаткой выслушивается патологическое бронхиальное дыхание, бронхофония усилена.



Вопросы.

О каком легочном синдроме можно думать?

Ответ к задаче №7

Синдром долевого уплотнения легочной ткани.

Ситуационная задача Задача №8

Больной поступил с жалобами на выраженную одышку, занимает вынужденное положение. При рентгенологическом исследовании выявлена жидкость в левой плевральной полости до уровня III ребра.

Вопросы.

Какие данные Вы ожидаете получить при физическом исследовании легких.

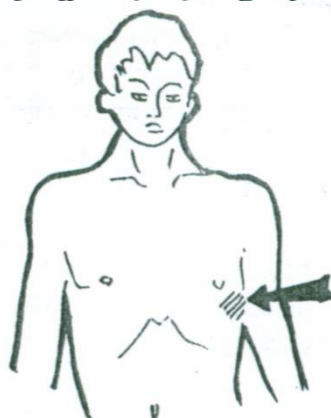
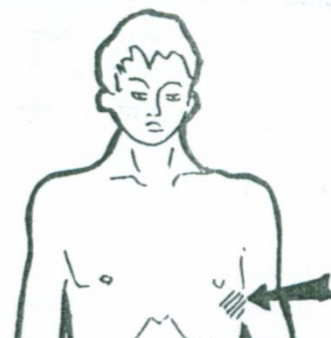
Ответ к задаче №8

Осмотр – увеличение в объеме и отставание больной половины в акте дыхания,

пальпация – отсутствие голосового дрожания,

перкуссия – тупой перкуторный звук,

аускультация – отсутствие дыхательных шумов над зоной плеврального выпота.



Ситуационная задача 10

Больной 62 лет поступил по поводу нарастающей одышки, преимущественно экспираторного типа. Много лет курит по 1,5-2 пачки сигарет в сутки. Несколько лет отмечает кашель с трудно отхаркиваемой вязкой мокротой, отделение которой ухудшилось за последний месяц. Температура не повысилась. Принимал бета-2 агонисты и эуфиллин без эффекта. Объективно: признаки эмфиземы легких.

При аускультации дыхание с удлинненным выдохом, сухие протяжные хрипы на выдохе. АД 180/105 мм рт.ст. Пульс - 90 в минуту.

При рентгенографии: усиленный легочный рисунок, эмфизема легких.

Спирография: ЖЕЛ – 74%, проба Тиффно - 55%, ОФВ1/ФЖЕЛ 49%.

Вопросы.

1. Назовите физикальные признаки эмфиземы легких и ее патогенез.

2. Признаки и главные механизмы бронхиальной обструкции?

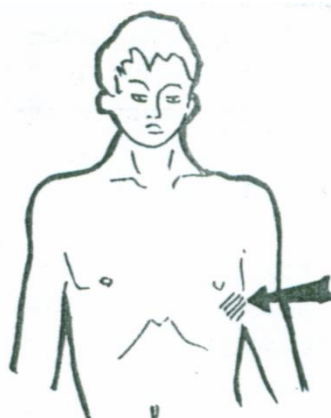
3. Возможные причины артериальной гипертензии?

Ответы к задаче №10

1. Бочкообразная малоподвижная грудная клетка; опущение нижних границ легких; коробочный звук; ослабленное дыхание.

2. Экспираторная одышка, дыхание с удлинненным выдохом и сухие хрипы на выдохе, низкие ОФВ1/ФЖЕЛ и проба Тиффно.

3. Гипертоническая болезнь, пульмогенная гипертензия. Последняя может быть связана с гипоксемией, увеличением сердечного выброса, а также с частым применением вазопрессорных средств



Тема №23: «Исследование больных с заболеваниями легких»

Ситуационная задача 1.

Больной Р. 38 лет по профессии подсобный рабочий. Обратился в поликлинику к врачу-терапевту участковому с жалобами на повышение температуры до 38,0 °С, кашель с обильной слизисто-гнойной мокротой, неинтенсивные боли в грудной клетке при кашле, головную боль, слабость, в конечностях, потливость.

Заболел остро после переохлаждения. Вредные привычки: курит более 15 лет по 20 сигарет в день; сопутствующих заболеваний нет. В последние несколько лет из Москвы не выезжал.

Объективные данные: кожные покровы бледноватые, влажные. Обращает внимание повышенная потливость больного. Нёбные миндалины покрыты беловатым налётом, гиперемированы. В

лёгких дыхание ослабленное справа, множественные влажные мелкопузырчатые хрипы выслушиваются у угла правой лопатки. ЧД в покое до 26 в мин. Тоны сердца приглушены, ритмичные, единичные экстрасистолы. ЧСС - 100 уд/мин, АД - 110/70 мм рт. ст. Живот мягкий безболезненный. По другим органам и системам без видимых патологических отклонений.

ОАК: гемоглобин - 135 г/л, эритроциты $4,7 \cdot 10^{12}/л$, лейкоциты $11 \cdot 10^9/л$, палочкоядерные - 28%, сегментоядерные - 57%; СОЭ - 35 мм/час.

ОАМ: относительная плотность - 1018, белок - 0,99 г/л, гиалиновые цилиндры.

БАК: АЛТ - 58 ед/л; АСТ - 100 ед/л; креатинин - 115 мкмоль/л; фибриноген - 8 г/л.

ЭКГ: Ритм синусовый, правильный, ЧСС - 100 уд/мин, единичные наджелудочковые экстрасистолы. Очаговых изменений миокарда, гипертрофии миокарда нет.

Рентгенография органов грудной клетки: очаговая инфильтрация в базальных отделах правого лёгкого, деформация корня правого лёгкого.

Вопросы.

1. Предположите наиболее вероятный диагноз.
2. Обоснуйте поставленный Вами диагноз.
3. Составьте и обоснуйте план дополнительного обследования пациента.

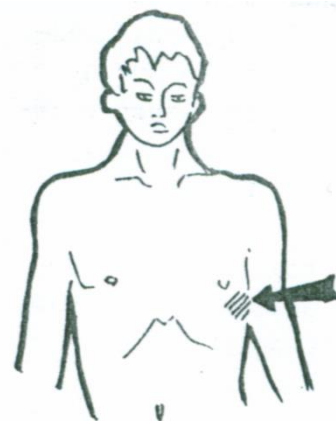
Ответ к задаче №1

1. Внебольничная правосторонняя пневмония. ДН II.

2. Диагноз «внебольничная правосторонняя пневмония» установлен на основании жалоб больного на повышение температуры, кашель со слизисто-гноющей мокротой, неинтенсивные боли в грудной клетке при кашле, потливость, данных анамнеза (острое развитие заболевания после переохлаждения);

данных осмотра (фокус ослабления дыхания, наличие множественных влажных мелкопузырчатых хрипов при аускультации у угла правой лопатки), установление ДН основано на ЧД во время приёма; на основании анализа крови (лейкоцитоз, палочкоядерный сдвиг, СОЭ повышено), на основании рентгенологических данных (очаговая инфильтрация в базальных отделах правого лёгкого).

3. Пациенту рекомендовано: проведение ФВД для выявления дыхательной недостаточности.



Ситуационная задача 2.

Больной предъявляет жалобы на приступы удушья, преимущественно в ночное время, периодически кашель с отделением слизистой мокроты. При осмотре наблюдается диффузный цианоз, набухание шейных вен. При топографической перкуссии высота стояния верхушек спереди составила 5,5 см от верхнего края ключицы, сзади - на уровне остистого отростка 6 шейного позвонка. Нижние границы легких опущены на одно ребро. При аускультации выслушиваются сухие свистящие хрипы.

Вопросы.

- А. О каком заболевании идет речь?
- Б. Какой тип грудной клетки можно ожидать?
- В. Какой основной дыхательный шум будет выслушиваться?
- Г. Почему приступы удушья возникают в ночное время?
- Д. Как изменятся показатели функции внешнего дыхания?

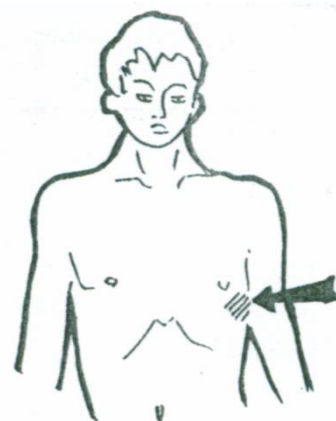
Ответ к задаче №2

1. Бронхиальная астма. 2. Бочкообразная грудная клетка. 3.

Ослабленное везикулярное дыхание

4. Это связано с повышением тонуса парасимпатической нервной системы.

5. Снижение показателей бронхиальной проходимости (тест Тиффно, ОФВ1, ФЖЕЛ), МВЛ, при неизменной или умеренно сниженной ЖЕЛ.



Ситуационная задача 3.

Мужчина 35 лет обратился к врачу-терапевту участковому с жалобами на повышение температуры до 37,6°C в течение пяти дней, кашель с желтоватой мокротой.

Принимал жаропонижающие препараты без особого эффекта. Другие лекарства не принимал. За десять дней до этого перенёс ОРВИ. Лекарственной аллергии не отмечает. Сопутствующих заболеваний нет.

Состояние пациента удовлетворительное, частота дыхания – 19 в мин. Кожные покровы чистые, обычной окраски. При аускультации выслушивается умеренное количество влажных крепитирующих хрипов в нижних задних отделах грудной клетки справа, в других отделах лёгких дыхание везикулярное, хрипов нет. Тоны сердца ритмичные, ясные, 82 удара в минуту, АД - 120/70 мм рт. ст. Живот мягкий, при пальпации безболезненный во всех отделах. Печень и селезёнка не увеличены. Дизурии нет. Симптом поколачивания по поясничной области отрицательный.

Рентгенография органов грудной клетки прямой и боковой проекции: справа в 9-10 сегментах нижней доли определяется инфильтрация.

Вопросы.

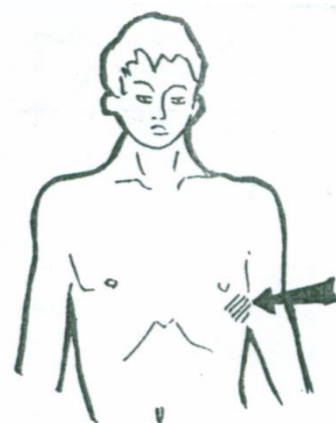
1. Предположите наиболее вероятный диагноз.
2. Обоснуйте поставленный Вами диагноз.
3. Составьте и обоснуйте план дополнительного обследования пациента.

Ответ к задаче №3

1. Внебольничная правосторонняя нижнедолевая пневмония, лёгкое течение. Дыхательная недостаточность (ДН) 0 ст.

2. Диагноз «внебольничная пневмония» установлен на основании жалоб больного на повышение температуры до 37,6°C в течение пяти дней, кашель с желтоватой мокротой, перенесённую накануне ОРВИ; выявленных на приёме у врача при аускультации локальных влажных крепитирующих хрипов в нижней доле правого лёгкого и инфильтративных теней при рентгенографии органов грудной клетки в 9-10 сегментах правого лёгкого, что является наиболее типичной локализацией при пневмонии. Лёгкое течение пневмонии установлено на основании умеренного повышения температуры тела до 37,6°C в течение 5 дней, отсутствия тахикардии, АД в норме, вовлечения двух сегментов лёгких с одной стороны. Интоксикации нет, осложнений нет. Дыхательная недостаточность 0 степени установлена на основании отсутствия одышки (ЧСС - 22 в минуту).

3. Пациенту рекомендованы общий анализ крови и общий анализ мокроты, биохимическое исследование крови (мочевина, креатинин, печёночные ферменты, электролиты) с целью оценки тяжести пневмонии и решения вопроса о целесообразности госпитализации больного; бактериоскопия мазка мокроты с окраской по Граму для предварительной оценки возбудителя заболевания.



Ситуационная задача 4

Исследование плевральной жидкости:

Количество: 200 мл.^[SEP] Цвет: желтовато-белесый. Прозрачность: мутная.

Запах: нет. Удельный вес: 1,023.^[SEP] Белок: 40 г/л.^[SEP] Проба Ривальта: положительная.^[SEP]

Микроскопическое исследование: нейтрофильные лейкоциты сплошь, единичные эритроциты.

Вопросы.

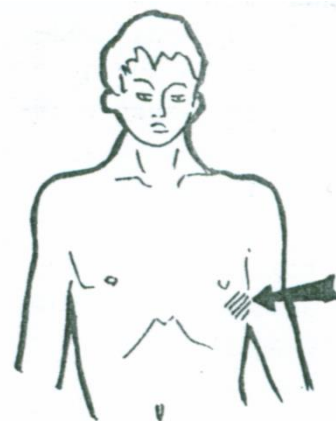
1. Укажите характер выпота?
2. Что такое проба Ривальта?
3. Что понимают под индексом Вотчала-Тиффно (индекс Тиффно)?
4. О чем свидетельствует зловонная мокрота?
5. При каких заболеваниях бывает зловонная мокрота?

Ответ к задаче №4

1. Гнойный экссудат.^[SEP]

2. Качественная проба с уксусной кислотой на содержание белка – серомуцина.^[SEP]

3. Показатель ОФВ1/ЖЕЛ(%).^[SEP]



4. Запах появляется при задержке мокроты в бронхах или полостях в легких (обуславливается деятельностью анаэробов, вызывающих гнилостный распад белков до индола, скатола и сероводорода).
5. При гангрене, абсцессе легкого

Ситуационная задача 5

Исследование плевральной жидкости:

Количество: 200 мл. Цвет: светлый. Прозрачность: прозрачная.

Запах: нет. Удельный вес: 1,008. Белок: 12 г/л. Проба Ривальта: отрицательная.

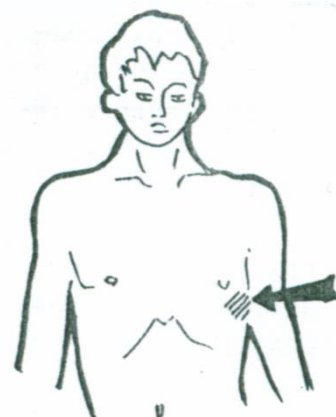
Микроскопическое исследование: единичные лейкоциты, единичные эритроциты. Посев роста не дал.

Вопросы.

1. Укажите характер выпота.
2. Что такое спирография?
3. Какие спирометрические показатели свидетельствуют о рестриктивном типе дыхательной недостаточности?
4. Какой перкуторный звук над жидкостью в плевральной полости?

Ответ к задаче №5.

1. Трансудат.
2. Спирография — метод исследования функции внешнего дыхания (ФВД), включающий в себя измерение объёмных и скоростных показателей дыхания.
3. При рестриктивном синдроме пропорционально уменьшаются все легочные объёмы (ОФВ1), ЖЕЛ, индекс Тиффно не меняется.
4. Тупой.



Ситуационная задача 6.

Больной К. 39 лет обратился к врачу-терапевту участковому с жалобами на сухой кашель, повышение температуры до 37,5°C, общую слабость, боль в грудной клетке при дыхании. В анамнезе — переохлаждение.

Объективно: бледность кожных покровов, небольшое отставание правой половины грудной клетки при дыхании. При перкуссии лёгких ясный легочный звук над всей поверхностью лёгких. При аускультации: ослабленное дыхание и шум трения плевры с правой стороны ниже угла лопатки.

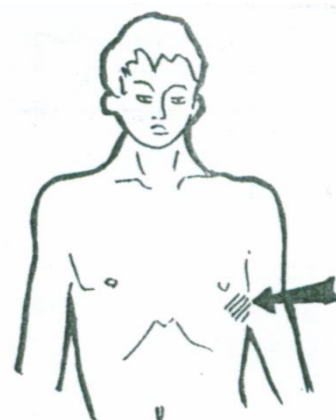
Рентгенологическое исследование органов грудной клетки — без патологии.

Вопросы.

1. Сформулируйте предварительный диагноз.
2. Обоснуйте поставленный Вами диагноз.
3. Укажите объём дообследования, необходимый для уточнения диагноза.
4. При прогрессировании заболевания уменьшились кашель и боль в грудной клетке, появилась выраженная одышка, при клиническом осмотре появились притупление перкуторного тона, ослабление везикулярного дыхания и голосового дрожания в нижних отделах правого легкого.
Какое инструментальное исследование следует выполнить повторно и с какой целью?

Ответ к задаче №6

1. Правосторонний сухой плеврит.
2. Симптоматика сухого плеврита характеризуется болями в грудной клетке, усиливающимися при дыхании, сухим кашлем, субфебрилитетом, недомоганием. Диагностическими критериями сухого плеврита служат клинические и аускультативные данные (шум трения плевры), рентгенологические признаки, данные УЗИ плевральной полости.



3. Рентгенография органов грудной клетки, компьютерная томография грудной клетки. Диаскинтест. Общий анализ крови. ЭКГ. Консультации врача-фтизиатра, врача-ревматолога, врача-кардиолога, врача-гастроэнтеролога. 4. Рентгенография или КТ органов грудной клетки. Для подтверждения появления правостороннего экссудативного плеврита.

Ситуационная задача 5.

Мужчина 56 лет обратился к врачу-терапевту участковому с появившимися после переохлаждения жалобами на кашель с небольшим количеством трудно отделяемой слизисто-гнойной мокроты, одышку при незначительной физической нагрузке, повышение температуры тела до 37,4°C.

Кашель с мокротой отмечает в течение 10 лет. Обострения заболевания 3-4 раза в год, преимущественно в холодную сырую погоду. Около 2 лет назад появилась одышка при физической нагрузке, мокрота стала отходить с трудом. Пациент курит 30 лет по 1 пачке в день. При осмотре: лицо одутловатое, отмечается теплый цианоз, набухание шейных вен на выдохе. Грудная клетка бочкообразной формы. Над лёгочными полями перкуторный звук с коробочным оттенком. Дыхание равномерно ослаблено, с обеих сторон выслушиваются сухие свистящие хрипы. ЧДД: 24 в мин.

Тоны сердца приглушены, акцент 2 тона на лёгочной артерии, там же выслушивается диастолический шум, ритм правильный, ЧСС - 90 ударов в минуту. АД - 120/80 мм рт. ст. Живот мягкий, безболезненный. Печень и селезёнка не пальпируются. Периферических отёков нет.

ОАК: гемоглобин - 168 г/л, лейкоциты - $9,1 \times 10^9$ /л, эозинофилы - 1%, нейтрофилы - 73%, лимфоциты - 26%, СОЭ - 28 мм/ч.

Рентгенограмма органов грудной клетки: лёгочные поля повышенной прозрачности, лёгочный рисунок усилен, деформирован, сосудистый рисунок усилен в центре и обеднён на периферии, корни лёгких расширены, выбухание ствола лёгочной артерии. Инфильтративных изменений не выявлено.

ЭКГ: признаки гипертрофии правого желудочка.

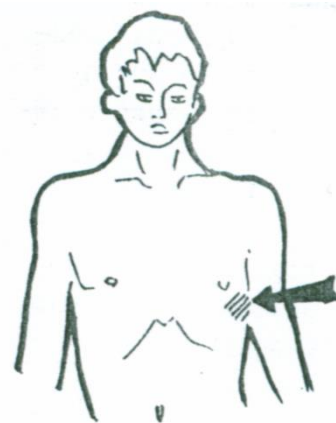
Данные спирографии: снижение ЖЕЛ - до 80%, ОФВ1 - до 32% от должных величин.

Вопросы.

1. *Сформулируйте предварительный диагноз.*
2. *Какие дополнительные исследования необходимо провести для подтверждения диагноза?*

Ответ к задаче №7:

1. Хроническая обструктивная болезнь лёгких (ХОБЛ), крайне тяжёлое течение, стадия обострения. Хроническое лёгочное сердце, компенсация. ДН II.
2. газовый состав крови, пульсоксиметрия, проба с бронходилататорами, цитологическое и микробиологическое исследование мокроты, ФБС, ЭХОКГ.



Ситуационная задача 8.

Женщина 32 лет обратилась к врачу-терапевту участковому с жалобами на учатившиеся в течение последнего месяца приступы удушья, они сопровождаются слышимыми на расстоянии хрипами, кашлем с выделением небольшого количества вязкой мокроты, после чего наступает облегчение.

Подобные состояния беспокоят около 2 лет, не обследовалась. В анамнезе аллергический ринит. Ухудшение состояния связывает с переходом на новую работу в библиотеку. В течение последнего месяца симптомы возникают ежедневно, ночью 3 раза в неделю, нарушают активность и сон.

Объективно: общее состояние удовлетворительное. Нормостенической конституции. Кожные покровы бледно-розового цвета, высыпаний нет. Периферические отёки отсутствуют. Над лёгкими дыхание жёсткое, выслушиваются рассеянные сухие свистящие хрипы. ЧДД - 18 в минуту. Тоны сердца ясные, ритм правильный, ЧСС - 72 удара в минуту. АД - 120/80 мм рт. ст. Живот при пальпации мягкий, безболезненный.

ОАК: эритроциты - $4,2 \times 10^{12}$ /л, гемоглобин - 123 г/л, лейкоциты - $4,8 \times 10^9$ /л, эозинофилы - 16%, сегментоядерные нейтрофилы - 66%, лимфоциты - 18%, моноциты - 2%, СОЭ - 10 мм/ч.

Анализ мокроты общий: слизистая, лейкоциты - 5-7, плоский эпителий - 7-10 в поле зрения, детрит в небольшом количестве, спирали Куршманна.

Рентгенограмма легких. Инфильтративных теней в лёгких не определяется. Диафрагма, тень сердца, синусы без особенностей.

Спиротест. Исходные данные: ЖЕЛ - 82%, ОФВ1 - 62%, ФЖЕЛ - 75%. Через 15 минут после ингаляции 800 мкг Сальбутамола: ОФВ1 - 78%.

Вопросы.

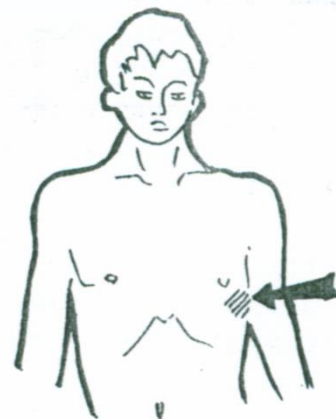
1. Сформулируйте клинический диагноз. Обоснуйте степень тяжести заболевания.
2. Как проводится проба с бронходилататором? Оцените результаты.
3. Какие исследования необходимо провести для подтверждения диагноза?

Ответ к задаче №8:

1. Бронхиальная астма, средней степени тяжести, обострение. Степень тяжести бронхиальной астмы (персистирующая, средней тяжести) выставляется на основании количества дневных приступов (в данном случае ежедневно), ночных симптомов (3 раза в неделю).

2. Спирометрия с использованием ингаляционного бронхолитика быстрого действия. Критерием обратимости бронхиальной обструкции служит прирост ОФВ1 $\geq 15\%$. У данной пациентки обструкция является обратимой.

3. Спирометрия, оценка аллергологического статуса, рентгенография лёгких.



Ситуационная задача 9.

Вызов на дом врача-терапевта участкового к больной 33 лет. Предъявляет жалобы на резкую одышку смешанного типа, кашель с отделением незначительного количества слизистой вязкой мокроты, резкую общую слабость.

Страдает приступами удушья 4 года. Многократно лечилась в стационаре. В процессе лечения неоднократно применялись короткие курсы кортикостероидной терапии. Приступы обычно купировались ингаляциями Беротека, таблетками Теофиллина. Неделю назад переболела острой респираторной вирусной инфекцией. Лечилась домашними средствами. На этом фоне приступы стали повторяться по 5-6 раз в день. В течение последних суток одышка не исчезает. Ингаляции Беротека уменьшали одышку на короткое время, в связи с чем больная пользовалась препаратом 6-8 раз в день.

Объективно: состояние тяжёлое. Больная не может лежать из-за одышки. Кожа бледная, небольшой цианоз. Грудная клетка эмфизематозна, перкуторный звук коробочный. Дыхание резко ослаблено, местами определяется с трудом. Выход удлинен, на выходе высокотональные свистящие хрипы. ЧДД - 26 в мин. Тоны сердца приглушены. Пульс - 120 уд/мин., ритмичный. Артериальное давление (АД) - 150/95 мм рт. ст. Живот мягкий, безболезненный. Госпитализирована в стационар.

Вопросы.

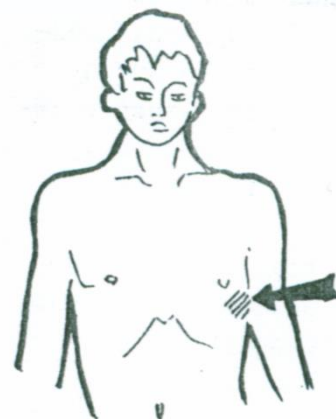
1. Поставьте наиболее вероятный предварительный диагноз.
2. Какие методы исследования необходимы для уточнения диагноза?
3. Какие симптомы являются обязательными для данного заболевания?

Ответ к задаче №9

1. Бронхиальная астма, смешанного генеза, тяжелое течение. Обострение. Астматический статус 1 ст.

2. ОАК; ОАМ; анализ кала на яйца гельминтов;

БАК: общий белок, белковые фракции, серомукоид, гаптоглобин, фибрин, С-реактивный протеин; иммунологический анализ крови: содержание В- и Т-лимфоцитов, иммуноглобулинов (IgE), циркулирующих иммунных комплексов, комплемента, определение



функциональной активности Т- лимфоцитов;
анализ мокроты: клеточный состав, кристаллы Шарко-Лейдена, спирали Куршмана, атипичные клетки, бациллы Коха;
рентгенография грудной клетки, по показаниям - рентгенография придаточных пазух носа;
цифровая спирография,
определение показателей кривой «объем-поток» (пневмотахометрия),
пикфлоуметрия;
ЭКГ; во вне приступном периоде постановка проб с аллергенами, по показаниям - провокационных проб.

3. Характерны типичные приступы удушья, состоящие из трех периодов: предвестников, разгара и обратного развития, сухие свистящие хрипы. Для астматического статуса характерен кашель с трудноотделяемой мокротой, вплоть до полного ее отсутствия.

Тема №24: «Симптоматика заболеваний почек и мочевыводящих путей»

Ситуационная задача 1.

Пациент с жалобами на головную боль, головокружение, повышение артериального давления, снижение количества отделяемой мочи и одышку при физической нагрузке, отмечает появление отеков.

Вопросы.

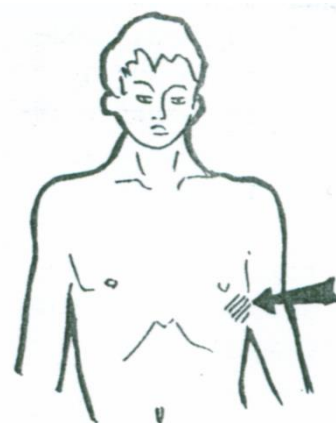
1. Какие вопросы необходимо задать пациенту и какие признаки выявить при объективном обследовании, чтобы определить биомеханизм возникновения отеков?
2. С отеками какого происхождения при подобных жалобах необходимо дифференцировать почечные отеки?
3. Проявлением какого синдрома могут быть жалобы на головную боль, головокружение?

Ответ к задаче № 1

1. Вопросы для уточнения жалоб: время возникновения отеков в течение суток, как они изменяются в течение дня, их преимущественная локализация, характерна ли для них подвижность.

При объективном обследовании необходимо оценить локализацию, окраску кожных покровов, температуру кожи над отеками, их консистенцию.

2. В данном случае необходимо дифференцировать отеки почечного и сердечного происхождения.
3. Головная боль, головокружение могут быть проявлением синдрома повышения АД.



Ситуационная задача 2.

Поступил больной с жалобами на интенсивную одностороннюю боль в поясничной области, с иррадиацией в паховую область, боль возникла внезапно после тряской езды.

Вопросы.

1. Какой механизм боли?
2. Какие нарушения мочеиспускания могут быть у больного?
3. Что Вы обнаружите при объективном исследовании органов мочевого выделения?
4. Что будет выявляться в клиническом анализе мочи?

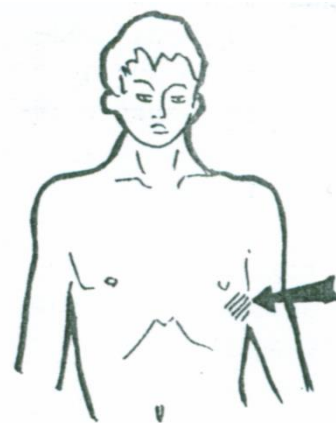
Ответ к задаче № 2

1. Обструкция мочеточника камнем – спазм гладкой мускулатуры.

2. Странгурия, поллакиурия.

3. Почки нормальных размеров, резко положительный симптом Пастернацкого с больной стороны.

4. Моча красная (макрогематурия), незначительная протеинурия (< 0,1 г/л), мочевые конкременты.



Ситуационная задача 3.

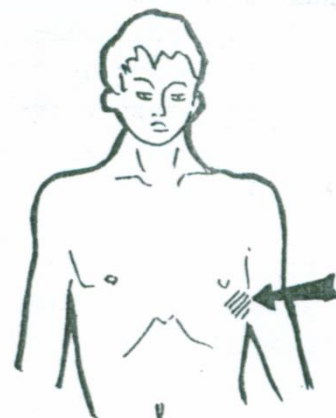
У больного с тяжелым хроническим заболеванием почек выслушивается шум трения перикарда.

Вопросы.

- А. Чем обусловлено возникновение?*
- Б. Какая стадия заболевания у больного?*
- В. Какие нарушения ритма дыхания характерны для больного в крайне тяжелом состоянии?*
- Г. Какие цифры креатинина крови будут?*
- Д. Какие показатели будут в пробе Реберга?*

Ответ к задаче №3.

1. Развитием уремического перикардита.
2. Конечная стадия хронической почечной недостаточности, уремическая.
3. Дыхание Чейн-Стокса, Куссмауля.
4. $> 0,72$ ммоль/л.
5. Клубочковая фильтрация до 1 – 5 мл/мин, канальцевая реабсорбция до 60 – 80%.



Ситуационная задача 4

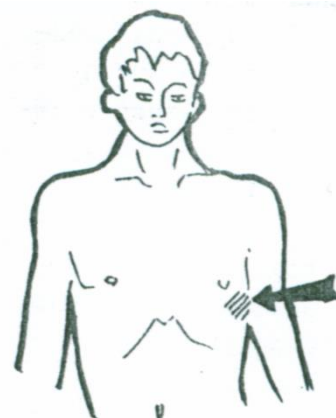
В течение 12 месяцев после перенесенного острого гломерулонефрита у больной держатся изменения в анализе мочи: белок 1 г\л, измененные эритроциты 6-7 в поле зрения, плотность мочи 1006-1007, никтурия.

Вопросы.

- 1. О чем свидетельствует такое течение заболевания?*
- 2. Какие жалобы может предъявлять больная?*
- 3. Что Вы выявите при осмотре лица?*
- 4. Что будет выявляться при объективном исследовании почек?*
- 5. Какие изменения будут на рентгенограмме?*

Ответ к задаче № 4.

1. О переходе острого гломерулонефрита в хронический.
2. Возможно отсутствие жалоб.
3. Facies nephritica.
4. Почки не пальпируются, их размеры не изменены. Симптом Пастернацкого отрицательный.
5. Симметричное снижение секреции мочи в обеих почках.



Ситуационная задача 5

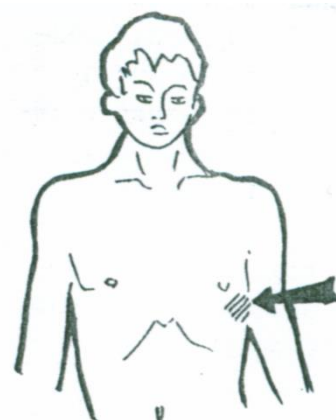
У больного 30 лет в течение 1 года САД 150-160 мм.рт.ст., не поддающееся медикаментозной коррекции. При исследовании мочи было обнаружено: белок - 0.5г\л, измененные эритроциты 5-10 в поле зрения, гиалиновые цилиндры - 4-5 в поле зрения.

Вопросы.

- 1. Какова причина таких изменений в анализе мочи?*
- 2. Какие жалобы будет предъявлять больной?*
- 3. Механизм артериальной гипертонии?*
- 4. Что будет выявлено при объективном исследовании сердца?*
- 5. Какие данные будут получены при исследовании почек?*

Ответ к задаче № 5

1. У больного гипертоническая форма хронического гломерулонефрита.
2. На головные боли, головокружение, снижение зрения, боли в области сердца, сердцебиение. Возможна одышка и приступы удушья.
3. Активация ренин-ангиотензин-альдостероновой системы вследствие пролиферативно-склерозирующего процесса в почках.
4. Верхушечный толчок сильный, резистентный, умеренно смещен влево. Умеренно увеличен левый поперечник сердца. Тоны сердца: ослабление I тона на верхушке, акцент II тона на аорте.
5. Почки не пальпируются, их размеры не изменены.



Ситуационная задача 6

У больного с хроническим заболеванием почек выявлена анasarка, глухие тоны сердца, тахикардия, трапецевидная конфигурация сердца. В анамнезе – острый гломерулонефрит.

Вопросы.

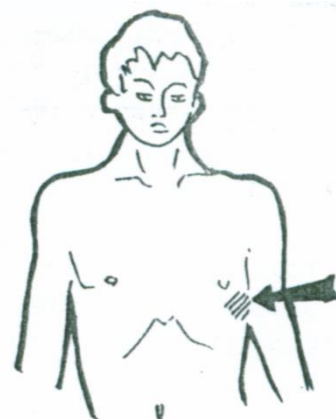
1. Какой механизм отеков?
2. Причина описанных симптомов со стороны сердца?
3. Какая величина протеинурии?
4. Какие изменения будут в биохимическом анализе крови?

Ответ к задаче № 6

1. Постоянная протеинурия приводит к гипопроотеинемии и снижению онкотического давления. Падение онкотического давления приводит к отекам, развивается гиповолемия, гипонатриемия, что стимулирует продукцию альдостерона, развивается порочный круг. 2. Развитие гидроторакса. Массивная протеинурия, > 3,5 г в сутки. 4.

Гипопроотеинемия, гиперхолестеринемия, гиперлипидемия.

3.



Ситуационная задача 7

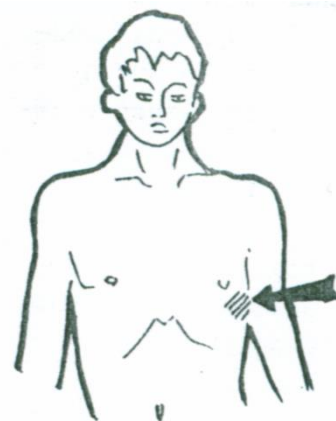
Больного 60 лет беспокоит беспричинная, стойкорезидивирующая, безболевая макрогематурия.

Вопросы.

1. О каком заболевании следует думать?
2. Какие другие жалобы может предъявлять больной?
3. Какие изменения в клиническом анализе мочи могут быть, кроме гематурии.
4. Какие изменения могут быть в анализе крови?
5. Какие инструментальные исследования могут подтвердить диагноз?

Ответ к задаче № 7

1. Злокачественным новообразованием почки. 2. На слабость, снижение трудоспособности, похудание, депрессию.
3. Умеренная протеинурия. 4. Нормохромная анемия, ускорение СОЭ.
5. УЗИ, компьютерная томография.



Ситуационная задача 8

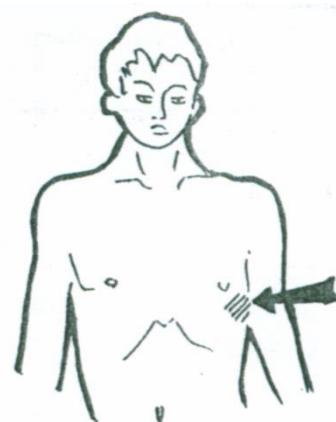
Пациент, длительно страдающий мочекаменной болезнью, стал предъявлять жалобы на преобладание ночного диуреза над дневным, снижение количества отделяемой мочи до 500 мл/сутки.

Вопросы.

1. Как называются эти состояния?
2. Какой минимум обследования почек из известных Вам методов предложите?
3. Проявлением какого состояния может быть данный симптом?

Ответ к задаче № 8

1. Никтурия, олигурия.
2. Анализ мочи по Зимницкому, проба Реберга, расчет скорости клубочковой фильтрации по формулам Кокрофта-Гаулта, MDRD, УЗИ почек, при отсутствии противопоказаний радионуклидный метод исследования.
3. Появление жалоб на никтурию, олигурию при длительно существующей патологии почек свидетельствует о присоединении синдрома хронической почечной недостаточности.



Ситуационная задача 9

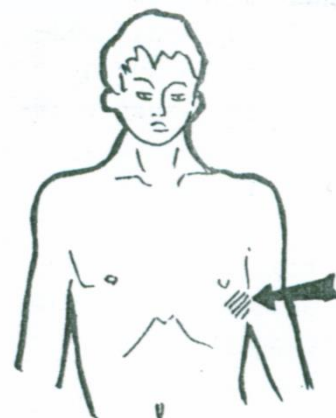
При физикальном обследовании пропальпирован нижний полюс почки.

Вопросы.

1. В каких случаях это возможно?
2. Какие свойства органа возможно определить?
3. Проявлением какого состояния может быть данный симптом?

Ответ к задаче № 9

1. Возможно пропальпировать почку, увеличенную в 1,5-2 раза, или почку при ее опущении.
2. В данном случае необходимо оценить форму, поверхность, консистенцию, болезненность органа. При пальпации почки целиком также оценивается объем ее смещения.
3. Определяемый при пальпации нижний полюс почки может быть следствием нефроптоза (опущения почки), ее дистопии, увеличения органа (опухоль почки, поликистоз, гидронефроз, амилоидоз).



Тема №25: «Синдромы заболеваний почек»

Ситуационная задача 1.

Больной 23 лет обратился к врачу-терапевту участковому с жалобами на отёки лица, век, туловища, конечностей, снижение количества выделяемой за сутки мочи, слабость, головную боль.

Из анамнеза известно, что страдает хроническим тонзиллитом. Подобные симптомы впервые появились 2 года назад, длительно лечился в нефрологическом отделении, получал преднизолон с положительным эффектом, выписан из стационара в удовлетворительном состоянии. После выписки у врача не наблюдался, не лечился, хотя отмечал периодически отёки на лице. 2 недели назад переболел ангиной, после этого состояние резко ухудшилось, появились вышеуказанные жалобы.

При осмотре АД – 150/95 мм рт. ст., ЧСС – 92 удара в минуту, ЧДД – 22 в мин.

Данные обследования.

ОАК: эритроциты - $3,4 \times 10^{12}/л$, гемоглобин - 124 г/л, цветовой показатель - 0,89, лейкоциты - $5,4 \times 10^9/л$, лейкоцитарная формула - в норме, СОЭ – 42 мм/ч.

БАК: общий белок крови – 35,6 г/л, альбумины – 33%, холестерин крови – 9 ммоль/л.

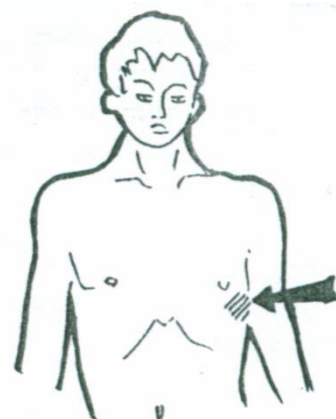
ОАМ: удельный вес – 1012, белок – 5,4 г/л, эритроциты выщелоченные – 20-25 в поле зрения, восковидные цилиндры – 9-10 в поле зрения.

Вопросы.

1. Укажите основной клинико-лабораторный синдром.
2. Сформулируйте предположительный диагноз.
3. Какие дополнительные исследования необходимы для уточнения диагноза?

Ответ к задаче №1:

1. Нефротический синдром. 2. Хронический гломерулонефрит, нефротическая форма, стадия обострения.
3. Проведение УЗИ органов брюшной полости и почек, ЭКГ, ЭхоКГ, рентгенография органов грудной клетки, определение креатинина, мочевины, электролитов, тромбоцитов, коагулограмма, время свёртываемости крови, расчёт СКФ, определение суточной протеинурии, исследование глазного дна, пункционная биопсия почек.



Ситуационная задача 2.

Больная П. 40 лет, медсестра, обратилась к врачу-терапевту участковому с жалобами на периодически учащённое болезненное мочеиспускание, ноющие боли в поясничной области без иррадиации, головную боль, слабость.

Считает себя больной в течение 8 лет. Боли в поясничной области связывает с физическим перенапряжением. В течение последних 3 дней ощущает периодическое «познабливание».

Объективно: состояние удовлетворительное. Незначительная пастозность и бледность лица, температура тела - $37,3^{\circ}C$. При перкуссии над всеми лёгочными полями ясный лёгочный звук,

аускультативно – дыхание везикулярное, хрипов нет. ЧД - 16 в минуту. Границы относительной сердечной тупости в пределах нормы. Тоны сердца громкие, ритмичные. АД - 155/95 мм рт. ст., ЧСС - 84 в минуту. Язык сухой. Живот мягкий, безболезненный во всех отделах. Печень, селезёнка не пальпируются. Отмечается незначительная болезненность при поколачивании поясничной области, больше справа.

ОАК: эритроциты - $3,9 \times 10^{12}/л$, гемоглобин - 107 г/л, цветовой показатель – 0,8, лейкоциты – $10,2 \times 10^9/л$, эозинофилы – 2%, палочкоядерные нейтрофилы – 8%, сегментоядерные нейтрофилы – 48%, лимфоциты – 38%, моноциты - 4%, СОЭ - 25 мм/ч.

ОАМ: относительная плотность - 1010, белок - 0,04%, лейкоциты - 12-16 в поле зрения, эритроциты - 0-1 в поле зрения, бактериурия.

Моча по Нечипоренко: эритроциты - $1,2 \times 10^6/л$, лейкоциты – $8,0 \times 10^6/л$.

ЭКГ: ритм синусовый, ЧСС - 86 в мин. ЭОС - расположена полувертикально. Признаки гипертрофии левого желудочка.

Рентгенография органов грудной клетки: лёгочные поля без очаговых и инфильтративных изменений, расширение границ сердца влево.

Вопросы.

1. Выделите синдромы, определите ведущий (ведущие).
2. Сформулируйте предварительный диагноз и обоснуйте его.
3. Составьте план дополнительного обследования для уточнения диагноза.

Ответ к задаче №2:

1. Синдромы: дизурический, мочевого, артериальной гипертензии, болевой (поясничный), анемический, воспалительный. Ведущий синдром: дизурический.

2. Предварительный диагноз: хронический пиелонефрит, двухсторонний, рецидивирующее течение, в стадии обострения. Хронический цистит, обострение.

Обоснование: анамнестические сведения о хроническом течении заболевания, симптомах воспалительной интоксикации, выделенные синдромы (дизурический, артериальной гипертензии, болевой и мочевого).

3. Дополнительные исследования: бактериологическое исследование мочи с определением чувствительности к антибиотикам, УЗИ почек; экскреторная урография; ренография. Консультация врача-невролога.

Ситуационная задача 3.

Больной К. 49 лет, экономист, жалуется на головные боли, головокружение, повышение артериального давления до 160/100 мм рт. ст., инспираторную одышку и чувство сердцебиения при незначительной физической нагрузке, сердце, отёки верхних и нижних конечностей.

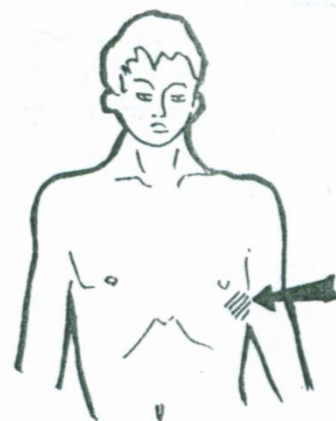
Из анамнеза известно, что 5 лет назад через 2 недели после проведения вакцинации у пациента в течение нескольких дней отмечалась макрогематурия. Из-за занятости за медицинской помощью не обращался. Последние полгода повышение АД до 190/100 мм рт. ст. Неделю назад появилась в ротоглотке при глотании, однократное повышение температуры тела до $38,0^{\circ}C$, не лечился. Одновременно заметил отёки ног, лица, снижение суточного диуреза. При ОАМ выявлена протеинурия, лейкоцитурия. Перенесённые заболевания: частые ОРЗ, ангины. Вредные привычки отрицает.

Объективно: состояние средней степени тяжести. Рост - 183 см, масса тела - 90 кг. Температура тела - $36,2^{\circ}C$. Лицо бледное, одутловатое, веки отёчны, глаза сужены. Кожные покровы и слизистые бледные, чистые, влажные. Выраженные отёки на голенях. Периферические лимфоузлы не пальпируются.

Грудная клетка нормостенической формы, симметричная. При перкуссии ясный лёгочный звук. Частота дыхания - 16 в минуту. Дыхание везикулярное, хрипов нет.

Пульс одинаков на обеих лучевых артериях, 90 в минуту, удовлетворительного наполнения, напряжён. При аускультации: тоны сердца ясные, числом два, ритм правильный, акцент II тона над аортой, АД - 180/100 мм рт. ст.

Слизистая задней стенки глотки и мягкого нёба бледно-розовая, чистая. Нёбные миндалины не увеличены, слизистая их бледно-розовая чистая, лакуны их свободные.



Живот симметричный, мягкий, безболезненный во всех отделах при поверхностной и глубокой пальпации, передняя брюшная стенка отёчна. Пальпация правого подреберья безболезненна, край печени не пальпируется, размеры по Курлову: 10×9×8 см. Селезёнка не увеличена.

Поясничная область отёчна, симптом поколачивания отрицателен с обеих сторон. Почки не пальпируются.

ОАК: гемоглобин - 120 г/л, эритроциты - $4,8 \times 10^{12}$ /л, лейкоциты - $5,8 \times 10^9$ /л, эозинофилы - 3%, палочкоядерные нейтрофилы - 3%, сегментоядерные нейтрофилы - 53%, лимфоциты - 35%, моноциты - 6%; СОЭ - 30 мм/ч.

ОАМ: светло-жёлтая, прозрачная, рН кислая, удельный вес - 1,016, белок - 6,5 г/л, эпителий - ед. в поле зрения, эритроциты - 15-20 в поле зрения, лейкоциты - 2-4 в поле зрения, цилиндры: гиалиновые - 1-2 в поле зрения, зернистые - 0-2 в поле зрения.

БАК: билирубин общий - 12,8 ммоль/л, мочевины - 7,3 ммоль/л., креатинин - 0,096 ммоль/л, глюкоза - 4,3 ммоль/л, холестерин - 14,2 ммоль/л, калий - 3,8 ммоль/л, общий белок - 50 г/л, альбумин - 25 г/л.

Суточная протеинурия - 10,2 г, диурез - 900 мл. Белки мочи методом эл/фореза: А - 80%, Г - 20%.

УЗИ почек, мочевого пузыря: правая почка - 120×56 мм, паренхима - 20 мм, левая почка - 118×54 мм, паренхима - 19 мм. Паренхима обеих почек диффузно-неоднородная. Лоханки, чашечки не изменены. Конкременты, объёмные образования не выявлены. Мочевой пузырь б/о.

Вопросы.

1. Выделите ведущие синдромы
2. Объясните патофизиологические механизмы их возникновения).
3. Обоснуйте и сформулируйте диагноз.
4. Составьте план дополнительного обследования.

Ответ к задаче №3:

1. Синдромы: а) артериальной гипертензии (АД = 180/100 мм рт.ст., расширение границ сердца, акцент 2 тона на аорте); б) нефротический (отеки, массивная протеинурия 10,2 г/сут, селективная, гипопроteinемия - 50 г/л, гипоальбуминемия - 25 г/л, гиперхолестеринемия - 14,2 ммоль/л.); в) мочевой (протеинурия, эритроцитурия, цилиндрурия).

2. а) Основными причинами возникновения артериальной гипертензии являются: увеличение объема циркулирующей крови за счет задержки воды активация ренин-ангиотензин-альдостероновой и симпатoadреналовой системы занижением функции депрессорной системы почек.

б) При поражении почечного фильтра (подоцитов или базальной мембраны) возникает протеинурия. Из-за меньшей величины альбумины в первую очередь проходят почечный фильтр. Это сопровождается снижением альбуминов в крови и приводит к снижению онкотического давления плазмы и появлению отеков у больных.

2. Диагноз основной «хронический гломерулонефрит, смешанная форма».

Обоснование: анамнестические данные о рецидивирующем в течение 5 лет, гематурии, артериальной гипертензии в течение полугода, развитии симптомов заболевания через две недели после вакцинации и рецидивировании симптомов после фарингеальной инфекции, выявленных гипертонического и нефротического синдромов.

3. Пункционная биопсия почки, УЗДМ – сосудов почек, ЭХО-КГ, глазное дно, ФГДС, железистый комплекс, группа крови, Rh + фактор; рентгенография органов грудной клетки, УЗИ брюшной полости. Определить СКФ по формуле Кокрофта – Гоулта ($140 - \text{возраст} \times \text{вес (кг)} \times 0,81 \times \text{уровень креатинина в мкмоль/л} \times 0,85$ (для ж.).



Ситуационная задача 4

Больная М., 60 лет, поступила с жалобами на нестерпимые боли в левой поясничной области с иррадиацией в паховую область по внутренней поверхности бедра. Больная не может найти места от боли. Боль сопровождается тошнотой, рвотой, вздутием живота, частым болезненным мочеиспусканием.

Подобные приступы уже были неоднократно, и больная М. заметила, что их возникновение связано с длительной «тряской» ездой в транспорте.

При осмотре: живот мягкий, безболезненный. Резко положительный симптом Пастернацкого справа.

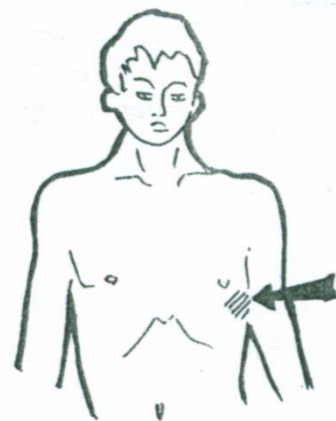
ОАМ: относительная плотность – 1,020, жёлтая, мутная, реакция щёлочная, белок – отсутствует, переходной эпителий в большом количестве, лейкоциты – 3-7 в поле зрения, эритроциты – 15-20 в поле зрения, цилиндры отсутствуют, оксалаты в большом количестве.

Вопросы.

1. Какой клинический синдром можно выделить у больной?
2. Какие мочевые симптомы имеются в данном случае?
3. О каком заболевании следует думать у больной?
4. Какие дополнительные исследования следует провести больной?

Ответ к задаче №4

1. Синдром почечной колики
2. Лейкоцитурия, микрогематурия, оксалатурия.
3. Мочекаменная болезнь
4. УЗИ органов брюшной полости, обзорную рентгенографию почек, внутривенную урографию



Ситуационная задача 5

В клинику поступил больной М., 37 лет с жалобами на распространённые упорные отёки.

В течение 8 лет страдает хроническим гломерулонефритом с редкими обострениями, проявляющимися обычно отёками. Последнее обострение - 2 недели назад: проснулся утром и с трудом открыл глаза из-за отёков, затем отёки быстро распространились по всему телу.

При осмотре: лицо бледное, пастозное, веки набухшие, глазные щели сужены. Отёки верхних и нижних конечностей, поясницы. Отёки мягкие, подвижные. Тоны сердца ослаблены, ритм правильный. Пульс 88 ударов в минуту, АД – 130 и 80 мм рт.ст. Живот мягкий, безболезненный. Почки не пальпируются. Симптом Пастернацкого отрицательный с обеих сторон. За сутки выделил 400 мл мочи.

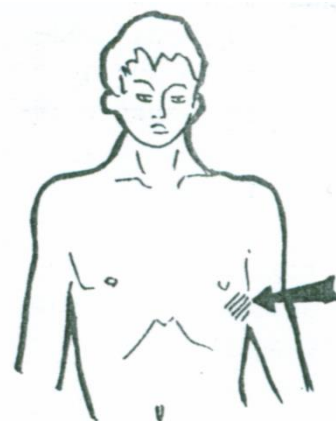
ОАМ: количество 70 мл, относительная плотность – 1,028, прозрачность – неполная, белок - 6 г/л, лейкоциты – 1-3 в поле зрения, эритроциты – 0-1 в поле зрения, гиалиновые цилиндры – 6-8 в поле зрения, зернистые – 2-4 в поле зрения, восковидные – 4-6 в поле зрения, слизь и бактерии в незначительном количестве.

Вопросы.

1. Какой ведущий синдром у данного больного?
2. Какие исследования надо провести для подтверждения ведущего синдрома, и какие симптомы могут быть выявлены при лабораторных исследованиях?

Ответ к задаче №5

1. Нефротический синдром.
2. Определить суточную протеинурию, уровень общего белка (гипопротеинемия) и альбумина (гипоальбуминемия) в сыворотке крови, а также для выявления гиперлипидемии - содержание в крови холестерина и триглицеридов.



Ситуационная задача 6

На приеме пациент с жалобами на головную боль, слабость, тошноту, потерю аппетита, кожный зуд, повышение артериального давления.

Из анамнеза: врожденная аномалия развития мочеточников (от операции отказался). В течение последних 10 лет по данным амбулаторной карты до настоящего времени в ОАМ постоянно выявлялись относительная плотность в пределах 1010-1015, лейкоцитурия до 10-20 в поле зрения, определяются бактерии, слизь.

Объективно: веки отечные, кожные покровы сухие, бледные, со следами расчесов, от тела специфический запах мочи. АД 180/110 мм рт.ст.

Вопросы.

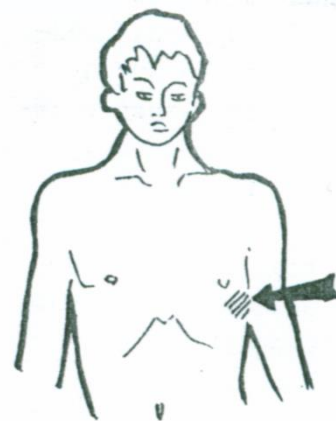
1. Какие синдромы предполагаете у пациента?
2. Какие лабораторные исследования надо провести для уточнения диагноза?
3. Какие необходимы инструментальные исследования при отсутствии противопоказаний?

Ответ к задаче №6

1. Есть проявления следующих синдромов: мочевого, отечный, гипертензивный, а также синдром хронической почечной недостаточности.

2. Необходимы: анализ мочи по Нечипоренко, Зимницкому, проба Реберга, надо рассчитать скорость клубочковой фильтрации (MDRD) и клиренс креатинина (формула Кокрофта-Гаулта).

3. УЗИ почек обязательно, при отсутствии противопоказаний (для решения вопроса о хирургическом лечении) - экскреторная урография, радиоизотопное исследование, компьютерная томография, цистоскопия для изолированной оценки секреции мочи каждой почкой.



Ситуационная задача 7

Молодая женщина, беременность 36 недель. Предъявляет жалобы на головную боль, слабость, данные проявления беспокоят в течение 6-7 часов. До настоящего момента беременность протекла благоприятно.

Объективно: кожные покровы бледные, легкая пастозность стоп, АД на правой руке 160/90 мм рт.ст., на левой 150/100 мм рт.ст.

Вопросы.

1. Какой синдром необходимо предполагать в данном случае?
2. Какие моменты необходимо уточнить при сборе анамнеза, в том числе акушерского?
3. На какое патогенетическое звено должно быть направлено лечение?
4. Как осуществлять контроль состояния пациентки?

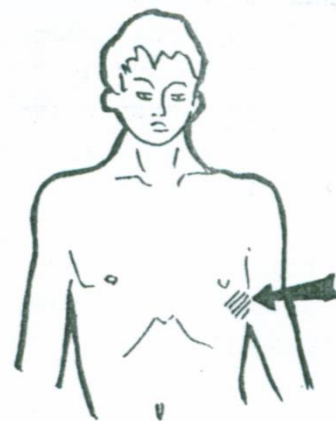
Ответ к задаче № 7

1). Надо предполагать развитие синдрома преэклампсии на фоне нефропатии беременных.

2. Необходимо уточнить: были ли ранее до беременности заболевания почек, а также какая это беременность по счету (эклампсия чаще всего развивается у первородящих).

3. Учитывая патогенез синдрома почечной эклампсии лечение должно быть направлено на снижение артериального давления, устранение вазоспазма и отека головного мозга.

4. При динамическом наблюдении необходимо контролировать АД на обеих руках, с учетом возможной асимметрии, ориентируясь на максимальные полученные значения.



Ситуационная задача 8

Больной Н., 24 года: жалобы на общую слабость, недомогание, частые и продолжительные головные боли в затылочной области, появление отеков на лице в утренние часы.

Болен в течение 1,5 лет.

Объективно: общее состояние удовлетворительное. Кожные покровы бледные. Отеки на лице. На нижних конечностях отеков нет.

Верхушечный толчок в V межреберье по левой СКЛ – ригидный и разлитой. Границы ОТС: правая на 1 см кнаружи от правого края грудины, левая по левой СКЛ, верхняя нижний край III ребра. Ритм сердца правильный, физиологическое соотношение тонов на верхушке сохранено, акцент II тона на аорте. ЧСС 72 уд/мин, АД на обеих руках 220/120 мм рт.ст.

ОАМ: цвет – светло-желтый, моча прозрачная, реакция слабокислая, плотность 1020, белок 1,4 г\л, лейкоциты 4-5 в поле зрения, эритроциты 24-30 в поле зрения, выщелоченные, цилиндры гиалиновые до 6 в поле зрения.

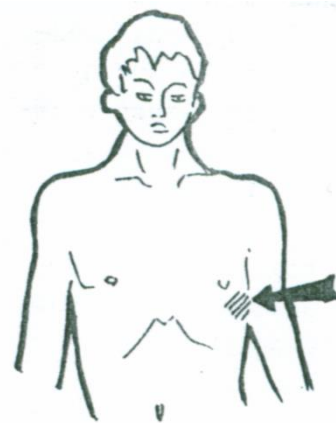
ОАК: эритроциты $4,0$ на 10^{12} , гемоглобин 127 г/л, лей $8,9$ на 10^9 /л, СОЭ 28 мм/час. Креатинин крови $0,06$ ммоль/л. На ЭКГ признаки синусовый ритм, признаки гипертрофии левого желудочка.

Вопросы.

1. Какие синдромы предполагаете у пациента?
2. Каковы особенности ведущего синдрома?
3. Сформулируйте предварительный диагноз?
4. Следует ли продолжить диагностику? Если да, то какие исследования необходимо провести.

Ответ к задаче №8

1. Есть проявления синдромов: отечного, гипертензивного, мочевого, астенического.
2. Мочевой синдром: протеинурия, гематурия, цилиндрурия. Это клубочковый тип нефропатии, т.к. белок мочи представлен более $1,0$ г/с, удельный вес более 1018 , реакция мочи слабнокислая, присутствуют гиалиновые цилиндры.
3. На основании выявленных синдромов, длительности заболевания $1,5$ года, предварительный диагноз - хронический гломерулонефрит, гипертонический вариант. ХПН 0 ст.
4. Необходима пункционная биопсия почек со световой и иммунофлюоресцентной микроскопией биоптата для определения клинико-морфологического варианта гломерулонефрита.



Тема № 26: «Исследование больных с заболеваниями почек»

Ситуационная задача 1.

Больная 30 лет. Жалобы на частое и болезненное мочеиспускание, боли в поясничной области справа, выделение мутной мочи, повышение температуры тела до $37,6^{\circ}\text{C}$.

Из анамнеза: впервые жалобы появились 10 лет назад во время беременности. Проводилась антибактериальная терапия, роды – без осложнений. В последующем обострений заболевания не было. Ухудшение состояния 5 дней назад после переохлаждения.

Объективно: состояние средней степени тяжести. Кожные покровы обычной окраски, периферических отеков нет. Периферические лимфатические узлы не увеличены. Грудная клетка обычной формы. Частота дыхания - 20 в минуту. В лёгких дыхание везикулярное, хрипы не выслушиваются. Границы относительной сердечной тупости в пределах нормы. Тоны сердца приглушены, ритм правильный. ЧСС - 90 в минуту. АД $-140/90$ мм рт. ст. Живот мягкий, безболезненный. Печень у края рёберной дуги. Симптом поколачивания положительный справа.

ОАК: гемоглобин - 118 г/л, эритроциты - $4,0 \times 10^{12}$ /л, лейкоциты - $14,0 \times 10^9$ /л, эозинофилы - 1%, палочкоядерные нейтрофилы - 10%, сегментоядерные нейтрофилы - 65%, лимфоциты - 20%, моноциты - 4%, тромбоциты - $200,0 \times 10^9$ /л, СОЭ -24 мм/час.

БАК: креатинин - $0,08$ ммоль/л, мочевины - $6,5$ ммоль/л.

ОАМ: удельный вес - 1010 , белок - $0,07$ мг/л, реакция кислая, лейкоциты - 15-20 в поле зрения, эритроциты - 0-1 в поле зрения.

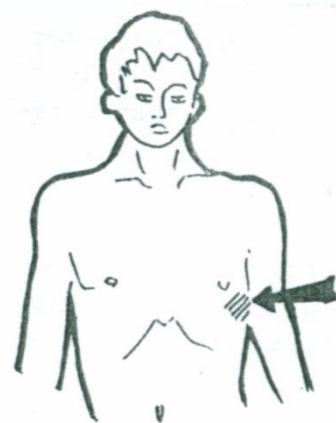
УЗИ почек: почки обычной формы и размеров. Чашечно-лоханочная система почек деформирована и уплотнена. Конкрементов нет.

Вопросы.

1. Какой можно поставить предварительный диагноз?
2. Какие дополнительные методы обследования необходимо назначить больной для уточнения диагноза? Обоснуйте.

Ответ к задаче №1:

1. Хронический правосторонний пиелонефрит, ст. обострения. ХБП 1 ст.
2. Бактериологическое исследование мочи (посев мочи) с целью идентификации возбудителя и определения его чувствительности к антибиотикам; анализ мочи по Зимницкому с целью определения концентрационной способности почек, проба Нечипоренко; обзорная и экскреторная урография, которая позволяет выявить не только изменение размеров и формы почек, их расположение,



наличие конкрементов в чашках, лоханке или мочеточниках, но и судить о состоянии суммарной выделительной функции почек;
для расчёта скорости клубочковой фильтрации – вес, рост больной;
для исключения латентно протекающей железодефицитной анемии - сывороточное железо, общая железосвязывающая способность сыворотки, сывороточный ферритин.

Ситуационная задача 2.

Больная 18 лет обратилась к врачу-терапевту участковому с жалобами на боли в поясничной области, учащенное мочеиспускание, озноб.

Из анамнеза известно, что часто болеет ОРВИ, периодически бывают тупые боли внизу живота, на этом фоне бывает субфебрильная температура; иногда отмечается болезненное мочеиспускание.

При осмотре: кожные покровы обычной окраски, температура 37,8°C. В лёгких дыхание везикулярное, хрипов нет. Число дыхательных движений – 20 в минуту. Тоны сердца ясные, ритмичные. Частота сердечных сокращений – 96 в минуту. Симптом Пастернацкого положительный с обеих сторон. Мочеиспускание учащено и болезненно. Отеков нет.

ОАК: гемоглобин – 114 г/л, эритроциты – $4,5 \times 10^{12}/л$, лейкоциты – $18,5 \times 10^9/л$, палочкоядерные нейтрофилы – 10%, сегментоядерные нейтрофилы – 70%, лимфоциты – 22%, моноциты – 9%, СОЭ – 28 мм/час.

ОАМ: реакция щелочная, белок - 0,06%, лейкоциты – сплошь на все поле зрения, эритроциты – 1-2 в поле зрения, бактерии – значительное количество.

УЗИ почек: почки расположены правильно, размеры на верхней границе нормы. Чашечно-лоханочная система расширена с обеих сторон.

Вопросы.

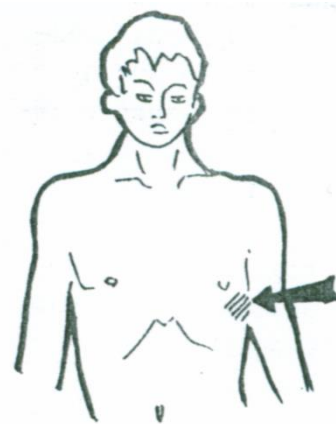
1. *Предположите наиболее вероятный диагноз.*
2. *Обоснуйте поставленный Вами диагноз.*
3. *Укажите дополнительные методы исследования для уточнения диагноза.*

Ответ к задаче №2:

1. Хронический двусторонний пиелонефрит, фаза обострения.
2. Хронический, так как в анамнезе – неоднократные подъёмы температуры, сочетающиеся с болями в животе и болезненным мочеиспусканием.

По данным УЗИ выявлено расширение собирательных систем обеих почек. Фаза обострения, так как при поступлении имелись явления интоксикационного синдрома, положительный симптом Пастернацкого, выраженная лейкоцитурия и бактериурия, воспалительная реакция периферической крови.

1. Бактериологическое исследование мочи с целью типирования микрофлоры; исследование мочи по Зимницкому (для хронического пиелонефрита характерно умеренное снижение концентрационной способности почек); определение креатинина крови, при нормальных значениях показана внутривенная экскреторная урография (для оценки анатомического и функционального состояния мочевыводящих путей).



Ситуационная задача 3.

Больная И. 34 лет, оператор машинного доения, поступила в терапевтическое отделение с жалобами на повышение АД до 220/120 мм рт. ст., головные боли, сердцебиение, перебои в области сердца, тошноту, сухость во рту, зуд кожных покровов.

Считает себя больной около 15 лет, когда появились отёки под глазами, при обследовании было выявлено наличие белка и эритроцитов в моче, диагноз не помнит. В течение последнего года стала замечать головные боли, головокружение, которые больная связывала с повышением АД до 180/110 мм рт. ст. (измеряла самостоятельно; адаптирована к 140-160/90 мм рт. ст.), принимала Эналаприл, постоянной гипотензивной терапии не получала. В течение последних 6 месяцев отмечает отсутствие эффекта от приема Эналаприла, АД постоянно повышено до 180-200/100-110 мм.рт.ст., эпизодически - 240/140 мм рт. ст., неоднократно

вызывала бригаду скорой помощи, от госпитализации отказывалась. Месяц назад появилась тошнота, склонность к поносам, а 2 недели назад присоединился зуд кожных покровов.

При осмотре: общее состояние тяжёлое. Кожные покровы бледные, сухие, со следами расчёсов, в подмышечных областях как бы припудрены белой пудрой.

Одутловатость лица, пастозность стоп, голеней, передней брюшной стенки. Грудная клетка симметрична, голосовое дрожание проводится с обеих сторон. При перкуссии над всеми отделами лёгочный звук. Дыхание везикулярное, хрипов нет.

АД - 220/120 мм.рт.ст. Верхушечный толчок смещен на 1 см влево от левой среднеключичной линии. Тоны сердца приглушены, ритм неправильный (5-7 экстрасистол в минуту), I тон ослаблен над верхушкой, основанием мечевидного отростка, акцент II тона над аортой; слева от грудины в V межреберье выслушивается шум трения перикарда.

Язык сухой, живот мягкий, безболезненный. Печень не увеличена, безболезненная.

Симптом поколачивания отрицательный с обеих сторон. Катетером получено 150 мл мочи.

ОАК: эритроциты - $2,6 \times 10^{12}$ /л, НБ - 72 г/л, цветовой показатель -0,9; лейкоциты - $5,7 \times 10^9$ /л, эозинофилы - 2%, палочкоядерные нейтрофилы - 3%, сегментоядерные нейтрофилы - 68%, лимфоциты - 25%, моноциты - 2%; СОЭ - 40 мм/ч.

ОАМ: цвет - жёлтый, рН нейтральная, удельный вес - 1005, белок -3,8 г/л, лейкоциты - 2-4 в поле зрения, эритроциты - 10-12, цилиндры зернистые - 3-4 в поле зрения, восковидные - 2-3 в поле зрения.

БАК: АСТ - 0,43 ммоль/л, АЛТ - 0,45 ммоль/л, сахар - 3,8 ммоль/л, холестерин - 7,5 ммоль/л; креатинин - 1,4 ммоль/л, мочевины - 38,2 ммоль/л.

ЭКГ: ритм синусовый, 96 в минуту, электрическая ось сердца отклонена влево, единичные желудочковые экстрасистолы, гипертрофия и систолическая перегрузка миокарда левого желудочка.

УЗИ почек: правая почка - 80×36 мм, подвижна, контуры ровные, нечёткие, толщина паренхимы - 11 мм; левая почка - 84×44 мм, контуры ровные, нечёткие, толщина паренхимы - 9 мм. Паренхима обеих почек «неоднородна», с гиперэхогенными включениями. Конкременты, объёмные образования не выявлены.

Вопросы.

1. Предположите наиболее вероятный диагноз.
2. Обоснуйте поставленный Вами диагноз.
3. Составьте и обоснуйте план дополнительного обследования пациента.

Ответ к задаче №3:

1. Хронический гломерулонефрит, смешанная форма, активная фаза. Симптоматическая артериальная гипертензия, степень АГ 3, желудочковая экстрасистолия. Вторичная анемия средней степени тяжести. Уремический колит. Уремический перикардит.

2. Диагноз «хронический гломерулонефрит» на основании дебюта в 19 лет, сочетания мочевого, нефротического синдромов, артериальной гипертензии, отсутствия других причин нефротического синдрома, симметричного сморщивания почек.

Симптоматическая артериальная гипертензия – повышение АД до 220/120 мм рт. ст., акцент II тона над аортой. III стадии – наличие клинических ассоциированных состояний, степень АГ 3 - повышение АД до 220/120 мм рт. ст.

ХПН III Б – диспепсия, кожный зуд, шум трения перикарда, креатинин - 1,4 ммоль/л.

Анемия средней степени тяжести – Нв – 72 г/л.

2. План обследования:

проба Реберга для определения СКФ;

определение суточной протеинурии для подтверждения нефротического синдрома;

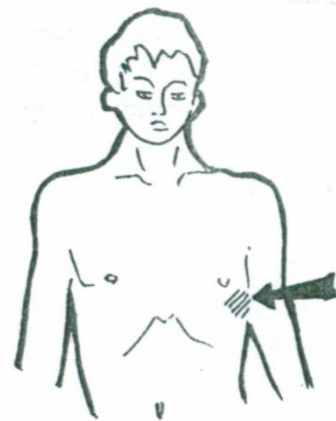
протеинограмма для подтверждения нефротического синдрома;

липидограмма для подтверждения нефротического синдрома;

КЩС, электролиты крови для уточнения ХПН и определения тактики лечения;

ЭхоКГ для оценки толщины стенок миокарда, диастолической и систолической функции;

рентгенография органов грудной клетки для исключения поражения легких;



биопсия почек для уточнения формы гломерулонефрита.

Ситуационная задача 4.

Больная Ш. 50 лет, дворник, поступила с жалобами на тошноту, периодически рвоту, отсутствие аппетита, кожный зуд, одышку, выраженную слабость. Мочеиспускание ночью 3 раза, безболезненное.

Анамнез: заболеваниями ЖКТ не страдала. Более 20 лет назад было диагностировано хроническое заболевание почек. Тогда были жалобы на общую слабость, повышение АД до 160/100 мм рт. ст., были выявлены изменения в моче (гематурия), после чего больная не обследовалась и не лечилась. В течение последних 6 месяцев отмечает стойкое повышение АД, снижение остроты зрения.

При осмотре: общее состояние средней тяжести, пониженного питания, рост - 162 см, вес - 47 кг. Кожные покровы бледные сухие, со следами расчёсов. ЧД - 18 в мин.

В лёгких - дыхание везикулярное, хрипов нет. АД - 170/100 мм рт. ст. Границы относительной сердечной тупости: правая на 2 см от правого края грудины, верхняя по III межреберью, левая - на 1,5 наружи от левой среднеключичной линии. Тоны сердца приглушены, ритмичные, ЧСС - 100 в минуту, в области верхушки сердца и во II межреберье справа мягкий систолический шум.

Симптомов раздражения брюшины нет, пальпация живота слабо болезненна в эпигастрии. Печень, селезёнка не пальпируются. Симптом поколачивания отрицательный.

ОАК: эритроциты - $3,2 \times 10^{12}/л$, гемоглобин - 106 г/л, цветовой показатель - 0,78, лейкоциты - $9,2 \times 10^9/л$, эозинофилы - 1%, палочкоядерные нейтрофилы - 5%, сегментоядерные нейтрофилы - 60%, лимфоциты - 24%, моноциты - 10%. СОЭ - 28 мм/ч.

ОАМ: удельный вес - 1010, лейкоциты и эритроциты - единичные в поле зрения.

БАК: глюкоза - 4,0 ммоль/л, мочевины - 20,2 ммоль/л, креатинин - 0,54 ммоль/л, общий белок - 55 г/л, калий - 5,2 ммоль/л, СКФ - 25 мл/мин.

В суточной моче: диурез - 650 мл/сут, белок - 1,659 г/л.

Вопросы.

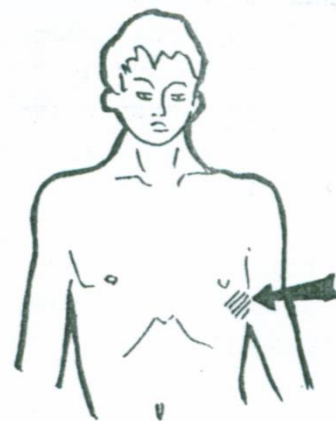
1. Предположите наиболее вероятный диагноз.
2. Обоснуйте диагноз.
3. Составьте и обоснуйте план дополнительного обследования пациента.

Ответ к задаче №4:

1. Хронический гломерулонефрит, гипертоническая форма. ХБП С4 стадии. Симптоматическая артериальная гипертензия, степень АГ 2. Гипохромная анемия легкой степени тяжести.

2. Диагноз поставлен на основании артериальной гипертензии (повышение АД, признаки гипертрофии ЛЖ), хронической почечной недостаточности (диспепсия, кожный зуд, креатинин - 0,54 ммоль/л, СКФ - 25 мл/мин.), анемического (слабость, одышка, Нв - 106 г/л).

3. Пациенту рекомендовано: протеинограмма, СРБ, фибриноген для определения острофазовых показателей; сывороточное железо для уточнения генеза анемии; консультация окулиста с осмотром глазного дна для выявления офтальмопатии; УЗИ почек и УЗДГ почечных артерий. ЭхоКГ для оценки толщины стенок миокарда, диастолической и систолической функции; биопсия почки для уточнения морфологической формы гломерулонефрита. ЭГДС для выявления возможного поражения желудка.



Ситуационная задача 5.

Больная А. 18 лет, студентка, обратилась к врачу приёмного отделения с жалобами на общее недомогание, слабость, боли в поясничной области с двух сторон, сильную постоянную головную боль, красноватый цвет мочи. Мочеиспускание безболезненное.

Считает себя больной около 3 недель: после сильного переохлаждения повысилась температура тела до 38,0°C, появились боли в горле при глотании. В поликлинике была диагностирована лакунарная ангина и назначена антибактериальная терапия. На седьмой день симптомы ангины были купированы, но сохранялась общая слабость. 5 дней назад на фоне повышенной утомляемости появились ноющие боли в поясничной области, головная боль,

повышение температуры тела до 37,5°C. 2 дня назад уменьшилось количество мочи, которая приобрела красноватый цвет.

При осмотре: состояние средней тяжести, температура тела 37°C. Рост -158 см, вес - 72 кг. Кожные покровы и видимые слизистые бледные, чистые, обычной влажности. Лицо одутловатое, на верхних и нижних конечностях плотные отёки, кожа над ними тёплая, бледная. Периферические лимфоузлы не увеличены.

Грудная клетка нормостеничная, симметричная, равномерно участвует в дыхании. ЧД - 22 в минуту. Перкуторно над лёгкими ясный лёгочный звук. Дыхание везикулярное, хрипов нет.

Пульс ритмичный, 98 в минуту, АД - 160/100 мм рт. ст. Верхушечный толчок визуально и пальпаторно не определяется. Границы относительной сердечной тупости: правая - по правому краю грудины, верхняя - нижний край III ребра, левая - на 1 см кнутри от среднеключичной линии. Тоны сердца глухие, ритмичные, ЧСС - 78 в минуту.

Живот симметричный, мягкий, болезненный в проекции почек. Размеры печени по Курлову - 9×8×7 см. Пальпация правого подреберья безболезненна, край печени не пальпируется. Симптом поколачивания положительный с обеих сторон.

ОАК: гемоглобин - 105 г/л, эритроциты - $3,2 \times 10^{12}$ /л, цветовой показатель - 0,9; тромбоциты - 270×10^9 /л, лейкоциты - $10,7 \times 10^9$ /л, эритроциты - 4%, палочкоядерные нейтрофилы - 9%, сегментоядерные нейтрофилы - 70%, лимфоциты - 11%, моноциты - 6%. СОЭ - 23 мм/ч.

ОАМ: цвет «мясных помоев», мутная, рН - кислая, удельный вес - 1008; белок - 3,5 г/л, сахар - нет, лейкоциты - 1-2 в поле зрения, эпителий почечный - 12-20 в поле зрения, эритроциты - большое количество, цилиндры: гиалиновые - 10-12, зернистые - 6-8 в поле зрения, соли - нет.

Суточная протеинурия - 7,3 г/л, суточный диурез - 650 мл.

БАК: билирубин общий - 12,4 мкмоль/л, прямой - 3,2, непрямой - 9,2 мкмоль/л, креатинин - 0,96 ммоль/л, глюкоза - 4,3 ммоль/л, холестерин - 8,0 ммоль/л, калий - 3,9 ммоль/л, общий белок - 56 г/л, альбумины - 35%, α_1 - 3,5%, α_2 - 10,5%, β - 13,6% γ - 27,4%, фибриноген - 4,2 г/л.

ЭКГ: ритм синусовый, ЧСС - 64 удара в минуту. Электрическая ось отклонена влево. Диффузно дистрофические изменения миокарда левого желудочка.

Рентгенография органов грудной клетки: без патологии.

Вопросы.

1. Предположите наиболее вероятный диагноз.
2. Обоснуйте поставленный Вами диагноз.
3. Составьте и обоснуйте план дополнительного обследования пациента.

Ответ к задаче №5:

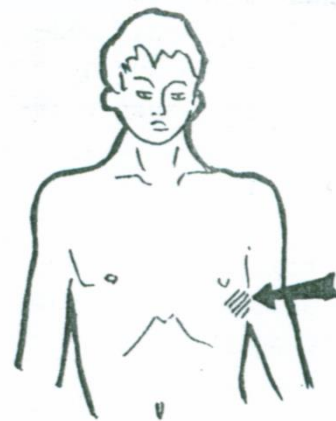
1. Острый постстрептококковый гломерулонефрит, симптоматическая артериальная гипертензия, 2 степени, риск 4. Острая почечная недостаточность.

2. Возникновение поражения почек вскоре после переохлаждения и ангины (10 дней), отсутствие указаний в анамнезе на наличие других причин.

Сочетание АГ, макрогематурии и нефротического синдрома (отеки, суточная протеинурия - 7,3 г/л, гиперхолестеринемия - 8,0 ммоль/л, гипоальбуминемия - 35%).

ОПН: признаки олигоурии, азотемии: креатинин - 0,96 ммоль/л.

3. Пациенту рекомендовано: определение рСКФ по креатинину и отношения альбумина к креатинину; анализ мочи по Нечипоренко для уточнения клеточного состава осадка мочи, иммунограмма для уточнения аутоиммунного процесса; LE-клетки в крови, антиядерные антитела АТ к ДНК и Sm - антигену для исключения поражения почек при СКВ; АТ к антигенам стрептококка для подтверждения этиологии заболевания и определения тактики лечения; УЗИ органов брюшной полости и почек; биопсия почки для подтверждения и определения формы гломерулонефрита.



Тема 27: «Симптоматика заболеваний крови»

Ситуационная задача 1.

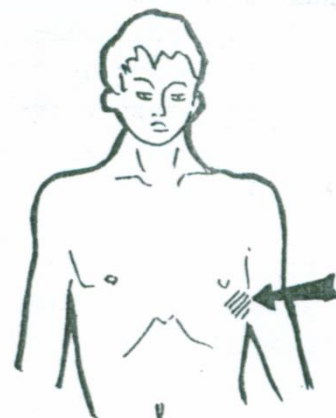
У 32-летней женщины с маточными кровотечениями при фибромиоме матки развилась анемия с уровнем гемоглобина 80 г/л, СОЭ = 60 мм/час. В крови гипохромия, микроцитоз.

Вопросы.

1. Наиболее вероятный диагноз?
2. Назовите нормальные цифры эритроцитов для женщин.
3. Какие изменения слизистых оболочек характерны для данной патологии?
4. Что такое микроцитоз?
5. Что такое гипохромия?

Ответ к задаче №1

1. Железodefицитная анемия.
2. У женщин – $3,4-5,0 \times 10^{12}$ /л.
3. Бледность слизистых оболочек.
4. Уменьшение размеров эритроцитов.
5. Снижение цветового показателя.



Ситуационная задача 2.

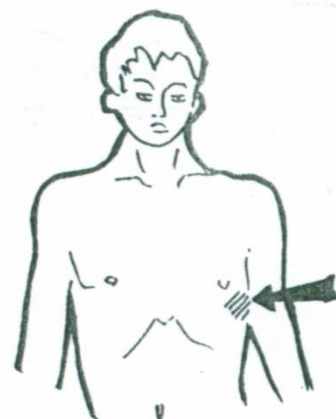
Больной К., 25 лет, жалуется на боли в горле при глотании, кровоточивость десен, слабость, потливость, болен в течение 2 недель. Бледен, пальпируются умеренно увеличенные переднешейные и заднешейные лимфоузлы. Зев гиперемирован, отмечаются язвенно-некротические налеты на миндалинах, десны разрыхлены. Со стороны внутренних органов патологии не обнаружено. Температура 37,3°C. В крови: Нb-70 г/л, лейкоциты - 10 тыс., бластные клетки - 76 %, СОЭ - 27 мм/час.

Вопросы.

1. Поставьте диагноз?
2. Дайте характеристику лимфоузлов при данной патологии.
3. Что такое лейкоемический провал?
4. Какие дополнительные методы исследования необходимы для подтверждения диагноза?
5. Чем можно объяснить наличие анемии при данной патологии?

Ответ к задаче №2.

1. Острый лейкоз.
2. Лимфатические узлы при пальпации безболезненные, не спаянные между собой и окружающей тканью, не нагнаиваются, не образуют свищей.
3. Лейкемический провал – отсутствие в периферической крови промежуточных форм лейкоцитов.
4. Пункция костного мозга (стерильная пункция), гистохимические, иммунологические, цитогенетические методы.
5. В связи с вытеснением эритробластов бурно размножающимися бластными клетками.



Ситуационная задача 3.

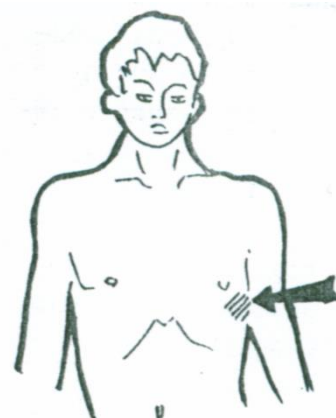
Больной К., 49 лет, жалуется на головные боли, шум в ушах, одышку при физической нагрузке. При осмотре кожные покровы красно-вишневого цвета, особенно в верхней половине туловища. Инъекция склер. Умеренное увеличение печени и селезенки. Болезненность при поколачивании плоских костей. АД 150/100 мм рт. ст.

Вопросы.

1. Ваш предположительный диагноз?
2. Какие изменения в ОАК характерны для данной патологии?
3. Почему наблюдается болезненность при поколачивании плоских костей?
4. Какие осложнения характерны для данного заболевания?
5. Что такое эритроцитоз?

Ответ к задаче №3.

1. Эритроцитоз.
2. Увеличение количества эритроцитов, гемоглобина, ретикулоцитов, тромбоцитов, лейкоцитов. Замедление СОЭ.
3. В связи с гиперплазией костного мозга.
4. Тромбозы сосудов головного мозга, селезенки, нижних



конечностей. Склонность к кровотечениям. Язвы желудка и 12-перстной кишки.

5. Увеличение количества эритроцитов и гемоглобина в ответ на гипоксию при хронических заболеваниях легких, сердца, а также у жителей высокогорья.

Ситуационная задача 4.

Больной К., 29 лет, жалобы на боли в эпигастрии, слабость, утомляемость.

В анамнезе язвенная болезнь 12-перстной кишки.

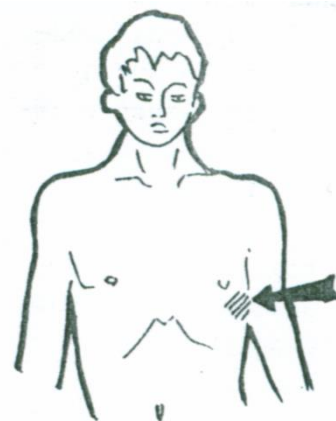
Кожные покровы бледные, болезненность в эпигастрии. Печень и селезенка не пальпируются. В крови: НЬ - 90 г/л, эр. - 3,5 млн, цв.п. - 0,77, тромб. - 195 тыс., ретикулоциты - 0,5 %, в остальном без особенностей. Общий билирубин - 12 мкмоль/л, железо - 4,5 мкмоль/л. Анализ кала на скрытую кровь положительный.

Вопросы.

1. *Предполагаемый диагноз?*
2. *Назовите нормальные цифры гемоглобина для мужчин?*
3. *О чем свидетельствует положительный анализ кала на скрытую кровь?*
4. *Как осуществить подготовку больного для исследования кала на скрытую кровь?*
5. *Что такое пойкилоцитоз?*

Ответ к задаче №4

1. Хроническая постгеморрагическая анемия. 2. 130-160 г/л. 3. О наличии скрытого кровотечения из желудочно-кишечного тракта. 4. Подготовка проводится в течение 3 дней, из рациона исключают продукты содержащие железо, исключают прием препаратов железа, нельзя чистить зубы. 5. Изменение формы эритроцитов: помимо круглых, возможны эритроциты овальной, грушевидной формы, др.



Ситуационная задача 5.

Больной И, 63 года, жалобы на похудание, слабость, одышку.

Выявлено увеличение шейных и подмышечных лимфоузлов. Последние безболезненны, подвижны.

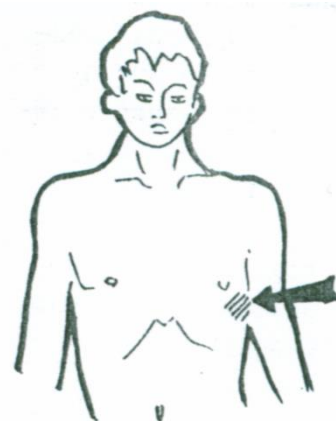
Анализ крови: Нв - 82 г/л, эритроциты - 3,7 млн., лейкоциты - 117 тыс., лимфоциты - 62%, преимущественно зрелые формы. СОЭ - 19 мм/час.

Вопросы.

1. *Ваш диагноз?*
2. *Назовите возможные этиологические факторы заболевания?*
3. *Что такое тени Боткина-Гумпрехта?*
4. *Возможно ли при данном заболевании нагноение лимфоузлов?*
5. *Есть ли у данного больного лейкоцитарный провал?*

Ответ к задаче №5

1. Хронический лимфолейкоз. 2. Канцерогены, лучевое воздействие. 3. Тени Боткина-Гумпрехта – это остатки разрушенных лимфоцитов. 4. Нет. 5. Нет.



Ситуационная задача 6.

Больная жалуется на общую слабость, потерю трудоспособности, плохой аппетит.

Больной себя считает 7 лет.

При общем осмотре обнаружено резкое истощение больной, живот значительно увеличен, больше в верхней части. При его пальпации определяется резкое увеличение печени и особенно селезенки.

В крови: НВ - 90 г/л, эритроцитов - 2,5 млн., лейкоцитов - 400 тыс, эозинофилов - 7%, базофилов - 6%,

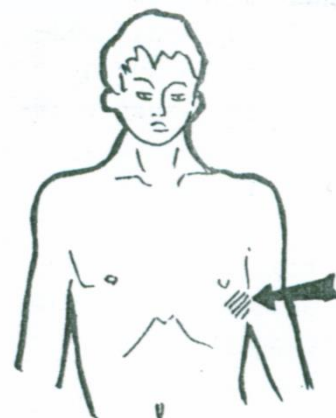
бластов - 1%, промиелоцитов – 3%, миелоцитов - 6%, юных нейтрофилов - 10%, палочкоядерных - 17%, сегментоядерных - 35%, лимфоцитов 10%, моноцитов - 5%. Тромбоцитов - 90 тыс. СОЭ - 42 мм/час.

Вопросы.

1. Ваш диагноз?
2. Как называется увеличение печени и селезенки?
3. При каких заболеваниях наблюдается увеличение селезенки?
4. Какие дополнительные методы исследования подтвердят Ваш диагноз?
5. Какая анемия характерна для этого заболевания?

Ответ к задаче №6

1. Хронический миелолейкоз. 2. Гепатоспленомегалия. 3. При лейкозах, острых и хронических инфекционных заболеваниях (гепатит, брюшной тиф, малярия), сепсис, цирроз печени, тромбоз селезеночной вены. 4. Пункция костного мозга (стерильная пункция), гистохимические, иммунологические, цитогенетические методы. 5. Нормохромная анемия.



Ситуационная задача 7.

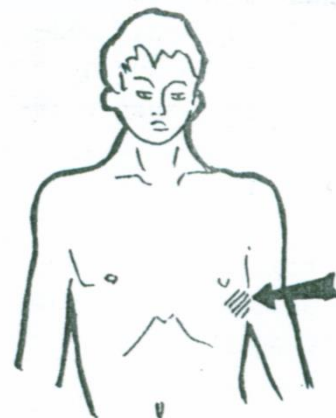
Больной Б., 52 лет, страдает геморроем. В течение длительного времени отмечает частые ректальные необильные кровотечения. В настоящее время жалуется на быструю утомляемость, общую слабость, головокружение, шум в ушах. При исследовании больного отмечается бледность кожных покровов и слизистых оболочек, одутловатость лица, пастозность голени. Границы сердца не изменены, при аускультации определяется систолический шум на верхушке. При исследовании крови - уменьшение количества Нв, эритроцитов, снижение цветового показателя. Эритроциты уменьшены в размерах. Количество ретикулоцитов увеличено.

Вопросы.

1. Как объяснить изменение крови, имеющееся у больного?
2. Чем объяснить наличие систолического шума на верхушке сердца?
3. Что такое сидеропенический синдром?
4. Назовите нормальный уровень Нв и эритроцитов в периферической крови для мужчин.
5. Что такое анизоцитоз?

Ответ к задаче №7

1. Постгеморрагическая железодефицитная анемия. 2. Шум носит функциональный характер, за счет уменьшения вязкости крови. 3. Сидеропенический синдром обусловлен снижением количества сывороточного железа. Проявляется сухостью кожи и слизистых, ломкостью ногтей, выпадением волос, извращением вкуса и обоняния. 4. У мужчин – $4,0-5,6 \times 10^{12}$ /л. 5. Появление эритроцитов разной величины.



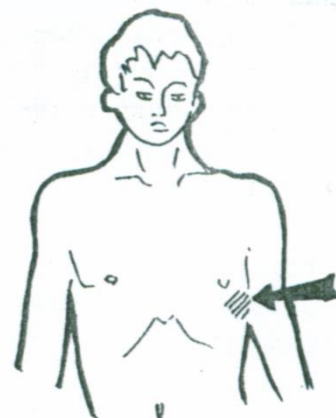
Ситуационная задача 8.

Больная 37 лет, жалуется на слабость, головокружение, потемнение в глазах, парестезии в стопах и неустойчивость походки. При осмотре выявлена некоторая желтушность кожных покровов, печень выступает из-под края реберной дуги на 4,5 см. В крови: Нв - 70 г/л, ЦП - 1,4, лейкоциты - 4,5 тыс, СОЭ - 12 мм/час. При гастроскопии атрофический гастрит, при исследовании желудочного сока - ахилия.

Вопросы.

1. Ваш диагноз?
2. Назовите наиболее частые причины, приводящие к данному заболеванию?
3. Какой вариант анизоцитоза характерен для данной патологии?
4. Что такое «тельца Жолли»?
5. Что такое «кольца Кебота»?

Ответ к задаче №8



1. V_{12} -фолиеводефицитная анемия. 2. Причины: гастрэктомия, резекция кишечника, алиментарная (вегетарианцы), дифиллоботриоз, алкоголизм. 3. Макроцитоз. 4. «Тельца Жолли» - круглые хроматиновые образования - остатки ядра в эритроците при его созревании в патологических условиях.
5. «Кольца Кебота» остатки оболочки ядер мегалоцитов.

Ситуационная задача 9.

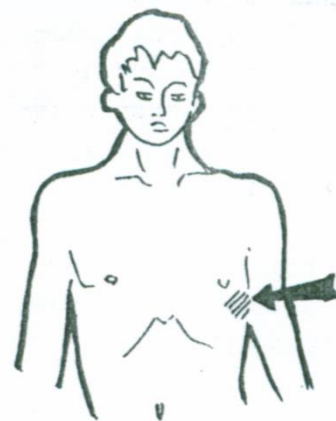
У больного 14 лет с детства появляются обширные гематомы и носовые кровотечения после травм. Поступил с жалобами на боли в коленном суставе, возникшие после урока физкультуры. Сустав увеличен в объеме, резко болезненный, объем движений значительно ограничен.

Вопросы.

1. Ваш предположительный диагноз?
2. Что лежит в основе этого заболевания?
3. Какой анализ позволит уточнить диагноз?
4. Изменяется ли количество тромбоцитов при данном заболевании?
5. Кто болеет данным заболеванием?

Ответ к задаче №9.

1. Гемофилия. 2. Это наследственное заболевание, при котором наблюдается дефицит плазменных компонентов тромбопластинообразования (факторов свертывания VII, IX, XI).
3. Определение времени свертывания крови, а также частичное тромбопластиновое время.
4. Нет. 5. Только мужчины.



Ситуационная задача 10.

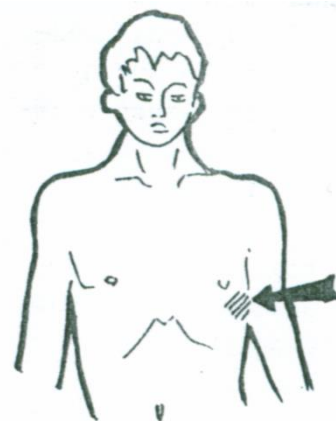
Больная 35 лет, в течение нескольких недель отмечает увеличение шейных лимфоузлов справа, субфебрильную температуру, потливость, кожный зуд. При обследовании по органам без особенностей, в крови лимфопения 12 %.

Вопросы.

1. Наиболее вероятный диагноз?
2. Дайте характеристику лимфоузлов при данном заболевании.
3. Какое исследование подтвердит Ваш диагноз?
4. Что Вы получите при гистологическом исследовании лимфоузлов?
5. Как изменится СОЭ при данной патологии?

Ответ к задаче №10

1. Лимфогранулематоз. 2. Мягкие, не спаиваются с кожей, безболезненные, не нагнаиваются. Не вскрываются.
3. Гистологическое исследование лимфоузлов. 4. Обнаруживают специфические гранулемы, содержащие гигантские многоядерные клетки Березовского-Штернберга. 5. Ускорится.



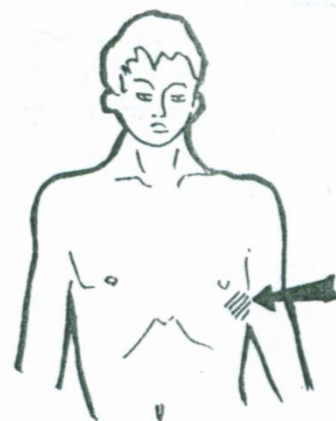
Тема №28: «Синдромы при заболеваниях крови»

Ситуационная задача 1.

Больной А., 38 лет предъявляет жалобы на боль и жжение в языке. В анализе крови эритроциты $1,9 \times 10^{12}/л$, гемоглобин 70 г/л, цветовой показатель 1,1.

Вопросы.

1. Какое заболевание крови можно предположить у пациента?
2. Какой характерный вид имеет язык пациента?
3. Какие ещё признаки заболевания могут быть выявлены при осмотре пациента?
4. Какие изменения со стороны слизистой желудка можно ожидать при гастроскопии?
5. Какой тип лихорадки можно ожидать у данного больного?



Ответ к задаче №1.

1. В₁₂-дефицитная анемия. 2. Лакированный язык (хантеровский глоссит).
3. Нейтропения с относительным лимфоцитозом, повышение температуры тела, анемический синдром, ОАК – тельца Жолли и Кольца Кебота.
4. Атрофический гастрит, при аутоиммунном типе гастрита – участки атрофии в фундальном отделе желудка в виде бляшек с опалесцирующей (зеркальной) поверхностью.
5. Нерегулярный тип кривой, субфебрильная температура в вечерние часы.

Ситуационная задача 2

У больного М., 47 лет с диагнозом анемии нарушена походка, резко снижены коленные и ахилловы рефлексы, нарушена функция мочевого пузыря.

Вопросы.

- А. Какая анемия у пациента?
- Б. Какое осложнение анемии возникло у больного?
- В. Какого типа данная анемия по цветовому показателю?
- Г. Какие патогномоничные для данной анемии показатели выявляются в анализе крови?
- Д. Почему при данной анемии выявляется анизоцитоз в сторону мегалоцитоза?



Ответ к задаче № 2.

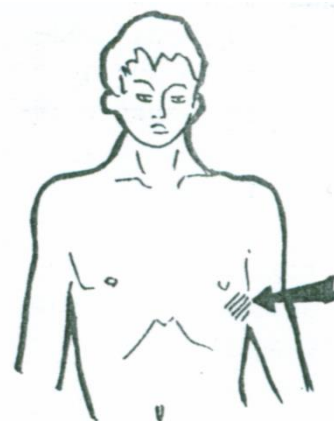
1. В₁₂-дефицитная анемия. 2. Синдром фуникулярного миелоза.
3. Цветовой показатель больше 1,05.
4. Тельца Жолли и кольца Кебота. 5. Гиперрегенераторный тип кроветворения.

Ситуационная задача 3

Больную Д, 34 лет беспокоит слабость, головокружение, мелькание «мушек» перед глазами, одышка и сердцебиение при малейшей физической нагрузке, боли в костях, жжение и боль в кончике языка, тошнота, неустойчивый стул, периодически боли в животе. При исследовании каловых масс обнаружены яйца широкого лентеца.

Вопросы.

1. Возникновение какой анемии можно предположить у больной?
2. Какие жалобы, которые в настоящее время предъявляет больная; указывают на наличие предполагаемой Вами анемии?
3. Какие изменения в анализе крови подтвердят Ваше предположение о характере анемии?
4. Какие данные, подтверждающие диагноз можно обнаружить при осмотре?
5. Что такое ретикулоцитарный криз?



Ответ к задаче № 3.

1. В₁₂-дефицитная анемия. 2. Боли в костях, жжение и боль в языке. 3. В анализе крови снижение гемоглобина, эритроцитов, цветовой показатель больше 1,05, мегалоциты с включениями в виде телец Жолли и колец Кебота, лейкопения за счет нейтропении с относительным лимфоцитозом, тромбоцитопения.
4. Ретикулоцитарный криз на фоне лечения на 5 - 6 день.
5. Ретикулоцитарный криз – повышение ретикулоцитов на фоне лечения.

Ситуационная задача 4

Больной С., 28 лет предъявляет жалобы на слабость, «мелькание мушек перед глазами», сухость во рту, жажду. Слабость в течение нескольких дней нарастает в интенсивности, в вертикальном положении возникают обмороки. Считает себя больным в течение 6 дней после употребления острой жирной пищи, алкоголя. В анамнезе - язвенная болезнь желудка с частыми сезонными обострениями.

При осмотре обращает внимание бледность кожных покровов. Пульс 11 в минуту, слабого наполнения и напряжения, А/Д 90/50 мм рт. ст. В анализе крови эритроциты $3,0 \times 10^{12}/л$, гемоглобин 100 г/л, цветовой показатель 1,0, ретикулоцитов 28%, лейкоцитов $12 \times 10^9/л$.

Вопросы.

1. Наличие какого заболевания можно предположить у больного?
2. Какова причина данного патологического состояния у больного?
3. Какие изменения в лейкоцитарной формуле крови можно ожидать?
4. Какие изменения можно выявить при исследовании эритроцитов?
5. Что можно выявить при аускультации сердца у пациента с данной патологией? Почему?

Ответ к задаче № 4.

1. Острая постгеморрагическая анемия. 2. Язвенная болезнь желудка. Кровотечение из язвенного дефекта.
3. Лейкоцитоз, сдвиг лейкоцитарной формулы влево.
4. Величина и форма эритроцитов не изменяется. В мазке крови нормоциты.
5. Усиление I тона в 1 и 4 точках аускультации. Систолический функциональный шум во всех точках.

Ситуационная задача 5

Больная М., 48 лет обратилась в поликлинику с жалобами на общую слабость, шум в ушах, «мелькание мушек перед глазами», желание есть мел, извращение обоняния, боли за грудиной при глотании твердой пищи.

При осмотре выявлена бледность кожи с зеленоватым оттенком сухая, шелушиться. Волосы ломкие, выпадают. Ногти с поперечной исчерченностью. Тоны сердца усилены, систолический мягких дующий шум во всех точках, усиливающийся после физической нагрузки.

В анализе крови эритроциты $2,0 \times 10^{12}/л$, гемоглобин 50 г/л.

Вопросы.

1. Какое заболевание у пациентки?
2. Какой цветовой показатель ожидаем в анализе крови у данной больной?
3. Какие синдромы анемии можно определить у данной больной?
4. Какие тоны сердца усилены у данной пациентки?
5. Какие изменения ногтей возможны у пациентки при дальнейшем прогрессировании заболевания?

Ответ к задаче № 5.

1. Железодefицитная анемия. 2. Цветовой показатель 0,75. 3. Сидеропенический синдром, общеанемический синдром, дисфагия. 4. Усиление I тона в 1 и 4 точках аускультации.
5. Образование ложкообразных ногтей (койлонихии).

Ситуационная задача 6

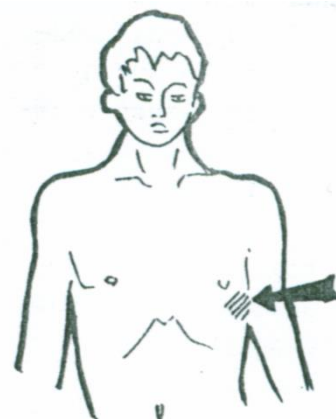
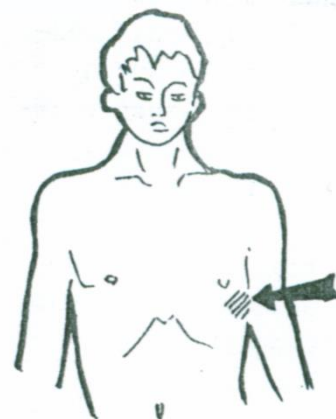
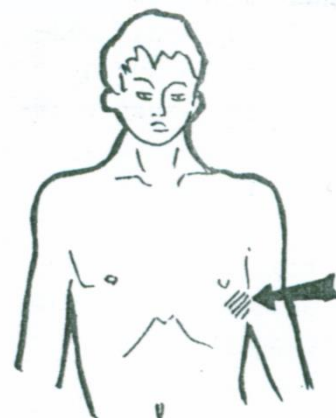
Больную Т., 36 лет беспокоит вялость, быстрая утомляемость, невозможность сосредоточиться при чтении книг, шум в ушах, снижение аппетита, ноющие боли в эпигастральной области после еды, извращение вкуса (желание есть мел, рисовую крупу в сыром виде).

При обследовании в поликлинике выявлен кровоточащий геморрой, которым страдает много лет, в анализе крови признаки анемии.

Вопросы.

1. Какой характер анемии у пациентки?
2. Что можно выявить при осмотре ротовой полости, характерное для данной анемии?
3. Какой шум можно выслушать у пациентки при аускультации сердца и сосудов? Причины шума.
4. Какие синдромы анемии можно выявить у этой больной?
5. Какой механизм развития анемии у данной пациентки? Ваши предложения по тактике лечения.

Ответ к задаче № 6.



1. Железодефицитная анемия.
2. Ангулярный стоматит, альвеолярная пиорея, сглаженность сосочков языка.
3. Функциональный систолический шум во всех точках.
4. Сидеропенический синдром, общеанемический синдром.
5. Хроническая кровопотеря с развитием дефицита железа и истощением депо железа.

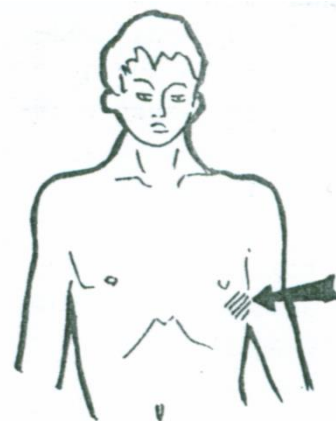
Ситуационная задача 7

Больную В., 60 лет беспокоит вялость, заторможенность, слабость, расстройство походки, неустойчивость при ходьбе.

При объективном исследовании обращает внимание наличие патологической маски (лицо «восковой куклы»), кожные покровы лимонно-желтого цвета, невропатологом выявлено снижение сухожильных рефлексов, болевой и температурной чувствительности в кистях стоп.

Вопросы.

1. Для какого заболевания характерна выявленная патологическая маска?
2. Как называются неврологические нарушения у данной больной?
3. Какие еще симптомы, связанные с поражением нервной системы, возможны при данном заболевании?
4. Какие изменения в биохимическом анализе крови можно выявить при данном заболевании? Причина.
5. Какие изменения в крови подтвердят поставленный, по клиническим данным, диагноз?



Ответ к задаче № 7.

1. В₁₂-дефицитная анемия.
2. Спастический парапарез вследствие фуникулярного миелоза.
3. Сонливость днем и бессонница ночью, расстройство функций тазовых органов.
4. Повышение непрямого билирубина из-за сокращения времени жизни эритроцитов и их преждевременного разрушения.
5. В анализе крови снижение гемоглобина, эритроцитов, цв. показатель больше 1,05, мегалоциты с включениями в виде телец Жолли и колец Кебота, лейкопения за счет нейтропении с относительным лимфоцитозом, тромбоцитопения.

Ситуационная задача 8

При обследовании больного П, 52 лет, вегетарианца в течение 6 лет, врач обратил внимание на бледность слизистых оболочек, поперечную исчерченность ногтей, «койлонихии».

1. Какое заболевание можно предположить?
2. Какие ещё признаки, подтверждающие предварительный диагноз, можно выявить?
3. Какие изменения в общем анализе крови ожидаемы у больной?
4. Какая симптоматика поражения ЖКТ появится у больного при прогрессировании заболевания?
5. Какое исследование крови необходимо для подтверждения диагноза?

Ответ к задаче № 8.

1. Железодефицитная анемия.
2. Койлонихии – корявые ногти, в данном случае ложкообразные.
3. Снижение эритроцитов в периферической крови.
4. Извращение вкуса, жжение кончика языка, боли за грудиной при проглатывании пищи, боли в эпигастрии после еды, поносы.
5. Снижение сывороточного железа.

Ситуационная задача 9

Больная Ю, 52 лет на приеме у врача предъявляет жалобы на слабость, чувство жжения кончика языка, тяжесть в подложечной области после еды.

Около 10 лет беспокоят периодически боли в эпигастрии, не связанные с приемом пищи, отрыжка, урчание в животе.

Объективно: состояние средней тяжести, кожа бледная с желтушным оттенком, субиктеричность склер, систолический шум на верхушке, язык «географический» с участками атрофии сосочков живот болезненный при поверхностной пальпации в эпигастральной области, размер печени по Курлову 11x10x7 см, край ровный, плотноватый, безболезненный, селезенка не пальпируется.

1. Какое заболевание можно предположить?
2. Какова причина появления жжения кончика языка?
3. Какие исследования необходимо провести у больной для выявления причины заболевания?
4. Какие изменения со стороны «красной» крови можно выявить до лечения?
5. Какой механизм возникновения систолического шума на верхушке?
6. Какие возможны неврологические нарушения при данном заболевании?

Ответ к задаче № 9.

1. В₁₂-дефицитная анемия. 2. Атрофический глоссит.
3. В анализе крови снижение гемоглобина, эритроцитов, цветовой показатель больше 1,05, макроцитоз, мегалоциты с включениями в виде телец Жоли и колец Кебота.
4. Уменьшение вязкости крови и увеличение скорости кровотока. 5. Фуникулярный миелоз.

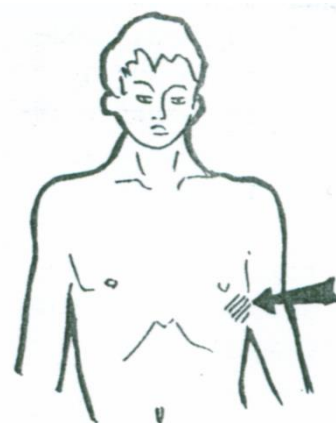
Ситуационная задача 10

Больной Л, 55 лет, пришел в поликлинику на профосмотр, жалоб не предъявлял, отмечал хорошее самочувствие.

При обследовании в анализе крови лейкоцитов $12 \times 10^9/\text{л}$, миелоцитов 6%, метамиелоцитов 10%, палочкоядерных 22%, сегментоядерных 40%, эозинофилов 13%, базофилов 8%, моноцитов 1%, эритроцитов $3,0 \times 10^{12}/\text{л}$, гемоглобин 100 г/л, тромбоцитов $160 \times 10^9/\text{л}$.

Вопросы.

1. Какое заболевание у пациента?
2. Какая стадия заболевания?
3. Какие показатели крови навели Вас на мысль о наличии данного заболевания?
4. Поражение каких органов в первую очередь можно ожидать при дальнейшем развитии заболевания?
5. Какие еще изменения крови появятся у больного при прогрессировании заболевания?



Ответ к задаче № 10.

1. Хронический миелолейкоз. 2. Начальная стадия.
3. Немотивированный сдвиг лейкоцитарной формулы влево, эозинофильно-базофильная ассоциация. 4. Значительная гепатоспленомегалия.
5. Увеличение сдвига лейкоцитарной формулы до бластов, дальнейшее снижение гемоглобина, эритроцитов, тромбоцитов.

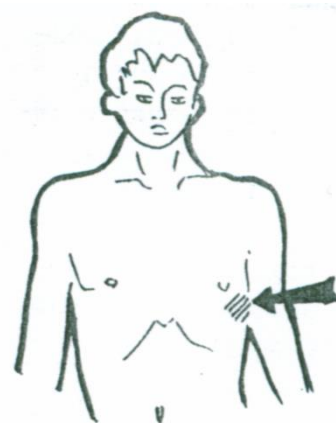
Ситуационная задача 11

Больной предъявляет жалобы на боль ноющего характера в животе без четкой локализации, ноющие, постоянного характера, боли в костях. При обследовании кожные покровы и слизистые бледные, при пальпации живота умеренная болезненность в левом и правом подреберье, отмечается болезненность при поколачивании по плоским костям.

В анализе крови эритроциты $3,0 \times 10^{12}/\text{л}$, гемоглобин 90 г/л, тромбоциты $130 \times 10^9/\text{л}$, лейкоциты $190 \times 10^9/\text{л}$, миелобласты 15%, промиелоциты 12%, миелоциты 5%, метамиелоциты 2%, палочкоядерные 5%, сегментоядерные 32%, лимфоциты 18%, моноциты 11%. СОЭ 40 мм/час.

Вопросы.

1. Какое заболевание у больного?
2. Вследствие чего отмечается болезненность при пальпации в левом и правом подреберье?
3. Объясните причину болезненности костей при данной патологии?
4. Какой цветовой показатель у данного пациента?
5. Какие показатели крови укажут на дальнейшее прогрессирование заболевания?



Ответ к задаче № 11.

1. Хронический миелолейкоз. 2. Из-за выраженной гепатоспленомегалии и растяжения глиссоновой капсулы,

- капсулы селезенки. 3. Из-за гиперплазии костного мозга. 4. Цветовой показатель 0,9.
5. Увеличение количества миелобластов, появление лейкомиического провала.

Ситуационная задача 12

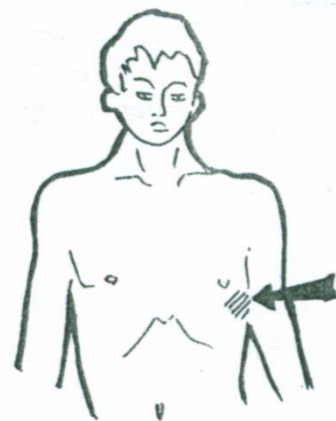
Больной поступил в стационар в тяжелом состоянии с температурой 39° гегтического типа, язвенно-некротической ангиной, наличием участков кровоизлияния на коже. Врач приемного отделения поставил диагноз «Острый лейкоз».

Вопросы.

1. Какой показатель в анализе крови подтвердил наличие острого процесса?
2. Какова причина гипертермии?
3. Какова причина кровоизлияний на коже?
4. Какие изменения со стороны «красной» крови можно выявить?
5. Как называется поступление бластных клеток из костного мозга в другие ткани и органы?

Ответ к задаче №12.

1. Наличие бластных клеточных элементов, отсутствие промежуточных форм созревания лейкоцитов.
2. Пирогенное действие разрушающихся бластов.
3. Тромбоцитопения как следствие подавления образования тромбоцитов опухолевым ростом.
4. Снижение гемоглобина и эритроцитов в периферической крови.
5. Лейкемоидная инфильтрация.



Ситуационная задача 13

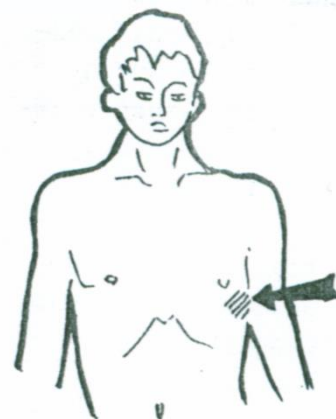
Больную 60 лет беспокоит слабость, недомогание, потливость, повышение температуры к вечеру до 39°, в утренние часы - 37,2° -37,5°, боли в эпигастрии, не связанные с приемом пищи, одышка при ходьбе. Кожные покровы бледные с мелкоточечными кровоизлияниями. При пальпации выявлены увеличенные надключичные и подключичные лимфатические узлы с обеих сторон. В анализе крови. лейкоцитов 300x10⁹/л, формула крови на 80% представлена зрелыми лимфоцитами.

Вопросы.

1. Какое заболевание у пациентки?
2. Какие специфичные для данного заболевания клетки выявляются в периферической крови?
3. Какие изменения со стороны «красной» крови можно выявить?
4. Какова особенность лимфатических узлов у данной больной?
5. Какой тип лихорадки у больной?

Ответ к задаче № 13.

1. Хронический лимфолейкоз. 2. Клетки-«тени» Боткина-Гумпрехта.
3. Снижение гемоглобина и эритроцитов.
4. Мягкоэластической консистенции, безболезненные, не спаяны между собой и окружающей клетчаткой. 5. Гектического типа.

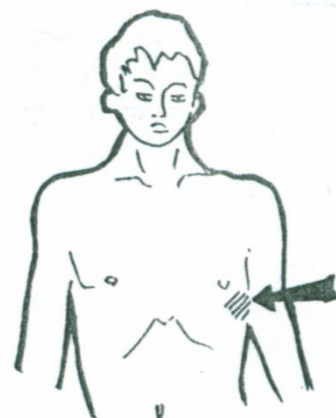


Ситуационная задача 14

Больного беспокоят частые носовые кровотечения, внезапно, без причины возникающие кровоизлияния в коже, слабость, постоянные ноющие боли в левом и правом подреберье, боли в костях. При обследовании выявлены множественные петехиальные высыпания на коже, размер печени по Курлову 30x27x18 см, край острый ровный, плотный, чувствительный при пальпации, селезенка 23x37 см, пальпируется.

Вопросы.

1. Какое заболевание у больного?



2. На основании каких данных Вы пришли к такому выводу?
3. Процесс острый или хронический и почему?
4. Какова причина увеличения печени и селезенки?
5. Какие изменения в анализе крови подтвердят диагноз?

Ответ к задаче № 14.

1. Хронический миелолейкоз.
2. Выраженная гепатоспленомегалия.
3. Хронический, т.к. при остром процессе наблюдается лейкемоядная инфильтрация в легкие, миокард, перикард, брыжейку кишечника.
4. Лейкемоядная инфильтрация в печень и селезенку.
5. Признаки анемии (снижение гемоглобина, эритроцитов), тромбоцитопения, наличие миелобластов, промиелоцитов, миелоцитов, метамиелоцитов, увеличение палочкоядерных клеток, увеличение эозинофилов, базофилов (эозинофильно-базофильная ассоциация).

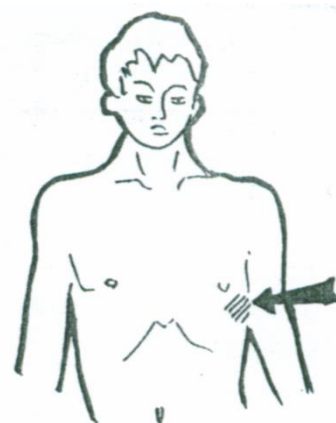
Тема №29: «Симптоматика заболеваний эндокринной системы»

Ситуационная задача 1.

При осмотре больного С., 47 лет выявлено ожирение с отложением жира на животе, груди, в области лица, при этом наблюдается отсутствие отложения жира на конечностях. Кожные покровы истонченные («пергаментная бумага»), на животе ярко красные стрии.

Вопросы.

1. Для какого заболевания характерна указанная симптоматика?
2. Какой тип ожирения наблюдается у пациента?
3. Как называется изменение лица при данной патологии?
4. Что такое стрии, назовите механизм их образования?
5. Какие дополнительные методы обследования необходимо провести для уточнения диагноза?



Ответ к задаче №1.

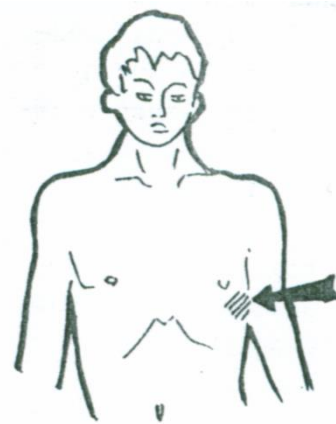
1. Болезнь или синдром Иценко-Кушинга.
2. Гипофизарный тип ожирения.
3. «Лунообразное лицо».
4. Продольные и поперечные полосы, соответствующие кожным складкам, возникающие в результате катаболического воздействия стероидных гормонов.
5. УЗИ надпочечников, КТ надпочечников, МРТ гипофиза, определение кортизола в крови, определение кортизола в суточной моче, АКТГ, уровень К и Na в крови.

Ситуационная задача 2.

Больная Ю., 51 года жалуется на головные боли, головокружение, расстройства зрения. Отмечает, что за последний год наблюдается изменение внешности: черты лица стали более грубыми, увеличилась нижняя челюсть, появилась щель между передними зубами. За указанный период нога увеличилась на 2 размера.

Вопросы.

1. Наиболее вероятный диагноз?
2. Выработка какого гормона нарушается при данной патологии?
3. Какие дополнительные методы нужны для уточнения диагноза?
4. Как называется щель между передними зубами?
5. Что Вы можете обнаружить при перкуссии сердца, печени?



Ответ к задаче № 2

1. Акромегалия.
2. Нарушается выработка соматотропного гормона (СТГ).
3. Рентгенография черепа с прицелом на турецкое седло, МРТ головного мозга, исследование полей зрения,
4. Диастема.
5. Увеличение размеров внутренних органов (спланхномегалия).

Ситуационная задача 3.

Больная Т., 23 лет жалуется на выраженное сердцебиение, потливость, снижение массы тела, бессонницу, повышенную раздражительность, плаксивость. В анамнезе частые стрессовые ситуации, мать пациентки оперирована по поводу какого-то заболевания щитовидной железы.

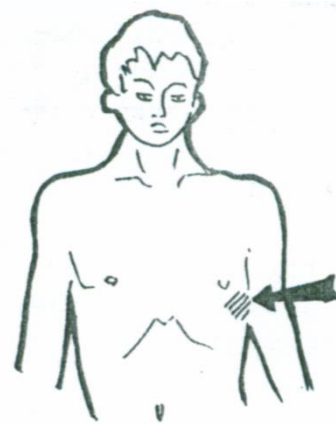
Объективно: пониженного питания, *facies basedovica*, кожные покровы горячие, бархатистые, наблюдается гипергидроз ладоней. При осмотре шеи – симптом «толстой шеи». Положительные симптомы Грефе, Мебиуса, Крауса.

Вопросы.

1. О каком заболевании идет речь?
2. Опишите *facies basedovica*?
3. Какая степень увеличения щитовидной железы имеет место у данной пациентки?
4. Дайте характеристику перечисленных глазных симптомов?
5. Какие дополнительные методы необходимы для уточнения диагноза?

Ответ к задаче №3.

1. Диффузный токсический зоб.
2. Наличие экзофтальма, придающее лицу выражение ужаса, гнева, удивления.
3. III степень по Николаеву, II степень по классификации ВОЗ.
4. Симптом Грефе – появление белой полоски склеры между верхним веком и радужкой при быстром взгляде вниз. Симптом Мебиуса – слабость конвергенции. Симптом Крауса – блеск глаз.
5. Определение в крови ТТГ, свободных Т4, Т3.



Ситуационная задача 4.

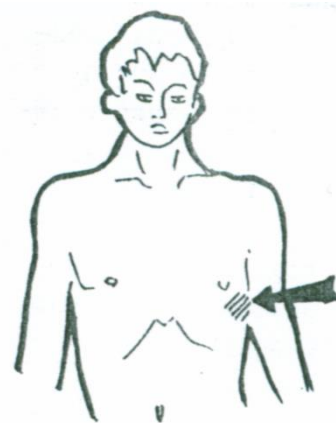
Больная З., 52 года, начало заболевания 1,5 года назад после курса рентгенотерапии. Жалобы на ослабление памяти, общую слабость, сонливость, выпадение волос, увеличение массы тела. При объективном обследовании: кожа сухая, шелушащаяся, лицо отечное, на голове имеются участки облысения, речь замедленна, температура тела 35,7°, пульс 52 в 1 мин., АД – 110/80 мм рт. ст., сахар крови – 3,5 ммоль/л.

Вопросы.

1. О каком заболевании идет речь?
2. Как называется выраженная степень данного заболевания?
3. Какие дополнительные методы обследования помогут поставить диагноз?
4. Как изменится уровень тиреотропного гормона?
5. Почему при данном заболевании наблюдается снижение уровня сахара в крови?

Ответ к задаче № 4

1. Гипотиреоз.
2. Микседема.
3. Определение уровня свободного Т4, ТТГ.
4. Повысится.
5. Тиреоидные гормоны являются контринсулярными.

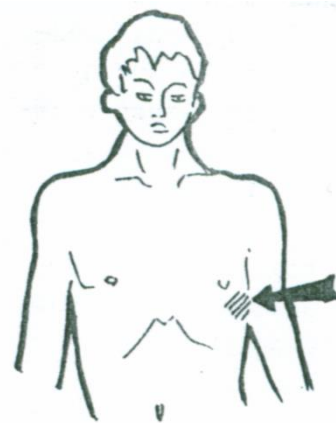


Ситуационная задача 5.

Больная П., 45 лет, больна в течение 6 месяцев, начало заболевания связывает с перенесенной ангиной. Жалобы на общую слабость, раздражительность, потливость, повышение аппетита, похудание, сердцебиение. При объективном обследовании: температура тела 37,3°C, гипергидроз, тремор пальцев рук, усиленный блеск глаз, небольшой экзофтальм, на передней поверхности шеи опухолевидное образование. Пульс 100 уд. в мин., АД 140/60 мм рт.ст., сахар крови натощак 5,9 ммоль/л.

Вопросы.

1. О каком заболевании нужно думать?
2. Как называется симптом – тремор пальцев рук?



3. Как называется симптом – блеск глаз?
4. Какие дополнительные методы необходимы для подтверждения диагноза?
5. Чем можно объяснить увеличение уровня сахара в крови?

Ответ к задаче № 5

1. Диффузный токсический зоб. 2. Симптом Мари.
3. Симптом Крауса. 4. ТТГ, свободный Т3, Т4, УЗИ щитовидной железы.
5. Тиреоидные гормоны являются контринсулярными. При их увеличении наблюдается угнетение активности инсулина.

Ситуационная задача 6.

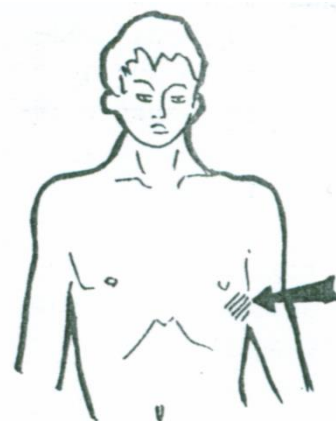
Больной П., 31 год, жалуется на сухость во рту, сильную жажду (пьет около 5 л жидкости в день), слабость. Начало заболевания связывает с перенесенной вирусной инфекцией. При обследовании обнаружено: сахар крови 15 ммоль/л, глюкозурия.

Вопросы.

1. Ваш клинический диагноз?
2. Можно ли указать степень тяжести заболевания?
3. Чем обусловлена глюкозурия?
4. Назовите факторы риска данного заболевания.
5. Какие поздние осложнения возможны при данном заболевании?

Ответ к задаче № 6

1. Сахарный диабет 1 типа, декомпенсированный. 2. До выяснения наличия осложнений нельзя.
3. Повышением гликемии более 9 ммоль/л (почечный порог для глюкозы).
4. Наследственная предрасположенность, вирусные инфекции, избыточная масса тела, употребление большого количества рафинированных продуктов питания, масса тела при рождении более 4,5 кг.
5. Микроангиопатии глаз, почек, ног, полинейропатии.



Ситуационная задача 7.

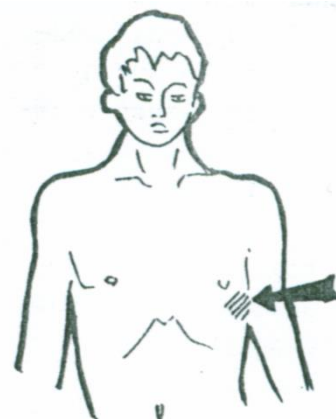
Больная Л., 54 лет обратилась к дерматологу с жалобами на кожный зуд, гнойничковое поражение кожи. Периодически беспокоит сухость во рту, жажда. Объективно: повышенного питания. Язык суховат. Кожные покровы со следами расчесов, множественные гнойничковые высыпания на коже живота, бедер.

Вопросы.

1. О каком заболевании можно думать?
2. Какие дополнительные методы обследования необходимо провести?
3. В каком случае необходимо проводить тест толерантности к глюкозе?
4. Какие поздние осложнения возможны при данном заболевании?
5. Какие рекомендации по питанию необходимо дать данной пациентке?

Ответ к задаче № 7

1. Сахарный диабет 2 типа. 2. Сахар крови натощак, моча на сахар.
3. Тест проводится при нормальном уровне сахара крови натощак, при наличии факторов риска или клинических проявлений. 4. Микроангиопатии глаз, почек, ног, полинейропатии.
5. Исключить легкоусвояемые углеводы.



Тема № 30: «Синдромы при заболеваниях эндокринной системы»

Ситуационная задача 1.

Больная Т., 23 лет жалуется на выраженное сердцебиение, потливость, снижение массы тела, бессонницу, повышенную раздражительность, плаксивость.

В анамнезе частые стрессовые ситуации, мать пациентки оперирована по поводу какого-то заболевания щитовидной железы.

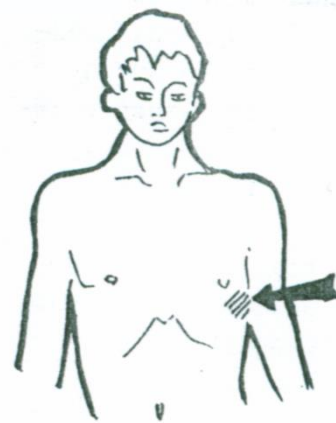
Объективно: пониженного питания, facies basedovica, кожные покровы горячие, бархатистые, наблюдается гипергидроз ладоней. При осмотре шеи – симптом «толстой шеи». Положительные симптомы Грефе, Мебиуса, Крауса.

Вопросы.

1. О каком заболевании идет речь?
2. Опишите facies basedovica?
3. Какая степень увеличения щитовидной железы имеет место у данной пациентки?
4. Дайте характеристику перечисленных глазных симптомов?
5. Какие дополнительные методы необходимы для уточнения диагноза?

Ответ к задаче №1.

1. Диффузный токсический зоб.
2. Наличие экзофтальма, придающее лицу выражение ужаса или удивления.
3. III степень по Николаеву, II степень по классификации ВОЗ.
4. Симптом Грефе – появление белой полоски склеры между верхним веком и радужкой при быстром взгляде вниз. Симптом Мебиуса – слабость конвергенции. Симптом Крауса – блеск глаз.
5. Определение в крови ТТГ, свободных Т4, Т3.



Ситуационная задача 2

Больная З., 52 года, начало заболевания 1,5 года назад после курса рентгенотерапии. Жалобы на ослабление памяти, общую слабость, сонливость, выпадение волос, увеличение массы тела.

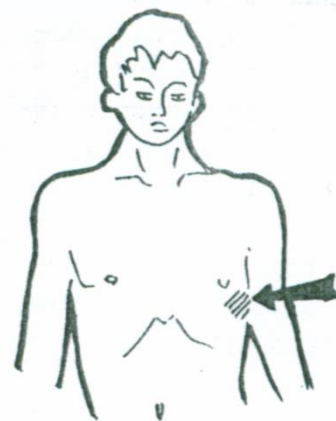
При объективном обследовании: кожа сухая, шелушащаяся, лицо отечное, на голове имеются участки облысения, речь замедленна, температура тела 35,7°, пульс 52 в 1 мин., АД – 110/80 мм рт. ст., сахар крови – 3,5 ммоль/л.

Вопросы.

1. О каком заболевании идет речь?
2. Как называется выраженная степень данного заболевания?
3. Какие дополнительные методы обследования помогут поставить диагноз?
4. Как изменится уровень тиреотропного гормона?
5. Почему при данном заболевании наблюдается снижение уровня сахара в крови?

Ответ к задаче № 2

1. Гипотиреоз.
2. Микседема.
3. Определение уровня свободного Т4, ТТГ.
4. Повысится.
5. Тиреоидные гормоны являются контринсулярными.



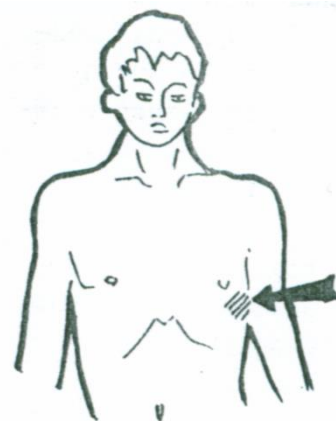
Ситуационная задача 3

Больная П., 45 лет, больна в течение 6 месяцев, начало заболевания связывает с перенесенной ангиной. Жалобы на общую слабость, раздражительность, потливость, повышение аппетита, похудание, сердцебиение. При объективном обследовании: температура тела 37,3°C, гипергидроз, тремор пальцев рук, усиленный блеск глаз, небольшой экзофтальм, на передней поверхности шеи опухолевидное образование.

Пульс 100 уд. в мин., АД 140/60 мм рт.ст., сахар крови натощак 5,9 ммоль/л.

Вопросы.

1. О каком заболевании нужно думать?
2. Как называется симптом – тремор пальцев рук?



3. Как называется симптом – блеск глаз?
4. Какие дополнительные методы необходимы для подтверждения диагноза?
5. Чем можно объяснить увеличение уровня сахара в крови?

Ответ к задаче № 3

1. Диффузный токсический зоб.
2. Симптом Мари.
3. Симптом Крауса.
4. ТТГ, свободный Т3, Т4, УЗИ щитовидной железы.
5. Тиреоидные гормоны являются контринсулярными. При их увеличении наблюдается угнетение активности инсулина.

Ситуационная задача 4.

Больной П., 31 год, жалуется на сухость во рту, сильную жажду (пьет около 5 л жидкости в день), слабость. Начало заболевания связывает с перенесенной вирусной инфекцией.

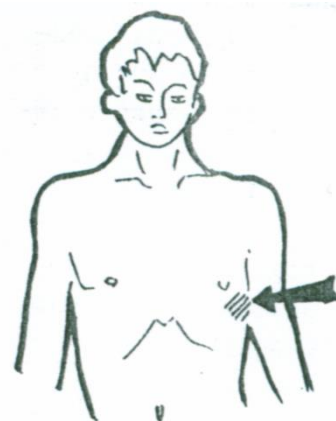
При обследовании: сахар крови 15 ммоль/л, глюкозурия.

Вопросы.

1. Ваш клинический диагноз?
2. Можно ли указать степень тяжести заболевания?
3. Чем обусловлена глюкозурия?
4. Назовите факторы риска данного заболевания.
5. Какие поздние осложнения возможны при данном заболевании?

Ответ к задаче № 4

1. Сахарный диабет 1 типа, декомпенсированный.
2. До выяснения наличия осложнений нельзя.
3. Повышением гликемии более 9 ммоль/л (почечный порог для глюкозы).
4. Наследственная предрасположенность, вирусные инфекции, избыточная масса тела, употребление большого количества рафинированных продуктов питания, масса тела при рождении более 4,5 кг.
5. Микроангиопатии глаз, почек, ног, полинейропатии.



Ситуационная задача 5

Больная Л., 54 лет обратилась к дерматологу с жалобами на кожный зуд, гнойничковое поражение кожи. Периодически беспокоит сухость во рту, жажда.

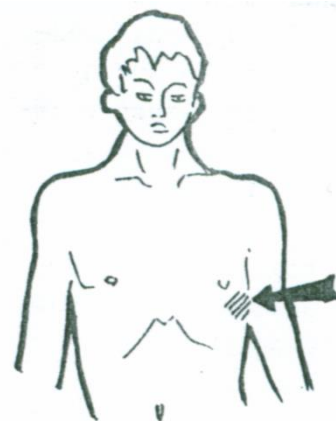
Объективно: повышенного питания. Язык суховат. Кожные покровы со следами расчесов, множественные гнойничковые высыпания на коже живота, бедер.

Вопросы.

1. О каком заболевании можно думать?
2. Какие дополнительные методы обследования необходимо провести?
3. В каком случае необходимо проводить тест толерантности к глюкозе?
4. Какие поздние осложнения возможны при данном заболевании?
5. Какие рекомендации по питанию необходимо дать данной пациентке?

Ответ к задаче № 5

1. Сахарный диабет 2 типа.
2. Сахар крови натощак, моча на сахар.
3. Тест проводится при нормальном уровне сахара крови натощак, при наличии факторов риска или клинических проявлений.
4. Микроангиопатии глаз, почек, ног, полинейропатии.
5. Исключить легкоусвояемые углеводы.



Тема №31: «Неотложная терапия»

Ситуационная задача 1.

Больной М. 18 лет играл с друзьями в футбол. Через 1 час от начала игры стал менее активным, бледным, пожаловался на головную боль и дрожь в теле, затем появилась потливость, стал бессвязно разговаривать, после чего потерял сознание.

Из анамнеза известно, что в течение 4 месяцев страдает сахарным диабетом 1 типа, получает инсулинотерапию 32 ЕД в сутки.

Объективно: питания удовлетворительного, рост - 174 см, вес - 68 кг. Сознание отсутствует. Кожные покровы бледные, холодные, диффузный гипергидроз. На передней брюшной стенке следы инъекций. Отёков нет. Тонус мышц повышен. Тонус глазных яблок повышен. Сухожильные рефлексы повышены.

В лёгких ясный лёгочной звук, дыхание везикулярное, хрипов нет, ЧД 16 в минуту. Границы относительной сердечной тупости: правая - правый край грудины, верхняя - верхний край III ребра, левая - на 1 см кнутри от среднеключичной линии, тоны ясные, ритмичные, ЧСС 100 ударов в минуту, пульс ритмичный, удовлетворительных качеств, 100 ударов в минуту. АД 130/80 мм рт. ст. Язык влажный. Живот мягкий, на пальпацию не реагирует. Печень не пальпируется, размеры по Курлову: 10×9×7 см, пузырьные симптомы отрицательные, селезёнка не пальпируется, почки не пальпируются, синдром поколачивания - отрицательный. Щитовидная железа при пальпации не увеличена, эластичная, узловые образования не определяются.

Данные обследования. ОАК: эритроциты - $4,5 \times 10^{12}/л$, гемоглобин - 146 г/л, лейкоциты - $6,9 \times 10^9/л$, эозинофилы - 2%, базофилы - 1%, палочкоядерные нейтрофилы - 5%, сегментоядерные нейтрофилы - 55 %, лимфоциты - 31%, моноциты - 6%, СОЭ - 8 мм/ч.

ОАМ: цвет - жёлтый, удельный вес - 1017, белок - 0,067 г/л, сахар - отр, ацетон - отр, эпителий - 1-2 в поле зрения, лейкоциты - 1-3 в поле зрения, эритроциты - 0-1 в поле зрения.

БАК: билирубин - 16,9, общ. белок - 69 г/л, сахар - 2,2 ммоль/л, АСТ - 17 Ед/л, АЛТ - 23 Ед/л, Na^+ - 141,65 ммоль/л, K^+ - 4,6 ммоль/л. ЭКГ: ритм - синусовый, ЧСС - 100 в минуту. ЭОС - горизонтальная. Признаки метаболических изменений миокарда.

Вопросы.

1. Предположите наиболее вероятный диагноз.
2. Обоснуйте поставленный Вами диагноз.
3. Составьте и обоснуйте план неотложной терапии.

Ответ к задаче №1

1. Сахарный диабет 1 типа. Диабетическая гипогликемическая кома.

2. Диагноз поставлен на основании дебюта заболевания в молодом возрасте больного, старта терапии с инсулина.

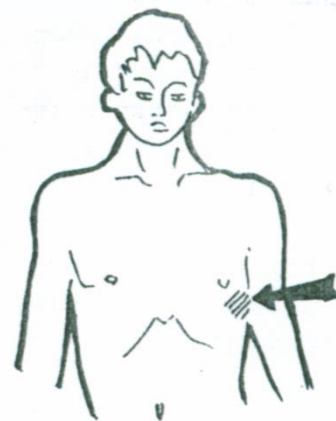
Диагноз «гипогликемическая кома» выставлен на основе жалоб (на головную боль и дрожь в теле, потливость), данных анамнеза (страдает сахарным диабетом 1 типа, получает инсулин),

выделенных синдромов: нейрогликопенического и гиперadreнергического, уровня гликемии - 2,2 ммоль/л.

Механизм развития синдромов. Причиной гипогликемических состояний при СД обычно являются нарушения режима приема пищи, передозировка сахароснижающих препаратов (в данном случае – недостаточное количество углеводов перед физактивностью). Гипогликемия сопровождается дефицитом глюкозы в нейронах головного мозга (вследствие чего возникает чувство голода, снижение умственной и физической работоспособности, неадекватность поведения, сопор, кома). В первую очередь от гипогликемии страдает кора головного мозга, затем подкорковые структуры (сопровождается нарастанием слабости, бледности кожных покровов, головной болью, головокружением), мозжечок (проявляется дезориентацией, агрессивностью, резким повышением тонуса мышц с развитием тонико-клонических судорог, напоминающих эпилептический припадок) и позднее – продолговатый мозг (знаменует начало комы).

Гипогликемия стимулирует симпато-адреналовую систему – происходит выброс в кровь катехоламинов. Для компенсаторного увеличения содержания глюкозы в крови происходит выброс в кровь контринсулярных гормонов: глюкагона, кортизола, соматотропина.

Симптомы гипогликемии появляются при содержании глюкозы в крови ниже 2,78-3,33 ммоль/л.



3. Внутривенное введение 40% р-ра Глюкозы 20-100 мл до полного восстановления сознания; при отсутствии восстановления сознания - переходят на в/в капельное введение 5% р-ра Глюкозы; п/к или в/м введение 1 мг Глюкагона, Преднизолон 30 мг в/м (контринсулярные гормоны, повышают уровень гликемии).

При затяжном течении комы - введение осмотических диуретиков: Маннитола или Мочевины 0,5 г/кг (для предупреждения и лечения отека мозга); после восстановления сознания больного следует накормить углеводистыми продуктами (булка, хлеб, картофель) для предотвращения рецидива гипогликемического состояния.

Ситуационная задача 2.

Больной Г., 57 лет, поступил с жалобами на интенсивные загрудинные боли, сопровождающиеся чувством страха смерти, слабостью. Боли длятся более 1 часа, не купировались приемом нитроглицерина. В анамнезе ИБС, в виде приступов стенокардии напряжения, гипертоническая болезнь.

При осмотре: повышенного питания, кожные покровы бледные, влажные, цианоз губ.

Границы сердца увеличены за счет левой – в 5 межреберье на 0,5 см кнаружи от левой срединно-ключичной линии. При аускультации сердца тоны глухие, ритмичные. ЧСС – 110 сок./мин. Пульс частый, ритмичный, синхронный, малого наполнения. АД- 80/60 мм.рт.ст.

На ЭКГ ритм синусовый. Э.О.С. отклонена влево. В I, II, aVL отведениях дугообразный подъем сегмента ST над изолинией, в III, aVF отведениях депрессия сегмента ST.

Вопросы.

1. Ваш диагноз?
2. Какое осложнение возникло у больного?
3. Механизм развития данного осложнения?
4. Ваши действия?
5. Какие факторы риска данного заболевания имеются у данного пациента?

Ответ к задаче №2

1. Острый инфаркт миокарда с локализацией на передней стенке левого желудочка.

2. Кардиогенный шок. 3. Острая левожелудочковая сердечная недостаточность.

4. Прежде всего - снятие болевого приступа, который способствует развитию кардиогенного шока. Наркотический анальгетик (морфин 1%- 1 мл; промедол 1-2% 1 мл); ИВЛ;

медикаментозное лечение: инотропные (добутамин), бета – блокаторы: (обзидан – в/венно 2-5 мг), гепарин - в/вено 10000 Ед (затем в/вено капельно или НМГ), тромболитическая терапия при отсутствии противопоказаний. Госпитализация в специализированное отделение.

5. Мужской пол, возраст старше 55 лет, ИБС и гипертоническая болезнь в анамнезе, избыточная масса тела



Ситуационная задача 3.

Больной М., 27 лет, доставлен в приемное отделение в связи с внезапно развившимся приступом удушья после кормления аквариумных рыбок сухим кормом.

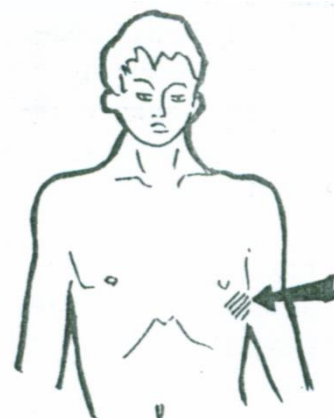
Приступ продолжается уже более 2х часов.

В анамнезе – с детства болеет бронхиальной астмой.

Объективно: одышка во время приступа носит экспираторный характер, дистанционные хрипы, сухой мучительный кашель. Дыхание шумное, активно участвует дополнительная мускулатура грудной клетки. ЧДД – до 40 дыхательных движений в минуту. Грудная клетка бочкообразная. При перкуссии над легкими коробочный звук. При аускультации дыхание везикулярное ослабленное, масса сухих дискантовых хрипов.

Вопросы.

1. Дайте определение этому состоянию.
2. Последовательность выведения больного из данного состояния?
3. Профилактика данного осложнения?



Ответ к задаче №3.

1. Астматический статус - состояние тяжелой асфиксии (следствие диффузного нарушения бронхиальной проходимости), которое не купируется общепринятыми (адреномиметиками и бронхолитиками) и привычными для больного бронхиальной астмой средствами в течение многих часов или нескольких суток и может закончиться развитием гипоксической комы и смертью больного.

2. а) ГКС (преднизолон 60-80 мг в/в капельно);

б) бронхолитики (эуфиллин 2,4% 10 мл в/в капельно на 200 мл изотонического раствора NaCl);

в) оксигенотерапия (ингаляция кислорода через 40-70% спирт);

г) гепарин 10 тыс. Ед. 2 р/день в/в капельно;

д) коррекция ацидоза (бикарбонат натрия 4% - 200 мл в/в капельно);

е) гидратация (количество вводимых растворов до 2 л/сутки – глюкоза 5%, гемодез и др.).

ж) санация бронхиального дерева (отхаркивающие средства, горячее щелочное питье, ФБС);

3. Предотвращение контакта с аллергеном, постоянный контроль бронхиальной астмы с помощью пикфлоуметрии и медикаментозно – ИГКС.

Ситуационная задача 4.

Больная Н., 38 лет, в клинику доставлена в бессознательном состоянии.

Со слов врача «скорой помощи» у больной на дому было психическое и двигательное возбуждение, после чего она внезапно потеряла сознание. Со слов соседей, много лет болеет сахарным диабетом, лечится инсулином. Питается нерегулярно в связи с постоянными командировками.

При осмотре: сознание отсутствует, кожа влажная, подергивание мышц лица, зрачки расширены, ЧДД 22 в 1 мин., АД 130/80 мм рт.ст. В анализах крови уровень сахара 3 ммоль/л.

Вопросы.

1. *Определите неотложное состояние, развившееся у пациента.*

2. *Какие причины приводят к данному осложнению?*

3. *Составьте алгоритм оказания неотложной помощи.*

4. *Профилактика данного осложнения?*

5. *Назовите показатели сахара крови натощак.*

Ответ к задаче №4.

1. Сахарный диабет 1 типа, гипогликемическая кома.

2. Неправильное лечение (большие дозы инсулина), нарушение режима питания, физические нагрузки, употребление алкоголя.

3. В/в введение 40% р-ра Глюкозы 20-100 мл до полного восстановления сознания; при отсутствии восстановления сознания - переходят на в/в капельное введение 5% р-ра Глюкозы;

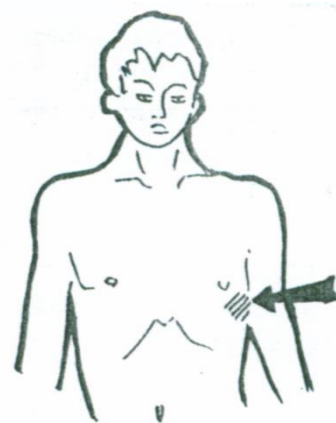
п/к или в/м введение 1 мг Глюкагона, Преднизолон 30 мг

в/м (контринсулярные гормоны, повышают уровень гликемии). При затяжном течении комы - введение осмотических диуретиков: Маннитола или Мочевины 0,5 г/кг (для предупреждения и лечения отека мозга);

после восстановления сознания больного следует накормить углеводистыми продуктами (булка, хлеб, картофель) для предотвращения рецидива гипогликемического состояния.

4. Обучение больного в «Школе больного сахарным диабетом».

5. 3,3 – 5,5 ммоль/л в капиллярной крови.



Ситуационная задача 5.

У больной Ф., 34 лет, страдающей сахарным диабетом 1 типа, после нарушения диеты ухудшилось состояние в течение недели отмечались слабость, головная боль, резко снизился аппетит, тошнота, рвота, апатия, оглушенность. Спустя 5 дней мать застала дочь без сознания. Вызвала с/помощь.

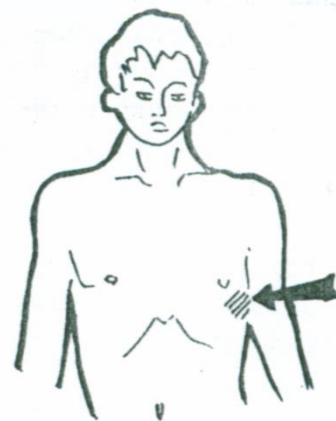
При осмотре: сознание отсутствует, дыхание Куссмауля, в выдыхаемом воздухе запах ацетона. Кожные покровы и слизистые сухие, холодные, бледные, тургор снижен. Глазные яблоки «мягкие». Язык малинового цвета с коричневым налетом. Пульс малый, 60 уд/мин. АД 90/60 мм.рт.ст.

Вопросы.

1. Определите неотложное состояние, развившееся у пациентки?
2. Какие причины приводят к данному осложнению?
3. Составьте алгоритм оказания неотложной помощи. [SEP]
4. Укажите возможные осложнения сахарного диабета.
5. Какие дополнительные методы обследования подтвердят Ваш диагноз?

Ответ к задаче №5.

1. Кетоацидотическая кома
2. а. Нарушение режима инсулинотерапии (пропуск инъекций, просроченный препарат инсулина).
б. Резкое возрастание потребности в инсулине (инфекции; тяжелые заболевания: инфаркт миокарда, инсульт; травмы, хирургические вмешательства; беременность; стрессы и др.)
3. Цели неотложной терапии: регидратация, устранение гипергликемии, нарушений кислотно-щелочного баланса и электролитных нарушений, а также устранение пусковой причины диабетического кетоацидоза.
Инсулинотерапия (дробно инсулин короткого действия), регидратация (0,9% р-р NaCl) объем вводимой жидкости за сутки до 10% массы тела, восстановление электролитного баланса.
4. Микро- и макроангиопатии (слепота, диабетическая стопа, ХПН), комы (кетоацидотическая, гипогликемическая, лактоацидотическая, гиперосмолярная).
5. Определение глюкозы крови (в плазме обычно > 16,7 ммоль/л), норма в капиллярной крови - 3,3 – 5,5 ммоль/л., наличие кетоновых тел, рН крови, ОАМ - на сахар, ацетон.



Ситуационная задача 6.

На приеме в поликлинике у больной Ш., 55 лет, страдающей гипертонической болезнью, появилось головокружение, приступ тошноты, позывы на рвоту, колющие боли в сердце, шум в ушах, сердцебиение, позывы на мочеиспускание.

При осмотре пациентка возбуждена, повышенного питания, гиперемия кожи лица, шеи.

При аускультации тоны сердца ритмичные, акцент 2 тона во 2 межреберье справа от грудины, систолический шум над верхушкой сердца. ЧСС - 120 сокр. в мин. АД 220/140 мм.рт.ст.

Вопросы.

1. Дайте определение неотложному состоянию у пациентки. [SEP]
2. Составьте алгоритм оказания неотложной помощи. [SEP]
4. Почему у больной выслушивается систолический шум над верхушкой сердца? [SEP]
5. Назовите показатели цифр АД в норме.

Ответ к задаче №6.

2. Гипертонический криз - внезапное повышение АД, сопровождающееся преходящими нейровегетативными расстройствами и /или органическими изменениями со стороны ЦНС (ОНМК), сердце и сосудах (инфаркт миокарда, отек легких).

3. Анаприлин – 20-40 мг или каптоприл 25 мг, коринфар – 5-10 мг, вызвать кардиобригаду для госпитализации. Снижение АД должно быть постепенным, примерно на 20-25% от исходного или

диастолического до 110 мм.рт.ст в течение 1 часа.

При осложненном кризе вводят артериальный и венозный вазодилатор (нитропруссид натрия), верапамил, лабеталол, энаприлат.

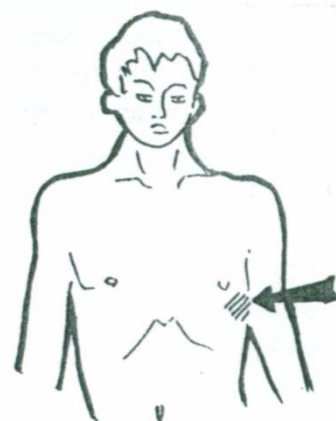
4. Относительная недостаточность митрального клапана из-за высокого давления в аорте.

5. Систолическое АД 110-139 мм.рт.ст., диастолическое 70-89 мм.рт.ст.

2.3 Написание истории болезни/фрагмента истории болезни

3. ПРОМЕЖУТОЧНАЯ АТТЕСТАЦИЯ (экзамен) включает в себя оценку практических навыков и устный ответ по вопросам дисциплины

3.1. Экзаменационные вопросы (ОПК-11, ПК-5, ПК-6, ПК-7):



1. АВ-блокада: симптомы, механизм их развития, методы клинической и инструментальной диагностики.
2. Анемический синдром.
3. Аускультация легких. Методика. Механизм возникновения и характеристика основных физиологических дыхательных шумов.
4. Аускультация сердца. Методика. Механизмы возникновения I и II тонов, причины усиления и ослабления. Механизм возникновения и характеристика органических систолических и диастолических шумов сердца. Причины, механизм возникновения, особенности функциональных шумов сердца, их отличие от органических.
5. Болевой синдром, особенности болей при различных заболеваниях желудка и кишечника. Кишечная колика.
6. Бронхиальная астма: симптомы, механизм их развития, методы клинической, лабораторной и инструментальной диагностики.
7. Внебольничная пневмония: симптомы, механизм их развития, методы клинической, лабораторной и инструментальной диагностики.
8. Геморрагический синдром.
9. Гепатолиенальный синдром.
10. Гипертоническая болезнь: симптомы, механизм их развития, методы клинической, лабораторной и инструментальной диагностики.
11. Гипогликемическая кома: симптомы, механизм их развития, методы клинической, лабораторной и инструментальной диагностики.
12. Диагностическое значение пальпации печени. Методика. Пальпаторная характеристика печени при разных заболеваниях.
13. Желтухи: надпеченочная (гемолитическая), печеночная (паренхиматозная), подпеченочная (механическая).
14. Желчно-каменная болезнь: симптомы, механизм их развития, методы клинической, лабораторной и инструментальной диагностики.
15. Значение анамнеза в диагностике заболеваний легких. Симптомы (кашель, одышка, боль в грудной клетке, повышение температуры), механизм их возникновения, особенности при разных заболеваниях. Причины кровохаркания и легочного кровотечения, диагностика, неотложная терапия.
16. Значение анамнеза в диагностике заболеваний пищевода и желудка (симптомы, их особенности при заболеваниях желудка).
17. Значение анамнеза в диагностике заболеваний сердца (симптомы: одышка и удушье, боль, перебои, учащение сердцебиений, кашель; механизмы их возникновения, особенности при разных заболеваниях сердца).
18. Значение анамнеза и осмотра в диагностике заболеваний крови. Симптомы, механизм их возникновения, особенности при разных заболеваниях.
19. Значение анамнеза и осмотра в диагностике заболеваний печени (симптомы, механизм их возникновения, особенности при разных заболеваниях).
20. Значение анамнеза и осмотра в диагностике заболеваний почек (симптомы, механизм их возникновения, особенности при разных заболеваниях почек).
21. Значение анамнеза и осмотра в диагностике эндокринных заболеваний (ожирение и кахексия, акромегалия, синдром Иценко-Кушинга, надпочечниковая недостаточность).
22. Значение общего анализа крови в диагностике заболеваний крови.
23. Значение осмотра в диагностике заболеваний легких (симптомы, механизм их возникновения, особенности при заболеваниях легких).
24. Значение осмотра в диагностике заболеваний сердца (симптомы, механизм их возникновения, особенности при разных заболеваниях сердца).
25. Измерение температуры тела и типы температурных кривых. Уход за лихорадящими больными.
26. Инфаркт миокарда: симптомы, механизм их развития, методы клинической, лабораторной и инструментальной диагностики.
27. Исследование желудочного сока тонким зондом. Оценка часового напряжения секреции, кислотообразующей функции желудка. Общая кислотная продукция и дебит-час соляной кислоты. РН-метрия.

28. Исследование сосудов. Артериальный пульс, методика пальпации на лучевых артериях и его характеристика.
29. Лабораторная диагностика почечной недостаточности.
30. Лабораторная диагностика сахарного диабета (уровень гликемии натощак, тест толерантности к глюкозе, гликозилированный гемоглобин).
31. Лабораторные и инструментальные методы исследования при заболеваниях органов дыхания. Исследование мокроты (осмотр, микроскопия); правила сбора мокроты на общий анализ, туберкулез, посев на микрофлору. Исследование плеврального пунктата. Спирография, пикфлоуметрия.
32. Легочная недостаточность. Определение. Диагностика, степени легочной недостаточности.
33. Лейкоцитозы и лейкопении.
34. Мочевой синдром.
35. Нарушение пигментного обмена при желтухах: надпеченочной, печеночной, подпеченочной.
36. Недостаточность аортального клапана: симптомы, механизм их развития, методы клинической и инструментальной диагностики.
37. Недостаточность митрального клапана: симптомы, механизм их развития, методы клинической и инструментальной диагностики.
38. Нестабильная стенокардия. Острый коронарный синдром. Симптомы, механизм их развития, методы клинической, лабораторной и инструментальной диагностики.
39. Нефротический синдром.
40. Общий анализ мочи в норме и при патологии почек. Определение белка в моче, диагностическое значение протеинурий. Диагностическое значение эритроцитурии (гематурии), лейкоцитурии (пиурии).
41. Осмотр больного. Сознание больного и виды его нарушения. Положение больного - активное, пассивное, вынужденное, виды вынужденных положений. Телосложение, типы конституции. Ожирение и похудание, причины. Изменения роста. Изменения окраски кожных покровов, видимых слизистых при различных заболеваниях (бледная, красная, синюшная, желтушная, бронзовая и др., кожные высыпания). Осмотр головы, лица, ротовой полости и зева, шеи, грудной клетки, живота, конечностей.
42. Острый и хронический бронхит: симптомы, механизм их развития, методы клинической, лабораторной и инструментальной диагностики.
43. Острый и хронический гломерулонефрит: симптомы, механизм их развития, методы клинической, лабораторной и инструментальной диагностики.
44. Острый и хронический пиелонефрит: симптомы, механизм их развития, методы клинической, лабораторной и инструментальной диагностики.
45. Пароксизмальные наджелудочковые и желудочковые тахикардии: симптомы, механизм их развития, методы клинической и инструментальной диагностики.
46. Первая помощь при анафилактическом шоке.
47. Первая помощь при гипертоническом кризе.
48. Первая помощь при гипо- и гипергликемии.
49. Первая помощь при приступе боли в сердце.
50. Первая помощь при приступе бронхиальной астмы.
51. Перкуссия сердца, диагностическое значение.
52. Понижение функции щитовидной железы (гипотиреоз): симптомы, механизм их развития, методы клинической, лабораторной и инструментальной диагностики.
53. Понятие об УЗИ почек, сканировании, радиоизотопной ренографии. Экскреторная и ретроградная пиелография.
54. Причины и особенности желудочного и кишечного кровотечения. Диагностика и неотложное лечение.
55. Проба Нечипоренко. Значение в диагностике пиелонефрита. Проба Зимницкого, методика, характеристика показателей в норме и при нарушении функции почек.
56. Симптоматические артериальные гипертензии: симптомы, механизм их развития, методы клинической, лабораторной и инструментальной диагностики.
57. Синдром артериальной гипертонии.
58. Синдром воздушной полости в легком.

59. Синдром диабетической гипергликемической комы.
60. Синдром компрессионного ателектаза.
61. Синдром мальабсорбции.
62. Синдром нарушения бронхиальной проходимости (бронхиальной обструкции).
63. Синдром нарушения проводимости.
64. Синдром нарушения сердечного ритма.
65. Синдром обтурационного ателектаза.
66. Синдром острой сосудистой недостаточности (обморок, коллапс, шок).
67. Синдром печеночной недостаточности.
68. Синдром повышения функции щитовидной железы (тиреотоксикоз).
69. Синдром повышенной секреторной функции желудка.
70. Синдром пониженной секреторной функции желудка. Ахилический синдром.
71. Синдром портальной гипертензии.
72. Синдром почечной гипертензии.
73. Синдром сухого плеврита без утолщения и с утолщением плевральных листков.
74. Синдром уплотнения легочной ткани.
75. Синдром хронической почечной недостаточности.
76. Синдром эмфиземы легких.
77. Сравнительная перкуссия легких. Методика. Характеристика перкуторных звуков в норме, причины их изменения (тупой, тимпанический).
78. Стабильная стенокардия: симптомы, механизм их развития, методы клинической, лабораторной и инструментальной диагностики.
79. Стеноз митрального отверстия: симптомы, механизм их развития, методы клинической, лабораторной и инструментальной диагностики.
80. Стеноз устья аорты: симптомы, механизм их развития, методы клинической и инструментальной диагностики.
81. Топографическая перкуссия легких. Определение подвижности нижнего легочного края. Методика и диагностическое значение.
82. Фибрилляция и трепетание предсердий: симптомы, механизм их развития, методы клинической и инструментальной диагностики.
83. Характеристика синдромов скопления воздуха (пневмоторакс) и жидкости (гидроторакс и экссудативный плеврит) в плевральной полости.
84. Холецистит: симптомы, механизм их развития, методы клинической, лабораторной и инструментальной диагностики.
85. Холецистография, УЗИ печени и желчного пузыря. Принципы исследования. Диагностическое значение. Дуоденальное зондирование. Методика. Данные при холецистите и холангите.
86. Хронический гастрит: симптомы, механизм их развития, методы клинической, лабораторной и инструментальной диагностики.
87. Цирроз печени: симптомы, механизм их развития, методы клинической, лабораторной и инструментальной диагностики.
88. Электрокардиография. Техника записи, генез и характеристика зубцов в норме. ЭКГ при изменении направления электрической оси сердца. ЭКГ при гипертрофии предсердий и желудочков, при синусовой тахикардии, брадикардии и аритмии, экстрасистолии, мерцательной аритмии, нарушении проводимости, при остром инфаркте миокарда, при стенокардии.
89. Эмфизема легких: симптомы, механизм их развития, методы клинической, лабораторной и инструментальной диагностики.
90. Язвенная болезнь желудка и 12-ти перстной кишки: симптомы, механизм их развития, методы клинической, лабораторной и инструментальной диагностики.

3.2 Перечень практических навыков по дисциплине «Пропедевтика внутренних болезней»

1. Аускультация легких.
2. Аускультация сердца. Места выслушивания и проекция клапанов на грудную клетку.
3. Измерение артериального давления.
4. Методика и диагностическое значение исследования бронхофонии.

5. Определение высоты стояния верхушек и ширину полей Кренига.
6. Определение границы абсолютной сердечной тупости.
7. Определение границы относительной сердечной тупости.
8. Определение дыхательной экскурсии грудной клетки.
9. Определение конституции пациента, значение для диагностики
10. Определение конфигурации сердца.
11. Определение нижней границы желудка.
12. Определение нижней границы легких.
13. Определение нижней границы печени.
14. Определение относительной тупости сердца.
15. Определение размеров селезенки.
16. Определение подвижности нижнего края легких.
17. Определение размеров печени по Курлову.
18. Определение свойства пульса.
19. Определение симптома Пастернацкого. Перкуссия мочевого пузыря
20. Определение состояния костно-мышечной системы.
21. Определение состояния периферических лимфатических узлов.
22. Определение талии сердца, ширины сосудистого пучка.
23. Осмотр грудной клетки.
24. Осмотр живота. Топографические области живота. Аускультация живота.
25. Осмотр сосудов шеи и периферических артерий. Диагностическое значение полученных результатов
26. Оценка общего состояния больного, кожных покровов и видимых слизистых.
27. Оценка развития подкожно-жировой клетчатки, питания больного.
28. Пальпация верхушечного толчка, характеристика верхушечного толчка.
29. Пальпация грудной клетки и определение голосового дрожания.
30. Пальпация и перкуссия селезенки.
31. Пальпация печени и желчного пузыря.
32. Пальпация поперечно-ободочной кишки.
33. Пальпация почек, мочеточниковых точек.
34. Пальпация сигмовидной кишки.
35. Пальпация слепой кишки.
36. Пальпация щитовидной железы.
37. Перкуссия живота. Методика определения свободной и осумкованной жидкости в брюшной полости и её отличие от метеоризма
38. Поверхностная пальпация живота.
39. Сравнительная перкуссия легких.

4. Методические материалы, определяющие процедуры оценивания знаний, умений, навыков и (или) опыта деятельности, характеризующих этапы формирования компетенций.

Основными этапами формирования указанных компетенций при изучении студентами дисциплины являются последовательное изучение содержательно связанных между собой *разделов (тем)* учебных занятий. Изучение каждого раздела (темы) предполагает овладение студентами необходимыми компетенциями. Результат аттестации студентов на различных этапах формирования компетенций показывает уровень освоения компетенций студентами.

4.1. Перечень компетенций, планируемых результатов обучения и критериев оценивания освоения компетенций

Формируемая компетенция	Содержание компетенции	Планируемые результаты обучения (показатели достижения заданного уровня освоения компетенций)	Критерии оценивания результатов обучения (дескрипторы) по пятибалльной шкале				
			1	2	3	4	5
ОПК-11	готовностью к применению медицинских изделий, предусмотренных порядками оказания медицинской помощи	Знать: Основные медицинские изделия, применяемые в общеклинической практике, правила их использования	Отсутствие знаний об основных медицинских изделиях, применяемые в общеклинической практике, правилах их использования	Фрагментарные знания об основных медицинских изделиях, применяемые в общеклинической практике, правилах их использования	Общие, но не структурированные знания об основных медицинских изделиях, применяемые в общеклинической практике, правилах их использования	В целом сформированные, но содержащие отдельные пробелы знания об основных медицинских изделиях, применяемые в общеклинической практике, правилах их использования	Сформированные систематические знания об основных медицинских изделиях, применяемые в общеклинической практике, правилах их использования
		Уметь: Применять медицинские изделия при решении профессиональных задач	Отсутствие умений применять медицинские изделия при решении профессиональных задач	Частично освоенные умения применять медицинские изделия при решении профессиональных задач	В целом успешно, но не систематически осуществляемые умения применять медицинские изделия при решении профессиональных задач	В целом успешно, но содержащие отдельные пробелы умения применять медицинские изделия при решении профессиональных задач	Сформированное умение применять медицинские изделия при решении профессиональных задач
		Владеть: Навыками использования медицинских изделий, предусмотренных	Отсутствие навыков использования медицинских изделий, предусмотренных	Фрагментарное применение навыков использования медицинских изделий,	В целом успешное, но не систематически проявляемое владение навыками использования	В целом успешное, но содержащее отдельные пробелы навыки использования медицинских	Успешное и систематически применяемые навыки владения использованием медицинских

		стандартами оказания медицинской помощи при решении конкретных профессиональных задач в рамках изучаемой дисциплины	стандартами оказания медицинской помощи при решении конкретных профессиональных задач в рамках изучаемой дисциплины	предусмотренных стандартами оказания медицинской помощи при решении конкретных профессиональных задач в рамках изучаемой дисциплины	медицинских изделий, предусмотренных стандартами оказания медицинской помощи при решении конкретных профессиональных задач в рамках изучаемой дисциплины	изделий, предусмотренных стандартами оказания медицинской помощи при решении конкретных профессиональных задач в рамках изучаемой дисциплины	изделий, предусмотренных стандартами оказания медицинской помощи при решении конкретных профессиональных задач в рамках изучаемой дисциплины
--	--	---	---	---	--	--	--

Формируемая компетенция	Содержание компетенции	Планируемые результаты обучения (показатели достижения заданного уровня освоения компетенций)	Критерии оценивания результатов обучения (дескрипторы) по пятибалльной шкале				
			1	2	3	4	5
ПК-5	готовностью к сбору и анализу жалоб пациента, данных его анамнеза, результатов осмотра, лабораторных, инструментальных, их и патолого-анатомических и иных исследований	Знать: понятия этиологии, патогенеза, морфогенеза, патоморфоза болезни, нозологии, принципы классификации болезней, основные понятия общей нозологии; функциональные системы организма человека, их регуляция и саморегуляция при воздействии с внешней средой в	Отсутствие знаний о понятиях этиологии, патогенеза, морфогенеза, патоморфоза болезни, нозологии, принципах классификации болезней, основных понятиях общей нозологии; функциональных системах организма человека, их регуляция и саморегуляция при воздействии с	Фрагментарные знания о понятиях этиологии, патогенеза, морфогенеза, патоморфоза болезни, нозологии, принципах классификации болезней, основных понятиях общей нозологии; функциональных системах организма человека, их регуляция и саморегуляция при воздействии с	Общие, но не структурированные знания о понятиях этиологии, патогенеза, морфогенеза, патоморфоза болезни, нозологии, принципах классификации болезней, основных понятиях общей нозологии; функциональных системах организма человека, их регуляция и само-	В целом сформированные, но содержащие отдельные пробелы знания о понятиях этиологии, патогенеза, морфогенеза, патоморфоза болезни, нозологии, принципах классификации болезней, основных понятиях общей нозологии; функциональных системах организма человека, их	Сформированные систематические знания о понятиях этиологии, патогенеза, морфогенеза, патоморфоза болезни, нозологии, принципах классификации болезней, основных понятиях общей нозологии; функциональных системах организма человека, их регуляция и саморегуляция при

<p>й в целях распознавания состояния или установления факта наличия или отсутствия заболевания</p>	<p>норме и патологии; структурные и функциональные основы болезней и патологических процессов, причины, основные механизмы развития и исходов типовых патологических процессов, нарушений функций органов и систем</p>	<p>внешней средой в норме и патологии; структурных и функциональных основах болезней и патологических процессов, причинах, основных механизмах развития и исходов типовых патологических процессов, нарушениях функций органов и систем</p>	<p>внешней средой в норме и патологии; структурных и функциональных основах болезней и патологических процессов, причинах, основных механизмах развития и исходов типовых патологических процессов, нарушениях функций органов и систем</p>	<p>регуляции при воздействии с внешней средой в норме и патологии; структурных и функциональных основах болезней и патологических процессов, причинах, основных механизмах развития и исходов типовых патологических процессов, нарушениях функций органов и систем</p>	<p>регуляция и саморегуляции при воздействии с внешней средой в норме и патологии; структурных и функциональных основах болезней и патологических процессов, причинах, основных механизмах развития и исходов типовых патологических процессов, нарушениях функций органов и систем</p>	<p>воздействии с внешней средой в норме и патологии; структурных и функциональных основах болезней и патологических процессов, причинах, основных механизмах развития и исходов типовых патологических процессов, нарушениях функций органов и систем</p>
	<p>Уметь: Проводить первичный осмотр пациентов, интерпретировать результаты наиболее распространенных методов лабораторной, инструментальной и функциональной диагностики заболеваний внутренних органов для выявления патологии</p>	<p>Отсутствие умений проводить первичный осмотр пациентов, интерпретировать результаты наиболее распространенных методов лабораторной, инструментальной и функциональной диагностики заболеваний внутренних органов для выявления патологии</p>	<p>Частично освоенные умения проводить первичный осмотр пациентов, интерпретировать результаты наиболее распространенных методов лабораторной, инструментальной и функциональной диагностики заболеваний внутренних органов для выявления патологии</p>	<p>В целом успешно, но не систематически освоенные умения проводить первичный осмотр пациентов, интерпретировать результаты наиболее распространенных методов лабораторной, инструментальной и функциональной диагностики заболеваний внутренних органов для выявления патологии</p>	<p>В целом успешно, но содержащие отдельные пробелы умения проводить первичный осмотр пациентов, интерпретировать результаты наиболее распространенных методов лабораторной, инструментальной и функциональной диагностики заболеваний внутренних органов для выявления патологии</p>	<p>Сформированное умение проводить первичный осмотр пациентов, интерпретировать результаты наиболее распространенных методов лабораторной, инструментальной и функциональной диагностики заболеваний внутренних органов для выявления патологии</p>

		Владеть: Навыками анализа жалоб, анамнеза, данных осмотра и дополнительных методов исследования для диагностики заболеваний в рамках изучаемой дисциплины	Отсутствие навыков владения анализом жалоб, анамнеза, данных осмотра и дополнительных методов исследования для диагностики заболеваний в рамках изучаемой дисциплины	Фрагментарное применение навыков владения анализом жалоб, анамнеза, данных осмотра и дополнительных методов исследования для диагностики заболеваний в рамках изучаемой дисциплины	В целом успешное, но не систематически проявляемое владение навыками анализа жалоб, анамнеза, данных осмотра и дополнительных методов исследования для диагностики заболеваний в рамках изучаемой дисциплины	В целом успешное, но содержащее отдельные пробелы навыки владения анализом жалоб, анамнеза, данных осмотра и дополнительных методов исследования для диагностики заболеваний в рамках изучаемой дисциплины	Успешное и систематически применяемые навыки владения анализом жалоб, анамнеза, данных осмотра и дополнительных методов исследования для диагностики заболеваний в рамках изучаемой дисциплины
--	--	---	--	--	--	--	--

Формируемая компетенция	Содержание компетенции	Планируемые результаты обучения (показатели достижения заданного уровня освоения компетенций)	Критерии оценивания результатов обучения (дескрипторы) по пятибалльной шкале				
			1	2	3	4	5
ПК-6	способность к определению у пациента основных патологических состояний, симптомов, синдромов заболеваний, нозологических форм в соответствии с	Знать: Основные патологические состояния, симптомы, синдромы заболеваний, нозологических форм. Принципы формулировки диагнозов на основе Международной статистической классификации болезней и	Отсутствие знаний основных патологических состояний, симптомов, синдромов заболеваний, нозологических форм. Принципов формулировки диагнозов на основе Международной статистической классификацией	Фрагментарные знания основных патологических состояний, симптомов, синдромов заболеваний, нозологических форм. Принципов формулировки диагнозов на основе Международной статистической классификацией	Общие, но не структурированные знания основных патологических состояний, симптомов, синдромов заболеваний, нозологических форм. Принципов формулировки диагнозов на основе Международной	В целом сформированные, но содержащие отдельные пробелы знания основных патологических состояний, симптомов, синдромов заболеваний, нозологических форм. Принципов формулировки диагнозов на основе	Сформированные систематические знания основных патологических состояний, симптомов, синдромов заболеваний, нозологических форм. Принципов формулировки диагнозов на основе Международной статистической

Международной статистической классификацией болезней и проблем, связанных со здоровьем, X пересмотра	проблем, связанных со здоровьем X пересмотра	болезней и проблем, связанных со здоровьем X пересмотра	болезней и проблем, связанных со здоровьем X пересмотра	статистической классификацией болезней и проблем, связанных со здоровьем X пересмотра	Международной статистической классификацией болезней и проблем, связанных со здоровьем X пересмотра	классификацией болезней и проблем, связанных со здоровьем X пересмотра
	Уметь: применять Международную статистическую классификацию болезней и проблем, связанных со здоровьем X пересмотра в своей профессиональной деятельности	Отсутствие умений применять Международную статистическую классификацию болезней и проблем, связанных со здоровьем X пересмотра в своей профессиональной деятельности	Частично освоенные умения применять Международную статистическую классификацию болезней и проблем, связанных со здоровьем X пересмотра в своей профессиональной деятельности	В целом успешно, но не систематические умения применять Международную статистическую классификацию болезней и проблем, связанных со здоровьем X пересмотра в своей профессиональной деятельности	В целом успешно, но содержащие отдельные пробелы умения применять Международную статистическую классификацию болезней и проблем, связанных со здоровьем X пересмотра в своей профессиональной деятельности	Сформированное умение применять Международную статистическую классификацию болезней и проблем, связанных со здоровьем X пересмотра в своей профессиональной деятельности
	Владеть: навыками формулировки диагнозов у пациентов различной нозологией на основе Международной статистической классификацией болезней и проблем, связанных со здоровьем X пересмотра в рамках изучаемой дисциплины	Отсутствие навыков формулировки диагнозов у пациентов с различной нозологией на основе Международной статистической классификацией болезней и проблем, связанных со здоровьем X пересмотра в рамках изучаемой	Фрагментарное применение навыков формулировки диагнозов у пациентов с различной нозологией на основе Международной статистической классификацией болезней и проблем, связанных со здоровьем X пересмотра в	В целом успешное, но не систематически проявляемое владение навыками формулировки диагнозов у пациентов с различной нозологией на основе Международной статистической классификацией болезней и проблем, связанных со	В целом успешное, но содержащее отдельные пробелы навыки формулировки диагнозов у пациентов с различной нозологией на основе Международной статистической классификацией болезней и проблем, связанных со здоровьем X	Успешное и систематически применяемые навыки формулировки диагнозов у пациентов с различной нозологией на основе Международной статистической классификацией болезней и проблем, связанных со здоровьем X

			дисциплины	рамках изучаемой дисциплины	здоровьем X пересмотра в рамках изучаемой дисциплины	пересмотра в рамках изучаемой дисциплины	пересмотра в рамках изучаемой дисциплины
--	--	--	------------	-----------------------------	--	--	--

Формируемая компетенция	Содержание компетенции	Планируемые результаты обучения (показатели достижения заданного уровня освоения компетенций)	Критерии оценивания результатов обучения (дескрипторы) по пятибалльной шкале				
			1	2	3	4	5
ПК-7	готовностью к проведению экспертизы временной нетрудоспособности, участию в проведении медико-социальной экспертизы, констатации биологической смерти человека	Знать: абсолютные, относительные показатели здоровья населения; важнейшие социально значимые болезни и их социально-гигиеническое значение; принципы проведения экспертизы временной нетрудоспособности, медико-социальной экспертизы, признаки биологической смерти человека	Отсутствие знаний об абсолютных, относительных показателях здоровья населения; важнейших социально значимых болезнях и их социально-гигиеническом значении; принципах проведения экспертизы временной нетрудоспособности, медико-социальной экспертизы, признаках биологической смерти человека	Фрагментарные знания об абсолютных, относительных показателях здоровья населения; важнейших социально значимых болезнях и их социально-гигиеническом значении; принципах проведения экспертизы временной нетрудоспособности, медико-социальной экспертизы, признаках биологической смерти человека	Общие, но не структурированные знания об абсолютных, относительных показателях здоровья населения; важнейших социально значимых болезнях и их социально-гигиеническом значении; принципах проведения экспертизы временной нетрудоспособности, медико-социальной экспертизы, признаках биологической смерти человека	В целом сформированные, но содержащие отдельные пробелы знания об абсолютных, относительных показателях здоровья населения; важнейших социально значимых болезнях и их социально-гигиеническом значении; принципах проведения экспертизы временной нетрудоспособности, медико-социальной экспертизы, признаках	Сформированные систематические знания об абсолютных, относительных показателях здоровья населения; важнейших социально значимых болезнях и их социально-гигиеническом значении; принципах проведения экспертизы временной нетрудоспособности, медико-социальной экспертизы, признаках биологической смерти человека

						биологической смерти человека	
		<p>Уметь: вести медицинскую документацию, связанную с экспертизой временной нетрудоспособности, медико-социальной экспертизой, констатацией признаков биологической смерти человека</p>	<p>Отсутствие умений вести медицинскую документацию, связанную с экспертизой временной нетрудоспособности, медико-социальной экспертизой, констатацией признаков биологической смерти человека</p>	<p>Частично освоенные умения вести медицинскую документацию, связанную с экспертизой временной нетрудоспособности, медико-социальной экспертизой, констатацией признаков биологической смерти человека</p>	<p>В целом успешно, но не систематически освоенные умения вести медицинскую документацию, связанную с экспертизой временной нетрудоспособности, медико-социальной экспертизой, констатацией признаков биологической смерти человека</p>	<p>В целом успешно, но содержащие отдельные пробелы умения вести медицинскую документацию, связанную с экспертизой временной нетрудоспособности, медико-социальной экспертизой, констатацией признаков биологической смерти человека</p>	<p>Сформированное умение констатировать медицинские документы, связанную с экспертизой временной нетрудоспособности, медико-социальной экспертизой, констатацией признаков биологической смерти человека</p>
		<p>Владеть: методикой проведения экспертизы временной нетрудоспособности, медико-социальной экспертизы и установления признаков биологической смерти человека при выполнении профессиональных задач в рамках изучаемой дисциплины</p>	<p>Отсутствие навыков владения методикой проведения экспертизы временной нетрудоспособности, медико-социальной экспертизы и установления признаков биологической смерти человека при выполнении профессиональных задач в рамках изучаемой дисциплины</p>	<p>Фрагментарное применение навыков владения методикой проведения экспертизы временной нетрудоспособности, медико-социальной экспертизы и установления признаков биологической смерти человека при выполнении профессиональных задач в рамках изучаемой дисциплины</p>	<p>В целом успешное, но не систематически проявляемое владение методикой проведения экспертизы временной нетрудоспособности, медико-социальной экспертизы и установления признаков биологической смерти человека при выполнении профессиональных задач в рамках изучаемой дисциплины</p>	<p>В целом успешное, но содержащее отдельные пробелы навыки владения методикой проведения экспертизы временной нетрудоспособности, медико-социальной экспертизы и установления признаков биологической смерти человека при выполнении профессиональных задач в рамках изучаемой дисциплины</p>	<p>Успешное и систематически применяемые навыки владения методикой проведения экспертизы временной нетрудоспособности, медико-социальной экспертизы и установления признаков биологической смерти человека при выполнении профессиональных задач в рамках изучаемой дисциплины</p>

				дисциплины	задач в рамках изучаемой дисциплины	изучаемой дисциплины	изучаемой дисциплины
--	--	--	--	------------	---	-------------------------	-------------------------

4.2. Шкала и процедура оценивания

4.2.1. процедуры оценивания компетенций (результатов)

№	Компоненты контроля	Характеристика
1.	Способ организации	Традиционный;
2.	Этапы учебной деятельности	Текущий контроль успеваемости. Промежуточная аттестация
3.	Лицо, осуществляющее контроль	Преподаватель
4.	Массовость охвата	Групповой, индивидуальный;
5.	Метод контроля	Устный ответ, стандартизированный тестовый контроль, ситуационные задачи, практические навыки, работа на симуляторах, история болезни/фрагмент истории болезни, курация больного/разбор тематического больного, разбор истории болезни

4.2.2. Шкалы оценивания компетенций (результатов освоения)

Для устного ответа:

- Оценка "отлично" выставляется студенту, если он глубоко и прочно усвоил программный материал, исчерпывающе, последовательно, четко и логически стройно его излагает, умеет тесно увязывать теорию с практикой, причем не затрудняется с ответом при видоизменении вопроса, использует в ответе материал монографической литературы, правильно обосновывает принятое решение, владеет разносторонними навыками и приемами обоснования своего ответа.
- Оценка "хорошо" выставляется студенту, если он твердо знает материал, грамотно и по существу излагает его, не допуская существенных неточностей в ответе на вопрос, владеет необходимыми навыками и приемами обоснования своего ответа.
- Оценка "удовлетворительно" выставляется студенту, если он имеет знания только основного материала, но не усвоил его деталей, допускает неточности, недостаточно правильные формулировки, нарушения логической последовательности в изложении программного материала.
- Оценка "неудовлетворительно" выставляется студенту, который не знает значительной части программного материала, допускает существенные ошибки, неуверенно, с большими затруднениями излагает материал.
- Как правило, оценка "неудовлетворительно" ставится студентам, которые не могут изложить без ошибок, носящих принципиальный характер материал, изложенный в обязательной литературе.

Для стандартизированного тестового контроля:

1. Оценка «отлично» выставляется при выполнении без ошибок более 90 % заданий.
2. Оценка «хорошо» выставляется при выполнении без ошибок более 70 % заданий.
3. Оценка «удовлетворительно» выставляется при выполнении без ошибок более 50 % заданий.
4. Оценка «неудовлетворительно» выставляется при выполнении без ошибок менее 50 % заданий.

Для практических навыков:

1. Оценка «отлично» выставляется если необходимые практические навыки, предусмотренные в рамках изучения дисциплины, сформированы полностью и подкреплены теоретическими знаниями.
2. Оценка «хорошо» выставляется если необходимые практические навыки, предусмотренные в рамках изучения дисциплины, сформированы недостаточно, но подкреплены теоретическими знаниями без пробелов.
3. Оценка «удовлетворительно» выставляется если необходимые практические навыки, предусмотренные в рамках изучения дисциплины, в основном сформированы, но теоретические знания по дисциплине освоены частично.
4. Оценка «неудовлетворительно» выставляется, если необходимые практические навыки, предусмотренные в рамках изучения дисциплины, не сформированы и теоретическое содержание дисциплины не освоено.

Для работы на симуляторах:

1. «Зачтено» выставляется при условии, если у обучающегося сформированы заявленные компетенции, он демонстрирует хорошие знания методологии практических навыков; показывает умение переложить теоретические знания на предполагаемый практический опыт; уверенно на достаточном уровне демонстрирует практические навыки на симуляторах.
2. «Не зачтено» выставляется при условии, если у обучающегося не сформированы заявленные компетенции, он демонстрирует нетвердые знания методологии практических навыков; не умеет переложить теоретические знания на предполагаемый практический опыт; не демонстрирует практические навыки на симуляторах.

Для истории болезни/фрагмента истории болезни :

1. Оценка «отлично» выставляется, если все разделы учебной истории болезни раскрыты полностью, отсутствуют ошибки при постановке предварительного, клинического диагноза, дифференциальной диагностике.
2. Оценка «хорошо» выставляется, если в учебной истории болезни представлены все разделы, есть недостатки в интерпретации данных, отсутствуют ошибки при постановке предварительного, клинического диагноза, дифференциальной диагностике.
3. Оценка «удовлетворительно» выставляется если в учебной истории болезни представлены все разделы, есть негрубые ошибки при постановке предварительного, клинического диагноза, дифференциальной диагностике.
4. Оценка «неудовлетворительно» выставляется, если допущены грубые ошибки при постановке предварительного, клинического диагноза, проведении дифференциальной диагностики.

Для оценки решения ситуационной задачи:

1. Оценка «отлично» выставляется, если задача решена грамотно, ответы на вопросы сформулированы четко. Эталонный ответ полностью соответствует решению студента, которое хорошо обосновано теоретически.
2. Оценка «хорошо» выставляется, если задача решена, ответы на вопросы сформулированы не достаточно четко. Решение студента в целом соответствует эталонному ответу, но не достаточно хорошо обосновано теоретически.
3. Оценка «удовлетворительно» выставляется, если задача решена не полностью, ответы не содержат всех необходимых обоснований решения.
4. Оценка «неудовлетворительно» выставляется, если задача не решена или имеет грубые теоретические ошибки в ответе на поставленные вопросы

Для разбора тематического больного:

1. **Отлично** – студент правильно оценивает и интерпретирует данные о пациенте, грамотно проводит дифференциальную диагностику, определяет лечебную тактику.
2. **Хорошо** – студент допускает отдельные ошибки, не принципиального характера при интерпретации данных о пациенте, проведении дифференциальной диагностики, определении лечебной тактики.
3. **Удовлетворительно** – студент допускает частые ошибки, не принципиального характера при интерпретации данных о пациенте, проведении дифференциальной диагностики, определении лечебной тактики.
4. **Неудовлетворительно** – студент допускает частые грубые ошибки, принципиального характера при интерпретации данных о пациенте, проведении дифференциальной диагностики, определении лечебной тактики.

Для курации больного:

1. **Отлично**- Курация пациента обучающимся проводится с учетом строгого соблюдения этических и деонтологических норм и формы ношения медицинской одежды. Студент грамотно проводит расспрос и обследование пациента, правильно интерпретирует лабораторные и инструментальные методы исследования, проводит дифференциальную диагностику, формулирует диагноз и проводит коррекцию лечения пациента.
2. **Хорошо** - Курация пациента обучающимся проводится с учетом строгого соблюдения этических и деонтологических норм и формы ношения медицинской одежды. Студент грамотно проводит расспрос и обследование пациента, правильно, иногда недостаточно полно интерпретирует лабораторные и инструментальные методы исследования, при

проведении дифференциальной диагностики может допускать ошибки не принципиального характера, формулирует диагноз и проводит коррекцию лечения пациента.

3. **Удовлетворительно** - Курация пациента обучающимся проводится с учетом строгого соблюдения этических и деонтологических норм и формы ношения медицинской одежды. Студент проводит расспрос и обследование пациента, допуская тактические ошибки, не всегда правильно интерпретирует лабораторные и инструментальные методы исследования, для проведения дифференциальной диагностики и формулировки диагноза и лечения пациента требуются наводящие вопросы преподавателя или чтение учебной литературы.
4. **Неудовлетворительно** - Курация пациента обучающимся проводится без учета этических и деонтологических норм. Студент проводит расспрос и обследование пациента, допуская ошибки, которые могут привести к неправильной диагностике и лечению пациента, не правильно интерпретирует лабораторные и инструментальные методы исследования, затрудняется с проведением дифференциальной диагностики, формулировкой диагноза и назначением лечения

Для разбора истории болезни:

1. Оценка «отлично» выставляется, если все разделы истории болезни интерпретированы полностью, отсутствуют ошибки при обсуждении предварительного, клинического диагноза, дифференциальной диагностике.
2. Оценка «хорошо» выставляется, если в истории болезни интерпретированы все разделы, но есть недостатки в толковании имеющихся данных, отсутствуют ошибки при обсуждении предварительного, клинического диагноза, дифференциальной диагностике.
3. Оценка «удовлетворительно» выставляется если при разборе истории болезни представлены, есть негрубые ошибки при обсуждении предварительного, клинического диагноза, дифференциальной диагностике.
4. Оценка «неудовлетворительно» выставляется, если допущены грубые ошибки при обсуждении предварительного, клинического диагноза, проведении дифференциальной диагностики.

4.3. Шкала и процедура оценивания промежуточной аттестации

Критерии оценки экзамена (в соответствии с п.4.1.):

Оценка «отлично» выставляется, если при ответе на все вопросы билета студент демонстрирует полную сформированность заявленных компетенций отвечает грамотно, полно, используя знания основной и дополнительной литературы.

Оценка «хорошо» выставляется, если при ответе на вопросы билета студент демонстрирует сформированность заявленных компетенций, грамотно отвечает в рамках обязательной литературы, возможны мелкие единичные неточности в толковании отдельных, не ключевых моментов.

Оценка «удовлетворительно» выставляется, если при ответе на вопросы билета студент демонстрирует частичную сформированность заявленных компетенций, нуждается в дополнительных вопросах, допускает ошибки в освещении принципиальных, ключевых вопросов.

Оценка «неудовлетворительно» выставляется, если при ответе на вопросы билета у студента отсутствуют признаки сформированности компетенций, не проявляются даже поверхностные знания по существу поставленного вопроса, плохо ориентируется в обязательной литературе.