

Электронная цифровая подпись

Лысов Николай Александрович



F 2 5 6 9 9 F 1 D E 0 1 1 1 E A

Бунькова Елена Борисовна



F C 9 3 E 8 6 A C 8 C 2 1 1 E 9

Утверждено 28 мая 2020 г.
протокол № 6

председатель Ученого Совета Лысов Н.А.

ученый секретарь Ученого Совета Бунькова Е.Б.

**ОЦЕНОЧНЫЕ МАТЕРИАЛЫ ДЛЯ
ПРОВЕДЕНИЯ ТЕКУЩЕГО КОНТРОЛЯ И ПРОМЕЖУТОЧНОЙ АТТЕСТАЦИИ
Дисциплина «Гистология, эмбриология, цитология»
по направлению подготовки 31.05.01 Лечебное дело (уровень специалитета)
Направленность: Лечебное дело
Форма обучения: очная
Квалификация (степень) выпускника: Врач - лечебник
Срок обучения: 6 лет**

Год поступления 2019,2020

1. Перечень компетенций с указанием этапов их формирования в процессе освоения образовательной программы

В результате освоения ОПОП обучающийся должен овладеть следующими результатами обучения по дисциплине (модулю) «Гистология, эмбриология, цитология»:

№ п/п	Контролируемые разделы (темы) дисциплины (этапы формирования компетенций)	Код контролируемой компетенции (или её части) / и ее формулировка – по желанию	Наименование оценочного средства	Шкала оценивания
1	Цитология (клеточная биология)	ОПК-9	Работа с микропрепаратами, работа с альбомами, устный ответ, стандартизированный тестовый контроль	Пятибалльная шкала оценивания
2	Эмбриология	ОПК-9	Работа с микропрепаратами, работа с альбомами, устный ответ, стандартизированный тестовый контроль	Пятибалльная шкала оценивания
3	Ткани как системы клеток и их производных	ОПК-9	Работа с микропрепаратами, работа с альбомами, устный ответ, стандартизированный тестовый контроль	Пятибалльная шкала оценивания
4	Эпителиальная ткань	ОПК-9	Работа с микропрепаратами, работа с альбомами, устный ответ, стандартизированный тестовый контроль	Пятибалльная шкала оценивания
5	Соединительная ткань	ОПК-9	Работа с микропрепаратами, работа с альбомами, устный ответ, стандартизированный тестовый контроль	Пятибалльная шкала оценивания
6	Кровь и лимфа	ОПК-9	Работа с микропрепаратами, работа с альбомами, устный ответ, стандартизированный тестовый контроль	Пятибалльная шкала оценивания
7	Мышечная ткань	ОПК-9	Работа с микропрепаратами, работа с альбомами, устный ответ, стандартизированный тестовый контроль	Пятибалльная шкала оценивания
8	Нервная ткань	ОПК-9	Работа с микропрепаратами, работа с альбомами, устный ответ, стандартизированный тестовый контроль	Пятибалльная шкала оценивания
9	Нервная система	ОПК-9	Работа с микропрепаратами, работа с альбомами, устный ответ, стандартизированный тестовый контроль	Пятибалльная шкала оценивания
10	Сердечно-сосудистая система	ОПК-9	Работа с микропрепаратами, работа с альбомами, устный ответ, стандартизированный тестовый контроль	Пятибалльная шкала оценивания
11	Система органов кровотока и иммунной защиты	ОПК-9	Работа с микропрепаратами, работа с альбомами, устный ответ, стандартизированный тестовый контроль, рефераты, презентации	Пятибалльная шкала оценивания
12	Эндокринная система	ОПК-9	Работа с микропрепаратами, работа с альбомами, устный ответ, стандартизированный тестовый контроль	Пятибалльная шкала оценивания
13	Пищеварительная система	ОПК-9	Работа с микропрепаратами, работа с альбомами, устный ответ, стандартизированный тестовый контроль	Пятибалльная шкала оценивания
14	Дыхательная система	ОПК-9	Работа с микропрепаратами, ра-	Пятибалльная

			бота с альбомами, устный ответ, стандартизированный тестовый контроль	шкала оценивания
15	Система органов мочеобразования и моче-выведения	ОПК-9	Работа с микропрепаратами, работа с альбомами, устный ответ, стандартизированный тестовый контроль	Пятибалльная шкала оценивания
16	Половые системы	ОПК-9	Работа с микропрепаратами, работа с альбомами, устный ответ, стандартизированный тестовый контроль	Пятибалльная шкала оценивания
17	Органы чувств	ОПК-9	Работа с микропрепаратами, работа с альбомами, устный ответ, стандартизированный тестовый контроль	Пятибалльная шкала оценивания

2. Текущий контроль успеваемости на занятиях семинарского типа (семинары, практические занятия, клинические практические занятия, практикумы, лабораторные работы), **включая задания самостоятельной работы обучающихся, проводится в формах:**

- устный ответ (в соответствии с темой занятия в рабочей программе дисциплины и перечнем вопросов для самоконтроля при изучении разделов дисциплины)
- стандартизированный тестовый контроль;
- работа с микропрепаратами,
- работа с альбомами
- иные формы контроля, определяемые преподавателем


Выбор формы текущего контроля на каждом занятии осуществляет преподаватель. Формы текущего контроля на одном занятии у разных обучающихся могут быть различными. Конкретную форму текущего контроля у каждого обучающегося определяет преподаватель. Количество форм текущего контроля на каждом занятии может быть различным и определяется преподавателем в зависимости от целей и задач занятия.

2.1 Типовые контрольные задания или иные материалы, необходимые для оценки знаний, умений, навыков и (или) опыта деятельности, характеризующих этапы формирования компетенций в процессе освоения образовательной программы


2.1.1. Стандартизированный тестовый контроль (по темам или разделам)

Тема 1. Цитология (клеточная биология)

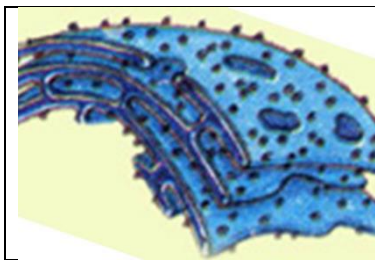
1. Что изображено на рисунке?

	<p><i>Выберите один из 4 вариантов ответа:</i></p> <ol style="list-style-type: none"> 1) Ядро с ядрышком 2) Митохондрия 3) Гранулярная эндоплазматическая сеть 4) Центриоли
---	---

2. Какая органелла цитоплазмы изображена на рисунке?

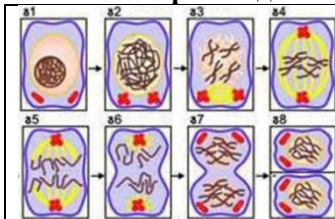
	<p><i>Выберите один из 4 вариантов ответа:</i></p> <ol style="list-style-type: none"> 1) Ядро с ядрышком 2) Митохондрия 3) Гранулярная эндоплазматическая сеть 4) Центриоли
---	---

3. Какая органелла цитоплазмы изображена на рисунке?



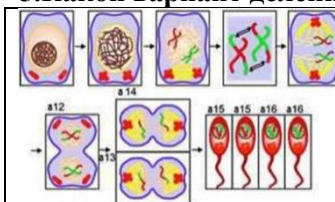
Выберите один из 4 вариантов ответа:
 1) Ядро с ядрышком
 2) Митохондрия
 3) Гранулярная эндоплазматическая сеть
 4) Центриоли

4. Какой вариант деления клетки изображён на рисунке?



Выберите один из 4 вариантов ответа:
 1) Митоз
 2) Амитоз
 3) Мейоз
 4) Эндорепродукция

5. Какой вариант деления клетки изображён на рисунке?



Выберите один из 4 вариантов ответа:
 1) Митоз
 2) Амитоз
 3) Мейоз
 4) Эндорепродукция

6. По изображению с микроскопа в клетках печени в ядре между светлыми и базофильными зонами виден резко базофильный компактный участок округлой формы. Этой структурой является ...

- 1) ядрышко
- 2) эухроматин
- 3) кариоплазма
- 4) гетерохроматин

7. По изображению с микроскопа в препарате дробящейся зиготы у полюсов клетки видны мелкие темные овальные структуры с радиально отходящими от них филаментами. Этой структурой является ...

- 1) митохондрия
- 2) клеточный центр
- 3) комплекс Гольджи
- 4) гранулярная эндоплазматическая сеть

8. Наука о закономерностях строения, развития и жизнедеятельности клетки, называется ...

- | | |
|-----------------|-----------------|
| 1) цитологией | 3) вирусологией |
| 2) эмбриологией | 4) гистологией |

9. По изображению с микроскопа в препарате печени, окрашенном кармином по Бесту и гематоксилином, видны клетки с одним или двумя ядрами, окрашенными в фиолетовый цвет. Вокруг ядер глыбки красного цвета. Этими структурами являются включения ...

- | | |
|-------------|---------------|
| 1) белковые | 3) гликогена |
| 2) жировые | 4) пигментные |

10. При большом увеличении микроскопа в железах эндометрия видны клетки вытянутой формы с концентрацией хромосом у полюсов. Описанию данной стадии митоза соответствует

- | | |
|-------------|-------------|
| 1) профазы | 3) анафазы |
| 2) метафазы | 4) телофазы |


Ответ:

Тест	1	2	3	4	5	6	7	8	9	10
вопрос	1	4	3	1	3	1	2	1	3	3

Тема 2. Эмбриология

1. По изображению с микроскопа в препарате представлена морула человеческого зародыша. Тип дробления зиготы человека характеризуется как полное ...


- 1) неравномерное асинхронное
 - 2) равномерное синхронное
 - 3) неравномерное синхронное
 - 4) равномерное асинхронное
2. Процесс сложных химических и морфогенетических изменений, сопровождающийся размножением, ростом и направленным перемещением клеток называется...
- 1) гастрულიей
 - 2) инвагинацией
 - 3) нейруляцией
 - 4) эпиволией
3. Процесс слияния мужской и женской половых клеток, в результате чего возникает качественно новая клетка, называется...
- 1) оплодотворением
 - 2) гастрულიей
 - 3) дроблением
 - 4) нейруляцией
4. Назовите препарат

	<p><i>Выберите один из 5 вариантов ответа:</i></p> <ol style="list-style-type: none"> 1) бластула 2) зародыш на этапе гастрულიи, стадия осевого комплекса 3) зародыш на этапе гастрულიи, стадия туловищной складки 4) сперматозоиды 5) яйцеклетки
---	--

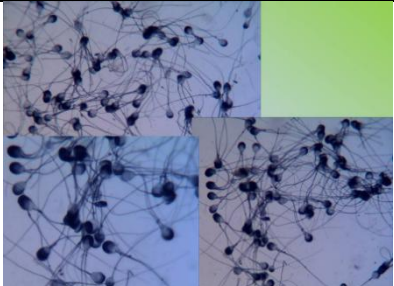
5. Назовите препарат

	<p><i>Выберите один из 5 вариантов ответа:</i></p> <ol style="list-style-type: none"> 1) бластула 2) зародыш на этапе гастрულიи, стадия осевого комплекса 3) зародыш на этапе гастрულიи, стадия туловищной складки 4) сперматозоиды 5) яйцеклетки
---	--

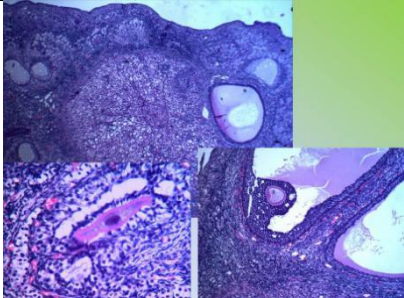
6. Назовите препарат

	<p><i>Выберите один из 4 вариантов ответа:</i></p> <ol style="list-style-type: none"> 1) бластула 2) яйцеклетка 3) бластомеры 4) гастрולה
---	---

7. Назовите препарат

	<p><i>Выберите один из 5 вариантов ответа:</i></p> <ol style="list-style-type: none"> 1) бластула 2) зародыш на этапе гастрულიи, стадия осевого комплекса 3) зародыш на этапе гастрულიи, стадия туловищной складки 4) сперматозоиды 5) яйцеклетки
---	--

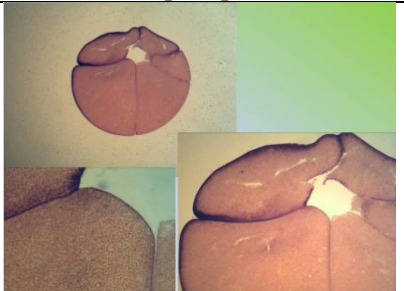
8. Назовите препарат



Выберите один из 5 вариантов ответа:

- 1) бластула
- 2) зародыш на этапе гастрюляции, стадия осевого комплекса
- 3) зародыш на этапе гастрюляции, стадия туловищной складки
- 4) сперматозоиды
- 5) яйцеклетки

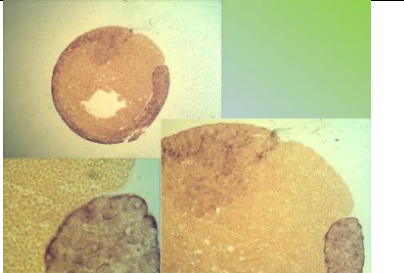
9. Назовите препарат



Выберите один из 4 вариантов ответа:

- 1) бластула
- 2) яйцеклетка
- 3) бластомеры
- 4) гастрюла

10. Назовите препарат



Выберите один из 4 вариантов ответа:

- 1) бластула
- 2) яйцеклетка
- 3) бластомеры
- 4) гастрюла

Ответ:

Тест	1	2	3	4	5	6	7	8	9	10
ответ	1	1	1	3	2	1	4	5	3	4

Тема 3. Ткани как системы клеток и их производных

1. Какие функции выполняет эпителиальная ткань?

- 1) Регулирует процессы жизнедеятельности
- 2) Защитные
- 3) Сократительную
- 4) Опорную

2. Какая ткань образует скелет?

- 1) Мышечная
- 2) Твердая соединительная
- 3) Эпителиальная
- 4) Рыхлая соединительная

3. Основу скелетной мускулатуры составляют:

- 1) Гладкая мышечная ткань
- 2) Поперечно-полосатая мышечная ткань
- 3) Сердечная мышечная ткань
- 4) Эпителиальная ткань

4. Основными признаками эпителиальной ткани являются:

- 1) Способность сокращаться, изменять свою длину, укорачиваться
- 2) Клетки располагаются тесными рядами в один или несколько слоев
- 3) Имеют незначительное количество межклеточного вещества, могут сдвигаться и заменяться новыми
- 3) Клетки расположены рыхло, хорошо развито межклеточное вещество
- 4) Состоит из мышечных волокон

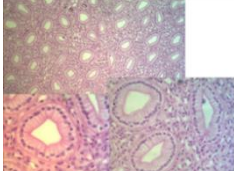
5. В каких клетках больше митохондрий?
- 1) В клетках кожного эпителия
 - 2) В костных клетках
 - 3) В поперечно-полосатых мышечных волокнах
 - 4) В клетках жировой ткани
6. К какому типу ткани относят кровь?
- 1) Мышечной
 - 2) Эпителиальной
 - 3) Соединительной
7. По какому наиболее точному признаку можно отличить под микроскопом гладкие мышечные волокна от поперечно-полосатых?
- 1) По цвету
 - 2) По количеству ядер в клетках
 - 3) По количеству межклеточного вещества
 - 4) По наличию ресничек
8. Из чего состоит ткань:
- 1) Только из клеток
 - 2) Только из межклеточного вещества
 - 3) Из клеток и межклеточного вещества
9. Какой тканью образованы железы?
- 1) Эпителиальной
 - 2) Соединительной
 - 3) Мышечной
10. Какая ткань не возобновляется в процессе жизнедеятельности организма?
- 1) Эпителиальная
 - 2) Костная
 - 3) Мышечная

Ответы:

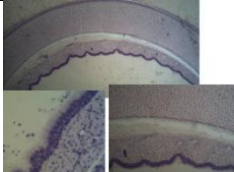
Тест	1	2	3	4	5	6	7	8	9	10
ответ	2	2	2	2	3	3	1	3	1	3

Тема 4. Эпителиальная ткань

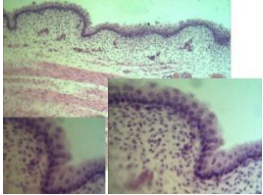
1. Назовите изображённый препарат

	<p><i>Выберите один из 4 вариантов ответа:</i></p> <ol style="list-style-type: none"> 1) Многослойный ороговевающий эпителий 2) Многослойный неороговевающий эпителий 3) Многослойный неороговевающий эпителий 4) Монослойный однорядный призматический
---	---

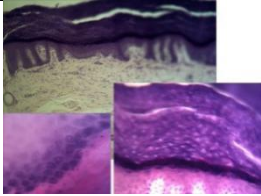
2. Назовите изображённый препарат

	<p><i>Выберите один из 4 вариантов ответа:</i></p> <ol style="list-style-type: none"> 1) Многослойный ороговевающий эпителий 2) Многослойный неороговевающий эпителий 3) Многорядный однослойный мерцательный эпителий 4) Монослойный однорядный призматический
---	---

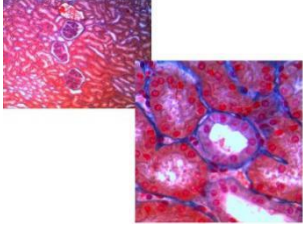
3. Назовите изображённый препарат

	<p><i>Выберите один из 4 вариантов ответа:</i></p> <ol style="list-style-type: none"> 1) Многослойный ороговевающий эпителий 2) Многослойный неороговевающий эпителий 3) Многорядный однослойный мерцательный эпителий 4) Монослойный однорядный призматический
---	---

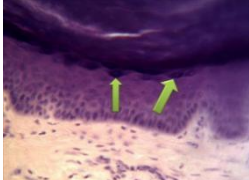
4. Назовите изображённый препарат

	<p><i>Выберите один из 4 вариантов ответа:</i></p> <ol style="list-style-type: none"> 1) Многослойный ороговевающий эпителий 2) Многослойный неороговевающий эпителий 3) Многорядный однослойный мерцательный эпителий 4) Монослойный однорядный призматический
---	---

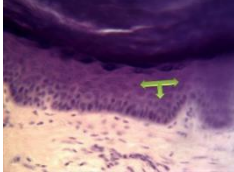
5. Назовите изображённый препарат

	<p><i>Выберите один из 5 вариантов ответа:</i></p> <ol style="list-style-type: none"> 1) Включения гликогена в клетках печени 2) Липидные включения в клетках печени 3) Однослойный кубический эпителий 4) Многослойный плоский ороговевающий эпителий 5) Однослойный многорядный мерцательный эпителий
---	--

6. Назовите структуры препарата

	<p><i>Выберите один из 5 вариантов ответа:</i></p> <ol style="list-style-type: none"> 1) Роговой слой 2) Зернистый слой 3) Шиповатый слой 4) Базальный слой 5) Блестящий слой
---	--

7. Назовите структуры препарата

	<p><i>Выберите один из 5 вариантов ответа:</i></p> <ol style="list-style-type: none"> 1) Роговой слой 2) Блестящий слой 3) Зернистый слой 4) Шиповатый слой 5) Базальный слой
--	--

8. Сложившаяся в процессе филогенеза совокупность клеток и их производных, обладающая общностью строения и специализированная на выполнении определенных функций.

- | | |
|------------|--------------------------|
| 1) Ткань | 3) Некроз |
| 2) Апоптоз | 4) Жизненный цикл клетки |

9. Период существования клетки от деления до смерти или до следующего деления.

- | | |
|------------|--------------------------|
| 1) Ткань | 3) Некроз |
| 2) Апоптоз | 4) Жизненный цикл клетки |

10. Как называется процесс, сопровождающийся морфофункциональной перестройкой клетки, т. е. увеличением числа определенных органелл общего назначения, или появление органоидов специального назначения, необходимых для выполнения клеткой специальных функций.

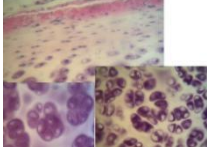
- | | |
|--------------------|--------------------------|
| 1) Дифференцировка | 3) Некроз |
| 2) Апоптоз | 4) Жизненный цикл клетки |

Ответы:


вопрос	1	2	3	4	5	6	7	8	9	10
ответ	4	3	2	1	3	2	4	1	4	1

Тема 5. Соединительная ткань.

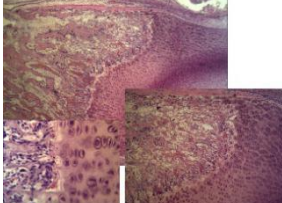
1. Назовите изображённый препарат

	<p><i>Выберите один из 4 вариантов ответа:</i></p> <ol style="list-style-type: none"> 1) Многослойный ороговевающий эпителий 2) Многослойный неороговевающий эпителий 3) Гиалиновый хрящ 4) Эластический хрящ
---	---

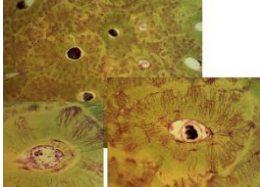
2. Назовите изображённый препарат

	<p>Выберите один из 5 вариантов ответа:</p> <ol style="list-style-type: none"> 1) Развитие кости на месте хряща 2) Пластинчатая костная ткань 3) Гиалиновый хрящ 4) Эластический хрящ 5) Плотная волокнистая оформленная соединительная ткань
---	--


3. Назовите изображённый препарат

	<p>Выберите один из 5 вариантов ответа:</p> <ol style="list-style-type: none"> 1) Многослойный неороговевающий эпителий 2) Коллагеновый хрящ 3) Остеон 4) Эластический хрящ 5) Развитие кости на месте хряща
---	---

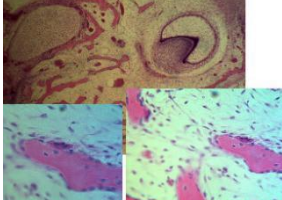
4. Назовите изображённый препарат

	<p>Выберите один из 5 вариантов ответа:</p> <ol style="list-style-type: none"> 1) Развитие кости из мезенхимы 2) Коллагеновый хрящ 3) Остеон 4) Эластический хрящ 5) Развитие кости на месте хряща
---	---

5. Назовите изображённый препарат

	<p>Выберите один из 5 вариантов ответа:</p> <ol style="list-style-type: none"> 1) Развитие кости на месте хряща 2) Пластинчатая костная ткань 3) Гиалиновый хрящ 4) Эластический хрящ 5) Плотная волокнистая оформленная соединительная ткань
--	--

6. Назовите изображённый препарат

	<p>Выберите один из 5 вариантов ответа:</p> <ol style="list-style-type: none"> 1) Развитие кости из мезенхимы 2) Коллагеновый хрящ 3) Остеон 4) Эластический хрящ 5) Развитие кости на месте хряща
---	---

7. По изображению с микроскопа на препарате, полученного с суставных поверхностей выявлен хрящ, не покрытый надхрящницей. В более глубоких его слоях расположены изогнутые группы, образованные 2-4 хондроцитами. Данный вид хряща называется...

- 1) смешанным
- 2) эластическим
- 3) гиалиновым
- 4) волокнистым

8. По изображению с микроскопа на препарате гиалинового хряща четко идентифицируются базофильные участки окружающие изогнутые группы. Такие участки называются...

- 1) надхрящницей
- 2) территориальным матриксом
- 3) интертерриториальным матриксом
- 4) метафизарной пластинкой

9. По изображению с микроскопа на препарате представлен хрящ, в межклеточном веществе которого при окраске орсеином выявлено значительное количество эластических волокон. Данная хрящевая ткань называется ...

- 1) грубоволокнистой
- 2) гиалиновой
- 3) эластической
- 4) волокнистой

10. По изображению с микроскопа на препарате хрящевой ткани выявлены в межклеточном веществе группы клеток, расположенные в особых полостях - лакунах. Такие клетки называются...

- 1) хондрокластами
- 2) фибробластами
- 3) хондробластами
- 4) хондроцитами

Ответы:

вопрос	1	2	3	4	5	6	7	8	9	10
ответ	3	4	5	3	2	1	3	2	3	4

Тема 6. Кровь и лимфа

1. Самый крупный лейкоцит, относящийся к макрофагической системе

- 1) нейтрофил
- 2) большой лимфоцит
- 3) базофил
- 4) моноцит

2. К агранулоцитам относится

- 1) нейтрофил
- 2) эозинофил
- 3) базофил
- 4) моноцит

3. Признак, характерный для гранулоцитов крови

- 1) наличие сегментированного ядра, специфической зернистости
- 2) отсутствие гранул в цитоплазме
- 3) не способны к фагоцитозу
- 4) отсутствие специфической зернистости

4. Содержание понятия «гемопоэтический дифферон»

- 1) гистогенетический ряд клеток от стволовых клеток крови до ее ближайших потомков
- 2) гистогенетический ряд клеток от стволовых клеток крови до ее созревающих (дифференцирующихся) потомков
- 3) гистогенетический ряд клеток от стволовых клеток крови до ее зрелых (дифференцированных) потомков
- 4) совокупность зрелых клеток

5. Клетки крови, отвечающие за клеточный иммунитет

- 1) базофилы
- 2) моноциты
- 3) В-лимфоциты
- 4) Т-лимфоциты (киллеры)

6. Низкое содержание лимфоцитов в мазке крови

- 1) лейкоцитоз
- 2) лимфоцитопения
- 3) лимфоцитоз
- 4) анизоцитоз

7. Повышенное содержание базофилов в мазке крови

- 1) базофильный лейкоцитоз
- 2) базофилия
- 3) базофильная лейкопения
- 4) сдвиг лейкоцитарной формулы вправо

8. Значение стволовой кроветворной клетки

- 1) обеспечивает эмбриональный гемопоэз и регенерацию форменных элементов крови во взрослом состоянии
- 2) участвует в апоптозе
- 3) является унипотентной клеткой
- 4) локализуется в периферических органах кроветворения
- 5) обеспечивает регенерацию многослойного плоского ороговевающего эпителия

9. Повышенное содержание тромбоцитов в гемограмме крови

- 1) тромбоцитопения
- 2) тромбоцитоз
- 3) агранулоцитоз
- 4) анизоцитоз

10. Стойкое снижение количества эритроцитов крови

- 1) анизоцитоз
- 2) пойкилоцитоз
- 3) эритропения
- 4) эритроцитоз

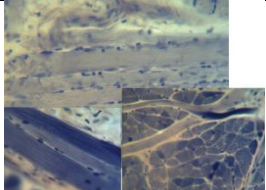
Ответы:

вопрос	1	2	3	4	5	6	7	8	9	10
--------	---	---	---	---	---	---	---	---	---	----

ответ	4	4	1	3	4	2	1	1	2	3
-------	---	---	---	---	---	---	---	---	---	---

Тема 7. Мышечная ткань


1. Структуры, выполняющие камбиальную функцию в скелетной мышечной ткани
 - 1) миоциты
 - 2) эндометрий
 - 3) перимизий
 - 4) миосателлитоциты
2. Структурно-функциональная единица гладкой мышечной ткани
 - 1) миосимпласт
 - 2) эндомизий
 - 3) миоцит
 - 4) синцитий
3. Регенерация сердечной мышечной ткани происходит за счет
 - 1) размножения и дифференцировки камбиальных клеток
 - 2) замещения дефекта соединительной тканью
 - 3) митотического деления кардиомиоцитов
 - 4) дифференцировки кардиомиоцитов из миофибробластов
4. Структурно-функциональная единица сердечной мышечной ткани
 - 1) синцитий
 - 2) мышечное волокно
 - 3) кардиомиоцит
 - 4) миоцит
5. Мышечная ткань, волокна которой содержат много ядер, расположенных по периферии
 - 1) поперечнополосатая скелетная мышечная ткань
 - 2) поперечнополосатая сердечная мышечная ткань
 - 3) гладкая мезенхимальная мышечная ткань
 - 4) гладкая нейральная мышечная ткань
 - 5) миоэпикардальная мышечная ткань
6. Характерные признаки для сердечной поперечнополосатой мышечной ткани
 - 1) состоит из истинных мышечных волокон, анастомозов нет
 - 2) имеет вставочные диски, анастомозы между клетками
 - 3) хорошая регенерация клеток миокарда
 - 4) ядра в клетках расположены на периферии, анастомозов нет
 - 5) ядра в клетках расположены в центре, анастомозов нет
 - 6) клетки веретенообразной формы
7. Мышечная ткань, содержащая клетки веретеновидной формы, в центре которых расположено удлинненное, палочковидное ядро
 - 1) скелетная мышечная ткань
 - 2) гладкая мышечная ткань
 - 3) сердечная мышечная ткань
 - 4) миоэпикардальная мышечная ткань
8. Мышечная ткань, содержащая клетки цилиндрической формы, соединенные между собой с помощью десмосом и нексусов, имеющие в центре одно или два палочковидных ядра
 - 1) скелетная мышечная ткань
 - 2) гладкая мезенхимальная мышечная ткань
 - 3) сердечная мышечная ткань
 - 4) гладкая миоэпителиальная
9. Сократительная структурно-функциональная единица мышечного волокна
 - 1) миоцит
 - 2) нейрофибрилла
 - 3) миофибрилла
 - 4) миоэпителиоцит
 - 5) саркомер
10. Назовите препарат:

	<p>Выберите один из 5 вариантов ответа:</p> <ol style="list-style-type: none"> 1) поперечнополосатая скелетная мышечная ткань 2) поперечнополосатая сердечная мышечная ткань 3) гладкая мышечная ткань мышечная ткань 4) миоэпикардальная мышечная ткань 5) гладкая нейральная мышечная ткань
---	--

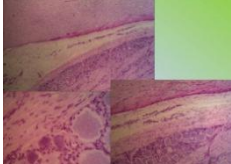
Ответ:

вопрос	1	2	3	4	5	6	7	8	9	10
ответ	4	3	2	3	1	2	2	3	5	1

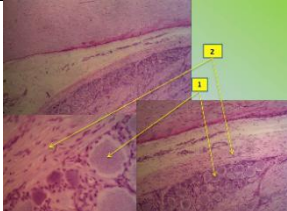
Тема 8. Нервная ткань.**1. Назовите препарат**

	<p>Выберите один из 7 вариантов ответа:</p> <ol style="list-style-type: none"> 1-Перехват Ранвье, 2-олигодендроглиоциты 2) 1-Швановские клетки, 2-перехват Ранвье 3) 1-Субстанция Нисля, 2-псевдоуниполярный нейронит 4) 1-Псевдоуниполярный нейронит, 2-субстанция Нисля 5) 1-Субстанция Нисля, 2-корзинчатый нейронит 6) 1-Корзинчатый нейронит, 2-субстанция Нисля 7) 1-Олигодендроглиоциты, 2-перехват Ранвье
---	--

2. Назовите препарат

	<p>Выберите один из 4 вариантов ответа:</p> <ol style="list-style-type: none"> 1) Смешанный нерв 2) Вегетативный ганглий 3) Спинальный мозг 4) Спинальный ганглий
---	---


3. Назовите препарат

	<p>Выберите один из 6 вариантов ответа:</p> <ol style="list-style-type: none"> 1) 1-спинной мозг, серое вещество; 2-спинной мозг, белое вещество 2) 1-спинной мозг, белое вещество; 2-спинной мозг, серое вещество 3) 1-головной мозг, серое вещество; 2-головной мозг, белое вещество 4) 1-головной мозг, белое вещество; 2-головной мозг, серое вещество 5) 1-псевдоуниполярный нейронит; 2-белое вещество 6) 1-белое вещество; 2-псевдоуниполярный нейронит
---	--


4. По изображению с микроскопа в препарате спинномозгового узла под капсулой наблюдаются округлые тела нейронитов. Данный тип нейронитов относится к ...

- 1) псевдоуниполярным
- 2) униполярным
- 3) биполярным
- 4) мультиполярным


5. Назовите препарат

	<p>Выберите один из 6 вариантов ответа:</p> <ol style="list-style-type: none"> 1) Смешанный нерв 2) Вегетативный ганглий, клетки Догеля 3) Спинальный мозг, субстанция Нисля 4) Спинальный ганглий, псевдоунополярные нейрониты 5) Перехват Ранвье 6) Рыхлая волокнистая соединительная ткань
---	---

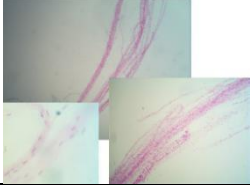
6. Назовите препарат

	<p>Выберите один из 6 вариантов ответа:</p> <ol style="list-style-type: none"> 1) Смешанный нерв 2) Вегетативный ганглий 3) Спинальный мозг 4) Спинальный ганглий 5) Перехват Ранвье 6) Рыхлая волокнистая соединительная ткань
---	---

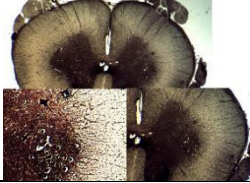
7. Назовите, что изображено на большом оптическом увеличении препарата.

	<p>Выберите один из 5 вариантов ответа:</p> <ol style="list-style-type: none"> 1) Смешанный нерв 2) Вегетативный ганглий 3) Спинальный мозг 4) Спинальный ганглий 5) Перехват Ранвье
---	---

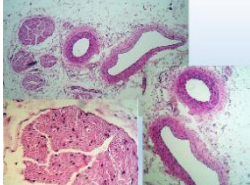
8. Назовите препарат

	<p>Выберите один из 5 вариантов ответа:</p> <ol style="list-style-type: none"> 1) Смешанный нерв 2) Вегетативный ганглий 3) Спинной мозг 4) Спинальный ганглий 5) Перехват Ранвье
--	--

9. Назовите препарат

	<p>Выберите один из 5 вариантов ответа:</p> <ol style="list-style-type: none"> 1) Смешанный нерв 2) Вегетативный ганглий 3) Спинной мозг 4) Спинальный ганглий 5) Перехват Ранвье
---	--

10. Назовите, что указано на большом увеличении.


	<p>Выберите один из 5 вариантов ответа:</p> <ol style="list-style-type: none"> 1) Смешанный нерв, нервный ствол 2) Спинной мозг 3) Спинального ганглий 4) Смешанный нерв, перехват Ранвье 5) Вегетативный ганглий, клетки Догеля
---	---

Ответ:

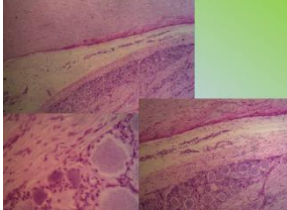
вопрос	1	2	3	4	5	6	7	8	9	10
ответ	2	4	5	1	2	1	5	1	3	1

Тема 9. Нервная система

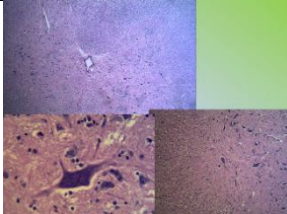
1. Назовите препарат

	<p>Выберите один из 7 вариантов ответа:</p> <ol style="list-style-type: none"> 1) 1-Перехват Ранвье, 2-олигодендроглиоциты 2) 1-Швановские клетки 2-перехват Ранвье 3) 1-Субстанция Нисля, 2-псевдоуниполярный нейронит 4) 1-Олигодендроглиоциты, 2-перехват Ранвье 5) 1-Субстанция Нисля, 2-корзинчатый нейронит 6) 1-Корзинчатый нейронит, 2-субстанция Нисля
--	---

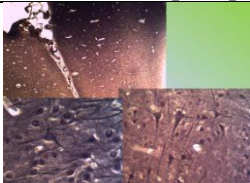
2. Назовите препарат

	<p>Выберите один из 6 вариантов ответа:</p> <ol style="list-style-type: none"> 1) Включения гликогена в клетках печени 2) Липидные включения в клетках печени 3) Спинной мозг 4) Спинальный ганглий 5) Полушария и клетки большого мозга 6) Полушария и клетки мозжечка
---	---

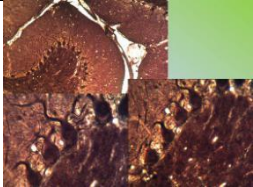
3. Назовите препарат

	<p>Выберите один из 6 вариантов ответа:</p> <ol style="list-style-type: none"> 1) Включения гликогена в клетках печени 2) Липидные включения в клетках печени 3) Спинной мозг 4) Спинальный ганглий 5) Полушария и клетки большого мозга 6) Полушария и клетки мозжечка
---	---

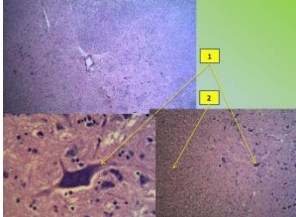
4. Назовите препарат

	<p>Выберите один из 5 вариантов ответа:</p> <ol style="list-style-type: none"> 1) Полушария и клетки мозжечка 2) Полушария и клетки большого мозга 3) Спинной мозг 4) Спинальный ганглий 5) Липидные включения в клетках печени
---	--

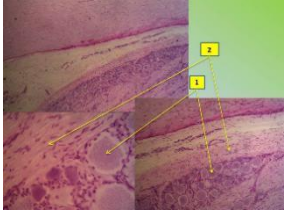
5. Назовите препарат

	<p>Выберите один из 5 вариантов ответа:</p> <ol style="list-style-type: none"> 1) Полушария и клетки мозжечка 2) Полушария и клетки большого мозга 3) Спинальный мозг 4) Спинальный ганглий 5) Липидные включения в клетках печени
--	---

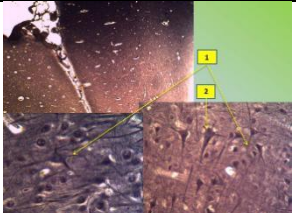
6. Назовите препарат

	<p>Выберите один из 6 вариантов ответа:</p> <ol style="list-style-type: none"> 1) 1-спинной мозг, серое вещество; 2-спинной мозг, белое вещество 2) 1-спинной мозг, белое вещество; 2-спинной мозг, серое вещество 3) 1-головной мозг, серое вещество; 2-головной мозг, белое вещество 4) 1-головной мозг, белое вещество; 2-головной мозг, серое вещество 5) 1-псевдоуниполярный нейронит; 2-белое вещество 6) 1-белое вещество; 2-псевдоуниполярный нейронит
---	--

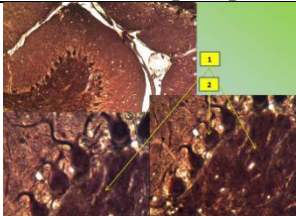
7. Назовите препарат

	<p>Выберите один из 6 вариантов ответа:</p> <ol style="list-style-type: none"> 1) 1-спинной мозг, серое вещество; 2-спинной мозг, белое вещество 2) 1-спинной мозг, белое вещество; 2-спинной мозг, серое вещество 3) 1-головной мозг, серое вещество; 2-головной мозг, белое вещество 4) 1-головной мозг, белое вещество; 2-головной мозг, серое вещество 5) 1-псевдоуниполярный нейронит; 2-белое вещество 6) 1-белое вещество; 2-псевдоуниполярный нейронит
---	--

8. Назовите препарат

	<p>Выберите один из 6 вариантов ответа:</p> <ol style="list-style-type: none"> 1) 1-спинной мозг, серое вещество; 2-спинной мозг, белое вещество 2) 1-спинной мозг, белое вещество; 2-спинной мозг, серое вещество 3) 1-головной мозг, серое вещество; 2-большие пирамидные клетки Беца 4) 1-большие пирамидные клетки Беца; 2-головной мозг, серое вещество 5) 1-псевдоуниполярный нейронит; 2-белое вещество 6) 1-белое вещество; 2-псевдоуниполярный нейронит
--	--

9. Назовите препарат

	<p>Выберите один из 6 вариантов ответа:</p> <ol style="list-style-type: none"> 1) 1-мозжечок, серое вещество; 2-грушевидные нейроны 2) 1-спинной мозг, белое вещество; 2-спинной мозг, серое вещество 3) 1-головной мозг, серое вещество; 2-большие пирамидные клетки Беца 4) 1-головной мозг, белое вещество; 2-головной мозг, серое вещество 5) 1-псевдоуниполярный нейронит; 2-белое вещество 6) 1-белое вещество; 2-псевдоуниполярный нейронит
---	--

10. По изображению с микроскопа в препарате поперечного среза спинного мозга импрегнированного нитратом серебра в сером веществе переднего рога видны крупные мультиполярные нейроны. Представленные нейроны относятся к _____ ядру.

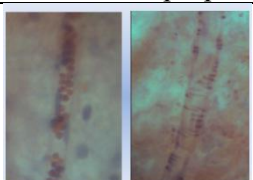
- | | |
|-----------------|-----------------|
| 1) грудному | 4) латеральному |
| 2) моторному | 5) вставочному |
| 3) собственному | |

Ответы:


вопрос	1	2	3	4	5	6	7	8	9	10
ответ	2	4	3	2	1	1	5	3	1	2

Тема 10. Сердечно-сосудистая система.

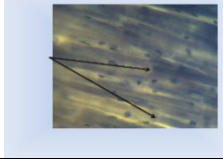
1. Укажите артериолу на препаратах

	<p>Выберите один из 2 вариантов ответа:</p> <ol style="list-style-type: none"> 1) Справа артериола, слева венула 2) Справа венула, слева артериола
---	--

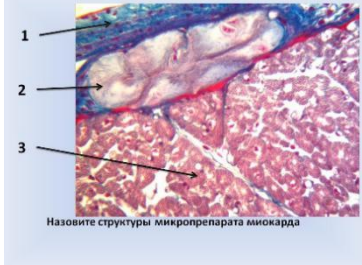
2. Назовите препарат

	<p><i>Выберите один из 6 вариантов ответа:</i></p> <ol style="list-style-type: none"> 1) Артерия эластического типа 2) Аорта 3) Вена 4) Артериола 5) Венола 6) Артерия мышечного типа
--	---


3. Что указано стрелками

	<p><i>Выберите один из 4 вариантов ответа:</i></p> <ol style="list-style-type: none"> 1) Тела кардиомиоцитов 2) Вставочные диски 3) Ядра кардиомиоцитов 4) Сосуды микроциркуляторного русла
---	---

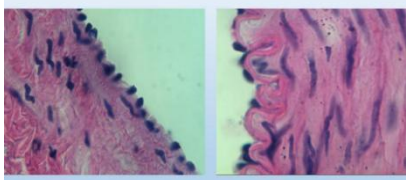
4. Что указано стрелками

	<p><i>Выберите один из 4 вариантов ответа:</i></p> <ol style="list-style-type: none"> 1) 1-эндокард, 2-атипичные (проводящие) кардиомиоциты, 3-сократительные кардиомиоциты 2) 1-эпикард, 2-атипичные (проводящие) кардиомиоциты, 3-сократительные кардиомиоциты 3) 1-эндокард, 2-сократительные кардиомиоциты, 3-атипичные (проводящие) кардиомиоциты 4) 1-эпикард, 2-сократительные кардиомиоциты, 3-атипичные (проводящие) кардиомиоциты
---	---


5. Назовите препарат

	<p><i>Выберите один из 6 вариантов ответа:</i></p> <ol style="list-style-type: none"> 1) Артерия эластического типа 2) Аорта 3) Вена 4) Артериола 5) Венола 6) Артерия мышечного типа
--	---

6. По изображению фрагментов стенок сосудов определите какие сосуды представлены:

	<p><i>Выберите один из 4 вариантов ответа:</i></p> <ol style="list-style-type: none"> 1) справа артериола, слева венола 2) справа венола, слева артериола 3) справа артерия, слева вена 4) справа вена, слева артерия
---	---

7. Назовите препарат

	<p><i>Выберите один из 6 вариантов ответа:</i></p> <ol style="list-style-type: none"> 1) Артерия эластического типа 2) Аорта 3) Вена 4) Артериола 5) Венола 6) Артерия мышечного типа
---	---

8. По изображению с электронного микроскопа в препарате видны замкнутые с одного конца очень тонкие трубочки, выстланные крупными эндотелиальными клетками с прерывистой базальной мембраной. По ходу сосуда отсутствуют ядра клеток перитцитов, ядра адвентициальных клеток. Данным типом сосуда является ...

- 1) кровеносный капилляр
- 2) лимфатический капилляр
- 3) венола
- 4) анастомоз

9. По изображению с микроскопа в препарате стенки сердца видны клетки прямоугольной формы с несколькими ядрами, образующие анастомозы и связанные друг с другом при помощи вставочных дисков. Данный тип кардиомиоцитов является...

- 1) атипичным
- 2) типичным
- 3) промежуточным
- 4) секреторным

10. По изображению с микроскопа в препарате видны артерия мышечного типа и одноименная вена,

окрашенные орсеином. Артерию мышечного типа определяют по...

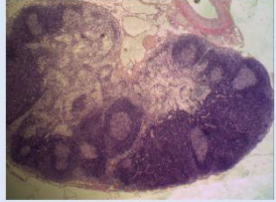
- 1) наличию, окрашенных орсеином, внутренней и наружной эластических мембран
- 2) слабому развитию средней оболочки
- 3) гладкой внутренней оболочке
- 4) отсутствию наружной эластичной мембраны
- 5) наличию, окрашенных орсеином, волокон в наружной оболочке

Ответы:

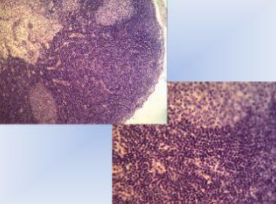
вопрос	1	2	3	4	5	6	7	8	9	10
ответ	1	6	2	1	2	3	3	2	2	1

Тема 11. Система органов кроветворения и иммунной защиты


1. Назовите препарат

	<p><i>Выберите один из 6 вариантов ответа:</i></p> <ol style="list-style-type: none"> 1) Лимфатический узел 2) Селезёнка 3) Поджелудочная железа 4) Щитовидная железа 5) Надпочечник 6) Гипофиз
---	---

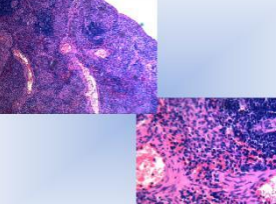
2. Назовите препарат

	<p><i>Выберите один из 6 вариантов ответа:</i></p> <ol style="list-style-type: none"> 1) Лимфатический узел 2) Селезёнка 3) Поджелудочная железа 4) Щитовидная железа 5) Надпочечник 6) Гипофиз
---	---

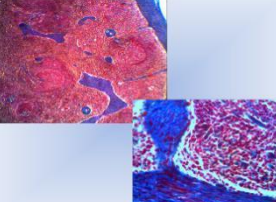
3. Назовите препарат

	<p><i>Выберите один из 6 вариантов ответа:</i></p> <ol style="list-style-type: none"> 1) Лимфатический узел 2) Селезёнка 3) Поджелудочная железа 4) Щитовидная железа 5) Надпочечник 6) Гипофиз
--	---

4. Назовите препарат

	<p><i>Выберите один из 6 вариантов ответа:</i></p> <ol style="list-style-type: none"> 1) Лимфатический узел 2) Селезёнка 3) Поджелудочная железа 4) Щитовидная железа 5) Надпочечник 6) Гипофиз
---	---

5. Назовите препарат

	<p><i>Выберите один из 6 вариантов ответа:</i></p> <ol style="list-style-type: none"> 1) Лимфатический узел 2) Селезёнка 3) Поджелудочная железа 4) Щитовидная железа 5) Надпочечник 6) Гипофиз
---	---

6. По изображению с микроскопа на срезе лимфатического узла представлена ткань, образованная клетками и волокнами. Отростчатые клетки с крупным светлым ядром, соприкасаясь своими отростками, образуют сеть. В петлях этой сети располагаются главным образом лимфоциты. Данный вид ткани называется...

- 1) жировой
- 2) слизистой
- 3) ретикулярной
- 4) пигментной
- 5) плотной оформленной соединительной
- 6) рыхлой волокнистой соединительной

7. По изображению с микроскопа в строме кроветворного органа человека обнаружены мегакариоци-

ты. Данный кроветворный орган является ...

- 1) селезенкой
- 2) красным костным мозгом
- 3) лимфатическим узлом
- 4) тимусом

8. По изображению с микроскопа на гистологическом препарате представлены лимфоидные узелки органа кроветворения, содержащие эксцентрично или центрально расположенную артериолу.

Данный орган называется...

- 1) красным костным мозгом
- 2) лимфатическим узлом
- 3) селезенкой
- 4) тимусом
- 5) щитовидной железой

9. По изображению с микроскопа на гистологическом препарате представлен паренхиматозный орган. Состоит из различных по форме долек, разделенных отходящими от капсулы прослойками соединительной ткани - септами (трабекулами). В каждой дольке различают темноокрашенный корковый слой и более светлый мозговой. Под большим увеличением в мозговом слое хорошо видны слоистые эпителиальные тельца. Данный орган называется...

- 1) красным костным мозгом
- 2) лимфатическим узлом
- 3) селезенкой
- 4) тимусом
- 5) щитовидной железой

10. По изображению с микроскопа в препарате хорошо видна капсула и отходящие от нее соединительнотканые перегородки - трабекулы. В корковом веществе широко представлена лимфоидная ткань в виде лимфоидных узелков (фолликулов), центральная часть которых окрашена светлее их периферии. В паракортикальной зоне лимфоидная ткань представлена диффузно, а в мозговом - формирует мякотные тяжи. Между лимфоидными узелками и мякотными тяжами, с одной стороны, и капсулой и трабекулами, с другой, находятся синусы. Представленный орган называется...

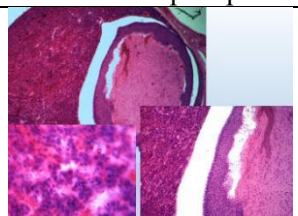
- 1) красным костным мозгом
- 2) лимфатическим узлом
- 3) селезенкой
- 4) тимусом
- 5) щитовидной железой

Ответы:

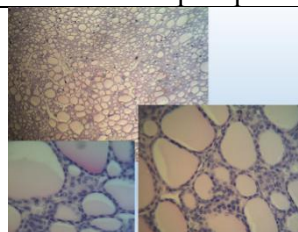
вопрос	1	2	3	4	5	6	7	8	9	10
ответ	1	1	2	2	2	3	2	3	4	2

Тема 12. Эндокринная система

1. Назовите препарат! Что указано на большом увеличении?

	<p>Выберите один из 6 вариантов ответа:</p> <ul style="list-style-type: none"> 1) Лимфатический узел 2) Гипофиз - задняя доля (нейрогипофиз) 3) Поджелудочная железа 4) Гипофиз - передняя доля (аденогипофиз) 5) Надпочечник 6) Пищевод
---	--

2. Назовите препарат

	<p>Выберите один из 6 вариантов ответа:</p> <ul style="list-style-type: none"> 1) Паращитовидная железа 2) Гипофиз - задняя доля (нейрогипофиз) 3) Поджелудочная железа 4) Гипофиз - передняя доля (аденогипофиз) 5) Надпочечник 6) Щитовидная железа
---	---

3. Назовите препарат! Что указано на большом увеличении?

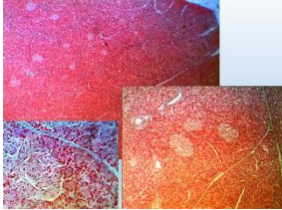
	<p>Выберите один из 6 вариантов ответа:</p> <ul style="list-style-type: none"> 1) Желудок 2) Толстый кишечник 3) Надпочечник, клубочковая зона 4) Тонкий кишечник 5) Пищевод 6) Надпочечник, пучковая зона
---	--

4. Назовите препарат! Что указано на большом увеличении?

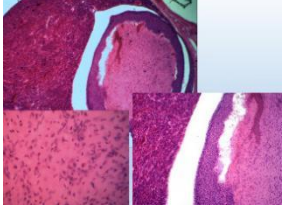
	<p>Выберите один из 6 вариантов ответа:</p> <ol style="list-style-type: none"> 1) Желудок 2) Толстый кишечник 3) Надпочечник, клубочковая зона 4) Тонкий кишечник 5) Пищевод 6) Надпочечник, пучковая зона
--	--

5. По изображению с микроскопа препарата щитовидной железы видны небольших размеров фолликулы с малым содержанием коллоида, который сильно вакуолизирован, тироциты высокие, призматические. Данное состояние органа называется...

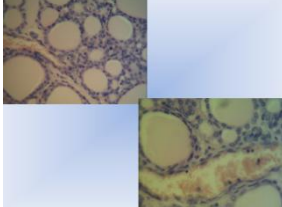
- 1) полная атрофия
 - 2) гиперфункция
 - 3) гипофункция
 - 4) нормофункция
6. Назовите препарат

	<p>Выберите один из 6 вариантов ответа:</p> <ol style="list-style-type: none"> 1) Лимфатический узел 2) Селезёнка 3) Поджелудочная железа 4) Щитовидная железа 5) Надпочечник 6) Тимус
---	--

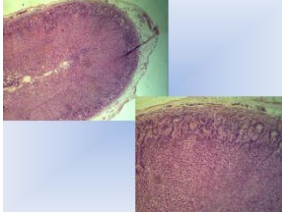
7. Назовите препарат! Что указано на большом увеличении?

	<p>Выберите один из 6 вариантов ответа:</p> <ol style="list-style-type: none"> 1) Лимфатический узел 2) Гипофиз - задняя доля (нейрогипофиз) 3) Поджелудочная железа 4) Гипофиз - передняя доля (аденогипофиз) 5) Надпочечник 6) Тимус
--	--

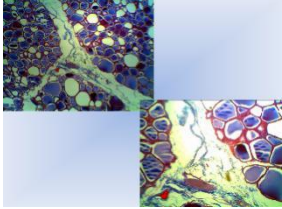
8. Назовите препарат

	<p>Выберите один из 6 вариантов ответа:</p> <ol style="list-style-type: none"> 1) Лимфатический узел 2) Селезёнка 3) Поджелудочная железа 4) Щитовидная железа 5) Надпочечник 6) Гипофиз
---	--

9. Назовите препарат

	<p>Выберите один из 6 вариантов ответа:</p> <ol style="list-style-type: none"> 1) Лимфатический узел 2) Селезёнка 3) Поджелудочная железа 4) Щитовидная железа 5) Надпочечник 6) Гипофиз
---	--

10. Назовите препарат

	<p>Выберите один из 6 вариантов ответа:</p> <ol style="list-style-type: none"> 1) Лимфатический узел 2) Селезёнка 3) Поджелудочная железа 4) Щитовидная железа 5) Надпочечник 6) Гипофиз
---	--

Ответы:

вопрос	1	2	3	4	5	6	7	8	9	10
ответ	4	6	3	6	2	3	2	4	5	4

Тема 13. Пищеварительная система

1. Строение слизистой оболочки желудка

- 1) мезотелий, собственная пластинка, мышечная пластинка
- 2) эпителий, собственная пластинка, мышечная пластинка
- 3) эндотелий, мышечная пластинка, адвентиция

- 4)эпителий, собственная пластинка, базальная мембрана
2. Клетки фундальных желез желудка
 - 1)главные, мукоциты, париетальные, эндокринные, камбиальные
 - 2)G-клетки, мукоциты, эндокринные, камбиальные
 - 3)гладкие миоциты, мукоциты, париетальные
 - 4)P-клетки, миоциты, главные, вставочные
3. Клетки пилорических желез желудка
 - 1)главные, мукоциты, париетальные, эндокринные, камбиальные
 - 2) мукоциты, париетальные, эндокринные, камбиальные
 - 3)гладкие миоциты, мукоциты, париетальные
 - 4)P-клетки, миоциты, главные, покровные
4. Клетки кишечной ворсинки
 - 1)каемчатые, бокаловидные, эндокринные
 - 2)мукоциты, париетальные, эндокриноциты
 - 3)миоциты, эндотелиоциты, макрофаги
 - 4)клетки Догеля, каемчатые, бокаловидные
5. Строение простой железы
 - 1)дно, тело, шейка
 - 2)тело, шейка, хвост
 - 3)концевой отдел, разветвленный выводной проток
 - 4)дно, тело, разветвленный выводной проток
6. Клетки Кульчитского и Панета расположены
 - 1)в желудочных ямках
 - 2)в дуоденальных железах
 - 3)в кишечных криптах и ворсинках
 - 4)в слюнных железах
7. Эпителий слизистой кожного типа переднего отдела ЖКТ
 - 1)однослойный плоский
 - 2)многослойный плоский местами ороговевающий
 - 3)переходный
 - 4)однослойный многорядный мерцательный
8. Эпителий слизистой оболочки ЖКТ кишечного типа
 - 1)переходный
 - 2)многослойный плоский ороговевающий
 - 3)многослойный плоский неороговевающий
 - 4)однослойный высокий призматический
9. Перисинусоидальное пространство (Диссе) в печеночных дольках располагается
 - 1)между печеночными балками
 - 2)внутри балок
 - 3)между гепатоцитами
 - 4)между синусоидными капиллярами и балками
10. А-клетки островков поджелудочной железы вырабатывают
 - 1)инсулин
 - 2)глюкагон
 - 3)соматостатин
 - 4)вазоактивный полипептид

Ответы:

Тест	1	2	3	4	5	6	7	8	9	10
ответ	2	1	2	1	1	3	2	4	4	2

Тема 14. Дыхательная система.

1. Эмбриональным источником развития легких служит
 - 1)дорсальная стенка первичной кишки
 - 2)вентральная стенка первичной кишки
 - 3)париетальный листок спланхнотома
 - 4)висцеральный листок спланхнотома
 - 5)эктодерма
- 2.Морфофункциональные отделы дыхательной системы
 - 1)передний, средний, задний

- 2)кондукторный, обменный, реверсивный
- 3)воздухопроводящий (кондукторный), респираторный
- 4)воздухопроводящий, обменный
- 5)респираторный, реверсивный
3. Эпителий слизистой оболочки трахеи
 - 1)однослойный плоский
 - 2)многослойный плоский неороговевающий
 - 3)однослойный однорядный призматический
 - 4)кубический
 - 5)однослойный многорядный мерцательный
4. Клетки отсутствуют в эпителии трахеи
 - 1)реснитчатые
 - 2)базальные
 - 3)бокаловидные
 - 4)pit-клетки
 - 5)эндокринные
5. Бокаловидные клетки синтезируют
 - 1)компоненты сурфактанта
 - 2)слизь
 - 3)серотонин
 - 4)дофамин
 - 5)адреналин
6. Концевые отделы желез подслизистой основы трахеи
 - 1)белковые
 - 2)слизистые
 - 3)эндокринные
 - 4)белково-слизистые
 - 5)синтезируют сурфактант
7. Эпителий слизистой оболочки терминальной бронхиолы
 - 1)однослойный плоский
 - 2)двухрядный призматический
 - 3)многорядный мерцательный
 - 4)однослойный кубический
 - 5)однорядный призматический
8. Легочный ацинус начинается
 - 1)терминальной бронхиолой
 - 2)респираторной бронхиолой
 - 3)альвеолярным ходом
 - 4)мелким бронхом
 - 5)альвеолярными мешочками
9. Легочный ацинус формируют
 - 1)группа терминальных бронхиол
 - 2)одна терминальная бронхиола и две респираторных
 - 3)альвеолярные ходы
 - 4)преддверия и альвеолярные мешочки,
 - 5)респираторные бронхиолы, альвеолярные ходы и альвеолярные мешочки
10. Сурфактант вырабатывают клетки
 - 1)альвеолоциты 1-го типа
 - 2)эндокринные клетки
 - 3)альвеолоциты 2-го типа
 - 4)макрофаги
 - 5)бокаловидные

Ответы:

Тест	1	2	3	4	5	6	7	8	9	10
ответ	2	3	5	4	2	4	4	2	5	3

Тема 15. Система органов мочеобразования и мочевыведения

1. Структурно-функциональная единица почки
 - 1)нефрон
 - 2)фолликул
 - 3)долька
 - 4)почечное тельце
 - 5)капсула
2. Вещество почки подразделяется
 - 1)на корковое и мозговое
 - 2)на междольковые артерии и вены
 - 3)на извитые и прямые каналы
 - 4)на почечные тельца и каналы
 - 5)на красную и белую пульпу
3. В состав почечных телец входит
 - 1)сосудистый клубочек и капсула Шумлянско-Боумена
 - 2)проксимальные и дистальные каналы
 - 3)капсула Шумлянско-Боумена
 - 4)почечная петля (Генле)
 - 5)собирательная трубочка
4. Кровь поступает к почкам
 - 1)по сосудистым клубочкам
 - 2)по междольковой артерии и вены
 - 3)по собирательной трубочке
 - 4)по почечным артериям
 - 5)по селезеночной артерии
5. Собирательные почечные трубочки в корковом веществе выстланы
 - 1)однослойным низким призматическим эпителием
 - 2)однослойным кубическим эпителием

- 3) однослойным плоским эпителием
- 4) однослойным кубическим эпителием с базальной исчерченностью и щеточной каемкой
- 5) однослойным многорядным реснитчатым
6. Собирательные почечные трубочки в мозговом веществе выстланы
 - 1) однослойным плоским эпителием
 - 2) многослойным плоским неороговевающим
 - 3) однослойным кубическим с базальной исчерченностью и щеточной каемкой
 - 4) однослойным низким призматическим эпителием
 - 5) однослойным многорядным реснитчатым
7. Почечное тельце состоит
 - 1) из сосудистого клубочка и извитых канальцев
 - 2) из капсулы клубочка, сосудистого клубочка и полости капсулы
 - 3) из проксимального и дистального канальца
 - 4) из первичной и вторичной капиллярной сети
 - 5) из мозговых пирамид
8. Фильтрационный барьер почки состоит
 - 1) из проксимальных нефроцитов и их базальной мембраны
 - 2) из дистальных нефроцитов и их базальной мембраны
 - 3) из подоцитов, эндотелиоцитов и их общей базальной мембраны
 - 4) из базальной мембраны эпителия, имеющего поры
 - 5) из проксимального извитого канальца
9. Пронефрос и мезонефрос
 - 1) являются функционирующими органами в эмбриональном периоде
 - 2) закладываются на 8 неделе внутриутробного развития
 - 3) редуцируются после рождения
 - 4) являются провизорными органами
 - 5) состоят из нефронов
10. Мезангиальные клетки
 - 1) погружены в аморфное вещество межкапиллярных петель клубочка
 - 2) находятся в интерстиции мозгового вещества
 - 3) залегают между проксимальными извитыми канальцами
 - 4) синтезируют компоненты базальной мембраны
 - 5) синтезируют простагландины

Ответы:

Тест	1	2	3	4	5	6	7	8	9	10
ответ	1	1	1	4	2	4	2	3	5	1

Тема 16. Половые системы.

1. Овуляция в овариально-менструальном цикле осуществляется на
 - 1) 1-4-й день
 - 2) 5-13-й день
 - 3) 14-15-й день
 - 4) 20-21-й день
 - 5) 28-й день
2. Ишемия эндометрия в овариально-менструальном цикле осуществляется на
 - 1) 1-4-й день
 - 2) 5-13-й день
 - 3) 14-15-й день
 - 4) 20-21-й день
 - 5) 28-й день
3. Пролиферация эндометрия в овариально-менструальном цикле происходит на
 - 1) 1-4-й день
 - 2) 5-13-й день
 - 3) 14-15-й день
 - 4) 20-21-й день
 - 5) 28-й день
4. Десквамация эндометрия в овариально-менструальном цикле происходит на
 - 1) 1-4-й день
 - 2) 5-13-й день
 - 3) 14-15-й день
 - 4) 20-21-й день
 - 5) 28-й день
5. Фолликулостимулирующий гормон вырабатывается
 - 1) фолликулярными клетками яичника
 - 2) эндокриноцитами желтого тела яичника
 - 3) ацидофильными эндокриноцитами гипофиза
 - 4) базофильными эндокриноцитами гипофиза
 - 5) нейронами гипоталамуса
6. Извитые семенные канальцы выстланы


- 1) однослойным многорядным реснитчатым эпителием
 2) сперматогенным эпителием
 3) однослойным однорядным кубическим эпителием
 4) однослойным однорядным плоским эпителием
 5) однослойным эпителием, в котором группы реснитчатых клеток чередуются с железистыми
7. Прямые каналы семенника выстланы
 1) однослойным многорядным реснитчатым эпителием
 2) сперматогенным эпителием
 3) однослойным однорядным кубическим эпителием
 4) однослойным однорядным плоским эпителием
 5) однослойным эпителием, в котором группы реснитчатых клеток чередуются с железистыми
8. Канальцы сети семенника выстланы
 1) однослойным многорядным реснитчатым эпителием
 2) сперматогенным эпителием
 3) однослойным однорядным кубическим эпителием
 4) однослойным однорядным плоским эпителием
 5) однослойным эпителием, в котором группы реснитчатых клеток чередуются с железистыми
9. Выносящие каналы семенника выстланы
 1) однослойным многорядным реснитчатым эпителием
 2) сперматогенным эпителием
 3) однослойным однорядным кубическим эпителием
 4) однослойным однорядным плоским эпителием
 5) однослойным эпителием, в котором группы реснитчатых клеток чередуются с железистыми
10. Проток придатка выстлан
 1) однослойным многорядным реснитчатым эпителием
 2) сперматогенным эпителием
 3) однослойным однорядным кубическим эпителием
 4) однослойным однорядным плоским эпителием
 5) однослойным эпителием, в котором группы реснитчатых клеток чередуются с железистыми

Ответы:


Тест	1	2	3	4	5	6	7	8	9	10
ответ	3	5	2	1	4	2	3	3	5	1

Тема 17. Органы чувств

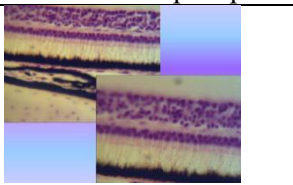
1. Назовите препарат

	<p><i>Выберите один из 6 вариантов ответа:</i></p> <ol style="list-style-type: none"> 1) язык, вкусовые сосочки 2) кожа, стрелки указывают на зернистый слой 3) сетчатка в тени 4) улитковый канал и спиральный (кортиев) орган 5) сетчатка на свету 6) язык, не вкусовые сосочки
---	---

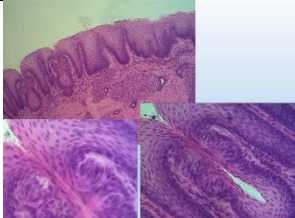
2. Назовите препарат

	<p><i>Выберите один из 5 вариантов ответа:</i></p> <ol style="list-style-type: none"> 1) сетчатка в тени 2) язык, вкусовые сосочки 3) язык, не вкусовые сосочки 4) улитковый канал и спиральный (кортиев) орган 5) сетчатка на свету
---	---

3. Назовите препарат

	<p><i>Выберите один из 5 вариантов ответа:</i></p> <ol style="list-style-type: none"> 1) сетчатка в тени 2) язык, вкусовые сосочки 3) язык, не вкусовые сосочки 4) улитковый канал и спиральный (кортиев) орган 5) сетчатка на свету
---	---

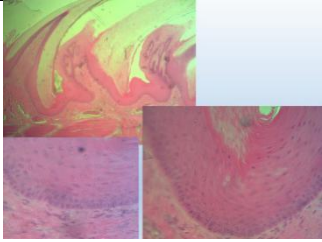
4. Назовите препарат



Выберите один из 6 вариантов ответа:

- 1) язык, вкусовые сосочки
- 2) язык, не вкусовые сосочки
- 3) сетчатка в тени
- 4) улитковый канал и спиральный (кортиев) орган
- 5) сетчатка на свету
- 6) кожа, многослойный плоский ороговевающий эпителий

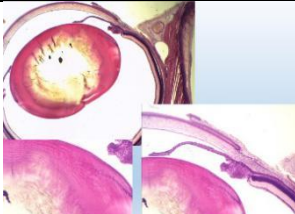
5. Назовите препарат



Выберите один из 7 вариантов ответа:

- 1) кожа, волосы (луковица, стержень)
- 2) язык, вкусовые сосочки
- 3) язык, не вкусовые сосочки
- 4) улитковый канал и спиральный (кортиев) орган
- 5) кожа, многослойный плоский ороговевающий эпителий
- 6) глаз, роговица
- 7) глаз, хрусталик

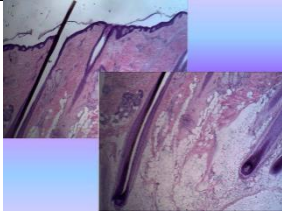
6. Назовите препарат



Выберите один из 6 вариантов ответа:

- 1) глаз, роговица
- 2) язык, вкусовые сосочки
- 3) глаз, хрусталик
- 4) улитковый канал и спиральный (кортиев) орган
- 5) сетчатка на свету
- 6) сетчатка в тени

7. Назовите препарат



Выберите один из 5 вариантов ответа:

- 1) кожа, волосы (луковица, стержень)
- 2) многослойный плоский ороговевающий эпителий
- 3) рыхлая волокнистая соединительная ткань
- 4) плотная оформленная соединительная ткань
- 5) однослойный, многорядный реснитчатый эпителий (выводные протоки, реснички)

8. К первичночувствующим органам относится орган ...

- 1) обоняния
- 2) вкуса
- 3) равновесия
- 4) слуха

9. Ко вторичночувствующим органам не относится орган ...

- 1) зрения
- 2) вкуса
- 3) равновесия
- 4) слуха

10. Сетчатка развивается

- 1) из внутреннего листка глазного бокала
- 2) из наружного листка глазного бокала
- 3) из эктодермы, расположенной перед глазным пузырьком
- 4) из мезенхимы, окружающей глазной бокал
- 5) из мезодермы

Ответы:

вопрос	1	2	3	4	5	6	7	8	9	10
ответ	4	5	1	1	3	3	1	1	1	1

3. Промежуточная аттестация по дисциплине (модулю) включает в себя экзамен

Вопросы к экзамену (ОПК-9):

1. Уровни организации живой материи в целостном организме. Их морфофункциональные особенности.
2. Объекты и методы исследования в цитологии. Техника приготовления препаратов.
3. Клетка как структурно-функциональная единица живого. Основные положения клеточной теории её роль в развитии научных исследований в гистологии и медицины.
4. Общий план строения прокариотических клеток. Биологические мембраны клетки, их строение,

- состав и основные функции.
5. Общий план строения эукариотических клеток. Биологические мембраны клетки, их строение, химический состав и основные функции.
 6. Клеточная оболочка: ее строение, химический состав и функции. Межклеточные соединения, типы и структурно-функциональная характеристика.
 7. Цитоплазма клетки. Ее общая морфо-функциональная характеристика. Классификация органелл. Структура и функции гранулярной эндоплазматической сети.
 8. Органеллы цитоплазмы клетки. Классификация. Пластинчатый комплекс (комплекс Гольджи) его структура и функция.
 9. Включения: классификация их состав и функции.
 10. Вакуолярная система клетки. Лизосомы и пероксисомы, их структура и функции.
 11. Митохондрии - строение, функции. Роль в цитоплазматической наследственности.
 12. Свободные рибосомы и полирибосомы, а также рибосомы гранулярной части ЭПС строение, химический состав и функции.
 13. Центриоли - строение, функции в интерфазном ядре и во время деления клетки. Микротрубочки, микрофибриллы и микрофиламенты, их химический состав и функциональная характеристика.
 14. Физико-химические свойства гиалоплазмы и её значение в жизнедеятельности клетки.
 15. Ядро, его значение в жизнедеятельности клеток, основные компоненты и их структурно-функциональная характеристика. Ядерно-цитоплазматические отношения как показатель функционального строения клеток.
 16. Способы репродукции клеток. Определение и биологическая сущность митоза.
 17. Жизненный цикл клетки: его этапы, морфо-функциональная характеристика, особенности у различных видов клеток.
 18. Мейоз. Стадии мейоза, его значение.
 19. Реактивные свойства клеток и метаболизм, их медико-биологическое значение. Экзоцитоз и эндоцитоз.
 20. Симпласты как особая разновидность клеточного строения. Особенности строения и функции. Развитие, строение и функции.
 21. Оплодотворение, его биологический смысл. Основные фазы, морфология и механизмы процесса оплодотворения. Характеристика зиготы.
 22. Дробление. Типы дробления. Биологическое значение дробления. Сравнительная характеристика бластулы в эволюционном ряду хордовых животных.
 23. Гастрюляция. Сущность процесса. Основные способы гастрюляции. Гастрюляция у птиц и млекопитающих.
 24. Дифференцировка зародышевых листков. Образование осевого комплекса зачатков органов и их дальнейшая дифференцировка.
 25. Провизорные органы у птиц и человека. Образование, тканевое строение и функции.
 26. Ткань (дать определение), как один из уровней организации живого. Принципы классификации тканей. Теория эволюции тканей по А.А.Заврзину и Н.Г.Хлопину.
 27. Эпителиальные ткани покровные. Источники развития. Классификация (морфо-функциональная и генетическая). Специальные органоиды, их строение и функциональное значение. Базальная мембрана - строение и значение.
 28. Особенности строения многослойных эпителиев. Понятие о диффероне. Их физиологическая регенерация, локализация (стволовых клеток) камбиальных.
 29. Эпителиальные ткани железистые, как производные от покровного. Источники развития Принципы классификации, строения цикл, типы секреции. Регенерация.
 30. Понятие о системе крови и ее тканевых компонентах. Эритроциты, их количество, размеры, форма, строение, химический состав, функции, продолжительность жизни. Ретикулоциты.
 31. Кровь как ткань, её форменные и не форменные элементы. Кровяные пластинки (тромбоциты), их количество, размеры, строение, функции, продолжительность жизни
 32. Источники развития классификация и характеристика зернистых лейкоцитов. Зернистые лейкоциты (гранулоциты), их разновидности, количество, размеры, строение, функции, продолжительность жизни.
 33. Источники развития классификация незернистых лейкоцитов. Незернистые лейкоциты (агранулоциты), их разновидности, количество, размеры, строение, функции, продолжительность жизни. Понятие о Т- и В- лимфоцитах.
 34. Лейкоцитарная формула здорового человека. Понятие: сдвиг вправо и сдвиг влево.
 35. Система соединительных тканей, источники развития, строения и функции. Классификация.
 36. Волокнистая соединительная ткань. Морфо-функциональная характеристика. Классификация и

- источники развития. Клеточные элементы и межклеточное вещество. Возрастные изменения. Регенерация.
37. Рыхлая не оформленная соединительная ткань. Морфо-функциональная характеристика. Клеточный состав и межклеточное вещество, строение и значение.
 38. Морфо-функциональная характеристика рыхлой неоформленной соединительной ткани. Соединительная ткань со специальными свойствами.
 39. Хрящевые ткани. Морфо-функциональная характеристика и классификация. Их развитие, строение и функции. Хрящ как орган. Строение гиалинового, волокнистого и эластического хрящей. Регенерация хряща.
 40. Костные ткани. Морфо-функциональная характеристика и классификация. Кость как орган. Микроскопическое строение кости. Развитие кости на месте хряща.
 41. Костные ткани. Морфо-функциональная характеристика и классификация. Кость как орган. Микроскопическое строение кости. Развитие кости на месте мезенхимы. Особенности развития костной ткани на месте перелома.
 42. Мышечные ткани. Источники развития. Классификация, строение и функции. Регенерация мышечных тканей.
 43. Гладкая мышечная ткань. Структурная организация гладкомышечной клетки. Иннервация. Регенерация.
 44. Поперечнополосатая скелетная мышечная ткань. Источники развития, этапы дифференцировки.
 45. Поперечнополосатая скелетная мышечная ткань. Строение, иннервация. Структурные основы сокращения мышечного волокна. Саркомер. Типы мышечных волокон.
 46. Источники развития сердечной мышечной ткани. Клеточный состав. Строение и функции.
 47. Нервная ткань. Морфо-функциональная характеристика, источники развития, этапы дифференцировки. Классификация нейронов (морфологическая и функциональная).
 48. Нервная ткань. Нервные волокна, нерв. Морфо-функциональная характеристика миелиновых и безмиелиновых нервных волокон. Регенерация нервных волокон.
 49. Нейроглия. Источники развития. Классификация. Строение и функции различных типов глиоцитов. Микроглия.
 50. Нервные окончания. Классификация, принципы строения. Рецепторные и эффекторные окончания, их морфо-функциональная характеристика.
 51. Синапсы. Классификация, строение, механизм передачи нервного импульса в синапсах. Межнейрональные синапсы.
 52. Простые и сложные рефлекторные дуги. Нейронная теория. Вклад зарубежных и советских ученых в становление и утверждение нейронной теории казанская школа Арнштейн, Догель.
 53. Эмбриональный гистогенез тканей и его закономерности (пролиферация, рост, дифференцировка, детерминация, старение, апоптоз, смерть).
 54. Гистология-фундаментальная медико-биологическая наука. Содержание гистологии, предмет её изучения. Связь гистологии с другими медико-биологическими науками. Значение гистологии для медицины.
 55. Этапы развития гистологии как науки. Роль отечественных ученых в развитии гистологии. А.А. Максимов, А.А.Заврзин, Н.Г.Хлопин.
 56. Нервная система. Общая морфо-функциональная характеристика. Источники развития. Классификация (морфологическая и функциональная). Периферическая нервная система. Нерв. Строение и регенерация. Спинномозговые ганглии. Морфо-функциональная характеристика
 57. Спинной мозг. Морфо-функциональная характеристика. Развитие. Строение серого и белого вещества. Нейронный состав. Рефлекторные дуги.
 58. Кора больших полушарий головного мозга. Общая морфо-функциональная характеристика. Эмбриогенез. Нейронная организация коры больших полушарий. Цитоархитектоника и миелоархитектоника. Возрастные изменения коры.
 59. Мозжечок. Строение и функция. Нейронный состав коры мозжечка и глиоциты. Межнейронные связи.
 60. Автономная (вегетативная) нервная система. Общая морфо-функциональная характеристика. Строение экстра и интрамуральных ганглиев и ядер центральных отделов автономной нервной системы. Строение клеток Догеля 1, 2 и 3 типа. Отличие симпатической и парасимпатической рефлекторных дуг.
 61. Понятие об иммунной системе и ее тканевых компонентах. Тимус как центральный орган иммунопоэза, его роль в образовании Т-лимфоцитов. Виды Т-лимфоцитов, их антигеннезависимая и антигензависимая дифференцировки.
 62. Костный мозг и фабрициева сумка как центральные органы иммунопоэза, их роль в образовании

- В-лимфоцитов и плазмочитов.
63. Сердечно-сосудистая система. Общая морфо-функциональная характеристика. Классификация сосудов. Источники развитие, строение, взаимосвязь гемодинамических условий и тканевое строения сосудов. Иннервации сосудов.
 64. Артерии. Морфо-функциональная характеристика. Классификация, развитие, строение и функция артерий. Взаимосвязь структуры артерий и гемодинамических условий. Возрастные изменения.
 65. Сосуды микроциркуляторного русла. Морфо-функциональная характеристика. Артериолы. Капилляры. Вены. Особенности структурной организации и регуляции их деятельности. Особенности строения и органоспецифичность капилляров. Понятие о гистогематическом барьере.
 66. Классификация, особенности строения и функции вен. Особенности строения стенки вен нижних конечностей.
 67. Артериоло-венулярные анастомозы. Классификация. Строение и функция различных типов артериоло-венулярных анастомозов и их.
 68. Сердце. Источники развития. Тканевое строение оболочек стенки сердца в предсердии и желудочках. Васкуляризация. Иннервация. Регенерация миокарда. Возрастные изменения в тканях стенки сердца.
 69. Органы чувств. Общая морфо-функциональная характеристика. Понятие об анализаторах. Классификация органов чувств. Особенности строения рецепторных клеток в органах чувств. Орган обоняния.
 70. Глаз. Источники развития и основные этапы эмбриогенеза. Тканевое строение диоптрического аппарата глазного яблока (хрусталиковые эпителиальные волокна), возрастные изменения.
 71. Рецепторный аппарат глаза. Классификация фоторецепторных клеток. Адаптивные изменения сетчатки на свету и в темноте. Нейронный состав и глиоциты сетчатки.
 72. Развитие и тканевое строение оболочек глаза. Диоптрический и аккомодационный аппарат глаза. Радужка и ресничное тело, особенности строения. Возрастные изменения.
 73. Гистофизиологическая характеристика вторично-чувствующих сенсорных рецепторных клеток. Орган вкуса. Развитие, строение, функция. Иннервация.
 74. Орган слуха, его отделы. Развитие, строение и функции кортиева органа, рецепторные клетки внутреннего уха.
 75. Орган равновесия. Строение, развитие, функции. Морфофункциональная характеристика сенсорных рецепторных (волосковых) клеток.
 76. Эндокринная система. Морфофункциональная характеристика. Классификация. Понятие о клетках-мишенях.
 77. Эпифиз: источники развития, строение, секреторные функции. Место и роль эпифиза в эндокринной системе.
 78. Диффузная эндокринная система. Классификация эндокринных клеток, их локализация в организме. Особенности строения гормонпродуцирующих клеток.
 79. Гипоталамо-гипофизарная система как центральный отдел эндокринной системы. Источники развития, строение и функции. Аксовазальные синапсы.
 80. Гипофиз. Источники и основные этапы эмбрионального развития. Строение: тканевой и клеточный состав адено- и нейрогипофиза. Морфо-функциональная характеристика аденоцитов, их изменения при нарушении гормонального статуса. Регуляция функций.
 81. Щитовидная железа и паращитовидные железы. Источники и основные этапы эмбрионального развития. Строение: тканевой и клеточный состав. Функциональное значение. Особенности секреторного процесса в тироцитах, его регуляция.
 82. Надпочечник. Источники развития. Клеточный состав и строение коркового и мозгового вещества. Функции, регенерация.
 83. Ротовая полость. Общая морфофункциональная характеристика слизистой оболочки. Источники развития. Язык, миндалины и слюнные железы - строение и функции. Возрастные изменения.
 84. Зубы. Эмаль, дентин, цемент и пульпа зуба – строение и значение. Регенерация тканей зуба. Возрастные изменения.
 85. Пищевод и желудок тканевое строение и функции. Источники и ход эмбрионального развития. Строение различных отделов стенки пищевода и желудка. Регенерация.
 86. Тонкий кишечник. Развитие. Особенности тканевого строения стенки кишечника и аппендикса. Функции. Регенерация. Возрастные особенности.
 87. Толстый кишечник. Развитие. Особенности тканевого строения стенки кишечника и аппендикса. Функции. Регенерация. Возрастные особенности.
 88. Печень и поджелудочная железа. Развитие, строение и функции. Регенерация.
 89. Строение красного костного мозга, тимуса. Характеристика постэмбрионального кроветворения в

- красном костном мозге. Взаимодействие стромальных и гемопоэтических элементов. Возрастные изменения.
90. Селезенка. Лимфатический узел и лимфоидные образования. Строение и функциональное значение. Особенности кровоснабжения, эмбрионального и постэмбрионального кроветворения в селезенке и лимфоузлах Т- и В-зоны.
 91. Дыхательная система: воздухоносные пути. Источники развития. Особенности тканевого строения стенок разных отделов воздухоносного пути.
 92. Дыхательная система: респираторный отдел. Особенности развития и тканевого строения. Регенерация.
 93. Кожа. Источники развития. Тканевый состав кожи. Васкуляризация и иннервация кожи. Кожа как орган чувств. Регенерация кожи. Возрастные изменения. Придатки кожи.
 94. Выделительная система. Почки. Мочеточники. Мочевой пузырь. Источники и основные этапы их развития и функции.
 95. Почки. Источники и основные этапы их развития. Нефрон, как структурная и функциональная единица почки. Возрастные изменения. Юкстамедулярные нефроны, их особенности строения и функции и кровоснабжение.
 96. Яичник особенности развития тканевое строение и гаметогенез. Циклическая деятельность женской половой системы. Морфофункциональная характеристике фаз овариально-менструального цикла.
 97. Яичко особенности развития тканевое строение и гаметогенез.
 98. Матка, яйцеводы, влагалище. Гормональная регуляция женской половой системы.
 99. Молочные железы. Строение, функции, развитие. Гормональная регуляция женской половой системы.
 100. Система семявыносящих путей. Придатки семенников, их морфо-функциональная характеристика, участие в процессе созревания мужских половых клеток.

4. Методические материалы, определяющие процедуры оценивания знаний, умений, навыков и (или) опыта деятельности, характеризующих этапы формирования компетенций.

Основными этапами формирования указанных компетенций при изучении студентами дисциплины являются последовательное изучение содержательно связанных между собой *разделов (тем)* учебных занятий. Изучение каждого раздела (темы) предполагает овладение студентами необходимыми компетенциями. Результат аттестации студентов на различных этапах формирования компетенций показывает уровень освоения компетенций студентами.

4.1. Перечень компетенций, планируемых результатов обучения и критериев оценивания освоения компетенций

Формируемая компетенция	Содержание компетенции	Планируемые результаты обучения (показатели достижения заданного уровня освоения компетенций)	Критерии оценивания результатов обучения (дескрипторы) по пятибалльной шкале				
			1	2	3	4	5
ОПК-9	способностью к оценке морфофункциональных, физиологических состояний и патологических процессов в организме человека для решения профессиональных задач	<p>Знать: строение, топографию и развитие клеток, тканей, органов и систем организма во взаимодействии с их функцией в норме и патологии, особенности организменного и популяционного уровней организации жизни; анатомо-физиологические, возрастно-половые и индивидуальные особенности строения и развития здорового и больного организма</p>	Отсутствие знаний о строении, топографии и развитии клеток, тканей, органов и систем организма во взаимодействии с их функцией в норме и патологии, особенности организменного и популяционного уровней организации жизни; анатомо-физиологические, возрастно-половые и индивидуальные особенности строения и развития здорового и больного организма	Фрагментарные знания о строении, топографии и развитии клеток, тканей, органов и систем организма во взаимодействии с их функцией в норме и патологии, особенности организменного и популяционного уровней организации жизни; анатомо-физиологические, возрастно-половые и индивидуальные особенности строения и развития здорового и больного организма	Общие, но не структурированные знания о строении, топографии и развитии клеток, тканей, органов и систем организма во взаимодействии с их функцией в норме и патологии, особенности организменного и популяционного уровней организации жизни; анатомо-физиологические, возрастно-половые и индивидуальные особенности строения и развития здорового и больного организма	В целом сформированные, но содержащие отдельные пробелы о строении, топографии и развитии клеток, тканей, органов и систем организма во взаимодействии с их функцией в норме и патологии, особенности организменного и популяционного уровней организации жизни; анатомо-физиологические, возрастно-половые и индивидуальные особенности строения и развития здорового и больного организма	Сформированные систематические знания о строении, топографии и развитии клеток, тканей, органов и систем организма во взаимодействии с их функцией в норме и патологии, особенности организменного и популяционного уровней организации жизни; анатомо-физиологические, возрастно-половые и индивидуальные особенности строения и развития здорового и больного организма
		<p>Уметь: используя приобретенные знания о строении, топо-</p>	Отсутствие умений используя приобретенные знания о строе-	Частично освоенные умения используя приобретенные знания	В целом успешно, но не систематически освоенные умения	В целом успешно, но содержащие отдельные пробелы умения	Сформированное умение используя приобретенные знания о

		<p>графии органов, их систем и аппаратов, организма в целом, четко ориентироваться в сложном строении тела человека для понимания физиологии, патологии, диагностики и лечения.</p>	<p>нии, топографии органов, их систем и аппаратов, организма в целом, четко ориентироваться в сложном строении тела человека для понимания физиологии, патологии, диагностики и лечения.</p>	<p>о строении, топографии органов, их систем и аппаратов, организма в целом, четко ориентироваться в сложном строении тела человека для понимания физиологии, патологии, диагностики и лечения.</p>	<p>умения используя приобретенные знания о строении, топографии органов, их систем и аппаратов, организма в целом, четко ориентироваться в сложном строении тела человека для понимания физиологии, патологии, диагностики и лечения.</p>	<p>используя приобретенные знания о строении, топографии органов, их систем и аппаратов, организма в целом, четко ориентироваться в сложном строении тела человека для понимания физиологии, патологии, диагностики и лечения.</p>	<p>строении, топографии органов, их систем и аппаратов, организма в целом, четко ориентироваться в сложном строении тела человека для понимания физиологии, патологии, диагностики и лечения.</p>
		<p>Владеть: представлением о многоуровневом принципе строения человеческого тела, как биологического объекта, иерархических связях внутри него; представлением о взаимоотношении структуры и функции строения тела человека, с целью последующего использования знаний в интерпретации патогенеза заболевания и в процессе лечения в рамках изучае-</p>	<p>Отсутствие навыков владения представлением о многоуровневом принципе строения человеческого тела, как биологического объекта, иерархических связях внутри него; представлением о взаимоотношении структуры и функции строения тела человека, с целью последующего использования знаний в интерпретации патогенеза заболевания и в процессе лечения</p>	<p>Фрагментарное применение навыков владения представлением о многоуровневом принципе строения человеческого тела, как биологического объекта, иерархических связях внутри него; представлением о взаимоотношении структуры и функции строения тела человека, с целью последующего использования знаний в интерпретации патогенеза заболевания и в</p>	<p>В целом успешное, но не систематически проявляемое владение представлением о многоуровневом принципе строения человеческого тела, как биологического объекта, иерархических связях внутри него; представлением о взаимоотношении структуры и функции строения тела человека, с целью последующего использования знаний в интерпретации патогенеза</p>	<p>В целом успешное, но содержащее отдельные пробелы владения представлением о многоуровневом принципе строения человеческого тела, как биологического объекта, иерархических связях внутри него; представлением о взаимоотношении структуры и функции строения тела человека, с целью последующего использования знаний в интерпретации патогенеза</p>	<p>Успешное и систематически применяемые навыки владения представлением о многоуровневом принципе строения человеческого тела, как биологического объекта, иерархических связях внутри него; представлением о взаимоотношении структуры и функции строения тела человека, с целью последующего использования знаний в интерпретации патогенеза заболевания и в</p>

		мой дисциплины.	в рамках изучаемой дисциплины.	процессе лечения в рамках изучаемой дисциплины.	заболевания и в процессе лечения в рамках изучаемой дисциплины.	заболевания и в процессе лечения в рамках изучаемой дисциплины.	процессе лечения в рамках изучаемой дисциплины.
--	--	-----------------	--------------------------------	---	---	---	---

4.2 Шкала и процедура оценивания

4.2.1. процедуры оценивания компетенций (результатов)

№	Компоненты контроля	Характеристика
1.	Способ организации	традиционный;
2.	Этапы учебной деятельности	текущий контроль, промежуточная аттестация
3.	Лицо, осуществляющее контроль	преподаватель
4.	Массовость охвата	Групповой, индивидуальный;
5.	Метод контроля	Работа с микропрепаратами, работа с альбомами, устный ответ, стандартизированный тестовый контроль

4.2.2. Шкалы оценивания компетенций (результатов освоения)

Традиционная система

Для устного ответа:

- Оценка "отлично" выставляется студенту, если он глубоко и прочно усвоил программный материал, исчерпывающе, последовательно, четко и логически стройно его излагает, умеет тесно увязывать теорию с практикой, причем не затрудняется с ответом при видоизменении вопроса, использует в ответе материал монографической литературы, правильно обосновывает принятое решение, владеет разносторонними навыками и приемами обоснования своего ответа.
- Оценка "хорошо" выставляется студенту, если он твердо знает материал, грамотно и по существу излагает его, не допуская существенных неточностей в ответе на вопрос, владеет необходимыми навыками и приемами обоснования своего ответа.
- Оценка "удовлетворительно" выставляется студенту, если он имеет знания только основного материала, но не усвоил его деталей, допускает неточности, недостаточно правильные формулировки, нарушения логической последовательности в изложении программного материала.
- Оценка "неудовлетворительно" выставляется студенту, который не знает значительной части программного материала, допускает существенные ошибки, неуверенно, с большими затруднениями излагает материал.
- Как правило, оценка "неудовлетворительно" ставится студентам, которые не могут изложить без ошибок, носящих принципиальный характер материал, изложенный в обязательной литературе.

Для стандартизированного тестового контроля:

Оценка «отлично» выставляется при выполнении без ошибок более 90 % заданий.

Оценка «хорошо» выставляется при выполнении без ошибок более 70 % заданий.

Оценка «удовлетворительно» выставляется при выполнении без ошибок более 50 % заданий.

Оценка «неудовлетворительно» выставляется при выполнении без ошибок менее 50 % заданий.

Критерии оценки работы студентов с гистологическими микропрепаратами

Работа студентов с гистологическими микропрепаратами предусмотрена программой для всех форм обучения и организуется в соответствии с рабочей программой дисциплины. Контроль выполнения заданий осуществляется преподавателем на каждом практическом занятии.

Оценка	Критерии оценки
Зачтено	Выставляется студенту, если работа выполнена самостоятельно, студент правильно интерпретирует гистологическую картину, отвечает на вопросы о строении ткани.
Не зачтено	Выставляется студенту, если студент не может правильно интерпретирует гистологическую картину, не отвечает на вопросы о строении ткани.

Критерии оценки работы студентов с альбомами

Оценка	Критерии оценки
Зачтено	Выставляется студенту, если работа выполнена самостоятельно, студент правильно зарисовывает препарат и обозначает основные структурные компоненты клеток и/или строение ткани.
Не зачтено	Выставляется студенту, если работа не выполнена, студент неправильно зарисовывает препарат и неправильно обозначает основные структурные компоненты клеток и/или строение ткани.

4.3. Шкала и процедура оценивания промежуточной аттестации

Критерии оценки экзамена (в соответствии с п.4.1):

Оценка «отлично» выставляется, если при ответе на все вопросы билета студент демонстрирует полную сформированность заявленных компетенций, отвечает грамотно, полно, используя знания основной и дополнительной литературы.

Оценка «хорошо» выставляется, если при ответе на вопросы билета студент демонстрирует сформированность заявленных компетенций, грамотно отвечает в рамках обязательной литературы, возможны мелкие единичные неточности в толковании отдельных, не ключевых моментов.

Оценка «удовлетворительно» выставляется, если при ответе на вопросы билета студент демонстрирует частичную сформированность заявленных компетенций, нуждается в дополнительных вопросах, допускает ошибки в освещении принципиальных, ключевых вопросов.

Оценка «неудовлетворительно» выставляется, если при ответе на вопросы билета у студента отсутствуют признаки сформированности компетенций, не проявляются даже поверхностные знания по существу поставленного вопроса, плохо ориентируется в обязательной литературе.