

Электронная цифровая подпись



Утверждено 30 мая 2024 г.  
протокол № 5

председатель Ученого Совета Прохоренко И.О..

ученый секретарь Ученого Совета Бунькова Е.Б.

**ОЦЕНОЧНЫЕ МАТЕРИАЛЫ ДЛЯ  
ПРОВЕДЕНИЯ ТЕКУЩЕГО КОНТРОЛЯ И ПРОМЕЖУТОЧНОЙ АТТЕСТАЦИИ**  
Дисциплина «Судебная медицина»  
Специальность 31.05.01 Лечебное дело (уровень специалитета)  
Направленность: Лечебное дело  
Форма обучения: очная  
Квалификация (степень) выпускника: Врач - лечебник  
Срок обучения: 6 лет

Год поступления 2024

### 1.Перечень компетенций и оценка их формирования в процессе освоения дисциплины

В результате освоения ОПОП обучающийся должен овладеть следующими результатами обучения по дисциплине (модулю) «Судебная медицина»:

№ п/п	Контролируемые разделы (темы) дисциплины (этапы формирования компетенций)	Код и наименование компетенции /Код и наименование индикатора достижения компетенции	Содержание компетенции/ индикатора достижения компетенции	Вопросы темы, проверяющие освоение компетенции/ индикатора достижения компетенции	№ Теста, проверяющего освоение компетенции/ индикатора достижения компетенции	Формы СРС № Темы реферата/ презентации, проверяющего освоение компетенции/ индикатора достижения компетенции	№ Задачи, проверяющей освоение компетенции/ индикатора достижения компетенции	Наименование оценочного средства	Шкала оценивания
1	Производство судебно-медицинской экспертизы (исследования) трупа. Формулировка и обоснование экспертных выводов в соответствии с требованиями процессуального законодательства.	иОПК-5.1	Демонстрирует умение оценивать морфофункциональные, физиологические и патологические состояния и процессы в организме человека на индивидуальном, групповом и популяционном уровнях для решения профессиональных задач	Производство судебно-медицинской экспертизы (исследования) трупа. Изучение документов (постановления или определения о назначении экспертизы, иных материалов дела), представленных органом или лицом, назначившим судебно-медицинскую экспертизу. Формулировка и обоснование экспертных выводов в соответствии с требованиями процессуального законодательства Российской Федерации и нормативных правовых документов в сфере государственной судебно-экспертной деятельности	1,2,3,4, 5,6,7,8, 9,10	1,2	1	Устный ответ, стандартизированный тестовый контроль, реферат/ презентация, эссе, работа с трупным/анатомическим материалом, решение ситуационных задач	в соответствии с п.4.2.2
2	Проведение	иОПК-5.1	Демонстрирует умение	Проведение наружного		1-3	1	Устный	в

	наружного исследования трупа и его частей на месте его обнаружения		оценивать морфофункциональные, физиологические и патологические состояния и процессы в организме человека на индивидуальном, групповом и популяционном уровнях для решения профессиональных задач	исследования трупа и его частей на месте Оценка морфофункциональных, физиологических состояний и патологических процессов в организме человека после смерти.				ответ, стандартизированный тестовый контроль, реферат/презентация, эссе, работа с трупным/анатомическим материалом, решение ситуационных задач	соответствии с п.4.2.2
3	Планирование, определение порядка, объема судебно-медицинской экспертизы трупа и его частей. Проведение внутреннего исследования трупа и его частей.	иОПК-5.1	Демонстрирует умение оценивать морфофункциональные, физиологические и патологические состояния и процессы в организме человека на индивидуальном, групповом и популяционном уровнях для решения профессиональных задач	Планирование, определение порядка, объема судебно-медицинской экспертизы трупа и его частей. Проведение внутреннего исследования трупа и его частей. Оценка морфофункциональных, физиологических состояний и патологических процессов в организме человека после смерти.	1,2,3,4, 5,6,7,8, 9,10	1,2	1	Устный ответ, стандартизированный тестовый контроль, реферат/презентация, эссе, работа с трупным/анатомическим материалом, решение ситуационных задач	в соответствии с п.4.2.2
4	Производство судебно-медицинской экспертизы (исследования)	иОПК-5.1	Демонстрирует умение оценивать морфофункциональные, физиологические и патологические состояния и	Изъятие и направление объектов от трупа и его частей для дополнительного и (или) инструментального лабораторного исследования	1,2,3,4, 5,6,7,8, 9,10	1,2	1	Устный ответ, стандартизированный тестовый	в соответствии с п.4.2.2

	вещественных доказательств и объектов биологического и иного происхождения.		процессы в организме человека на индивидуальном, групповом и популяционном уровнях для решения профессиональных задач	Производство судебно-медицинской экспертизы (исследования) вещественных доказательств и объектов биологического и иного происхождения.				контроль, реферат/ презентация, эссе, работа с трупным/анатомическим материалом, решение ситуационных задач	
5	Производство судебно-медицинской экспертизы (обследования) при травмах различного генеза.	иОПК-5.1	Демонстрирует умение оценивать морфофункциональные, физиологические и патологические состояния и процессы в организме человека на индивидуальном, групповом и популяционном уровнях для решения профессиональных задач	Производство судебно-медицинской экспертизы (обследования) при травмах различного генеза. Оценка морфофункциональных, физиологических состояний и патологических процессов в организме человека при травмах различного генеза.	1,2,3,4, 5,6,7,8, 9,10	1,2	1	Устный ответ, стандартизированный тестовый контроль, реферат/ презентация, эссе, работа с трупным/анатомическим материалом, решение ситуационных задач	в соответствии с п.4.2.2
6	Производство судебно-медицинской экспертизы (обследования) при повреждениях от тупых предметов и	иОПК-5.1	Демонстрирует умение оценивать морфофункциональные, физиологические и патологические состояния и процессы в организме человека на индивидуальном, групповом и популяционном уровнях для решения профессиональных задач	Производство судебно-медицинской экспертизы (обследования) при повреждениях от тупых предметов и острых орудий. Оценка морфофункциональных, физиологических состояний и патологических процессов в организме человека	1,2,3,4, 5,6,7,8, 9,10	1-3	1	Устный ответ, стандартизированный тестовый контроль, реферат/ презентация, эссе,	в соответствии с п.4.2.2

	острых орудий		задач	при повреждениях от тупых предметов и острых орудий.				работа с трупным/анатомическим материалом, решение ситуационных задач	
7	Производство судебно-медицинской экспертизы (обследования) при транспортной травме и падении с высоты	иОПК-5.1	Демонстрирует умение оценивать морфофункциональные, физиологические и патологические состояния и процессы в организме человека на индивидуальном, групповом и популяционном уровнях для решения профессиональных задач	Производство судебно-медицинской экспертизы (обследования) при транспортной травме и падении с высоты. Оценка морфофункциональных, физиологических состояний и патологических процессов в организме человека при транспортной травме и падении с высоты.	1,2,3,4,5,6,7,8,9,10	1-3	1	Устный ответ, стандартизированный тестовый контроль, реферат/презентация, эссе, работа с трупным/анатомическим материалом, решение ситуационных задач	в соответствии с п.4.2.2
8	Производство судебно-медицинской экспертизы (обследования) при огнестрельных повреждениях	иОПК-5.1	Демонстрирует умение оценивать морфофункциональные, физиологические и патологические состояния и процессы в организме человека на индивидуальном, групповом и популяционном уровнях для решения профессиональных задач	Производство судебно-медицинской экспертизы (обследования) при огнестрельных повреждениях. Оценка морфофункциональных, физиологических состояний и патологических процессов в организме человека при огнестрельных повреждениях	1,2,3,4,5,6,7,8,9,10	1,2	1	Устный ответ, стандартизированный тестовый контроль, реферат/презентация, эссе, работа с трупным/анатомическим	в соответствии с п.4.2.2

									материалом, решение ситуационных задач	
9	Производство судебно-медицинской экспертизы (обследования) при отравлениях и скоропостижной смерти	иОПК-5.1	Демонстрирует умение оценивать морфофункциональные, физиологические и патологические состояния и процессы в организме человека на индивидуальном, групповом и популяционном уровнях для решения профессиональных задач	Производство судебно-медицинской экспертизы (обследования) при отравлениях и скоропостижной смерти. Оценка морфофункциональных, физиологических состояний и патологических процессов в организме человека при отравлениях и скоропостижной смерти.	1,2,3,4, 5,6,7,8, 9,10	1,2	1	Устный ответ, стандартизированный тестовый контроль, реферат/презентация, эссе, работа с трупным/анатомическим материалом, решение ситуационных задач	в соответствии с п.4.2.2	
10	Производство судебно-медицинской экспертизы (обследования) при механической асфиксии и смерти от воздействия физических факторов	иОПК-5.1	Демонстрирует умение оценивать морфофункциональные, физиологические и патологические состояния и процессы в организме человека на индивидуальном, групповом и популяционном уровнях для решения профессиональных задач	Производство судебно-медицинской экспертизы (обследования) при механической асфиксии и смерти от воздействия физических факторов. Оценка морфофункциональных, физиологических состояний и патологических процессов в организме человека при механической асфиксии и смерти от воздействия физических факторов.	1,2,3,4, 5,6,7,8, 9,10	1-3	1	Устный ответ, стандартизированный тестовый контроль, реферат/презентация, эссе, работа с трупным/анатомическим материалом, решение ситуационных задач	в соответствии с п.4.2.2	

								ных задач	
11	Производство судебно-медицинской экспертизы (обследования) потерпевших, подозреваемых, обвиняемых и других лиц	иОПК-5.1	Демонстрирует умение оценивать морфофункциональные, физиологические и патологические состояния и процессы в организме человека на индивидуальном, групповом и популяционном уровнях для решения профессиональных задач	Производство судебно-медицинской экспертизы (обследования) потерпевших, подозреваемых, обвиняемых и других лиц. Оценка морфофункциональных, физиологических и патологических состояний и процессов в организме человека.	1,2,3,4, 5,6,7,8, 9,10	1-3	1	Устный ответ, стандартизированный тестовый контроль, реферат/презентация, эссе, работа с трупным/анатомическим материалом, решение ситуационных задач	в соответствии с п.4.2.2
12	Судебно-медицинская экспертиза по материалам гражданских и уголовных дел. Судебно-медицинская экспертиза по делам о профессиональных правонарушениях медицинских работников.	иОПК-5.1	Демонстрирует умение оценивать морфофункциональные, физиологические и патологические состояния и процессы в организме человека на индивидуальном, групповом и популяционном уровнях для решения профессиональных задач	Судебно-медицинская экспертиза по материалам гражданских и уголовных дел. Судебно-медицинская экспертиза по делам о профессиональных правонарушениях медицинских работников. Оценка морфофункциональных, физиологических и патологических состояний и процессов в организме человека.	1,2,3,4, 5,6,7,8, 9,10	1-4	1	Устный ответ, стандартизированный тестовый контроль, реферат/презентация, эссе, работа с трупным/анатомическим материалом, решение ситуационных задач	в соответствии с п.4.2.2

**2. Текущий контроль успеваемости на занятиях семинарского типа (семинары, практические занятия, клинические практические занятия, практикумы, лабораторные работы), включая задания самостоятельной работы обучающихся, проводится в формах:**

- устный ответ (в соответствии с темой занятия в рабочей программе дисциплины и перечнем вопросов для самоконтроля при изучении разделов дисциплины);
- стандартизированный тестовый контроль;
- подготовка реферата (презентации);
- работа с трупным/анатомическим материалом;
- подготовка эссе;
- решение ситуационных задач

Выбор формы текущего контроля на каждом занятии осуществляет преподаватель. Формы текущего контроля на одном занятии у разных обучающихся могут быть различными. Конкретную форму текущего контроля у каждого обучающегося определяет преподаватель. Количество форм текущего контроля на каждом занятии может быть различным и определяется преподавателем в зависимости от целей и задач занятия.

**2.1 Типовые контрольные задания или иные материалы, необходимые для оценки знаний, умений, навыков и (или) опыта деятельности, характеризующих этапы формирования компетенций в процессе освоения образовательной программы**

**2.1.1. Стандартизированный тестовый контроль (по темам или разделам)**

**Тема 1. Производство судебно-медицинской экспертизы (исследования) трупа. Формулировка и обоснование экспертных выводов в соответствии с требованиями процессуального законодательства.**

**1. Обязательное проведение судебно-медицинской экспертизы в соответствии с требованиями процессуального законодательства предусмотрено статьей УПК РФ:**

- 1 — 195;
- 2 — 196;
- 3 — 198
- 4 — 200

**2. Основанием для производства судебно-медицинской экспертизы в соответствии с требованиями процессуального законодательства является:**

- |   |   |             |             |             |           |
|---|---|-------------|-------------|-------------|-----------|
| 1 | — | направление | лечебного   | учреждения; |           |
| 2 | — | письменное  | поручение   | органов     | дознания; |
| 3 | — |             | определение | суда;       |           |
- 4 — предложение учреждения медицинского страхования;

**3. При проведении судебно-медицинской экспертизы обоснование экспертных выводов в соответствии с требованиями процессуального законодательства представлено:**

- 1— протокол судебно-медицинского исследования;
- 2— акт судебно-медицинской экспертизы;
- 3— заключение эксперта;
- 4 — акт судебно-медицинского исследования;

**4. Из каких разделов состоит заключение эксперта при обосновании экспертных выводов в соответствии с требованиями процессуального законодательства:**

- 1— вводной части;
- 2 — обстоятельств дела;
- 3 — исследовательской части;
- 4— всех перечисленных.

**5. Кто подписывает исследовательскую часть заключения эксперта в соответствии с требованиями процессуального законодательства:**

- 1— лицо, назначившее экспертизу;
- 2 — эксперт, производивший экспертизу;
- 3 — понятые;
- 4 — свидетели, проходящие по данному делу;

**6. Судебно-медицинский эксперт в соответствии с требованиями процессуального законодательства имеет право:**

- 1 — вести переговоры с родственниками покойного по вопросам, связанным с производством экспертизы;
- 2 — знакомиться с материалами дела, относящимися к предмету экспертизы;
- 3 — самостоятельно собирать материалы для производства экспертизы;
- 4 — разглашать данные предварительного расследования, относящиеся к предмету экспертизы;

**7. Судебно-медицинский эксперт в соответствии с требованиями процессуального законодательства несет уголовную ответственность за:**

- 1 — самостоятельный сбор материалов для производства СМЭ;



- 2 — отказ от дачи заключения по вопросу, выходящему за пределы специальных знаний;
- 3 — задержку сроков проведения экспертизы;
- 4 — дачу заведомо ложного заключения;
- 5 — переговоры с участниками процесса.

**8. При судебно-медицинском исследовании трупов новорожденных младенцев в соответствии с требованиями процессуального законодательства во всех случаях необходимо определить:**

- 1 — является ли младенец доношенным (зрелым);
- 2 — какова причина смерти;
- 3 — какова продолжительность внутриутробной жизни;
- 4 — все перечисленное.

**9. К ранним трупным изменениям при оценке морфофункциональных, физиологических состояний и патологических процессов в организме человека при решении профессиональных задач относят:**

- 1 — гниение;
- 2 — торфяное дубление;
- 3 — мумификацию;
- 4 — аутолиз;

**10. К поздним трупным явлениям при оценке морфофункциональных, физиологических состояний и патологических процессов в организме человека при решении профессиональных задач относят:**

- 1 — торфяное дубление;
- 2 — замерзание трупа;
- 3 — оледенение трупа;
- 4 — трупные пятна;

**Эталоны ответа**

1	2	3	4	5	6	7	8	9	10
4	3	1	2	2	4	3	3	1	1

**Тема 2. Проведение наружного исследования трупа и его частей на месте его обнаружения**

**1. Объектами судебно-биологического исследования при проведении наружного исследования трупа и его частей на месте его обнаружения могут являться:**

- 1 — кровь;
- 2 — волосы;
- 3 — частицы органов и тканей;
- 4 — все перечисленные.

**2. Исследовать вещественные доказательства биологического происхождения при проведении наружного исследования трупа и его частей на месте его обнаружения имеют право:**

- 1 — любые врачи;
- 2 — судебно-медицинские эксперты (танатологи);
- 3 — врачи и биологи, прошедшие специализацию по исследованию вещественных доказательств;
- 4 — эксперты организационно-методического отдела.

**3. В обязанности судебно-медицинского эксперта при осмотре места происшествия при проведении наружного исследования трупа и его частей на месте его обнаружения входит:**

- 1 — выявление следов биологического происхождения;
- 2 — фиксация вещественных доказательств;
- 3 — оформление постановления на экспертизу вещественных доказательств;
- 4 — помощь следователю в обнаружении, описании и изъятии следов биологического происхождения.

**4. Каким методом доказываются наличие спермы в пятнах на предмете-носителе при проведении наружного исследования трупа и его частей на месте его обнаружения:**

- 1 — реакцией преципитации;
- 2 — микрокристаллической реакцией;
- 3 — микроскопическим исследованием;
- 4 — полимеразной цепной реакцией.

**5. При ударах, расчленениях и встряхивании при проведении наружного исследования трупа и его частей на месте его обнаружения следы крови бывают в виде:**

- 1 — потеков;
- 2 — мазков;
- 3 — отпечатков;
- 4 — пятен от брызг;

**6. Место происшествия при проведении наружного исследования трупа и его частей на месте его обнаружения**

- 1. всегда совпадает с местом преступления
- 2. никогда не совпадает с местом преступления

3. Может не совпадать с местом преступления

4. может быть несколько с мест преступления

**7. Понятие «убийство» при проведении наружного исследования трупа и его частей на месте его обнаружения включает в себя следующие элементы**

1 убийца

2 жертва

3. возможные соучастники или свидетели убийства

4 цель, мотив убийства,

5 способ, место, время убийства

6 обстановка совершения убийства

7 результат

**8. Для судебного медика при проведении наружного исследования трупа и его частей на месте его обнаружения наиболее существенным являются следующие элементы**

1 убийца

2 жертва

3 место убийства

4 оружие или орудия убийства.

**9. Осмотр места происшествия при проведении наружного исследования трупа и его частей на месте его обнаружения проводится**

1. после возбуждения уголовного дела

2. до возбуждения уголовного дела

3. одновременно с возбуждением уголовного дела

**10. Осмотр места происшествия и трупа на месте его обнаружения при подозрении на убийство или иное преступление позволяет**

1. сразу исключить криминальное воздействие и принять решение об отказе в возбуждении уголовного дела

2. не позволяет сразу исключить криминальное воздействие и принять решение об отказе в возбуждении уголовного дела

3. требует дополнительных расследований

**Эталоны ответа**

1	2	3	4	5	6	7	8	9	10
4	1	1	2	2	3	1,2,3,4,5	1,2,3,4	1	1

**Тема 3. Планирование, определение порядка, объема судебно-медицинской экспертизы трупа и его частей. Проведение внутреннего исследования трупа и его частей.**

**1. В какой статье УПК РФ определено основание для производства осмотра места происшествия при определении порядка, объема судебно-медицинской экспертизы трупа и его частей:**

1 — ст. 176;

2 — ст. 177;

3 — ст. 178;

4 — ст. 181.

**2. Осмотр трупа на месте его обнаружения при планировании, определении порядка, объема судебно-медицинской экспертизы трупа и его частей проводит:**

1 — следователь;

2 — эксперт-криминалист;

3 — районный прокурор;

4 — судебно-медицинский эксперт;

**3. К участию в осмотре трупа при планировании, определении порядка, объема судебно-медицинской экспертизы трупа и его частей могут быть привлечены следующие специалисты, кроме:**

1 — хирурга;

2 — фармацевта;

3 — судебно-медицинского эксперта;

4 — терапевта.

**4. Протокол осмотра трупа при проведении внутреннего исследования трупа и его частей составляет:**

1 — судебно-медицинский эксперт;

2 — эксперт-криминалист;

3 — следователь;

4 — кинолог;

**5. Наиболее характерным признаком при перекачивании колесом рельсового транспортного средства при проведении внутреннего исследования трупа и его частей являются:**

1 — ушибленные раны;

- 2 — вдавленный перелом костей свода черепа;
- 3 — полосы давления и обтирания кожи в месте разделения тела;
- 4 — несоответствие наружных и внутренних повреждений;
- 5 — винтообразные переломы нижних конечностей.

**6. Хлыстообразные переломы шейного отдела позвоночника при проведении внутреннего исследования трупа и его частей чаще всего фиксируются при:**

- 1 — травме внутри кабины автомобиля;
- 2 — падении навзничь из положения стоя;
- 3 — падении на лестничном марше;
- 4 — перекачивании колесом движущегося автомобиля;

**7. Для всех случаев падения с большой высоты при проведении внутреннего исследования трупа и его частей общим признаком является:**

- 1 — наличие следов волочения на теле;
- 2 — обнаружение этилового спирта в крови;
- 3 — обнаружение наркотических веществ в органах;
- 4 — преобладание внутренних повреждений над наружными;

**8. При каком ударе при проведении внутреннего исследования трупа и его частей наступает смещение носа в сторону, противоположную месту приложения силы:**

- 1 — прямом;
- 2 — сверху вниз;
- 3 — боковым;
- 4 — снизу вверх;

**9. Фрагментирование тела (расчленение) при проведении внутреннего исследования трупа и его частей наиболее характерно для:**

- 1 — падения с высоты;
- 2 — переезда через тело колеса автомобиля;
- 3 — переезда через тело колеса рельсового транспорта;
- 4 — сдавления тела между двумя массивными предметами;

**10. Для колотой раны при проведении внутреннего исследования трупа и его частей характерно:**

- 1 — образование дефекта тканей;
- 2 — осадненные края;
- 3 — значительное преобладание глубины раны над длиной;
- 4 — извилистый раневой канал;

**Эталоны ответа**

1	2	3	4	5	6	7	8	9	10
1	2	3	4	1	2	2	4	2	1

**Тема 4. Производство судебно-медицинской экспертизы (исследования) вещественных доказательств и объектов биологического и иного происхождения**

**1. Вещественными доказательствами, подлежащими судебно-медицинскому исследованию, являются такие биологические объекты как:**

- 1) кровь, сперма, волосы, пот, слюна;
- 2) выделения из носа и влагалища, моча, кал;
- 3) кости, различные ткани и органы;
- 4) пятна молока, молозива, сыровидной смазки.

**2. Экспертиза вещественных доказательств производится на основании:**

- 1) постановления следственных органов;
- 2) постановления (определения) суда;
- 3) направления руководителя учреждения (организации), на территории (в помещениях) которого обнаружены такие объекты;
- 4) постановления органов дознания.

**3. Кем производятся экспертизы вещественных доказательств биологического происхождения?**

- 1) лицом, имеющим врачебный диплом;
- 2) судебно-медицинским экспертом общего профиля;
- 3) судебно-медицинскими экспертами, получившими подготовку в области исследования вещественных доказательств;
- 4) группой экспертов разных медицинских специальностей.

**4. Государственный судебно-медицинский эксперт судебно-биологической лаборатории может быть привлечен:**

- 1) в качестве специалиста к участию в осмотре места происшествия и изъятию вещественных доказательств;
- 2) к изъятию образцов;
- 3) к участию в судебном заседании для дачи заключения;
- 4) в судебное заседание для участия в следственном эксперименте.

**5. Какие предварительные пробы могут облегчить поиск крови при осмотре места происшествия?**

- 1) применение 3% раствора перекиси водорода;
- 2) использование освещения ультрафиолетовыми лучами;
- 3) применение реакции с люминолом;
- 4) использование слабого раствора щелочи.

**6. При экспертизе следов, похожих на кровь, в первую очередь решаются следующие вопросы:**

- 1) имеется ли кровь в исследуемом объекте;
- 2) каким красителем образован след, похожий на кровь;
- 3) кому принадлежит кровь в пятне - человеку или животному;
- 4) может ли кровь принадлежать определенному человеку.

**7. Судебно-медицинской экспертизой пятен крови возможно установление:**

- 1) принадлежности крови мужчине или женщине;
- 2) принадлежности крови взрослому человеку, или младенцу;
- 3) образовано пятно артериальной или венозной кровью;
- 4) регионального происхождения крови.

**8. Установление наличия крови в пятне возможно с применением:**

- 1) микроспектрального метода;
- 2) хроматографического метода на силуфоловых пластинах;
- 3) микроскопического метода;
- 4) ультразвукового метода.

**9. Определение видовой принадлежности крови в пятне производится с применением:**

- 1) реакции преципитации Чистовича-Уленгута в жидкой среде;
- 2) реакцией преципитации в агаре;
- 3) реакцией агглютинации эритроцитов с применением изогемагглютинирующих сывороток;
- 4) реакцией иммунофлуоресценции, основанной на люминесценции антител, меченых флюорохромами.

**10. Основными методами определения группы крови по системе АВО в пятнах являются:**

- 1) количественный метод реакции абсорбции агглютининов;
- 2) реакция абсорбции - элюции;
- 3) реакция смешанной агглютинации;
- 4) метод Шиффа с одновременным определением антигенов и антител.

**Эталоны ответа**

1	2	3	4	5	6	7	8	9	10
2	2	3	2	1	4	2	4	3	3

**Тема 5. Производство судебно-медицинской экспертизы (обследования) при травмах различного генеза.**

**1. Клинок колюще-режущего предмета включает в себя:**

- 1) обушок;
- 2) острие;
- 3) рукоятку;
- 4) лезвие.

**2. Какие повреждения, как правило, сопровождаются обильным внутренним кровотечением?**

- 1) колотые раны;
- 2) колото-резанные раны;
- 3) резаные раны;
- 4) царапины.

**3. Судебно-медицинскую экспертизу причинения вреда здоровью производит при травмах различного генеза**

1. судебно-медицинский эксперт
2. следователь
3. адвокат

4. присяжный заседатель
4. **Судебно-медицинская экспертиза потерпевших проводится при травмах различного генеза**
  1. в специальных **судебно-медицинских** амбулаториях (в крупных городах)
  2. поликлиниках и больницах
  3. помещениях органов следствия и суда
  4. на дому у подэкспертного, если он по состоянию здоровья не может явиться на **экспертизу** в другое место.
5. **Причиненный вред здоровью при травмах различного генеза определяется в соответствии с разделением**
  1. в уголовном законе
  2. в Кодексе Российской Федерации
  3. административном судопроизводстве
6. **В уголовном и административном судопроизводстве для определения наличия, характера и тяжести вреда, причиненного здоровью человека при травмах различного генеза судебно-медицинская экспертиза**
  1. является обязательной
  2. не всегда является обязательной
  3. не является обязательной
7. **Обезображение при травмах различного генеза является эстетическим признаком, и поэтому его наличие устанавливается**
  1. судом
  2. судебно-медицинским экспертом
  3. самим потерпевшим
8. **Если здоровье (трудоспособность) пострадавшего после причинения повреждений при травмах различного генеза и полностью восстановилось, вред здоровью по критерию стойкой утраты общей трудоспособности**
  1. будет признан тяжким
  2. будет признан легким
  3. будет признан средним
9. **Профессиональная трудоспособность при проведении судебно – медицинской экспертизы при травмах различного генеза это**
  1. совокупность способностей человека к выполнению определенного объема и качества работы по конкретной профессии (специальности), по которой осуществляется основная трудовая деятельность.
  2. совокупность способностей человека к выполнению определенного объема и качества работы по любой профессии (специальности).
- 10 **Судебно-медицинскому эксперту при проведении судебно – медицинской экспертизы при травмах различного генеза необходимо в первую очередь**
  1. опровергнуть наличие «медицинских» признаков тяжкого вреда здоровью (точнее — медицинской составляющей признаков ч. 1 ст. 111 УК РФ)
  2. установить наличие признаков вреда средней степени тяжести.

#### Эталоны ответа

1	2	3	4	5	6	7	8	9	10
4	3	1	1,2,3,4	1	1	1	1	1	1,2

#### Тема 6. Производство судебно-медицинской экспертизы (обследования) при повреждениях от тупых предметов и острых орудий

##### 1. Для рубленых повреждений характерно:

- 1 — образование «трасс» на костях;
- 2 — образование винтообразного перелома на костях;
- 3 — круглая форма раны;
- 4 — наличие основного и дополнительного разрезов на коже.

##### 2. Какие из указанных признаков характерны для колотой раны?

- 1 большая глубина раневого канала;
- 2 веретенообразная форма раны;
- 3 углообразная форма раны;
- 4 небольшие размеры раны на коже.

##### 3. Какие из указанных признаков характерны для резаной раны?

- 1 имеется дефект мягких тканей при сопоставлении краев раны;

- 2 большая глубина раневого канала;
- 3 длина преобладает над глубиной;
- 4 отсутствие дефекта мягких тканей при сопоставлении краев раны.

**4. Резаная рана имеет:**

- 1 ровные края;
- 2 острые концы;
- 3 разможенные неровные края;
- 4 при разведении краев раны на дне определяются соединительнотканые перемычки.

**5. Какую форму могут иметь резаные раны?**

- 1 зигзагообразную;
- 2 прямолинейную;
- 3 дугобразную;
- 4 все выше указанные

**6. Как повреждаются волосы при действии режущего предмета (орудия) в области волосистой части головы?**

- 1 пересекаются в средней части раны;
- 2 остаются неповрежденными;
- 3 пересекаются в передней части раны;
- 4 в концевой части раны, как правило, не повреждаются.

**7. О чем свидетельствует наличие дополнительных надразов в области концов резаной раны:**

- 1 о числе травмирующих воздействий режущим предметом;
- 2 о длине клинка ножа;
- 3 о ширине клинка ножа;
- 4 о всем выше указанном.

**8. Колотые раны образуются от воздействия:**

- 1 предмета, обладающего острым концом и острым краем;
- 2 предмета, обладающего острым концом, но без острого края;
- 3 тупого твердого предмета, обладающего ограниченной повреждающей поверхностью;
- 4 предмета, обладающего колюще-режущими свойствами.

**9. Конструкционные особенности колюще-режущего орудия, как правило, отображаются:**

- 1 — по ходу раневого канала;
- 2 — на стенках наружной раны;
- 3 — в концах наружной раны;
- 4 — все ответы правильные;

**10. Какую форму имеет рана на коже при погружении колющего предмета с многогранным сечением?**

- 1 углообразную;
- 2 зигзагообразную;
- 3 звездчатую;
- 4 щелевидную

**Эталоны ответа**

1	2	3	4	5	6	7	8	9	10
4	3	1,3	1	4	4	4	1	4	3

**Тема 7. Производство судебно-медицинской экспертизы (обследования) при транспортной травме и падении с высоты**

**1. Какой вопрос можно решить по полосе обтирания, образованной колесом рельсового транспортного средства?**

- 1 установить конкретное транспортное средство;
- 2 установить положение тела на рельсах;
- 3 установить скорость движения транспортного средства;
- 4 установить причину смерти.

**2. Наличие повреждений в виде полосы давления и полосы обтирания на коже характерно для:**

- 1 удара с большой силой тупым твердым предметом с преобладающей поверхностью;
- 2 переезда через тело колесом автомобиля;
- 3 переезда через тело колесами рельсового транспорта;

4 падения с высоты.

**3. Отделение, расчленение частей тела наиболее характерно для:**

- 1 столкновения движущегося автомобиля с пешеходом;
- 2 переезда через тело колес рельсового транспорта;
- 3 сдавливания тела между двумя массивными предметами;
- 4 выпадения из кузова автомобиля.

**4. Какой механизм лежит в основе формирования «хлыстообразных» переломов шейного отдела позвоночника при столкновении движущегося легкового автомобиля с человеком?**

- 1 чрезмерное сгибание;
- 2 чрезмерное разгибание;
- 3 кручение;
- 4 осевая компрессия.

**5. При переезде колесом автомобиля через грудную клетку характерно формирование:**

- 1 карминового отека легких;
- 2 кровоизлияний в «подвешивающий» аппарат внутренних органов;
- 3 буллезной эмфиземы легких;
- 4 переломов остистых отростков позвонков.

**6. Направление перекачивания колеса автомобиля через тело можно установить:**

- 1 по рисунку протектора;
- 2 по локализации трупных пятен;
- 3 по локализации и характеру переломов ребер;
- 4 по характеру переломов остистых отростков позвонков.

**7. Какие повреждения характерны для водителя при лобовом столкновении автомобилей?**

- 1 поперечный перелом грудины;
- 2 дугообразные ссадины и кровоподтеки на передней поверхности грудной клетки;
- 3 перелом остистых отростков поясничных позвонков;
- 4 разрыв пищевода.

**8. У кого из пострадавших при лобовом столкновении автомобилей чаще обнаруживаются повреждения сердца и дуги аорты?**

- 1 у пассажира заднего сидения;
- 2 у пассажира переднего сидения;
- 3 у водителя автомобиля;
- 4 указанные повреждения для травмы в салоне автомобиля не характерны.

**9. Для столкновения движущегося автомобиля с человеком характерно возникновение:**

- 1 следов скольжения на подошвенной поверхности обуви;
- 2 разрывов дуги аорты;
- 3 надрывов, кровоизлияний в «подвешивающем аппарате» внутренних органов;
- 4 многооскольчатых двусторонних переломов костей таза.

**10. при свободном падении с высоты от чего свободно тело**

1. сопротивления воздуха
2. силы тяжести
- 3 массы

**Эталоны ответа**

1	2	3	4	5	6	7	8	9	10
3	2	2	1	3	4	3	2	1	1

**Тема 8. Производство судебно-медицинской экспертизы (обследования) при огнестрельных повреждениях**

**1. Огнестрельные повреждения образуются в результате:**

- 1 выстрела из огнестрельного оружия;
- 2 выстрела из пневматического оружия;
- 3 взрыва гранаты;
- 4 взрыва горючих веществ.

**2. При сгорании бездымного пороха объем образующихся взрывных газов:**

- 1 в 3 раза больше по сравнению с дымным порошком;
- 2 в 2 раза больше по сравнению с дымным порошком;

- 3 в 2 раза меньше по сравнению с дымным порохом;  
4 в 3 раза меньше по сравнению с дымным порохом.
- 3. Близкая дистанция выстрела находится в пределах:**
- 1 100 см;
  - 2 25 см;
  - 3 действия дополнительных факторов выстрела;
  - 4 3-5 см.
- 4. Основными признаками входной пулевой огнестрельной раны являются:**
- 1 круглая форма;
  - 2 вывернутые наружу края;
  - 3 дефект ткани;
  - 4 щелевидная форма.
- 5. Основными признаками входной пулевой огнестрельной раны являются:**
- 1 щелевидная форма;
  - 2 вывернутые наружу края;
  - 3 отсутствие следов дополнительных факторов выстрела;
  - 4 поясок осаднения и обтирания.
- 6. Основными признаками выходной пулевой огнестрельной раны являются:**
- 1 круглая форма;
  - 2 щелевидная форма;
  - 3 дефект ткани («минус-ткань»);
  - 4 вывернутые наружу края.
- 7. Основными признаками выстрела с плотным упором являются:**
- 1 отсутствие следов дополнительных факторов выстрела вокруг входной раны;
  - 2 отложение копоти выстрела и зерен пороха вокруг входной раны;
  - 3 наличие крестообразных разрывов кожи;
  - 4 кольцо воздушного осаднения.
- 8. Кольцо воздушного осаднения образуется:**
- 1 при выстреле с плотным упором;
  - 2 в пределах механического действия предпулевого воздуха (3-5 см);
  - 3 в пределах действия порошинок (до 1-1,5 м);
  - 4 в пределах действия копоти (до 40 см).
- 9. Гидродинамическое действие пули проявляется:**
- 1 расслоением и разрывами тканей по ходу раневого канала;
  - 2 разрывами полых внутренних органов, заполненных жидкостью;
  - 3 массивной рваной раной в области выхода пули из органа, богатого жидкостью;
  - 4 множественными переломами основания черепа.
- 10. Для относительно компактного действия дроби характерны:**
- 1 сквозные ранения;
  - 2 входное отверстие правильной округлой формы;
  - 3 множественные одиночные слепые и сквозные ранения;
  - 4) вокруг основного входного отверстия имеется несколько отверстий от отдельных дробинок

## **Тема 9. Производство судебно-медицинской экспертизы (обследования) при отравлениях и скоропостижной смерти**

- 1. В зависимости от продолжительности течения отравления подразделяют на:**
- 1 острые;
  - 2 хронические;
  - 3 подострые;
  - 4 все ответы верны.
- 2. Какие факторы имеют значение в развитии отравления?**
- 1 физико-химические свойства ядов;
  - 2 расовые;
  - 3 скорость и пути введения;
  - 4 характер биотрансформации яда.



**3. Что подразумевает понятие «яд летального синтеза»?**

- 1 вещество, образующиеся в трупе после смерти;
- 2 более токсичные метаболиты, образовавшиеся в процессе биотрансформации яда;
- 3 генетически обусловленная реакция организма на определенный препарат;
- 4 вещества, образующиеся в теле человека в момент смерти.

**4. Какие из перечисленных веществ относятся к «ядам летального синтеза»?**

- 1 метиловый спирт;
- 2 морфин;
- 3 дихлорэтан;
- 4 этиленгликоль.

**5. Какие яды могут причинить химические ожоги?**

- 1 функциональные яды (цианистый калий, барбитал, морфин, стрихнин);
- 2 кровяные яды (гельвеловая кислота, хлорат калия, окись углерода);
- 3 едкие яды (соляная кислота, едкий натр);
- 4 все выше указанные яды.

**6. Какие из перечисленных веществ относятся к едким ядам?**

- 1 перекись водорода;
- 2 формальдегид;
- 3 соединения ртути;
- 4 фенол.

**7. Ранние морфологические изменения в кардиомиоцитах можно выявить уже через**

1. 20-30 минут после развития гипоксии
2. 1-2 часа после развития гипоксии
3. 3-5 часов после развития гипоксии
4. после 12 часов

**8. При смерти во время приступа бронхиальной астмы обнаруживается**

1. хроническая эмфизема легких и пневмосклероз
2. острая эмфизема легких
3. вязкая прозрачная слизь в просветах бронхов
4. пенная жидкость в просвете бронхов

**9. При аллергическом (анафилактическом) шоке в крови, бронхиальном секрете, в межклеточных пространствах микроскопически обнаруживается**

**повышенное содержание:**

1. нейтрофилов (тканевой распределительный лейкоцитоз)
2. моноцитов
3. Эозинофилов
4. лимфоцитов

**10. Типичной локализацией ишемических инфарктов головного мозга при гипертонической болезни и атеросклеротическом поражении мозговых артерий является:**

1. кора больших полушарий мозга
2. белое вещество больших полушарий
3. стволовой отдел мозга
4. мозжечок
5. типичная локализация отсутствует

**Эталонные ответы**

1	2	3	4	5	6	7	8	9	10
4	2	3	1	4	1	3	3	3	1

**Тема 10. Производство судебно-медицинской экспертизы (обследования) при механической асфиксии и смерти от воздействия физических факторов**

**1. Назовите виды механической асфиксии от сдавливания?**

- 1 обтурационная асфиксия;
- 2 странгуляционная асфиксия;
- 3 регургитационная асфиксия;
- 4 компрессионная асфиксия.

**2. Какие стадии различают в течении механической асфиксии?**

- 1 экспираторная одышка;
- 2 инспираторная одышка;
- 3 судороги;

4 кратковременная остановка дыхания.

**3. В какой стадии асфиктического периода появляются судороги?**

- 1 инспираторной одышки;
- 2 экспираторной одышки;
- 3 кратковременной остановки дыхания;
- 4 терминальных дыхательных движений.

**4. В какой стадии асфиктического периода происходит непроизвольное выделение мочи, кала, спермы?**

- 1 инспираторной одышки;
- 2 экспираторной одышки;
- 3 кратковременной остановки дыхания;
- 4 терминальных дыхательных движений.

**5. Какой путь тока ( петля) наименее опасен**

1. нога- нога
2. рука- нога
3. Две руки- две ноги
4. голова- нога

**6. Какие признаки характерны для смерти от асфиксии?**

- 1 цианоз кожи лица;
- 2 следы непроизвольного мочеиспускания и дефекации;
- 3 гусиная кожа;
- 4 мелкоочечные кровоизлияния в соединительную оболочку глаз.

**7 При отравлении монооксидом углерода трупное окоченение развивается**

1. Как обычно
2. Не развивается вовсе
3. Развивается раньше
4. Развивается позже

**8. Гнилостная трансформация в трупе при наличии карбоксигемоглобина в его крови**

1. не развивается
2. обычно
3. замедленно
4. максимально интенсивно

**9. Каков генез смерти при типичном положении узла петли?**

- 1 гемодинамические нарушения;
- 2 гипоксия мозга в следствие сдавления сосудисто-нервного пучка шеи;
- 3 резкое повышение внутричерепного давления;
- 4 прекращение поступления воздуха в легкие в результате закрытия просвета гортани корнем языка.

**10. Каков генез смерти при боковом положении узла петли?**

- 1 гемодинамические нарушения;
- 2 гипоксия мозга в следствие сдавления сосудисто-нервного пучка шеи;
- 3 резкое повышение внутричерепного давления;
- 4 прекращение поступления воздуха в легкие в результате закрытия просвета гортани корнем языка.

**Эталоны ответа**

1	2	3	4	5	6	7	8	9	10
1	3	2	2	1	3	3	3	3	2

**Тема 11. Производство судебно-медицинской экспертизы (обследования) потерпевших, подозреваемых, обвиняемых и других лиц**

**1. Судебно-медицинская экспертиза в отношении живых лиц (потерпевших, подозреваемых, обвиняемых и др.) является в экспертной практике**

1. наиболее частой
2. наиболее редкой

**2. Судебно-медицинская экспертиза в отношении живых лиц (потерпевших, подозреваемых, обвиняемых и др.) проводится по разнообразным поводам, возникающим при рассмотрении уголовных дел**

2. гражданских дел

3 уголовных и гражданских дел

**3. Судебно-медицинская экспертиза в отношении живых лиц (потерпевших, подозреваемых, обвиняемых и др.) проводится по поводу**

1. преступления против жизни и здоровья
2. преступления против личности
3. преступления против общественной безопасности
4. преступления против конституционных прав и свобод человека и гражданина.

**4. Принято выделять следующие виды судебно-медицинской экспертизы живых лиц:**

1. Экспертиза тяжести вреда здоровью
2. Экспертиза состояния здоровья
3. Экспертиза спорных половых состояний, преступлений и других сексуальных действий
4. Экспертиза установление возраста
5. Экспертиза исключения или установления отцовства и материнства (в случаях о спорном отцовстве или материнстве и в делах о подмене детей)
6. Установление тождества личности

**5. Закон предусматривает возможность производства экспертизы живых лиц**

1. только в добровольном порядке
2. только и принудительном порядке
3. как в добровольном, так и в принудительном порядке
6. Доставку лица, направленного на экспертизу в принудительном порядке, обеспечивают
1. орган или лицо, назначившее экспертизу
2. следователь по особо важным делам
3. участковый полицейский

**7. Медицинское освидетельствование потерпевших, обвиняемых и других лиц, представляющее собой совокупность методов медицинского осмотра и медицинских исследований, направленных на подтверждение такого состояния здоровья человека, которое влечет за собой наступление юридически значимых последствий (ст. 65 Федерального закона «Об основах охраны здоровья граждан в Российской Федерации» от 21.11.2011 № 323-ФЗ) проводится**

1. в помещении соответствующего отдела Бюро судебно-медицинской экспертизы, нередко называемого судебно-медицинская амбулатория
2. в помещении амбулатории или стационара
3. в кабинете следователя
4. в кабинете районного судьи
5. на дому у врача

**8. Право следователя присутствовать при экспертизе живых лиц**

1. Закон предусматривает
2. Закон не предусматривает

**9. Лицо, в отношении которого производится экспертиза**

1. Не должно быть информировано о методах исследований, применяемых в отношении него, включая альтернативные, возможных болевых ощущениях и побочных явлениях

2. Должно быть информировано о методах исследований, применяемых в отношении него, включая альтернативные, возможных болевых ощущениях и побочных явлениях

#### 10. Образцы биологических тканей и жидкостей для исследования берутся

1. медицинской сестрой
2. фельдшером «скорой помощи»
3. врачом
4. иным специалистом

#### Эталоны ответа

1	2	3	4	5	6	7	8	9	10
1	3	1,2,3,4	2	3	1	1	1	2	3

**Тема 12. Судебно-медицинская экспертиза по материалам гражданских и уголовных дел. Судебно-медицинская экспертиза по делам о профессиональных правонарушениях медицинских работников.**

#### 1. Какие из ниже перечисленных деяний врача относятся к преступлениям медицинских работников против здоровья населения?

- 1 хищение наркотических средств, психотропных веществ и прекурсоров;
- 2 незаконный оборот наркотических средств, психотропных веществ и прекурсоров;
- 3 незаконный оборот сильнодействующих или ядовитых веществ;
- 4 передозировка лекарственных средств больному

#### 2. Применительно к медицинским работникам должностными лицами являются:

- 1 главные врачи больниц и поликлиник и их заместители;
- 2 заведующие отделениями;
- 3 главные и старшие медицинские сестры;
- 4 рядовые врачи, выполняющие функции дежурных врачей.

#### 3. Проступком медицинского работника является:

- 1 неоказание врачом помощи больному;
- 2 незаконное занятие частной медицинской практикой;
- 3 действие, врача формально содержащее признаки правонарушения, предусмотренного УК РФ, но в силу малозначительности не обладающее общественной опасностью;
- 4 производство аборта врачом не акушером.

#### 4. К преступлениям медицинских работников относятся:

- 1 причинение смерти по неосторожности во время оперативного вмешательства;
- 2 причинение тяжкого телесного повреждения больному, вследствие небрежного лечения перелома бедра;
- 3 действия, повлекшие наступление смерти больного от рефлекторной остановки дыхания во время операции на органах шеи;
- 4 смерть больного с кровоизлиянием в мозг на почве ангиоматоза ЦНС во время подготовки его к операции.

#### 5. К уважительным причинам неоказания медицинской помощи относятся:

- 1 невозможность вступить в физический контакт с больным, вследствие разлива рек, исключая движение всех наличных транспортных средств;
- 2 врач-хирург не явился по вызову к больному, так как он в это время оказывал медицинскую помощь другому больному с острой кишечной непроходимостью;
- 3 врач не явился по вызову к больному, так как сам в это время был болен, был вынужден соблюдать постельный режим;
- 4 когда специальность, знания врача не позволяют ему лично оказать помощь конкретному больному.

#### 6. За какие, из ниже перечисленных, действия (бездействия) врача Уголовным кодексом предусмотрена ответственность?

- 1 оставление инородных предметов в полостях тела при операциях;
- 2 неправильное применение лекарственных средств;

Зоставление тяжело больных без должного наблюдения;

4 смерть от разлитого гнойного перитонита наступила при гангренозном аппендиците, с которым больной с запозданием

обратился за медицинской помощью.

**7. В соответствии с Законом «О здравоохранении» медицинские работники обязаны оказывать первую медицинскую помощь в пределах своих возможностей нуждающимся в ней:**

1 в поликлинике;

2 в медицинском стационаре;

3 следуя в поезде;

4 в рейсовом автобусе.

**8. В каких случаях за ненадлежащее исполнение профессиональных обязанностей медицинскими работниками наступает уголовная ответственность;**

1 если действия врача повлекли осложнение болезни, хотя и закончившейся благоприятным исходом;

2 если они повлекли причинение пациенту по неосторожности тяжкое или менее тяжкое телесное повреждение;

3 если они повлекли смерть больного;

4 если они повлекли заражение ВИЧ-инфекцией.

**9. Врачебную тайну составляет информация:**

1 о факте обращения гражданина за медицинской помощью;

2 о состоянии его здоровья;

3 о диагнозе заболевания;

4 о требованиях пациента к лечащему врачу.

**10. К преступлениям медицинских работников против свободы, чести, достоинства и личной безопасности граждан относятся:**

1 помещение в психиатрическую больницу заведомо психически здорового лица без его согласия или согласия его законного представителя;

2 незаконное удержание такого лица в психиатрической больнице;

3 если согласие на помещение в больницу было получено обманным путем;

4 отказ в помещении в стационар пациента с навязчивой идеей о наличии у него тяжелого заболевания.

**Эталоны ответа**

1	2	3	4	5	6	7	8	9	10
4	3	3	2	1	1	2	3	3	4

**2.2 Перечень тематик рефератов/презентаций, эссе для текущего контроля успеваемости (по выбору преподавателя и/или обучающегося)**

**Тема 1. Производство судебно-медицинской экспертизы (исследования) трупа. Формулировка и обоснование экспертных выводов в соответствии с требованиями процессуального законодательства.**

1. Судебная медицина, предмет, содержание, система методов.

2. Организационные и процессуальные основы судебно-медицинской экспертизы.

**Тема 2. Проведение наружного исследования трупа и его частей на месте его обнаружения**

1. Осмотр трупа на месте его обнаружения.

2. Судебно-медицинская экспертиза вещественных доказательств.

3. Судебно-медицинская экспертиза трупа

**Тема 3. Планирование, определение порядка, объема судебно-медицинской экспертизы трупа и его частей. Проведение внутреннего исследования трупа и его частей.**

1. Судебно-медицинское учение о смерти.

2. Судебно-медицинская экспертиза трупа

**Тема 4. Производство судебно-медицинской экспертизы (исследования) вещественных доказательств и объектов биологического и иного происхождения.**

1. Статьи закона, предусматривающие производство судебно-медицинской экспертизы вещественных доказательств и объектов биологического и иного происхождения.

2. Особенности сбора объектов биологического и иного происхождения.

**Тема 5. Производство судебно-медицинской экспертизы (обследования) при травмах различного генеза.**

1. Генез травм.

2. Особенности проведения судебно-медицинской экспертизы (обследования) при травмах различного генеза.

**Тема 6. Производство судебно-медицинской экспертизы (обследования) в отношении живого лица при повреждениях от тупых предметов и острых орудий**

1. Статьи закона, предусматривающие производство судебно-медицинской экспертизы (обследования) в отношении живого лица при повреждениях от тупых предметов и острых орудий.

2. Судебно-медицинская оценка повреждений острыми предметами

3. Судебно-медицинская оценка повреждений тупыми предметами

**Тема 7. Производство судебно-медицинской экспертизы (обследования) при транспортной травме и падении с высоты**

1. Понятие транспортной травмы.

2. Актуальность транспортной травмы.

3. Особенности экспертизы при падении с высоты.

**Тема 8. Производство судебно-медицинской экспертизы (обследования) при огнестрельных повреждениях**

1. Классификация огнестрельного оружия.

2. История огнестрельного оружия.

3. Судебно-медицинская оценка огнестрельных повреждений

**Тема 9. Производство судебно-медицинской экспертизы (обследования) при отравлениях и скоропостижной смерти**

1. Судебно-медицинская токсикология

2. Понятие скоропостижной смерти, исторические личности, умершие скоропостижно.

**Тема 10. Производство судебно-медицинской экспертизы (обследования) при механической асфиксии и смерти от воздействия физических факторов**

1. Судебно-медицинская экспертиза при механической асфиксии.

2. Судебно-медицинская экспертиза при смерти от воздействия физических факторов.

3. Исторические личности, умершие от механической асфиксии.

**Тема 11. Производство судебно-медицинской экспертизы (обследования) потерпевших, подозреваемых, обвиняемых и других лиц**

1. Судебно-медицинская экспертиза потерпевших.

2. Судебно-медицинская экспертиза обвиняемых.

3. Судебно-медицинская экспертиза подозреваемых.

**Тема 12. Судебно-медицинская экспертиза по материалам гражданских и уголовных дел. Судебно-медицинская экспертиза по делам о профессиональных правонарушениях медицинских работников.**

1. Судебно-медицинская экспертиза по материалам гражданских дел.

2. Судебно-медицинская экспертиза по материалам уголовных дел.

3. Юридическая ответственность и права медицинских работников в сфере их профессиональной деятельности.

4. Особенности производства судебных экспертиз, выполняемых с применением специальных знаний из различных областей медицины.

**Темы рефератов/презентаций, эссе могут быть предложены преподавателем из вышеперечисленного списка, а также обучающимся в порядке личной инициативы по согласованию с преподавателем**

**2.3 Работа с трупным материалом**

## **ЗАНЯТИЕ № 1. Производство судебно-медицинской экспертизы (исследования) трупa. Формулировка и обоснование экспертных выводов в соответствии с требованиями процессуального законодательства.**

В настоящее время в физико-технических отделениях следует подвергать исследованиям трупный материал и одежду со следами: механического воздействия тупых предметов, колюще-режущих и рубящих орудий, огнестрельного оружия; с электрометками, а также все предметы, которыми предположительно были нанесены повреждения, не ограничиваясь, как до сих пор практикуется, только осмотром и измерениями перечисленных объектов непосредственно в морге.

На лабораторные дополнительные исследования в физико-технические отделения могут быть направлены следующие объекты:

1. Кожа трупов, фасции, плевральные листки, твердая мозговая оболочка, стенки полых органов с повреждениями.
2. Мягкие ткани и паренхиматозные внутренние органы с раневыми каналами.
3. Кости при наличии повреждений.
4. Хрящи, особенно со следами действия режущих орудий.
5. Инородные тела, обнаруживаемые в органах и тканях.
6. Кусочки тканей и фрагменты костей, обнаруженные на месте происшествия, отдельно от трупа.
7. Орудия, которыми, судя по обстоятельствам дела, могли быть причинены повреждения.
8. Одежда трупов для исследования повреждений и, в случаях необходимости, установления формы следов веществ, похожих на кров, а также - выявления наличия смазочных масел, металлов, копоти и пр.
9. Материал следует брать во время исследования трупа или непосредственно после его окончания. Во всех случаях объект надо предварительно тщательно изучить на месте визуально или с помощью лупы и описать в протокольной части составляемого экспертом документа (акт, заключение). Повреждения кожных покровов до изъятия их желательно сфотографировать на месте с применением масштабной линейки с миллиметровыми делениями (см. методическое письмо «О правилах фотографирования трупов при судебно-медицинском исследовании в морге», 1958 г.). К изъятым объектам нитками прикрепляются картонные или клеенчатые бирки с надписями простым графитным карандашом, в которых указывается номер акта, фамилия умершего, наименование объекта, его поверхность, край и другие необходимые по мнению эксперта в конкретном случае сведения.
10. Консервирование объектов может быть произведено общепринятыми растворами, как жидкость Мельникова-Разведенкова, Кайзерлинга и т.п., а при отсутствии их - 40-70 % растворами этилового алкоголя, к которому может быть добавлено 5-10 % глицерина, что особенно целесообразно для кожи. Можно использовать и слабые (не крепче 2-4 %) растворы нейтрализованного мелом формалина, однако в таком случае объекты следует как можно быстрее доставить в физико-техническое отделение, так как формалин значительно уплотняет ткани и затрудняет их исследование.
11. Изъятые объекты, обкладываются слоем марли или ваты толщиной до 2-3 см, пропитанным вышеуказанными консервантами и заворачиваются в полиэтиленовые мешочки или пленку, запечатать которые можно нагретым утюгом или открытым пламенем горелки либо спиртовки. В последнем случае узкий край шириной в 1-2 мм зажимается между двумя металлическими пластинками или предметными стеклами и заваривается на пламени. Аккуратная упаковка в два слоя полиэтиленовой пленки допускает пересылку объектов по почте в фанерных ящиках. Мелкие объекты можно поместить в стеклянную банку соответствующей емкости и залить консервантом.

12. Наконеч, кожа и тонкие слои мягких тканей, толщиной до 3-4 см могут быть пересыпаны слоем поваренной соли хорошего качества (марки >Экстра>) толщиной не менее 1 см и увлажненной водой.
13. Мешочек, пленка, банка и другие упаковки должны быть обвязаны, опечатаны и меть бумажные этикетки с указанием даты и номера акта, фамилии, имени и отчества умершего, перечня содержимого, фамилии судебно-медицинского эксперта, производившего исследование трупа.
14. Кости, очищенные от мягких тканей или фиксированные в консервантах, высушиваются на воздухе и упаковываются в чистую бумагу. Если предполагается исследование объектов методом эмиссионного спектрального анализа, то объекты не следует подвергать никакой обработке кроме высушивания.
15. При изъятии костей только для установления механизма перелома (прямой, не прямой и пр.) допускается их вываривание. Для этого вывариваемые кости предварительно помещаются в марлевые мешочки, чтобы сохранить все костные отломки. Кости, изъятые для отождествления орудий, вываривать нельзя, так как это может привести к искажению и разрушению мелких особенностей следов и утрате возможно оставшихся на костях частиц краски, металла и пр.

## **ЗАНЯТИЕ № 2.**

### **Проведение наружного исследования трупа и его частей на месте его обнаружения.**

Наружный осмотр трупа на месте его обнаружения производит следователь в присутствии понятых и с участием врача-специалиста в области судебной медицины, а при невозможности его участия – иного врача.

Если предполагается, что труп ранее находился в ином месте, врач-специалист может привлекаться для участия в осмотре и этого места. Врач-специалист в области судебной медицины может приглашаться для повторного или дополнительного осмотра места обнаружения трупа (происшествия) в ходе как предварительного, так и судебного следствия.

В исключительных случаях, когда на месте обнаружения трупа нет условий для его осмотра, труп по возможности осматривают на месте, а затем направляют в морг, где производят детальный осмотр.

В качестве специалиста в области судебной медицины к осмотру трупа на месте его обнаружения следует, как правило, привлекать врача – судебно-медицинского эксперта, занимающего штатную должность в бюро судебно-медицинской экспертизы.

Судебно-медицинские эксперты районных и межрайонных отделений бюро судебно-медицинской экспертизы выезжают на места обнаружения трупов в пределах обслуживаемой территории, а в областных (краевых, республиканских) центрах организуются дежурства экспертов.

При работе на месте обнаружения трупа врач-специалист в области судебной медицины использует специальное снаряжение и производит необходимые исследования.

По прибытии на место врач-специалист в области судебной медицины, прежде всего, должен убедиться, имеются ли у пострадавшего признаки жизни. При отсутствии достоверных признаков смерти врач-специалист в области судебной медицины через следователя обязан вызвать скорую медицинскую помощь, а до ее приезда лично принять меры по восстановлению основных жизненных функций организма (искусственное дыхание и др.). Если меры успеха не имели, в протоколе осмотра надо указать, какие именно меры были предприняты для оживления, время их начала и окончания.

На месте обнаружения трупа врач-специалист в области судебной медицины:

- выявляет признаки, позволяющие судить о времени наступления смерти, характере и механизме возникновения повреждений, и другие данные, имеющие значение для следственных действий;
- консультирует следователя по вопросам, связанным с наружным осмотром трупа на месте его обнаружения и последующим проведением судебно-медицинской экспертизы;
- оказывает следователю помощь в обнаружении следов, похожих на кровь, сперму или другие выделения человека, волос, различных веществ, предметов, орудий и других объектов;



- содействует их изъятию;
- обращает внимание следователя на все особенности, которые имеют значение для данного случая;
- дает пояснение по поводу выполняемых им действий.

Результаты осмотра места происшествия и трупа, а также время начала и окончания осмотра трупа фиксируются в протоколе осмотра места происшествия, составляемом следователем (ст. ??? УПК РФ). Формулирование записей относящихся к описанию трупа, следов, похожих на кровь, и т. п., по поручению следователя может производить врач-специалист в области судебной медицины, который имеет право делать замечания и дополнения, подлежащие внесению в протокол. Протокол после прочтения подписывают участники осмотра места происшествия, в том числе и врач-специалист в области судебной медицины

Врач-специалист в области судебной медицины при осмотре трупа на месте его обнаружения обязан установить и сообщить следователю для занесения в протокол

1. позу трупа, положение конечностей, различные следы, предметы, находящиеся на трупе, около него и под ним, состояние поверхности, на которой находится труп;
2. положение одежды на трупе и ее состояние (повреждения, загрязнения, состояние и целостность застежек, петель, пуговиц), наличие следов, похожих на кровь и выделения;

Примечание: При осмотре одежду с трупа не снимают, только расстегивают и приподнимают, о чем делают соответствующую запись в протоколе.

1. пол, приблизительный возраст, телосложение, цвет кожных покровов;
2. состояние зрачков, роговиц, слизистых оболочек глаз, состояние естественных отверстий (наличие инородных предметов, выделений и пр.);
3. особые приметы (физические недостатки, рубцы, татуировки и пр.);
4. наличие ранних трупных явлений, с указанием времени их исследования;
  1. степень охлаждения открытых и закрытых одеждой участков тела (на ощупь);
  2. температуру тела (электротермометром, с указанием, в каком участке тела измерена), температуру в прямой кишке и окружающего воздуха;
  3. наличие, расположение, цвет трупных пятен, изменение их цвета при дозированном давлении и быстроту восстановления первоначальной окраски (в секундах);
  4. степень выраженности трупного окоченения в различных группах мышц;
  5. реакция поперечно-полосатых мышц на механическое воздействие;
  6. электровозбудимость поперечно-полосатых мышц;
  7. характер зрачковой реакции на введение в переднюю камеру глаза растворов пилокарпина и атропина;

Исследование электровозбудимости, механического раздражения поперечно-полосатых мышц и зрачковой реакции ни атропин и пилокарпин производить в случаях, когда время наступления смерти неизвестно.

1. наличие поздних трупных явлений (гниение, жировоск, мумификация и др.), степень их выраженности и анатомическую локализацию;
2. наличие повреждений на кистях рук и другие особенности (зажатые волосы и другие предметы), состояние кожных покровов под молочными железами у женщин;
3. наличие на трупе повреждений, анатомическую локализацию, форму, размеры, характер краев и др. особенности (см. раздел 3); наличие на трупе и около него следов, похожих на кровь, выделений или иных следов, их характер, локализацию, направление, форму, расстояние их от трупа, от окружающих предметов; при расположении на стене, дереве и т. п. – расстояние от пола, почвы;

Запрещается зондирование и другие действия, изменяющие первоначальный вид или свойства повреждений; обмывание водой или удаление другими способами высохшей крови с повреждений и окружающей кожи (во избежание возможной утери вещественных доказательств – находящихся в области повреждений кусочков дерева, металлов, стекла, краски, пороховых зерен, копоти выстрела и др.); извлечение орудий и предметов, фиксированных в повреждениях (их надлежит оставлять в таком положении, обеспечивая сохранность при транспортировке трупов в морг).

1. Обнаруженные в области повреждений свободно лежащие инородные тела надлежит передавать следователю для направления на исследование.
2. имеется ли изо рта какой-либо запах (алкоголя и др.) при надавливании на грудную клетку;

3. признаки возможного самостоятельного передвижения пострадавшего после получения травмы или перемещения (изменения положения) трупа;
4. наличие насекомых на трупе и одежде, их характер, места наибольшего скопления. В случаях, когда это имеет значение для установления давности смерти, – изъять (в пробирки, склянки) насекомых, куколки, личинки для направления их следователем на энтомологическое исследование.

На основании данных наружного осмотра трупа и места его обнаружения врач-специалист в области судебной медицины в устной форме может ответить следователю на следующие вопросы:

1. Какова приблизительно давность наступления смерти?
2. Есть ли признаки изменения положения трупа после наступления смерти?
3. Имеются ли на трупе наружные повреждения, каким предположительно орудием (оружием) они нанесены?
4. Является ли место обнаружения трупа местом, где были нанесены повреждения, выявленные при осмотре трупа?
5. Имеются ли на трупе или на месте его обнаружения следы, похожие на кровь, выделения, или иные следы?
6. Какова возможная причина смерти?

При необходимости врачом-специалистом в области судебной медицины могут быть даны ответы и на другие вопросы, не выходящие за пределы его компетенции и не требующие дополнительных исследований.

### **Занятие № 3. Планирование, определение порядка, объема судебно-медицинской экспертизы трупа и его частей. Проведение внутреннего исследования трупа и его частей.**

Судебно-медицинское исследование трупов проводится в судебно-медицинских моргах. В процессуальном отношении это действие судебного медика может быть экспертизой - в тех случаях, когда работа с трупом осуществляется на основании постановления следователя, или исследованием, когда такие действия проводятся по письменному отношению органов дознания.

Экспертиза или исследование трупа могут быть начаты только после появления достоверных признаков смерти — ранних трупных изменений (охлаждение, трупные пятна, трупное окоченение). До появления указанных изменений исследование трупа может быть произведено только после констатации факта смерти в установленном законом порядке. Внутреннее исследование трупа и его частей предусматривает обязательное вскрытие полости черепа, грудной и брюшной полостей с извлечением и исследованием всех внутренних органов.

Конкретный способ вскрытия трупа, последовательность и методику исследования полостей, внутренних органов, мягких тканей и скелета определяет эксперт, руководствуясь выявленными повреждениями, патологическими изменениями, имеющимися у него сведениями об обстоятельствах дела и поставленными вопросами.

При внутреннем исследовании трупа и его частей целесообразно придерживаться системного порядка при исследовании и оформлении результатов секции трупа (центральная нервная система, сердечно-сосудистая система и т.д.)

Повреждения, причиненные в процессе проведения экспертного исследования трупа и его частей (переломы ребер, хрящей гортани, костей черепа и т.п.), в обязательном порядке должны быть зафиксированы письменно.

Методы внутреннего исследования трупа

Метод Вирхова

Каждый орган извлекается отдельно и затем исследуется соответствующими разрезами.

Метод Киари-Мареша

Внутренние органы вскрывают на месте в трупе и только после этого извлекаются для более детального осмотра, взвешивания, измерения.

Метод Лютелю

После эвисцерации каждый орган отрезается от комплекса и исследуется отдельно.

Метод Абрикосова А.И.

Внутренние органы извлекаются и исследуются в виде пяти анатомо-топографических комплексов:

- а) органы шеи с органами грудной клетки;
- б) кишечник (тонкий и толстый);
- в) селезенка;
- г) печень с желудком, двенадцатиперстной кишкой и поджелудочной железой;
- д) почки с надпочечниками, мочеточниками и органами малого таза.

Метод Шора Г.В.

Внутренние органы извлекаются из трупа в едином органе-комплексе и исследуются разрезами в определенной последовательности, без отделения органов от комплекса. Для судебно-медицинских исследований большинством авторов рекомендуются методы Шора и Абрикосова, как обеспечивающие достаточную полноту и всесторонность исследования каждого органа.

Метод Попова Н.В.

Внутренние органы выделяются в 4-х комплексах:

1. Органы полости рта, шеи и груди.
2. Тонкий и толстый кишечник без прямой кишки.
3. Печень, желчный пузырь, поджелудочная железа, селезенка, желудок, 12-перстная кишка.

Надпочечники, почки, мочеточники, мочевого пузыря, половые органы, прямая кишка.

#### **ЗАНЯТИЕ № 4. Производство судебно-медицинской экспертизы (исследования) вещественных доказательств и объектов биологического и иного происхождения**

Следует брать участки со следами действия тупых орудий - гаек, молотков, обуха топора, протектора колес, зубов человека или животных; колото-резанные ранения; входные и выходные огнестрельные отверстия; при необходимости - следы скольжения каких-либо орудий в виде царапин, ссадин или загрязнений.

При изъятии кожи с колото-резанными повреждениями большое значение имеет сохранение их абсолютной формы и размеров. Поэтому предварительно описываются их размеры по длине в миллиметрах, в том виде как они обнаружены и со сведенными краями. Измерения следует производить только жесткими измерительными приборами: штангенциркулем или измерительным циркулем, пластмассовой или не имеющей ржавчины металлической линейкой. Мягкая измерительная лента для таких измерений не пригодна. Подлежащий исследованию участок иссекается, отступя на 5-6 см от границ повреждения. До иссечения его следует накрыть соответствующего размера листком целлулоида (отмытой рентгенпленки) или специально склеенной из плексигласа или другой пластмассы рамкой и подшить по краям к этому листку или рамке. Только после этого кожа иссекается и подвергается фиксации. При таком изъятии кожи сохраняется форма и размеры повреждения и оно может быть подвергнуто в лаборатории непосредственному исследованию. Подкожно-жировой слой в морге можно тщательно не удалять, а если в нем имеются инородные тела, как например дробины, куски стекла или зерна пороха, то подкожно-жировой слой следует иссекать вместе с кожей для направления на исследование. Распространенная методика предварительного иссечения кожи с последующим расправлением на кусках картона или стеклах нецелесообразна, так как кожа при отсепаровывании сокращается и форма и размеры повреждения оказываются измененными.

Фасции и твердая мозговая оболочка, а иногда и плевра обладают способностью отображать некоторые признаки формы клинка колюще-режущего орудия и задерживать дополнительные следы выстрела, в связи с чем следует иссекать участки с такими повреждениями, закрепив их нитками на кусках целлулоида. На прикрепленной бирке указывается поверхность и края иссеченного участка.

Раневые каналы в мягких тканях и паренхиматозных органах могут быть использованы для определения направления выстрела, а также для установления формы клинка колющего и колюще-режущего орудия. При огнестрельных повреждениях целесообразно иссекать стенки раневого канала у входного и выходного отверстий. Колото-резанные каналы по возможности иссекаются в массе окружающих тканей или орган берется целиком.

Кости могут быть использованы для отождествления орудия по оставшимся на них следам и для установления механизма травмы (направление действовавшей силы, сжатие или растяжение, характер перелома и пр.), поэтому, следует считать правилом изъятие костей со следами действовавших орудий в виде разрезов, разрубов, проколов, вдавленных и террасовидных переломов, сквозных огнестрельных ранений и пр. В сложных случаях желательно брать поврежденные кости и при транспортной травме, особенно если механизм возникновения повреждений не ясен.

Участки костей со следами разруба или сохранившие какие-либо признаки действовавшего орудия, выпиливаются в пределах неповрежденной части кости, а если возможно, то поврежденная кость берется целиком. Мягкие ткани удаляются таким образом, чтобы не изменить имеющиеся следы или повреждения на кости, либо не нанести дополнительные. Для этого мягкие ткани обрезаются маленькими кусочками при помощи ножниц. Ни в коем случае нельзя отскабливать мягкие ткани от кости каким-либо инструментом. Если возникает опасность повреждения следов, то лучше взять кость с мягкими тканями. Особое внимание следует уделять мелким фрагментам костей, стараясь собрать их наиболее полно. Для установления механизма повреждения кости извлекаются целиком, путем вычленения по суставам.

Хрящи с колото-резанными и резанными повреждениями иссекаются в пределах неповрежденной части таким образом, чтобы не изменить подлежащего исследованию поврежденного участка. Бирка с пояснительной надписью прикрепляется к тому концу хряща, который был перерезан при изъятии.

Инородные тела, обнаруженные в органах и тканях, собирают по возможности полностью, застрявшие в костях - выпиливают вместе с костью, остальные извлекают пальцами, без помощи инструментов, во избежание причинения дополнительных следов.

Кусочки тканей и фрагменты костей, обнаруженные на месте происшествия (отдельно от трупа) направляются согласно вышеприведенным указаниям.

Орудия, которыми, судя по обстоятельствам дела, могли быть причинены повреждения, направляются в обычном порядке.

Одежда трупов направляются на исследование в соответствии с Инструктивным письмом «Об изъятии и направлении одежды для исследования в физико-технические отделения», 1968 г.

Запрещается производить непосредственное сопоставление, каких бы то ни было предполагаемых орудий преступления с повреждениями на исследуемых трупах, так как это делает непригодными для исследования повреждения и орудия.

Судебно-медицинские эксперты физико-технических отделений, получив для исследования те или иные объекты, вправе запрашивать у следственных органов, через начальников бюро судебно-медицинской экспертизы, необходимые им дополнительные материалы (образцы для сравнения, орудия преступления и пр.), при наличии достаточного количества объектов и других материалов обязаны произвести надлежащее исследование их в объеме используемых в отделении методов и составить соответствующие документы о результатах исследования.

Судебно-медицинские эксперты, исследовавшие труп, в случаях направления ими каких-либо объектов на дополнительное лабораторное исследование, дают заключение по разрешаемым вопросам после получения результатов исследования в физико-техническом отделении.

Объекты по окончании исследования возвращаются по принадлежности, а при невостробовании их по каким-либо обстоятельствам уничтожаются или оставляются в лаборатории в соответствии с «Правилами хранения и уничтожения вещественных доказательств в судебно-медицинских лабораториях бюро судебно-медицинской экспертизы».

#### **ЗАНЯТИЕ № 5. Производство судебно-медицинской экспертизы (обследования) при травмах различного генеза**

При осмотре трупа с повреждениями различного происхождения врач - судебно-медицинский эксперт обращает внимание.

При повреждениях тупыми предметами - на состояние одежды, ее загрязнения и повреждения; повреждения на теле трупа (локализацию, форму, размеры, особенности краев, другие особенности); наличие следов, похожих на кровь, волос, текстильных волокон на одежде и теле трупа, предметах окружающей обстановки, предполагаемом оружии травмы.

При падении с высоты - на положение трупа по отношению к объекту (крыше, балконе и т.п.), с которого произошло падение человека; на расстояние от теменной области головы, центра тяжести тела, стоп до перпендикуляра падения с плоскостью соударения; позу трупа; на загрязнения, потертости ткани и декоративных деталей одежды; повреждения одежды, протяженные разрывы швов предметов одежды; повреждения обуви (подошвы, каблуков, верха); на деформации отдельных частей тела (головы, области голеностопных суставов, стоп); односторонность повреждений (при прямом свободном падении); на наличие повреждений ногтей, ладонных поверхностей пальцев рук, кистей; на особенности ложа трупа; отсутствие (или наличие) повреждений, не характерных для падения с высоты (резаных, рубленых, колото-резаных, огнестрельных ран и др.). Осмотру также подлежат предметы на траектории падения и место, откуда могло произойти падение.

При подозрении на криминальное сожжение трупа - на состояние отопительного очага (температура, размеры топки, подувала и др.); на наличие жирной копоти на стенках очага; количество золы, ее расположение в очаге, характер и вид (мелкая, с кусками угля, фрагментами костей, другими примесями). Необходимо изъять из разных мест топки и подувала не менее четырех проб золы (примерно по 50 г), отдельные предметы (кусочки костей, металлические детали и др.) в отдельные пакеты, а по окончании осмотра - остальной золы.

При обваривании горячими жидкостями или паром - на положение трупа по отношению к источнику горячей воды (пара), состояние одежды (влажность); на локализацию, распространенность и глубину ожогов; отсутствие закопчения, обгорания волос.

При действии низкой температуры - на положение и позу трупа; состояние ложа трупа (наличие подтаявшего снега, ледяной корочки); на одежду (соответствие времени года и окружающей обстановке, ее влажность), предметы одежды, снятые с тела, их положение на местности; на цвет кожи и трупных пятен, наличие "гусиной кожи", на каких частях тела; наличие инея и скоплений льда в углах глаз, у отверстий рта и носа; признаки отморожения, на каких участках тела; на наличие механических повреждений. Осмотр замерзшего трупа и последующую его транспортировку в морг проводят с осторожностью для предупреждения повреждений хрупких замерзших частей тела (ушных раковин, носа, пальцев и др.). При поражений электричеством:

Атмосферным (молнией) - на наличие повреждений на одежде (разрывы, обгорание, оплавление металлических частей одежды и предметов в карманах); на повреждения тела ("фигуры молнии", ожоги, опаление волос, другие повреждения). "Фигуры молнии" рекомендуется сфотографировать, поскольку они могут довольно быстро исчезнуть.

Техническим электричеством - осмотр начинают только после обесточивания электросети и оборудования. Обращают внимание на положение тела по отношению к источнику (проводнику) тока. В случае, если пострадавшему оказывали медицинскую помощь и тело перемещали, то фиксируется характер этой помощи и место первоначального обнаружения. Отмечают наличие на проводнике тока кусочков кожи, крови, волос, частиц одежды, текстильных волокон; состояние одежды и обуви (влажность), признаки действия тока на коже (электрометки, ожоги, механические повреждения).

#### **ЗАНЯТИЕ № 7. Производство судебно-медицинской экспертизы (обследования) при транспортной травме и падении с высоты.** Судебно медицинский эксперт обращает внимание на следующее.

При автомобильной травме - на положение трупа по отношению к частям дороги, окружающим предметам, автомобилю или его следам, расстояния между ними; на позу трупа; состояние одежды и обуви (механические повреждения, их локализация; наличие осколков стекла, частиц металла, краски, покрытия дороги; загрязнение грунтом, горюче-смазочными материалами, другими загрязнениями в виде рисунка протектора шин; следов скольжения на подошвах обуви); на состояние предметов, находящихся в карманах; наличие деформации отдельных частей тела, повреждений на трупе, их локализацию, высоту расположения; внедрившихся инородных частиц (краски, стекла, металла и др.); следов волочения; на участке дороги - наличие вещества биологического происхождения, отдельных предметов одежды или обуви, их фрагментов; носильных вещей, портфеля, сумки, зонта и др., их расположение по отношению к предметам окружающей обстановки и трупу; на наличие на автомобиле следов крови, частиц органов и тканей, волос, лоскутов и нитей тканей одежды, их отпечатков; стертость пылегрязевого слоя, повреждений кузова, их высоту от дорожного покрытия.

При железнодорожной травме - на положение трупа, его отчлененных частей по отношению к рельсовым нитям: на рельсе, между рельсами, на междупутье; на бровке; под откосом; по отношению к путевым сооружениям, железнодорожному транспорту (под каким вагоном, колесной парой); расстояния между ними; позу трупа; на состояние одежды и обуви (наличие повреждений, характерных загрязнений смазочными веществами, антисептиками, внедрившихся частиц балластного слоя пути, складчатых заглаживаний, полос давления); на характер и локализацию повреждений на трупе, загрязнение их краев и дна смазочными веществами, частицами балласта; цвет полос давления и осаднения; признаки кровотечения на одежде, теле, местности; на следы волочения на одежде, теле и на участке железнодорожного пути; наличие на железнодорожном транспорте следов биологического происхождения (крови, волос и др.) и высоту их расположения.

При авиационной травме - на взаимное положение трупов или их частей по отношению друг к другу, летательному судну или его обломкам, расстояния между ними; на состояние одежды, посторонние запахи от нее и частей трупов; принадлежность частей каждому трупу (к трупам и частям трупов прикрепляют бирки с порядковыми номерами и, если известно, фамилией погибшего). Также обращают внимание на характер и особенности повреждений на трупах членов экипажа, на наличие первичных повреждений кистей и стоп, перчаток и обуви, признаков прижизненного воздействия пламени; на виды повреждающих воздействий на трупах или их частях (тупая травма, факторы взрыва, действия пламени, огнестрельные повреждения и др.).

При повреждениях острыми предметами - на состояние одежды, ее загрязнения и повреждения; повреждения на трупе (локализация, форма, размеры, особенности краев и концов, другие особенности); на соответствие повреждений на одежде и теле, при каком их взаиморасположении; при однородных повреждениях - их количество, взаимное расположение; на наличие следов крови на одежде и теле, направление потоков; возможное (предполагаемое) орудие травмы, на наличие на нем следов крови, текстильных волокон; соответствие количества излившейся крови характеру обнаруженных повреждений.

#### **ЗАНЯТИЕ № 8. Производство судебно-медицинской экспертизы (обследования) при огнестрельных повреждениях**

При огнестрельных повреждениях судебно-медицинский эксперт обращает внимание - на положение и позу трупа, положение огнестрельного оружия, стреляных пуль, гильз, пыжей и других деталей боеприпасов по отношению к неподвижным ориентирам и к трупу (совместно со специалистом-криминалистом); на расстояния между ними; повреждения одежды; характер, локализацию, форму, размеры, цвет посторонних наложений вокруг повреждений на одежде, в том числе и на изнаночной стороне (следы близкого выстрела); на наличие пуль, дроби, пыжей, других деталей боеприпасов в одежде, между ее слоями, в складках (при их обнаружении помочь следователю изъять для проведения специального исследования); на наличие отпечатка дульного конца оружия; наличие обуви на обеих стопах. При описании ран следует указать их локализацию и высоту от уровня подошв, форму, наличие дефекта ("минус ткани"), размеры, особенности краев, наличие поясков осаднения, загрязнения, отпечатка дульного конца оружия, следов близкого выстрела; на наличие на кистях рук копоты, зерен пороха, следов от брызг крови. При необходимости смывы (отпечатки) с кистей и других частей тела для определения компонентов выстрела изымают на месте. Необходимо указать, соответствуют ли друг другу повреждения на одежде и теле, при каком их взаиморасположении. При взрывной травме - на положение трупа (трупов) не только по отношению к неподвижным ориентирам, но и к взрывной воронке (эпицентру взрыва); в случае разрушения тела - положение каждой оторванной части одежды и тела по отношению к окружающим предметам и взрывной воронке с указанием расстояний от нее. Обращают внимание на состояние одежды и обуви, их повреждения и загрязнения (копоть). Повреждения на трупе описывают и отмечают их локализацию, форму, размеры, наличие дефектов ткани, отрывов отдельных частей тела, наличия следов термического воздействия (указать место наибольших разрушений). Обращают внимание на соответствие повреждений одежды и тела, на наличие и направление полосовидных радиально расходящихся ссадин и касательных ран.

#### **ЗАНЯТИЕ № 9 . Производство судебно-медицинской экспертизы (обследования) при отравлениях и скоропостижной смерти.**

Судебно-медицинский эксперт обращает внимание на следующее.

Если первоначальное положение тела было изменено до приезда оперативной группы, то измеряют также длину обрезанных концов от узла петли и от места крепления к опоре.

При утоплении или при обнаружении трупа в воде - на глубину погружения, области тела, находящиеся в воде и над водой; предметы, удерживающие труп на поверхности или в глубине водоема; способ извлечения трупа из воды; на соответствие одежды времени года, на наличие на одежде и теле наложений (ила, песка, мазута, водорослей и др.); на выраженность признаков мацерации, отсутствие или отслоение надкожицы, ногтей; степень устойчивости волос на голове или их отсутствие; наличие и цвет пены у отверстий рта и носа, выделение ее при надавливании на грудную клетку; на наличие и локализацию механических повреждений. При наличии привязанных к трупу предметов отмечают их примерную массу, способ фиксации, расположение крупнооборотных петель и узлов на теле; с учетом времени пребывания трупа в воде, особенностей среды утопления и обстоятельств дела врач-специалист может рекомендовать следователю взять пробы воды из поверхностных и придонных слоев водоема (по 1 литру) для последующего альгологического исследования.

При действии высокой температуры:

В очаге пожара - на положение трупа по отношению к окружающим предметам. Если труп придавлен, отмечают, каким предметом, какая часть тела; поза (поза боксера); на состояние одежды (отсутствует, частично сохранена соответственно каким частям тела, опаление, обгорание, закопчение); на наличие характерного запаха (керосина, бензина и др.); на локализацию, распространенность, степень ожогов; обгорание волос; признаки прижизненности пребывания в очаге пожара (копоть в носовых ходах, в полости рта, отсутствие ее в складках и морщинах лица, красновато-розовый цвет слизистых оболочек и трупных пятен на сохранившихся участках кожи); на наличие повреждений, не связанных с воздействием пламени (колото-резаных, огнестрельных ран, странгуляционной борозды на шее и др.).

При осмотре трупа с повреждениями различного происхождения врач - судебно-медицинский эксперт обращает внимание:

При повреждениях тупыми предметами - на состояние одежды, ее загрязнения и повреждения; повреждения на теле трупа (локализацию, форму, размеры, особенности краев, другие особенности); наличие следов, похожих на кровь, волос, текстильных волокон на одежде и теле трупа, предметах окружающей обстановки, предполагаемом орудии травмы.

При падении с высоты - на положение трупа по отношению к объекту (крыше, балкону и т.п.), с которого произошло падение человека; на расстояние от теменной области головы, центра тяжести тела, стоп до перпендикуляра падения с плоскостью соударения; позу трупа; на загрязнения, потертости ткани и декоративных деталей одежды; повреждения одежды, протяженные разрывы швов предметов одежды; повреждения обуви (подошвы, каблуков, верха); на деформации отдельных частей тела (головой, области голеностопных суставов, стоп); односторонность повреждений (при прямом свободном падении); на наличие повреждений ногтей, ладонных поверхностей пальцев рук, кистей; на особенности ложа трупа; отсутствие (или наличие) повреждений, не характерных для падения с высоты (резаных, рубленых, колото-резаных, огнестрельных ран и др.). Осмотру также подлежат предметы на траектории падения и место, откуда могло произойти падение.

При автомобильной травме - на положение трупа по отношению к частям дороги, окружающим предметам, автомобилю или его следам, расстояния между ними; на позу трупа; состояние одежды и обуви (механические повреждения, их локализация; наличие осколков стекла, частиц металла, краски, покрытия дороги; загрязнение грунтом, горюче-смазочными материалами, другими загрязнениями в виде рисунка протектора шин; следов скольжения на подошвах обуви); на состояние предметов, находящихся в карманах; наличие деформации отдельных частей тела, повреждений на трупе, их локализацию, высоту расположения; внедрившихся инородных частиц (краски, стекла, металла и др.); следов волочения; на участке дороги - наличие вещества биологического происхождения, отдельных предметов одежды или обуви, их фрагментов; носильных вещей, портфеля, сумки, зонтика и др., их расположение по отношению к предметам окружающей обстановки и трупу; на наличие на автомобиле следов крови, частиц органов и тканей, волос, лоскутов и нитей тканей одежды, их отпечатков; стертость пылегрязевого слоя, повреждений кузова, их высоту от дорожного покрытия.

При железнодорожной травме - на положение трупа, его отчлененных частей по отношению к рельсовым нитям: на рельсе, между рельсами, на междупутье; на бровке; под откосом; по отношению к путевым сооружениям, железнодорожному транспорту (под каким вагоном, колесной парой); расстояния между ними; позу трупа; на состояние одежды и обуви (наличие повреждений, характерных загрязнений смазочными веществами, антисептиками, внедрившихся частиц балластного слоя пути, складчатых заглаживаний, полос давления); на характер и локализацию повреждений на трупе, загрязнение их краев и дна смазочными веществами, частицами балласта; цвет полос давления и осаднения; признаки кровотечения на одежде, теле, местности; на следы волочения на одежде, теле и на участке железнодорожного пути; наличие на железнодорожном транспорте следов биологического происхождения (крови, волос и др.) и высоту их расположения.

При авиационной травме - на взаимное положение трупов или их частей по отношению друг к другу, летательному судну или его обломкам, расстояния между ними; на состояние одежды, посторонние запахи от нее и частей трупов; принадлежность частей каждому трупу (к трупам и частям трупов прикрепляют бирки с порядковыми номерами и, если известно, фамилией погибшего). Также обращают внимание на характер и особенности повреждений на трупах членов экипажа, на наличие первичных повреждений кистей и стоп, перчаток и обуви, признаков прижизненного воздействия пламени; на виды повреждающих воздействий на трупах или их частях (тупая травма, факторы взрыва, действия пламени, огнестрельные повреждения и др.).

При повреждениях острыми предметами - на состояние одежды, ее загрязнения и повреждения; повреждения на трупе (локализация, форма, размеры, особенности краев и концов, другие особенности); на соответствие повреждений на одежде и теле, при каком их взаиморасположении; при однородных повреждениях - их количество, взаимное расположение; на наличие следов крови на одежде и теле, направление потоков; возможное (предполагаемое) орудие травмы, на наличие на нем следов крови, текстильных волокон; соответствие количества излившейся крови характеру обнаруженных повреждений.

Повреждения на трупе описывают и отмечают их локализацию, форму, размеры, наличие дефектов ткани, отрывов отдельных частей тела, наличие следов термического воздействия (указать место наибольших разрушений). Обращают внимание на соответствие повреждений одежды и тела, на наличие и направление полосообразных радиально расходящихся ссадин и касательных ран.

При смерти от механической асфиксии - на цвет и одутловатость лица, кровоизлияния в коже, слизистых оболочках глаз, преддверия рта; на ширину зрачков, положение языка; следы кала, мочи, спермы на теле и одежде; крови из наружных слуховых проходов и носа; при наличии кляпа в ротовой полости описывают выступающую его часть (материал, размеры, плотность фиксации), повреждения на слизистой оболочке губ. Запрещается извлекать кляп, следует зафиксировать выступающую его часть липкой лентой (скотчем) к коже, описав это в протоколе.

При удушении петлей (при наличии петли на шее) - на строение (количество оборотов, рядов, вид соединения концов: пряжка, узел, перекрест и др.), материал (мягкий или твердый, гибкий, цвет, ширина, форма поперечного сечения, рельеф), локализацию петли и места соединения концов на шее, плотность прилегания к шее, расположение оборотов, рядов относительно друг друга, положение концов и их длину, положение рук относительно концов; наличие под петлей частей одежды, украшений, волос; между оборотами - ущемленных кожных валиков (ширина, высота, цвет, кровоизлияния, серозно-геморрагические пузырьки); по ходу петли - вертикальных поперечных складок кожи; при фиксации концов к конечностям - степень натяжения концов; при наличии на концах сопряженных предметов - их описание.

Затянутые и хорошо фиксированные на шее петли не смещают и не снимают, осматривают и описывают только странгуляционные борозды, расположенные вне петли.

При свободно находящейся на шее петле или ее отсутствии может быть произведена фотосъемка с масштабной линейкой четырех областей шеи и детальное описание странгуляционной борозды (борозд): локализацию относительно верхнего края пластинок щитовидного хряща, углов нижней челюсти, нижних краев сосцевидных отростков, границы роста волос и затылочного бугра, количество борозд, направление (горизонтальное, косо восходящее, нисходящее), замкнутость, при незамкнутой борозде - ее длину, места окончания ветвей, при замкнутой - соединение в виде угла, дуги, направление вершины угла и выпуклости дуги, особенности повреждений кожи в месте соединения (форма, размеры); форму и выраженность краев, дно (форма, ширина, глубина, цвет, плотность, рельеф, промежуточные валики, направление смещения отслоенного эпидермиса), кровоизлияния и серозно-геморрагические пузырьки в элементах борозды, при наличии нескольких борозд - их взаимное расположение.

При отсутствии петли на шее врач-специалист оказывает помощь следователю в поиске и изъятии с места происшествия гибких предметов, руководствуясь групповыми признаками странгуляционной борозды. Наложения с кожи шеи, по ходу странгуляционной борозды, снимают липкой прозрачной лентой, при подозрении на возможность затягивания петли самим потерпевшим - наложения с ладонных поверхностей кистей. Петлю снимают с шеи и направляют с трупом только в случаях ее слабой фиксации во избежание утраты при транспортировке. Способ снятия петли выбирают исходя из строения ее путем смещения узла и снятия через голову с последующей фиксацией его нитками в исходном месте или путем перерезания кольца, отступая от узла, с сшиванием концов. При повешении - на положение тела, позу трупа, взаиморасположение областей тела и окружающих предметов; на наличие и расположение предметов и выступов, которые могли быть использованы в качестве опоры, подставки для ног, их высоту, следы на них. Обязательными являются измерения расстояний: от места прикрепления петли к опоре до пола (грунта), до узла на шее, при полном висении - от подошвенной поверхности обуви или стоп до пола. Осмотр и описание петли и странгуляционной борозды проводят после снятия трупа путем пересечения конца петли выше узла или другого соединения, удерживая труп во избежание его падения.

Если первоначальное положение тела было изменено до приезда оперативной группы, то измеряют также длину обрезанных концов от узла петли и от места крепления к опоре.

При утоплении или при обнаружении трупа в воде - на глубину погружения, области тела, находящиеся в воде и над водой; предметы, удерживающие труп на поверхности или в глубине водоема; способ извлечения



трупа из воды; на соответствие одежды времени года, на наличие на одежде и теле наложений (ила, песка, мазута, водорослей и др.); на выраженность признаков мацерации, отсутствие или отслоение надкожицы, ногтей; степень устойчивости волос на голове или их отсутствие; наличие и цвет пены у отверстий рта и носа, выделение ее при надавливании на грудную клетку; на наличие и локализацию механических повреждений. При наличии привязанных к трупу предметов отмечают их примерную массу, способ фиксации, расположение крупнооборотных петель и узлов на теле; с учетом времени пребывания трупа в воде, особенностей среды утопления и обстоятельств дела врач-специалист может рекомендовать следователю взять пробы воды из поверхностных и придонных слоев водоема (по 1 литру) для последующего альгологического исследования.

При действии высокой температуры:

В очаге пожара - на положение трупа по отношению к окружающим предметам. Если труп придавлен, отмечают, каким предметом, какая часть тела; поза (поза боксера); на состояние одежды (отсутствует, частично сохранена соответственно каким частям тела, опаление, обгорание, закопчение); на наличие характерного запаха (керосина, бензина и др.); на локализацию, распространенность, степень ожогов; обгорание волос; признаки прижизненности пребывания в очаге пожара (копоть в носовых ходах, в полости рта, отсутствие ее в складках и морщинах лица, красновато-розовый цвет слизистых оболочек и трупных пятен на сохранившихся участках кожи); на наличие повреждений, не связанных с воздействием пламени (колоото-резанных, огнестрельных ран, странгуляционной борозды на шее и др.).

При подозрении на криминальное сожжение трупа - на состояние отопительного очага (температура, размеры топки, поддувала и др.); на наличие жирной копоти на стенках очага; количество золы, ее расположение в очаге, характер и вид (мелкая, с кусками угля, фрагментами костей, другими примесями).

Необходимо изъять из разных мест топки и поддувала не менее четырех проб золы (примерно по 50 г), отдельные предметы (кусочки костей, металлические детали и др.) в отдельные пакеты, а по окончании осмотра - остальной золы.

При обваривании горячими жидкостями или паром - на положение трупа по отношению к источнику горячей воды (пара), состояние одежды (влажность); на локализацию, распространенность и глубину ожогов; отсутствие закопчения, обгорания волос.

При действии низкой температуры - на положение и позу трупа; состояние ложа трупа (наличие подтаявшего снега, ледяной корочки); на одежду (соответствие времени года и окружающей обстановке, ее влажность), предметы одежды, снятые с тела, их положение на местности; на цвет кожи и трупных пятен, наличие "гусяной кожи", на каких частях тела; наличие инея и скоплений льда в углах глаз, у отверстий рта и носа; признаки отморожения, на каких участках тела; на наличие механических повреждений. Осмотр замерзшего трупа и последующую его транспортировку в морг проводят с осторожностью для предупреждения повреждений хрупких замерзших частей тела (ушных раковин, носа, пальцев и др.). При поражении электричеством:

Атмосферным (молнией) - на наличие повреждений на одежде (разрывы, обгорание, оплавление металлических частей одежды и предметов в карманах); на повреждения тела ("фигуры молнии", ожоги, опаление волос, другие повреждения). "Фигуры молнии" рекомендуется сфотографировать, поскольку они могут довольно быстро исчезнуть.

Техническим электричеством - осмотр начинают только после обесточивания электросети и оборудования. Обращают внимание на положение тела по отношению к источнику (проводнику) тока. В случае, если пострадавшему оказывали медицинскую помощь и тело перемещали, то фиксируется характер этой помощи и место первоначального обнаружения. Отмечают наличие на проводнике тока кусочков кожи, крови, волос, частиц одежды, текстильных волокон; состояние одежды и обуви (влажность), признаки действия тока на коже (электрометки, ожоги, механические повреждения).

При отравлениях - на наличие характерных запахов в помещении, от трупа (при надавливании на грудь и живот) и его одежды; на наличие рвотных масс, следов мочеиспускания и дефекации; на следы действия едких ядов на коже (особенно вокруг рта) и одежде; на цвет кожи, необычный цвет трупных пятен; диаметр зрачков; следы инъекций; на состояние промежности (следы введения яда при помощи клизм в прямую кишку или влагалище). Врач-специалист может рекомендовать изъять предметы (бутылки, стаканы, шприцы, упаковки лекарств и др.) с остатками жидкости, порошкообразных и иных веществ для последующего судебно-химического исследования.

#### **ЗАНЯТИЕ № 10. Производство судебно-медицинской экспертизы (обследования) при механической асфиксии и смерти от воздействия физических факторов**

При смерти от механической асфиксии обращают внимание на цвет и одутловатость лица, кровоизлияния в коже, слизистых оболочках глаз, преддверия рта; на ширину зрачков, положение языка; следы кала, мочи, спермы на теле и одежде; крови из наружных слуховых проходов и носа; при наличии кляпа в ротовой полости описывают выступающую его часть (материал, размеры, плотность фиксации), повреждения на слизистой оболочке губ. Запрещается извлекать кляп, следует зафиксировать выступающую его часть липкой лентой (скотчем) к коже, описав это в протоколе. При удушении петлей (при наличии петли на шее) - на строение (количество оборотов, рядов, вид соединения концов: пряжка, узел, перекрест и др.), материал (мягкий или твердый, гибкий, цвет, ширина, форма поперечного сечения, рельеф), локализацию петли и

места соединения концов на шее, плотность прилегания к шее, расположение оборотов, рядов относительно друг друга, положение концов и их длину, положение рук относительно концов; наличие под петлей частей одежды, украшений, волос; между оборотами - ущемленных кожных валиков (ширина, высота, цвет, кровоизлияния, серозно-геморрагические пузырьки); по ходу петли - вертикальных поперечных складок кожи; при фиксации концов к конечностям - степень натяжения концов; при наличии на концах сопряженных предметов - их описание.

Затянутые и хорошо фиксированные на шее петли не смещают и не снимают, осматривают и описывают только странгуляционные борозды, расположенные вне петли.

При свободно находящейся на шее петле или ее отсутствии может быть произведена фотосъемка с масштабной линейкой четырех областей шеи и детальное описание странгуляционной борозды (борозд): локализацию относительно верхнего края пластинок щитовидного хряща, углов нижней челюсти, нижних краев сосцевидных отростков, границы роста волос и затылочного бугра, количество борозд, направление (горизонтальное, косо восходящее, нисходящее), замкнутость, при незамкнутой борозде - ее длину, места окончания ветвей, при замкнутой - соединение в виде угла, дуги, направление вершины угла и выпуклости дуги, особенности повреждений кожи в месте соединения (форма, размеры); форму и выраженность краев, дно (форма, ширина, глубина, цвет, плотность, рельеф, промежуточные валики, направление смещения отслоенного эпидермиса), кровоизлияния и серозно-геморрагические пузырьки в элементах борозды, при наличии нескольких борозд - их взаимное расположение.

При отсутствии петли на шее врач-специалист оказывает помощь следователю в поиске и изъятии с места происшествия гибких предметов, руководствуясь групповыми признаками странгуляционной борозды. Наложения с кожи шеи, по ходу странгуляционной борозды, снимают липкой прозрачной лентой, при подозрении на возможность затягивания петли самим потерпевшим - наложения с ладонных поверхностей кистей. Петлю снимают с шеи и направляют с трупом только в случаях ее слабой фиксации во избежание утраты при транспортировке. Способ снятия петли выбирают исходя из строения ее путем смещения узла и снятия через голову с последующей фиксацией его нитками в исходном месте или путем перерезания кольца, отступя от узла, с сшиванием концов.

При незаконном производстве аборта - предметы и медикаменты, которые могли использоваться для производства аборта (инструменты, спринцовки, бужи, шприцы, резиновые груши, химические вещества и др.), необходимо изъять для проведения судебно-химических исследований. Отмечают положение одежды на трупе и ее состояние (сухая, влажная, следы крови, запах от одежды), отсутствие трусов, трико; позу трупа (раздвинутые ноги, обнаженные наружные половые органы); состояние наружных половых органов и промежности (следы бритья волос на лобке, предметы, введенные во влагалище, характер выделений из половой щели, повреждения); имеющиеся признаки беременности (увеличение размеров живота, пигментация белой линии живота и сосков, состояние молочных желез). Осматривают места, где могут находиться плацента, плод или его части (мусороприемник, ведро, бачки, печи и др.).

При осмотре трупа плода и новорожденного - на наличие упаковки, ее характер и особенности (узлы не развязывать), ее загрязнения кровью, меконием; пол младенца, длина тела, размеры головки, окружность груди, плеча, бедра, ширина плечиков; наружные признаки новорожденности; признаки ухода (перевязка пуповины, чистота тела); особенности пуповины и плаценты, наличие повреждений их; правильность развития наружных половых органов; выделение мекония из заднепроходного отверстия; повреждения на трупе (ссадины, раны, странгуляционная борозда и др.), посторонние предметы в полости рта и носоглотки (кляп).

При осмотре трупа неизвестного человека - детально исследуют и описывают одежду и обувь (фасон, размеры, фабричные метки, метки прачечной, штампы, следы ремонта и др.), содержимое карманов и других скрытых мест; исходящий от одежды запах; загрязнения и повреждения одежды; определяют антропологический тип, пол, примерный возраст, рост, телосложение; волосяной покров на голове (цвет, длина волос, прическа, стрижка, участки облысения), на других частях тела; состояние ногтей пальцев рук и ног; особые приметы (дефекты телосложения, рубцы, татуировки, пигментации и др.); признаки возможной профессиональной принадлежности; повреждения на трупе.

При обнаружении частей расчлененного трупа - описывают места обнаружения каждой части тела, их количество, расстояния между ними, указывают отсутствующие; отмечают наличие, вид и характер упаковки частей тела: коробку, упаковочную ткань (бумага, мешковина, предметы постельного белья, полиэтиленовый пакет и др.), веревки, узлы (их не развязывают); наличие и особенности одежды, обуви на загрязнений (земля, песок, глина, известь, цемент и др.); дают краткую характеристику частям тела (цвет, размер, характер отделки, метки, запах, повреждения и др.). На каждой из обнаруженных частей тела отмечают: их наименование и размеры, оволосение, степень развития мышц, особые приметы (родимые пятна, рубцы, татуировки и др.); на наличие и степень выраженности трупных изменений; особенности имеющихся повреждений и линий расчленения (особенности краев кожи и костей, наличие на поверхности разделения хрящей и костей трасс от действия различных орудий и предметов при расчленении тела).

При обнаружении скелетированного трупа - на положение костей на местности, их взаимное расположение, соответствует ли оно нормальному расположению в скелете, соединены между собой или нет, расстояние

между отдельными костями и костными конгломератами; отмечают цвет каждой кости, плотность, посторонние образования, дефекты костного вещества, аномалии развития, наличие или отсутствие суставных хрящей и связок, повреждения (переломы, костные мозоли в области старых переломов, признаки заболеваний костей), состояние эмали зубов.

При наличии одежды и обуви - их состояние, загрязнения, повреждения; локализация сохранившихся кожных покровов, их состояние, наличие и цвет волос, индивидуальных особенностей (татуировки, рубцы). Отмечают наличие растений в области ложа трупа, насекомых (жуки, муравьи, мухи, их личинки и куколки).

При обнаружении скелетированных останков в грунте дополнительно отмечают глубину и способ захоронения (в гробу, без гроба, в одежде, без одежды, одиночное, массовое), тип почвы, ее влажность, наличие или отсутствие в могиле грунтовых вод, нор животных, прорастание корней деревьев и кустарников. Извлечение костных останков производят вручную осторожно и только после освобождения от почвы всех костей скелета.

## **2.4 Перечень ситуационных задач для текущего контроля успеваемости**

**Тема 1 Производство судебно-медицинской экспертизы (исследования) трупа. Формулировка и обоснование экспертных выводов в соответствии с требованиями процессуального законодательства.**

**Ситуационная задача** (по факту осмотра трупа на месте обнаружения с внешними признаками насильственной смерти).

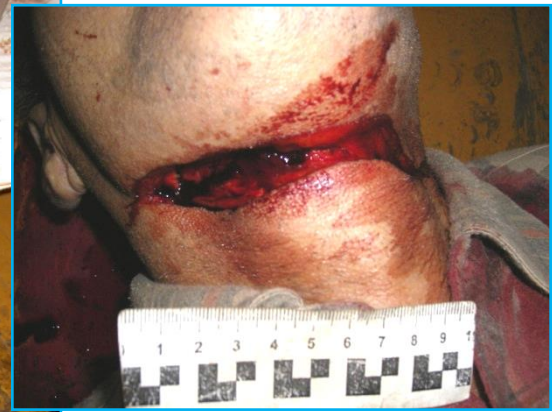**Задание:** помочь следователю описать в протоколе осмотра места происшествия, положение трупа относительно предметной обстановке на месте происшествия, внешнее состояние трупа (трупные явления) и повреждение в области шеи.

К ЗАДАЧЕ представлены фотоматериалы: фото-таблица положения трупа в помещении жилой комнаты и фото-таблица, отображающая укрупнённый фрагмент части тела трупа с местом расположения повреждения (раны).

**ТЕКСТ задачи (текст протокола осмотра места происшествия), и фотоматериалы:**

Из протокола осмотра места происшествия следует:

«... Справа в комнате балконный блок. Окна закрыты, следов взлома нет. Двери балкона открыты. Справа от входа в комнату у стены тумбочка, на которой стоит телевизор «SONY», диагональ 54 см. Там же, у стены, стол, который накрыт полиэтиленовой пленкой. На столе пустая бутылка из-под водки «Родник», при обработке которой дактилоскопическим порошком, следов пальцев рук не обнаружено. Там же на столе тарелки в количестве 4 шт. с остатками тушеной капусты и белого мяса птицы, 4 стакана из металла серебристого цвета. При обработке порошком тарелок и стаканов следов пальцев также не обнаружено. Данные предметы не изымаются с места происшествия. Также на столе лежат 3 вилки. На вилках также следов пальцев не обнаружено. У стола стоят табурет и кресло. На расстоянии 2 м от балконного блока, 3 м от противоположной от входа в комнату стены и 5 м от левой от входа стенки обнаружен труп гр.-на Д. ... . Труп лежит ... .. **Повреждение:** на передней поверхности верхней трети шеи ... ..». На фото-таблицах видно:



### ЭТАЛОН ОТВЕТА:

«... в центре комнаты на полу по диагонали, головой в сторону балкона, ногами в сторону входа в комнату. Голова запрокинута, вытянутая левая рука отведена в сторону под

углом 60 градусов. Правая рука вытянута вдоль туловища, ноги распрямлены, разведены под углом 30 градусов. Пятками внутрь, носками наружу. Справа от трупа на уровне предплечья лежит нож со светлой деревянной ручкой с кольцом белого металла и клинком, запачканным бурым веществом. На полу вокруг трупа и под трупом на уровне стены имеются капли, пятна и следы от бурого вещества, похожего на кровь. На трупе одежда: рубашка трикотажная бежевая в полоску, спереди и на спине ткань обильно пропитана бурым, похожим на кровь, веществом. На спинке и задней поверхности ворота наложения темно-красных свертков крови. Джинсы светлые, трикотажные, носки черные, тапки темно-синие с серо-белым штриховым рисунком, подошва светло-серая, запачкана бурым, похожим на кровь веществом. Порядок одежды не нарушен. На левой полке рубашки два, на спинке – одно целевидных повреждения. При осмотре одежда приподнималась. Труп на ощупь на открытых участках прохладный, под одеждой тепловат, в подмышечных и паховых областях теплый. Трупное окоченение выражено хорошо во всех группах мышц, трупные пятна синюшные, скудные, расположены на заднебоковых поверхностях туловища. При надавливании пальцем исчезают и восстанавливают свою окраску через 1 минуту 10 секунд. При ударе твердым тупым предметом по мышце левого плеча образуется валик высотой 1 см. Температура в прямой кишке, измеренная электрическим термометром при глубине введения 10 см и одномоментной выдержке,  $+35^{\circ}$  С.. Внутрипеченочная температура, измеренная электрическим термометром при введении датчика на глубину 10 см после рассечения кожи в седьмом межребье,  $+36,5^{\circ}$  С.. Температура окружающей среды на уровне трупа  $+18$  градусов С. температура измерена в 17 часов. В 18 часов проведено повторное измерение ректальной и внутрипеченочной температуры. Температура соответственно -  $33,5^{\circ}$  С и  $35^{\circ}$  С ... ».

**Повреждение:**« ... на передней поверхности верхней трети шеи – рана в виде извилистой линии, края ровные, концы остроугольные, просвет зияет, в нем видны поврежденные мягкие ткани. На передней поверхности груди слева в среднем отделе две прямолинейных раны с ровными краями, длина около 2 см, на спине одна в виде слегка извилистой линии, длина около 2,5 см. При ощупывании головы, туловища и конечностей патологической подвижности костей не определяется. ...».

## Тема 2. Проведение наружного исследования трупа и его частей на месте его обнаружения

**Ситуационная задача**(по факту судебно-медицинского исследования трупа).

Задание: ответить на вопросы о причине смерти и давности её наступления.

К ЗАДАЧЕ представлен текст из Акта судебно-медицинского исследования трупа.

« ...Предварительные сведения

... Из направления ... известно, что гр-ка П.... во время обеда у себя дома посинела и умерла.

### **Наружное исследование**

... По снятию одежды труп женского пола, на вид 40-45 лет, правильного телосложения, повышенного питания. Длина тела 165 см. Кожные покровы бледные, чистый. Труп на ощупь холодный во всех областях. Трупные пятна обильные, багрово-синюшные, расположены по задней и боковым поверхностям туловища и нижних конечностей, при надавливании в крестцовой области динамометром с силой 2 кг на 1 кв.см, в течение 3 секунд бледнеют и восстанавливают свою первоначальную окраску через 15 минут. Трупное окоченение выражено хорошо во всех обычно исследуемых группах мышц. Наружные признаки гниения отсутствуют. ... Глаза закрыты, роговицы прозрачные, зрачки округлые диаметром по 0,4 см. Под склеральными (белочными) оболочками большое количество точечных темно-красных кровоизлияний. Соединительные оболочки век серо-розовые блестящие с точечными темно-красными кровоизлияниями и расширенными сосудами. Кости лицевого скелета на ощупь целы. Отверстия носа и наружные слуховые проходы свободные, чистые. Из рта вытекает прозрачная жидкость с белыми хлопьями. Рот закрыт. Кайма губ розовато-синюшная. Слизистая оболочка губ и преддверия рта розовато-синюшная, гладкая, блестящая. Язык в полости рта. Зубы: на верхней челюсти справа 1-4 целы, слева 1-3,5 целы; на нижней челюсти справа 1-3 целы, слева 1-4 целы. Остальные зубы отсутствуют, десна на их месте блестящая, гладкая. Шея средней длины и толщины. Грудная клетка цилиндрической формы, симметричная.

### **Внутреннее исследование**

... Сердце упругое, верхушка закруглена, размеры 17x14x8 см, масса после удаления крови 700 г. Наружная оболочка сердца тонкая, гладкая, под ней единичные точечные темно-красные кровоизлияния и большое количество жира, толщиной до 0,8 см. Полости сердца расширены, содержат большое количество жидкой темно-красной крови без свёртков, преимущественно в правой половине сердца. Толщина мышцы левого желудочка сердца 2,5 см, правого 0,8 см. Сухожильные нити не укорочены, сосочковые мышцы утолщены. Клапаны сердца и крупных сосудов утолщены с белесовато-желтыми бляшками кожистой и хрящевой плотности в умеренном количестве. Мышца сердца пестрая, красно-коричневая с белесоватыми тонкими прослойками, в большом количестве. ... Вход в гортань свободен, голосовая щель и просвет трахеи плотно закрыты желто-белым кашицеобразным инородным телом (полупережеванное яйцо). На наружной оболочке общих сонных артерий очаговые темно-красные блестящие множественные кровоизлияния. Подъязычная кость, хрящи гортани и кольца трахеи целы. Кровоизлияний в цитоподъязычной мембране нет. В просвете трахеи и крупных бронхов большое количество кашицеобразного желто-белого содержимого (пережеванное яйцо), слизистая серо-розовая, блестящая. ... Масса левого легкого 500 г, правого - 600 г. Легочная плевро тонкая, гладкая, прозрачная, под легочной плеврой множественные точечные темно-красные блестящие кровоизлияния. Легкие на ощупь тестоватые, ткань их с поверхности и на разрезе серо-красная. С поверхности разреза отделяется большое количество пенистой розовой жидкости. Из перерезанных сосудов вытекает большое количество жидкой темно-красной крови. Просвет пересеченных мелких и средних бронхов свободен, стенки их не утолщены, пересеченные бронхи различного калибра выступают над поверхностями разрезов. Язык чистый, обычной формы и размеров, сосочки у корня выражены хорошо. На разрезе мышцы языка однородные серо-коричневые, упругие, без кровоизлияний. В просвете пищевода кусочки яйца, слизистая оболочка его серо-розовая, блестящая, складчатая. Желудок вскрыт по большой кривизне со стороны двенадцатиперстной кишки до пищевода. В желудке около 250 мл кашицеобразного содержимого с кусочками яйца, моркови; слизистая оболочка серо-розовая, блестящая, складчатая. В просвете кишечника содержимое, соответствующее отделам, слизистая оболочка серо-розовая, блестящая, складчатая. ... Мочеточники свободные, не расширены. Слизистая их серо-розовая, складчатая, блестящая. В мочевом пузыре мочи нет, слизистая серо-розовая, складчатая, блестящая. Матка и придатки без особенностей. Доли щитовидной железы: правая-3,5x2x1 см, левая- 4x2x1 см, на разрезе ткань щитовидной железы красно-коричневая, блестящая, зернистого вида. ... Кости таза, рёбра, грудина, ключицы, лопатки целы.

### **Задание.**

Ответить в письменной форме на вопросы:

1. Какова причина смерти? Её категория?
2. Какова давность наступления смерти?

**Эталон ответа:**

1. ВОПРОС: «Какова причина смерти? Её категория?»

ОТВЕТ:

- Смерть П. ... наступила от механической обтурационной асфиксии в результате закрытия просвета гортани на уровне голосовой и далее просвета начальной части трахеи инородным телом. Последнее представляло собой уплотнённо-рыхлый пищевой комок. Категория смерти насильственная, т.к. смерть непосредственно наступила от внешнего воздействия: попадания инородного тела в дыхательные пути. Указанную причину смерти также подтверждают обще-асфиктические признаки (признаки быстро наступившей смерти): обильные трупные пятна, полнокровие внутренних органов, жидкое состояние крови в полостях сердца и крупных сосудах, наличие мелкоточечных кровоизлияний под склеральными оболочками глаз и под плеврой легких.

2. ВОПРОС: «Какова давность наступления смерти?»

ОТВЕТ:

- Принимая во внимание описание трупных изменений, установленных при его судебно-медицинском исследовании, следует считать, что смерть П. ... наступила около 22-24 часов от момента исследования трупа в морге. О чём свидетельствовали следующие признаки: реакция трупных пятен на пробу давлением динамометром - цвет трупных пятен восстанавливался через 15 мин.; степень развития трупного окоченения (хорошо выражено во всех группах мышц); признаки гниения отсутствовали.

**Тема 3. Планирование, определение порядка, объема судебно-медицинской экспертизы трупа и его частей. Проведение внутреннего исследования трупа и его частей.**

**Требования к написанию и защите работы,**

**(Акт судебно-медицинского исследования трупа):**

- весь текст работы студент выполняет в печатном варианте (в электронном виде, в текстовом редакторе Word, шрифт TimesNewRoman, 12кегль, 1,0 междустрочный интервал), в бумажном варианте. Текст с одной стороны листа на формате А4, оставляя место для полей с внутренней (левой) стороны листа. Нумерация листов сплошная (с первого, титульного листа);

- структура документа:

1- титульный лист;

2- паспортные данные [основания назначения судебно-медицинского исследования трупа; основания участия студента в экспертном процессе исследования трупа; дата, время работы; технические помощники; иные присутствующие лица; паспортные данные умершего (ФИО, год рождения); цель исследования трупа; указывают содержание Акта ... с количеством страниц (листов) его структурных частей, суммируя общее количество листов];

3- предварительные сведения из направительного документа правоохранительных органов, иная информация о предварительных сведениях;

4- протокол наружного исследования;

5- протокол внутреннего исследования;

6- данные лабораторных исследований биообъектов, взятых от трупа;

7- судебно-медицинский диагноз;

8- заключение;

9- таблицы-схемы (рисунки-схемы) повреждений и морфологии основных патологических состояний;

10- оформленный бланк медицинского свидетельства о смерти (учетная форма № 106/у-08, утверждена приказом Минздравсоцразвития России от 26.12.2008 г. № 782н);

11- список нормативных актов и специальной литературы;

Представлен эталон выполнения учебного задания.

Полный ТЕКСТ учебной ЗАДАЧИ (оформление учебного Акта судебно-медицинского исследования трупа)

ТИТУЛЬНЫЙ ЛИСТ Акта ...

**АКТ № ...**  
**судебно-медицинского исследования трупа**

**Врач-специалист по специальности**

\_\_\_\_\_

(указать наименование «будущей» врачебной специальности)

**В настоящем – студент (студентка) ... группы**  
**факультета (ФИО)**

\_\_\_\_\_

(фамилия полностью, инициалы сокращенно)

**Самара**  
**2020**

**медицинского исследования трупа**

**ПАСПОРТНАЯ ЧАСТЬ Акта:**

... .03 февраля... г., с 9 час. 35 мин. по 12 час. 40 мин., при ясной погоде и смешанном освещении, на основании НАПРАВЛЕНИЯ (без даты) отдела полиции № ... МВД РФ УВД N-ого района г. Самары (адрес отдела полиции: 4430... г. Самара, ул. ..., т. ... 56-08-... ; ...56-07-...), выписанного дежурным по РУВД, капитаном полиции Тарасовым И.В., и на основании договора между СамГМУ, с одной стороны и Самарским областным Бюро судебно-медицинской экспертизы Министерства здравоохранения Самарской области (в дальнейшем – СОБСМЭ), с другой, в помещении секционной танатологического отдела ОБСМЭ, я, врач-специалист по специальности ... Петров И.В., имеющий ... квалификационную категорию врача – специалиста, стаж работы по профессиональному применению специальных знаний из области ... лет, произвёл судебно-медицинское исследование трупа гражданина ИВАНОВА ПЕТРА МИРОНОВИЧА 1958 года рождения, для определения причины смерти.

При исследовании трупа присутствовали: технические помощники. В исследовании трупа принимали участие студенты б... группы лечебного факультета СамГМУ, преподаватель кафедры судебной медицины (доцент, ассистент ...).

Исследование трупа начато: ... .03 февраля г. в 09 час. 35 мин.

окончено: ... .03 февраля...г. в 12. час. 40 мин.

Акт судебно-медицинского исследования трупа изложен на 24 листах, в том числе:

- протокольная часть Акта с титульным листом и паспортной частью - 14 листов;
- аналитическая часть Акта (судебно-медицинский диагноз, заключение) – 4 листа.
- медицинское свидетельство о смерти – 2 листа;
- таблицы-схемы – 3 листа;
- список нормативно-правовых актов и специальной литературы – 1 лист.

**ПРОТОКОЛЬНАЯ ЧАСТЬ Акта:**

**Предварительные сведения**

Из направления известно, что труп Иванова П.М. был обнаружен ... .02.февраля... г. по адресу: г. Самара, ул. ... , дом ... кв – 4... В графе: «Перенесённые при жизни заболевания», указано: «Не наблюдался». Также указано, что при жизни алкоголь не употреблял. По обстоятельствам смерти в направлении указано, что умер скоропостижно. Дата смерти: ...01 февраля...г. . В направлении указано, что труп направлен на исследование в светлой майке. Ценности с трупом не направлялись. Другие сведения в направлении не сообщены. На обороте листа направления запись дежурного санитаря бюро судебно-медицинской экспертизы, принявшего труп: «2... .02.февраля...г. 14.35. Р –187. Скоропостижно».

Около **9 час. 30 мин. ... февраля ...года** врачом судебно-медицинским экспертом ГСЭУ ..., была дана телефонограмма в отдел полиции: 4430... г. Самара, пр. ..., (телефон: ... 56-08- ...; ... 56-07- ...), дежурному. Принята. Телефонограммой сообщено о том, что при судебно-медицинском исследовании трупа Иванова П.М., в ГСЭУ, обнаружены отдалённые морфологические признаки черепно-мозговой травмы (в частности, признаки длительного обездвиживания), ввиду чего сообщено о необходимости предоставления, для установления причины смерти Иванова П.М., его истории болезни из ГКБ им. .... В дальнейшем, около **11 час. 00 мин. ... февраля ... года**, врач судебно-медицинский эксперт ГЭСУ имел беседу с представителем органов полиции из УВД ... района. Беседа происходила в помещении секционной танатологического отдела обл. Бюро СМЭ, куда прибыл сотрудник полиции, в присутствии группы студентов № 6 ... лечебного факультета, находящихся на занятии. Сотрудник полиции подтвердил информацию о пребывании Иванова П.М., до наступления смерти, в больнице по поводу травмы (ЧМТ?) полученной им при криминальных обстоятельствах (ограбление?). Устно, ещё раз, сообщили сотруднику полиции о необходимости представления истории болезни Иванова П.М. из ГКБ № ... им. .... С объяснением того, что в настоящем, без истории болезни, без данных судебно-гистологического исследования взятых от трупа биологических объектов, достоверно установить степень относимости причинно-следственных связей между фактом смерти, с одной стороны и причинённой травмой (ЧМТ?), с другой, не представляется возможным.

### **Наружное исследование**

С трупа снята одежда: майка светло-серая трикотажная с короткими рукавами, без повреждений. Майка поношенная, без помарок. На шее шнурок серебристой окраски с крестиком из белого металла, размерами 3x4 см. Труп мужчины правильного телосложения, на вид 50-55 лет, резко пониженного питания с явными внешними признаками истощения (дистрофии - кахексии). Кожные покровы, в общем, бледно-желтоватой окраски с сероватым оттенком. Внешне, подкожно-жировой слой практически отсутствует, объем мышц туловища и конечностей резко снижен, скелетный рельеф туловища, конечностей хорошо визуализируется под кожными покровами. Окружность плеча в средней трети 16 см справа и слева – 15 см. Окружность правого бедра в средней трети 39 см, левого – 25 см. Передняя стенка живота в виде резко очерченной впадины, ограниченная выступающими рёберными дугами и остями подвздошных костей. Длина тела 185 см.. Труп холодный на ощупь во всех отделах. Трупное окоченение удовлетворительно выражено в жевательных мышцах, в мышцах конечностей выражено слабо. Трупные пятна слабо выражены в виде неопределённой формы участков, неравномерной бледно-красноватой окраски с синюшным оттенком, расположены в области спины, надостных поверхностей лопаточных областей, поясницы. На 09 час. 55 мин. (... .02.16 г.), трупные пятна, в области поясницы и надостных участков лопаточных областей, при надавливании пальцем бледнеют и медленно, в течение 15 минут, восстанавливают свою окраску. Кожные покровы передней стенки живота неравномерной грязно-зеленоватой окраски слабой интенсивности. Волосы на голове темно-русые, прямые, длиной в теменной области до 6 см. Кости свода черепа на ощупь целы. Лицо продолговатой формы, с хорошо очерченным рельефом, с хорошо выраженными глазничными впадинами. Глаза закрыты. Слизистая век бледно желтой окраски, без кровоизлияний. Роговицы мутные, тусклые. Зрачки округлой формы, в диаметре по 0,4 см. Хрящи и кости носа, кости остальных отделов лицевого скелета на ощупь целы. Отверстия ушей, носа, рта свободны. Кожные покровы лица бледные, серовато-желтоватой окраски. Рот приоткрыт, слизистая оболочка губ серо-желтая с синюшным оттенком без кровоизлияний. На верхней челюсти 3 зуба спереди, на нижней челюсти два. Имеющиеся зубы без металлических коронок. Дёсна в местах отсутствия зубов сглажены, лунки отсутствующих зубов зарощены. Язык за линией зубов. Шея средней длины, тонкая, без патологической подвижности. Грудная клетка симметричная, обычной плоско



конической формы. Рёбра на ощупь целы, реберные дуги хорошо прощупываются по всему протяжению. Живот глубоко запавший, значительно ниже рёберных дуг. Оволосение на лобке по мужскому типу, умеренно выражено. Наружные половые органы развиты правильно, без рубцов и язв. Заднепроходное отверстие сомкнуто, кожа вокруг него чистая. Кости таза, конечностей на ощупь целы. **ПОВРЕЖДЕНИЯ:** в областях тазобедренных суставов (справа и слева), в крестцовой области по одной марлевой наклейке (общим числом три), размерами в среднем 23x17 см, фиксированные полосами лейкопластыря. Ткань марлевых наклеек влажная, по всей поверхности и толщине обильно пропитана густой желтовато-коричневатой жидкостью с грязно-зеленоватым оттенком. От марлевых наклеек исходит гнилостных запах. По снятию их, в указанных анатомических областях располагаются обширные участки дефектов кожи овально-четырёхугольной формы, размерами: в области крестца 15 x12 см, в области тазобедренного сустава справа – 10 x11 см, слева – 9 x11 см. Дно дефектов ниже уровня краёв. Дно дефектов кожи выполнено частично подкожно-жировым слоем, частично мышечной тканью с обильно выраженной, неравномерной плёнкой из вязкого густого содержимого зеленовато-желтоватого цвета с гнилостным запахом. В проекции выше указанных участков повреждений областей тазобедренных суставов, хорошо просматриваются выпуклости и контуры больших вертелов бедренных костей, лишённые кожных покровов и подкожно-жирового слоя. В крестцовой области, на участке выше указанного дефекта кожи его, хорошо прощупывается и визуализируется вершина непарного гребня крестца, почти лишённая мягких тканей. Края указанных дефектов кожи, неравномерно подрыты, неровные плавно волнообразные, неравномерно отёчные, очерчены неравномерной грязно-красной каймой. Мягкие ткани по переднебоковым поверхностям правого бедра дрябло отёчны, включая верхнюю треть правого коленного сустава, на участке площадью 35 x 13 см. При пальпации этого участка определяется флюктуация (зыбление). Кожные покровы на этом участке гладкие, неравномерной бледной серовато-желтоватой окраски. На фоне этого участка, на передней поверхности верхней трети правого бедра кровоподтёк размерами 2 x 1,5 см округлой формы, неравномерной темно-фиолетовой окраски с коричневатым оттенком. На внутренней поверхности правого коленного сустава кровоподтёк неопределённой формы размерами 5 x 4 см темно-коричневого цвета с желтым оттенком. При производстве продольного разреза кожи и подлежащих мягких тканей по протяжению длины указанного участка правого бедра (35 x 13 см) – из разреза наблюдается обильное самопроизвольное выделение густой желтовато-зеленоватой жидкости с гнилостным запахом, объёмом около 500 мл. Мышцы на разрезе данной области бедра серовато-красноватой окраски в объёме 30 x 14 x 4 см. В передневнутреннем массиве указанного мышечного объёма правого бедра, на поперечных разрезах по ходу глубоких вен бедра видны рыхлые буро-тёмно-красные свертки крови. По средней линии живота от уровня мечевидного отростка и не доходя до уровня лобкового сочленения, прямолинейный рубец бледно-сероватой окраски с желтоватым оттенком длиной 25 см, мягкий на ощупь. Каких-либо других повреждений при наружном исследовании не установлено (следов от инъекций не видно). Кожные покровы вне изменённых участках описанных выше, чистые.

#### **Внутреннее исследование**

Подкожно-жировой слой практически отсутствует на разрезе мягких тканей передней поверхности грудной клетки, в области передней стенки живота подкожно жировой слой толщиной около 0,2 см, бледно-желтоватой окраски. Мышцы грудной клетки, мышцы шеи, передней стенки живота с поверхности и на разрезе без кровоизлияний, умеренно красной окраски. Толщина мышечного слоя препарированного кожно-мышечного лоскута грудной клетки около 0,5 см, передней брюшной стенки – 0,6 см. Мягкие ткани головы с внутренней поверхности бледно-желтоватой окраски со слабым серовато-красноватым оттенком, без кровоизлияний. Толщина костей черепа на распиле в лобной области 0,8 см, затылочной – 0,7 см, в височных областях по 0,8 см. Кости свода и основания черепа целы. Твердая мозговая оболочка в обычной степени сращена с внутренней поверхностью костей черепа, не напряжена, равномерной бледно-сероватой окраски, за исключением её внутренней поверхности в проекции лобно-теменного участка слева, где окраска её содержит лёгкий желтоватый оттенок на площади около 12 x10 см. В просвете синусов твёрдой мозговой оболочки скудное количество жидкой крови обычной окраски. Между внутренней поверхностью твёрдой мозговой оболочки и поверхностью полушарий головного мозга умеренное количество серовато-прозрачной жидкости. Полушария мозга, мозжечок и ствол головного мозга выделены единым комплексом, вес его – 1420 гр. Рельеф борозд и извилин полушарий мозга и мозжечка, несколько сглажен, мягкая (сосудистая) и

паутинная мозговые оболочки с явлениями рыхлого полупрозрачного отёка бледно-желтоватой окраски, особенно выраженного в проекции теменно-лобных зон полушарий мозга, на участке с нечеткими границами площадью 15 x 12 см толщиной в своей центральной части около 0,4 см. В проекции средней лобной извилины и верхней лобной извилины левого полушария на фоне указанного отёка мягкой мозговой оболочки, участок с более интенсивной желтоватой окраской почти овальной формы с нечеткими границами размерами 5 x 4 x 1,5 см. Сосуды основания головного мозга выражены хорошо, стенки их на ощупь мягкие, спавшиеся, серовато-прозрачные, в просвете сосудов (в частности в просвете позвоночных и базальной артериях), единичные атеросклеротические бляшки бледно-сероватой окраски, перекрывающие просвет сосудов на  $\frac{1}{4}$  диаметра. Просвет сосудов основания мозга на поперечных разрезах овально-щелевидной формы. В областях начала ответвлений черепно-мозговых нервов мягкая мозговая оболочка такого же характера, как и в областях выпуклых поверхностей полушарий мозга, но подобных участков мягкой мозговой оболочки, как в области лобных извилин слева, со стороны основания мозга не обнаружено. Полушария головного мозга вскрыты по методу Буяльского-Флексига. Вещество больших полушарий мозга на разрезе правильного анатомического строения. Вещество мозга на разрезе мягко-плотноватой консистенции, с удовлетворительно выраженной границей между корковым (серым) и белым веществом мозга. С поверхности разреза из перерезанных мелких сосудов выделяется незначительное количество крови умеренно красной окраски в виде мелких капелек, при надавливании на поверхность разреза. Цвет вещества мозга на разрезе, соответствует обычной окраске коры и подкорковых структур, но несколько с более выраженным желтоватым цветом в проекциях, соответствующим участкам отёка мягкой мозговой оболочки с более выраженным желтоватым цветом. В просвете боковых третьего и четвертого желудочков мозга около 40 мл прозрачной жидкости. Конфигурация желудочков мозга не изменена. Дно четвертого желудочка мозга ромбовидной формы. Сосудистые сплетения боковых желудочков головного мозга заметно отечны, синюшно бледно-красноватой окраски. Ядра основания головного мозга не изменены, без следов кровоизлияний. Вещество среднего мозга, моста, продолговатого мозга на разрезе неравномерной беловато-серой окраски с желтоватым оттенком. В проекции моста и продолговатого мозга с тонкими поперечно расположенными участками неравномерно выраженной беловато-серой окраски. Выделяющаяся с поверхности разреза кровь в виде капелек (в скудном количестве, при надавливании), легко счищается лезвием ножа. Очагов кровоизлияний визуально не обнаружено. Вещество полушарий мозжечка на разрезе обычного строения. Рельеф борозд и извилин полушарий мозжечка выражен в такой же степени, как и борозды и извилины полушарий головного мозга. Гипофиз не изменён. По выделению органов рта и шеи, видно, что каких-либо кровоизлияний в мышцах шеи, в околопозвоночной области шеи нет. Шейные позвонки без патологической подвижности. Органы грудной и брюшной полостей расположены правильно, свободной жидкости в полостях нет. Лёгкие не полностью заполняют плевральные полости. Правое лёгкое спавшееся занимает менее  $\frac{2}{3}$  объёма правой грудной полости, спаяно с пристеночной плеврой по задней боковой поверхности на уровне верхней и средней доли спайками трудно отделяемыми от внутренней поверхности плевральной полости. Основная масса лёгкого как бы сконцентрирована у корня его. Левое лёгкое лежит свободно, заметно менее спавшееся, чем правое, занимает около  $\frac{3}{4}$  объёма левой грудной полости. Свободной жидкости в грудных полостях нет, пристеночная плевро серовато-синюшной окраски, влажная, без следов кровоизлияний. Средостение по сравнению с лёгкими, заметно выступает вперёд, переднебоковые поверхности сердечной сорочки свободны от лёгких. Передняя стенка сердечной сорочки без следов жировых наложений. Клетчатка средостения слабо выражена без следов кровоизлияний. Правый купол диафрагмы на уровне 6-7 рёбер, левый на уровне 7-8 рёбер. Большой сальник представлен серовато-тусклой плёнкой без следов жировых наложений. Сальник преимущественно спаян с брюшинной оболочкой передней стенки живота на уровне поперечно-ободочной кишки и петель тонкой кишки, с трудом отделяется пальцами. Нижний край печени выступает изпод края рёберной дуги на 5 см. Большая кривизна желудка уменьшенных размеров, сальниковая сумка со следами светло желтоватого жира. Петли тонкой кишки в спавшемся состоянии, в виде тонких напластований. Толстая кишка от уровня половины поперечно-ободочной кишки и далее по нисходящей, сигмовидной и прямой кишке компактно заполнена содержимым плотным на ощупь с легко прощупываемым крупно бугристым рельефом. Червеобразный отросток лежит свободно. Мочевой пузырь не выступает над уровнем лонного сочленения, мягкий на ощупь. Брюшина серовато-синюшной окраски, гладкая, влажная без кровоизлияний. Свободной жидкости в брюшной полости нет. Органы шеи, грудной полости,

полости живота и малого таза выделены в комбинации методов: Абрикосова-Шора. Сердечная сорочка цела, не напряжена. В просвете её следы прозрачной желтоватой жидкости. Сердце на ощупь дряблое, не спаяно с внутренней стенкой сердечной сорочки. Под наружной оболочкой сердца следы бледно желтоватого жира толщиной по передней поверхности не более 0,2 см. Полости сердца вскрыты по ходу тока крови. В правой половине сердца следы жидкой крови и большое количество рыхло-эластичных свёртков розовато-желтого и красного цвета, объёмом около 80 мл почти полностью заполняют просветы правого предсердия и правого желудочка. Свертки частично спаяны со створками трёхстворчатого клапана и в области дна правого желудочка с умеренным усилием отделяются от внутренней оболочки сердца. В местах спаек свертков крови, внутренняя оболочка сердца слегка шероховата, желтовато-сероватой окраски. Из полости правого желудочка в просвет лёгочного ствола распространяются свертки крови компактно заполняющие просвет сосуда и далее продолжают в просветы лёгочных артерий. На протяжении лёгочного ствола свертки представляют собой единый колбасовидный слепок, умеренно спаянный с внутренней оболочкой сосуда, на ощупь упруго-эластической консистенции, с поверхности гладкий на разрезе от тёмно-красной до розовато-желтоватой окраски, влажный. Внутренняя оболочка легочного ствола неравномерной розовато-желтоватой окраски, слегка шероховата. В полостях левого предсердия и левого желудочка большое количество свертков желтовато-красноватой окраски почти такого же объёма и следы жидкой крови. Внутренняя оболочка сердца в просвете левого желудочка серовато-синюшной окраски с желтоватым оттенком. Сердце весом 420 гр., размерами 11 x 10 x 5,5 см. Сеть коронарных артерий обычного строения. Стенки коронарных артерий на ощупь жестковаты. На разрезе просвет их зияет, стенки артерий несколько утолщены, в просвет сосудов выступают мелкие атеросклеротические бляшки бледно-желтоватой окраски, перекрывающие просвет на  $\frac{1}{4}$  диаметра, что особенно заметно на протяжении просвета передней межжелудочковой ветви левой коронарной артерии. Под наружной оболочкой сердца каких-либо кровоизлияний нет. Створки клапанов серовато-синюшные, эластичные на ощупь, рельеф сосочковых мышц выражен обычно. Толщина стенки левого желудочка сердца 2,6 см. правого – 0,5 см. Мышца сердца на ощупь мягко-эластическая, местами дрябловатой консистенции. На разрезе красноглинистой окраски, неравномерной интенсивности за счет чередования участков синюшно-красной и серовато-красной окраски. На их фоне, особенно в толще стенок левого желудочка, умеренное количество редких нитевидных прослоек бледно-сероватой окраски. В толще (среднем слое) передней стенки левого желудочка на фоне выше указанной окраски сердечной мышцы, видны единичные, мелкоточечного характера редко расположенные кровоизлияния темно-красного цвета. В просвете аорты и полых вен следы жидкой крови с мелкими рыхлыми тёмно-красными свертками. Внутренняя оболочка аорты бледно-желтая, гладкая, с наличием мелких серовато-белых атеросклеротических бляшек, выступающих над поверхностью внутренней оболочки брюшного отдела аорты, особенно вокруг устья чревного ствола. Ширина развёрнутой части аорты – 8 см, ширина расхождения между краями поперечного разреза её – 5,5 см. Селезёнка бобовидной формы, размерами 14 x 9 x 2 см, весом 210 гр. Капсула селезёнки мелкоморщинистая, блестящая. Ткань селезёнки на разрезе темно-красной окраски с серовато-синюшным оттенком с умеренным соскобом. Язык обычной формы и размеров, мышцы языка на разрезе серовато-красной окраски без кровоизлияний. Глоточные миндалины обычной формы и размеров, на ощупь упругие, на разрезе серо-красные. Вход в гортань свободен. Подъязычная кость, хрящи гортани, кольца трахеи целы. В просвете гортани, трахеи и крупных бронхов, по их стенкам, умеренное количество розовато-сероватой слизи. Слизистая оболочка гортани, трахеи, крупных бронхов равномерно бледно-желтой окраски. Правое лёгкое на ощупь дрябло-суховатое, весом 350 гр с поверхности сетчато-пёстрой сероватой и темно-сероватой окраски. На разрезе по цвету такого же характера, с добавлением неравномерной красноватой окраски. С поверхности разреза лёгочной ткани, при надавливании почти не выделяется жидкости, из перерезанных мелких бронхов умеренно выделяется вязкая густая желтовато-зеленоватая жидкость. Левое лёгкое мягко-эластическое, уплотнено в прикорневых зонах, весом 500 гр., с поверхности с сетчатым рисунком, с мелкими черными вкраплениями, общей серовато-красноватой окраски. С поверхности разреза ткань лёгкого серо-красного цвета, при надавливании, с поверхности разреза, выделяется умеренное количество мелкопузырчатой пенистой жидкости розоватой окраски и незначительное количество жидкой темно-красной крови. Из перерезанных мелких бронхов в умеренном количестве выделяется густая вязкая слизистая жидкость желтовато-зеленоватой окраски. Просвет пищевода свободен, продольные складки слизистой его выражены удовлетворительно, слизистая пищевода бледно-

серая с желтоватым оттенком. Желудок резко уменьшен в объёме (в наличии только его 2/5 объёма), в просвете его следы желтовато-сероватой слизи без различимых компонентов пищи. Слизистая желудка серовато-желтая с умеренно выраженной складчатостью. В просвете 12-перстной кишки следы желтоватой слизи. Слизистая кишки без особенностей. В просвете тонкой незначительное количество обычного, для этого отдела кишечника. Слизистая тонкой кишки без особенностей. В просвете толстой кишки, начиная от уровня половины поперечно-ободочной кишки и далее по просвету нисходящей, сигмовидной и прямой, большое количество, плотно расположенных друг с другом, каловых камней жестких на ощупь, общим весом около 2000 гр. . Анатомические части поджелудочной железы выражены удовлетворительно. Прямая и сигмовидная кишка значительно растянуты. Железа на ощупь мягко-эластическая, ткань её на разрезе серовато-желтая, дольчатая без кровоизлияний. Печень массой 1550 гр, размерами 24 x21 x16 x7x6 см, капсула печени гладкая, блестящая. Нижний край печени заострён, ткань печени упруго-эластическая. Печень рассечена разрезом по методу Абрикосова (одним горизонтальным разрезом от левой к правой доле). Ткань на разрезе глинисто-желтоватой окраски с неравномерным буроватым оттенком, с поверхности разреза при надавливании выделяется незначительное количество жидкой крови темно-красного цвета. Желчные пути проходимы. В просвете желчного пузыря около 10 мл густой темно-желтой желчи. Слизистая пузыря бархатистая, темно-желтая. Надпочечники листовидной формы. На разрезе корковое вещество желтое, мозговое темно-коричневого, граница между ними различима. Жировая капсула почек выражена слабо. Почки бобовидной формы, капсула почек снимается легко, обнажая гладкую поверхность. Правая почка массой 110 гр, размерами 11x7x3 см, левая почка – 108 гр, размерами 11x6x2 см. Ткань почек на разрезе с хорошо различимым корковым и мозговым веществом. Корковое вещество бледно-желтое с глинистым оттенком, мозговое с обычным рисунком, цвет мозгового вещества - бледно-коричневатый. Границы между корковым и мозговым веществом четко выражены в виде тонкой неравномерной каймы красноватой окраски. Лоханки, мочеточники свободны. Слизистая лоханок бледно-желтоватая. С поверхности разреза ткани почек, при надавливании выделяется скудное количество крови. В мочевом пузыре около 20 мл мутно-желтой мочи, слизистая пузыря серовато-желтая. Предстательная железа на ощупь мягко-эластическая, с поверхности и на разрезе дольчатая серовато-желтая, обычных размеров. Щитовидная железа на ощупь мягко-эластической консистенции, ткань на разрезе дольчатая, синюшно-красная, доли щитовидной железы обычных размеров. На протяжении дуги шестого ребра слева по средней подмышечной линии утолщение его на участке 4 x3 см толщиной около 2-х см. Каких-либо повреждений при внутреннем исследовании не обнаружено. Кости таза, позвоночника целы. Для судебно-химического исследования, на содержание алкоголя, взяты кровь и моча. Для гистологического исследования взяты кусочки внутренних органов: ствол мозга – 2; кора с подкоркой и оболочками – 2; тромб из лёгочного ствола – 3; сердце – 2; легкие – 4; почка – 2; селезёнка – 1; поджелудочная железа – 1; печень – 1.

**Врач – специалист** \_\_\_\_\_ **Петров И.В**  
(подпись)

**Данные лабораторных исследований:**

Из акта судебно-химического № 22 ... от ... .03 февраля... г. следует, что при судебно-химическом исследовании крови и мочи от трупа Иванова П.М., этилового алкоголя не обнаружено.

Данные гистологического исследования кусочков внутренних органов взятых от трупа см. в Акте судебно-гистологического исследования № 09- ... /... от 10 февраля...г. Из гистологического заключения следует: «Гемоциркуляторные расстройства внутренних органов в виде: неравномерного кровенаполнения, кровоизлияний, микрогеморрагий, тромбоза, отёка лёгких. Дистрофические изменения в паренхиматозных органах. Признаки кардиомиопатии. Мелкоочаговая гнойная пневмония. Гнойный бронхит. Прижизненный сверток крови в просвете легочного ствола (макроскопически).».

-----  
--  
АНАЛИТИЧЕСКАЯ ЧАСТЬ Акта  
ЭТАЛОН ОТВЕТА  
Судебно-медицинский диагноз:

**I Основное Патологическое Состояние (ОПС), связанное с патологией Центральной Нервной Системы (ЦНС- головного мозга и его оболочек) не установленного происхождения(ТРАВМА/ ЗАБОЛЕВАНИЕ ГОЛОВНОГО МОЗГА?), с выраженной клиникой и морфологией, длительно текущего гиподинамического синдрома, т.е. с потерей или с резким ограничением двигательной активности (в дальнейшем – «ОПС не установленного происхождения»).**

**1.1.** Обнаружены морфологические признаки бывшего **ОПС не установленного происхождения**, относящиеся к ранее бывшим субарахноидальным кровоизлияниям в проекции выпуклых (конвексимальных) и базальных поверхностей полушарий головного мозга:

- мягкая (сосудистая) и паутинная оболочки головного мозга с явлениями рыхлого полупрозрачного отёка бледно-желтоватой окраски, особенно в проекции теменно-лобных зон полушарий и диффузного характера со стороны основания мозга. Нечетко ограниченный очаг более интенсивного отека желтоватой окраски мягкой и паутинной оболочек головного мозга в проекции средней лобной извилины (5 x 4 x 1,5 см);

- цвет вещества мозга на разрезе, соответствует обычной окраске коры и подкорковых структур, но несколько с более выраженным желтоватым цветом особенно в проекциях, соответствующим участкам отёка мягкой мозговой оболочки, которые имеют более выраженный желтоватый цвет;

- отёк сосудистых сплетений желудочков мозга;

- неравномерная окраска вещества ствола мозга на разрезе;

- **гистологически:** мягкие оболочки головного мозга с неравномерно полнокровными сосудами и наличием на небольших участках единичных мезенхимальных клеток с наличием гемосидерофагов;

- в толще коркового вещества головного мозга очаг разряжения вещества мозга с большим скоплением мезенхимальных клеток;

- в коре полушарий головного мозга и веществе ствола мозга явления дистрофии нейроцитов, периваскулярный и перипеллюлярный отёк, неравномерное кровенаполнение, микрогеморрагии.

**Пояснения ОПС не установленного происхождения:**

**2.1. Основное (главное) Осложнение (как непосредственная причина смерти).**

Тромбоэмболия сосудов правой половины сердца - легочного ствола и лёгочных артерий, повлекшая острую сердечно-лёгочную недостаточность с проявлениями острых гемодинамических расстройств внутренних органов, развившаяся на почве длительно текущего гиподинамического синдрома (длительного обездвиживания) и септического тромбофлебита в объёме обширной подкожно-субфасциально-межмышечной флегмоны правого бедра объёмом 30x14x4см.

**2.2. Добавочные Осложнения, способствовавшие возникновению Основного (главного) Осложнения:**

- кахексия (болезненное истощение, септическое состояние);

- полиорганная дистрофия;

- кардиомиопатия;

- двухсторонняя мелкоочаговая гнойная гипостатическая пневмония;

- гнойный бронхит;

- жировая дистрофия печени;

- копростаз в форме плотного конгломерата каловых камней по ходу поперечно- ободочной, нисходящей, сигмовидной и прямой кишок;

- обширные наружные **пролежни** крестцово-копчиковой области и областей тазобедренных суставов в стадии влажной некротической инфильтрации и нагноения с обнажением костных поверхностей в местах систематического сдавления, за счет длительного вынужденного неподвижного положения тела.

**III Заболевания и последствия заболеваний, которыми страдал субъект при жизни и которые не связаны по своей природе с развитием ОПС не установленного происхождения:**

**3.1.** Ишемическая болезнь сердца. Мелкоочаговый атеросклеротический кардиосклероз. Слабо стенозирующий атеросклероз коронарных артерий сердца. Слабо выраженный атеросклероз сосудов головного мозга.

**3.2.** Последствия ранее перенесённого (не менее нескольких лет назад) хирургического оперативного вмешательства направленного на резекцию желудка (в наличии 2/5 объёма желудка,

спайки большого сальника с брюшинной оболочкой передней стенки живота, послеоперационный прямолинейной формы рубец по средней линии передней стенки живота).

Врач – специалист \_\_\_\_\_ Петров И.В.  
(подпись)

« \_\_\_ » \_\_\_\_\_ ...Г.

### ЗАКЛЮЧЕНИЕ

На основании данных судебно-медицинского исследования трупа Иванова П.М.1959 рождения, данных проведённых лабораторных исследований, прихожу к следующему заключению:

1.1. Смерть гр.- на Иванова П.М. непосредственно наступила от тромбоэмболии легочного ствола и лёгочных артерий, повлекшей острую сердечно-лёгочную недостаточность с проявлениями острых гемодинамических расстройств внутренних органов, развившейся на почве длительно текущего гиподинамического синдрома (длительного обездвиживания) и септического тромбофлебита в объёме обширной подкожно-субфасциально-межмышечной флегмоны правого бедра (см. п. 2.1. судебно-медицинского диагноза).

1.2. При этом, тромбоэмболия легочного ствола и лёгочных артерий явилась основным (конечным) осложнением ОПС не установленного происхождения (см. часть I – ю судебно-медицинского диагноза), повлекшего у Иванова П.М. длительно текущий гипостатический синдром (т.е. длительное обездвиживание).

1.3. Установленные осложнения (Основное и Добавочные, см. п.п. 2.1., 2.2. судебно-медицинского диагноза), свидетельствуют о длительном состоянии обездвиживания Иванова П.М. (в течение не менее чем 1-2 месяцев), от момента образования ОПС не установленного происхождения, до момента наступления смерти, что и является давностью образования ОПС.

1.4. Указанные выше осложнения, диагностированные при настоящем судебно-медицинском исследовании трупа Иванова П.М., стоят в ПРЯМОЙ причинной связи с ОПС не установленного происхождения, которое выражалось в форме внутрочерепных кровоизлияний.

2. ОПС не установленного происхождения носит объективные морфологические признаки, свидетельствующие о ранее образовавшихся у Иванова П.М. субарахноидальных кровоизлияниях в проекции выпуклых (конвексительных) и базальных поверхностей полушарий головного мозга. Давность происхождения субарахноидальных кровоизлияний (т.е. внутрочерепных, точнее подбололочечных кровоизлияний головного мозга у Иванова П.М.), не менее двух месяцев (см. п. 1.2. судебно-медицинского диагноза).

3. При судебно-химическом исследовании крови и мочи, взятых от трупа Иванова П.М., этилового спирта не обнаружено.

4. Природу (происхождение) ОПС (что это было: Заболевание головного мозга? Травма головного мозга?), в настоящем установить достоверно не представляется возможным, ввиду отсутствия медицинских документов (истории болезни, амбулаторной карты Иванова П.М.), где должна содержаться медицинская информация о его состоянии здоровья за последние месяцы до наступления смерти.

Ввиду чего, в настоящем, объективно определить категорию смерти («Насильственная»? «Ненасильственная?»), и вид наступления смерти («Смерть наступила от заболевания головного мозга?», «От механического повреждения головного мозга?»), не представляется возможным.

5. ОПС не установленного происхождения (в форме внутрочерепных кровоизлияний) у Иванова П.М., ввиду вызванных этим ОПС Основного и Добавочных осложнений (см. п.п. 2.1., 2.2. судебно-медицинского диагноза), повлекло у Иванова П.М. ВРЕД ЗДОРОВЬЮ, который имел квалифицирующие признаки ТЯЖКОГО вреда здоровью.

6. Логика понимания причинно-следственных связей в обстоятельствах смерти Иванова П.М.:

- не было бы ОПС не установленного происхождения, не было бы Основных и Добавочных осложнений повлекших смерть.

Врач – специалист \_\_\_\_\_ Петров И.В.  
(подпись)

#### **Тема 4. Производство судебно-медицинской экспертизы (исследования) вещественных доказательств и объектов биологического и иного происхождения.**

##### **Ситуационная задача**

Текст из протокола осмотра места происшествия следует:

« ... Местом обнаружения трупа является жилая комната коммунальной квартиры по адресу ... . Температура воздуха в помещении, на период осмотра места происшествия, + 22 градуса. Площадь комнаты размером .... Предметная обстановка нарушена ... . Предметы мебели и их содержимое в беспорядке ... Пол покрыт линолеумом... . Труп в положении лежа на спине, лицом вверх, несколько вполоборота направо. Одежда выше пояса отсутствует ... Правая рука согнута в локтевом суставе, кисть и предплечье её лежат ладонной поверхностью на правой половине грудной клетки. Между вторым и третьим полусогнутых пальцев правой кисти расположен в косо-вертикальном положении клинок финского ножа, выступающий рукояткой наружу из щелевидной раны в области около-грудинной линии слева в третьем межреберье. Влажным тампоном от имеющихся наложений красно-бурой жидкости, похожей на кровь, очищены края и концы раны. Края раны ровные. Со стороны острого края клинка, конец раны заострён, без видимых осаднений. Со стороны тупого края клинка, конец раны П-образный, осаднён. 5 см. Длина раны соответствует ширине выступающей части клинка. Длина выступающей части клинка ножа и рукоятки – 17 см. Длина выступающей части клинка – 5 см. Ширина выступающей части клинка – 2,5 см. Тупой край (обух клинка), толщиной 3 мм. От раны идут полу-засохшие потёки красно-бурой жидкости, похожей на кровь, направленные по ходу правой переднебоковой поверхности грудной клетки, переходящие на поверхность пола. С правой стороны трупа, в области правой половины туловища, на полу, лужа аналогичной слегка подсохшей жидкости, размерами 37х32 см. Левая рука отведена от туловища влево, полусогнута в локтевом суставе. Ноги сведены вместе, полусогнуты в коленных суставах ... Труп мужчины, на вид 45-50 лет, правильного телосложения, удовлетворительного питания, длина тела 175см. Кожные покровы бледно-серой окраски, с бледно-желтым оттенком, чистые, эластичные. Труп холодный на ощупь во всех отделах, кроме подмышечных областей и паховых складок, где труп слегка на ощупь теплый. Трупные пятна выражены удовлетворительно, синюшной окраски с красно-фиолетовым оттенком, расположены по заднебоковым поверхностям туловища, преимущественно справа, по заднебоковым поверхностям плеч, бёдер и голеней. При надавливании пальцем на трупное пятно в области поясницы справа (с усилием не более 6-8 кг), окраска трупного пятна бледнеет, на время 10 час.10 мин. 26.04.2017 г., и восстанавливает окраску через 10 мин. Трупное окоченение выражено хорошо в жевательных мышцах (нижняя челюсть не отводится вниз), и умеренно выражено в мышцах конечностей. Наружные признаки гниения отсутствуют. Глаза полузакрыты. Зрачки округлой формы, в диаметре по 0,5 см. При сжимании глазных яблок с боковых поверхностей конфигурация их не изменяется. При сжимании глазных яблок по верхне-нижним поверхностям, конфигурация зрачков также не изменяется. Роговицы в областях неприкрытых веками мутные, тусклые, серовато-желтоватого цвета в форме полос заострённых по концам в области углов глаз. Роговицы под веками – прозрачные, влажные. При двукратном измерении температуры трупа ртутным термометром (последний введён в прямую кишку трупа на глубину не менее 10 см), с интервалом 1 час, получили значения термометрии: + 30 и +29,2 градусов. При резком ударе ребром толстой металлической линейки по области двуглавой мышцы левого плеча, остаётся слегка ощутимая на ощупь вмятина, без образования выступающего пол кожей мышечного валика. Признаков гниения нет. ...». После транспортировки трупа в судебно-медицинский морг, при осмотре трупа в секционном зале бюро судебно-медицинской экспертизы ... через 1,5 часа после проведённого осмотра трупа на месте обнаружения, установили факт частичного перемещения трупных пятен на левую переднебоковую поверхность грудной клетки.

##### **Задание**

##### **ВОПРОСЫ (??):**

1. Определить давность наступления смерти с обоснованием ответа.
2. Определить ориентировочные признаки морфологии и механики обнаруженного на трупе повреждения.

### **ЭТАЛОН ОТВЕТА на ВОПРОС-1:**

- смерть наступила около 12 часов назад от момента осмотра трупа на месте обнаружения (на месте происшествия).

Об этом свидетельствуют:

- состояние трупных пятен в стадии диффузии, о чём говорит длительность реакции восстановления их окраски на надавливание;
- состояние удовлетворительно выраженного трупного окоченения;
- отрицательный признак Белоглазова – Рипо;
- наличие пятен Лярше;
- отсутствие образования мышечного валика при ударе ребром толстой металлической линейки по области двуглавой мышцы плеча (отсутствие идиомускулярной опухоли);
- полученные значения термометрии трупа при осмотре его на месте обнаружения;
- факт частичного перемещения трупных пятен спустя 1,5 часа после осмотра его на месте обнаружения, что произошло за счёт изменения положения трупа при транспортировке в морг.

### **ЭТАЛОН ОТВЕТА на ВОПРОС-2:**

- установлены морфологические признаки колото-резанной раны. О чём свидетельствуют её основные морфологические признаки: рана щелевидной формы, один конец раны острый, другой – тупой, П-образный, длина раны соответствует ширине выступающей над поверхностью грудной клетки ширине клинка ножа.

Отсутствие признака «дополнительного разреза», свидетельствует об однократном, вероятнее всего ударном воздействии, колюще-режущего предмета, выступающего из раны.

Состояние органов грудной клетки в области и в проекции раны, исчерпывающие конструктивные особенности клинка ножа, ориентация клинка ножа относительно поверхности грудной клетки и её внутренних органов, будут установлены позже, при судебно-медицинском исследовании (экспертизе) трупа в морге.

## **Тема 5. Производство судебно-медицинской экспертизы (обследования) при травмах различного генеза.**

### **Ситуационная задача.**

Задание: ответить на вопросы о степени тяжести вреда, причинённого здоровью человека.

#### **Текст задачи.**

#### **Обстоятельства дела:**

Из постановления известно, что 11.11.20... г., примерно в 13 час. 00 мин. водитель Духонина О.В., управляя автомобилем ВАЗ 2115 г/н Р ... 63, двигаясь на перекрёстке ул. Революционная и ул. Подшипниковая, допустил наезд на пешехода Н. и К. . В результате Дорожно-Транспортного-Происшествия (ДТП), пешеход (несовершеннолетняя) К., получила телесные повреждения.

#### **Исследовательская часть:**

Из титульного листа истории болезни (медицинской карты стационарного больного) № 1021... ...(10) на имя потерпевшей К., 20... г. рождения следует, что К., в возрасте 8 лет, 11 ноября 20... года, в 14 час.24 мин. экстренно, была доставлена в стационар ОКБ им. В.Д. Середавина (отделение реанимации), с диагнозом: «ЗЧМТ. Ушиб головного мозга ср. ст. тяжести с формированием контузионного очага в пр. височной доле, САК. Линейный перелом правой теменной кости. Ушиб мягких тканей, подпапневротическая гематома правой теменной области.». Из данных осмотра, произведённого хирургом 1ДГКБ, от 11 ноября 20... г., в 13 час.05 мин., следует: « В затылочной области имеется осаднение кожи, умеренный отёк мягких тканей. Движение в суставах в полном объёме, осевая нагрузка на грудную клетку отрицательная, клинических данных за костно-травматическую патологию нет. Живот мягкий, безболезненный. Данных за повреждение внутренних органов нет. Диагноз: ЧМТ ?». Из данных осмотра, проведённого нейрохирургом в день поступления, в стационар ОКБ им. В.Д. Серидавина, в 14 час. 10 минут, следует: «Экстренная госпитализация. Жалобы на периоды загруженности, сменяющиеся психомоторным возбуждением, рвоту, головные боли. Со слов матери ребёнка, известно, что 11 ноября 20... г., около 12.45. их сбила машина (ребёнка держала на руках), на пересечении Революционной и Подшипниковой (ВАЗ-2110), ребёнок упал, ударился затылком об



асфальт, сознания не терял, три раза рвало. Состояние средней тяжести. N. status: В сознании, оглушение ср. степени. Зрачки без асимметрии. Осмотр затруднён – активно сопротивляется. Движения глазных яблок в достаточном объёме. Лицо симметричное. Чувствительность сохранена. Нормотонус, М5, сух.р. справа больше выражены, чем слева, снижены слева. Стопных знаков нет. Менингеальные с-мыабс. Для исключения внутричерепной гематомы назначена КТ. Диагноз: ЗЧМТ. Ушиб головного мозга ср. ст. тяжести с формированием контузионного очага в пр. височной доле, САК. Линейный перелом правой теменной кости. Ушиб мягких тканей, подпапневротическая гематома правой теменной области. Ребёнок осмотрен хирургом в больнице Пирогова, исключена травма внутренних органов. На данный момент в оперативном лечении не нуждается, госпитализирована в РО». Из описания состояния пострадавшей на 11.11. .. г. 14 час.30 мин. : « Ребёнок доставлен из приёмного отделения на руках с матерью ... Состояние ближе к среднетяжелому. В сознании, беспокойная, плачет при осмотре. Зрачки одинаковы фотореакция живая, содружественная. Менингеальных знаков, очаговой симптоматики нет. На коже туловища отмечаются пятна с сосудистым рисунком – след отражающие гематомы, кожные покровы чистые, бледно-розовые, ... справа в теменной области отмечается припухлость мягких тканей, гематома. Со стороны костно-мышечной системы патологии не выявлено. Тургор тканей удовлетворительный. ... чистое дыхание ... хрипов нет. Тоны сердца ясные, ритмичные. Гемодинамика стабильная. Живот мягкий, безболезненный, печень, селезёнка не увеличены ...». Из данных осмотра 11 ноября 20... г., на 17 час. 50 мин. следует: «Объективно: Девочка спит. При осмотре открыла глаза и снова уснула. Правильного телосложения, удовлетворительного питания, кожа обычной окраски, чистая. Слева в области живота и грудной железы – депигментированные пятна с выраженным капиллярным рисунком размером 3 и 1 см в диаметре соответственно. Носовое дыхание свободное, видимые слизистые розовые. Голова гидроцефальной формы, усиленных венозный рисунок в обл. головы, лба. Висков. В лёгких дыхание пуэрильное, хрипов нет. ЧД 28 в мин. Тоны сердца ритмичные, пульс 120 в мин. Живот мягкий. Печень, селезёнка не пальпируется. Физиологические отправления не нарушены. Со слов персонала Диагноз: ЗЧМТ. Сотрясение головного мозга». Из описания КТ головного мозга от 11.11.20... г. следует: «В субарахноидальных пространствах лобной области (передний отдел межполушарной щели) и в правой височной области определяются гипер ...ные участки, соответствующие плотности крови. Образования средней линии не смещены. Боковые желудочки в области ... 0,8 см. Подпаутинные пространства конвексимальной поверхности сохранены. Определяется линейный перелом правой теменной кости без смещения. На уровне перелома подкожная гематома». 12 ноября 20... г. осмотрена окулистом: «Среды обоих глаз спокойны, прозрачны. Соски зрительных нервов бледно-розовые, границы четкие, сосуды без патологии». Из записей наблюдений 11-12 ноября 20... г.: « Состояние стабильное ближе к средне-тяжелому. ... Периодически беспокоилась вечером звала маму. ... кожа видимые слизистые чистые ... В сознании, адинамична, зрачки одинаковы, фотореакция живая. ... с утра попила воды. Рвоты не было. ...». Из наблюдений педиатра от 15 ноября 20... г. : « Жалобы на повторную рвоту с 14 ноября. Температура не повысилась. ... При осмотре девочка капризничает, кожа бледная. Зев спокойный. ...». Из наблюдений от 17 ноября 20... г.: «Вечером 16 ноября 20... г. была однократная рвота. На утро состояние ближе к удовлетворительному, жалоб нет. N. status: без отрицательной динамики. КТ – контроль от 16 ноября 20... г.: контузионно-геморрагический очаг 2,3x1,0 см, смещения структур нет. САК по намёту мозжечка. В условиях реанимационного зала LP: поле обработано йодом, дважды спиртом, под масочным наркозом выполнена LP на уровне L 4-5, ликвор б/цв, пр-й, вытекает частыми каплями, взят на анализ, спирт, ас/повязка». Из данных анализа спинномозговой жидкости от 17 ноября 20... г.: «Цвет-бесцветный; прозрачность- прозрачная; цитоз – 2 лимфоцита в мм<sup>3</sup> ; белок – 0,033% ...р. Панди – отр.». Из описания КТ головного мозга от 16.11.20... г. следует: «В переднем отделе височной области справа конвексимально вокруг геморрагического очага появилась зона пониженной плотности 2,3x1,0 см. Признаки субарахноидального кровоизлияния по намёту мозжечка. Образования средней линии не смещены. Боковые желудочки, подпаутинные пространства конвексимальной поверхности без динамики». 17 ноября – была однократная рвота. 19 ноября 20... г.: «Жалобы на 2-кратную рвоту. Состояние ближе к средней тяжести. N. status: без очаговой симптоматики. ... Учитывая сроки после травмы, КТ-контроль, ан-з ликвора, заключение нет данных за раздражение мозговых оболочек, что может вызвать рвоту. Предположительно рвота связана с дискинезией, раздражением ЖКТ ...сикозом». 19 ноября 20... г.: « Новых жалоб нет. Состояние стабильное. На инфузионном питании. .. Кожа бледная, чистая, «синяки» под глазами

...». Из наблюдения педиатра от 22 ноября 20... г.: «Жалобы на общую слабость, плохой аппетит. Общее состояние средней тяжести с положительной динамикой. Тяжесть обусловлена астеническим синдромом. На осмотр реагирует спокойно, команды выполняет послушно. Рвоты за минувшие сутки не было. ... АД 105 и 65 мм.рт.ст., АД бедро 110 и 70 мм.рт.ст. . Пульсация на а. dorsalispedis хорошая. Живот мягкий, безболезненный, печень и селезёнка не увеличены. ...». 23 ноября 20... г.: « ... Новых жалоб нет. Общее состояние средней тяжести, ближе к удовлетворительному. Стала активнее, лучше аппетит. Рвоты больше не было. Не температурит. ...». 24 ноября 20... г. был удалён подключичный катетер справа, без осложнений. 24 ноября 20... г. осмотрена лор-врачом, из данных осмотра следует: АД – полости, в задней области гематома. AS – в норме. Полость носа, глотки без особ. Слух не изменён.». 25 ноября 2010 г., была осмотрена психотерапевтом: Девочка получила лечение с седативной целью. Диагноз: Последствия ЗЧМТ. Невротические реакции». «26 ноября 20... г – неврологический статус без очаговой и общемозговой симптоматики. 25 ноября 20... г., осмотрена психотерапевтом (последствия ЗЧМТ). Рекомендовано продолжить лечение амбулаторно. 26 ноября 20... г. выписана на амбулаторное лечение с рекомендациями (лечение у невропатолога). Диагноз клинический при выписке: «ЗЧМТ. Ушиб головного мозга ср. ст. тяжести с формированием контузионного очага в правой височной доле. САК. Линейный перелом пр. теменной и височной костей. Ушиб м/тканей пр. теменной области.».

В представленной истории болезни имеется лист ксерокопии (не заверенный) из ОКБ им. Середякина г. Самары, датированный от 30 декабря 20... г. Компьютерной Томографии (КТ) головного мозга К., 20... г. рождения. В описании протокола исследования указано: «На серии сканограмм по стандартной программе интракраниально справа в височно-конвекситальной области (проекция латеральной щели) определяется участок пониженной плотности, соответствующий плотности ликвора, неправильной формы, с четкими контурами, размерами 2,2x1,2x2,5 см. В затылочной доле справа в проекции белого вещества определяется округлой формы, ликворной плотности киста 0,5x0,6 см. Образования средней линии не смещены. Несколько расширены боковые желудочки справа 1,0 см, слева 0,9 см в области ... и единичные подпаутинные пространства по конвексу. ЗАКЛЮЧЕНИЕ: Последствия ушиба мозга справа в височной области. Старый перелом правой теменной и височной костей».

Анализ представленных рентгенограммы грудной клетки и компьютерных томограмм головного мозга (проконсультированы в рентгенологическом отделении ГКБ № 1 им. Пирогова г. Самары). На рентгенограмме (№ 616... от 11.11.20... г.) грудной клетки, на имя К., какой-либо патологии не определяется. На представленных горизонтальных проекциях головного мозга и черепа на 2-х негативных листах КТ головного мозга (один лист от 30 декабря 20... г. – изображения тринадцати горизонтальных проекций черепа и одна боковая; другой лист от 16 ноября 20... г.) на имя К., 18 июля 200... г. рождения, на нижнем (увеличенном) снимке в первом вертикальном ряду (см. негативный лист от 30 ноября 20... г, с тринадцатью горизонтальными проекциями и одной боковой), видна косопоперечная линия «затемнения» в проекции костного профиля свода черепа в правой теменно-височной зоне (перелом). На негативных горизонтальных «срезах» КТ (на листе от 16 ноября 20... г.), визуализируются в переднем отделе височной области справа конвекситально локальная зона пониженной плотности, соответствующая проекции перелома в правой теменно-височной области.»

#### **Задание.**

Ответить в письменной форме на вопросы:

1. Какие повреждения устанавливаются у потерпевшей К., каков механизм их образования?
2. Какова степень тяжести вреда здоровью, причинённого К., по факту полученных ей повреждений ?

#### **Эталон ответа:**

##### **ВОПРОС-1:**

- за период пребывания на стационарном лечении (с 14 час. 24 мин. 11 ноября 20... года по 26 ноября 20... г.), а также при проведении контрольной компьютерной томографии головного мозга 30 декабря 20... г., у потерпевшей К., 200... г. рождения, были установлены объективные признаки закрытой тяжелой черепно-мозговой травмы в проекции правой половины черепа с локальным повреждением мягких тканей головы в форме гематомы в правой теменно-височной области, линейного перелома правых теменной и височной костей без смещения с прилежащим

очагом ушиба головного мозга, выраженного локальным геморрагическим очагом, граничащим с кровоизлиянием под паутинную оболочку мозга по намёту мозжечка (в дальнейшем – ЧМТ).

ЧМТ образовалась от однократного прямого воздействия тупого твердого предмета с преобладающей поверхностью в правую теменно-височную область.

#### **ВОПРОС-2:**

- ЧМТ причинённая несовершеннолетней потерпевшей К., 200... г. рождения - относится к категории повреждений, влекущих ТЯЖКИЙ ВРЕД здоровью по признаку опасности для жизни, что применимо к соответствующим положениям Правил определения степени тяжести вреда, причинённого здоровью человека, утверждённых Постановлением Правительства РФ от 17 августа 2007 г., № 522, и пунктов, «б.1.», «б.1.2.» Приложения к приказу Минздравсоцразвития от 24 апреля 2008 г. № 194н «Об утверждении медицинских критериев определения степени тяжести вреда, причинённого здоровью человека».

### **Тема 6. Производство судебно-медицинской экспертизы (обследования) в отношении живого лица при повреждениях от тупых предметов и острых орудий**

#### **Ситуационная задача**

Условие задачи: предоставлен макропрепарат по заявленной теме (череп с двумя дырчатыми переломами костей, составляющих мозговую полость).

#### **Задание:**

- выполнить описание макропрепарата в целом и описание непосредственно повреждений. В описании повреждений отметить: их локализацию и взаиморасположение, относительно костных анатомических элементов черепа; размеры и форму отверстий переломов со стороны наружной и внутренней костных пластинок, характер краёв и стенок дырчатых переломов;

- сформулировать, в письменном виде, медико-экспертное заключение, с составлением ответов на следующие вопросы:

1. Какие повреждения имеются в костях черепа? Классифицировать повреждения по характеру их морфологии, применительно к классификации переломов костей черепа.

2. Определить элементы механики образования повреждений костей черепа:

- от воздействия каких предметов образовались повреждения, применительно к классификации «*тупых*» и «*острых*» предметов?

- вид воздействия (удар, сдавление, трение, комбинация воздействий), воздействия «*прямого*» или «*непрямого*» (конструкционного) характера?

- количество воздействий, их последовательность?

- направление действия травмирующей силы относительно тела человека, находящегося в вертикальном положении?

3. Имеет или нет макропрепарат отношение к теме «*огнестрельных повреждений*»?

4. Если имеет, то последствием какого ранения данные повреждения явились: «*огнестрельного пулевого ранения*», «*огнестрельного дробового ранения*», «*осколочного ранения*», ранения при обстоятельствах взрывной травмы?

5. Если «*огнестрельного пулевого ранения*», то определить: ранение черепа было каким – «*слепым*» проникающим или проникающим «*сквозным*», или «*касательным*»?

6. Если «*сквозным*», то определить локализацию входного и выходного пулевого отверстия и направление движения пули в полости черепа.

7. Высказаться ориентировочно о диаметре пули.

8. Возможно или нет категорично установить дистанцию выстрела (выстрел «в упор», выстрел с «близкой дистанции», выстрел с «дальней дистанции»), если нет, то почему?

9. Высказаться о причине наступления смерти.

#### **ЭТАЛОН ОТВЕТА по заданию**

#### **Задание:**

- выполнить описание макропрепарата в целом и описание непосредственно повреждений. В описании повреждений отметить: их локализацию и взаиморасположение, относительно костных анатомических элементов черепа; размеры и форму отверстий переломов со стороны наружной и внутренней костных пластинок, характер краёв и стенок дырчатых переломов;

ОПИСАНИЕ макропрепарата № ... : « ... Препарат представлен черепом (лицевой скелет, основание черепа, отдельно - свод черепа). В области лобной кости (снаружи), по срединной линии, располагается округлой формы дырчатый перелом, отверстие которого имеет округлую форму, в диаметре 1,1 см (11 мм), открывается в полость черепа. Центр отверстия расположен на 2,5 см выше центра углубления надпереносья. Стенки перелома, по толщине лобной кости (на видимом распиле – толщина её 0,8 см), равномерно, от края окружности дырчатого перелома, скошены кнаружи. На наружной костной пластике, внешние края дырчатого перелома, образуют окружность в диаметре 2,2 см (22 мм). Внешние края дырчатого перелома (на наружной костной пластике), неровные. Таким образом, общая картина дырчатого перелома в области лобной кости, объёмно представляет собой фигуру усечённого конуса. Узким основанием является округлое отверстие в лобной кости, 1,1 см в диаметре. Широким основанием – повреждение лобной кости по наружной костной пластике, диаметром 2,2 см. В затылочной кости, по средней линии, на 2,8 см впереди и вниз от наружного затылочного выступа, не доходя 1,8 см до заднего края большого затылочного отверстия, располагается ещё один дырчатый перелом. Перелом округлой формы, отверстие его диаметром 0,9 см (9 мм), открывается в полость черепа. Стенки перелома, по толщине затылочной кости (на видимом распиле, в проекции борозды венозного сагиттального синуса, – толщина её 0,5 см), равномерно, от края окружности дырчатого перелома, скошены кнаружи. На внутренней костной пластике, внешние края дырчатого перелома, образуют окружность в диаметре 1,3 см (13 мм). Внешние края дырчатого перелома (на внутренней костной пластике), неровные. Таким образом, общая картина дырчатого перелома в затылочной кости, объёмно представляет собой фигуру усечённого конуса. Узким основанием является округлое отверстие в затылочной кости, 0,9 см в диаметре, со стороны наружной костной пластики. Широким основанием – повреждение затылочной кости по внутренней костной пластике, диаметром 1,3 см. ...».

Сформулировать, в письменном виде, медико-экспертное заключение, с составлением доказательных ответов на следующие вопросы:

**ЗАКЛЮЧЕНИЕ по макропрепарату:**

1. Какие повреждения имеются в костях черепа? Классифицировать повреждения по характеру их морфологии, применительно к классификации переломов костей черепа.

ОТВЕТ:

« ... Дырчатый перелом лобной кости, дырчатый перелом затылочной кости ...»

2. Определить элементы механики образования повреждений костей черепа:

- от воздействия каких предметов образовались повреждения, применительно к классификации «тупых» и «острых» предметов?

- вид воздействия (удар, сдавление, трение, комбинация воздействий), воздействия «прямого» или «непрямого» (конструкционного) характера?

- количество воздействий, их последовательность?

- направление действия травмирующей силы относительно тела человека, находящегося в вертикальном положении?

ОТВЕТ:

« ... Дырчатые переломы образовались от прямых ударных воздействий тупых твёрдых предметов с ограниченной повреждающей поверхностью. В области затылочной кости одно воздействие, направление действия травмирующей силы сзади наперёд, снизу вверх ... В области лобной кости одно воздействие, направление действия травмирующей силы сзади наперёд, снизу вверх ...»

3. Имеет или нет макропрепарат отношение к теме «огнестрельных повреждений»? ?

ОТВЕТ:

« ... Да, имеет ..., т.к. дырчатые переломы, по их морфологии и взаиморасположению, имеют признаки образования от воздействия тупого предмета с резко ограниченной повреждающей поверхностью, обладающего большой кинетической энергией ...»

4. Если имеет, то последствием какого ранения данные повреждения явились: «огнестрельного пулевого ранения», «огнестрельного дробового ранения», «осколочного ранения», ранения при обстоятельствах взрывной травмы?

ОТВЕТ:

« ... Да, имеет признаки огнестрельного пулевого ранения ..., т.к. дырчатые переломы, по их характеру и взаиморасположению, имеют признаки образования от воздействия тупого предмета с резко ограниченной повреждающей поверхностью, обладающего большой кинетической энергией ...»

5. Если «огнестрельного пулевого ранения», то определить: ранение черепа было каким – «слепым» проникающим или проникающим «сквозным», или «касательным»?

ОТВЕТ:

« ... Имело место огнестрельное сквозное пулевое ранение черепа ...»

6. Если «сквозным», то определить локализацию входного и выходного пулевого отверстия и направление движения пули в полости черепа.

ОТВЕТ:

« ... Входное пулевое отверстие – в области затылочной кости, выходное - в области лобной кости. Направление движения пули в полости черепа – от затылочной кости к лобной ... »

Входное пулевое отверстие определено характером повреждения (дефекта) затылочной кости в форме усечённого конуса, широким основанием обращённым внутрь черепа. Стенки перелома, по толщине затылочной кости (на видимом распиле, в проекции борозды венозного сагиттального синуса, – толщина её 0,5 см), равномерно, от края окружности дырчатого перелома, скошены кнаружи. На внутренней костной пластике, внешние края дырчатого перелома, образуют окружность в диаметре 1,3 см (13 мм). Внешние края дырчатого перелома (на внутренней костной пластике), неровные. Таким образом, общая картина дырчатого перелома в затылочной кости, объёмно представляет собой фигуру усечённого конуса. Узким основанием является округлое отверстие в затылочной кости, 0,9 см в диаметре, со стороны наружной костной пластики. Широкое основание – в области повреждения затылочной кости по внутренней костной пластике, диаметром 1,3 см. ...».

7. Высказаться ориентировочно о диаметре пули.

ОТВЕТ:

« ... Принимая во внимание соотношение диаметров отверстий в областях дырчатых переломов затылочной и лобной костей, следует считать, что диаметр пули был около 7-8 мм ...»

8. Возможно или нет категорично установить дистанцию выстрела (выстрел «в упор», выстрел с «близкой дистанции», выстрел «с дальней дистанции»), если нет, то почему?

ОТВЕТ:

« ... Категорично установить невозможно, т.к. отсутствуют мягкие покровы в области входного пулевого отверстия затылочной кости (кожные покровы в частности), на поверхности которых обычно могут иметь место следы дополнительных факторов выстрела при близкой дистанции выстрела и при выстреле «в упор». На препарате также отсутствуют признаки гидродинамического действия пули. Кости черепа имеют только дырчатые переломы, нет признаков «взрыва» черепно-мозговой полости на костях свода и основания черепа, что вызывает гидродинамическое действие пули ...»

9. Высказаться о причине наступления смерти, о её категории, виде и роде.

ОТВЕТ:

« ... Смерть наступила от тяжелой открытой проникающей черепно-мозговой травмы в следствие огнестрельного пулевого сквозного ранения черепа, с образование входной пулевой раны в затылочной области и выходной – в лобной области. Смерть насильственной категории. Вид наступления смерти – от воздействия огнестрельным оружием. Не исключён род наступления смерти: «убийство», «самоубийство», «несчастный случай». Обстоятельства рода насильственной смерти устанавливают правоохранительные органы. ... ».

## **Тема 7. Производство судебно-медицинской экспертизы (обследования) при транспортной травме и падении с высоты**

Ситуационная задача.

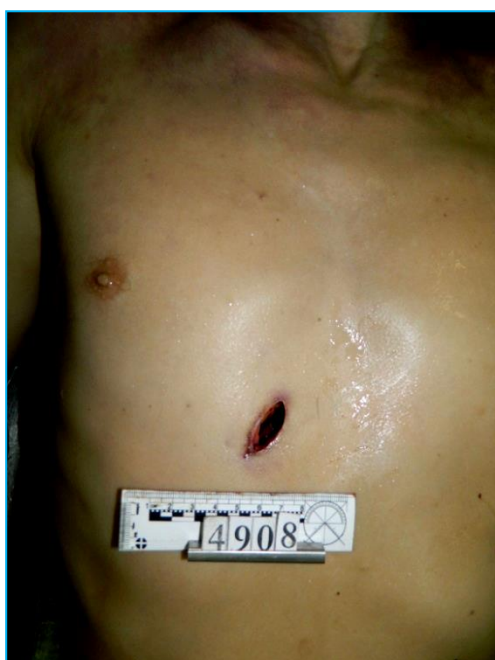Информация из Заключения эксперта (судебно-медицинского исследования трупа):

### « ... Обстоятельства дела

В постановлении эксперту сообщено, что 28.01.201... г. в 23 часа остановке автобуса № ... Зеленая ... г. N..., обнаружен труп гр-на Д. с ранением груди. Со слов свидетелей в автобусе получил удар каким-то предметом в грудь.

### Наружное исследование

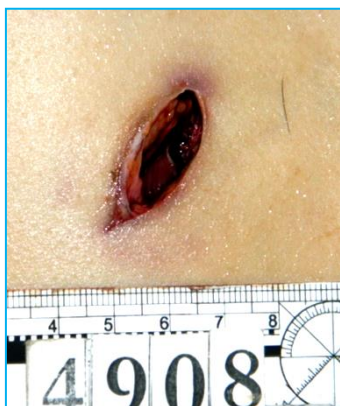На трупе одежда: джинсы черные, по передней и задней поверхности правой брючины в верхней трети ткань испачкана красно-коричневым, подсохшим веществом, похожим на кровь, в шлевках изделия черный кожаный ремень, в правом переднем кармане 3 металлических ключа, 2 ключа от домофона; трусы х/б, серого цвета с белыми, красными вертикальными полосами, с повреждениями вследствие износа; носки х/б, серого цвета. Порядок одежды не нарушен. По снятию одежды труп мужчины на вид молодого возраста, на вид 25-30 лет, правильного телосложения, удовлетворительного питания. Длина тела 172см. Кожные покровы бледные, по передней поверхности грудной клетки, живота запачканы в виде потеков, идущих от кожной раны в различных направлениях подсохшей буро-красной жидкостью, похожей на кровь. Трупное окоченение хорошо выражено во всех группах мышц. Трупные пятна слабо выражены, синюшно-фиолетового цвета, расположены по заднебоковым поверхностям туловища, шеи и нижних



конечностей, при надавливании бледнеют и медленно восстанавливают свою окраску (через 11 минут ... на время 10 час.45 мин., 29.01. 201 ...). Труп на ощупь холодный во всех областях. Наружные признаки гниения отсутствуют. Волосы на голове темно-русые, прямые, длиной до 2см. Лицо овальное симметричное, несколько синюшное. Глаза закрыты, соединительные оболочки век серо-розовые, блестящие без кровоизлияний. Зрачки равномерные, округлые, диаметром по 0,7см. Наружные слуховые проходы чистые, свободные. В отверстиях носа и рта жидкая темно-красная кровь и рыхлые темно-красные свертки. От отверстий носа и рта располагаются темно-красные потеки крови, направленные к боковым поверхностям лица. Рот полукруглый. Кайма губ серо-розовая, слизистая оболочка губ и преддверия рта бледно-серого цвета. Язык в полости рта, кончик языка зажат между зубами. Зубы: на верхней челюсти справа: 1 - отсутствует, 2,3,5,6,7- сохранены, 4-сохранился корень; слева: 1,2,3- кариозно изменены, 4,5- отсутствуют, 6,7- сохранены; на нижней челюсти справа: 1,2,3,4,5,7,8 -

сохранены, 6- сохранился корень; слева: 1,2,3,4,5,8 -сохранены, 6 - сохранился корень, 7 - отсутствует. Лунки на месте отсутствующих зубов зарощены. Десна гладкая, бледно-розовая, блестящая. Шея средней длины и толщины. Грудная клетка плоскоцилиндрической формы. Живот на уровне реберных дуг. Наружные половые органы сформированы правильно. Оволосение на лобке по мужскому типу. Крайняя плоть прикрывает головку полового члена, легко смещается, обнажая чистую головку полового члена без язв и рубцов. Кожа мошонки сморщенная, яички в мошонке. Из наружного отверстия мочеиспускательного канала выделений нет. Заднепроходное отверстие сомкнуто, кожа вокруг опачкана калом. При ощупывании головы, туловища и конечностей патологической подвижности костей не определяется.

**Повреждения.** На передней поверхности грудной клетки справа на уровне VI межреберья, между окологрудной и среднеключичной линиями, в 124 см от уровня подошвенной поверхности стоп, в 3,5 см вправо от срединной плоскости, в 10см кпереди от средней фронтальной плоскости рана: при сведении краев прямолинейная, без дефекта ткани, длина раны 3см, конец раны, ориентированный на 1 час условного циферблата, - П-образный, конец, ориентированный на 7 часов условного циферблата, - остроугольный. Стенки раны ровные, при поворачивании трупа на правую боковую поверхность туловища из раны вытекает жидкая темно-красная кровь. Особенности. На наружной поверхности правого коленного сустава белесоватый, подвижный, выше уровня кожи, мягкий рубец, овальной формы, 1,8x0,4см. В левой



подлопаточной области белесоватый, подвижный, выше уровня кожи, плотный рубец, треугольной формы, 3,5x2,5x2см. Каких-либо других особенностей и повреждений при наружном исследовании трупа не обнаружено.

#### **Внутреннее исследование**

Произведен разрез мягких тканей головы от сосцевидного до сосцевидного отростков. Мягкие ткани головы с внутренней поверхности серо-розовые, гладкие, блестящие, без кровоизлияний. Полость черепа вскрыта угловидным распилом. Кости свода и основания черепа целы, толщина их на уровне распила: лобной – 0,8см, височных – по 0,3 см, теменных – по 0,6см. Твердая мозговая оболочка серо-розового цвета, перламутрового вида, не напряжена, удалена после циркулярного разреза. В синусах ее умеренное количество жидкой, темно-красной крови. Гипофиз 1x0,6x0,4см, на разрезе серо-розового цвета. Мягкие мозговые оболочки тонкие, прозрачные, сосуды не расширены, заполнены жидкой темно-красной кровью. Между листками мягкой мозговой оболочки незначительное количество бесцветной прозрачной жидкости. Сосуды основания мозга спавшиеся, внутренняя оболочка их белесовато-серая, гладкая, блестящая. Борозды не сужены, извилины не уплощены. Головной мозг упругий, масса 1200гр. Полушария головного мозга симметричны. Головной мозг исследован по методу Р. Вирхова. Серое и белое вещество на разрезах правильного анатомического строения, с хорошо различимыми подкорковыми образованиями и стволовыми структурами. На поверхности разрезов выступает большое количество быстро расплывающихся темно-красных точек и полос, легко снимаемых обухом ножа. Желудочки головного мозга не расширены, в них небольшое количество прозрачной жидкости. Внутренняя оболочка желудочков гладкая, блестящая. Сосуды не расширены, заполнены жидкой, темно-красной кровью. Сосудистые сплетения гроздевидные, розовато-серого цвета. Эпифиз 0,5x0,5x0,4см, на разрезе серо-розового цвета. Мозжечок древовидной структуры, полушария его симметричны. Произведен прямой разрез по передней поверхности туловища. Подкожно-жировой слой желтый, дольчатый, толщиной на груди 1см, на животе до 1,5 см. Мышцы переднебоковых поверхностей шеи, груди и живота красно-коричневые, блестящие. В мышцах переднебоковых поверхностей шеи и живота кровоизлияний нет. В мышцах груди справа соответственно ране темно-красное, блестящее кровоизлияние, на площади 5x2,5см, толщина до 1 см (картон №1). В месте прикрепления дуги 6 и 7 правых ребер между хрящевыми частями на межреберных мышцах 6 межреберья сквозное повреждение, прямолинейной формы, длина 4см. В мышцах, вокруг повреждения темно-красное очаговое, блестящее кровоизлияние. Расположение органов шеи, грудной и брюшной полостей правильное. Легкие заполняют плевральные полости на 2/3. В левой плевральной полости **300 мл** жидкой темно-красной крови с темно-красными мягко-эластичными свертками. В правой плевральной полости **200 мл** жидкой темно-красной крови с темно-красными мягко-эластичными свертками. В брюшной полости постороннего содержимого нет. Оба листка плевры тонкие, гладкие, прозрачные, блестящие. На пристеночной плевре соответственно повреждению в VI межреберье прямолинейное повреждение, длиной 4,3см. Большой сальник с умеренным количеством жира, на 2/3 прикрывает серо-розовые, блестящие, не вздутые петли кишечника. Оба листка брюшины тонкие, гладкие, блестящие, прозрачные. Червеобразный отросток расположен правильно, не спаян с окружающими органами и тканями. Край печени выступает из-под края реберной дуги на 1см. Верхушка мочевого пузыря выше уровня лона. До извлечения органов проведено исследование раневого канала, идущего от кожной раны. При этом установлено, что раневой канал идет справа налево, спереди назад, снизу вверх. По ходу раневого канала повреждены передняя стенка сердечной сорочки, в полости сердечной сорочки повреждена нижняя полая вена, левая стенка сердечной сорочки, нижняя доля левого легкого по внутренней поверхности. Длина раневого канала измеренной по зонду под контролем зрения, от кожной раны до повреждения нижней доли левого легкого 13 см. Уровни повреждения на нижней полой вене: 132 см от подошв, 1 см вправо от срединной плоскости и 6см впереди от средней фронтальной плоскости. Органы из полостей извлечены в комбинации методов Абрикосова-Шора. Сердечная сорочка напряжена. В полости сердечной сорочки около **200 мл** темно-красных мягко-эластичных свертков крови с небольшим количеством жидкой темно-красной крови. На передней поверхности сердечной сорочки прямолинейное сквозное повреждение с ровными краями, длиной 2см. На передней стенке справа и задней стенке слева нижней полой вены по одному сквозному прямолинейному повреждению с ровными краями прямолинейной формы, длинник ориентирован на 1 и 7 часов условного циферблата, правый конец приближается по форме к остроугольному, а левый - к П-

образному, длина повреждения 1,7см. На левой стенке сердечной сорочки прямолинейное сквозное повреждение с ровными краями, длиной 1,5 см. Сердце упругое, 10,5х9,5х5 см, массой 230 г. Наружная оболочка тонкая, гладкая, блестящая, под ней небольшое количество жира, преимущественно по ходу коронарных артерий. Сердце исследовано по методу А.И. Абрикосова, по току крови. Полости сердца не расширены, в них жидкая темно-красная кровь. Толщина мышцы левого желудочка 1,2см, правого - 0,3см, межжелудочковой перегородки - 0,8см. Сухожильные нити не укорочены, сосочковые мышцы не утолщены. Клапаны сердца и сосудов подвижные, тонкие, гладкие. Мышца сердца на разрезе красно-коричневая, волокнистой структуры, с участками более светлых и темных оттенков. Устья венечных артерий сердца зияют, просвет артерий свободен, стенка не утолщена, внутренняя оболочка белесовато-серая, блестящая, гладкая. В аорте и нижней полой вене следы жидкой темно-красной крови. Длина окружности аорты над клапанами 6,5 см, внутренняя оболочка аорты желтая, блестящая, гладкая. Расхождение краев пересеченной аорты 3см. Щитоподъязычная мембрана без кровоизлияний. Просвет гортани свободен. Голосовая щель зияет. Через заднюю стенку гортани трахея и главные бронхи рассечены до долевых и сегментарных бронхов. В просвете трахеи и главных бронхов жидкая темно-красная кровь. Слизистая серо-розовая, блестящая. Легкие на ощупь: правое воздушно-тестоватое, левое – несколько более тестоватое. Масса правого легкого 330 г, левого 490г. Легкие исследованы по методу Абрикосова. Легочная плевра тонкая, прозрачная, блестящая. На медиастинальной (внутренней) поверхности нижней доли левого по уровню соответственно повреждению левой стенки сердечной сорочки прямолинейное повреждение, ориентированное на 2 и 8 часов условного циферблата, правый конец остроугольный, левый П-образный, длина повреждения 1,5см. От этого повреждения в ткань левого проходит раневой канал, который заканчивается слепо в нижней доле левого легкого. Длина раневого канала в ткани легкого 2см. Послойная длина раневого канала 7 см: толщина грудной стенки 4,6 см + толщина стенок сердечной сорочки 0,2см + толщина стенок нижней полой вены 0,2см + левая стенка + в левом легком 2см. Ткань левого легкого с поверхности и на разрезе красно-розового цвета, в окружности раневого канала в ткани легкого темно-красные кровоизлияния, более выраженные на медиастинальной поверхности. С поверхности разрезов отделяется небольшое количество розоватого цвета пенистой жидкости, из пересеченных сосудов вытекает небольшое количество жидкой темно-красной крови. Ткань правого легкого с поверхности и на разрезе розовато-красного цвета, с поверхности отделяется пенистая розоватая жидкость в умеренном количестве, из перерезанных сосудов вытекает небольшое количество жидкой темно-красной крови. В просвете мелких бронхов левого легкого небольшое количество жидкой темно-красной крови. В просвете мелких бронхов правого легкого крови нет. Стенки бронхов не утолщены, пересеченные мелкие бронхи не выступают над поверхностями разрезов. Язык обычной формы, поверхность языка испачкана темно-красной кровью. Сосочки у корня выражены хорошо, на разрезе мышцы языка серовато-коричневого цвета, блестящие, упругие, без кровоизлияний. Миндалины не увеличены, лакуны их свободны. Пищевод рассечен по задней стенке на всем протяжении. В просвете пищевода небольшое количество серовато-белового кашицеобразного содержимого желудка, с неразличимыми кусочками пищи, в начальной части пищевода следы жидкой темно-красной крови; слизистая оболочка серая, с продольной складчатостью. В желудке около 200мл серовато-белового, однородного, кашицеобразного содержимого с неразличимыми кусочками пищи. Слизистая желудка бледно-серая, блестящая, складчатость выражена хорошо, в слизистой оболочке по всем поверхностям пылевидные, красно-розоватые кровоизлияния. В 12-и перстной кишке содержимое аналогичное содержимому желудка. В остальных отделах содержимое кишечника соответствует отделам. Слизистая оболочка серая, блестящая, складчатая. Печень дряблая, с гладкой поверхностью, 22х23,5х15х7см, массой 1570гр. Нижний край остроугольный. Печень исследована по методу Шапиро. На разрезе ткань бледно-коричневого цвета с желтоватым оттенком. Рисунок строения различим плохо. С поверхности разреза стекает небольшое количество темно-красной жидкости. Желчные пути проходимы. Желчный пузырь не напряжен, в нем около 10 мл желто-зеленоватой прозрачной желчи, стенка желчного пузыря не раскалила: желчный пузырь с содержимым вместе с частью печени взят на судебно-химическое исследование. Желчные пути проходимы: при нажатии на желчный пузырь через отверстие Фатерова соска выделяется прозрачная желто-зеленоватая желчь. Селезенка 13х6х23см, масса 110 г, дряблая, капсула ее морщинистая, тонкая. Селезенка рассечена по длиннику от выпуклой поверхности до ворот, на разрезе ткань вишневого цвета с серыми вкраплениями, дает умеренный соскоб пульпы. Почки заключены в жировую капсулу толщиной около 2 см. Размеры почек:



правая 13,5x5x3см, левая 13,5x5x4см, массой 150гр и 170гр соответственно. Собственная капсула почек снимается легко, обнажая гладкую поверхность. Почки рассечены по длиннику от выпуклой поверхности до ворот. На разрезе корковый слой бледно-красно-коричневый, с радиальной исчерченностью, мозговой красно-коричневатый, с синюшным оттенком, с четко различимой границей между слоями, вокруг пирамид отмечается темно-красная полоса, расположенная ниже поверхности разреза коркового слоя. С поверхности разреза отделяется умеренное количество темно-красной жидкости. Чашечки и лоханки не расширены, слизистая оболочка блестящая розовато-серого цвета. Мочеточники проходимы. Слизистая их складчатая, блестящая, серого цвета. В мочевом пузыре 250мл серо-желтой прозрачной мочи, слизистая серо-розовая, складчатая блестящая. Предстательная железа плотноэластической консистенции, не увеличена. Надпочечники тонкие, листовидные, рассечены продольными разрезами, корковый слой желтый, мозговой коричневый. Вилочковая железа замещена жировой клетчаткой. Доли щитовидной железы 5x1,5x1см, рассечены продольными разрезами, ткань на разрезе красновато-коричневая, зернистого вида. Поджелудочная железа продолговатая, упругая, 20x2,5x1,5см, капсула ее не напряжена, рассечена продольным разрезом по длиннику, на разрезе ткань серо-желтая, дольчатость плохо различима. Кости таза, ребра, позвоночник, грудина, лопатки целы. На судебно-химическое исследование взяты кровь и моча для определения количества этилового алкоголя. На судебно-химическое исследование взяты кровь, моча, желчный пузырь с содержимым и частью печени для определения психотропных и наркотических веществ. Для гистологического архива взяты кусочки внутренних органов: головной мозг 5, легкое 5, сердце 3, почка 2, печень 1, поджелудочная железа 1, надпочечник 1, селезенка 1, щитовидная железа 2. Для возможного последующего медико-криминалистического исследования с целью идентификации травмирующего предмета взят кожный препарат в виде трапеции с раной, меньшее основание трапеции - верх, большее - низ. Для судебно-биологического исследования с целью определения групповой принадлежности взята кровь. На серологическое исследование взята кровь для определения маркеров гепатита В и С и антител к ВИЧ-инфекции. Труп и повреждения сфотографированы цифровым фотоаппаратом «NIKON COOLPIX L 120». Одежда сохранена.

Эксперт \_\_\_\_\_ П.Е.Сергиенко

#### **Результаты лабораторных исследований**

При судебно-химической экспертизе крови и мочи от трупа гр-на Д. обнаружен этиловый алкоголь в концентрации 5,03‰ и 6,23‰ соответственно - заключение эксперта № 78 ... от30.01.201... г.».

#### **Задание:**

Ответить в письменной форме на вопросы:

1. Какова причина смерти? Её категория?
2. Какова давность наступления смерти?

#### **Эталон ответа:**

1. ВОПРОС: «Какова причина смерти? Её категория?»

ОТВЕТ:

- Смерть Д. ... наступила от обильной кровопотери в следствие колото-резаного проникающего в грудную полость ранения, в области передней поверхности грудной клетки, с повреждением по ходу раневого канала сердечной сорочки, нижней полой вены, левого лёгкого. Проникающее колото-резаное ранение грудной клетки вызвало обильное кровоизлияние в плевральные полости и полость сердечной сорочки. Смерть насильственной категории.

2. ВОПРОС: «Какова давность наступления смерти?»

ОТВЕТ:

- Принимая во внимание описание трупных изменений, установленных при его судебно-медицинском исследовании, следует считать, что смерть Д. ... наступила около 12-14 часов от момента исследования трупа в морге. О чём свидетельствовали следующие признаки: реакция трупных пятен на пробу давлением - цвет трупных пятен восстанавливался через 11 мин.; степень развития трупного окоченения (хорошо выражено во всех группах мышц); признаки гниения отсутствовали.

**Тема 8. Производство судебно-медицинской экспертизы (обследования) при огнестрельных повреждениях**

### **Ситуационная задача**

Условие задачи: предоставлен макропрепарат по заявленной теме (череп с двумя дырчатыми переломами костей, составляющих мозговую полость).

#### **Задание:**

- выполнить описание макропрепарата в целом и описание непосредственно повреждений. В описании повреждений отметить: их локализацию и взаиморасположение, относительно костных анатомических элементов черепа; размеры и форму отверстий переломов со стороны наружной и внутренней костных пластинок, характер краёв и стенок дырчатых переломов;

- сформулировать, в письменном виде, медико-экспертное заключение, с составлением ответов на следующие вопросы:

1. Какие повреждения имеются в костях черепа? Классифицировать повреждения по характеру их морфологии, применительно к классификации переломов костей черепа.

2. Определить элементы механики образования повреждений костей черепа:

- от воздействия каких предметов образовались повреждения, применительно к классификации «тупых» и «острых» предметов?

- вид воздействия (удар, сдавление, трение, комбинация воздействий), воздействия «прямого» или «непрямого» (конструкционного) характера?

- количество воздействий, их последовательность?

- направление действия травмирующей силы относительно тела человека, находящегося в вертикальном положении?

3. Имеет или нет макропрепарат отношение к теме «огнестрельных повреждений» ?

4. Если имеет, то последствием какого ранения данные повреждения явились: «огнестрельного пулевого ранения», «огнестрельного дробового ранения», «осколочного ранения», ранения при обстоятельствах взрывной травмы?

5. Если «огнестрельного пулевого ранения», то определить: ранение черепа было каким – «слепым» проникающим или проникающим «сквозным», или «касательным»?

6. Если «сквозным», то определить локализацию входного и выходного пулевого отверстия и направление движения пули в полости черепа.

7. Высказаться ориентировочно о диаметре пули.

8. Возможно или нет категорично установить дистанцию выстрела (выстрел «в упор», выстрел с «близкой дистанции», выстрел «с дальней дистанции»), если нет, то почему?

9. Высказаться о причине наступления смерти.

### **ЭТАЛОН ОТВЕТА по заданию**

#### **Задание:**

- выполнить описание макропрепарата в целом и описание непосредственно повреждений. В описании повреждений отметить: их локализацию и взаиморасположение, относительно костных анатомических элементов черепа; размеры и форму отверстий переломов со стороны наружной и внутренней костных пластинок, характер краёв и стенок дырчатых переломов;

ОПИСАНИЕ макропрепарата № ... : « ... Препарат представлен черепом (лицевой скелет, основание черепа, отдельно - свод черепа). В области лобной кости (снаружи), по срединной линии, располагается округлой формы дырчатый перелом, отверстие которого имеет округлую форму, в диаметре 1,1 см (11 мм), открывается в полость черепа. Центр отверстия расположен на 2,5 см выше центра углубления надпереносья. Стенки перелома, по толщине лобной кости (на видимом распиле – толщина её 0,8 см), равномерно, от края окружности дырчатого перелома, скошены кнаружи. На наружной костной пластике, внешние края дырчатого перелома, образуют окружность в диаметре 2,2 см (22 мм). Внешние края дырчатого перелома (на наружной костной пластике), неровные. Таким образом, общая картина дырчатого перелома в области лобной кости, объёмно представляет собой фигуру усечённого конуса. Узким основанием является округлое отверстие в лобной кости, 1,1 см в диаметре. Широким основанием – повреждение лобной кости по наружной костной пластике, диаметром 2,2 см. В затылочной кости, по средней линии, на 2,8 см впереди и вниз от наружного затылочного выступа, не доходя 1,8 см до заднего края большого затылочного отверстия, располагается ещё один дырчатый перелом. Перелом округлой формы, отверстие его диаметром 0,9 см (9 мм), открывается в полость черепа. Стенки перелома, по толщине затылочной кости (на видимом распиле, в проекции борозды венозного сагиттального синуса, – толщина её 0,5 см), равномерно, от края окружности дырчатого перелома, скошены

кнаружи. На внутренней костной пластике, внешние края дырчатого перелома, образуют окружность в диаметре 1,3 см (13 мм). Внешние края дырчатого перелома (на внутренней костной пластике), неровные. Таким образом, общая картина дырчатого перелома в затылочной кости, объёмно представляет собой фигуру усечённого конуса. Узким основанием является округлое отверстие в затылочной кости, 0,9 см в диаметре, со стороны наружной костной пластики. Широким основанием – повреждение затылочной кости по внутренней костной пластике, диаметром 1,3 см. ...».

Сформулировать, в письменном виде, медико-экспертное заключение, с составлением доказательных ответов на следующие вопросы:

**ЗАКЛЮЧЕНИЕ по макропрепарату:**

1. Какие повреждения имеются в костях черепа? Классифицировать повреждения по характеру их морфологии, применительно к классификации переломов костей черепа.

ОТВЕТ:

« ... Дырчатый перелом лобной кости, дырчатый перелом затылочной кости ...»

2. Определить элементы механики образования повреждений костей черепа:

- от воздействия каких предметов образовались повреждения, применительно к классификации «тупых» и «острых» предметов?

- вид воздействия (удар, сдавление, трение, комбинация воздействий), воздействия «прямого» или «непрямого» (конструкционного) характера?

- количество воздействий, их последовательность?

- направление действия травмирующей силы относительно тела человека, находящегося в вертикальном положении?

ОТВЕТ:

« ... Дырчатые переломы образовались от прямых ударных воздействий тупых твёрдых предметов с ограниченной повреждающей поверхностью. В области затылочной кости одно воздействие, направление действия травмирующей силы сзади наперёд, снизу вверх ... В области лобной кости одно воздействие, направление действия травмирующей силы сзади наперёд, снизу вверх ...»

3. Имеет или нет макропрепарат отношение к теме «огнестрельных повреждений»?

ОТВЕТ:

« ... Да, имеет ..., т.к. дырчатые переломы, по их морфологии и взаиморасположению, имеют признаки образования от воздействия тупого предмета с резко ограниченной повреждающей поверхностью, обладающего большой кинетической энергией ...»

4. Если имеет, то последствием какого ранения данные повреждения явились: «огнестрельного пулевого ранения», «огнестрельного дробового ранения», «осколочного ранения», ранения при обстоятельствах взрывной травмы?

ОТВЕТ:

« ... Да, имеет признаки огнестрельного пулевого ранения ..., т.к. дырчатые переломы, по их характеру и взаиморасположению, имеют признаки образования от воздействия тупого предмета с резко ограниченной повреждающей поверхностью, обладающего большой кинетической энергией ...»

5. Если «огнестрельного пулевого ранения», то определить: ранение черепа было каким – «слепым» проникающим или проникающим «сквозным», или «касательным»?

ОТВЕТ:

« ... Имело место огнестрельное сквозное пулевое ранение черепа ...»

6. Если «сквозным», то определить локализацию входного и выходного пулевого отверстия и направление движения пули в полости черепа.

ОТВЕТ:

« ... Входное пулевое отверстие – в области затылочной кости, выходное - в области лобной кости. Направление движения пули в полости черепа – от затылочной кости к лобной ... »

Входное пулевое отверстие определено характером повреждения (дефекта) затылочной кости в форме усечённого конуса, широким основанием обращённым внутрь черепа. Стенки

перелома, по толщине затылочной кости (на видимом распиле, в проекции борозды венозного сагиттального синуса, – толщина её 0,5 см), равномерно, от края окружности дырчатого перелома, скошены кнаружи. На внутренней костной пластике, внешние края дырчатого перелома, образуют окружность в диаметре 1,3 см (13 мм). Внешние края дырчатого перелома (на внутренней костной пластике), неровные. Таким образом, общая картина дырчатого перелома в затылочной кости, объёмно представляет собой фигуру усечённого конуса. Узким основанием является округлое отверстие в затылочной кости, 0,9 см в диаметре, со стороны наружной костной пластики. Широкое основание – в области повреждения затылочной кости по внутренней костной пластике, диаметром 1,3 см. ...».

7. Высказаться ориентировочно о диаметре пули.

ОТВЕТ:

« ... Принимая во внимание соотношение диаметров отверстий в областях дырчатых переломов затылочной и лобной костей, следует считать, что диаметр пули был около 7-8 мм ...»

8. Возможно или нет категорично установить дистанцию выстрела (выстрел «в упор», выстрел с «близкой дистанции», выстрел «с дальней дистанции»), если нет, то почему?

ОТВЕТ:

« ... Категорично установить невозможно, т.к. отсутствуют мягкие покровы в области входного пулевого отверстия затылочной кости (кожные покровы в частности), на поверхности которых обычно могут иметь место следы дополнительных факторов выстрела при близкой дистанции выстрела и при выстреле «в упор». На препарате также отсутствуют признаки гидродинамического действия пули. Кости черепа имеют только дырчатые переломы, нет признаков «взрыва» черепно-мозговой полости на костях свода и основания черепа, что вызывает гидродинамическое действие пули ...»

9. Высказаться о причине наступления смерти, о её категории, виде и роде.

ОТВЕТ:

« ... Смерть наступила от тяжелой открытой проникающей черепно-мозговой травмы в следствие огнестрельного пулевого сквозного ранения черепа, с образование входной пулевой раны в затылочной области и выходной – в лобной области. Смерть насильственной категории. Вид наступления смерти – от воздействия огнестрельным оружием. Не исключён род наступления смерти: «убийство», «самоубийство», «несчастный случай». Обстоятельства рода насильственной смерти устанавливаются правоохранительные органы. ... ».

## **Тема 9. Производство судебно-медицинской экспертизы (обследования) при отравлениях и скоропостижной смерти**

### **Ситуационная задача**

Условие задачи: предоставлен влажный макропрепарат по заявленной теме (судебно-медицинская экспертиза отравлений), макропрепарат желудка с изменениями слизистой оболочки.

#### **Задание:**

- выполнить описание макропрепарата в целом и описание непосредственно повреждений. В описании повреждений отметить: характер состояния слизистой органа. Сформулировать, в письменном виде, медико-экспертное заключение, о воздействии яда, вызвавшего установленные изменения слизистой желудка. Сформулировать причину смерти, дать ей классификацию (по категории, виду и роду). Классифицировать действовавший яд.

#### **ЭТАЛОН ОТВЕТА по задаче:**

ОПИСАНИЕ макропрепарата № ...: « ... Препарат представлен желудком, вплоть до его пилорической части, переходящей в 12-перстную кишку. Анатомическая конфигурация желудка в целом, не нарушена, форма препарата препарирована слизистой оболочкой наружу. Слизистая оболочка по всей поверхности заметно утолщена, резко отёчна, складки её сглажены, цвет слизистой по всей поверхности – тёмно-бурый с черноватым оттенком, по ходу большой кривизны имеются участки слизистой неопределённой формы частично отторгнутые от мышечной стенки. Слизистая пилорической части желудка и начальной части 12-перстной кишки аналогичного характера».

Сформулировать, в письменном виде, медико-экспертное заключение, с составлением доказательных ответов на поставленные вопросы.

#### **ЗАКЛЮЧЕНИЕ по макропрепарату:**

1. Имеются макроскопические признаки острого воздействия на слизистую оболочку желудка серной кислоты (хлористоводородной или серной). О чём свидетельствуют патологические изменения слизистой оболочки желудка. Последние указывают на признаки выраженного химического ожога слизистой оболочки органа, вызвавшего её тотальный коагуляционный некроз.

2. Указанные кислоты, по классификации ядов, относятся к группе едких, местного действия.

3. Смерть потерпевшего субъекта наступила от острого отравления серной кислотой, принятой через рот.

3.1. Смерть относится к насильственной категории, от воздействия химического фактора, яда местного действия (серной кислоты).

3.2. Определение рода смерти («убийство», «самоубийство», «несчастный случай»), не относится непосредственно к медико-экспертной задаче и является прерогативой правоохранительных органов и должен быть обоснованно доказан следственным путём.

### **Тема 10. Производство судебно-медицинской экспертизы (обследования) при механической асфиксии и смерти от воздействия физических факторов**

Реперная информация из Заключения эксперта (судебно-медицинского исследования трупа):

#### **Предварительные сведения**

... Из направления ... известно, что гр-ка П.... во время обеда у себя дома посинела и умерла.

#### **Наружное исследование**

... По снятию одежды труп женского пола, на вид 40-45 лет, правильного телосложения, повышенного питания. Длина тела 165 см. Кожные покровы бледные, чистый. Труп на ощупь холодный во всех областях. Трупные пятна обильные, багрово-синюшные, расположены по задней и боковым поверхностям туловища и нижних конечностей, при надавливании в крестцовой области динамометром с силой 2 кг на 1 кв.см, в течение 3 секунд бледнеют и восстанавливают свою первоначальную окраску через 15 минут. Трупное окоченение выражено хорошо во всех обычно исследуемых группах мышц. Наружные признаки гниения отсутствуют. ... Глаза закрыты, роговицы прозрачные, зрачки округлые диаметром по 0,4 см. Под склеральными (белочными) оболочками большое количество точечных темно-красных кровоизлияний. Соединительные оболочки век серо-розовые блестящие с точечными темно-красными кровоизлияниями и расширенными сосудами. Кости лицевого скелета на ощупь целы. Отверстия носа и наружные слуховые проходы свободные, чистые. Из рта вытекает прозрачная жидкость с белыми хлопьями. Рот закрыт. Кайма губ розовато-синюшная. Слизистая оболочка губ и преддверия рта розовато-синюшная, гладкая, блестящая. Язык в полости рта. Зубы: на верхней челюсти справа 1-4 целы, слева 1-3,5 целы; на нижней челюсти справа 1-3 целы, слева 1-4 целы. Остальные зубы отсутствуют, десна на их месте блестящая, гладкая. Шея средней длины и толщины. Грудная клетка цилиндрической формы, симметричная.

#### **Внутреннее исследование**

... Сердце упругое, верхушка закруглена, размеры 17x14x8 см, масса после удаления крови 700 г. Наружная оболочка сердца тонкая, гладкая, под ней единичные точечные темно-красные кровоизлияния и большое количество жира, толщиной до 0,8 см. Полости сердца расширены, содержат большое количество жидкой тёмно-красной крови без свёртков, преимущественно в правой половине сердца. Толщина мышцы левого желудочка сердца 2,5 см, правого 0,8 см. Сухожильные нити не укорочены, сосочковые мышцы утолщены. Клапаны сердца и крупных сосудов утолщены с белесовато-желтыми бляшками кожистой и хрящевой плотности в умеренном количестве. Мышца сердца пестрая, красно-коричневая с белесоватыми тонкими прослойками, в большом количестве. ... Вход в гортань свободен, голосовая щель и просвет трахеи плотно закрыты желто-белым кашицеобразным инородным телом (полупережеванное яйцо). На наружной оболочке общих сонных артерий очаговые темно-красные блестящие множественные кровоизлияния. Подъязычная кость, хрящи гортани и кольца трахеи целы.

Кровоизлияний в щитоподъязычной мембране нет. В просвете трахеи и крупных бронхов большое количество кашицеобразного желто-белого содержимого (пережеванное яйцо), слизистая серо-розовая, блестящая. ... Масса левого легкого 500 г, правого - 600 г. Легочная плевро тонкая, гладкая, прозрачная, под легочной плеврой множественные точечные темно-красные блестящие кровоизлияния. Легкие на ощупь тестоватые, ткань их с поверхности и на разрезе серо-красная. С поверхности разреза отделяется большое количество пенистой розовой жидкости. Из перерезанных сосудов вытекает большое количество жидкой темно-красной крови. Просвет пересеченных мелких и средних бронхов свободен, стенки их не утолщены, пересеченные бронхи различного калибра выступают над поверхностями разрезов. Язык чистый, обычной формы и размеров, сосочки у корня выражены хорошо. На разрезе мышцы языка однородные серо-коричневые, упругие, без кровоизлияний. В просвете пищевода кусочки яйца, слизистая оболочка его серо-розовая, блестящая, складчатая. Желудок вскрыт по большой кривизне со стороны двенадцатиперстной кишки до пищевода. В желудке около 250 мл кашицеобразного содержимого с кусочками яйца, моркови; слизистая оболочка серо-розовая, блестящая, складчатая. В просвете кишечника содержимое, соответствующее отделам, слизистая оболочка серо-розовая, блестящая, складчатая. ... Мочеточники свободные, не расширены. Слизистая их серо-розовая, складчатая, блестящая. В мочевом пузыре мочи нет, слизистая серо-розовая, складчатая, блестящая. Матка и придатки без особенностей. Доли щитовидной железы: правая-3,5x2x1 см, левая- 4x2x1 см, на разрезе ткань щитовидной железы красно-коричневая, блестящая, зернистого вида. ... Кости таза, рёбра, грудина, ключицы, лопатки целы.

**Задание:**

Ответить в письменной форме на вопросы:

1. Какова причина смерти? Её категория?
2. Какова давность наступления смерти?

**Эталон ответа:**

1. ВОПРОС: «Какова причина смерти? Её категория?»

ОТВЕТ:

- Смерть П. ... наступила от механической обтурационной асфиксии в результате закрытия просвета гортани на уровне голосовой и далее просвета начальной части трахеи инородным телом. Последнее представляло собой уплотнённо-рыхлый пищевой комок. Категория смерти насильственная, т.к. смерть непосредственно наступила от внешнего воздействия: попадания инородного тела в дыхательные пути. Указанную причину смерти также подтверждают обще-асфиктические признаки (признаки быстро наступившей смерти): обильные трупные пятна, полнокровие внутренних органов, жидкое состояние крови в полостях сердца и крупных сосудах, наличие мелкоточечных кровоизлияний под склеральными оболочками глаз и под плеврой легких.

2. ВОПРОС: «Какова давность наступления смерти?»

ОТВЕТ:

- Принимая во внимание описание трупных изменений, установленных при его судебно-медицинском исследовании, следует считать, что смерть П. ... наступила около 22-24 часов от момента исследования трупа в морге. О чём свидетельствовали следующие признаки: реакция трупных пятен на пробу давлением динамометром - цвет трупных пятен восстанавливался через 15 мин.; степень развития трупного окоченения (хорошо выражено во всех группах мышц); признаки гниения отсутствовали.

**Тема 11. Производство судебно-медицинской экспертизы (обследования) потерпевших, подозреваемых, обвиняемых и других лиц**

**Ситуационная задача** (по факту расследования преступления, имеющего признаки «изнасилования»).

**Текст задачи.** По факту осмотра подэкспертного лица Д., женского пола, 15-тилетнего возраста, в кабинете амбулаторного приёма отдела судебно-медицинской экспертизы потерпевших, подозреваемых и иных лиц, Бюро СМЭ города Н., произведённого на основании постановления старшего следователя межрайонного следственного отдела СК Следственного управления Следственного комитета Российской Федерации по Н-ской области, майора юстиции Иванова И.И., было установлено:

« ... Со слов Д., около 15 часов назад, в помещении ночного клуба ... , неизвестный мужчина, на вид 20-25 лет, стал угрожать ей предметом похожим на травматический пистолет. Затем наотмашь ударил ладонью по лицу и сильно сжал пальцами шею. В результате данных действий неизвестного, Д. потеряла волю к сопротивлению. ... После чего неизвестный совершил с ней насильственный половой акт в естественной форме. Во время полового акта Д., испытывала боль в области наружных половых органов, было ощущение влажности в области промежности, признаков кровотечения из половых органов, тотчас после нападения, потерпевшая не наблюдала. Каких-либо других лиц в данный период времени Д., не заметила. Всё произошло в закрытом помещении туалетной комнаты ночного клуба. ... Д, тотчас после совершившегося, на попутной машине доехала до ближайшего отдела полиции. В полиции, в устной и письменной форме подала заявление о случившемся. ... Экспертным обследованием установлено.

1. Гинекологический анамнез. Со слов обследуемой, половой жизнью живёт с 14 лет, нерегулярно. При половых совокуплениях инициатива предохранения от нежелательной беременности принадлежит Д., в форме обязательного условия использования презерватива половым партнёром. Последний половой акт, до рассматриваемого события, имел место около двух недель назад с мужчиной 22 лет по обоюдному согласию. Первый половой акт имел место в 13 лет с молодым мужчиной 18 лет, по обоюдному согласию. При первом половом акте испытала боль в половых органах, было кратковременное необильное кровотечение из влагалища. Беременностей не было. Менструации начались на исходе 13-летнего возраста, установились регулярно в 14 лет, по 5 дней, через 28 дней, безболезненные, необильные. При предыдущих половых актах, до последнего, совершенного насильственно, не испытывала дискомфортного состояния.

Венерическими заболеваниями не страдала. ВИЧ-инфицирование отрицает. Вирусный гепатит отрицает. Туберкулёз отрицает. Употребление наркотиков, отрицает. Злоупотребление алкоголем отрицает. Не курит. Посещает фитнес-клуб.

2. Антропометрические данные: рост- 160 см., сидя – 80 см. Длина туловища – 57 см. Окружность грудной клетки – 79 см в спокойном состоянии, 75 см при выдохе, 84 – при вдохе. Окружность плеча в средней трети – 32 см, окружность голени в средней трети – 40 см. В полости рта 28 зубов. Вес – 64 кг. Телосложение правильное, по женскому типу, питание удовлетворительное. Кожные покровы обычной окраски, без повреждений.

3. Вторичный половые признаки: молочные железы, как у взрослой девушки. Сосок заметно выпячивается по контуру. Околососковые кружки бледно-коричневатой окраски, не возвышаются над молочной железой, их контуры плавно переходят в контуры молочных желез. При надавливании на соски жидкости не выделяются.

4. Оволосение на лобке по взрослому типу, однако занимает меньшую площадь, напоминает треугольник. Рост волос не распространяется на внутреннюю поверхность бедер. Волосы средней длины, вьющиеся, густые, тёмно-русые.

5. Способность к родоразрешению. Размеры таза: расстояние между передне-верхними костями подвздошных костей 25 см (*distancia spinatum*); расстояние между наиболее удаленными точками гребней подвздошных костей 28 см (*distancia cristarum*); расстояние между большими вертелами бедренных костей 31 см (*distancia trochanterica*); расстояние от середины симфиза до надкрестцовой ямки 21 см (*coniugata externa*) - измерение при положении обследуемой на боку, нижняя нога согнута в коленном и тазобедренном суставах и приведена к животу, верхняя нога прямая.

6. Состояние наружных половых органов (положение обследуемой – в гинекологическом кресле). Половая щель сомкнута. Большие половые губы почти полностью прикрывают малые. Слизистая наружных половых губ и преддверия влагалища бледно-красноватой окраски, без повреждений. Головка клитора и наружное отверстие мочеиспускательного канала обычной окраски. Слизистая малых половых губ, преддверия влагалища обильно влажная, из просвета влагалища самопроизвольно выделяется серовато-беловатая слизь в умеренном количестве. На предметные стёкла, взяты мазки содержимого влагалища на содержание спермы. Свободный край девственной плевы неровный, стенки её неравномерной высоты (на 12 часах – 1 см., на 6-ти часах – 1,4 см, на 3-х и 9-ти по 0,8, и 0,5 см соответственно). От свободного края девственной плевы, на 13-ми и 7-ми часах условного циферблата, отходят щелевидно-извилистые выемки с тонкими несколько уплотнёнными краями, на всю высоту стенки девственной плевы, крайняя кайма их тонкая белесовато-розоватой окраски без кровоизлияний. Тонус свободного отверстия девственной плевы отсутствует. Свободное отверстие девственной плевы в растянутом состоянии

овальной формы, в косо-горизонтальном диаметре около 3,57 см, свободно пропускает два сложенных пальца.

При осмотре наружных половых органов, у обследуемой наступило лёгкое возбуждение, выразившееся в покраснении лица, учащённом дыхании, выделение слизистого содержимого из влагалища заметно усилилось. На болевые ощущения в половых органах, обследуемая жалоб не предъявляла. В асептических условиях произведён гинекологический осмотр (бимануальное обследование): соотношение размеров тела и шейки матки соответствует норме постпубертатного периода (тело матки составляет 2/3 ее общей длины, шейки матки - 1/3), форма шейки матки цилиндрическая. Отверстие шейки матки округло-точечной формы, слизистая пробка шейки матки отделена.

7. Повреждения: в правой щёчной области бледно-красноватый с синюшным оттенком кровоподтёк неопределённой формы, размерами 5х6,5 см, без явлений травматического отёка. В области левой наружно-боковой поверхности шеи почти по ходу проекции длины кивательной мышцы, четыре полулунной формы ссадины, выпуклостями обращённые назад, под полуподсохшими корочками, ниже уровня окружающей неповреждённой кож. Каждая ссадина на фоне кровоподтёков бледно-синюшной окраски размерами около 2х2,4 см. На правой боковой поверхности шеи одна ссадина аналогичного характера и формы, также на фоне локального кровоподтёка. При пальпации боковых поверхностей шеи, свидетельствуемая жалуется на умеренную болезненность, проецирующуюся в области гортани. Глотание несколько болезненно.

8. Лабораторные исследования биохимии крови и содержимого влагалища обследуемой, не установили какую-либо вирусную или бактериальную инфекционную культуру.

9. При судебно-биологическом исследовании мазков с содержимым влагалища обнаружена сперма. ...».

#### **Задание**

1. Определить признаки совершения полового акта с обоснованием ответа.
2. Определить достижение (или недостижение) несовершеннолетней потерпевшей половой зрелости с обоснованием ответа.
3. Дать оценку обнаруженным повреждениям на теле потерпевшей в отношении тяжести вреда здоровью.
4. Имел или не имел место факт изнасилования.

#### **ЭТАЛОН ОТВЕТА на ВОПРОС-1:**

- имеются признаки совершения полового акта (при судебно-биологическом исследовании содержимого влагалища – обнаружена сперма). Состояние девственной плевы позволяет совершать половые акты без её дальнейшего нарушения.

#### **ЭТАЛОН ОТВЕТА на ВОПРОС-2:**

- обследуемая достигла половой зрелости, о чём свидетельствуют следующие признаки: степень физиологического развития организма, D, на момент обследования и на момент рассматриваемого по делу события, достигла состояния, при которой наступает полная способность выполнения всех половых функций (способности к совокуплению, зачатию, вынашиванию плода, родоразрешению и вскармливанию ребенка без вредных последствий для здоровья).

#### **ЭТАЛОН ОТВЕТА на ВОПРОС-3:**

- в ходе осмотра потерпевшей, были установлены повреждения: кровоподтёки в области правой щеки и на поверхности переднее-боковых поверхностей шеи. Данные повреждения не повлекли какого-либо вреда здоровью, что согласуется с п. 9 Приложения к приказу Минздравсоцразвития от 24 апреля 2008 г. № 194н «Об утверждении медицинских критериев определения степени тяжести вреда, причинённого здоровью человека».

#### **ЭТАЛОН ОТВЕТА на ВОПРОС-4:**

Понятие «изнасилование», не является медицинским. Решение данного вопроса относится к компетенции правоохранительных органов.



## Тема 12. Судебно-медицинская экспертиза по материалам гражданских и уголовных дел. Судебно-медицинская экспертиза по делам о профессиональных правонарушениях медицинских работников.

### Ситуационная задача:

Иванова И.И. 57 лет, 09 сентября 20... года обратилась за получением медицинских стоматологических услуг в ООО «... - стоматология».

Ею был заключен Договор на оказание стоматологических услуг № 1... от 09 сентября 20... года, по условиям которого (по тексту):

«1.1. Клиника оказывает платные стоматологические услуги Пациенту по его поручению, а Пациент пользуется этими услугами и оплачивает их стоимость».

В соответствии с разделом 4 указанного Договора на оказание стоматологических услуг (по тексту):

«4.1 Клиника гарантирует Пациенту качественное оказание услуг, то есть выполнение составляющих услуги действий по методикам и со свойствами, соответствующими обязательным для подобных услуг требованиям, а также в соответствии с технологией, предусмотренной для применяемых при оказании услуг материалов, препаратов, инструментов, оборудования.

4.2. Клиника принимает на себя обязательство устранить недостатки некачественно оказанных услуг, если эти недостатки обнаружены и удостоверены в течение одного года с момента оказания услуг, если иное не указано врачом в медицинской карте».

Согласно раздела 5 Договора (по тексту):

«5.1. Споры по договору решаются в досудебном порядке путем переговоров, и в случае не достижения сторонами согласия спор рассматривается клинико-экспертными комиссиями или экспертами Стоматологической ассоциации России.

5.2. Претензии Пациента составляются письменно и рассматриваются Клиникой в течение 14 дней.

5.3. Клиника несет ответственность за неисполнение, либо ненадлежащее исполнение своих обязательств по договору при наличии своей вины».

Учитывая условия Договора, состояние своего здоровья, 29 июля 20... года Ивановой И.И. было направлено заявление на имя директора клиники, где она указала, что (по тексту):

«... между обточенным зубом и «мостом» пузырится воздух и вылетают остатки пищи при разговоре. Из-за острой боли не могу пользоваться зубной нитью. При приеме пищи прикусывается нижняя губа. Во рту «обточил» мост, после чего стали болеть зубы под «мостом». Обточил несколько здоровых зубов, теперь они болят, особенно с правой стороны. Этими зубами принимать пищу (есть) невозможно из-за острой боли. Челюсть возле ушей очень болит, правая сторона постоянно смещается и появляется звон в ухе. Хожу с открытой челюстью ...».

В соответствии с рекомендациями, полученными в клинике, пациентка обратилась в Стоматологическую ассоциацию ... области. Согласно Выписке из Протокола № 2 ... от ... октября 20... года установлен диагноз: «Деформация прикуса, частичное отсутствие зубов на верхней челюсти и нижней челюсти, восстановленное мостовидными протезами. В соответствии с установленным диагнозом даны рекомендации.»

В протоколе экспертного совета Стоматологической ассоциации ... отражен стоматологический статус пациентки (истицы) Ивановой И.И., в матрице зубной формулы двухцифровой системы<sup>1</sup>.

1 квадрант	2 квадрант	18	17	16	15	14	13	12	11	21	22	23	24	25	26	27	28
4 квадрант	3 квадрант	48	47	46	45	44	43	42	41	31	32	33	34	35	36	37	38

Пациентка предъявляла жалобы:

- на затрудненное пережевывание пищи, прикусывание языка справа, разбрызгивание слюны при разговоре в переднем отделе, невозможность качественного проведения гигиены полости рта.

Объективно установили:

О	П	К		К			К	К	К	К					О
18	17	16	15	14	13	12	11	21	22	23	24	25	26	27	28
48	47	46	45	44	43	42	41	31	32	33	34	35	36	37	38
О	К	И	И	К		К	И	К				К	И	К	О

<sup>1</sup> Двухцифровая система – используется настоящее время, принята FDI (Международная Ассоциация Стоматологов) и рекомендована Стоматологической Ассоциацией России. По этой системе к порядковому номеру каждого зуба (1-8) впереди добавляется номер квадранта (1-4).

**Условные обозначения:**

- О - отсутствует;
- С - кариес;
- Р - пульпит;
- П- пломба;
- Pt - периодонтит;
- А - пародонтит (I, II, III степень подвижности);
- К - коронка
- И - искусственный зуб;

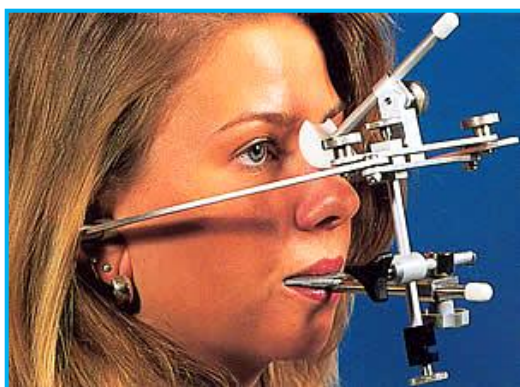
Слизистая оболочка полости рта без видимой органической патологии. 2.4, 2.5 - клиновидные дефекты. В полости рта имеются мостовидные протезы на верхней и нижней челюсти во фронтальном отделе – металлокерамические, а также цельнолитые мостовидные протезы в дистальных отделах верхней и нижней челюсти. При осмотре отмечается отсутствие промывного пространства в области тел мостовидных протезов верхней и нижней челюсти справа и нижней челюсти слева. Во фронтальном отделе отмечается сагиттальная щель между зубами верхней и нижней челюсти. Имеется деформация прикуса в вертикальном направлении. Диагноз: «Деформация прикуса, частичное отсутствие зубов на верхней челюсти, восстановленное мостовидными протезами».

**Задание:**

1. Дать рекомендации для дальнейшей коррекции стоматологического статуса.
2. Дать определение (дефиницию), что такое «медицинская услуга», установленное Законом.
3. Дать медико-правовую оценку в отношении перспективы оформления исковых требований пациентки (истицы) Ивановой И.И. к медицинскому учреждению (ООО «... - стоматология»), оказавшему медицинскую услугу (установка мостовидных протезов).

**ЭТАЛОН ОТВЕТА:**

-  
-  
то  
  
и



1. Рекомендовано:

снять все несъёмные конструкции протезов; выполнить повторно, а если ранее не проводилось, выполнить в обязательном порядке: выравнивание взаимоотношения зубов верхней и нижней челюстей, с нормализацией функции височно-челюстных суставов (выравнивание окклюзионных полостей). В процессе чего снять отиски верхней нижней челюсти, изготовить модели и провести моделирование конструкций в индивидуально настраиваемом артикуляторе.

2. **Медицинская услуга** – это медицинское вмешательство или комплекс медицинских вмешательств, направленных на профилактику, диагностику и лечение заболеваний, медицинскую реабилитацию и имеющих самостоятельное законченное значение (п. «4») ст. 2 Федерального закона РФ, от 21.11.2011 года № 323 ФЗ «Об основах охраны здоровья граждан в Российской Федерации».

3. Для обоснования претензий истицы к медицинской организации, оказавшей пациентке медицинскую услугу в виде зубного протезирования, необходимо, со стороны Ивановой И.И., в доказательной форме представить суду наличие признаков прямой причинно-следственной связи

между возникшим у неё дискомфортом в отношении зубочелюстного статуса, с одной стороны и дефектами медицинского вмешательства, произошедшими в ООО «... стоматология», с другой. С этой целью, со стороны истца необходимо ходатайствовать в суде о назначении судебно-медицинской экспертизы.

### **3. Промежуточная аттестация по дисциплине ( модулю) включает в себя зачет**

#### **3.1 Вопросы к зачету (ОПК-5.1):**

1. Введение в предмет судебной медицины. Процессуальные и организационные основы судебно-медицинской экспертизы.
2. Предмет судебной медицины, связь с другими дисциплинами и краткая история развития. Понятие об экспертизе, судебно-медицинском эксперте, враче-эксперте и объектах исследования. Виды экспертиз. Порядок назначения экспертизы и случаи обязательного проведения судебно-медицинской экспертизы по УК РФ. Обязанности, права и ответственность эксперта. Пределы компетенции судебно-медицинского эксперта.
3. Организация и структура судебно-медицинской экспертизы в РФ. Структура и функции бюро судебно-медицинской экспертизы. Основные нормативные акты, регламентирующие деятельность судебно-медицинских учреждений и экспертов. Документация судебно-медицинской экспертизы и исследований. Роль и участие судебно-медицинской службы РФ в решении задач системы здравоохранения и правосудия.
4. Осмотр трупа на месте его обнаружения. Процессуальные и организационные основы судебно-медицинской экспертизы. Правила забора вещественных доказательств и основные возможности судебно-медицинской экспертизы.
5. Предмет судебной медицины, связь с другими дисциплинами и краткая история развития. Роль и участие судебно-медицинской службы РФ в решении задач системы здравоохранения и правосудия.
6. Понятие об экспертизе, судебно-медицинском эксперте, враче-эксперте. Основные объекты судебно-медицинского исследования. Виды экспертиз.
7. Порядок назначения экспертизы и случаи обязательного проведения судебно-медицинской экспертизы по УК РФ. Обязанности, права и ответственность эксперта. Пределы компетенции судебно-медицинского эксперта.
8. Организация и структура судебно-медицинской экспертизы в РФ. Бюро судебно-медицинской экспертизы, основные возможности его отделов и отделений.
9. Основные нормативные акты, регламентирующие деятельность судебно-медицинских экспертных учреждений.
10. Документация судебно-медицинской экспертизы (исследования).
11. Регламентация и порядок осмотра трупа на месте его обнаружения в соответствии с УПК РФ. Организация осмотра места происшествия.
12. Задачи врача-специалиста в области судебной медицины при осмотре трупа на месте его обнаружения. Помощь следователю в обнаружении, изъятии, упаковке и направлению на исследование вещественных доказательств.
13. Документация осмотра места происшествия и трупа на месте его обнаружения.
14. Порядок и методика первоначального наружного осмотра трупа на месте его обнаружения. Место нахождения, положение, членорасположение и поза трупа. Одежда, общие данные о трупе, ранние и поздние трупные изменения. Осмотр по областям. Описание повреждений. Подписи участников осмотра.
15. Особенности осмотра трупа на месте происшествия при некоторых видах смерти: транспортной травме, огнестрельных ранениях, механической асфиксии, действии крайних температур, электротравме, отравлениях и др.
16. Вещественные доказательства. Роль судебно-медицинского эксперта на месте происшествия в обнаружении, описании, изъятии и упаковке вещественных доказательств, а также оказании помощи следователю в формулировке вопросов в направительных документах при назначении экспертизы (исследования).
17. Возможности судебно-медицинской лаборатории (судебно-биологического, медико-криминалистического и других отделений) при исследовании вещественных доказательств, изъятых с места происшествия, от трупов или живых лиц.
18. Вещественные доказательства биологического и не биологического происхождения.
19. Судебно-медицинское исследование крови и ее следов. Характеристика следов крови на месте происшествия и правила их изъятия. Перечень основных вопросов, разрешаемых при

экспертизе крови (наличие, вид, группоспецифические свойства и др.). Понятие об образцах крови для сравнительного исследования.

20. Судебно-медицинское исследование волос, следов спермы, пятен слюны, мочи, пота и других биологических объектов. Перечень основных вопросов, разрешаемых при экспертизе этих вещественных доказательств. Понятие об образцах слюны и спермы для сравнительного исследования, а также о категории выделительства или невыделительства антигенов крови в них. Значение цитологической экспертизы.

21. Понятие о медико-криминалистической экспертизе, объектах ее исследования и возможностях.

22. Судебно-медицинская танатология. Ранние и поздние трупные явления.

23. Учение о смерти. Понятие о процессе умирания, моменте смерти, терминальных состояниях, клинической и биологической смерти. Понятие о мнимой смерти, суправитальных реакциях и пробах на сохранность жизни. Правовые и морально-этические аспекты реанимации и изъятия органов и тканей для целей трансплантации.

24. Перечислить вероятные и достоверные (ранние и поздние) признаки смерти. Констатация факта смерти на месте происшествия и в лечебных учреждениях. Морфология быстрой (остро наступившей) и агональной смерти.

25. Трупное охлаждение и его судебно-медицинское значение. Влияние экзогенных и эндогенных факторов на динамику развития трупного охлаждения. Как по трупному охлаждению можно констатировать факт наступления смерти и ее давность?

26. Трупное окоченение и его судебно-медицинское значение. Влияние экзогенных и эндогенных факторов на динамику развития трупного окоченения. Как по мышечному окоченению можно констатировать факт наступления смерти, ее давность, изменение первоначальной позы, предположительную причину смерти. Понятие о каталептическом окоченении.

27. Трупные пятна и их судебно-медицинское значение. Как по трупным пятнам можно констатировать факт наступления смерти, ее давность, изменение первоначальной позы, предположительную причину смерти, темп умирания и др.

28. Высыхание и аутолиз и их судебно-медицинское значение.

29. Гниение и этапы его развития. Влияние экзогенных и эндогенных факторов на динамику развития процессов гниения. Ориентировочное установление давности наступления смерти по степени выраженности гнилостных изменений органов и тканей трупа.

30. Мумификация, жировоск, торфяное дубление и их судебно-медицинское значение.

Искусственная консервация трупов. Разрушение трупов животными, насекомыми и растениями.

31. Определение давности наступления смерти по реакциям переживающих тканей с помощью электрических, механических, фармакологических и других воздействий. Значение энтомологического исследования при установлении сроков наступления смерти.

32. Примеры описания ранних и поздних трупных изменений во время проведения наружного осмотра трупа на месте его обнаружения или в процессе вскрытия.

33. Основные принципы построения экспертных выводов при обосновании причины смерти, механизме и давности наступления смерти, изменении первоначальной позы и др.

34. Судебно-медицинское исследование (экспертиза) трупа при скоропостижной и насильственной смерти. Особенности вскрытия трупов новорожденных и детей. Судебно-медицинская документация.

35. Документация судебно-медицинской экспертизы (исследования) и общие требования, предъявляемые к ней. Составные части Заключения эксперта (Акта судебно-медицинского исследования) при различных объектах экспертизы (исследования).

36. Судебно-медицинская классификация смерти. Понятие о скоропостижной смерти, причинах и условиях, способствующих ее наступлению в различных возрастных группах. Поводы для назначения судебно-медицинской экспертизы (исследования) трупа. Задачи судебно-медицинского исследования трупа при насильственной смерти и подозрении на нее.

37. Основные правила и техника судебно-медицинского исследования трупов.

38. Особенности исследования трупов при транспортной травме, механической асфиксии, отравлениях, скоропостижной смерти, умерших в лечебных учреждениях, неизвестных лиц.

39. Особенности исследования расчлененных, скелетированных трупов и костных останков. Понятие об идентификации личности и методах, применяемых для этой цели. Понятие об эксгумации трупов и диагностических возможностях при этом.

40. Правила изъятия органов и тканей трупа для лабораторных (гистологических, судебно-химических, судебно-биологических, медико-криминалистических) исследований.
41. Принципы построения судебно-медицинского диагноза и выводов эксперта в случаях насильственной и ненасильственной смерти. Понятие о врачебном свидетельстве о смерти.
42. Понятие о детоубийстве. Вопросы, решаемые при исследовании трупов плодов и новорожденных. Особенности осмотра места происшествия.
43. Признаки новорожденности (наружные и внутренние) и жизнеспособности.
44. Определение живорожденности или мертворожденности. Легочная проба Галена-Шрейера (1683), желудочно-кишечная проба Б.Бреслау (1865), рентгенографическая проба Я.Г.Диллона (1937). Оценка результатов плавательных проб и некоторые исключения. Гистологическая картина дышавших и недышавших легких, понятие о гиалиновых мембранах.
45. Порядок и технические особенности вскрытия трупов новорожденных. Правила забора материала для лабораторных исследований и их возможности.
46. Понятие о механической асфиксии, ее видах и подвидах. Периоды развития асфиксии и патофизиологические изменения в организме. Признаки асфиксии на трупе и у живых лиц.
47. Классификация асфиксии от сдавления. Механизм затяжения петли при повешении и удушении петлей. Особенности осмотра места происшествия. Схема описания петли и странгуляционной борозды. Отличие странгуляционной борозды на шее при повешении и удушении петлей. Механическая асфиксия от сдавления органов шеи руками. Диагностические критерии данного подвида механической асфиксии и особенности забора материала от трупа и подозреваемого. Асфиксия от сдавления грудной клетки и живота. Отличительные морфологические признаки этого подвида асфиксий. Примеры написания судебно-медицинского диагноза при различных подвидах асфиксии от сдавления.
48. Механическая асфиксия от закрытия дыхательных отверстий и путей. Асфиксия от недостатка кислорода в воздухе. Утопление.
49. Классификация механической асфиксии от закрытия дыхательных отверстий и путей. Утопление, его виды. Смерть в воде от других причин. Признаки утопления и пребывания трупа в воде. Современные лабораторные методы диагностики утопления. Асфиксия от закрытия отверстий носа и рта компактными (мягкими) предметами. Асфиксия от закрытия дыхательных путей сыпучими телами, рвотными массами, инородными телами. Морфологические изменения и лабораторные методы исследования в этих случаях. Примеры написания судебно-медицинского диагноза при различных подвидах асфиксии от закрытия.
50. Повреждения от действия физических факторов (низкой и высокой температур, электричества, ионизирующей радиации, атмосферного давления).
51. Судебно-медицинская токсикология. Понятие о ядах, их классификация и механизмы действия. Условия действия яда на организм человека. Возможности судебно-медицинской и лабораторной диагностики отравлений.

### **3.2. Вопросы базового минимума по дисциплине**

1. Дайте определение понятию «Судебная медицина».
2. Дайте определение понятию «Судебно-медицинская экспертиза»
3. Назовите объекты судебно-медицинской экспертизы
4. С участием какого специалиста следователь обязан
5. Чем является осмотр места происшествия и трупа на месте его обнаружения?
6. Что обязан сделать врач-специалист в области судебной медицины на месте обнаружения трупа?
7. Какой закон регламентирует назначение, производство и оценку заключения судебно-медицинского эксперта (экспертов), как процессуального действия
8. К каким ведомствам относятся судебно-медицинские экспертные учреждения в Российской Федерации?
9. В каких случаях назначение судебно-медицинской экспертизы обязательно?
10. Назовите этапы производства экспертизы
11. Что такое кровоподтёк? Чем определяются форма и размер кровоподтёка
12. Назовите признаки резаной раны
13. Назовите морфологические признаки ушибленной раны».
14. Какая рана образуется при ударном воздействии твердого тупого предмета под острым углом?

15. Что именно обязан установить эксперт при производстве судебно-медицинской экспертизы по поводу телесных повреждений?
16. Как квалифицируется рана шеи, проникающая в просвет глотки или гортани, или шейного отдела трахеи, или шейного отдела пищевода; ранение щитовидной железы (вред, причиненный здоровью человека)?
17. Назовите стадии изменения цвета кровоподтёков
18. Что такое рана? Назовите стадии заживления ран
19. Что такое ссадина? Назовите стадии заживления ссадин
20. Что такое трупные пятна? В какой период времени после прекращения кровообращения обычно начинают появляться трупные пятна?
21. По какому признаку при наружном осмотре трупа можно заподозрить отравление окисью углерода?
22. С какой целью при судебно-медицинской экспертизе трупа новорождённого проводят плавательные пробы?
23. Назовите стадии формирования трупного пятна?
24. Дайте определение понятию «трупное высыхание»?
25. Назовите порядок развития ранних трупных изменений?
26. Назовите периоды процесса умирания?
27. Какие вещества в судебной медицине считают ядом?
28. Что является объектами судебно-медицинских баллистических исследований? В чём заключается медико-криминалистическое исследование пули, извлеченной из тела пострадавшего?
29. Каков % раствор формалина, применяемый для фиксации биологических тканей?
30. Какие основные задачи решаются при производстве генетической экспертизы?

**4. Методические материалы, определяющие процедуры оценивания знаний, умений, навыков и (или) опыта деятельности, характеризующих этапы формирования компетенций.**

Основными этапами формирования указанных компетенций при изучении студентами дисциплины являются последовательное изучение содержательно связанных между собой *разделов (тем)* учебных занятий. Изучение каждого раздела (темы) предполагает овладение студентами необходимыми компетенциями. Результат аттестации студентов на различных этапах формирования компетенций показывает уровень освоения компетенций студентами.

#### 4.1. Перечень компетенций с указанием индикаторов, планируемых результатов обучения и критериев оценивания освоения компетенций

Код и наименование компетенции./ Код и наименование индикатора достижения компетенции	Содержание компетенции/ индикатора достижения компетенции	Показатели оценивания компетенций	Критерии оценивания результатов обучения (дескрипторы) по шкале зачтено/не зачтено	
			«не зачтено»	«зачтено»
<b>ОПК-5</b>	Способен оценивать морфофункциональные, физиологические состояния и патологические процессы в организме человека для решения профессиональных задач	<b>Знать</b> Основные морфо-функциональные, физиологические и патофизиологические, возрастнополовые и индивидуальные особенности строения и развития органов и систем	отсутствия знаний основных понятий и определений дисциплины или присутствии большого количества ошибок при интерпретации основных определений; студент показывает значительные затруднения при ответе на предложенные основные и дополнительные вопросы	показывает хорошие знания изученного учебного материала; самостоятельно, логично и последовательно излагает и интерпретирует материалы учебного курса; полностью раскрывает смысл предлагаемого вопроса
		<b>Уметь</b> оценивать морфофункциональные, физиологические и патологические состояния и процессы в организме человека для решения профессиональных задач	Обучающийся не может использовать теоретические знания по дисциплине для решения практических профессиональных задач в рамках РП	показывает умение переложить теоретические знания на предполагаемый практический опыт в рамках изучаемой дисциплины.
		<b>Владеть</b> Навыками использования знаний о строении, физиологических и патофизиологических процессах в организме человека для выявления физиологических состояний и патологических процессов для решения профессиональных задач	Не владеет навыками в соответствии с требованиями РП дисциплины	владеет навыками в соответствии с требованиями РП дисциплины

<b>иОПК-5.1</b>	Демонстрирует умение оценивать морфофункциональные, физиологические и патологические состояния и процессы в организме человека на индивидуальном, групповом и популяционном уровнях для решения профессиональных задач	<b>Знать</b> морфофункциональные особенности, физиологические состояния и патологические процессы в организме человека на индивидуальном, групповом и популяционном уровнях для решения профессиональных задач	отсутствия знаний основных понятий и определений дисциплины или присутствия большого количества ошибок при интерпретации основных определений; студент показывает значительные затруднения при ответе на предложенные основные и дополнительные вопросы	показывает хорошие знания изученного учебного материала; самостоятельно, логично и последовательно излагает и интерпретирует материалы учебного курса; полностью раскрывает смысл предлагаемого вопроса
		<b>Уметь</b> применять знания о морфофункциональных особенностях, физиологических состояниях и патологических процессах в организме человека для решения профессиональных задач на индивидуальном, групповом и популяционном уровнях в рамках изучаемой дисциплины	Обучающийся не может использовать теоретические знания по дисциплине для решения практических профессиональных задач в рамках РП	показывает умение переложить теоретические знания на предполагаемый практический опыт в рамках изучаемой дисциплины.
		<b>Владеть</b> Навыками оценивания морфофункциональных, физиологических и патологических состояний и процессов в организме человека на индивидуальном, групповом и популяционном уровнях для решения профессиональных задач в рамках изучаемой дисциплины	Не владеет навыками в соответствии с требованиями РП дисциплины	владеет навыками в соответствии с требованиями РП дисциплины



## 4.2 Шкала и процедура оценивания

### 4.2.1. процедуры оценивания компетенций (результатов)

№	Компоненты контроля	Характеристика
1.	Способ организации	Традиционный;
2.	Этапы учебной деятельности	текущий контроль, промежуточная аттестация
3.	Лицо, осуществляющее контроль	Преподаватель
4.	Массовость охвата	Групповой, индивидуальный;
5.	Метод контроля	Устный ответ, стандартизированный тестовый контроль, рефераты/презентации, эссе, работа с трупным/анатомическим материалом, решение ситуационных задач

### 4.2.2. Шкалы оценивания компетенций (результатов освоения)

#### Для устного ответа:

- Оценка "отлично" выставляется студенту, если он глубоко и прочно усвоил программный материал, исчерпывающе, последовательно, четко и логически стройно его излагает, умеет тесно увязывать теорию с практикой, причем не затрудняется с ответом при видоизменении вопроса, использует в ответе материал монографической литературы, правильно обосновывает принятое решение, владеет разносторонними навыками и приемами обоснования своего ответа.
- Оценка "хорошо" выставляется студенту, если он твердо знает материал, грамотно и по существу излагает его, не допуская существенных неточностей в ответе на вопрос, владеет необходимыми навыками и приемами обоснования своего ответа.
- Оценка "удовлетворительно" выставляется студенту, если он имеет знания только основного материала, но не усвоил его деталей, допускает неточности, недостаточно правильные формулировки, нарушения логической последовательности в изложении программного материала.
- Оценка "неудовлетворительно" выставляется студенту, который не знает значительной части программного материала, допускает существенные ошибки, неуверенно, с большими затруднениями излагает материал.
- Как правило, оценка "неудовлетворительно" ставится студентам, которые не могут изложить без ошибок, носящих принципиальный характер материал, изложенный в обязательной литературе.

#### Для стандартизированного тестового контроля:

Оценка «отлично» выставляется при выполнении без ошибок более 90 % заданий.

Оценка «хорошо» выставляется при выполнении без ошибок более 70 % заданий.

Оценка «удовлетворительно» выставляется при выполнении без ошибок более 50 % заданий.

Оценка «неудовлетворительно» выставляется при выполнении без ошибок менее 50 % заданий.

#### Для реферата.

Оценка «отлично» выставляется при наличии 5 пунктов в плане. Содержание изложено логично. Разделы плана в тексте выделены. Имеется введение и заключение. В основной части изложены теоретические проблемы темы и практика реализации в современных условиях. В заключении подведены основные итоги. Список литературы включает 15 современных источников.

Оценка «хорошо» выставляется при наличии 4 пунктов в плане. Содержание изложено в целом логично. Разделы плана в тексте выделены. Имеется введение и заключение. В основной части нечетко изложены теоретические проблемы темы и практика реализации в современных условиях. В заключении подведены основные итоги. Список литературы включает 10 современных источников.

Оценка «удовлетворительно» выставляется при наличии 3 пунктов в плане. Содержание изложено нелогично. Разделы плана в тексте не выделены. Имеется введение и заключение. В основной части нечетко изложены теоретические проблемы темы и практика реализации в современных условиях. В заключении подведены основные итоги. Список литературы включает 7 современных источников.

Оценка «неудовлетворительно» выставляется при наличии 2 пунктов в плане. Содержание изложено в целом нелогично. Разделы плана в тексте не выделены. Не имеется введение и заключение. В основной части нечетко изложены теоретические проблемы темы и практика реализации в современных условиях. В заключении не подведены основные итоги. Список литературы включает 5 современных источников.

### **Для оценки презентаций:**

Оценка «отлично» выставляется, если содержание является строго научным. Иллюстрации (графические, музыкальные, видео) усиливают эффект восприятия текстовой части информации. Орфографические, пунктуационные, стилистические ошибки отсутствуют. Наборы числовых данных проиллюстрированы графиками и диаграммами, причем в наиболее адекватной форме. Информация является актуальной и современной. Ключевые слова в тексте выделены.

Оценка «хорошо» выставляется, если содержание в целом является научным. Иллюстрации (графические, музыкальные, видео) соответствуют тексту. Орфографические, пунктуационные, стилистические ошибки практически отсутствуют. Наборы числовых данных проиллюстрированы графиками и диаграммами. Информация является актуальной и современной. Ключевые слова в тексте выделены.

Оценка «удовлетворительно» выставляется, если содержание включает в себя элементы научности. Иллюстрации (графические, музыкальные, видео) в определенных случаях соответствуют тексту. Есть орфографические, пунктуационные, стилистические ошибки. Наборы числовых данных чаще всего проиллюстрированы графиками и диаграммами. Информация является актуальной и современной. Ключевые слова в тексте чаще всего выделены.

Оценка «неудовлетворительно» выставляется, если содержание не является научным. Иллюстрации (графические, музыкальные, видео) не соответствуют тексту. Много орфографических, пунктуационных, стилистических ошибок. Наборы числовых данных не проиллюстрированы графиками и диаграммами. Информация не представляется актуальной и современной. Ключевые слова в тексте не выделены.

### **Для оценки эссе.**

Ответ на 5 баллов:

- использовано большое количество современных источников информации
- используемые понятия строго соответствуют теме
- умело использованы приемы сравнения и обобщения для анализа взаимосвязи понятий и явлений
- приведены альтернативные взгляды на рассматриваемую проблему, высказана собственная точка зрения
- выдвинутые тезисы сопровождаются грамотной аргументацией
- сделано логически выверенное заключение
- общая форма изложения полученных результатов и их интерпретации соответствует жанру проблемной научной статьи

Ответ на 4 балла:

4 балла.

- использовано большое количество различных источников информации
- используемые понятия строго соответствуют теме
- умело использованы приемы сравнения и обобщения для анализа взаимосвязи понятий и явлений
- приведены альтернативные взгляды на рассматриваемую проблему, высказана собственная точка зрения
- выдвинутые тезисы сопровождаются грамотной аргументацией
- сделано логически выверенное заключение
- общая форма изложения полученных результатов и их интерпретации соответствует жанру проблемной научной статьи

3 балла:

- использовано ограниченное количество источников информации
- используемые понятия в большей части соответствуют теме
- высказана собственная точка зрения
- выдвинутые тезисы сопровождаются не достаточной аргументацией
- заключение имеется, но его аргументация не достаточна
- общая форма изложения полученных результатов соответствует правилам русского языка

2 балла:

- использовано недостаточное количество источников информации
- используемые понятия не всегда соответствуют теме
- собственная точка зрения не высказана
- аргументация приводимой информации выводы не достаточно убедительны
- общая форма изложения полученных результатов соответствует правилам русского языка

1 балл:

- эссе написано на основе 1 источника информации
- имеются ошибки в толковании понятий, используемых при написании эссе
- собственная точка зрения не высказана
- аргументация не убедительна
- отсутствует заключение, имеются стилистические погрешности при изложении материала

**Для оценки работы с трупным/анатомическим материалом:**

Зачтено - Выставляется студенту, если работа выполнена самостоятельно, студент демонстрирует практические навыки препарирования и может кратко пояснить анатомическое строение препарата.

Не зачтено - Выставляется студенту, если студент самостоятельно не работает с препаратами, не владеет навыками препарирования, не может ответить на поставленные вопросы по анатомии препарата

**Для оценки решения ситуационной задачи:**

Оценка «отлично» выставляется, если задача решена грамотно, ответы на вопросы сформулированы четко. Эталонный ответ полностью соответствует решению студента, которое хорошо обосновано теоретически.

Оценка «хорошо» выставляется, если задача решена, ответы на вопросы сформулированы недостаточно четко. Решение студента в целом соответствует эталонному ответу, но недостаточно хорошо обосновано теоретически.

Оценка «удовлетворительно» выставляется, если задача решена не полностью, ответы не содержат всех необходимых обоснований решения.

Оценка «неудовлетворительно» выставляется, если задача не решена или имеет грубые теоретические ошибки в ответе на поставленные вопросы

**4.3. Шкала и процедура оценивания промежуточной аттестации.**

**Критерии оценивания зачета (в соответствии с п.4.1.)**

«Зачтено» выставляется при условии, если у студента сформированы заявленные компетенции, он показывает хорошие знания изученного учебного материала; самостоятельно, логично и последовательно излагает и интерпретирует материалы учебного курса; полностью раскрывает смысл предлагаемого вопроса; владеет основными терминами и понятиями изученного курса; показывает умение переложить теоретические знания на предполагаемый практический опыт.

«Не зачтено» выставляется при несформированности компетенций, при наличии серьезных упущений в процессе изложения учебного материала; в случае отсутствия знаний основных понятий и определений курса или присутствии большого количества ошибок при интерпретации основных определений; если студент показывает значительные затруднения при ответе на предложенные основные и дополнительные вопросы; при условии отсутствия ответа на основной и дополнительный вопросы.