

Электронная цифровая подпись

Лысов Николай Александрович



F 2 5 6 9 9 F 1 D E 0 1 1 1 E A

Бунькова Елена Борисовна



F C 9 3 E 8 6 A C 8 C 2 1 1 E 9

Утверждено 28 мая 2020 г.
протокол № 6

председатель Ученого Совета Лысов Н.А.

ученый секретарь Ученого Совета Бунькова Е.Б.

**МЕТОДИЧЕСКАЯ РАЗРАБОТКА К САМОСТОЯТЕЛЬНОЙ РАБОТЕ ПО ДИСЦИПЛИНЕ
«ГОСПИТАЛЬНАЯ ТЕРАПИЯ»**

**Направление подготовки 31.05.01 Лечебное дело
(уровень специалитета)**

Направленность: Лечебное дело

Квалификация (степень) выпускника: Врач –лечебник

Форма обучения: очная

Срок обучения: 6 лет

Год поступления 2019,2020

МЕТОДИЧЕСКАЯ РАЗРАБОТКА ДЛЯ ПРЕПОДАВАТЕЛЯ

1. Самостоятельная работа как важнейшая форма учебного процесса по дисциплине «ГОСПИТАЛЬНАЯ ТЕРАПИЯ»

Самостоятельная работа - планируемая учебная, учебно-исследовательская, научно-исследовательская работа студентов, выполняемая во внеаудиторное (аудиторное) время по заданию и при методическом руководстве преподавателя, но без его непосредственного участия (при частичном непосредственном участии преподавателя, оставляющем ведущую роль за работой студентов).

Самостоятельная работа студентов в ВУЗе является важным видом учебной и научной деятельности студента. Самостоятельная работа студентов играет значительную роль в рейтинговой технологии обучения. В связи с этим, обучение в ВУЗе включает в себя две, практически одинаковые по объему и взаимовлиянию части – процесса обучения и процесса самообучения. Поэтому СРС должна стать эффективной и целенаправленной работой студента.

Концепцией модернизации российского образования определены основные задачи высшего образования - "подготовка квалифицированного работника соответствующего уровня и профиля, конкурентоспособного на рынке труда, компетентного, ответственного, свободно владеющего своей профессией и ориентированного в смежных областях деятельности, способного к эффективной работе по специальности на уровне мировых стандартов, готового к постоянному профессиональному росту, социальной и профессиональной мобильности".

Решение этих задач невозможно без повышения роли самостоятельной работы студентов над учебным материалом, усиления ответственности преподавателей за развитие навыков самостоятельной работы, за стимулирование профессионального роста студентов, воспитание творческой активности и инициативы.

К современному специалисту в области медицины общество предъявляет достаточно широкий перечень требований, среди которых немаловажное значение имеет наличие у выпускников определенных

Навыков (компетенций) и умения самостоятельно добывать знания из различных источников, систематизировать полученную информацию, давать оценку конкретной профессиональной ситуации. Формирование такого умения происходит в течение всего периода обучения через участие студентов в практических занятиях, выполнение контрольных заданий и тестов, написание курсовых и выпускных квалификационных работ. При этом самостоятельная работа студентов играет решающую роль в ходе всего учебного процесса.

2. Компетенции, вырабатываемые в ходе самостоятельной работы обучающихся по дисциплине «ГОСПИТАЛЬНАЯ ТЕРАПИЯ»

№ п/п	№ компетенции	Формулировка компетенции
1	ОПК-5	способностью и готовностью анализировать результаты собственной деятельности для предотвращения профессиональных ошибок
2	ОПК-6	готовностью к ведению медицинской документации
3	ПК-6	способностью к определению у пациента основных патологических состояний, симптомов, синдромов заболеваний, нозологических форм в соответствии с Международной статистической классификацией болезней и проблем, связанных со здоровьем, X пересмотра
4	ПК-8	способностью к определению тактики ведения пациентов с различными нозологическими формами
5	ПК-10	готовностью к оказанию медицинской помощи при внезапных острых заболеваниях, состояниях, обострении хронических заболеваний, не сопровождающихся угрозой жизни пациента и не требующих экстренной медицинской помощи

3. Цели и основные задачи СРС

Ведущая цель организации и осуществления СРС должна совпадать с целью обучения студента – подготовкой специалиста (или бакалавра) с высшим образованием. При организации СРС важным и необходимым условием становятся формирование умения самостоятельной работы для приобретения знаний, навыков и возможности организации учебной и научной деятельности.

Целью самостоятельной работы студентов является овладение фундаментальными знаниями, профессиональными умениями и навыками деятельности по профилю (компетенциями), опытом творческой, исследовательской деятельности. Самостоятельная работа студентов способствует развитию самостоятельности, ответственности и организованности, творческого подхода к решению проблем учебного и профессионального уровня.

Задачами СРС в плане формирования вышеуказанных компетенций являются:

- систематизация и закрепление полученных теоретических знаний и практических умений студентов;
- углубление и расширение теоретических знаний;
- формирование умений использовать нормативную, правовую, справочную документацию и специальную литературу;
- развитие познавательных способностей и активности студентов: творческой инициативы, самостоятельности, ответственности и организованности;
- формирование самостоятельности мышления, способностей к саморазвитию, самосовершенствованию и самореализации;
- развитие исследовательских умений;
- использование материала, собранного и полученного в ходе самостоятельных занятий на семинарах, на практических и лабораторных занятиях, при написании контрольных (и выпускной квалификационной работ), для эффективной подготовки к итоговым зачетам, экзаменам, государственной итоговой аттестации и первичной аккредитации специалиста

4. Виды самостоятельной работы

В образовательном процессе по дисциплине «ГОСПИТАЛЬНАЯ ТЕРАПИЯ»

выделяется два (один) вид(а) самостоятельной работы – аудиторная, под руководством преподавателя, и внеаудиторная.

Внеаудиторная самостоятельная работа выполняется студентом по заданию преподавателя, но без его непосредственного участия.

Основными видами самостоятельной работы студентов без участия преподавателей являются:

4.1. Написание рефератов по темам:

1. История развития метода дифференциальной диагностики (тема 1)
2. Принцип глубокого патогенетического установления диагноза (тема 1)
3. Задача и роль диагностики (тема 1)
4. Основные правила диагностики (тема 1)
5. Основные факторы способствующие прогрессу диагностики. Создание современного этапа диагностики (тема 1)
6. Артериальная гипертензия. диф. диагностика, лечение (тема 2)
7. Инфаркт миокарда: клиническая, лабораторная и инструментальная диф. диагностика. Возможности современной терапии (тема 3)
8. Нарушения ритма (аритмии) и проводимости, диф. диагностика, ЭКГ признаки. (тема 4)
9. Гипертрофическая кардиомиопатия. Этиология, клиническая картина, диагностика, лечение (тема 5)
10. Дилатационная кардиомиопатия. Этиология, клиническая картина, диагностика, лечение (тема 5)
11. Хроническая сердечная недостаточность. Диф. диагностика, стратегия и тактика медикаментозной терапии (тема 6)
12. Ревматоидный артрит. Этиология, клиника, диагностика, лечение (тема 7).
13. Подагрический артрит. Этиология, клиника, диагностика, лечение (тема 7)
14. Остеоартроз. Этиология, клиника, диагностика, лечение (тема 7).
15. Реактивные артриты. Этиология, клиника, диагностика, лечение (тема 7).
16. Болезнь Бехтерева. Этиология, клиника, диагностика, лечение (тема 7)
17. Дерматомиозит. Этиология, клиника, диагностика, лечение (тема 8).
18. Узелковый периартериит. Этиология, клиника, диагностика, лечение (тема 8)
19. Системная красная волчанка. Этиология, клиника, диагностика, лечение (тема 8)
20. Системная склеродермия. Этиология, клиника, диагностика, лечение (тема 8)
21. Врожденные пороки сердца. Диагностика. Лечение (тема 9)
22. Приобретенные пороки сердца. Диагностика. Лечение (тема 9)
23. Аортальные пороки - клиника, диагностика, хирургическая коррекция (тема 9)
24. Митральные пороки - клиника, диагностика, хирургическая коррекция (тема 9)

25. Тетрада Фалло. Клиника. Диагностика. Лечение (тема 9)
26. Облитерирующий тромбангиит, диагностика, лечение (тема 10)
27. Узелковый периартериит, клиника, диагностика, лечение (тема 10)
28. Гранулематоз Вегенера, клиника, диагностика, лечение (тема 10)
29. Неспецифический аортоартериит (болезнь Такаюсу), клиника, диагностика, лечение (тема 10)
30. Синдром Бехчета, клиника, диагностика, лечение (тема 10)
31. Тубулоинтерстициальные заболевания почек, диф. диагностика, лечение (тема 11)
32. Цистит, диф. диагностика, лечение (тема 11)
33. Острый гломерулонефрит. Диф. диагностика. Течение, лечение (тема 12)
34. Нефротический синдром. Этиология, патогенез нефротического синдрома. Клиническая картина. Возможности современной терапии (тема 12)
35. Гепатит. диф. диагностики критерии. Возможности современной терапии (тема 13).
36. Синдром портальной гипертензии. Клиника, диагностика, лечение. (тема 13)
37. Спленомегалия - клинические проявления, дифференциальная диагностика (тема 13)
38. Цирроз печени. Диф. диагностика, лечение. (тема 14)
39. Хронические холециститы и холангиты - диф. диагностика, лечение, профилактика (тема 14)
40. Рак пищевода. Клиника, диагностика, лечение (тема 15)
41. ГЭРБ. Диф. диагностика, лечение, профилактика (тема 15)
42. Хронический гастрит. Диф. диагностика, лечение, профилактика (тема 15)
43. Язвенная болезнь желудка и двенадцатиперстной кишки. Диф. диагностика, лечение, профилактика (тема 15)
44. Хронический панкреатит. диф.диагностика, лечение, профилактика (тема 16)
45. Синдром раздраженного кишечника, диагностика, лечение (тема 17)
46. Неспецифический язвенный колит, диагностика, лечение (тема 17)
47. Болезнь Крона, диагностика, лечение (тема 17)
48. Хронический энтерит, диагностика, лечение (тема 17)
49. Хронический колит, диагностика, лечение (тема 17)
50. Целиакия, клиника, диагностика, лечение (тема 17)
51. ХОБЛ: диф. диагностика, лечение (тема 17).

52. Бронхиальная астма диф. диагностика. Степени тяжести бронхиальной астмы (тема 18)
53. Пневмонит при диффузных заболеваниях соединительной ткани (тема 19)
54. Инфаркт легкого: причины, клиника, диагностика, лечение (тема 19)
55. Пневмокониоз, диагностика, лечение (тема 19)
56. Плевриты: сухой и экссудативный, диф. диагностика, лечение (тема 19)
57. Туберкулез легких. Туберкулема, диагностика, лечение (тема 20)
58. Кисты легких, диагностика, лечение (тема 20)
59. Абсцесс легкого, диагностика, лечение (тема 20)
60. Кавернозный туберкулез, диагностика, лечение (тема 20)
61. Бронхоэктатическая болезнь, диагностика, лечение (тема 20)
62. Рак легкого, диагностика, лечение. (тема 20)
63. Экссудативный плеврит, диагностика, лечение. (тема 22)
64. Мезотелиома плевры, диагностика, лечение (тема 22)
65. Туберкулезный плеврит, диагностика, лечение (тема 22)
66. Методы лечения при наличии плеврального выпота (тема 22)
67. Железодефицитная анемия, диагностика, лечение (тема 23)
68. В-12- и фолиеводефицитная анемия, диагностика, лечение (тема 23)
69. Апластическая анемия, диагностика, лечение (тема 23)

70. Гемолитические анемии, диагностика, лечение (тема 23)
71. Лабораторная и инструментальная диагностика при анемическом синдроме (тема 23)
72. Острый лимфолейкоз, диагностика, лечение (тема 24)
73. Хронический лимфолейкоз, диагностика, лечение. (тема 24)
74. Химиотерапия при лимфолейкозах (тема 24)
75. Лимфогранулематоз, диагностика, лечение (тема 24)
76. Истинная полицитемия, диагностика (тема 25)
77. Хронический идиопатический миелофиброз, диагностика, лечение (тема 25)
78. Эссенциальная тромбоцитемия, диагностические признаки (тема 25)
79. Миеломная болезнь: клиника, диагностика (тема 26)
80. Лечение миеломной болезни (тема 26)
81. Осложнения миеломной болезни (тема 26)
82. Агранулоцитоз (тема 27)
83. Апластическая анемия, диагностика, лечение (тема 27)
84. Миелодиспластический синдром (тема 27)
85. Гемофилия, диагностика, лечение (тема 28)
86. Болезнь Верльгофа, диагностика, лечение (тема 28)
87. Вазопатии: болезнь Шенлейн-Геноха, Рандю-Ослера, диагностика, лечение (тема 28)
88. Геморрагический васкулит, диагностика, лечение (тема 28)
89. Туберкулезный лимфаденит, диагностика (тема 29)
90. Лимфаденопатия при лимогранулематозе. (тема 29)
91. Инфекционные лимфадениты, диагностика. (тема 29)
92. Лимфаденопатия при лейкозах, диагностика. (тема 29)

4.2. Написание истории болезни/фрагмента истории болезни

4.3. Решение ситуационных задач

Тема 2. Дифференциальный диагноз и лечение артериальной гипертензии.

Задача №1.

Больной Л. 16 лет предъявляет жалобы на головные боли, носовые кровотечения, боли в ногах после длительной ходьбы. При осмотре отмечается гиперстеническая конституция больного, развитый плечевой пояс, гиперемия лица. Пульс на лучевой артерии напряжён, ритмичный с частотой 64 в минуту, симметрично с обеих сторон. Левая граница сердца на 2 см кнаружи от левой срединно-ключичной линии. Тоны сердца звучные, ясные, на всех точках аускультации выслушивается грубый систолический шум, проводящийся на сосуды шеи и в межлопаточное пространство, акцент II тона на аорте. АД на плечевой артерии - 170/110 мм рт. ст., на бедренной артерии - 150/80 мм рт. ст. с обеих сторон.

Вопросы:

1. Выделите и обоснуйте ведущий синдром.
2. Установите предварительный диагноз.
3. Наметьте план обследования пациента на первом этапе.
4. Определите круг дифференциального диагноза.
5. Определите тактику лечения.

Эталон ответа:

1. Синдром артериальной гипертензии на основании повышения артериального давления до 170/110 мм рт. ст., признаков поражения органов-мишеней (гипертрофия левого желудочка на основании расширения границ относительной сердечной тупости влево).
2. Коарктация аорты.
3. Пациенту рекомендовано: общий анализ крови, СРБ, АСЛ-О, фибриноген, ЭКГ, ЭХО-КГ, аортография, ультразвуковое исследование почек.
4. Коарктацию аорты следует дифференцировать с аортальным стенозом, гипертонической болезнью и симптоматическими гипертензиями.
5. Лечение хирургическое, симптоматическая антигипертензивная терапия (ингибиторы АПФ, блокаторы рецепторов ангиотензина II, антагонисты кальциевых каналов).

Задача №2.

Больная А. 38 лет поступила по скорой помощи в приёмное отделение стационара с жалобами на пульсирующую головную боль, сопровождающуюся чувством сдавления головы, сердцебиением, потливостью, ознобом. За последние 6 месяцев отмечает похудание на 4 кг. Измеряла АД нерегулярно. В анамнезе за последние 8 месяцев - частые гипертонические кризы, купированные врачами скорой помощи (препараты не помнит). Постоянно гипотензивной терапии не принимала, но при повышении АД свыше 170/100 мм рт. ст. принимала Каптоприл 25 мг внутрь без выраженного эффекта. При осмотре: АД – 220/130 мм рт. ст., ЧСС – 180 ударов в минуту. Температура тела - 37,8°C, бледность кожных покровов, тремор, похолодание кистей рук, светобоязнь. Отмечалось кратковременное синкопальное состояние. Проведена терапия внутривенным медленным введением препарата Урапидил со снижением АД в течение часа до 160/90 мм рт. ст.

Вопросы:

1. Выделите ведущие синдромы.
2. Установите предварительный диагноз.
3. Наметьте план обследования пациентки на первом этапе.
4. Определите круг дифференциального диагноза.
5. Определите тактику лечения.

Эталон ответа:

1. Синдром артериальной гипертензии, синдром цефалгии, синдром вегетативной дисфункции.
2. Феохромоцитома. Кризовая форма. Криз.
3. Пациентке рекомендовано: ОАК, сахар крови натощак, ЭКГ, УЗИ надпочечников, почек, грудного и брюшного отделов аорты, МСКТ почек и надпочечников, исследование мочи на количественное содержание норадреналина, адреналина, ванилилминдальной кислоты, проба с тропафеном.
4. Дифференциальная диагностика с гипертоническим кризом, симптоматическими артериальными гипертензиями.
5. Альфа-адреноблокаторы, при необходимости комбинация с бета-адреноблокаторами, антагонистами кальциевых каналов, ингибиторами АПФ. В плановом порядке - оперативное лечение (адреналэктомия).

Задача №3.

Женщина 40 лет, парикмахер, обратилась к врачу с жалобами на повышенное АД до 170/105 мм рт.ст., сопровождающееся ноющими диффузными головными болями, выраженной мышечной слабостью, ощущениями онемения, чувством покалывания в конечностях, ночными судорогами в икроножных мышцах, обильным безболезненным мочеиспусканием. Из анамнеза известно, что пациентка страдает АГ около 1 года, назначенную терапию – эналаприл 20 мг в сутки, амлодипин 5 мг в сутки принимает ежедневно, на протяжении 3 месяцев, однако значения АД и вышеописанные симптомы сохраняются.

Семейный анамнез: мать – страдает АГ, перенесла ОНМК в 38 лет. При осмотре: состояние относительно удовлетворительное, рост 169, вес 70 кг, ИМТ – 24,51 кг/м². Кожные покровы чистые, обычной окраски. В легких дыхание везикулярное, хрипов нет. ЧД – 16 в минуту. Тоны сердца приглушены, ритмичные, акцент II тона над проекцией аорты. ЧСС – 60 уд.в мин., АД – 167/100 мм рт.ст. Живот мягкий, при пальпации безболезненный во всех отделах. Печень не выступает из-под края рёберной дуги, безболезненная. Селезёнка не увеличена. Дизурии нет. Поколачивание в области почек безболезненное с обеих сторон.

В анализах: ОАМ – прозрачная, относительная плотность 1008 г/мл, реакция щелочная, белок, глюкоза не обнаружены; БАК: общий холестерин – 4,5 ммоль/л, ТГ – 1,2 ммоль/л, ХС-ЛПВП – 1,3 ммоль/л; глюкоза натощак – 4,2 ммоль/л, креатинин – 74 мкмоль/л, СКФ (по формуле СКД-ЕРІ) = 88 мл/мин; калий – 3,0 ммоль/л, натрий 160 ммоль/л; ЭКГ: синусовая брадикардия 54 удара в минуту, сглаженность и инверсия зубца Т в грудных отведениях.

Вопросы:

1. Предположите наиболее вероятный диагноз.
2. Обоснуйте поставленный Вами диагноз.
3. Составьте и обоснуйте план дополнительного обследования пациента.
4. Какую медикаментозную и немедикаментозную терапию Вы бы рекомендовали пациентке? Укажите необходимые дозы. Обоснуйте свой выбор.

5. Составьте и обоснуйте маршрутизацию данной пациентки, включая определение необходимого этапа оказания медицинской помощи.

Эталон ответа:

1. Первичный гиперальдостеронизм. Симптоматическая артериальная гипертензия II степени. Хроническая болезнь почек С2.
2. Диагноз «первичный гиперальдостеронизм (ПГА)» установлен на основании жалоб пациентки на повышение АД, рефрактерного к комбинированной терапии ИАПФ и антагонистам кальция (данные анамнеза), возраста и пола, сочетания артериальной гипертензии и миастенического синдрома, полиурии, парестезий и ночных судорог. Кроме того, изменения, выявленные на ЭКГ и в лабораторных тестах в виде гипернатриемии, гипокалиемия, а также гипостенурия и щелочная реакция мочи подтверждают предварительный диагноз. Первичный характер заболевания установлен на основании анамнеза – отсутствие указаний на состояния, приводящие к вторичному гиперальдостеронизму (ХСН, нефротический синдром, длительный прием диуретиков и т. д.), а также семейный анамнез - цереброваскулярных заболеваний в молодом возрасте. Установление степени АГ основано на цифрах АД, измеренных во время приёма. Диагноз «хроническая болезнь почек (ХБП) С2» определён по снижению СКФ до 88 мл/мин.
3. Пациентке рекомендовано определение альдостерон-ренинового соотношения (АРС) после предварительной отмены Эналаприла за 2-3 недели до исследования. Для контроля АД возможно применение агонистов имидазолиновых рецепторов. Диагноз будет подтвержден при выявлении низкой активности ренина плазмы (АРП) и повышенной секреции альдостерона. При выявлении высокого АРС проводят дополнительные нагрузочные тесты для дифференциальной диагностики альдостеромы и гиперплазии коры надпочечников (проба с 4-часовой ходьбой, Фуросемидом, Каптоприлом, Дексаметазоном). УЗИ почек, надпочечников для визуализации образования в проекции надпочечников, КТ органов брюшной полости и забрюшинного пространства с контрастированием для уточнения локализации и размеров образования либо выявления гиперплазии коры надпочечников. Консультация окулиста и проведение офтальмоскопии для оценки наличия гипертонической офтальмопатии; проведение ЭХО-КГ для оценки толщины стенок миокарда, диастолической и систолической функции, состояния клапанного аппарата.
4. Антагонисты минералокортикоидных рецепторов. Препараты этой группы не только устраняют эффект альдостерона на почечном и других секретирующих калий уровнях, но и тормозят биосинтез альдостерона в надпочечниках. Спиринолактон в минимально эффективной дозе, начиная с 25 мг в сутки, постепенно повышая её до 100 мг в сутки или более. Альтернатива: Эплеренон с начальной дозы 25 мг два раза в сутки – селективный антагонист минералокортикоидных рецепторов, не обладающий антиандрогенными и прогестагенными свойствами, что снижает частоту побочных эффектов. При недостаточном гипотензивном эффекте возможно присоединение антагонистов кальция. Из направлений немедикаментозной терапии (воздействие на факторы риска, формирование навыков ЗОЖ): обучение в школе здоровья по АГ, провести беседу о важности рационального питания (прежде всего, включать в рацион продукты, богатые калием, снижение потребления поваренной соли до 5 г/сутки, увеличение потребления растительной пищи, а также уменьшение потребления животных жиров.) и постепенное увеличение физической активности (умеренные аэробные нагрузки - ходьба, плавание, фитнес не менее 30 минут 5-7 дней в неделю), самоконтроль АД.
5. Пациентке показано первичное обследование и начало медикаментозной терапии на амбулаторном этапе совместно с врачом-кардиологом и врачом-эндокринологом. При невозможности провести обследование в амбулаторных условиях (КТ, нагрузочные пробы) - решение вопроса о госпитализации в эндокринологическое отделение. При выявлении образования в проекции надпочечников (альдостеромы) - осмотр врача-хирурга и госпитализация в отделение эндокринной хирургии для оперативного лечения (одно - или двусторонняя адреналэктомия с последующей заместительной терапией). В дальнейшем, пациентка находится под диспансерным наблюдением врача-эндокринолога и врача-кардиолога.

Задача №4.

Больной Л. 55 лет обратился в поликлинику с жалобами на частые головные боли, головокружения, неприятные ощущения в левой половине грудной клетки. Болен около 6 лет, периодически регистрировалось повышение АД до 180/100 мм рт. ст. Лечился эпизодически при повышении АД (Капотен, Фуросемид). Курит по пачке сигарет в день около 20 лет, отмечает частое злоупотребление алкоголем. Работа связана с частыми командировками. Наследственность: у матери гипертоническая болезнь, сахарный диабет 2 типа. Объективно: общее состояние удовлетворительное. Гипертонического телосложения, ИМТ - 34 кг/м². Кожные покровы лица гиперемированы. Периферических отёков нет. В лёгких дыхание жёсткое, хрипов нет. ЧДД - 18 в минуту. Границы сердца: правая - у правого края грудины IV межреберье, верхняя - III ребро, левая - по левой срединно-ключичной линии в V межреберье. Тоны сердца приглушены, акцент 2 тона на аорте, ритм правильный. ЧСС - 88 ударов в мин. АД - 190/110 мм рт. ст. Печень не увеличена. Симптом поколачивания по поясничной области отрицательный.

Липиды крови: общий холестерин - 7,4 ммоль/л; триглицериды - 2,6 ммоль/л; холестерин липопротеидов низкой плотности - 5,2 ммоль/л.

Вопросы:

1. Предположите наиболее вероятный диагноз.
2. Какие факторы риска сердечно-сосудистых заболеваний присутствуют у больного?
3. Составьте план дополнительного обследования больного.
4. Какие немедикаментозные рекомендации Вы сделаете в первую очередь?
5. Какие диуретики можно рекомендовать пациенту в составе комбинированной терапии?

Эталон ответа:

1. Артериальная гипертония 3 степени, 2 стадии, риск ССО 4. Гиперлипидемия. Ожирение 2 ст.
2. Отягощённая наследственность по материнской линии. Вредные привычки (курение, злоупотребление алкоголем), гиперлипидемия, ожирение, альбуминурия.
3. Суточное мониторирование АД для оценки суточного профиля АД; ЭКГ; ЭХО-КГ для оценки поражения органа-мишени (выявление гипертрофии левого желудочка, систолической и диастолической функции сердца); лабораторное обследование (общие анализы крови и мочи; анализ крови на содержание креатинина, глюкозы, калия, натрия); исследование сосудов глазного дна; УЗИ почек для оценки поражения органа-мишени; ЦДС сосудов головного мозга (для выявления поражений органа-мишени).
4. Диета с ограничением: а) соли до 4-6 г в сутки; б) насыщенных жиров; в) энергетической ценности рациона при ожирении; ограничение употребления алкоголя; регулярные физические упражнения; прекращение курения; снятие стресса (релаксация), модификация условий окружающей среды.
5. Хлорталидон, Индапамид или Торасемид (менее предпочтителен Гипотиазид в связи с его негативным влиянием на метаболизм углеводов и липидов).

Тема 3. Дифференциальный диагноз и врачебная тактика при остром коронарном синдроме.

Задача №1.

Мужчина 57 лет вызвал врача на дом. Предъявляет жалобы на интенсивные давящие загрудинные боли с иррадиацией в левую руку, левую лопатку. Вышеописанная симптоматика появилась около 2 часов назад после интенсивной физической нагрузки. Самостоятельно принял 2 таблетки нитроглицерина - без эффекта. Ранее боли подобного характера никогда не беспокоили.

В анамнезе артериальная гипертония в течение последних 10 лет с максимальными цифрами артериального давления 200/100 мм рт.ст. Регулярно лекарственные препараты не принимал. Курит по 1 пачке сигарет в день в течение 30 лет. Газоэлектросварщик. Аллергические реакции отрицает.

При объективном обследовании: кожные покровы влажные. В легких перкуторный звук лёгочный, дыхание везикулярное, хрипов нет. Тоны сердца ослаблены, ритм правильный, АД - 160/100 мм.рт.ст., ЧСС - 88 в мин. Живот мягкий, безболезненный. Физиологические отправления в норме.

На ЭКГ зарегистрировано: синусовый ритм, подъем сегмента ST > 0,2 мВ в отведениях II, III, aVF. Транспортная доступность до стационара неотложной кардиологии, располагающего возможностью проведения первичного ЧКВ - 30 мин.

Вопросы:

1. Предположите наиболее вероятный диагноз.
2. Обоснуйте поставленный Вами диагноз.
3. Какой должна быть тактика ведения пациента на догоспитальном этапе? Обоснуйте свой выбор.
4. Какой объём медикаментозной помощи должен быть оказан пациенту на догоспитальном этапе?
5. Достаточно ли данных для постановки диагноза инфаркт миокарда? Обоснуйте свой ответ. При необходимости предложите дополнительные методы исследования.

Эталон ответа:

1. Острый коронарный синдром с подъёмом сегмента ST в нижней стенке левого желудочка. Артериальная гипертензия III стадии, III степени, риск 4.
2. Диагноз «ОКС» поставлен на основании жалоб пациента на типичные ангинозные боли, продолжающиеся около 2 часов, не купирующиеся приёмом Нитроглицерина; характерных изменений ЭКГ: подъём сегмента ST $> 0,2$ м в более чем в двух смежных отведениях для мужчины старше 40 лет.
Диагноз «артериальная гипертензия» (АГ) установлен на основании данных анамнеза (повышение АД в последние 10 лет), стадия АГ установлена на основании наличия ОКС, свидетельствующего о заболевании сердца как ассоциированном клиническом состоянии.
Постановка постпрандиальный дистресс-синдром в анамнезе и при объективном осмотре.
Риск ССО определён в соответствии со степенью повышения АД и наличия ассоциированного клинического состояния.
3. Пациенту требуется экстренная госпитализация. Необходим вызов бригады скорой медицинской помощи - бригады интенсивной терапии. Учитывая то, что транспортная доступность до стационара неотложной кардиологии составляет менее 120 минут с момента первого медицинского контакта, наиболее целесообразной тактикой является выполнение первичного ЧКВ- чрезкожное коронарное вмешательство.
4. На догоспитальном этапе (на этапе поликлиники, на дому): повторно - Нитроглицерин, Аспирин 500 мг разжевать.
На этапе скорой медицинской помощи: купирование болевого синдрома - Нитроглицерин в/в, при неэффективности - Морфин в/в дробно. Антитромботическая терапия: Аспирин 250 мг разжевать, нагрузочная доза Клопидогрела - 300 мг внутрь, прямые антикоагулянты в/в болюсно - Гепарин. Кислородотерапия.
5. Данных недостаточно. «Золотым стандартом» диагностики инфаркта миокарда является обнаружение в крови кардиоспецифических ферментов.
Диагноз может быть установлен на госпитальном этапе при обнаружении в крови наиболее специфических маркеров некроза миокарда - КФК-МВ, сердечных тропонинов.

Задача №2.

Больной Р. 59 лет, водитель такси. В понедельник вечером шёл с автостоянки домой, когда отметил появление выраженных болей за грудиной с иррадиацией в нижнюю челюсть и левую верхнюю конечность. Дома по совету жены пытался купировать болевой синдром Нитроглицерином без значимого эффекта. Суммарная продолжительность болевого синдрома более 20 минут, пациент вызвал скорую медицинскую помощь.

Из анамнеза известно, что в течение последних 10 лет у пациента повышается артериальное давление, максимально до 170 и 90 мм рт. ст. Курит 20 сигарет в сутки в течение последних 20 лет. В течение месяца впервые отметил появление загрудинных болей после интенсивной физической нагрузки и проходящих в покое. Не обследовался, лечение не получал. Наследственность: мать – 76 лет, страдает артериальной гипертензией, перенесла инфаркт миокарда, отец – умер в 55 лет от инфаркта миокарда. При осмотре: состояние средней степени тяжести. Кожные покровы бледные. Рост – 168 см, вес – 90 кг, ИМТ – 32 кг/м². Тоны сердца приглушены, выслушивается акцент второго тона на аорте, ритм правильный. АД – 160 и 90 мм рт. ст. ЧСС – 92 ударов в минуту. Дыхание везикулярное, побочных дыхательных шумов нет. ЧДД – 22 в минуту. Живот мягкий, безболезненный. Размеры печеночной тупости по Курлову - 11×9×8 см. Периферических отёков нет. В анализах: общий холестерин – 6,7 ммоль/л, ТГ – 2,8 ммоль/л, ХС-ЛПВП – 0,62 ммоль/л; глюкоза натощак – 5,2 ммоль/л; креатинин – 124 мкмоль/л, СКФ (по формуле СКД-ЕРІ) = 54,5 мл/мин/1,73

m2(по амбулаторной карте снижение СКФ до 55 мл/мин/1,73 м2также регистрировалась 4 месяца назад), альбуминурия – 40 мг/сутки.

На ЭКГ зарегистрирован синусовый ритм с ЧСС – 92 в минуту, элевация сегмента ST до 4 ммI, AVL, V1-5, депрессия сегмента ST до 2 ммII, III, AVF.

Вопросы:

1. Предположите наиболее вероятный диагноз.
2. Обоснуйте поставленный Вами диагноз.
3. Каков выбор стратегии реперфузии миокарда в данном случае?
4. Какие препараты Вы рекомендуете пациенту в качестве пероральной антитромбоцитарной терапии? Обоснуйте свой выбор.
5. Пациент доставлен в регионарный сосудистый центр, проведено экстренное ЧКВ, выявлена окклюзия передней межжелудочковой ветви (ПМЖВ) левой коронарной артерии, без восстановления дистального русла. Выполнено стентирование ПМЖВ -1 стент лекарственным покрытием. На 3-й день от момента первичного ЧКВ у пациента развился приступ болей за грудиной, с иррадиацией в левую верхнюю конечность, приступ купирован одной дозой нитроглицерина. Как Вы расцените данный эпизод, какова дальнейшая тактика ведения пациента?

Эталон ответа:

1. ИБС. Острый коронарный синдром с элевацией сегмента ST передней перегородки, верхушки, боковой стенки левого желудочка. KILLIP класс тяжести. Гипертоническая болезнь III стадии, артериальная гипертензия 2 степени, риск 4. ХБП3аА1. Экзогенно-конституциональное ожирение I степени.
2. 1) Диагноз «острый коронарный синдром» установлен на основании клинических данных (наличие боли или других неприятных ощущений (дискомфорта) в грудной клетке) и инструментальных данных (стойкие подъёмы сегмента ST или «новая», впервые возникшая, или предположительно впервые возникшая ПБЛНПГ на ЭКГ). 2) Класс тяжести по KILLIP установлен на основании умеренной одышки, синусовой тахикардии при отсутствии III тона и хрипов в лёгких. 3)Стадия гипертонической болезни соответствует III, так как у пациента имеет место сердечно-сосудистые заболевания (ИБС). 4)Учитывая наличие клинически-манифестного сердечно-сосудистого заболевания (ИБС, острый коронарный синдром), риск сердечно-сосудистых событий расценён как очень высокий (4).
- 5) Диагноз «ХБП» установлен на основании стойкого снижения скорости клубочковой фильтрации менее 60 мл/мин/1,73м2, повышенной альбуминурии, данные симптомы персистируют более 3 месяцев. 6)Стадия ожирения установлена в соответствии с рассчитанным индексом массы тела.
3. Предпочтительная стратегия реперфузии – чрескожные коронарные вмешательства (ЧКВ). В условиях, когда первичное ЧКВ не может быть вовремя проведено, следует рассмотреть реперфузию с помощью тромболитика, который, в частности, может быть начат уже догоспитально в течение первых 120 минут от начала симптоматики. В этом случае после тромболитика должна следовать немедленная транспортировка в ЧКВ -центр для рутинной коронарографии.
4. Пероральная доза Ацетилсалициловой кислоты 150-300 мг с переходом на 75-100 мг перорально ежедневно. Предпочтительные блокаторы P2Y12 рецепторов -Тикагрелор (нагрузочная доза 180 мг с последующим 90 мг 2 раза в сутки). Используется двойная антиагрегантная терапия, так как она уменьшает частоту неблагоприятных коронарных событий за счёт блокады альтернативных путей активации тромбоцитов.
5. С учётом клинических данных вероятно развитие у пациента ранней постинфарктной стенокардии (нестабильная стенокардия IIIС класс по Браунвальду). Для исключения рецидива инфаркта миокарда требуется динамика маркеров некроза миокарда (тропонин, КФК-МВ) через 6 и 12 часов, а также контроль ЭКГ через 3, 6 и 12 часов. При отрицательной динамике - провести повторную коронароангиографию (исключить тромбоз стента)

Задача №3.

Больной 47 лет поступил в стационар с амбулаторного приёма в поликлинике, куда обратился с жалобами на сжимающие боли за грудиной, возникающие при ходьбе в среднем темпе через 500 м или при подъёме по лестнице на 3 этаж, проходящие через 1-2 мин покоя. Впервые боли за

грудиной появились 2 года назад, но больно их появление не связывал с заболеванием сердца, к врачам не обращался. Настоящее ухудшение наступило в течение недели, когда приступы загрудинных болей участились, стали возникать при меньших нагрузках – при спокойной ходьбе через 50-100 м, появились приступы сжимающих болей в покое. Из анамнеза известно, что больно страдает артериальной гипертензией с максимальными цифрами АД – 170/100 мм рт. ст. Курит до 1 пачки сигарет в день в течение 20 лет. Мать и отец больно страдают артериальной гипертензией, имеются случаи внезапной смерти среди родственников.

Вопросы:

1. Какой наиболее вероятный диагноз у данного больно?
2. Обоснуйте поставленный Вами диагноз.
3. Составьте план дополнительного обследования пациента.
4. Какова Ваша дальнейшая лечебная тактика?
5. Есть ли в данном случае показания к хирургическому лечению? Обоснуйте.

Эталон ответа:

1. ИБС: прогрессирующая стенокардия.
2. Диагноз поставлен на основании жалоб на сжимающие боли за грудиной, возникающие при ходьбе в среднем темпе через 500 м или при подъеме по лестнице на 3 этаж, проходящие через 1-2 мин покоя; данных анамнеза: страдает артериальной гипертензией с максимальными цифрами АД 170/100 мм рт. ст., курит до 1 пачки сигарет в день в течение 20 лет; данных осмотра: приступы загрудинных болей участились, стали возникать при меньших нагрузках - при спокойной ходьбе через 50-100 м, появились приступы сжимающих болей в покое.
3. Липидограмма; ЭКГ; ЭХО-КГ; СМЭКГ по Холтеру; тредмилл-тест; стресс-ЭХОКГ.
4. Немедикаментозная терапия (модификация образа жизни, отказ от курения); медикаментозная терапия (антиагреганты; β-адреноблокаторы; статины; иАПФ; блокаторы кальциевых каналов); хирургическое лечение.
5. БАП-стентирование – АКШ.

Задача №4.

Больно 48 лет проснулся ночью от болей в эпигастральной области, сопровождающихся слабостью, потливостью, тошнотой. Ранее боли не беспокоили, считал себя здоровым. Попытка купировать боли раствором соды облегчения не принесла. После приема Нитроглицерина под язык боли уменьшились, но полностью не прошли. Сохранились тошнота, слабость, потливость. Под утро была вызвана бригада скорой помощи. На снятой ЭКГ выявлен глубокий зубец Q в III и aVF отведениях; сегмент ST в этих же отведениях приподнят над изолинией, дугообразный, переходит в отрицательный зубец T; сегмент ST в отведениях I, aVL и cV1 по V4 ниже изолинии.

Вопросы:

1. Какой наиболее вероятный диагноз у данного больно?
2. Обоснуйте поставленный Вами диагноз.
3. Составьте план дополнительного обследования пациента.
4. Какова Ваша дальнейшая лечебная тактика?
5. Противопоказания к проведению тромболизиса.

Эталон ответа:

1. ИБС: острый Q-инфаркт миокарда в области нижней стенки.
2. Диагноз поставлен на основании жалоб на боли в эпигастральной области, сопровождающиеся слабостью, потливостью, тошнотой; данных анамнеза: после приема Нитроглицерина под язык боли уменьшились; данных клинико-лабораторного исследования: на снятой ЭКГ выявлен глубокий зубец Q в III и aVF отведениях; сегмент ST в этих же отведениях приподнят над изолинией, дугообразный, переходит в отрицательный зубец T.
3. Клинический анализ крови; биохимические маркеры некроза миокарда; ЭХО-КГ; КАГ.
4. Тромболизис; ЧКВ (БАП и стентирование); обезболивание; антиагреганты; антикоагулянты; β-адреноблокаторы; статины.
5. Геморрагические высыпания; аневризма; приём ПОАГ; беременность; новообразования.

Тема 4. Дифференциальная диагностика нарушений сердечного ритма.

Задача №1.

Больной Ф. 78 лет вызвал участкового врача на дом с жалобами на приступы сердцебиения, перебои в работе сердца, которые сопровождаются слабостью, одышкой. Приступы аритмии стали беспокоить последние шесть месяцев, продолжительностью несколько минут, проходят самостоятельно при перемене положения тела.

Из анамнеза известно, что последние несколько лет стала снижаться память, редко отмечает повышение АД до 160/90 мм рт. ст. Перенесённые заболевания: язвенная болезнь двенадцатиперстной кишки, очаговая пневмония. В настоящее время – пенсионер, работал преподавателем в вузе. Вредных привычек не имеет.

При осмотре состояние больного средней тяжести. Телосложение правильное, рост – 168 см, вес – 70 кг. Форма грудной клетки коническая, дыхание свободное через нос. Заметна пульсация шейных вен. ЧД – 17 уд/мин. При перкуссии звук ясный, лёгочный, границы лёгких в пределах нормы. При аускультации дыхание жёсткое, хрипов нет.

Система кровообращения. Границы относительной сердечной тупости: правая – правый край грудины, левая – на 1 см кнутри от левой среднеключичной линии, верхняя – верхний край III ребра. При аускультации тоны сердца приглушены, ритмичные. ЧСС – 112 уд/мин, дефицит пульса. АД – 130/80 мм рт. ст.

Живот мягкий, безболезненный во всех отделах. Печень не пальпируется, размеры по Курлову – 9х8х7 см. Общий анализ крови и мочи без патологии. В биохимическом анализе крови определяется высокий уровень холестерина. Записана ЭКГ: зубцы Р во всех отведениях отсутствуют. Между комплексами QRS, мелкие волны «f», частота желудочков 110-150 в минуту.

Вопросы:

1. Какое нарушение ритма у больного?
2. С какими наджелудочковыми аритмиями необходимо провести дифференциальный диагноз.
3. Какие дополнительные методы обследования вы назначите больному? Обоснуйте ответ.
4. На основании каких параметров оценивается риск развития инсульта и системных тромбоэмболий (ТЭО) у данного больного? Является ли необходимым назначение антикоагулянтов у данного больного?
5. Перечислите, что относится к сердечно-сосудистым и другим состояниям, ассоциирующимся с фибрилляцией предсердий; назовите какие состояния ассоциируются с развитием фибрилляции предсердий у данного больного.

Эталон ответа:

1. На основании ЭКГ, у больного пароксизмальная форма фибрилляции предсердий, тахисистолический вариант.
2. -Предсердная тахикардия,
-трепетание предсердий,
-частая предсердная экстрасистолия,
-двойное антероградное проведение через атрио-вентрикулярный узел.
Могут характеризоваться частыми нерегулярными интервалами RR и имитировать фибрилляцию предсердий.
3. Суточное мониторирование ЭКГ для выявления формы нарушения ритма сердца.
4. Определение риска развития инсульта и системных тромбоэмболий проводится согласно шкале CHA2DS2-VASc. С учётом возраста пациента, наличия АГ риск ТЭО по шкале CHA2DS2-VASc > 2 баллов (3 балла), что является основанием для назначений антикоагулянтной терапии.
5. С фибрилляцией предсердий ассоциируются:
-структурное заболевание сердца,
-возраст,
-артериальная гипертензия,
-клинически выраженная сердечная недостаточность,
-тахиаритмическая кардиомиопатия,
-поражение клапанов сердца,
-первичные кардиомиопатии,
-ишемическая болезнь сердца,
-нарушение функции щитовидной железы,
-избыточная масса тела и ожирение,
-сахарный диабет,

-хроническая обструктивная болезнь лёгких,
-апноэ во время сна,
-хроническая болезнь почек.

Из известных на момент осмотра больного состояний, ассоциирующихся с фибрилляцией предсердий, являются возраст и артериальная гипертензия.

Задача №2.

Женщина 75 лет 21.05.2016 обратилась к врачу с жалобами на сердцебиение. Из анамнеза известно, что 3 месяца назад пациентка перенесла острый нижний инфаркт миокарда с подъемом сегмента ST; пациентке была выполнена коронарография – выявлен стеноз огибающей ветви 85%, (ПМЖВ стеноз 45%, ОВ 45%), в связи с чем проводились трансбаллонная ангиопластика и стентирование ПКА стентом с лекарственным покрытием. В течение трех лет у пациентки верифицирована постоянная форма фибрилляции предсердий. У пациентки в анамнезе были 2 попытки восстановления ритма с помощью электроимпульсной терапии, которые оказались неуспешными. При осмотре: состояние средней тяжести. Кожные покровы чистые, обычной окраски. В лёгких дыхание везикулярное, хрипов нет. Тоны сердца приглушены, аритмичные. ЧСС – 140 уд. в мин., пульс – 110 уд. в мин. АД – 110/80 мм рт.ст. Живот мягкий, при пальпации безболезненный во всех отделах. Печень и селезёнка не увеличены. Дизурии нет. Симптом поколачивания по поясничной области отрицательный.

В анализах: общий холестерин – 4,8 ммоль/л, ТГ – 2,5 ммоль/л, ХС-ЛПВП – 1,1 ммоль/л; ХС-ЛПНП – 3,2 ммоль/л.

Вопросы:

1. Сформулируйте диагноз пациентки.
2. Обоснуйте поставленный Вами диагноз.
3. Составьте и обоснуйте план дополнительного обследования пациента.
4. Перечислите группы препаратов, сроки их применения, которые должны быть рекомендованы для приема пациентке. Обоснуйте их применение
5. Учитывая жалобы пациентки на сердцебиение, несмотря на прием препаратов, перечисленных в прошлом вопросе, какова дальнейшая лечебная тактика? Обоснуйте Ваш выбор.

Эталон ответа:

1. Основной: ИБС. Постинфарктный кардиосклероз. Атеросклероз коронарных сосудов. Транслюминальная ангиопластика (ТЛАП) и стентирование правой коронарной артерии (ПКА) от 21.02.2016 г. дислипидемия Пб типа.

Осложнения: постоянная форма фибрилляции предсердий, тахисистолическая форма.

2. Диагноз «ИБС» выставлен в связи с наличием у пациентки в анамнезе инфаркта миокарда.

Диагноз «постинфарктный кардиосклероз» выставлен учитывая сроки после инфаркта миокарда (более 28 дней).

Дислипидемия Пб тип по Фредриксону выставлена в связи с повышением уровня общего холестерина, триглицеридов (целевой уровень <1,7), ЛПНП (целевой уровень <1,8),

Диагноз «фибрилляции предсердий» выставлен, так как у пациентки в течение 3 лет на ЭКГ регистрируется фибрилляция предсердий. Постоянная форма фибрилляции предсердий выставлена в связи с наличием в течение 3 лет фибрилляции предсердий, неуспешными попытками восстановления ритма.

3. -Холтермониторирование-ЭКГ (контроль ЧСС);

-ЭХО-КГ (сократимость миокарда ЛЖ, размеры полостей, состояние клапанного аппарата, внутрисполостной тромбоз);

-определение гормонов щитовидной железы (оценить функцию щитовидной железы - поиск этиологии ФП)

4. 1.) Ингибиторы АПФ или антагонисты рецепторов к ангиотензину II (предотвращение ремоделирования сердца, улучшение прогноза, уменьшение смертности) постоянно.

2.) Статины в высоких дозах (снижение уровня холестерина - замедление атеросклероза) постоянно.

3.) Бета-адреноблокаторы (уменьшение ЧСС, снижение потребности миокарда в кислороде, улучшение перфузии миокарда за счёт удлинения диастолы) постоянно.

4.) Тройная анти тромботическая терапия: ацетилсалициловая кислота + клопидогрель + пероральный антикоагулянт-варфарин (до 6 месяцев после инфаркта миокарда тройная, год

двойная, далее монотерапия пероральным антикоагулянтом), при высоком риске кровотечений тройная терапия уменьшена до 1 месяца (цель – профилактика тромбозов).

5. В случае недостаточной дозировки бета-блокаторов - увеличить дозировку. При сниженной Фракции выброса - к терапии может быть добавлен Дигоксин. При отсутствии признаков сердечной недостаточности возможен приём препаратов из группы антагонистов кальция недигидропиридинового ряда. При отсутствии поражения щитовидной железы и других противопоказаний к терапии может быть добавлен Амиодарон в дозировке 200 мг (для контроля частоты, но не контроля ритма).

Тема 5. Дифференциальная диагностика при кардиомегалии.

Задача №1.

Мужчина 24 лет предъявляет жалобы на повышение температуры до 40°C, сопровождавшееся ознобом; инспираторную одышку при небольшой физической нагрузке; боли в области сердца, не связанные с физической нагрузкой, умеренной интенсивности, длительные.

Из анамнеза известно, что употребляет героин в течение 4 лет (инъекции в локтевые вены, область паха). За 2 недели до госпитализации отметил повышение температуры до 40°C. В качестве жаропонижающих больной принимал нестероидные противовоспалительные препараты. Через 3 суток температура снизилась до 37,2–37,4°C, самочувствие несколько улучшилось. Однако через 10 дней лихорадка возобновилась, в связи с чем пациент был госпитализирован.

При осмотре: кожа бледная, чистая. Периферические лимфатические узлы не увеличены. ИМТ – 18 кг/м². Температура тела – 38,9°C. В лёгких дыхание везикулярное, проводится во все отделы. ЧДД – 18 в минуту. Тоны сердца ясные, на основании мечевидного отростка – систолический шум, усиливающийся на высоте вдоха с задержкой дыхания. Акцент 2-го тона на а. pulmonalis. АД – 110/60 мм рт. ст., ЧСС – 100 ударов в мин. Живот мягкий, при пальпации безболезненный. Печень выступает на 2 см из-под края рёберной дуги, край печени гладкий. Отёки стоп и голеней. Симптом поколачивания отрицательный с обеих сторон. Мочевыделение не нарушено. В анализах: эритроциты – 3,3×10¹²/л, гемоглобин – 126 г/л, лейкоциты – 15,8×10⁹/л, палочкоядерные нейтрофилы – 15%, СОЭ – 42 мм/ч, альбумина сыворотки крови - 29 г/л, креатинин - 66 мкмоль/л, СКФ – 92 мл/мин/1,73м², СРБ – 120 мг/л (в норме – до 5 мг/л). В общем анализе мочи: удельный вес – 1016, эритроциты – 0-1 в поле зрения. При посеве крови на стерильность дважды выделен *S. aureus*, чувствительный к оксациллину, цефтриаксону. Данные ЭхоКГ: размеры камер сердца не увеличены. Митральный клапан: створки уплотнены, характер движения створок разнонаправленный. Трикуспидальный клапан: створки уплотнены, утолщены, визуализируются средней эхоплотности структуры на средней и передней створках размерами 1,86 и 1,11×0,89 см; характер движения створок разнонаправленный, трикуспидальная регургитация III–IV степени.

Вопросы:

1. Предположите наиболее вероятный диагноз.
2. Обоснуйте поставленный Вами диагноз.
3. Составьте и обоснуйте план дополнительного обследования пациента.
4. Тактика ведения больного, немедикаментозная и медикаментозная терапия. Обоснуйте свой выбор.
5. Какова Ваша дальнейшая лечебная тактика? Обоснуйте Ваш выбор.

Эталон ответа:

1. Первичный острый стафилококковый инфекционный эндокардит. Недостаточность трикуспидального клапана 3 степени. ХСН IIА, ФК 3 по NYHA.
2. Диагноз основного заболевания не вызывает сомнений: наблюдались 2 больших (трикуспидальная недостаточность, вегетации на трикуспидальном клапане и положительная гемокультура) и 2 малых (фебрильная лихорадка, «входные ворота» в виде в/в употребления наркотиков) диагностических критерия инфекционного эндокардита, а также лабораторные признаки синдрома системного воспалительного ответа, анемия, свойственные трикуспидальной локализации инфекционного эндокардита.
3. Пациенту рекомендовано: проведение повторного общего анализа крови и посева крови, общего анализа мочи, анализа мочи по Нечипоренко, биохимических анализов крови (функциональные пробы печени, электролиты крови, железо, ферритина), маркеров вирусных

гепатитов, ВИЧ-инфекции; рентгенография грудной клетки, ЭКГ, ЭхоКГ в динамике; УЗ-исследование почек; консультации врача-кардиохирурга, врача-нарколога.

4. С момента постановки диагноза – немедленная госпитализация. Исключить приём наркотических средств. Применение антибактериальной терапии острого инфекционного эндокардита, вызванного оксациллинчувствительным штаммом золотистого стафилококка (OSSA). Пациенту должна быть назначена антибактериальная терапия в соответствии с существующими рекомендациями при стафилококковом инфекционном эндокардите: Цефтриаксон в дозе 2 г/сутки в/в в сочетании с Амикацином –1 г/сут в течение 10 дней. В последующем - лечение Цефтриаксоном в указанной дозировке продолжать до 6 недель.

5. Через 6 недель регулярной антибактериальной терапии температура должна стойко нормализоваться, гемокультура в посевах крови не выделяться. Продолжить динамическое наблюдение. С учётом патологии клапанов есть показания к оперативному лечению - выполнение операции протезирования трикуспидального клапана.

Задача №2.

В кардиологическое отделение госпитализирован больной К. 24 лет, студент. Жалобы на одышку при ходьбе до 100 м, усиление одышки в горизонтальном положении, сердцебиение, общую слабость, отеки на ногах. В течение 2 месяцев отмечает появление одышки, слабости. Неделю назад появились перебои в работе сердца и сердцебиение, с этого же времени появились отёки на ногах. Из перенесённых заболеваний отмечает ОРЗ, аппендэктомия в детском возрасте, грипп около 4 лет назад. Объективно: общее состояние тяжёлое. Кожа бледная. Отёки голеней, стоп. Периферические лимфатические узлы не увеличены. Притупление перкуторного звука в нижних отделах лёгких. Дыхание везикулярное, в нижних отделах крепитирующие хрипы, ЧДД - 26 в минуту. Верхушечный толчок в VI межреберье на 3 см кнаружи от левой среднеключичной линии. Границы относительной тупости сердца: правая на 2 см кнаружи от правого края грудины, верхняя - II межреберье по левой среднеключичной линии, левая - по передней подмышечной линии. Тоны сердца приглушены, систолический шум на верхушке и в V точке аускультации. Ритм сердца неправильный, ср. ЧСС – 122 удара в 1 минуту, АД - 100/80 мм рт. ст., средний пульс - 105 в 1 мин, неритмичный. Размеры печени по Курлову - 14×11×10 см. Общий анализ крови: гемоглобин - 125 г/л, лейкоциты - $4,0 \times 10^9$ /л, СОЭ - 10 мм/ч. При рентгенографии органов грудной клетки выявлен синдром кардиомегалии. Эхо-КС: дилатация левого и правого желудочков, диффузный гипокинез, фракция выброса - 28%. ЭКГ: фибрилляция предсердий, ср. ЧЖС - 132 в 1 мин.

Вопросы:

1. Предположите наиболее вероятный диагноз.
2. Какие изменения миокарда выявляются при гистологическом исследовании при данном заболевании?
3. Перечислите ЭКГ признаки фибрилляции предсердий.
4. Назначьте лечение данному пациенту.
5. Нуждается ли пациент в восстановлении синусового ритма?

Эталон ответа:

1. Дилатационная кардиомиопатия. Нарушение ритма по типу постоянной формы фибрилляции предсердий, тахисистолия. ХСН IIБ ст. III ФК.
2. При гистологическом исследовании выявляются неспецифические изменения: дегенерация и некроз кардиомиоцитов, инфильтрация миокарда мононуклеарными клетками, зоны фиброза.
3. -Отсутствие зубца P,
-нерегулярный ритм (разные по продолжительности интервалы RR),
-узкие комплексы QRS (у большинства больных),
-наличие волн фибрилляции f.
4. Показаны
-Диуретики (диувер 10 мг утром)
-антагонисты альдостерона (верошпирон 100 мг утром)
-сердечные гликозиды (дигоксин 0,25 мг = 1 табл/сутки)
-ингибиторы АПФ (эналаприл 2,5 мг 1 раза в день),
-β-адреноблокаторы (конкор 5 мг утром),
-антикоагулянты (варфарин 5 мг = 2 табл под контролем МНО).

5. Учитывая данные ЭХОКГ-исследования (значительное снижение Фракции Выброса левого желудочка и дилатацию левых камер сердца, в первую очередь, левого предсердия) пациент в восстановлении сердечного ритма не нуждается.

Тема 6. Дифференциальный диагноз и лечение острой и хронической сердечной недостаточности.

Задача №1.

Мужчина 56 лет, пенсионер, обратился на приём к участковому терапевту с жалобами на незначительную одышку при обычной физической нагрузке, общую, слабость, быструю утомляемость, отеки в области стоп. Из анамнеза известно, что 5 лет назад перенес трансмуральный инфаркт миокарда по задней стенке левого желудочка. Регулярно принимает бисопролол 5 мг в сутки, периндоприл 10 мг в сутки, розувастатин 20 мг в сутки. Нитроглицерином не пользуется. В течение последнего года стал отмечать усиление одышки, появление отёков в области стоп к вечеру. Объективно: состояние относительно удовлетворительное. Рост 180 см, вес 71 кг, ИМТ 21,9 кг/м². Кожные покровы умеренной влажности. Пастозность нижних конечностей до нижней трети голени. В лёгких дыхание везикулярное, хрипов нет. ЧД – 20 в 1 мин. Тоны сердца приглушены, ритм правильный, систолический шум на верхушке. ЧСС – 62 в мин. АД – 132/80 мм рт.ст. Живот мягкий, безболезненный. Печень выступает на 2 см ниже края рёберной дуги, плотно-эластичной консистенции, поверхность гладкая, край закруглен, безболезненна при пальпации. Селезёнка не увеличена. Поколачивание по поясничной области безболезненно. В анализах: ОАК, ОАМ в пределах нормы; БАК: глюкоза натощак – 4,9 ммоль/л, креатинин – 82 мкмоль/л, СКФ (по формуле СКД-ЕРІ) – 92 мл/мин, общий холестерин – 4,5 ммоль/л, ТГ – 1,2 ммоль/л, ХС-ЛПВП – 1,0 ммоль/л, ХС-ЛПНП – 2,3 ммоль/л, АСТ 20 ед/л, АЛТ 22 ед/л, калий – 4,1 ммоль/л.; ЭКГ: ритм синусовый 65 в мин., патологический зубец Q и отрицательный зубец T в III, aVF отведениях.

Вопросы:

1. Предположите наиболее вероятный диагноз.
2. Обоснуйте поставленный Вами диагноз.
3. Составьте и обоснуйте план дополнительного обследования пациента.
4. Нуждается ли пациент в диуретической терапии? Если да, то диуретики каких групп Вы бы рекомендовали пациенту в составе комбинированной терапии? Обоснуйте свой выбор.
5. Какие дополнительные рекомендации, касающиеся немедикаментозные методы лечения и реабилитации необходимо дать пациенту?

Эталон ответа:

1. ИБС: постинфарктный кардиосклероз (ОИМ по задней стенке ЛЖ от 2011 г.). Дислипидемия IIa тип по Фредриксону. ХСН IIb стадия по Стражеско-Василенко, ПФК по NYHA.
2. Диагноз «ИБС: постинфарктный кардиосклероз» установлен на основании анамнеза (ОИМ по задней стенке ЛЖ 5 лет назад), изменения на ЭКГ (патологический зубец Q и отрицательный зубец T в III, aVF отведениях). Диагноз «дислипидемия IIa типа» установлен на основании повышения общего холестерина за счёт ХС-ЛПНП при нормальном уровне ТГ. Диагноз «ХСН» установлен на основании жалоб пациента (одышка, отёки в области стоп, общая слабость, повышенная утомляемость), анамнеза (перенесённый ОИМ, давность симптоматики, постепенное её развитие), результатов осмотра (пастозность нижних конечностей до нижней трети голени, ЧД - 20 в 1 минуту, приглушённые тоны сердца, систолический шум на верхушке, ЧСС - 92 в минуту, увеличение размеров печени). Согласно классификации СН Нью-Йоркской кардиологической ассоциации (NYHA) установлен 2ФК ХСН, т. е. заболевание сердца приводит к лёгкому ограничению физической активности. В покое симптомов нет. Обычная физическая нагрузка вызывает усталость, сердцебиение или одышку. Исходя из классификации хронической сердечной недостаточности ОССН (2003 г.) установлена IIb стадия ХСН по Стражеско-Василенко, что подтверждается выявлением выраженных изменений гемодинамики в большом (отёки, увеличение печени) и малом (одышка, тахипноэ) кругах кровообращения.
3. Пациенту рекомендовано: проведение ЭХО-КГ для выявления зон гипо- и акинезии миокарда, диастолической и систолической функции миокарда, оценки состояния клапанного аппарата; рентгенография органов грудной клетки для выявления / исключения некоторые виды заболеваний лёгких; измерение содержания натрийуретических гормонов (BNP или NT-)

proBNP) показано для исключения альтернативной причины одышки и для определения прогноза; выполнение стресс тестов – предпочтительнее выполнение визуализирующих исследований -стресс ЭХО-КГ (особенно при ФВ ЛЖ < 50%), при невозможности выполнения исследования с визуализацией – может проводиться стресс ЭКГ с физической нагрузкой (при ФВ ЛЖ > 50%); ультразвуковое исследование сонных артерий с целью оценки соотношения интима/медиа и выявления/исключения стенозов, атеросклеротических бляшек. По результатам неинвазивного обследования проводится стратификация риска и принимается решение о целесообразности выполнения коронароангиографии.

4. Пациент нуждается в приёме диуретиков. Диуретики применяются у всех больных ХСН II–IV ФК с признаками застоя для улучшения клинической симптоматики и снижения риска повторных госпитализаций. Рекомендованы препараты из группы антагонистов минералокортикоидов (АМКР): Спиринолактон в дозе 25 -50 мг в сутки конкурентно по отношению к альдостерону связывается с его рецепторами, блокируя биологические эффекты альдостерона, оказывая антифибротическое действие, а также повышает экскрецию натрия и хлора и снижает экскрецию калия, водорода, кальция и магния. Применение препарата возможно, т. к. тяжелой ХБП у пациента нет, СКФ – 92 мл/мин. Эплеренон также продемонстрировал положительный эффект при сердечной недостаточности и может использоваться как альтернатива спинолактону. При сохранении застойных явлений рассмотреть добавление малых доз петлевых диуретиков с пролонгированным действием– Торасемида, который обладает антиальдостероновым эффектом и в меньшей степени активизирует РААС, чем Фуросемид.

5. Необходимо уточнить и отрегулировать рацион питания пациента: избегать солёной пищи и отказаться от её досаливания, суточное потребление хлорида натрия 1,2-1,8 г/сут (II-III ФК ХСН), соблюдением гипохолестеролевой диеты. Рекомендовать пациенту обучение в школе здоровья; объяснение пациенту поведения при развитии жизнеугрожающего состояния, вероятность развития которого у пациента высока и обеспечить его памяткой содержащей алгоритму неотложных действий. Уточнить уровень его физической активности, порекомендовать методы кардиологической реабилитации: ходьба, или тредмил, или велотренинг 5 раз в неделю по 20-30 мин при достижении 80% от максимальной частоты сердечных сокращений (ЧСС) или при достижении 50 -70% от максимального потребления кислорода. Объяснить необходимость проведения ежегодной вакцинации против гриппа, поскольку данное заболевание может иметь фатальные последствия для пациента с ИБС и ХСН. Объяснить необходимость отказа/минимизации приёма обезболивающих противовоспалительных препаратов из группы НПВС и ингибиторов ЦОГ-2, которые провоцируют задержку натрия и жидкости, что повышает риск развития декомпенсации у больных ХСН.

Задача №2.

Больная Б. 38 лет предъявляет жалобы на одышку при незначительной физической нагрузке, быструю утомляемость, слабость, эпизоды удушья, возникающие в горизонтальном положении, отёки голеней и стоп. В возрасте 17 лет был выявлен ревматический порок сердца - недостаточность митрального клапана. При осмотре: состояние тяжелое. Акроцианоз. Отёки голеней и стоп. ЧДД - 24 в минуту. При сравнительной перкуссии лёгких справа ниже угла лопатки отмечается притупление перкуторного звука. При аускультации ослабленное везикулярное дыхание, в нижних отделах - небольшое количество влажных мелкопузырчатых хрипов. Левая граница сердца - на 3 см снаружи от среднеключичной линии в VI межреберье. Аускультативная картина соответствует имеющемуся пороку. Ритм сердечных сокращений неправильный, ЧСС - 103 удара в минуту. АД - 110/65 мм рт. ст. Живот увеличен в объёме за счёт ненапряжённого асцита, мягкий, безболезненный. Размеры печени по Курлову - 13×12×10 см. Печень выступает из-под края рёберной дуги на 3 см, край её закруглён, слегка болезненный. На ЭКГ ритм неправильный, зубцы Р отсутствуют.

Вопросы:

1. Выделите ведущий синдром.
2. Установите предварительный диагноз.
3. Наметьте план обследования пациента на первом этапе.
4. Определите тактику лечения.
5. К какому специалисту необходимо направить пациентку и с какой целью?

Эталон ответа:

1. Синдром хронической сердечной недостаточности по большому и малому кругам кровообращения.
2. Хроническая ревматическая болезнь сердца: ревматический порок сердца - недостаточность митрального клапана.
Фибрилляция предсердий, постоянная форма. ХСН II Б стадия, ФК IV.
3. Пациенту рекомендовано:
 - ОАК,
 - ОАМ,
 - ЭКГ,
 - Эхо-кардиография,
 - Р-графия органов грудной клетки.
4. Ингибиторы АПФ, Дигоксин, бета-адреноблокаторы, диуретики.
5. Необходимо направить больную на консультацию к врачу-кардиохирургу для обсуждения хирургической коррекции порока.

Задача №3.

Больной Г. 26 лет на приеме у врача-терапевта участкового предъявляет жалобы на одышку при небольшой физической нагрузке. В анамнезе - частые ангины в детстве. В возрасте 12 лет у больного был эпизод болей в коленных суставах в течение недели. На фоне приема Диклофенака боли прошли через 1 неделю. В течение последних трех лет отмечает ухудшение переносимости физических нагрузок из-за одышки. Толерантность к нагрузкам резко снизилась за последние 6 месяцев: одышка стала возникать при ходьбе с обычной скоростью. К врачам не обращался. Неделю назад отметил приступ частого неритмичного сердцебиения, купированный самостоятельно через 5 часов. При осмотре: кожные покровы обычной окраски, отмечается цианоз губ, кончика носа, «румянец» щек, в лёгких хрипов нет, ЧДД - 24 в минуту, перкуторно - верхняя граница сердца на уровне II межреберья, остальные границы в пределах нормы. На верхушке - трёхчленный ритм, хлопающий первый тон, диастолический шум. Тоны ритмичные, ЧСС - 90 ударов в минуту, АД - 100/60 мм рт. ст. Живот безболезненный. Печень: +2 см от края рёберной дуги, селезёнка не пальпируется.

Вопросы:

1. Предположите и обоснуйте наиболее вероятный диагноз.
2. Определите и обоснуйте наиболее вероятную причину заболевания у пациента.
3. Чем обусловлен трёхчленный ритм, выявленный при аускультации пациента?
4. Что Вы ожидаете выявить у пациента при ультразвуковом исследовании сердца?
5. Выберите и обоснуйте Вашу дальнейшую врачебную тактику.

Эталон ответа:

1. Наиболее вероятный диагноз у данного больного «ревматический порок сердца»: стеноз левого атриовентрикулярного отверстия с развитием сердечной недостаточности. Обоснованием является наличие у пациента прямых аускультативных признаков стеноза левого атриовентрикулярного отверстия: диастолический шум на верхушке, хлопающий первый тон в сочетании с тоном открытия митрального клапана (дополнительный тон). В анамнезе у больного в детстве типичные ревматические атаки, быстро купированные приемом НПВС. Характерные для НКПБ одышка и увеличение печени: +2 см от края рёберной дуги,
2. Изолированный митральный стеноз практически всегда является следствием ревматической лихорадки. На эту этиологию косвенно указывают молодой возраст пациента (атеросклероз маловероятен), частые ангины в детстве (очаг стрептококковой инфекции), эпизод артралгии в анамнезе (ревматическая атака?). Анамнез заболевания и клиническая картина не соответствуют диагнозу инфекционного эндокардита: нет лихорадки, спленомегалии, порока, выявляемый у пациента, является стенозом митрального отверстия, а не недостаточностью митрального клапана. Поражение клапанов сердца при системной красной волчанке, сифилисе также может приводить к формированию недостаточности митрального клапана, а не к стенозу митрального отверстия.
3. Трёхчленный ритм при митральном стенозе обусловлен появлением добавочного тона в диастолу - тоном открытия митрального клапана, аускультативным феноменом, выявляемым у больных с митральным стенозом. Он образуется вследствие того, что склерозированные, сросшиеся створки митрального клапана не могут полностью отойти к стенкам желудочка,

поэтому при ударе о клапан струи крови, изливающейся из предсердия, возникают звуковые колебания.

4. При ультразвуковом исследовании сердца у данного пациента можно определить расширение левого предсердия, увеличение градиента давления на митральном клапане, повышение давления в лёгочной артерии. При митральном стенозе быстро развивается дилатация левого предсердия (у пациента выявлены её перкуторные признаки - расширение границы сердца вверх). Дилатация левого желудочка для данного порока не характерна. Вследствие уменьшения площади левого атриовентрикулярного отверстия увеличивается градиент давления на митральном клапане. Повышение градиента давления на левый желудочек/аорту наблюдают и при другом пороке - стенозе устья аорты. Для митрального стеноза характерно развитие активной лёгочной гипертензии, её клиническое проявление у данного пациента – одышка.

5. У пациента в настоящий момент отсутствуют признаки активности ревматического процесса, следовательно, нет необходимости приёма противовоспалительной терапии. Необходим общий анализ крови, анализ на СРБ, АСЛ -О, ЭКГ, холтеровское трёхсуточное мониторирование ЭКГ для выявления характера нарушений ритма. В связи с появлением осложнений порока сердца в виде сердечной недостаточности, возможных пароксизмов фибрилляции предсердий пациенту показано оперативное лечение - митральная комиссуротомия или протезирование митрального клапана. Появление фибрилляции предсердий у больных с митральным стенозом

сопряжено с высоким риском тромбозов в сосуды большого круга кровообращения. Для профилактики тромбозов больному показан пожизненный приём непрямых антикоагулянтов - варфарина с целевым уровнем МНО-2,0-2,5. С целью лечения сердечной недостаточности диуретики - Тригрим 10 мг утром.

Тема 7. Дифференциальный диагноз суставного синдрома.

Задача №1.

Больная Н., 42 лет, инженер, предъявляет жалобы на припухлость и боли в проксимальных межфаланговых суставах, пястно-фаланговых суставах обеих кистей, запястьях, левом коленном суставе, голеностопных и плюснефаланговых суставах, которые беспокоят больную во вторую половину ночи и первую половину дня, к вечеру боли стихают. Пациентка жалуется на утреннюю скованность, длящуюся первую половину дня, утомляемость и недомогание. Несмотря на боли в суставах, пациентка обслуживает себя самостоятельно: одевается, принимает пищу без посторонней помощи, но остальные виды деятельности (непрофессиональная и профессиональная) резко ограничены.

Считает себя больной в течение 6 лет, когда после перенесенной ангины впервые появились боли в левом коленном суставе. Два года назад после острого респираторного заболевания возникли боли во II, III, IV проксимальных межфаланговых суставах, пястно-фаланговых суставах обеих кистей, затем – в запястьях, левом коленном суставе, голеностопных и плюснефаланговых суставах. Суставы опухали. Обратилась к врачу, который назначил больной прием вольтарена. Боли несколько уменьшились, но полностью не прошли. В связи с отсутствием эффекта от лечения и для уточнения диагноза больная поступила в клинику.

Общее состояние относительно удовлетворительное. Температура тела 37,4°C. На разгибательной поверхности верхней трети предплечий, вблизи от локтевых суставов пальпируются подкожные, сравнительно плотные, безболезненные образования размером от 0,5 до 2-3 см, локализирующиеся подкожно.

Пульс 90 ударов в 1 мин., ритмичный. Слегка приглушен I тон на верхушке. В легких дыхание везикулярное с жестковатым оттенком. При осмотре суставов определяется их припухлость – мягкие опухоли, местное повышение температуры, болезненность и ограничение объема движений в перечисленных выше суставах. Интенсивность боли по шкале ВАШ – 8 см.

Анализ крови: эритроциты – 3,9·10¹²/л, гемоглобин – 102 г/л, цв. показатель – 0,86; лейкоциты – 8,4·10⁹/л, СОЭ 45 мм/ч. СРБ 36 мг/л (N – 6 мг/л). Общий белок – 72 г/л, альбумины – 40,2%, глобулины: α₁ – 8,2%, α₂ – 12,8%, β – 14,2%, γ – 24,6%. А/Г – 0,7. Реакция Ваалер-Розе 1:450, титры АЦЦП антител сыворотки крови (антитела к цитруллинсодержащему пептиду) 38 ЕД/мл (N < 5 ед./мл). Комплемент сыворотки крови 300. Антинуклеарный фактор 1:2, LE-клетки в крови не обнаружены.

Рентгенограмма легких – инфильтративных изменений в легких не определяется. Сосудистый рисунок обычный. Сердечно-сосудистая тень в пределах нормы. Рентгенограмма суставов. На рентгенограммах кистей рук определяются небольшое сужение суставных щелей и незначительное разрушение хряща и кости – единичные эрозии костей в области проксимальных межфаланговых суставов и пястнофаланговых суставов.

Вопросы:

1. Сформулируйте клинический диагноз.
2. План лечения больного.

Эталон ответа:

Диагноз: Ревматоидный полиартрит, серопозитивный, эрозивный с висцеральными проявлениями (ревматоидные узелки), 3-я степень активности, рентгенологическая стадия II, функциональный класс (функциональная способность больной) III.

Лечение:

1. С целью уменьшения боли и воспаления в суставах – препараты симптоматического лечения или средства модифицирующие симптомы заболевания, но не иммунологические причины: нестероидные противовоспалительные средства (НПВС). Учитывая возраст больной и отсутствие сопутствующей патологии, можно назначить неселективные ингибиторы ЦОГ1 и ЦОГ2 – диклофенка натрия 0,15 г в сутки, либо преимущественно ингибиторы ЦОГ2 – мовалис 15 мг в сутки или селективные ингибиторы ЦОГ2 – коксибы: целебрекс 200 мг в сутки в один прием или 400 мг сутки в два приема.
2. Базисная терапия – метотрексат, в зависимости от активности процесса от 7,5 мг до 15,0-25,0 мг в неделю.
3. В случаях отсутствия эффекта от применения метотрексата (до 25 мг в неделю), а также, если имеются осложнения от его применения или плохая переносимость метотрексата можно назначить Лефлуномид (ARAVA).
4. При отсутствии эффекта от «базисных» препаратов применение «биологических агентов»: химерные, моноклональные антитела к ФНО-α – ремикейд или инфликсимаб: разрешен к применению с метотрексатом.

Задача №2.

Больной М., 26 лет, рабочий, обратился к врачу с жалобами на боли в левом коленном, голеностопном суставах и мелких суставах левой стопы. Боли носят постоянный характер, интенсивные, усиливаются при движении. Из анамнеза известно, что около трех недель назад несколько раз беспокоили боли при мочеиспускании, обращался к урологу. Лечился по поводу уретрита. Со слов больного в соскобах из уретры находили хламидии. Неделю назад появилась «краснота в глазах» с ощущением легкообжжения, зуда, через несколько дней возник описанный выше суставной синдром. Повысилась температура тела до 38,5 °С.

Объективно: состояние больного средней тяжести. Температура тела 38,2 °С.

Конъюнктивы век гиперемированы с небольшим количеством серозного отделяемого. Пульс 94 ударов в минуту, удовлетворительного наполнения, напряжения, симметричный. Артериальное давление 120/75 мм рт. ст. Со стороны внутренних органов патологических изменений не выявлено. Определяется диффузная припухлость левого коленного, голеностопного и межфаланговых суставов левой стопы, резкая гиперемия с синюшным оттенком кожных покровов над суставами. Движения в суставах из-за выраженной болезненности затруднены. Колено фиксировано на 30°. Полностью разогнуть колено не удается, надколенник. В остальном мышечно-скелетная система нормальная, включая спину. На подошвах стоп имеются возвышающиеся красные пятна различной величины с зоной гиперкератоза в центре.

Анализ крови: лейкоциты 9,6 · 10⁹/л, эритроциты – 2%, п – 10%, с – 65%, л – 20%, м – 3%. СОЭ – 36 мм/ч. Реакция Ваалер-Розе отрицательная. Антинуклеарный фактор в сыворотке крови не определяется. На рентгенограммах суставов патологии не выявлено.

Вопросы:

1. Составьте первичное представление о больном
 - а) выделите ведущие патологические синдромы;
 - б) укажите возможные этиологические факторы и патогенетические механизмы процесса.
2. Сформулируйте предварительный диагноз.
3. Проведите дифференциальный диагноз.
4. Составьте план дальнейшего обследования больного.

5. Составьте план лечебных мероприятий, в том числе укажите группы медикаментозных препаратов, которые необходимо назначить больному.
6. Определите прогноз.

Эталон ответа:

1. У больного выявляется триада симптомов: уретрит хламидийной этиологии, конъюнктивит и артрит, а также типичная последовательность их появления. Сначала уретрит, через три недели конъюнктивит и артрит.
2. Все это позволяет заподозрить у пациента реактивный артрит, урогенный, ассоциированный с хламидийной инфекцией (болезнь Рейтера). Диагноз подтверждается и односторонним, не симметричным поражением суставов. Типично наличие кератодермии.
3. Дифференциальный диагноз следует проводить с инфекционными и постинфекционными артритами, в частности при гонококковой инфекции, СПИДЕ, со спондилоартритами, серонегативным ревматоидным артритом.
4. В плане обследования необходима консультация уролога. Соскоб эпителия уретры и в мазках определение хламидий. Обследование больного на наличие гонококковой, трихомонадной инфекции, форму № 50.
Иммунологическое исследование сыворотки крови на антихламидийные антитела. Определить мочевую кислоту сыворотки крови.
Рентгенография тазобедренного сустава и сакроилеального сочленения.
Консультация окулиста для подтверждения наличия у больного конъюнктивита и исключения увеита, а также определения тактики лечения патологии глаз.
Необходимо определить антигены системы HLA, в первую очередь B27.
5. Лечение. При выявлении хламидийного уретрита применяют антибиотики, к которым чувствительны хламидии: макролиды, тетрациклины, фторхинолоновые производные. Курс лечения антибиотиками не менее 4 недель. Обязателен бактериологический контроль. Не применяют пенициллины, цефалоспорины, т.к. под их воздействием описано образование устойчивых форм хламидий. Помимо антибиотиков, учитывая наличие артрита, необходимо применять нестероидные противовоспалительные средства.
6. Прогноз заболевания относительно благоприятный. Для профилактики рецидивов, обусловленных повторным инфицированием, необходимо обследование половых партнеров.

Задача №3.

Больной П., мужчина 26 лет жалуется на боли в нижней части спины, ягодицах и позвоночнике, на утреннюю скованность в течение 2 часов, которая уменьшается к полудню после выполнения различных движений и упражнений.

Из анамнеза известно, что в течение 3 лет беспокоит боль в поясничном отделе позвоночника и в области тазобедренных суставов. Год назад перенес эпизод внезапно возникшей боли в правом глазу, который был расценен как ирит и купирован глазными каплями, содержащими стероиды. Отец пациента страдает похожими болями в спине.

При объективном осмотре суставы не опухшие. Объем движений позвоночника (сгибание, разгибание, латеральная ротация и латеральный наклон) ограничен. Симптом Кушелевского положительный.

Анализ крови и мочи нормальные. СОЭ 25 мм/час. Ревматоидный фактор сыворотки крови – отрицательный.

Результаты рентгенологического исследования костей таза и позвоночника: тазобедренные суставы без изменений, эрозии не выявляются; суставные щели крестцово-подвздошных сочленений сужены, размыты, прослеживаются не на всем протяжении.

Вопросы:

1. Ваш предварительный диагноз?
2. Ваша врачебная тактика?

Эталон ответа:

У пациента анкилозирующий спондилит. Стойкие боли в спине с воспалительными проявлениями, длительной утренней скованностью, уменьшающейся после упражнений; снижение объема движений в спине характерно для данного заболевания. Острый передний ирит также может быть проявлением этой серонегативной спондилопатии. Данное заболевание чаще всего возникает у молодых мужчин, может наблюдаться у нескольких членов семьи (отец больного страдает подобными болями) и быть сцеплено с геном HLA-B27.

Предварительный диагноз: Анкилозирующий спондилит (болезнь Бехтерева) хроническое течение, стадия 2, активность I ст.

В плане обследования необходимо уточнить степень активности процесса – определение С-реактивного белка крови, общего белка крови и белковых фракций, фибриногена крови.

Следует определить, имеется ли у больного HLAB27.

Лечение. Назначение нестероидных противовоспалительных препаратов с целью уменьшения болей и скованности в позвоночнике. При сохранении активности процесса – сульфасалазин. В последние годы для лечения больных анкилозирующим спондилитом при высокой активности процесса и тяжелым течением заболевания стали применять инфликсимаб.

Задача №4.

Мужчина 45 лет предъявляет жалобы на боли в первом плюснефаланговом суставе левой стопы, интенсивные, резко усиливающиеся при движении.

Ранее больной считал себя здоровым человеком. Накануне обильно поел, выпил красного вина. Ночью проснулся из-за резких, сильных болей в первом плюснефаланговом суставе левой стопы. Из-за интенсивной боли пациент не мог терпеть даже прикосновения простыни. Вследствие болей левая нога оказалась практически полностью обездвижена. Появился озноб, температура тела повысилась до 38,5 °С. Подобных явлений ранее не было.

Объективно. Больной избыточного питания. Ожирение II ст. Телосложение гиперстеническое. Кожные покровы и чистые: высыпаний, геморрагий нет. Пульс 92 уд. 1 в мин., ритмичный. Артериальное давление 150/85 мм рт ст. Границы относительной сердечной тупости в V межреберье по среднеключичной линии. Приглушенность тонов сердца. На верхушке I тон громче II тона. В легких дыхание везикулярное, хрипов нет. Язык розовый, влажный. Живот увеличен объёмом за счет подкожно-жировой клетчатки, при пальпации мягкий, безболезненный. Значительная отечность тканей в области I плюснефалангового сустава левой стопы. Кожа над суставом гиперемирована, горячая на ощупь, натянута, блестящая. Отечные ткани при пальпации плотные. Движения в суставе (активные и пассивные) резко ограничены вследствие его отечности и выраженной болезненности. В анализе крови, который был срочно сделан: Лейкоциты 8,2·10⁹/л. СОЭ 30 мм/час. В общем анализе мочи – наличие большого количества солей уратов.

На рентгенограммах суставов стоп – отечность мягких тканей I плюснефалангового сустава левой стопы. В остальном – без патологических изменений.

Вопросы:

1. Поставьте диагноз больному.
2. Какие дополнительные исследования следует провести?
3. Какую терапию следует проводить для купирования приступа.

Эталон ответа:

Подагра. Острый подагрический артрит I плюснефалангового сустава левой стопы. Первичная суставная атака.

Необходимо определить содержание мочевой кислоты в крови, которое будет повышенным.

Для купирования острого приступа подагрического артрита применяют нестероидные противовоспалительные препараты, колхицин.

Тема 8. Дифференциальная диагностика и лечение системных заболеваний соединительной ткани.

Задача №1.

Больная У. 24 лет, фельдшер, была направлена в стационар с жалобами на боли воспалительного ритма в суставах кистей, голеностопных суставах, наличие утренней скованности в суставах до 1 часа. Также отмечает повышение температуры тела до субфебрильных цифр по вечерам, появление сыпи на лице в области скул, общую слабость, выпадение волос.

Из анамнеза: считает себя больной в течение 2 лет, когда начала отмечать появление гиперемии кожи лица и шеи в ответ на инсоляцию. С лета настоящего года после гиперинсоляции (отдыхала на юге) и перегревания появились эритематозные высыпания на шее, руках. Через две недели после возвращения домой отметила повышение температуры тела до фебрильных цифр. По месту жительства выставлен диагноз ОРЗ, проводилась терапия антибактериальными препаратами без эффекта. При дополнительном обследовании

выявлен белок в моче. Направлена в стационар. При осмотре: общее состояние средней степени тяжести. Кожные покровы: эритематозная сыпь в виде «бабочки» на коже лица, области декольте. Симметричные отёки до нижней трети голени. Слизистые чистые. Дыхание везикулярное, хрипов нет. ЧДД – 17 в минуту. Тоны сердца ясные, ритм правильный. ЧСС – 92 ударов в 1 минуту, АД - 140/80 мм рт. ст. Живот мягкий, безболезненный, печень не выступает из-под края рёберной дуги по срединно-ключичной линии. Мочеиспускание свободное, безболезненное. Стул регулярный, оформленный. Припухлость в области II, III пястнофаланговых и II проксимальных межфаланговых суставов, в области голеностопных суставов; ограничение движений за счет болей, хват кистей - 80%; деформаций нет. Обследование: Общий анализ крови: эритроциты – $3,6 \times 10^{12}/л$, гемоглобин – 86 г/л, тромбоциты – $100 \times 10^9/л$, лейкоциты - $1,6 \times 10^9/л$, эозинофилы - 1%, палочкоядерные нейтрофилы - 8%, сегментоядерные нейтрофилы – 59%, лимфоциты – 25%, моноциты - 4%, СОЭ – 22 мм/ч. Общий анализ мочи – мутная, цвет - желтый, плотность – 1,022, реакция - кислая, белок – 0,560 г/л, глюкоза – отрицательная, лейкоциты - 20-25 в поле зрения. Биохимический анализ крови: креатинин – 118 мкмоль/л, мочевины - 8,8 ммоль/л, общий белок – 67 г/л, альбумины - 45%, α_1 – 4%, α_2 – 15%, β – 9%, γ - 27%, фибриноген – 6,3 г/л. Антитела к ДНК и антинуклеарный фактор – более 200 Ед/мл.

Вопросы:

1. Предположите наиболее вероятный диагноз.
2. Обоснуйте поставленный Вами диагноз.
3. Составьте и обоснуйте план дополнительного обследования пациента.
4. Препараты каких групп лекарственных средств Вы бы рекомендовали пациенту в составе комбинированной терапии? Обоснуйте свой выбор.
5. Через 6 месяцев регулярной терапии и соблюдения рекомендаций: эритроциты $-4,4 \times 10^{12}/л$, гемоглобин – 119 г/л, тромбоциты – $210 \times 10^9/л$, лейкоциты - $5,1 \times 10^9/л$, глюкоза натощак – 4,9 ммоль/л, общий холестерин – 4,9 ммоль/л, креатинин – 108 мкмоль/л, СКФ (по формуле СКД-ЕРІ) = 60,3 мл/мин; суточная потеря белка – 0,240 г/сут. Какова Ваша дальнейшая лечебная тактика? Обоснуйте Ваш выбор.

Эталон ответа:

1. Системная красная волчанка, подострое течение, высокой степени активности с поражением кожи (эритема, фотосенсибилизация), суставов (артралгии, артрит), почек (люпус-нефрит), крови (тромбоцитопения, анемия, лейкопения).
2. Диагноз «системная красная волчанка (СКВ)» установлен на основании жалоб больной на наличие эритематозной сыпи в области щек, лихорадки, суставного синдрома, данных анамнеза (пациентка отмечает аллергическую реакцию на инсоляцию в течение 2 лет); установление течения СКВ основано на анамнезе заболевания (в дебюте конституциональные симптомы, неспецифическое поражение кожи и суставов, периодические обострения, развитие полиорганной симптоматики в течение 2 лет с момента появления первых симптомов). Степень активности СКВ установлена на основании наличия проявлений артрита, протеинурии (0,560 г/сут.), высыпаний на коже (эритематозная сыпь на щеках), алопеции (диффузное выпадение волос), повышенного содержания антител к двуспиральной ДНК (более 200 ЕД/мл), тромбоцитопении ($100 \times 10^9/л$), лейкопении ($1,6 \times 10^9/л$), поражения почек (протеинурия, снижение СКФ).
3. Пациенту рекомендовано: УЗ-исследование почек для оценки поражения органа-мишени, решение вопроса о проведении нефробиопсии с целью определения люпус-нефрита. Рентгенография грудной клетки (поражение лёгких). ЭхоКГ (для оценки толщины стенок миокарда, диастолической и систолической функции, исключить перикардит). Анализ крови: иммунологический анализ крови с определением компонентов комплимента, гемостазиограмма.
4. Глюкокортикостероиды короткого действия (Преднизолон или Метилпреднизолон). Данная группа препаратов наиболее эффективная для лечения СКВ. При высокой степени активности СКВ с целью достижения быстрого эффекта показана пульс-терапия (500-1000 мг Метилпреднизолона внутривенно капельно в течение трёх дней). Цитостатические иммунодепрессанты (Циклофосфан или Мофетиламикофенолат) назначаются больным СКВ при прогрессирующем течении, высокой активности, сопровождающимся поражением

жизненно важных органов и систем. Цитостатики являются важнейшим компонентом лечения СКВ, особенно при угрожающем течении с поражением почек, ЦНС, генерализованном васкулите, альвеолите.

5. Оставить терапию глюкокортикостероидами без изменений, продолжить динамическое наблюдение. При достижении улучшения, снижения активности болезни -доза ГК может быть медленно уменьшена (Преднизолон по 1/4 таблетки 7-10 дней) до поддерживающей, которая варьирует в зависимости от течения болезни, поражения того или иного органа или системы, риска развития обострения, коморбидных заболеваний и осложнений. При длительном приеме ГК у больных необходимо контролировать и проводить профилактику остеопороза, сахарного диабета, атеросклероза, гиперлипидемии, артериальной гипертензии, поражения желудочно-кишечного тракта, катаракты, глаукомы.

Задача №2.

Больная 42 лет, домохозяйка, обратилась к врачу-терапевту участковому со следующими жалобами: в течение нескольких лет периодически отмечала общую слабость, немотивированный подъём температуры до субфебрильных цифр. Месяц назад после ОРЗ появилась умеренная болезненность и припухлость II и III пястно-фаланговых суставов, II, III, IV проксимальных межфаланговых суставов обеих кистей, лучезапястных суставов; утренняя скованность в течение 3 часов. Суставной синдром сопровождался повышением температуры тела до 37,3°C. Домашнюю работу выполняет с трудом. Объективно: кожные покровы обычной окраски, чистые. Дыхание везикулярное, хрипов нет. Левая граница относительной сердечной тупости по среднеключичной линии. Тоны сердца ритмичные. АД - 130/80 мм рт. ст. Отмечается деформация вышеперечисленных суставов за счёт экссудативно-пролиферативных явлений, разлитая болезненность, активные и пассивные движения ограничены, болезненны. Общий анализ крови: лейкоциты - $9,0 \times 10^9/\text{л}$, СОЭ - 35 мм/час.

Биохимическое исследование крови: ревматоидный фактор (РФ) – 1:80. Антитела к циклическому цитруллинированному пептиду (АЦЦП) – 375,8 Ед/мл. Рентгенограмма суставов кистей: обнаружен околосуставной остеопороз, сужение суставной щели, единичные узурсы костей.

Вопросы:

1. Предположите наиболее вероятный диагноз.
2. Обоснуйте поставленный Вами диагноз.
3. Составьте и обоснуйте план дополнительного обследования пациента.
4. Какой будет тактика лечения данного заболевания?
5. Какой базисный препарат целесообразно назначить в данном случае и почему?

Эталон ответа:

1. Серопозитивный ревматоидный артрит, АЦЦП+, эрозивный, развёрнутая клиническая стадия, умеренная активность (DAS28=5,0), рентгенологическая стадия II, функциональный класс недостаточности суставов II.

2. Диагноз «ревматоидного артрита» поставлен на основании типичных признаков суставного синдрома: утренняя скованность, припухлость пястно-фаланговых и проксимальных межфаланговых суставов. Данных рентгенограммы кистей: околосуставной остеопороз, сужение суставной щели, узурсы. Обнаружения высоких цифр ревматоидного фактора, антител к циклическому цитруллинированному пептиду и СОЭ. Активность процесса определяется с помощью индекса DAS28. Функциональный класс недостаточности – в связи с ограничением выполнения домашней работы.

3. Пациенту рекомендовано рентгенологическое исследование лёгких, ультразвуковое исследование органов брюшной полости и почек, ЭхоКГ, ЭКГ. Определение общего анализа мочи. Креатинин крови, АЛТ, АСТ, билирубин. Осмотр офтальмолога, невролога. Данные исследования необходимы для выявления системных проявлений ревматоидного артрита и назначения терапии.

4. Больной после обследования необходимо назначение базисной терапии -Метотрексат 15 мг в неделю, Фолиевая кислота 5 мг в неделю. Для купирования болевого синдрома необходимо назначение НПВС (например, Диклофенак ретард 100 мг 2 раза в день), в сочетании с Омепразолом 20 мг 1 раз в сутки.

5. Препарат первой линии - Метотрексат, поскольку данный препарат наиболее эффективно контролирует аутоиммунный воспалительный процесс при РА, замедляет рентгенологическую

деструкцию костной ткани, предотвращает развитие системных проявлений заболевания, хорошо переносится.

Задача №3.

Женщина 35 лет, бухгалтер, обратилась к врачу-терапевту участковому с жалобами на общее недомогание, слабость, похудание на 5 кг за 3 месяца, мигрирующие боли в межфаланговых суставах кистей и голеностопных суставах, красные пятна неправильной формы на лице, субфебрильную температуру тела. Считает себя больной около 6 месяцев. Начало заболевания постепенное. Появились боли в межфаланговых суставах, их припухлость и гиперемия, поочередно на правой и левой кисти. Постепенно присоединились слабость, недомогание. За медицинской помощью не обращалась. 2 месяца назад (июль) - отдых в Таиланде. После возвращения отметила ухудшение самочувствия: усилилась слабость, присоединились боли в голеностопных суставах, стала худеть без видимой причины, повысилась температура тела до 37,5°C, без ознобов. Отметила наличие красных пятен на лице, долгое время считала их последствиями загара. Во время очередного планового медосмотра выявлены анемия и изменения в моче, в связи с чем обратилась к участковому терапевту.

При осмотре: кожные покровы и видимые слизистые бледные, «сосудистая бабочка» в области переносицы и щек неправильной формы, волосы тусклые, ломкие, имеются участки облысения. Подкожно-жировая клетчатка практически отсутствует. Отеков нет. Пальпируются подчелюстные, подмышечные, паховые лимфоузлы 0,5-1 см в диаметре, мягкой консистенции, безболезненные при пальпации. Тонус и сила мышц в норме, одинаковые с обеих сторон. Части скелета пропорциональны, кости при пальпации и поколачивании безболезненны. Отмечается припухлость проксимальных и дистальных межфаланговых суставов кистей и голеностопных суставов, болезненность при движениях в них, местная гиперемия. Грудная клетка нормостеничная, симметричная, равномерно участвует в дыхании. Перкуторно над лёгкими ясный лёгочный звук. Дыхание везикулярное, хрипов нет. Пульс ритмичный, 78 в минуту, АД - 120/80 мм рт. ст. Верхушечный толчок визуально и пальпаторно не определяется. Границы относительной сердечной тупости: правая - на 0,5 см от правого края грудины, верхняя - нижний край Шребра, левая - на 1 см кнутри от среднеключичной линии. Аускультативно: тоны глухие, ритмичные, ЧСС - 78 в минуту. Отёчность и гиперемия красной каймы губ. Живот симметричный, мягкий, безболезненный во всех отделах при поверхностной и глубокой пальпации. Печень не увеличена. Симптом поколачивания отрицательный с обеих сторон, почки не пальпируются, пальпация в их проекции безболезненна.

Лабораторно. Общий анализ крови: гемоглобин - 100 г/л, эритроциты - $2,9 \times 10^{12}$ /л, цветовой показатель - 0,9; лейкоциты - $2,7 \times 10^9$ /л, эозинофилы - 4%, палочкоядерные нейтрофилы - 3%, сегментоядерные - 52%, лимфоциты - 35%, моноциты - 6%; СОЭ - 30 мм/ч, тромбоциты - 98×10^9 .

Общий анализ мочи: светло-жёлтая, прозрачная, рН кислая, удельный вес - 1,016; белок - 0,3 г/л, сахар - нет, лейкоциты - 1-2 в поле зрения, эпителий почечный - 2-4 в поле зрения, эритроциты - 3-4 в поле зрения, цилиндры гиалиновые - 5-8 в поле зрения, цилиндры восковидные - 2-3 в поле зрения, соли - нет.

Биохимическое исследование крови: билирубин общий - 38,8 мкмоль/л, прямой - 8,2, непрямой - 30,6 мкмоль/л, креатинин - 0,09% ммоль/л, глюкоза - 4,3 ммоль/л, АСТ - 10,0 ммоль/л, АЛТ - 19,0 ммоль/л, холестерин - 4,0 ммоль/л, калий - 3,9 ммоль/л, общий белок - 86 г/л, альбумины - 45%, α_1 - 3,5%, α_2 - 10,5%, β - 13,6%, γ - 27,4%, фибриноген - 6,2 г/л, СРБ - ++, серомукоид - 0,32 г/л. Обнаружены антитела к ДНК, антинуклеарный фактор, 6 LE-клеток на 1000 лейкоцитов.

ЭКГ: ритм синусовый, ЧСС - 64 удара в минуту. Электрическая ось отклонена влево. Диффузные дистрофические изменения миокарда левого желудочка. Рентгенография органов грудной клетки: без патологии. Рентгенография суставов кистей и голеностопных суставов: патологических изменений не выявлено.

Вопросы:

1. Предположите наиболее вероятный диагноз.
2. Обоснуйте поставленный Вами диагноз.
3. Составьте и обоснуйте план дополнительного обследования пациента.
4. Составьте план лечения данного пациента. Обоснуйте свой выбор.

Эталон ответа:

1. СКВ, подострое течение, активность III ст. Артрит пястнофаланговых и межфаланговых суставов кистей. Анемия легкой степени тяжести, нормохромная.
2. Диагноз поставлен на основании выделенных синдромов: кожный, суставной, лихорадочный, лимфоаденопатии, анемический, мочевого.
3. Пациенту рекомендовано: ЭхоКГ (выявление поражения сердца); определение СКФ расчетным методом (определение ХПН и ХБП); биопсия почки
Иммуноблоттинг на системные иммунные маркеры, Sm антиген, антифосфолипидные антитела.
4. Госпитализация в профильное отделение.
Диета с высоким содержанием полиненасыщенных жирных кислот, кальция, вит. Д.
Цитотоксические препараты (Циклофосфамид 1 г/м² болюсом ежемесячно не менее 6 мес или Метотрексат 15 мг/нед подкожно), ГК (высокие дозы, пульс-терапия), НПВП, плазмаферез, генно-инженерные биологические препараты (Ритуксимаб или Оренсия).

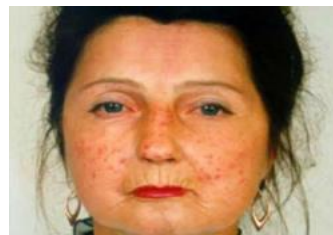
Задача №4.

Женщина 44 лет, программист, поступила в терапевтическое отделение с жалобами на нарастающую общую слабость, боль, ограничение движений и онемение, преимущественно пальцев, в обеих кистях, незначительный сухой кашель, сердцебиение при физической нагрузке, снижение аппетита, сухость во рту, затруднение жевания и глотания. Считает себя больной с 32 лет: после сильного переохлаждения впервые стала отмечать онемение пальцев обеих рук при мытье их холодной водой, постепенно продолжительность онемения увеличивалась, оно стало возникать при незначительном понижении температуры воздуха. Одновременно появилась повышенная потливость обеих ладоней. Постепенно в течение 6 месяцев присоединилась общая слабость, снижение аппетита, в связи с чем больная обратилась в поликлинику по месту жительства. Было сделано исследование общего анализа крови, рентгенография органов грудной клетки, ФГДС, однако причина астенизации не была выявлена. Онемение пальцев рук сохранялось, постепенно появились ограничение подвижности пальцев и боли в ногтевых фалангах кистей. При повторном осмотре через год был выставлен диагноз ревматоидного артрита, и больной назначили Преднизолон по 20 мг/сут, с помощью которого боли были купированы, но онемение кистей рук сохранялось, и больная самостоятельно прекратила принимать Преднизолон. В 42 года после инсоляции больная стала отмечать затруднение глотания, присоединение сухого кашля и сердцебиения при ходьбе. В последние 6 месяцев резко усилились боли в ногтевых фалангах при попытке работы на клавиатуре компьютера. При осмотре: внешний вид больной представлен на рисунке. Кожные покровы равномерно гиперпигментированы. Кожа кистей и пальцев рук холодная, уплотнена, равномерно утолщена, не берётся в складку, морщины над межфаланговыми суставами отсутствуют. Ногтевые фаланги всех пальцев укорочены. Мышцы плечевого и тазового пояса атрофичны, предплечий – уплотнены, ригидны. Объём пассивных и активных движений в межфаланговых суставах резко снижен. Дыхание поверхностное, 24 в минуту.

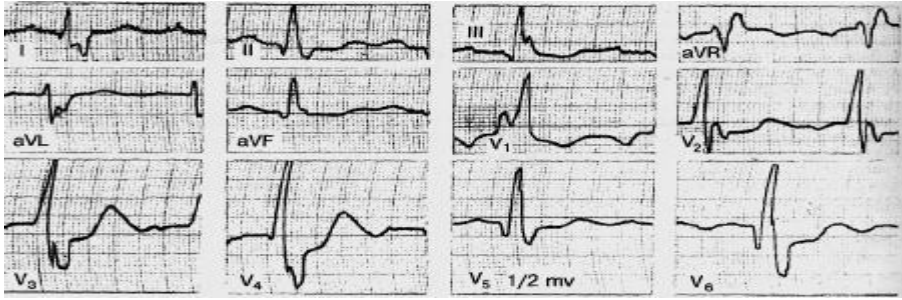
Выявлено уменьшение экскурсии легких и симметричное ослабление везикулярного дыхания в нижних отделах. АД - 110/70 мм рт. ст. Тоны сердца неритмичные, 88 в минуту, единичные экстрасистолы; I тон над верхушкой и основанием мечевидного отростка ослаблен. Живот мягкий, безболезненный как при поверхностной, так и при глубокой пальпации.

Лабораторно. Общий анализ крови: эритроциты - $3,1 \times 10^{12}/л$, гемоглобин - 95 г/л, цветовой показатель - 0,85; лейкоциты - $15,3 \times 10^9/л$; эозинофилы - 2%, палочкоядерные нейтрофилы - 8%, сегментоядерные нейтрофилы - 72%, лимфоциты - 17%, моноциты - 1%; СОЭ - 27 мм/ч.

Биохимический анализ крови: общий белок - 75 г/л; альбумины - 40%, глобулины - 60%, I - 3,8%, 2 - 12%; - 12%; - 32,2%; фибриноген - 6,6 г/л; СРБ (++)



Повторные исследования LE клеток в крови отрицательны.



ЭКГ:

Рентгенография органов грудной клетки: «сотое» лёгкое, явления пневмосклероза, преимущественно в нижних отделах.

Рентгенография кистей: остеолит дистальных фаланг, эпифизарный остеопороз.

Приложение: лицо больной.

Вопросы:

1. Предположите наиболее вероятный диагноз.
2. Обоснуйте поставленный Вами диагноз.
3. Составьте и обоснуйте план дополнительного обследования пациента.
4. Определите тактику лечения данного пациента. Обоснуйте свой выбор.

Эталон ответа:

1. Системная склеродермия, хроническое течение, активность II, лимитированная кожная форма с синдромом Рейно, склеродактилией, дисфагией, легочным фиброзом, ДН I, легочным сердцем с экстрасистолией.
 2. Диагноз выставлен на основании выделенных синдромов: синдрома Рейно, склеродермии, суставной, дисфагии, дыхательной недостаточности, анемический, иммунных нарушений.
 3. Пациенту рекомендовано (для подтверждения и уточнения диагноза): широкополюсная капилляроскопия ногтевого ложа, иммунограмма, Р-графия пищевода с контрастированием, биопсия кожи, ЭхоКГ, СМ ЭКГ, ФВД, ФГДС, глазное дно, антитела к ДНК, АНФ, атицентромерные антитела, анти Scl 70.
 4. Лечение сосудистых осложнений: антагонисты кальция (Амлодипин), Пентоксифиллин, Лозартан 25-100 мг/сут; для заживления дигитальных язв - препараты Простагландина E, Силденафил (Виагра); подавление прогрессирования фиброза: D-пеницилламин 250-500 мг/сут; если подтверждается интерстициальное поражение легких, то комбинированная терапия Преднизолон + Циклофосфамид; учитывая поражение пищевода, необходимо дробное питание, последний прием пищи не позже 18 часов, при выраженной дисфагии - Метоклопрамид 10 мг 3-4 р/сут, при наличии рефлюкс-эзофагита - Омепразол 20 мг/сут. Санаторно-курортное лечение противопоказано.
- Вне активности заболевания массаж, ЛФК.
5. Прогноз неблагоприятный, связан с висцеральными поражениями. Больной нетрудоспособен, требуется определение группы инвалидности (II).

Тема 9. Дифференциальная диагностика при «сердечных» шумах

Задача №1.

При выслушивании сердца больного выявлено, что I тон не изменен, II тон на аорте значительно громче, чем на легочной артерии.

Вопросы:

Как называется такое изменение II тона, каковы возможные его причины?

Эталон ответа: Усиление II тона на аорте называется акцентом II тона. Встречается при гипертонической болезни, атеросклеротическом поражении аорты.

Задача №2.

Громкость I и II тона на верхушке одинакова, II тон на аорте почти не слышен.

Вопросы:

Как называются такие изменения тонов? Чем могут быть вызваны такие аускультативные данные?

Эталон ответа: Выслушиваются ослабление I тон на верхушке и II тон на: аорте. Возможная причина: недостаточность аортального клапана или сочетание недостаточности митрального клапана и недостаточности аортального клапанов.

Задача №3.

При осмотре грудной клетки выявлено увеличение переднезаднего размера, при перкуссии – коробочный звук, ослабленное везикулярное дыхание над легкими.

Как изменяются тоны сердца у данного больного?

Эталон ответа: На верхушке сердца отмечается ослабление I тона, на легочной артерии может выслушиваться акцент II тона.

Задача №4.

Больной в течение многих лет страдает ишемической болезнью сердца, дважды перенес инфаркт миокарда.

Вопросы:

Какие изменения тонов сердца характерны для таких больных, как объяснить механизм этих изменений?

Эталон ответа: У больного перенесшего инфаркт миокарда выслушивается ослабление тонов сердца над всемиточками. Механизм этих изменений связан с ослаблением мышечного компонента, а также с формированием относительной недостаточностью левого атрио-вентрикулярного клапана.

Задача №5.

В течение 10 лет больной страдает гипертонической болезнью.

Вопросы:

Какие изменения тонов сердца вы найдете у данного больного?

Эталон ответа: Может выслушиваться акцент II тона на аорте, а также усиление I тона на верхушке.

Задача № 6.

У больного страдающего митральным пороком сердца на верхушке сердца выслушивается усиленный («хлопающий») I тон, выслушивается II тон, а также самостоятельный дополнительный тон к II тону, определяемый в фазу диастолы.

Вопросы:

Как называется этот дополнительный тон? Какое название имеет выслушиваемая мелодия, при каком митральном пороке она встречается?

Эталон ответа: Дополнительный, самостоятельный тон к II тону получил название тон открытия митрального клапана, выслушиваемая мелодия на верхушке сердца получила название трехчленного ритма «перепела», такая мелодия выслушивается при митральном стенозе.

Тема 10. Дифференциальный диагноз при системных васкулитах

Задача №1.

68-летний мужчина жалуется на сильные головные боли, скованность в шейном отделе позвоночника, боли и слабость мышц плечевого пояса, боли в мышцах тазового пояса и затруднение при вставании со стула. Головные боли возникли около 2 месяцев назад, мало поддавались действию анальгетиков и НПВС. Температура тела 37,4. При внешнем осмотре извитой болезненный тяж в области левого виска, АД 130/80 мм рт.ст. Внешне суставы не изменены, сила проксимальных мышц конечностей снижена. Рентгенография шейного отдела позвоночника выявила признаки остеохондроза. В общем анализе крови Нв 140г/л; лейкоциты - 8,0 тыс; СОЭ 48 мм/час. Анализ на ревматоидный фактор отрицательный, антинуклеарные антитела не обнаружены.

Вопросы:

1. Наиболее вероятный диагноз?
2. Какие методы исследования необходимы в данном случае?
3. Какое лечение следует назначить данному больному?
4. С какими заболеваниями следует провести дифференциальный диагноз?
5. Какие симптомы являются обязательными для данного заболевания?

Эталон ответа.

1. Гигантоклеточный темпоральный артериит (болезнь Хортана).

2. Общий анализ крови, мочи, биохимический анализ крови: общий белок, белковые фракции, серомукоид, фибриноген, ферменты, щелочная фосфатаза, ЭКГ, ЭХОКГ, биопсия височной артерии не менее 1 см. Рентгенологическое исследование легких.

3. Кортикостероиды (преднизолон по 40 - 80 мг/сут). При остром течении показана внутривенная пульсовая терапия большими дозами урбазона (6-метилпреднизолона) с последующим переводом на пероральный прием больших доз преднизолона. Затем длительное применение поддерживающих доз ГКС и аминохинолиновых препаратов. Препараты, направленные на развитие коллатерального кровообращения (продектин).

4. Неспецифический аортоартериит (болезнь Такаясу), узелковый периартериит, ревматоидный артрит, протекающий с васкулитом, диффузные заболевания соединительной ткани.

5. Клиника обусловлена поражением того или иного бассейна, чаще височных артерий. Жалобы на пульсирующую головную боль, усиливающуюся при жевании, припухлость в височной области, очаговое покраснение по ходу височной артерии, болезненность при их пальпации, гиперестезии кожных покровов головы, лица. В последующем височные артерии уплотняются, становятся извитыми. Ухудшение зрения вплоть до слепоты. При поражении аорты развивается синдром дуги аорты болезни Такаясу, поражения коронарных артерий с инфарктом миокарда. Общие признаки: волнообразная лихорадка, общая слабость, утомляемость, снижение аппетита, быстрое и значительное похудание, депрессия. Боли при движении и скованность в мышцах плечевого и тазового пояса, шеи.

Задача №2.

Больной 27 лет доставлен в стационар с жалобами на кашель с выделением мокроты, диффузно окрашенной алой кровью, одышку в покое, зуд кожи, сухость во рту, жажду, резкую общую слабость. В течение нескольких лет наблюдается у терапевта по поводу артериальной гипертонии, постоянно определяются патологические изменения в моче. В течение последнего месяца отметил ухудшение общего состояния, прогрессивно нарастала общая слабость, многократно повторялась рвота, жаловался на резкие головные боли и отсутствие аппетита. Постепенно нарастала одышка, появился кашель и в течение последних двух дней обильное кровохарканье. Доставлен с подозрением на крупозную пневмонию.

Объективно - состояние тяжёлое. Кожа сухая, бледная, со следами расчесов. Пастозность лица, небольшие отёки на голенях и пояснице. В легких дыхание жёсткое, рассеянные сухие хрипы, в нижних отделах с обеих сторон - мелкопузырчатые влажные хрипы. ЧДД 28 в минуту. Границы сердца расширены влево, ритм сердечных сокращений правильный, тоны глухие, акцент 2-го тона на аорте, короткий систолический шум во всех точках. Пульс 96 в минуту. АД 200/110 мм. рт. ст. Живот мягкий, небольшая болезненность при пальпации без четкой локализации.

Анализ крови: эритроциты $2,8 \times 10^{12}/л$, гемоглобин 93 г/л, лейкоциты $9,6 \times 10^9/л$, СОЭ- 32 мм в час.

Анализ мочи: удельный вес 1006, белок 1,32 г/л, в осадке 2-3 лейкоцита и 10-12 эритроцитов в поле зрения, гиалиновые цилиндры. Мочевина крови 25,8 ммоль/л, креатинин- 1,23 ммоль/л. На рентгенограмме лёгких усиление лёгочного рисунка, снижение прозрачности лёгочной ткани в нижних отделах с обеих сторон.

Вопросы:

1. Наиболее вероятный диагноз?
2. Какие дополнительные методы исследования необходимы в данном случае?
3. Какое лечение следует назначить данному больному?
4. С какими заболеваниями следует провести дифференциальный диагноз?
5. Какие симптомы являются обязательными для данного заболевания?

Эталон ответа

1. Гранулематоз Вегенера (ГВ). ХПН.
2. Общий анализ крови, мочи. Биохимический анализ крови: общий белок, белковые фракции, ревматоидный фактор. Циркулирующие иммунные комплексы, IgG и IgA. Биопсия пораженных тканей верхних дыхательных путей или почек. Рентгенологическое исследование легких.
3. Терапия циклофосфамидом. При остром течении - внутривенно (5-10 мг/кг в течение 2-3 дней) с последующим переходом на прием внутрь (по 12 мг/кг на 2 недели). Затем в поддерживающей дозе 25-50 мг в течение года. Обильное питье не менее 2,5-3 литров в сутки. Гепарин 20000-30000 ЕД/сут в течение 2 месяцев. При развитии почечной недостаточности обычная терапия

малоэффективна. Показаны спленэктомия и двусторонняя нефрэктомия с пересадкой донорской почки.

4. С другими системными васкулитами (узелковый периартериит, геморрагический васкулит, болезнь Гудпасчера), диффузными болезнями соединительной ткани, гранулематозными процессами (саркоидоз, бериллиоз, эозинофильная пневмония, синдром Леффлера), инфекционными гранулемами (туберкулез, сифилиз, микозы), злокачественными опухолями.

5. ГВ развивается постепенно с острого или хронического ринита с язвенно-некротическими изменениями на слизистой оболочке придаточных пазух (синусит), гортани и трахеи. Нарастает лихорадка, развивается клиника трахеобронхита, пневмонии со склонностью к распаду и образованию полостей в легких. В этот период развиваются язвенно-некротические поражения кожи, костнохрящевое скелета лица, перфорация носовой перегородки, артралгии, полиморфная кожная сыпь. Наиболее постоянный признак ГВ - поражение легких (боли в грудной клетке, одышка, кашель с кровянистой мокротой или кровохарканье). Характерным для ГВ являются множественные двусторонние инфильтраты, временами с просветлением (полости). Особенность болезни - развитие быстро прогрессирующего гломерулонефрита со значительной протеинурией, гематурией. Быстрое прогрессирование почечной патологии с развитием олигурии и почечной недостаточности.

Задача №3.

Больной М.. 36 лет, жалуется на подъемы температуры до 38°C с ознобом, припухлость мелких суставов кистей, боли в мышцах нижних конечностей. Заболел остро, 4 мес. назад. Получал аспирин, антибиотики по поводу инфекционно-аллергического полиартрита. Постепенно исчезла припухлость суставов, однако оставались боль, высокая лихорадка, потливость, стал отмечать снижение болевой чувствительности и слабость в левой ноге. Прогрессивно худел. При осмотре: больной пониженного питания; кожные покровы бледные, суставы внешне не изменены, слегка свисает левая стопа, патологии внутренних органов не выявлено. АД - 150/98 мм.рт.ст.

Анализ крови: НЬ 120 г/л, лейкоц. 12×10^9 ., эритроц. $4,2 \times 10^{12}$ /л, СОЭ.42 мм/ч.

Вопросы:

1. Наиболее вероятный диагноз?
2. Какие дополнительные методы исследования необходимы в данном случае?
3. Какое лечение следует назначить данному больному?
4. С какими заболеваниями следует провести дифференциальный диагноз?
5. Какие симптомы являются обязательными для данного заболевания?

Эталон ответа

1. Узелковый периартериит с развитием суставного синдрома и мононейропатией. Вторичная артериальная гипертония, III ст.

2. Общий анализ крови, мочи. Биохимический анализ крови: общий белок, белковые фракции, ревматоидный фактор, мочевины, креатинин. Циркулирующие иммунные комплексы, IgG и IgA. Антитела к вирусу гепатита В в сыворотке крови и HBsAg. Биопсия мышц голени слева. УЗДГ аорты, сосудов нижних и верхних конечностей, почек, глазного дна. ЭХОКГ. МСКТ сердца и коронарных сосудов. Рентгенологическое исследование легких. Функция внешнего дыхания с лекарственной пробой (исключить вторичную бронхиальную астму).

3. Терапия циклофосфамидом. При остром течении - прием внутрь - по 1-2 мг/кг в сут. на неделю, совместно с преднизолоном 40 мг/сут (до 3-4 нед по 10 мг/сут). Затем в поддерживающей дозе циклофосфамид 25-50 мг в течение года. Препараты интерферона при выявлении маркеров вируса гепатита В. Пентоксифилин 600 мг в/в кап. 2 раза в день в течение 5 дней, в дальнейшем 400 мг х 3 раза в день внутрь. Гипотензивная терапия -антагонисты кальция, ингибиторы АПФ.

4. С другими системными васкулитами (геморрагический васкулит, артериит Такаясу, синдром Чердж-Стросса, Гранулематоз Вегенера), диффузными болезнями соединительной ткани, ревматоидным полиартритом.

5. Подъемы температуры до 38°C с ознобом, потливость, слабость в левой ноге, похудание, боли в мышцах нижних конечностей.

Задача №4.

Больной, 18 лет. Месяц назад перенес острое респираторное заболевание. Принимал тетрациклин. При этом отмечал боль в коленных суставах с припуханием, геморрагические высыпания на коже голени, которые исчезли после отмены тетрациклина. Через 2 нед. в связи с субфебрилитетом

возобновил прием тетрациклина, после чего состояние резко ухудшилось: повысилась температура до 38,5°C, появились сливные геморрагические высыпания на голенях, бедрах, ягодицах, головная боль. Через 2 дня присоединились резкие схваткообразные боли в животе. Стул 30 раз с примесью крови, повторная рвота цвета "кофейной гущи". Объективно: бледен, истощен. На коке множественные сливные геморрагические высыпания. Коленные и голеностопные суставы увеличены в объеме, движения болезненны. Живот втянут, резкая болезненность при пальпации, имеются симптомы раздражения брюшины. Анализ крови: Нв-80 г/л, Лейкоциты-27,6x10⁹, п/я-17%, СОЭ 54 мм/ч. Анализ мочи- уд. вес 1015, белок. 0,9 г/л, эритроциты- 50-60 в поле зрения.

Вопросы:

1. Наиболее вероятный диагноз?
2. Какие дополнительные методы исследования необходимы в данном случае?
3. Какое лечение следует назначить данному больному?
4. С какими заболеваниями следует провести дифференциальный диагноз?
5. Как объяснить рвоту цвета "кофейной гущи"?

Эталон ответа

1. Лекарственный геморрагический васкулит Шёнлейн-Геноха, с абдоминальным синдромом и гематурическим гломерулонефритом. Кровоизлияние в желудке и кишечнике с развитием кровопотери. Анемия.
2. Общий анализ крови, мочи. Биохимический анализ крови: общий белок, белковые фракции, ревматоидный фактор, мочевины, креатинин. Циркулирующие иммунные комплексы, IgG и IgA. Биопсия кожи и мышц, обнаружение гранулоцитов, гранулоцитарная инфильтрация стенок артериол и венул. УЗДГ аорты, сосудов нижних и верхних конечностей, почек, глазного дна. ЭХОКГ. УЗИ брюшной полости. Рентгенологическое исследование легких. Колоноскопия. ЭГДС.
3. Лечение преднизолоном 1 мг/кг/сут в течении недели (до 3-4 нед по 10 мг/сут). Пульс - терапия - в/в кап. метилпреднизолон 1000 мг/сут в теч.30 мин. до 3-х дней. Терапия циклофосфамидом. При остром течении – прием внутрь - по 1-2 мг/кг в сут. на неделю. Затем в поддерживающей дозе 25-50 мг в течение года или азотиоприн по 1-3 мг/кг в сут., поддерживающая доза 50 мг/сут. Препараты железа, переливание эритроцитарной массы, введение в/в кап. эписилон-аминокапроновой кислоты. Хирургическое лечение при сильном кровотечении.
4. С другими системными васкулитами (узловатый периартериит, артериит Такаясу, синдром Чердж-Стросса, гранулематоз Вегенера, гигантоклеточный артериит, макроглобулинемическая пурпура Вальденстрема), тромбоцитопенической пурпурой, диффузными болезнями соединительной ткани, ревматоидным полиартритом.
5. Кровоизлиянием в желудке.

Задача №5.

Женщина 29 лет проходит обследование по поводу артериальной гипертензии. Жалобы на слабость, ухудшение зрения на левый глаз, «летучие» боли в крупных суставах. Во время письма возникает ощущение слабости и дискомфорта в руке, требующее отдыха. Объективно: обнаружена асимметрия пульса (слева пульс слабее) и АД (справа АД 180/100 мм рт.ст., слева 160/90 мм рт.ст.). Над брюшным отделом аорты выслушивается систолический шум.

Анализ крови: Нв - 113 г/л, лейкоц. - 5,410⁹/л, в формуле - 65 % нейтрофилов, СОЭ - 28 мм/ч.

Антинуклеарные антитела не выявлены. В б/х анализе крови -холестерин - 4.2 ммоль/л.

Вопросы:

1. Сформулируйте диагноз.
2. Как объяснить слабость и дискомфорт в руке.
3. Какие инструментальные методы исследования наиболее информативны.
4. Дифференциальный диагноз. Дифференциальный диагноз артериальной гипертензии.
5. Тактика лечения.

Эталон ответа

1. Неспецифический аортоартериит с сочетанным поражением дуги и брюшного отдела аорты.

2. Поражение левой подключичной артерии (отходит от дуги аорты).
3. Аортография и селективная ангиография поражённых сосудов – наиболее информативные методы диагностики. Выявляют участки стеноза и постстенотического расширения, мешотчатые аневризмы, неполные и полные окклюзии ветвей дуги аорты, различные по локализации и протяжённости. Для наглядной визуализации артериальных стенозов применяют ультразвуковое сканирование сосудов.
4. Необходимо дифференцировать с врождёнными аномалиями сосудистой системы и тромбоэмболиями. Реноваскулярная гипертензия развивается не только при неспецифическом аортоартериите, но и при атеросклерозе почечных сосудов, фибромускулярной дисплазии.
5. Преднизолон по 40-60 мг/сут до достижения клинического эффекта (1-3 месяца), затем постепенно снижают дозу до 5-10 мг/сут. Если ремиссия не достигнута добавляют метотрексат в средней дозе 15 мг/нед.

Тема 11. Дифференциальная диагностика и лечение больных при наличии патологического мочевого осадка.

Задача №1.

Больная П. 40 лет, медсестра, обратилась к врачу-терапевту участковому с жалобами на периодически учащённое болезненное мочеиспускание, ноющие боли в поясничной области без иррадиации, головную боль, слабость. Считает себя больной в течение 8 лет. Боли в поясничной области связывает с физическим перенапряжением. В течение последних 3 дней ощущает периодическое «познабливание».

Объективно: состояние удовлетворительное. Незначительная пастозность и бледность лица, температура тела - 37,3°C. При перкуссии над всеми лёгочными полями ясный лёгочный звук, аускультативно – дыхание везикулярное, хрипов нет. ЧД - 16 в минуту. Границы относительной сердечной тупости в пределах нормы. Тоны сердца громкие, ритмичные. АД - 155/95 мм рт. ст., ЧСС - 84 в минуту. Язык сухой. Живот мягкий, безболезненный во всех отделах. Печень, селезёнка не пальпируются. Отмечается незначительная болезненность при поколачивании поясничной области, больше справа. При лабораторных и инструментальных исследованиях получены следующие данные.

Общий анализ крови: эритроциты - $3,9 \times 10^{12}/л$, гемоглобин - 107 г/л, цветовой показатель – 0,8, лейкоциты – $10,2 \times 10^9$

/л, эозинофилы – 2%, палочкоядерные нейтрофилы – 8%, сегментоядерные нейтрофилы – 48%, лимфоциты – 38%, моноциты - 4%, СОЭ - 25 мм/ч.

Общий анализ мочи: относительная плотность - 1010, белок - 0,04%, лейкоциты - 12-16 в поле зрения, эритроциты - 0-1 в поле зрения, бактериурия. Моча по Нечипоренко: эритроциты - $1,2 \times 10^6/л$, лейкоциты – $8,0 \times 10^6/л$.

ЭКГ: ритм синусовый, ЧСС - 86 в мин. ЭОС - расположена полувертикально.

Признаки гипертрофии левого желудочка.

Рентгенография органов грудной клетки: лёгочные поля без очаговых и инфильтративных изменений, расширение границ сердца влево.

Вопросы:

1. Выделите синдромы, определите ведущий (ведущие).
2. Составьте план дифференциальной диагностики.
3. Сформулируйте предварительный диагноз и обоснуйте его.
4. Составьте план дополнительного обследования для уточнения диагноза.
5. Составьте программу лечения.

Эталон ответа:

1. Синдромы: дизурический, мочевого, артериальной гипертензии, болевой (поясничный), анемический, воспалительный. Ведущий синдром: дизурический.

2. Необходим дифференциальный диагноз между хроническим пиелонефритом, хроническим гломерулонефритом, мочекаменной болезнью, хроническим циститом, дорсопатией.

3. Предварительный диагноз: хронический пиелонефрит, двухсторонний, рецидивирующие течение, в стадии обострения. Хронический цистит, обострение.

Диагноз установлен учитывая анамнестические сведения о хроническом течении заболевания, симптомах воспалительной интоксикации, выделенные синдромы (дизурический, артериальной гипертензии, болевой и мочевого).

4. Дополнительные исследования: бактериологическое исследование мочи с определением чувствительности к антибиотикам, УЗИ почек; экскреторная урография; ренография.

Консультация врача-невролога.

5. Лечение: антибактериальная терапия, назначенная с учётом данных бактериологического исследования мочи, антигипертензивные (ингибиторы АПФ), миотропные спазмолитики.

Задача №2.

Женщина 24 лет обратилась к врачу с жалобами на слабость, повышение температуры тела до 39,2°C, тянущие боли в поясничной области, частое, болезненное мочеиспускание в малых количествах. Из анамнеза известно, что считает себя больной с 14 лет, когда впервые отметила появление вышеуказанных жалоб, был диагностирован острый пиелонефрит, проведено лечение. В последующие 2 года неоднократные госпитализации с аналогичными жалобами, выставлен диагноз хронического пиелонефрита. В 16 лет больной было предложено санаторно-курортное лечение, которое дало положительные результаты. Ухудшение состояния около 2-х недель назад, когда после переохлаждения появились озноб, повышение температуры тела до 39°C, сильные приступообразные боли в поясничной области, которые иррадиировали вниз живота, сопровождающиеся частым болезненным мочеиспусканием.

При осмотре: состояние относительно удовлетворительное. Рост 175 см. Вес 64 кг. Кожные покровы чистые, обычной окраски. Отёков нет. В лёгких дыхание везикулярное, хрипов нет. Тоны сердца приглушены, ритмичные. ЧСС – 70 уд. в мин., АД – 120/80 мм.рт.ст. Живот мягкий, при пальпации безболезненный во всех отделах. Печень и селезёнка не увеличены. Симптом поколачивания по поясничной области положительный справа. Частое болезненное мочеиспускание. В анализах: лейкоциты 8,9x10⁹/л, СОЭ 36 мм/час, мочевины 4,3 ммоль/л, креатинин 72,6 мкмоль/л, общий белок 46 г/л. СКФ 92 мл/мин/1,73 м². Общий анализ мочи: удельный вес – 1009, белок – 0,5, лейкоциты – вне поле зрения, слизь, клетки плоского эпителия. Обзорная и экскреторная урография – почки расположены обычно, теней конкрементов не выявлено. Имеется грибовидная деформация чашечек, шейки вытянуты, лоханка атонична. Контуры почек неровные, снижено накопление контраста справа. Уродинамика не нарушена.

Вопросы:

1. Предположите наиболее вероятный диагноз.
2. Обоснуйте поставленный Вами диагноз.
3. Составьте и обоснуйте план дополнительного обследования пациента.
4. Проведите дифференциальный диагноз.
5. Предложите и обоснуйте тактику дальнейшего лечения.

Эталон ответа:

1. Хронический первичный правосторонний пиелонефрит в фазе обострения, рецидивирующая форма, без нарушения функции почек. ХБП 1 ст.
2. Диагноз «пиелонефрит» установлен на основании жалоб (на слабость, повышение температуры тела до 39,2°C, тянущие боли в поясничной области, частое, болезненное мочеиспускание в малых количествах); данные анамнеза (острый пиелонефрит, который перешёл в хроническую форму, его неоднократное обострение); данные осмотра (положительный симптом поколачивания справа); данных анализов крови и мочи (увеличение СОЭ в общем анализе крови и лейкоцитурия); данных экскреторной урографии (деформация чашечно-лоханочной структуры и снижение накопления контраста справа). Первичный пиелонефрит установлен на основании отсутствия данных за какие-либо патологические состояния мочевыводящих путей и почек, которые приводят к развитию вторичного пиелонефрита (МКБ, стриктура мочеточника, беременность). Хронический пиелонефрит и рецидивирующее течение установлены на основании данных анамнеза (неоднократные рецидивы острого пиелонефрита с исходом в хронический пиелонефрит). На фазу обострения хронического пиелонефрита указывает повышение температуры тела, лейкоцитоз в крови, повышение СРБ, большое количество лейкоцитов в моче. ХПБ 1 стадии установлена на основании уровня скорости клубочковой фильтрации (СКФ) 92 мл/мин/1,73 м², что соответствует 1 стадии ХБП.
3. Пациенту рекомендованы проведение посева мочи для выявления возбудителя заболевания и чувствительности его к антибактериальной терапии; УЗИ почек для определения размеров почек, наличие в них конкрементов; проба Реберга для определения экскреторной функции почек.

4. С хроническим гломерулонефритом (характерно повышение АД, наличие в моче белка в небольшом количестве, гиалиновых цилиндров, азотемии, снижение функции почек, не характерна лейкоцитурия, бактерии в моче, лихорадка, лейкоцитоз). С острым пиелонефритом (клиническая картина и данные анализов идентичны, однако нет длительного анамнеза, заболевание протекает впервые, так же при хроническом пиелонефрите в отличие от острого возможно снижение концентрационной способности почек, повышение креатинина и азотистых шлаков).

С мочевого инфекцией (характерно дизурические расстройства, лейкоцитурия, бактериурия, без признаков поражения почек (симптом покалывания, изменения размеров и функции почек по данным УЗИ и экскреторной урографии).

5. 1. Антибактериальная терапия - продолжительность терапии составляет от 5 дней до 2 недель. Начинать лечение предпочтительнее с парентерального введения антибактериальных средств, переходя потом на приём внутрь. Из современных препаратов применяются фторхинолоны (Таваник (Левифлоксацин) 250-500 мг 1 раз в сутки) или β-лактамы. Используют также III и IV поколение цефалоспоринов, полусинтетические или уреидопенициллины, монобактамы, пены и ингибиторы β-лактамазы: Цефтриаксон (2 г 1 раз в сутки внутримышечно), Цефазолин (1 г 3 раза в сутки). В начале лечения аминогликозидами рекомендуют высокие дозы (2,5-3 мг/кг в сутки), которые потом могут быть снижены до поддерживающих (1-1,5 мг/кг в сутки). Кратность введения может колебаться от 3 до 1 раза в сутки (в последнем случае рекомендуют введение препаратов в дозе 5 мг/кг, которая считается более эффективной и менее токсичной).

2. Дезинтоксикационная терапия (NaCl 0,9% в/в капельно, раствор глюкозы 5% в/в капельно).

3. Средства, улучшающие почечный кровоток (Трентал).

4. Спазмолитики (Но-шпа, Баралгин).

5. Антикоагулянты (Гепарин).

6. Диета - ограничить острые, пряные, жареные, копчёные продукты, приправы. Ограничение поваренной соли, чередование белковой и растительной пищи. Питьё слабоминерализованных вод.

Задача №3.

Женщина 24 лет жалуется на боли в поясничной области и повышение температуры тела в течение последних двух дней. В течение последней недели отмечались боли при мочеиспускании, а выраженная боль и лихорадка появились вчера. Сегодня присоединилась тошнота, но рвоты не было. Боль преимущественно локализуется в правой части поясницы, она постоянная, тупая, без иррадиации. Вчера вечером пациентка приняла 400 мг ибупрофена, чтобы заснуть, но боль сохраняется, и утром она решила обратиться к врачу. Пациентка замужем, менструации регулярные, последние – 1 неделю назад. В качестве контрацепции использует внутриматочную спираль. Выделения из половых путей отрицает. Мочеиспускание 5-7 раз в сутки, моча выделяется в обычном количестве, в последние два дня мутная, пенистая.

Объективно: температура тела 38,3°C, ЧСС – 112 в минуту, АД – 120/70 мм.рт.ст., частота дыхания 15 в минуту. При пальпации правого рёберно-позвоночного угла имеется выраженная болезненность, покалывание в области почек резко болезненно справа. Отёков нет. Физикальное обследование других отклонений от нормы не выявляет.

Вопросы:

1. Предположите наиболее вероятный диагноз.
2. Какие лабораторные исследования следует использовать для подтверждения диагноза?
3. Какие заболевания следует рассматривать в рамках дифференциального диагноза болей в поясничной области у молодой женщины?
4. Сформулируйте план лечения.
5. Сформулируйте прогноз.

Эталон ответа:

1. Острый неосложнённый амбулаторный (внебольничный) пиелонефрит.
2. Анализ мочи с обязательной микроскопией, количественной оценкой лейкоцитурии, общий анализ крови, посев мочи с определением чувствительности микробов к антибиотикам – только по показаниям, при неосложнённом пиелонефрите и удовлетворительном состоянии пациента не требуется, обязателен при отсутствии эффекта от эмпирической терапии и у

беременных пациенток, креатинин крови и расчет СКФ, мочевины и электролиты крови для оценки функции почек. Возможны (но не обязательны) анализ мочи по Нечипоренко и анализ мочи по Зимницкому.

3. Цистит, уретрит, вагинит, эктопическая (внематочная) беременность, мочекаменная болезнь, воспалительные заболевания женской репродуктивной системы (сальпингоофорит, аднексит), аппендицит, острый панкреатит, острый холецистит (ЖКБ), инфаркт почки, колит, пневмония, гломерулонефрит, туберкулез почки.

4. Цель терапии – выздоровление с элиминацией возбудителя, нормализация клинико-лабораторных показателей. Как правило, причиной пиелонефрита служит один штамм бактерий, чаще всего (75-95%) - *Escherichia coli*.

Лечение включает пероральный прием антибактериальных препаратов – фторхинолонов – препараты выбора (Ципрофлоксацин 500 мг 2 раза в день или Левофлоксацин 750 мг 1 раз в день), при непереносимости фторхинолонов возможно назначение цефалоспоринов 2-3 поколения, Амоксициллина + Клавулоновой кислоты (875 + 125 мг 2 раза в день). Минимальная продолжительность лечения 5 дней, типичная продолжительность терапии 10-14 дней.

Симптоматическая терапия включает гидратацию при признаках гиповолемии и дегидратации, спазмолитики, анальгетики, противорвотные средства, антигипертензивные препараты.

5. Большинство пациентов полностью выздоравливают, прогноз ухудшается при развитии осложнений, таких как эмфизематозный пиелонефрит, паранефральный абсцесс, сепсис и острое почечное повреждение. Факторами риска развития осложнений являются задержка с назначением антибиотикотерапии, неправильный выбор антибиотиков, структурные нарушения мочевыделительной системы, предрасполагающие к осложнениям и хронизации процесса.

Тема 12. Дифференциальная диагностика и лечение заболеваний, проявляющихся нефротическим синдромом.

Задача №1.

Больной К. 49 лет, экономист, жалуется на головные боли, головокружение, повышение артериального давления до 160/100 мм рт. ст., инспираторную одышку и чувство сердцебиения при незначительной физической нагрузке, сердце, отеки верхних и нижних конечностей. Из анамнеза известно, что 5 лет назад через 2 недели после проведения вакцинации у пациента в течение нескольких дней отмечалась макрогематурия. Из-за занятости за медицинской помощью не обращался. Сохранялось удовлетворительное самочувствие. Последние полгода отмечена артериальная гипертензия, до 190/100 мм рт. ст. Неделю назад отметил боль в ротоглотке при глотании, однократное повышение температуры тела до 38,0°C градусов, не лечился. Одновременно заметил отеки ног, лица, снижение суточного диуреза. При исследовании общего анализа мочи выявлена протеинурия, лейкоцитурия. Перенесенные заболевания: частые ОРЗ, ангины. Вредные привычки отрицает.

Объективно: состояние средней степени тяжести. Рост - 183 см, масса тела - 90 кг. Температура тела - 36,2°C. Лицо бледное, одутловатое, веки отечны, глаза сужены. Кожные покровы и слизистые бледные, чистые, влажные. Выраженные отеки на голенях. Щитовидная железа не пальпируется. Периферические лимфоузлы не пальпируются.

Грудная клетка нормостенической формы, симметричная. При сравнительной перкуссии ясный легочный звук. Частота дыхания - 16 в минуту. Дыхание везикулярное, хрипов нет. Пульс одинаков на обеих лучевых артериях, 90 в минуту, удовлетворительного наполнения, напряжен. При аускультации: тоны сердца ясные, числом два, ритм правильный, акцент II тона над аортой, АД - 180/100 мм рт. ст. Слизистая задней стенки глотки и мягкого неба бледно-розовая, чистая. Нёбные миндалины не увеличены, слизистая их бледно-розовая чистая, лакуны их свободные. Живот симметричный, мягкий, безболезненный во всех отделах при поверхностной и глубокой пальпации, передняя брюшная стенка отечна. Пальпация правого подреберья безболезненна, край печени не пальпируется, размеры по Курлову: 10×9×8 см. Селезенка не увеличена. Поясничная область отечна, симптом поколачивания отрицательный с обеих сторон. Почки не пальпируются.

При лабораторных и инструментальных исследованиях получены следующие данные.

Общий анализ крови: гемоглобин - 120 г/л, эритроциты - $4,8 \times 10^{12}/л$, лейкоциты - $5,8 \times 10^9/л$, эозинофилы - 3%, палочкоядерные нейтрофилы - 3%, сегментоядерные нейтрофилы - 53%,

лимфоциты - 35%, моноциты - 6%; СОЭ - 30 мм/ч. Общий анализ мочи: светло-жёлтая, прозрачная, рН кислая, удельный вес - 1,016, белок - 6,5 г/л, эпителий - ед. в поле зрения, эритроциты - 15-20 в поле зрения, лейкоциты - 2-4 в поле зрения, цилиндры: гиалиновые - 1-2 в поле зрения, зернистые - 0-2 в поле зрения.

Биохимическое исследование крови: билирубин общий - 12,8 ммоль/л, мочевины - 7,3 ммоль/л., креатинин - 0,096 ммоль/л, глюкоза - 4,3 ммоль/л, холестерин - 14,2 ммоль/л, калий - 3,8 ммоль/л, общий белок - 50 г/л., альбумин - 25 г/л.

Суточная протеинурия - 10,2 г, диурез - 900 мл. Белки мочи методом эл/фореза: А - 80%, Г - 20%.

УЗИ почек, мочевого пузыря: правая почка - 120×56 мм, паренхима - 20 мм, левая почка - 118×54 мм, паренхима - 19 мм. Паренхима обеих почек диффузно-неоднородная. Лоханки, чашечки не изменены. Конкременты, объёмные образования не выявлены. Мочевой пузырь б/о.

Вопросы:

1. Выделите ведущие синдромы (объясните патофизиологические механизмы их возникновения).
2. Составьте дифференциально-диагностический ряд.
3. Обоснуйте и сформулируйте диагноз.
4. Составьте план дополнительного обследования.
5. Составьте план лечения.

Эталон ответа:

1. Синдромы:

а) артериальной гипертензии (АД = 180/100 мм рт. ст., расширение границ сердца, акцент 2 тона на аорте);

б) нефротический (отеки, массивная протеинурия 10,2 г/сут, селективная, гипопротейнемия - 50 г/л, гипоальбуминемия - 25 г/л, гиперхолестеринемия - 14,2 ммоль/л.); в) мочевой (протеинурия, эритроцитурия, цилиндрурия).

А. При поражении почечного фильтра (подоцитов или базальной мембраны) возникает протеинурия. Из-за меньшей величины альбумины в первую очередь проходят почечный фильтр. Это сопровождается снижением альбуминов в крови и приводит к снижению онкотического давления плазмы и появлению отеков у больных.

В. Основными причинами возникновения артериальной гипертензии являются: увеличение объема циркулирующей крови за счет задержки воды активация ренин-ангиотензин-альдостероновой и симпатoadреналовой системы занижением функции депрессорной системы почек.

2. Дифференциальный диагноз «ХГН, смешанная форма». При смешанной форме хронического гломерулонефрита проводится диагностика синдромов: нефротического и гипертонического.

При нефротическом синдроме помимо хронического гломерулонефрита проводится дифференциальная диагностика с ОГН, амилоидозом почек. При артериальной гипертензии проводится дифференциальная диагностика с

гипертонической болезнью. Характерно следующее: проявления артериальной гипертензии по срокам их появления значительно опережают симптомы поражения почек; при гипертонической болезни чаще преобладает кризовое течение. Исключить вазоренальную гипертонию (стеноз почечных артерий).

3. Диагноз основной «хронический гломерулонефрит, смешанная форма, а/ф».

Диагноз установлен на основании анамнестических данных о рецидивирующей в течение 5 лет гематурии, артериальной гипертензии, отмечаемой в течение полугода, развитии симптомов заболевания через две недели после вакцинации и рецидивировании симптомов заболевания после развития явлений фарингеальной инфекции и выделенных в настоящее время гипертонического и нефротического синдромов.

4. Пункционная биопсия почки, УЗДМ - сосудов почек, ЭХО-КГ, глазное дно, ФГДС, железистый комплекс, группа крови, Rh + фактор; рентгенография органов грудной клетки, УЗИ брюшной полости.

Определить СКФ по формуле Кокрофта - Гоулта $(140 - \text{возраст} \times \text{вес (кг)} 0,81 \times \text{уровень креатинина в мкмоль/л} \times 0,85 (\text{для ж.}))$.

5. Лечение. Ограничение потребления хлорида натрия и воды с учётом диурезу. Показана четырехкомпонентная схема (глюкокортикостероиды, цитостатики, антиагреганты, гепарин КС-преднизолон (1 г на кг/веса) + Циклофосфан по схеме «пульс - терапия», далее классическая схема, СЗП в/в капельно + Альбумин. Антиагреганты (Курантил). Гепарин по схеме либо НМГ (Фраксипарин, Клексан), статины, мочегонные (Фуросемид, Диурер). Нефропротекция - ингибиторы АПФ либо БРА (при непереносимости АПФ). Антигипертензивные (блокаторы

кальциевых каналов, b-блокаторы, диуретики, инг. АПФ, БРА). При дефиците железа: Венофер в/в либо Сорбифер внутрь.

Симптоматическая терапия по показаниям (защита желудка).

Задача №2.

Больной 23 лет обратился к врачу-терапевту участковому с жалобами на отёки лица, век, туловища, конечностей, снижение количества выделяемой за сутки мочи, слабость, головную боль. Из анамнеза известно, что страдает хроническим тонзиллитом. Подобные симптомы впервые появились 2 года назад, длительно лечился в нефрологическом отделении, получал преднизолон с положительным эффектом, выписан из стационара в удовлетворительном состоянии. После выписки у врача не наблюдался, не лечился, хотя отмечал периодически отёки на лице. 2 недели назад переболел ангиной, после этого состояние резко ухудшилось, появились вышеуказанные жалобы. При осмотре АД – 150/95 мм рт. ст., ЧСС – 92 удара в минуту, ЧДД – 22 в мин. Данные обследования. Общий анализ крови: эритроциты - $3,4 \times 10^{12}/л$, гемоглобин - 124 г/л, цветовой

показатель - 0,89, лейкоциты - $5,4 \times 10^9/л$, лейкоцитарная формула - в норме, СОЭ – 42 мм/ч. Биохимическое исследование: общий белок крови – 35,6 г/л, альбумины – 33%, холестерин крови – 9 ммоль/л. Общий анализ мочи: удельный вес – 1012, белок – 5,4 г/л, эритроциты выщелоченные – 20-25 в поле зрения, восковидные цилиндры – 9-10 в поле зрения.

Вопросы:

1. Укажите основной клинико-лабораторный синдром.
2. Сформулируйте предположительный диагноз.
3. Какие дополнительные исследования необходимы для уточнения диагноза?
4. Назначьте лечение в соответствии с клиническими рекомендациями по терапии больных с данной патологией.

Эталон ответа:

1. Нефротический синдром.
2. Хронический гломерулонефрит, нефротическая форма, стадия обострения.
3. Проведение УЗИ органов брюшной полости и почек, ЭКГ, ЭхоКГ, рентгенография органов грудной клетки, определение креатинина, мочевины, электролитов, тромбоцитов, коагулограмма, время свёртываемости крови, расчёт СКФ, определение суточной протеинурии, исследование глазного дна, пункционная биопсия почек.
4. Пациенту показана диета № 7. Основное лечение состоит из четырёхкомпонентной схемы, включающей в себя глюкокортикостероиды (Преднизолон в дозе 1 мг/кг/сут); цитостатики (Циклофосфан 100-200 мг/сут); антикоагулянты (Гепарин 10 тыс. ЕД/сут); антиагреганты (Курантил 300-400 мг/сут). Дополнительно: диуретики, ингибиторы АПФ / блокаторы рецепторов ангиотензина II, блокаторы кальцевых каналов, статины под контролем липидного спектра.

Задача №3.

Больная А. 18 лет, студентка, обратилась к врачу приёмного отделения с жалобами на общее недомогание, слабость, боли в поясничной области с двух сторон, сильную постоянную головную боль, красноватый цвет мочи. Мочеиспускание безболезненное. Считает себя больной около 3 недель: после сильного переохлаждения повысилась температура тела до $38,0^{\circ}C$, появились боли в горле при глотании. Обратилась в поликлинику по месту жительства, где была диагностирована лакунарная ангина и назначена антибактериальная терапия. На седьмой день симптомы ангины были купированы, но сохранялась общая слабость. 5 дней назад на фоне повышенной утомляемости появились ноющие боли в поясничной области, головная боль, повышение температуры тела до $37,5^{\circ}C$. 2 дня назад уменьшилось количество мочи, которая приобрела красноватый цвет.

При осмотре: состояние средней степени тяжести, температура тела $37^{\circ}C$. Рост - 158 см, вес - 72 кг. Кожные покровы и видимые слизистые бледные, чистые, обычной влажности. Лицо одутловатое, на верхних и нижних конечностях плотные отёки, кожа над ними тёплая, бледная. Периферические лимфоузлы не увеличены. Грудная клетка нормостеничная, симметричная, равномерно участвует в дыхании. ЧД - 22 в минуту.

Перкуторно над лёгкими ясный лёгочный звук. Дыхание везикулярное, хрипов нет. Пульс ритмичный, 98 в минуту, АД - 160/100 мм рт. ст. Верхушечный толчок визуально и

пальпаторно не определяется. Границы относительной сердечной тупости: правая - по правому краю грудины, верхняя - нижний край III ребра, левая - на 1 см кнутри от среднеключичной линии. Аускультативно: тоны сердца глухие, ритмичные, ЧСС - 78 в минуту. Живот симметричный, мягкий, болезненный в проекции почек. Размеры печени по Курлову - 9×8×7 см. Пальпация правого подреберья безболезненна, край печени не пальпируется. Симптом поколачивания положительный с обеих сторон.

В анализах. Общий анализ крови: гемоглобин - 105 г/л, эритроциты - $3,2 \times 10^{12}/л$, цветовой показатель - 0,9; тромбоциты - $270 \times 10^9/л$, лейкоциты - $10,7 \times 10^9/л$, эритроциты - 4%, палочкоядерные нейтрофилы - 9%, сегментоядерные нейтрофилы - 70%, лимфоциты - 11%, моноциты - 6%. СОЭ - 23 мм/ч.

Общий анализ мочи: цвет «мясных помоев», мутная, рН - кислая, удельный вес - 1008; белок - 3,5 г/л, сахар - нет, лейкоциты - 1-2 в поле зрения, эпителий почечный - 12-20 в поле зрения, эритроциты - большое количество, цилиндры: гиалиновые - 10-12, зернистые - 6-8 в поле зрения, соли - нет.

Суточная протеинурия - 7,3 г/л, суточный диурез - 650 мл.

Биохимическое исследование крови: билирубин общий - 12,4 мкмоль/л, прямой - 3,2, не прямой - 9,2 мкмоль/л, креатинин - 0,96 ммоль/л, глюкоза - 4,3 ммоль/л, холестерин - 8,0 ммоль/л, калий - 3,9 ммоль/л, общий белок - 56 г/л, альбумины - 35%, α_1 - 3,5%, α_2 - 10,5%, β - 13,6% у - 27,4%, фибриноген - 4,2 г/л.

ЭКГ: ритм синусовый, ЧСС - 64 удара в минуту. Электрическая ось отклонена влево.

Диффузно дистрофические изменения миокарда левого желудочка.

Рентгенография органов грудной клетки: без патологии.

Вопросы:

1. Предположите наиболее вероятный диагноз.
2. Обоснуйте поставленный Вами диагноз.
3. Составьте и обоснуйте план дополнительного обследования пациента.
4. Составьте план лечения данного пациента. Обоснуйте свой выбор.
5. Дайте рекомендации по дальнейшему лечению, определите прогноз.

Эталон ответа:

1. Острый постстрептококковый гломерулонефрит, симптоматическая артериальная гипертензия, 2 степени, риск 4. Острая почечная недостаточность.

2. Возникновение поражения почек вскоре после переохлаждения и ангины (10 дней), отсутствие указаний в анамнезе на наличие других причин. Сочетание АГ, макрогематурии и нефротического синдрома (отеки, суточная протеинурия - 7,3 г/л, гиперхолестеринемия - 8,0 ммоль/л, гипоальбуминемия - 35%). ОПН: признаки олигоурии, азотемии: креатинин - 0,96 ммоль/л.

3. Пациенту рекомендовано: определение рСКФ по креатинину и отношения альбумина к креатинину; анализ мочи по Нечипоренко для уточнения клеточного состава осадка мочи, иммунограмма для уточнения аутоиммунного процесса; LE-клетки в крови, антиядерные антитела АТ к ДНК и Sm - антигену для исключения поражения почек при СКВ; АТ к антигенам стрептококка для подтверждения этиологии заболевания и определения тактики лечения; УЗИ органов брюшной полости и почек; биопсия почки для подтверждения и определения формы гломерулонефрита.

4. Режим строгий постельный на 2-4 недели до ликвидации отеков и снижения АД. Ограничение жидкости и поваренной соли, ограничение белка. Этиотропное лечение: антибактериальная терапия - при доказанной связи ОГН со стрептококковой инфекцией и (или) наличия явных очагов хронической инфекции: (цефалоспорины, при аллергии - фторхинолоны). Устранение отеков: мочегонные - Фуросемид, Диурвер. Гипотензивные препараты (при неэффективности постельного режима, ограничения воды и соли): Гипотиазид 25 мг в сутки, Лозартан 25 мг 2 раза в сутки, Дилтиазем 40 мг 2 раза в сутки. Противовоспалительная и иммуносупрессивная терапия: глюкокортикоиды (Преднизолон) 40 мг в сутки; при неэффективности иммунодепрессанты (Циклофосфамид 150 мг в сутки). Улучшение микроциркуляции и профилактика тромбообразования: Гепарин, Курантил.

5. После купирования симптомов нефрита больной в течение 1 года должен находиться под «Д» наблюдением, проводится симптоматическое лечение. Прогноз при своевременно начатом лечении благоприятный. Возможно выздоровление (до 70% случаев), трансформация в хронический

гломерулонефрит, летальный исход (до 5% при быстро прогрессирующем гломерулонефрите с полунуниями).

Тема 13. Дифференциальная диагностика гепатомегалий и гепатолиенального синдрома.

Задача №1.

Мужчина 49 лет обратился к врачу с жалобами на общую слабость, повышенную утомляемость, снижение работоспособности, почти постоянные тупые боли в области правого подреберья, тошноту. Из анамнеза. Считает себя больным в течение двух лет, когда впервые появились общая слабость, повышенная утомляемость, чувство тяжести в области правого подреберья. За медицинской помощью не обращался. Периодически принимал эссенциале форте по 2 капсуле три раза в день, ферментные препараты: креон по 25000 Ед. два раза в сутки; улучшения самочувствия не отметил. Настоящее обострение в течение месяца, когда после значительной физической нагрузки усилились боли в области правого подреберья, увеличилась общая слабость. Принимал баралгин, положительного эффекта не наблюдалось. Операций, гемотрансфузий не было. Алкоголем не злоупотребляет, гепатотоксичные лекарственные средства не принимал, был донором.

При осмотре: состояние удовлетворительное; рост-177 см, вес -79 кг, ИМТ 25,2кг/м².

Кожные покровы желтушной окраски, склеры иктеричны, выявляются телеангиэктазии на груди, плечах и спине. В лёгких дыхание везикулярное, хрипов нет. ЧД 16 в мин. Тоны сердца ритмичные, приглушены. ЧСС 72 в 1 мин; АД-130/80 мм рт.ст. Язык влажный, обложен белым налётом. Живот мягкий, при пальпации умеренно болезненный в области правого подреберья. Размеры печени по Курлову: 12 (+3)×8×7 см; при глубокой пальпации печень плотноватой консистенции, определяется умеренная болезненность при пальпации. Селезёнка не увеличена. Дизурии нет. Симптом поколачивания по поясничной области отрицательный. Результаты исследований: общий анализ крови: эритроциты – $4,5 \times 10^{12}/л$; лейкоциты – $6,5 \times 10^9/л$; нейтрофилы – $4,5 \times 10^9/л$; лимфоциты – $1,3 \times 10^9/л$; моноциты – $0,44 \times 10^9/л$; эозинофилы – $0,2 \times 10^9/л$; базофилы – $0,06 \times 10^9/л$; Hb – 145г/л; тромбоциты – $232 \times 10^9/л$; СОЭ – 23 мм/ч. Биохимия крови: общий билирубин – 35 мкмоль/л; не прямой билирубин – 29,5 мкмоль/л; прямой билирубин – 5,5 мкмоль/л; АЛТ – 230 ед/л; АСТ – 155 ед/л; ГГТП – 83 ед/л; ЩФ – 143 ед/л; глюкоза – 5,1 ммоль/л; креатинин – 72 мкмоль/л; мочевины – 3,2 ммоль/л; альбумин – 39 г/л; общий белок – 71 г/л; альфа-1-глобулины – 3,0 г/л; альфа-2-глобулины – 5,5 г/л; бета-глобулины – 6,0 г/л; γ -глобулины – 17,5 г/л; ТТГ – 0,94 МЕ/л; альфа-фетопротеин – 3,2 ед/л; ферритин – 53 мкг/л; трансферрин – 2,5 г/л; калий – 3,9 ммоль/л; Na – 138 ммоль/л; амилаза – 43 ед/л; железо – 21,3 мкмоль/л; ХС – 5,0 ммоль/л; церулоплазмин – 185 мг/л. ПТИ – 55%. Иммуноферментный анализ (определение маркеров гепатитов В, С, Dв сыворотке крови): HBsAg (+); анти-HBs (-); анти-HBcIgG (+); HBeAg (-); анти-HBe (+); анти-HBcIgM (-); анти-HDV (-); анти-HCV (-); анти-ВИЧ – отрицательный.

Иммунологическое исследование: концентрация Ig класса G_v сыворотке крови-7,0 г/л; - молекулярно-биологические исследования: ПЦР: ДНК ВГВ – положительный; количественный анализ ДНК ВГВ – 61000 МЕ/мл. Кал на скрытую кровь – отриц. Общий анализ мочи: в пределах нормы. Эластометрия печени: определена стадия F4 (по шкале METAVIR), цирроз печени. При УЗИ органов брюшной полости выявлены гепатомегалия, диффузные дистрофические изменения паренхимы печени. Рентгенологическое исследование легких: без патологических изменений; ЭКГ – без патологических изменений; тест связи чисел – в пределах нормы.

Вопросы:

1. Предположите наиболее вероятный диагноз.
2. Обоснуйте поставленный Вами диагноз.
3. Составьте и обоснуйте план дополнительного обследования пациента.
4. Обоснуйте назначение медикаментозного и немедикаментозного лечения данного пациента.
5. Через 6 месяцев постоянного лечения концентрация ДНК ВГВ – 10 МЕ/мл. Серологическое исследование (ИФА): HBsAg (-); анти-HBs (+); анти-HBcIgG (+); HBeAg (-); анти-HBe (+); анти-HBcIgM (-).-Биохимия крови: АЛТ – 78 ед/л, АСТ – 52 ед/л, ГГТП – 26 ед/л; общий билирубин – 34 мкмоль/л; ПТИ – 60%; креатинин – 72 мкмоль/л. Общий анализ крови – в пределах нормы. Какова Ваша дальнейшая лечебная тактика? Обоснуйте Ваш выбор.

Эталон ответа:

1. Цирроз печени, ассоциированный с HBV-инфекцией, класс А по Child-Pugh (компенсированный).
2. Диагноз «цирроз печени, ассоциированного с HBV-инфекцией, класс А по Child-Pugh» установлен на основании жалоб больного на общую слабость, повышенную утомляемость, снижение работоспособности, тупую боль в правом подреберье; данных анамнеза, объективного осмотра (желтушность кожных покровов, иктеричность склер, наличие у больного телеангиэктазий, гепатомегалии). Подтверждают вирусную этиологию цирроза печени данные исследований: (выявление HBsAg; анти-HBcIgG; анти-HBe; ПЦР ДНК ВГВ - положительный, уровень ДНК ВГВ (61000 МЕ/мл); исключена другая этиология цирроза печени: (исследование крови на маркеры гепатита С, D: анти-HCV – отрицательный; анти-HDV - отрицательный), а также исключено злоупотребление алкоголем, приём гепатотоксичных лекарственных средств. Класс А ЦП установлен на основании классификации Child-Pugh. Согласно классификационным критериям (печёночная энцефалопатия, асцит не определены, общий билирубин – 35 мкмоль/л, альбумин – 39 г/л, ПТИ – 55%) определено 5 баллов, что соответствует классу А по Child-Pugh. Диагноз цирроза печени подтверждается данными эластометрии печени: F4 (по шкале METAVIR), что соответствует циррозу печени. Зарегистрировано изменение биохимических показателей крови: повышение АЛТ, АСТ, общего билирубина, ГГТП, гамма-глобулинов, снижение ПТИ. При УЗИ органов брюшной полости выявлены гепатомегалия, диффузные дистрофические изменения паренхимы печени.
3. ЭГДС – для выявления и/или определения состояния вен пищевода и /или желудка;
 - спиральная компьютерная томография (КТ) и магнитно-резонансная томография (МРТ) для получения более точной информации о форме, структуре и размерах печени. При использовании контрастного усиления возможно дифференцировать наиболее часто встречающуюся очаговую патологию печени (кисты, гемангиомы, метастазы);
 - дуплексное сканирование сосудов печеночно-селезеночного бассейна для выявления портальной гипертензии.
4. Рекомендовано соблюдение диеты: исключить алкоголь, жирное, жареное, острое, копченое, солёное, кофе, газированные напитки, какао. Рекомендована противовирусная терапия (ПВТ), так как у больных циррозом печени В назначать ПВТ требуется при любом определяемом уровне виремии независимо от активности АлАТ. Среди аналогов нуклеозидов/нуклеотидов предпочтение следует отдавать Энтекавиру и Тенофовиру, поскольку они обладают высокой противовирусной активностью, и к ним редко развивается резистентность. Энтекавир (нуклеозидный аналог Гуанозина) внутрь в дозе 0,5 мг/сут в течение 48 недель. Активность АЛТ необходимо оценивать каждые 3 месяца в процессе лечения и после его окончания. При лечении аналогами нуклеозидов/нуклеотидов мониторинг уровня ДНК HBV должно проводиться 1 раз в 3 месяца как минимум в течение первого года лечения.
5. У пациента получен вирусологический ответ, так как концентрация ДНК ВГВ составила 10 МЕ/мл. Отмечена положительная динамика биохимических показателей (снижение АЛТ, АСТ, ГГТП, общего билирубина) и серологический ответ по HBsAg (клиренс HBsAg с формированием анти-HBsAg). Продолжить противовирусную терапию Энтекавиром внутрь в дозе 0,5 мг/сут до 48 недель. После окончания лечения провести биохимический анализ крови, количественный анализ ДНК HBV, затем 1 раз в 6 месяцев. Несмотря на вирусологическую ремиссию на фоне приема аналогов нуклеозидов/нуклеотидов, пациенты с ЦП должны мониториться на предмет развития гепатоцеллюлярной карциномы. Соблюдение диеты, диспансерное наблюдение у гастроэнтеролога.

Задача №2.

Мужчина 48 лет обратился к врачу с жалобами на общую слабость, повышенную утомляемость, снижение работоспособности, почти постоянные тупые боли в области правого подреберья, тошноту, нарушение сна. Из анамнеза. Считает себя больным в течение двух лет, когда впервые появились общая слабость, повышенная утомляемость, чувство тяжести в области правого подреберья, периодическое повышение температуры до субфебрильных цифр. За медицинской помощью не обращался. При появлении болевого синдрома принимал эссенциале форте по 2 капсуле три раза в день, ферментные препараты: креон по 10000 Ед. два раза в сутки, но-шпу; улучшения самочувствия не отметил. Настоящее обострение в течение месяца, когда после перенесенного гриппа усилились боли в области правого подреберья, увеличилась общая слабость. Операций, гемотрансфузий не было. Алкоголем не злоупотребляет,

гепатотоксичные лекарственные средства не принимал, был донором. При осмотре: состояние удовлетворительное. Рост – 165 см, вес – 70 кг, ИМТ – 25,7 кг/м². Кожные покровы желтушной окраски, склеры иктеричны, выявляются телеангиэктазии на груди, плечах и спине. В лёгких дыхание везикулярное, хрипов нет, ЧД=16 в мин. Тоны сердца ритмичные, приглушены. ЧСС = 74 в 1 мин; АД = 130/80 мм.рт.ст. Язык влажный, обложен белым налётом. Живот мягкий, при пальпации умеренно болезненный в области правого подреберья. Размеры печени по Курлову: 12 (+3)×8×7 см; при глубокой пальпации печень плотноватой консистенции, определяется умеренная болезненность при пальпации. Селезёнка не увеличена. Дизурии нет. Симптом поколачивания по поясничной области отрицательный.

Результаты исследований: общий анализ крови: эритроциты – $4,6 \times 10^{12}/л$; лейкоциты – $6,7 \times 10^9/л$; нейтрофилы – $4,4 \times 10^9/л$; лимфоциты – $1,5 \times 10^9/л$; моноциты – $0,46 \times 10^9/л$; эозинофилы – $0,28 \times 10^9/л$; базофилы – $0,06 \times 10^9/л$; Нб – 144г/л; тромбоциты – $242 \times 10^9/л$; СОЭ – 22 мм/ч.

Биохимия крови: общий билирубин – 36 мкмоль/л; не прямой билирубин – 30,5 мкмоль/л; прямой билирубин – 5,5 мкмоль/л; АЛТ – 218 ед/л; АСТ – 157 ед/л; ГГТП – 82 ед/л; ЩФ – 142 ед/л; глюкоза – 5,1 ммоль/л; креатинин – 64 мкмоль/л; мочевины – 3,2 ммоль/л; альбумин – 38 г/л; общий белок – 70,2 г/л; альфа-1-глобулины – 2,8 г/л; альфа-2-глобулины – 5,7 г/л; бета-глобулины – 6,7 г/л; γ -глобулины – 17 г/л; ТТГ – 0,94 МЕ/л; альфа-фетопротеин – 3,3 ед/л; ферритин – 55 мкг/л; трансферрин – 2,4 г/л; калий – 3,6 ммоль/л; Na – 137 ммоль/л; амилаза – 42 ед/л; железо – 20,7 мкмоль/л; ХС – 5,2 ммоль/л; церулоплазмин – 188 мг/л. ПТИ – 57%.

Иммуноферментный анализ (исследование крови на маркеры гепатитов В, С): анти-НСV – положительный; HBsAg (-); анти-HBs (-); анти-HBcIgG (-); HBeAg (-); анти-HBe (-); анти-HBcIgM (-); анти-ВИЧ – отрицательный. Генотипирование HCV: генотип 1 – положительный. Иммунологическое исследование: концентрация Ig класса G_v сыворотке крови – 7,2 г/л. Молекулярно-биологические исследования: ПЦР: РНК ВГС – положительный; количественный анализ РНК ВГС – 31000 МЕ/мл. Эластометрия печени: определена стадия F4 (по шкале METAVIR), цирроз печени. При УЗИ органов брюшной полости выявлены гепатомегалия, диффузные дистрофические изменения паренхимы печени. Анализ кала на скрытую кровь – отрицательный. Общий анализ мочи: в пределах нормы. Рентгенологическое исследование легких: без патологических изменений. ЭКГ – без патологических изменений.

Вопросы:

1. Предположите наиболее вероятный диагноз.
2. Обоснуйте поставленный Вами диагноз.
3. Составьте и обоснуйте план дополнительного обследования пациента.
4. Обоснуйте назначение медикаментозного и немедикаментозного лечения данного пациента.
5. Через 4 недели терапии пациент отметил улучшение самочувствия, уменьшение общей слабости; уровень РНК ВГС (количественный анализ) составил 24 МЕ/мл. Биохимия крови: АЛТ – 108 ед/л, АСТ – 72 ед/л, ГГТП – 29 ед/л; общий билирубин – 34 мкмоль/л; ПТИ – 60%; общий анализ крови – в пределах нормы. При оценке по шкале Бека депрессии не выявлено. Какова Ваша дальнейшая лечебная тактика? Обоснуйте Ваш выбор.

Эталон ответа:

1. Цирроз печени, ассоциированный с HCV-инфекцией, класс А по Child-Pugh (компенсированный).
2. Диагноз «цирроз печени, ассоциированный с HCV-инфекцией, класс А по Child-Pugh» установлен на основании жалоб больного на общую слабость, повышенную утомляемость, снижение работоспособности, тупую боль в правом подреберье; данных анамнеза, объективного осмотра (желтушность кожных покровов, иктеричность склер, наличие у больного телеангиэктазий, гепатомегалии). Подтверждают диагноз «цирроз печени С» данные исследований (выявление анти-НСV; ПЦР: РНК HCV – положительный, уровень РНК ВГС (31000 МЕ/мл).

Исключена другая этиология цирроза печени: (исследование крови на маркеры гепатита В: HBsAg (-); анти-HBs (-); анти-HBcIgG (-); HBeAg (-); анти-HBe (-); анти-HBcIgM (-)), а также исключено злоупотребление алкоголем, приём гепатотоксичных лекарственных средств. Класс А ЦП установлен на основании классификации Child-Pugh. Согласно классификационным

критериям (печёночная энцефалопатия, асцит не выявлены, общий билирубин – 36 мкмоль/л, альбумин – 38 г/л, ПТИ – 57%) определено 5 баллов, что соответствует классу А по Child-Pugh.

Диагноз «цирроз печени» подтверждается данными эластометрии печени: F4 (по шкале METAVIR), что соответствует циррозу печени. Зарегистрировано изменение биохимических показателей крови: повышение АЛТ, АСТ, общего билирубина, ГГТП, гамма-глобулинов, снижение ПТИ. При УЗИ органов брюшной полости выявлены гепатомегалия, диффузные дистрофические изменения паренхимы печени.

3. ЭГДС – для выявления и/или определения состояния вен пищевода и /или желудка; дуплексное сканирование сосудов печеночно-селезеночного бассейна для выявления портальной гипертензии.

4. Рекомендовано соблюдение диеты: исключить алкоголь, жирное, жареное, острое, копченое, соленое, кофе, газированные напитки, какао. Пациенту с циррозом печени С класс А по Child-Pugh, генотип 1 рекомендовано назначение тройной схемы противовирусной терапии (ПВТ) с включением ингибитора протеазы второй волны Симепревира. Симепревивр назначают в дозе 150 мг 1 раз в сутки внутрь в комбинации с пегилированным интерфероном (ПЕГ/ИФН) альфа2а в дозе 180 мкг 1 раз в неделю подкожно и рибавирином в дозе

1000 мг в сутки ежедневно внутрь (при массе тела пациента 73 кг) в течение 12 недель; затем терапия ПЕГ/ИФН альфа2а и рибавирином должна быть продолжена в течение 12 недель (общая продолжительность терапии – 24 недели). Для оценки эффективности ПВТ используется определение уровня РНК ВГС после 4, 12, 24 недели терапии, а также через 24 недели после ее окончания.

5. У пациента отмечено снижение уровня РНК ВГС. Отмечена положительная динамика биохимических показателей (снижение АЛТ, АСТ, ГГТП). Продолжить противовирусную терапию по указанной схеме до 24 недель. Рекомендовано определение уровня РНК ВГС после 12, 24 недели терапии, а также через 24 недели после ее окончания. С целью определения биохимического ответа – определение активности АЛТ после 12, 24 недели терапии, а также через 24 недели после ее окончания. Один раз в 4 недели необходимо проводить исследование клинического анализа крови с подсчетом абсолютного числа нейтрофилов, определением уровня гемоглобина, количества эритроцитов и тромбоцитов. В период ПВТ пациенту необходимо исследовать уровень ТТГ и свободного тироксина каждые 3 месяца. Рекомендован осмотр офтальмологом (в том числе - исследование глазного дна) с учетом возможных побочных действий противовирусных препаратов.

График посещения врача пациентом – 1 раз в 4 недели до окончания лечения и через 24 недели после завершения лечения. При каждом плановом посещении врача пациент должен заполнять шкалу Бека с целью контроля над возможностью развития депрессии. Диспансерное наблюдение у гастроэнтеролога

Задача №3.

Больной Т. 42 лет госпитализирован в стационар по направлению врача-терапевта участкового с жалобами на слабость, сонливость в дневное время, желтушность кожных покровов, чувство тяжести в правом подреберье, периодические носовые кровотечения после физической работы, увеличение живота в объёме, отёки на нижних конечностях в области стоп и голеней. В анамнезе: тяжесть в правом подреберье беспокоит в течение последних 3 месяцев. За последний месяц отметил нарастание общей слабости, увеличение живота и желтуху. Употребляет водку по 200 г ежедневно в течение последнего года, наблюдается у нарколога. Употребление наркотиков отрицает. Гемотрансфузий, оперативных вмешательств не было. Объективно: состояние средней тяжести. Сознание ясное. Тест связывания чисел –40 сек. Рост – 178 см, вес – 62 кг. Кожа обычной влажности, желтушная. В области груди и верхней части спины видны «сосудистые звездочки». Склеры глаз иктеричны. Отёки стоп и нижней трети голеней. В лёгких дыхание везикулярное, побочных дыхательных шумов нет. ЧДД – 18 в мин. При аускультации тоны сердца ритмичные, шумов нет. ЧСС –78 ударов в минуту. АД – 110/70 мм рт. ст. Язык влажный, малиновый, сосочки сглажены. Живот увеличен в объёме, пупок сглажен, на передней брюшной стенке радиально от пупка определяются расширенные, извитые вены. В положении лёжа живот распластан.

При пальпации мягкий, болезненный в правом подреберье. Размеры печени по Курлову – 15×15×13 см. Нижний край печени при пальпации плотный, бугристый. Стул оформленный, коричневого цвета, без патологических примесей. Размеры селезёнки – 15×12. Мочевыделение

свободное, безболезненное, моча тёмно-жёлтая. Общий анализ крови: эритроциты – $4,1 \times 10^{12}/л$; Нв – 122 г/л; цветовой показатель – 0,9%; тромбоциты – $98 \times 10^9/л$, лейкоциты – $3,2 \times 10^9/л$, эозинофилы – 1%, палочкоядерные нейтрофилы – 4%, сегментоядерные нейтрофилы – 63%, лимфоциты – 29%, моноциты – 3%, СОЭ – 22 мм/ч.

Биохимические анализы: общий билирубин – 130 мкмоль/л, прямой билирубин – 100 мкмоль/л, АЛТ – 120 Ед/л, АСТ – 164 Ед/л. МНО – 2, альбумин – 28 г/л. Фиброгастроуденоскопия: варикозное расширение вен пищевода I ст. Ультразвуковое исследование брюшной полости: переднезадний размер правой доли печени – 170 мм, контуры чёткие и неровные. Паренхима неравномерно диффузно-повышенной эхогенности. Диаметр портальной вены – 16 мм. Желчный пузырь нормальных размеров, содержимое – желчь. Гепатикохоледох не расширен. Селезёнка расположена обычно, структура однородная, паренхима средней эхогенности. Площадь селезёнки – 36,1 см². Свободная жидкость в брюшной полости.

Вопросы:

1. Предположите наиболее вероятный диагноз.
2. Обоснуйте поставленный Вами диагноз.
3. Составьте и обоснуйте план дополнительного обследования пациента.
4. Какая тактика и терапия требуется пациенту при поступлении. Обоснуйте свой выбор.
5. Какие возможны осложнения данного заболевания?

Эталон ответа:

1. Цирроз печени алкогольной этиологии, класс С по Чайлду-Пью. Портальная гипертензия (асцит, спленомегалия, ВРВ пищевода I ст.). Гиперспленизм (тромбоцитопения). Печёночная энцефалопатия I ст.
2. У больного выявлены желтуха, цитолиз, «печёночные знаки»: малиновые ладони, «сосудистые звёздочки», синдром портальной гипертензии (гепатоспленомегалия, асцит, варикозное расширение вен пищевода, передней брюшной стенки, расширение портальной вены), признаки печёночной недостаточности (гипоальбуминемия, гипокоагуляция). По данным УЗИ – паренхима печени, неравномерно диффузно-повышенной эхогенности. Алкогольный анамнез свидетельствует о наиболее вероятной этиологии цирроза печени. Класс С выставлен согласно классификации Чайльд-Пью – 11 баллов. Снижение скорости теста связывания чисел свидетельствует о I степени печёночной энцефалопатии. Тромбоцитопения в данной ситуации связана с гиперспленизмом.
3. Анализы крови: коагулограмма, общий белок, креатинин, мочевины, калий, натрий, ГГТ, ЩФ, амилаза, маркеры вирусных гепатитов HBsAg, антитела к HCV, ВИЧ-инфекции. Общий анализ мочи, копрограмма. ЭКГ. Рентген лёгких.
4. Отказ от алкоголя. Диета с содержанием белка 1,0 г/кг/сут. Калорийность пищи - 1800–2500 ккал/сут. Ограничение содержания соли до 5,2 г/сут. Санация кишечника с целью уменьшения эндотоксинемии. Лактулоза - 15–45 мл 2–3 раза в сутки (стул до 2–3 раз в сутки). Возможен приём невсасывающихся антибиотиков (Рифаксимин 1200 мг/сут. 7–10 дней). Высокие очистительные клизмы. Уменьшение токсического действия аммиака. Орнитин-аспартат - 5 г по 1–2 пакетика гранул, растворённых в воде × 3 раза в день после еды. Мочегонная терапия. Спиринолактон - 50–200 мг/сут. Фуросемид - 40 мг/сут (повышение дозы на 40 мг каждые 7 дней до 160 мг/сут, критерий эффективности - уменьшение массы тела на 2 кг/нед.). Снижение давления в портальной вены. Анаприлин - 40 мг 1 раза в сутки.
5. Печёночная энцефалопатия. Кровотечения из варикозно расширенных вен пищевода и желудка. Гепаторенальный синдром. Инфекционные осложнения (спонтанный бактериальный перитонит, пневмония, инфекции мочевыводящих путей и др.).

Тема 14. Дифференциальная диагностика желтух.

Задача № 1.

Больная 52 лет жалуется на периодически появляющиеся боли приступообразного характера в правом подреберье с иррадиацией в правое плечо и лопатку с повышением температуры тела до 39–39,5 °С, проливными потами в течение последнего года. За последний месяц такие приступы участились и стали появляться каждые 2–3 дня. Иногда приступы сопровождались появлением желтухи, которая быстро исчезала, а затем появлялась вновь. Общее состояние оставалось удовлетворительным. Отмечала некоторую слабость. Живот обычной формы, мягкий. Печень не

увеличена. Желчный пузырь не пальпируется. Болезненность при пальпации в эпигастриальной области. Лейкоцитов в крови $9,2 \times 10^3$ в 1 мкл, СОЭ 38 мм/час. При УЗИ желчный пузырь обычных размеров, содержит конкременты, имеется дилатация внутрипеченочных протоков, холедох 1,2 см.

Вопросы:

- 1) Какой диагноз Вы поставите?
- 2) Какова тактика дополнительного обследования и лечения?

Эталон ответа:

- 1) Имеется осложнение желчнокаменной болезни — холангит.
- 2) Выполнение ЭРПХГ и ЭПСТ для устранения причин холангита — холедохолитиаза или/и стеноза БДС, после необходимо выполнение холецистэктомии.

Задача № 2.

У больной 46 лет после приема жирной пищи впервые появились сильные боли в правом подреберье с иррадиацией в правое плечо и правую лопатку. Поднялась температура тела до 37,80 С, была многократная рвота. При пальпации правого подреберья определялось дно болезненного желчного пузыря, положительные симптомы Ортнера, Кера, симптом Щеткина — Блюмберга отрицательный. При поступлении выполнено УЗИ — желчный пузырь 115×63 мм, стенка 3 мм, в просвете желчного пузыря определяются конкременты. После назначения консервативной терапии состояние улучшилось, температура снизилась до нормы, боли уменьшились, спустя сутки после поступления желчный пузырь перестал пальпироваться, оставалась небольшая болезненность в точке желчного пузыря. При динамическом УЗИ — желчный пузырь 82×59 мм, стенка 3 мм, холедох 8 мм. Однако после купирования болевого приступа у больной появилась иктеричность кожи, показатели билирубина стали нарастать.

Вопросы:

- 1) Какой диагноз Вы поставите?
- 2) Каков должен быть диагностический алгоритм и лечебная тактика?

Эталон ответа:

- 1) Острый калькулезный холецистит, механическая желтуха.
- 2) Учитывая, что приступ острого холецистита купировался (клиническая картина и данные динамического УЗИ), но у больной появилась механическая желтуха (дилатация желчных протоков по данным УЗИ) необходимо выполнить ЭРПХГ, ЭПСТ, затем холецистэктомию.

Задача №3.

Больная С. 45 лет, педагог. Жалобы на интенсивные боли в области сердца, тяжесть в подложечной области, отсутствие аппетита, желтуху, кожный зуд, похудание. Больна 1, 5 месяца. В течение месяца безуспешно лечилась в терапевтическом стационаре по поводу нестабильной стенокардии. При появлении желтухи переведена в инфекционную больницу с подозрением на болезнь Боткина. Состояние больной средней тяжести, пониженного питания (Рост 160 см., вес 48 кг); кожа склеры умеренно желтушны, тургор кожи снижен. Пальпация живота болезненна в эпигастрии; печень средней плотности, левая доля ее выступает из-под края реберной дуги на 3 см; селезенка не пальпируется. Органы грудной клетки в пределах возрастных изменений. ОАК: эр- $4,2 \times 10^{10}$, Нв-137 г/л, лейко- $4,7 \times 10^9$, эоз-3%, п- 2%, с-68%, л-18%, м-7%, СОЭ-14 мм/час. Билирубин крови -100 ммоль/л. Реакция прямая, быстрая. Протромбиновый индекс-46%, На ЭКГ признаки ишемии миокарда не выявлены.

Вопросы:

1. Выделите основные синдромы.
2. Определите тип желтухи.
3. Поставьте предварительный диагноз, провести дифференциальный диагноз.
4. Какие дополнительные сведения необходимы для установления окончательного диагноза?

Эталон ответа:

1. Левосторонний торако-абдоминальный, астенический, диспептический, синдром желтухи и холестаза.

2. Механическая (подпеченочная) желтуха с повышением уровня конъюгированного билирубина.
3. Рак поджелудочной железы. Дифференцировать с псевдотуморозным панкреатитом, патологией большого дуоденального сосочка.
4. Определение уровня α -амилазы, щелочной фосфатазы в крови. Проведение КТ органов брюшной полости и забрюшинного пространства, эндоскопической ретроградной холецистохолангиографии.

Тема 15. Дифференциальная диагностика по синдрому дисфагии.

Задача № 1.

Больной Д., поступил в клинику с отравлением одной из сильных неорганических кислот. В местах контакта кислоты со слизистой пищевода обнаружены корки, имеющие желтоватый цвет.

Вопросы:

1. Какая кислота, явилась причиной отравления?

Эталон ответа:

1. Цвет корок характерен для неорганической кислоты (азотной) и обусловлен образованием ксантопротеинов. При ожоге серной кислотой – серо-грязный цвет, а соляной – беловатый.

Задача №2.

На приём к врачу обратилась молодая женщина с жалобами на нарушение прохождения пищи, срыгивания неизменённой пищи. Плотная пища проходит лучше, чем жидкая. Заболевание проявилось после тяжёлой семейной драмы. При эзофагографии определяется сужение кардиального отдела пищевода в форме «писчего пера» и супрастенотическое значительное расширение. Эвакуация бария из пищевода значительно замедлена.

Вопросы:

1. Какой диагноз Вы поставите?
2. Какие методы исследования нужно провести?
3. Какова дальнейшая тактика?

Эталон ответа:

1. Кардиоспазм 2 степени.
2. Фиброэзофагоскопия с прицельной биопсией слизистой кардии.
3. Кардиодилатация.

Задача №3.

Больной В., 36 лет, поступил в больницу с жалобами на прогрессирующую дисфагию. Болеет в течение трёх лет. Для прохождения пищи запивал её жидкостью, заглатывал воздух. Похудел, появилась рвота малоизменённой пищей. На рентгенологическом исследовании сужение пищевода в кардиальном отделе и супрастенотическое расширение его.

Вопросы:

1. Какой диагноз Вы поставите?
2. Какие диагностические мероприятия необходимо выполнить?
3. Какова дальнейшая тактика?

Эталон ответа:

1. Кардиоспазм 3 степени.
2. Фиброэзофагоскопия с прицельной биопсией слизистой кардии.
3. Оперативное лечение.

Задача №4.

Больной Ш., 36 лет, поступил в больницу с жалобами на затруднение глотания в состоянии алкогольного опьянения. Полтора года назад, по ошибке выпил какую-то жидкость. В течение 10 дней находился на лечении в хирургическом отделении. В специализированном отделении проводилось бужирование пищевода. Примерно через месяц появились признаки дисфагии, которые постепенно нарастали. После очередного курса бужирования явления дисфагии уменьшились. Однако затем вновь стали нарастать. Повторные курсы бужирования были не

эффективны. В связи с дегидратацией и истощением была наложена гастростома. Может глотать только воду.

Вопросы:

1. Какой диагноз Вы поставите?
2. Какие диагностические мероприятия необходимо выполнить?
3. Возможные методы хирургического лечения?

Эталон ответа:

1. Рубцовое сужение пищевода.
2. Эзофагография, фиброэзофагоскопия. Рентгенография желудка.
3. Эзофаго-эзофагоанастомоз, эзофагофундоанастомоз, пластика пищевода желудком, тонкой или толстой кишкой.

Тема 16. Дифференциальная диагностика по синдрому эпигастралгии.

Задача №1.

Мужчина 46 лет, водитель. Поступил в приёмное отделение стационара самостоятельно. Жалобы на резкую боль постоянного характера в эпигастральной области с иррадиацией в спину, в левую половину живота, тошноту, однократно рвоту съеденной пищей, не приносящую облегчения, умеренное вздутие живота, общую слабость, отсутствие аппетита на момент осмотра. Начало заболевания связывает с тем, что накануне вечером отмечал с друзьями праздник, были погрешности в диете – прием острой и жирной пищи, алкоголя. Подобные боли были около года назад, также возникли после погрешностей в диете, купировались после приёма Но-шпы. Часто ранее отмечал ощущение тяжести и вздутия в животе после приёма жирной пищи. В настоящее время отмечает тяжесть и ощущение «распирания» в животе, мазеобразный, с жирным блеском, зловонный стул 3 раза в течение последних суток. Диурез не нарушен. Со слов жены – злоупотребляет алкоголем на протяжении последних семи лет.

Объективно: состояние удовлетворительное, сознание ясное. Телосложение нормостеническое, пониженного питания. Кожные покровы верхней половины туловища гиперемированы, чистые. Язык суховат, обложен желтоватым налётом. В лёгких дыхание жестковатое, хрипов нет. ЧДД – 18 в мин. Тоны сердца приглушены, ритмичные. ЧСС – 92 удара в минуту. АД – 110/70 мм рт. ст. Печень при пальпации плотная, безболезненная, около края рёберной дуги. Размер по Курлову – 10×9×8 см. Селезёнка не пальпируется. Живот несколько вздут, участвует в акте дыхания, умеренно болезненный при пальпации в эпигастральной области. Симптомы раздражения брюшины – отрицательные. Лабораторные данные: Общий анализ крови: лейкоциты – 9,6×10⁹/л, СОЭ – 16 мм/ч.

Общий анализ мочи: относительная плотность – 1022, белок – 0,033%, анализ кала – стеаторея, креаторея, амилорея.

УЗИ ОБП: печень увеличена, с перипортальными уплотнениями, желчный пузырь 75×35 мм, в просвете конкремент 8 мм в диаметре, с акустической дорожкой. Поджелудочная железа неоднородной структуры за счёт гипо- и гиперэхогенных очагов, немногочисленных кальцификатов, неравномерное расширение главного панкреатического протока, размеры головки увеличены до 5 см. Свободной жидкости в брюшной полости нет.

От ФГДС больной отказался.

Вопросы:

1. Выскажите предполагаемый предварительный диагноз.
2. Обоснуйте поставленный Вами диагноз.
3. Составьте план дополнительного обследования.
4. Дифференциальный диагноз.
5. План лечения.

Эталон ответа:

1. Хронический алкогольный панкреатит, обострение. Алкогольный стеатоз печени. ЖКБ, латентное течение.

2. 1) Диагноз «хронический алкогольный панкреатит, ст. обострения» выставлен на основании жалоб (резкая боль постоянного характера в эпигастральной области с иррадиацией в спину, в левую половину живота, тошнота, рвота съеденной пищей, не приносящая облегчения, умеренное вздутие живота, общая слабость, отсутствие аппетита, мазеобразный, с жирным блеском, зловонный стул 2-3 раза в день); анамнеза (накануне были погрешности в диете – приём острой пищи, алкоголя; подобные боли были около года назад, также возникли после

погрешностей в диете, купировались после приёма «Но-шпы», злоупотребляет алкоголем на протяжении последних семи лет); объективного обследования (живот несколько вздут, умеренно болезненный при пальпации в эпигастральной области);

лабораторных данных (общий анализ крови: лейкоциты - $9,6 \times 10^9/\text{л}$, СОЭ - 16 мм/ч; анализ кала: стеаторея, креаторея, амилорея). 2) Диагноз «алкогольный стеатоз печени» выставлен на основании объективного обследования (печень при пальпации плотная, безболезненная, около края рёберной дуги, размер по Курлову $10 \times 9 \times 8$ см); УЗИ ОБП (печень увеличена, с перипортальными уплотнениями). 3) Диагноз «ЖКБ, латентное течение» выставлен на основании: УЗИ ОБП – желчный пузырь 75×35 мм, в просвете конкремент 8 мм в диаметре, с акустической дорожкой.

3. Биохимический анализ крови (глюкоза, липаза, трипсин, амилаза, АЛТ, АСТ, ГГТП).

Консультация врача-хирурга. Копрограмма, анализ кала на D-эластазу для подтверждения внешнесекреторной недостаточности поджелудочной железы. Биохимический анализ крови: билирубин и его фракции, щелочная фосфатаза для исключения холестаза. Повторный анализ крови на наличие повышения глюкозы, при необходимости - гликемический профиль, гликированный гемоглобин (исключить сахарный диабет). КТ брюшной полости (исключить наличие кисты панкреас, опухоли панкреас). ФГДС (исключить язвенную болезнь двенадцатиперстной кишки).

4. 1) Язвенная болезнь желудка и двенадцатиперстной кишки - свойственны язвенный анамнез, чередование светлых промежутков с периодами обострения, отсутствие поносов, сезонность боли, связь боли с приёмом пищи, «голодные» боли. Заболевание характеризуется гиперсекрецией, повышенной кислотностью желудочного сока, рентгенологически - наличием ниши, при фиброгастроскопии - наличием язвенного дефекта.

2) Дисфункция сфинктера Одди - характеризуется болью тупого характера в правом подреберье с иррадиацией в правое плечо, лопатку. При обследовании больных обнаруживают болезненность в точке Кера, иногда - напряжение мышц в правом подреберье, положительные симптомы Ортнера, Мерфи, Мюсси-Георгиевского. В биохимических пробах печени наблюдается увеличение содержания холестерина, β -липопротеинов, ЩФ. Характерные изменения желчного пузыря на УЗИ (утолщение и уплотнение стенок, увеличение размеров).

5. Показана госпитализация. 1) Полный отказ от алкоголя. 2) Диета: стол № 5п по Певзнеру. 3) Спазмолитический препарат (например, Дротаверин 4 мл (80 мг) 2 раза в сутки в/м). 4) Анальгетики (например, Баралгин 250 мг внутрь 2 раза в сутки, Парацетамол) при болях. 5) Вне обострения: ферментные препараты с заместительной целью. 6) Коррекция гипергликемии, в случае её выявления.

Задача №2.

Пациентка А. 38 лет обратилась к врачу-терапевту участковому с жалобами на горечь во рту, возникающую преимущественно в утренние часы, ощущение дискомфорта в области эпигастрия, чувство быстрого насыщения; после погрешностей в диете беспокоит тошнота, метеоризм.

Из анамнеза известно, что 2 года назад перенесла холецистэктомию по поводу хронического калькулезного холецистита.

Подобные жалобы беспокоят в течение года. При объективном осмотре: состояние удовлетворительное. Кожные покровы и видимые слизистые нормальной окраски, чистые. Со стороны сердечно-сосудистой, дыхательной систем без особенностей. Язык влажный, обложен желтоватым налётом у корня. Живот обычной формы, при пальпации мягкий, слегка болезненный в эпигастральной области.

В клиническом анализе крови: эритроциты - $4,2 \times 10^{12}/\text{л}$, гемоглобин - 135 г/л, цветовой показатель - 0,96, тромбоциты - 347×10^9 , лейкоциты - $8,7 \times 10^9$, СОЭ - 12 мм/ч.

В биохимическом анализе крови: АЛТ - 28 Ед/л, АСТ - 25 Ед/л, амилаза - 77 Ед/л, щелочная фосфатаза - 80 Ед/л.

Выполнено ФГДС: слизистая желудка умеренно отёчна, гиперемирована в антральном отделе. Перистальтика активная. Желудок хорошо расправляется воздухом. Привратник зияет. В просвете желудка определяется небольшое количество желчи.

Вопросы:

1. Сформулируйте наиболее вероятный предварительный диагноз.

2. Каков патогенез описанных проявлений?
3. С какими заболеваниями необходимо проводить дифференциальный диагноз?
4. Какие дополнительные методы исследования необходимы для подтверждения диагноза?
5. Сформулируйте план лечения.

Эталон ответа:

1. Хронический реактивный гастрит (рефлюкс-гастрит, тип С); дуодено-гастральный рефлюкс; ЖКБ, состояние после холецистэктомии.
2. В патогенезе формирования дуодено-гастрального рефлюкса имеет значение холецистэктомия, которая может приводить к нарушению сократительной функции желчного, гастродуоденальной моторики, развитию дуоденостаза. Это, в свою очередь, приводит к повышению давления в просвете двенадцатиперстной кишки и забросу её содержимого в желудок. Изменение химического состава желчи и хаотическое её поступление в ДПК нарушают переваривание и всасывание жира и других веществ липидной природы, уменьшают бактерицидность дуоденального содержимого, что приводит к микробному обсеменению ДПК. При синдроме избыточного бактериального роста в кишке накапливаются продукты жизнедеятельности бактерий, гниения и брожения, т. е. развиваются метеоризм и дистензионные боли, усугубляется дуодено-гастральный рефлюкс.
3. Холедохолитиаз, хронический панкреатит, хронический гастрит другой этиологии.
4. УЗИ органов брюшной полости для исключения наличия камнеобразования в желчных протоках, оценки структуры поджелудочной железы; суточная рН-метрия; уреазный дыхательный тест на хеликобактер.
5. - Соблюдение щадящей диеты;
 - употребление варёной, полужидкой пищи;
 - отказ от белого и ржаного хлеба;
 - жареной, копчёной, жирной, острой и солёной пищи;
 - маринадов и консервации;
 - сахара, мёда и варенья;
 - сдобных изделий и шоколада;
 - алкогольных напитков;
 - ингибиторы протонной помпы (Омепразол 20 мг 2 р\сут.);
 - прокинетики (Домперидон, Мотилиум - 10 мг 3-4 р\сут.);
 - препараты УДХК (Урсофальк, Урсосан 250 мг - 1 раз в сутки перед сном 3-5 дней с увеличением дозы до 15 мг/кг); Висмута трикалия дицитрат (120 мг 4 раза/сут. или 240 мг 2 раза/сут. в течение 28 дней).

Задача №3.

Пациент 45 лет, по профессии программист, обратился к участковому врачу с жалобами на боли в эпигастральной области, преимущественно натощак и в ночное время, заставляющие его просыпаться, а также на почти постоянную изжогу, чувство тяжести и распирания в эпигастральной области после приёма пищи, изжогу, отрыжку кислым, тошноту. Из анамнеза известно, что пациент много курит, злоупотребляет кофе, питается нерегулярно. Часто бывают обострения хронического фарингита. Болен около трех лет. Не обследовался, лечился самостоятельно (принимал фитотерапию). При осмотре: состояние удовлетворительное. ИМТ 32,0 кг/м².

Кожные покровы чистые, обычной окраски. Температура тела нормальная. Зев – миндалины, задняя стенка глотки не гиперемированы. В лёгких дыхание везикулярное, хрипов нет. Тоны сердца приглушены, ритмичные, ЧСС – 70 уд.в мин., АД – 120/80 мм рт.ст. Живот участвует в акте дыхания, при пальпации мягкий, болезненный в эпигастральной области, напряжения мышц живота нет, симптом поколачивания по поясничной области отрицательный.

ЭФГДС: пищевод свободно проходим, утолщены продольные складки, очаговая гиперемия слизистой дистального отдела пищевода, кардия смыкается не полностью. В желудке натощак содержится небольшое количество светлой секреторной жидкости и слизи. Складки слизистой оболочки желудка утолщены, извитые. Луковица 12-перстной кишки деформирована, на задней стенке выявляется дефект слизистой до 0,5 см в диаметре. Край дефекта имеют четкие границы, гиперемированы, отёчны. Дно дефекта покрыто фибринозными наложениями белого цвета. Постбульбарные отделы без патологии. Уреазный тест на наличие *H. pylori* положительный.

Вопросы:

1. Предположите наиболее вероятный диагноз.
2. Обоснуйте поставленный Вами диагноз.
3. Составьте и обоснуйте план дополнительного обследования пациента.
4. Какое лечение Вы бы рекомендовали пациенту в составе комбинированной терапии. Обоснуйте свой выбор.
5. Необходимо ли взять пациента на диспансерный учет? Что нужно назначить пациенту в качестве профилактической терапии «по требованию» при появлении симптомов, характерных для обострения язвенной болезни?

Эталон ответа:

1. Язвенная болезнь двенадцатиперстной кишки, ассоциированная с *Helicobacter pylori*. Гастроэзофагеальная рефлюксная болезнь (ГЭРБ) Хронический фарингит стадия ремиссии. Ожирение I ст.
2. ЯБДПК -Жалобы - голодные ночные боли, изжога. Данные ЭФГДС. Ассоциация с *Helicobacter pylori* - определена по положительному уреазному тесту. ГЭРБ, I стадия выставлена на основании жалоб на изжогу, отрыжку кислым; наличия факторов риска: хронического фарингита (данные анамнеза), при обследовании выявлено ожирение I степени; данных ЭФГДС –кардия смыкается не полностью. ходим, утолщены продольные складки, очаговая гиперемия слизистой дистального отдела пищевода (изменения соответствуют I стадии ГЭРБ). Ожирение Iст. - показатель индекса массы тела - 32,0 кг/м², который соответствует I ст. ожирения.
3. Пациенту с целью исключения осложнений рекомендовано следующее обследование:
 - ОАК,
 - трансаминазы (АЛТ, АСТ), сахар крови, амилаза крови.
 - ЭКГ для дифференциального диагноза с ИБС;
 - УЗИ брюшной полости для исключения сопутствующей патологии;
 - цитологическое и гистологическое исследование биоптата краёв язвы и слизистой в месте поражения пищевода, для уточнения степени воспаления и выявления метаплазии
 - суточная внутрипищеводная рН-метрия- кислотность
 - Консультация врача-хирурга - по показаниям (при наличии осложнения язвенной болезни), врача-онколога – при подозрении на злокачественный характер изъязвления. Консультация врача-отоларинголога для уточнения стадии хронического фарингита.
4. Трёхкомпонентная схема эрадикации *Helicobacter pylori*: ИПП в стандартной дозе Омепразол – 20 мг, Кларитромицин - 500 мг; Амоксициллин - 1000 мг или Метронидазол (МТР) - 500 мг. Все препараты назначить 2 раза в день, длительностью не менее 10-14 дней. При неэффективности данной терапии назначается квадротерапия. Учитывая наличие ГЭРБ необходимо назначить прокинетики, которые стимулируют опорожнение желудка: Итоприда гидрохлорид. (ганатон) Оказывает специфическое действие на верхний отдел ЖКТ, ускоряет транзит по желудку и улучшает его опорожнение. Назначается по 50 мг 3 раза до еды. Через 14 дней продолжить прием ИПП в стандартной дозе ещё 2-5 недель для эффективного заживления язвы под контролем ФГДС.
5. Все пациенты с язвенной болезнью и ГЭРБ должны состоять на диспансерном учёте. Рекомендуются немедикаментозная терапия с учётом сочетания язвенной болезни с ГЭРБ:
 - 1) избегать обильного приёма пищи; 2) после приёма пищи избегать наклонов вперёд и горизонтального положения; последний приём пищи не позднее, чем за 3 часа до сна; 3) ограничить приём продуктов, оказывающих раздражающее действие на слизистую оболочку пищевода: богатых жирами (цельного молока, сливок, тортов, пирожных), жирной рыбы и мяса, алкоголя, кофе, крепкого чая, шоколада, цитрусовых, томатов, лука, чеснока, жаренных блюд; отказаться от газированных напитков; 4) спать с приподнятым головным концом кровати;
 - 5) исключить нагрузки, повышающие внутрибрюшное давление – не носить тесную одежду и тугие пояса, корсеты, не поднимать тяжести более 8-10 кг на обе руки, избегать физических нагрузок, связанных с перенапряжением брюшного пресса; 6) отказаться от курения; нормализовать и поддерживать массу тела в норме.

Профилактическую терапию «по требованию» назначают при появлении симптомов, характерных для обострения язвенной болезни. Показано назначение Омепразола в полной суточной дозе (40 мг) в течение 2-3 дней, а затем в половинной дозе (20 мг) в течение двух недель.

Задача №4.

Больная Р. 45 лет обратилась к врачу с жалобами на чувство тяжести, переполнения в животе, возникающее через 40-50 минут после еды, тошноту. В течение 20 лет страдает хроническим гастритом, обострения 1-2 раза в год. Во время обострений обычно принимает ингибиторы протонной помпы, антациды. Эрадикационную терапию не получала. Настоящее ухудшение – в течение 2 недель на фоне погрешностей в диете. Самостоятельно принимала альмагель при возникновении неприятных ощущений. При осмотре: состояние удовлетворительное. Рост 166 см, вес 64 кг. Кожные покровы чистые, обычной окраски. В лёгких дыхание везикулярное, хрипов нет. Тоны сердца ясные, ритмичные. ЧСС – 70 уд. в мин., АД – 120/70 мм рт.ст. Живот мягкий, болезненный в эпигастрии и пилоро-дуоденальной зоне. Симптомы холецистита отрицательные. Печень не изменена. Дизурии нет. Симптом поколачивания по поясничной области отрицательный. Стул 1 раз в день, оформленный, без патологических примесей.

На фиброгастроскопии: пищевод свободно проходим, слизистая его не изменена. Кардия смыкается полностью. Слизистая оболочка желудка гиперемирована, с участками атрофии в антральном отделе, складки сглажены, расправляется воздухом хорошо. Привратник проходим. Слизистая луковицы двенадцатиперстной кишки и залуковичный отдел не изменены. Взят биоптат из антрального отдела желудка: быстрый уреазный тест положительный. Результат гистологического исследования биоптата: слизистая желудка с атрофией и хронической полиморфноклеточной инфильтрацией.

Вопросы:

1. Предположите наиболее вероятный диагноз.
2. Обоснуйте поставленный Вами диагноз.
3. Составьте план дополнительного обследования пациента.
4. Назначьте медикаментозное лечение, обоснуйте свой выбор.
5. Разработайте план диспансерного наблюдения пациента.

Эталон ответа:

1. Хронический атрофический гастрит, ассоциированный с *Helicobacter pylori*, обострение. Функциональная диспепсия: постпрандиальный дистресс-синдром.
2. Диагноз «хронический гастрит» поставлен на основании данных анамнеза (страдает хроническим гастритом в течение 20 лет), данных осмотра (болезненность в эпигастрии и пилоро-дуоденальной зоне при пальпации), данных фиброгастроскопии (гиперемия слизистой желудка), гистологического исследования (полиморфноклеточная инфильтрация слизистой).

Атрофический гастрит ставится на основании данных эндоскопии, подтверждённых гистологическим исследованием биоптата слизистой.

Связь с хеликобактерной инфекцией - положительный быстрый уреазный тест.

Функциональная диспепсия: постпрандиальный дистресс-синдром поставлен на основании жалоб пациента на тяжесть, чувство переполнения в животе после еды, тошноту.

3. -Общий анализ крови,
-общий анализ мочи,
-биохимический анализ крови,
-анализ кала,
-рН-метрия желудка,
-УЗИ органов брюшной полости.

4. Прежде всего, необходимо назначение эрадикационной терапии. Рек-но применение терапии первой линии: ингибитор протонной помпы 2 раза в день (например, Омепразол 20 мг 2 раза в день) вместе с Амоксициллином 1 г 2 раза в день и Кларитромицином 500 мг 2 раза в день продолжительностью 10-14 дней. Возможно добавление к этой схеме Висмута трикалия дигидрата 240 мг 2 раза в день и *Saccharomyces boulardii* (по 250 мг 2 раза в сутки) для повышения эффективности эрадикации.

Для купирования симптомов постпрандиального дистресс-синдрома назначают прокинетики, например, Итоприд (ганатон) 50 мг 3 раза в день на 3 недели.

5. Пациенты с хроническим атрофическим гастритом находятся на диспансерном учёте у врача-терапевта участкового по месту жительства пожизненно.

Рекомендуется осмотр 1 раз в год, с проведением общего анализа крови и фиброгастроскопии с биопсией. По возможности - анализ желудочного сока 1 раз в 5 лет. Рекомендуется соблюдение щадящей диеты, отказ от раздражающей пищи и напитков.

Задача №5.

К врачу-терапевту участковому обратился мужчина 35 лет с жалобами на интенсивные боли после приёма пищи в эпигастральной области через 30-60 минут и проходящих через 1-2 часа, изжогу, тошноту, однократную рвоту на высоте болей, приносящую облегчение. Считает себя больным около 15 лет, когда появились неинтенсивные боли в подложечной области, возникавшие после приёма пищи.

Амбулаторно был диагностирован хронический поверхностный гастрит. Боли продолжались 2-3 недели, после чего проходили. В дальнейшем возникали ежегодно в осенне-весенний период.

При рН-метрии выявлено повышение кислотности желудочного содержимого. Лечился амбулаторно, старался соблюдать диету. При болях принимал Ранитидин (30 мг сутки).

Настоящее обострение началось в марте, длится уже 3 недели. Курит в течении 8 лет по 15 сигарет в день. При пальпации определяется локальная болезненность в эпигастральной области, положительный симптом Опенховского (боль при поколачивании остистых отростков VIIII позвонков).

Вопросы:

1. Сформулируйте наиболее вероятный предварительный диагноз.
2. С какими заболеваниями желудка необходимо проводить дифференциальный диагноз?
3. Какие дополнительные исследования могут быть выполнены для подтверждения и уточнения диагноза?
4. Каково стандартное лечение данного заболевания (с указанием доз и кратности введения)?
5. Каковы возможные осложнения данного заболевания?

Эталон ответа:

1. Язвенная болезнь желудка, обострение.
2. Функциональная диспепсия, гастрит, симптоматические язвы желудка, синдром Золлингера-Эллисона, болезнь Крона, язвенная форма рака желудка, лимфома, системный мастоцитоз.
3. 1) ФГДС с прицельной биопсией, определением пристеночного рН.
2) Rg-исследование с контрастированием (симптом «ниши», утолщение и извилистость складок слизистой по направлению к «нише», ограниченный локальный спазм – симптом Де Кервена (указывающего перста).
3) АТ к *Helicobacter Pylori*, уреазный экспресс-тест, дыхательный тест.
4) Исследование базальной и стимулированной секреторной функции желудка.
5) Анализ кала на скрытую кровь (реакция Грегерсена).
6) Клинический анализ крови (снижение эритроцитов, гемоглобина, гематокрита при кровотечении).
4. В течение 2 недель принимать Омепразол 20 мг 2 раза в день, или Лансопризол 30 мг 2 раза в день, или Пантопризол 40 мг 2 раза в день + Кларитромицин 500 мг 2 раза в день + Амоксициллин 1000 мг 2 раза в день или + Кларитромицин 500 мг 2 раза в день + Метронидазол 500 мг 2 раза в день.
5. Язвенное кровотечение, перфорация язвы, пенетрация язвы, перивисцериты, пилоростеноз.

Тема 17. Дифференциальная диагностика при нарушениях функции кишечника.

Задача №1.

Пациентка С. 22 лет направлена в стационар для обследования с жалобами на выраженную слабость, диарею до 3-4 раз в сутки, стул кашицеобразный, без патологических примесей, снижение массы тела на 5 кг за 6 месяцев, боли в околопупочной области, сухость во рту, постоянную жажду. Пациентка считает себя больной в течение 6 лет, когда впервые появилась диарея до 5-6 раз в сутки, начал снижаться вес, появились отёки на ногах. Периодически проходила нормализация стула на фоне приёма противодиарейных препаратов. Пациентка отмечает, что нарушения стула появлялись после употребления в пищу молочных продуктов, хлебобулочных изделий, макарон, каш. Обследовалась у инфекционистов –инфекционная

патология исключена. Общий осмотр. Состояние средней степени тяжести за счёт выраженной слабости, сознание ясное. Рост – 163 см, вес – 45 кг. Кожные покровы бледные, чистые, слизистые бледно-розовые. Лимфоузлы безболезненные, не увеличены. Язык влажный, чистый. В легких дыхание везикулярное, хрипов нет. АД – 100/70 мм рт. ст., ЧСС – 75 ударов в минуту, пульс ритмичный. Живот при пальпации мягкий, участвует в акте дыхания, болезненный в эпигастриальной, околопупочной областях. Печень, селезенка не увеличены. Определяются небольшие отёки голеней до 2/3.

Лабораторные исследования: гемоглобин – 89 г/л, эритроциты – $3,72 \times 10^{12}$ /л, лейкоциты – $6,1 \times 10^9$ /л, тромбоциты – 266×10^9 /л, СОЭ – 34 мм/ч. Анализ мочи – без особенностей. Реакция кала на скрытую кровь – отрицательная. Глюкоза крови: 8:00 – 4,5 ммоль/л, 13:00 – 7,0 ммоль/л, 22:00 – 11,9 ммоль/л. Гликолизированный гемоглобин -9,3%. Биохимические показатели: билирубин общий – 23,8 мкмоль/л, билирубин прямой – 2,8 мкмоль/л, АЛТ – 69 Е/л, АСТ – 45 Е/л, γ -ГТП – 25 Е/л, щелочная фосфатаза – 118 Е/л, натрий – 137 мкмоль/л, калий – 4,3 мкмоль/л, креатинин – 44 мкмоль/л, мочевины – 4,3 мкмоль/л, общий белок – 51 г/л, антитела к глиадину (IgG) - 135 Ед/мл.

ФГДС. Пищевод: слизистая оболочка гиперемирована, в средней и нижней трети множественные поверхностные эрозии, покрытые жёлтым фибрином в виде «творожных масс», кардиальный жом смыкается полностью. Желудок: содержимое – слизь с примесью светлой желчи в большом количестве. Слизистая умеренно гиперемирована, складки не утолщены. Привратник проходим. Луковица двенадцатиперстной кишки – слизистая гладкая, отсутствуют кишечные ворсинки, гиперемирована, отёчная, в просвете желчь.

Консультация проктолога: жалобы на периодическую диарею, временами с примесью слизи. Проведена ректороманоскопия. Патологических изменений не выявлено.

Вопросы:

1. Выскажите предполагаемый предварительный диагноз.
2. Обоснуйте поставленный Вами диагноз.
3. Составьте план дополнительного обследования.
4. Дифференциальный диагноз.
5. План лечения.

Эталон ответа:

1. Целиакия. Кандидозный эзофагит. Анемия средней степени тяжести. Сахарный диабет 1 типа?

Диагноз «целиакия» выставлен на основании: 1) синдрома мальабсорбции: диарея, боли в животе, похудание, анемия (гемоглобин - 89 г/л, эритроциты - $3,72 \times 10^{12}$ /л),

2) результатов лабораторных исследований: Anti-gliadinIgG – 135 Ед/мл.

Диагноз «кандидозный эзофагит» выставлен на основании: 1) данных ФГДС: пищевод – слизистая оболочка гиперемирована, в средней и нижней трети множественные поверхностные эрозии, покрытые жёлтым фибрином в виде «творожных масс», кардиальный жом смыкается полностью. Желудок: содержимое – слизь с примесью светлой желчи в большом количестве. Слизистая умеренно гиперемирована, складки не утолщены. Привратник проходим. Луковица двенадцатиперстной кишки – слизистая гладкая, отсутствуют кишечные ворсинки, гиперемирована, отёчная, в просвете желчь.

Диагноз «анемия средней степени тяжести» выставлен на основании: гемоглобин - 89 г/л. «Сахарный диабет 1 типа?» – на основании повышения глюкозы сыворотки.

3. 1) Антитела к тканевой трансглутаминазе - подтвердить целиакию. 2) Биопсия слизистой двенадцатиперстной кишки – подтвердить целиакию и определить прогноз. 3) Колоноскопия – исключение НЯК. 4) МРТ – холангиография. 5) Кал на скрытую кровь –исключить кровотечение. 6) Определить ферритин сыворотки – для уточнения генеза анемии.

4. 1) Воспалительные заболевания кишечника - можно исключить с помощью колоноскопии (воспаление в прямой кишке исключено результатами ректороманоскопии) и результатами ФГДС. Причину диареи, болей в животе и похудения объясняет анамнез –клиника появляется при употреблении в пищу глютенных продуктов и подтверждает повышение уровня АТ к глиадину и данные ФГДС: атрофия слизистой 12-перстной кишки. 2) Лимфома кишечника – по результатам биопсии 12 пк.

5. Питание при целиакии не должно содержать глютен. Диета при целиакии требует полного исключения хлеба и мучных изделий. Придерживаться диеты следует всю жизнь. Через три – шесть месяцев диетических ограничений у 85% пациентов полностью восстанавливается

нормальный пищеварительный процесс, исчезают симптомы болезни. Лечение кандидозного эзофагита противогрибковыми препаратами (Флуконазол, Клотримазол). Лечение анемии препаратами железа и фолиевой кислоты, по показаниям –переливания эритроцитарной массы.

Задача №2.

Больная Р. 35 лет обратилась в поликлинику с жалобами на ноющие боли внизу живота, больше в левых отделах, жидкий стул до 5-7 раз в сутки. В стуле часто примесь слизи и крови. Беспокоит выраженная слабость, снижение трудоспособности, снижение аппетита, повышение температуры тела до 37,5°C, боли в суставах рук, снижение массы тела за последние недели на 5 кг.

Объективно: состояние средней тяжести. Кожные покровы и слизистые бледные. Периферические лимфатические узлы не пальпируются. Узловатая эритема на медиальной поверхности левого предплечья - 1,5×2 см. Суставы не изменены, функция сохранена. Со стороны лёгких - без особенностей. Пульс - 96 в минуту, ритмичный, АД -100/70 мм рт. ст. Границы сердца в пределах нормы. Тоны сердца звучные. Язык обложен у корня грязным налётом, суховат. Живот вздут, при пальпации чувствительный в левом нижнем квадранте. Урчание при пальпации в области сигмовидной кишки. Печень, селезёнка не увеличены.

Анализ крови: эритроциты - 3,4×10¹²/л, гемоглобин – 85 г/л, лейкоциты -10,0×10⁹/л, СОЭ - 25 мм/час. Анализ мочи - без патологии. Рентгенологическое исследование: в левых отделах толстого кишечника (до селезёночного изгиба) отмечается потеря гаустрации, уменьшение просвета и ригидность кишки, неравномерность рисунка слизистой оболочки.

Вопросы:

1. Предположите наиболее вероятный диагноз.
2. Обоснуйте поставленный Вами диагноз.
3. Составьте план дополнительного обследования пациента.
4. С какими заболеваниями необходимо провести дифференциальную диагностику?
5. Определите тактику лечения больной.

Эталон ответа:

1. Язвенный колит, левосторонний тип. Средней степени тяжести. Узловатая эритема. Анемия смешанного генеза.
2. В пользу неспецифического язвенного колита (ЯК) свидетельствует частый жидкий стул с патологическими примесями, боли при дефекации, сопровождающиеся анемическим синдромом (снижение эритроцитов, гемоглобина в крови, слабость) и интоксикационно-воспалительным синдромом (лейкоцитоз, повышение СОЭ, повышение температуры тела). При ЯК также встречается узловатая эритема. Рентгенологическая картина характерна для ЯК.
3. Копрограмма; анализ крови на электролиты, СРБ, ДФА, общий белок, белковые фракции, холестерин, глюкозу, билирубин, трансаминазы; ФГДСколоноскопия с биопсией из патологического участка; флюорография или рентгенография лёгких; УЗИ органов брюшной полости.
4. Инфекционные колиты; болезнь Крона; опухоли кишечника; туберкулёз кишечника; поражение кишечника при системных заболеваниях (васкулиты, склеродермия); ишемический колит.
5. 1) Диета. 2) Месалазин (3,0), при неэффективности - глюкокортикоиды (40 мг). 3) Ректально Гидрокортизон. 4) Лечение диареи (обволакивающие, спазмолитики, вяжущие). 5) Лечение обменных нарушений. 6) Лечение дисбактериоза. 7) Полиферментные препараты. 8) Лечение анемии.

Задача №3.

Пациент 40 лет обратился в поликлинику с жалобами на боли в животе, метеоризм, кашицеобразный, иногда водянистый, пенистый стул, который иногда чередуется с запорами, также отмечает общую слабость. Своё состояние связывает с приёмом молока, хотя в детстве подобного не замечал. Симптомы появились после холецистэктомии по поводу гангренозного холецистита, с развитием в послеоперационном периоде динамической кишечной непроходимости, по поводу чего была выполнена резекция тонкой кишки. АД – 110/60 мм рт. ст., PS – 89 ударов в минуту, ЧДД – 18 в минуту, температура тела – 36,7°C.

Вопросы:

1. Сформулируйте наиболее вероятный предварительный диагноз.

2. Перечислите методы лабораторной диагностики данного заболевания.
3. Каковы основные принципы лечения данного заболевания?
4. С какими заболеваниями необходимо проводить дифференциальный диагноз?
5. Перечислите основные причины данного состояния.

Эталон ответа:

1. Вторичная лактазная недостаточность.
2. Определение содержания углеводов в кале (должны отсутствовать). Определение уровня pH при копрологическом исследовании (не ниже 5,5). Определение содержания водорода, метана или меченного ^{14}C CO_2 во выдыхаемом воздухе и нагрузочные методы с лактозой. Морфологическое исследование слизистой оболочки тонкой кишки.
3. 1) Лечение основного заболевания.
2) Диетотерапия - ограничение или исключение употребления молока. Рекомендуется употребление низколактозных продуктов (кисломолочные продукты, масла, твёрдых сыров). Не следует полностью исключать молочные продукты, являющиеся источником кальция. Через 1-3 месяца диету следует постепенно расширять по переносимости под контролем клинических симптомов (диарея, метеоризм).
4. Функциональная диарея, СРК, аллергия на молочный белок.
5. Физиологическая лактазная недостаточность, врождённая (генетическая), приобретённая (обусловленная заболеванием кишечника, исчезающая после его устранения).

Задача №4.

Больной С. 29 лет, программист, обратился в поликлинику к терапевту с жалобами на тупые, ноющие малоинтенсивные боли в нижних отделах живота ближе к левому флангу, возникающие перед дефекацией, либо усиливающиеся сразу после опорожнения кишечника, длящиеся около 30-40 минут, разжиженный стул с примесью слизи и небольших количеств алой крови, частота стула до 5-6 раз в сутки, в том числе, в ночное время, ложные позывы на дефекацию с выделением из прямой кишки только слизи с примесью алой крови, ощущение урчания, бурления в животе в течение дня, снижение веса на 5 кг за прошедшие 4 месяца.

Из анамнеза: нарушение стула впервые отметил 5 месяцев назад после поездки на юг в летнее время и связал указанный симптом с особенностями питания (употребление больших количеств овощей и фруктов). Диарея сохранялась и прогрессировала и после возвращения из отпуска. Самостоятельно принимал смекту, мезим с незначительным и нестойким эффектом. Через 1,5 месяца отметил появление в кале слизи и прожилок крови, затем появились слабые боли по левому флангу живота. Начал прием но-шпы. По совету родственницы 2 недели назад в течение 5 дней принимал левомицетин по 3 таблетки в день, на этом фоне значительно усилились диарея и боли в животе, увеличилась примесь крови в кале, что и послужило поводом для обращения к участковому врачу. Обращение за медицинской помощью откладывал, поскольку считал, что у него имеет место какое-то инфекционное заболевание кишечника и опасался госпитализации в инфекционное отделение, предпочитая лечиться самостоятельно. В прошлом в период студенчества имели место неоднократные эпизоды жидкого стула, появление которых пациент связывал с употреблением якобы недоброкачественных продуктов. Лечился, как правило, самостоятельно, употреблял отвары вяжущих средств. При осмотре: состояние удовлетворительное, $t - 36,8^\circ\text{C}$, рост 178 см, вес 61 кг, кожный покров и видимые слизистые бледно-розовой окраски. Дыхание везикулярное во всех отделах, хрипов нет. ЧД – 18 в 1 мин. Сердце – тоны звучные, ритм правильный. ЧСС – 92 в 1 мин. АД – 120/85 мм рт.ст. Язык умеренно диффузно обложен сероватым налётом, влажный. Живот участвует в дыхании, умеренно равномерно вздут, при поверхностной пальпации мягкий, определяется умеренная болезненность по левому флангу живота, при глубокой пальпации отчётливая болезненность в левой подвздошной области, где пальпируется спазмированная, плотноэластическая, болезненная сигмовидная кишка; остальные отделы толстой кишки безболезненны. Пальпация эпигастральной и подрёберных областей безболезненна Пузырные симптомы отрицательные. Размеры печени и селезёнки по Курлову: 10x8x7 см и 6x4 см, соответственно. Край печени не определяется. Симптом поколачивания в поясничной области отрицательный. В анализах: эритроциты = $3,02 \times 10^{12}/\text{л}$, $\text{Hb} = 103 \text{ г/л}$, $\text{МСН} = 23 \text{ пг}$, $\text{МСНС} = 300 \text{ г/л}$, лейкоциты = $12,6 \times 10^9/\text{л}$. $\text{СОЭ} = 38 \text{ мм/час}$. Копрограмма: кал разжиженный, неоформленный, мышечные волокна, крахмал внутриклеточный в небольшом количестве, лейкоциты до 30-40 в поле зрения, эритроциты в значительном количестве, слизь в большом

количестве. Фекальный кальпротектин 532 мкг/г. Общий белок сыворотки 62,3 г/л, альбумины – 49,3%, глобулины 50,7%, СРП – 95мг/л. Ректороманоскопия без подготовки: аппарат введен до 18 см. Слизистая оболочка прямой кишки диффузно гиперемирована, отёчна, выраженная контактная кровоточивость, множественные эрозии, местами, сливные, покрытые фибрином. В просвете кишки слизь, окрашенная кровью, и жидкие каловые массы в небольшом количестве.

Вопросы:

1. Предположите наиболее вероятный диагноз.
2. Обоснуйте поставленный Вами диагноз.
3. Какие дополнительные методы исследования Вы назначили бы данному пациенту?
4. Определите план ведения пациента с использованием медикаментозных и немедикаментозных методов.
5. Проведите экспертизу трудоспособности пациента

Эталон ответа:

1. Язвенный колит впервые выявленный, дистальная форма, активность средней степени. Хроническая постгеморрагическая анемия лёгкой степени.
2. Пациент имеет диарейный синдром, патологические примеси в кале (слизь, кровь), ложные позывы на дефекацию, умеренные боли в проекции сигмовидной кишки, маркеры синдрома системного воспаления, высокие показатели фекального кальпротектина и достаточно специфические эндоскопические изменения слизистой оболочки прямой кишки. Заболевание манифестировалось после поездки на юг (воздействие инсоляции, диета с большим содержанием растительной клетчатки).
3. Дополнительно к проведенному обследованию пациенту рекомендовано проведение ФКС (оценка протяжённости поражения толстой кишки) с биопсией слизистой оболочки толстой кишки из зоны максимального поражения с целью оценки степени тяжести воспалительного процесса. Бактериологическое исследование кала с целью исключения микробного генеза воспаления слизистой толстой кишки. Исследование кала на предмет исключения глистно - паразитарной инвазии. Серологическая диагностика CMV-инфекции, ВИЧ – инфекции. Биохимический анализ крови (билирубин, АЛТ, АСТ, протеинограмма, железо сыворотки, ферритин, общая железосвязывающая способность крови, глюкоза), ультразвуковое исследование брюшной полости.
4. У больного имеет место впервые выявленное серьёзное непрерывно прогрессирующее в течение минимум 5 месяцев заболевание кишечника в фазе обострения. Пациент нуждается в динамическом врачебном наблюдении с целью своевременной и адекватной коррекции лечения при необходимости. Показано стационарное лечение в условиях специализированного гастроэнтерологического отделения. Диетотерапия – стол 4. Активная комплексная медикаментозная терапия, включающая применение стероидных гормонов (системных и местнодействующих: Преднизолон, Будесонид, Гидрокортизон), воздействующих на слизистую оболочку толстой кишки. Препаратами выбора в острой стадии патологического процесса (дистального или левостороннего) являются топические стероиды стандартных дозах (0,5-1,0 мг/кг/с) в течение не менее 8 недель. Препараты 5-аминосалициловой кислоты (5-АСК): Месалазин, Сульфасалазин - в виде перорального средства и местнодействующих лекарственных форм (суспензия, суппозитории, пена) назначаются длительно, на стадии достижения клинической и эндоскопической ремиссии - в поддерживающих дозах постоянно. В случае достижения клинической и эндоскопической ремиссии с использованием стероидных гормонов поддержание ремиссии осуществляется с использованием иммунодепрессантов (Азатиоприн, Метатрексат). Используется симптоматическая терапия по показаниям (панкреатические полиферментные средства, препараты железа и т. д.).
5. Пациент временно нетрудоспособен в течение 4 недель. Продолжительность пребывания на больничном листе будет определяться степенью тяжести процесса, эффективностью применяемой схемы лечения. После завершения стационарного этапа лечения пациент будет продолжать лечение под наблюдением гастроэнтеролога с переводом на поддерживающие дозы базисных препаратов не менее 5 лет. В случае достижения стойкой ремиссии вопрос о прекращении динамического наблюдения решается индивидуально.

Задача №5.

Больной 35 лет обратился в поликлинику с жалобами на жидкий стул с примесью крови 5-6 раз в сутки, повышение температуры тела до 37,5°C, слабость, головокружение, боли в голеностопных, локтевых, плечевых суставах. Заболел около 2 месяцев назад, когда повысилась температура тела, появились боли в суставах. Проводилось несколько курсов антибактериальной терапии, на фоне чего появился жидкий стул.

Объективно: кожные покровы бледные, чистые. При пальпации живот мягкий, болезненный в подвздошных областях. Печень не выступает из-под края рёберной дуги.

Размеры печени по Курлову - 10×9×8 см. Селезёнка не пальпируется. В общем анализе крови: эритроциты - $3,2 \times 10^{12}/л$, гемоглобин - 61 г/л, лейкоциты - $11 \times 10^9/л$, тромбоциты - $350 \times 10^9/л$, СОЭ - 30 мм/ч.

Вопросы:

1. Сформулируйте предварительный диагноз.
2. Обоснуйте поставленный Вами диагноз.
3. Составьте план дифференциального диагноза.
4. Составьте план дополнительного обследования.
5. Сформулируйте и обоснуйте план лечения.

Эталон ответа:

1. Неспецифический язвенный колит (НЯК), средней степени тяжести.
2. Диагноз установлен на основании жалоб больного на жидкий стул с примесью крови 5-6 раз в сутки, повышение температуры тела до 37,5°C, слабость, головокружение, наличие суставного синдрома, осмотра, лабораторных данных (анемия, лейкоцитоз, ускорение СОЭ).
3. -Болезнь Крона,
-псевдомембранозный колит,
-опухоль толстой кишки.
4. (ФКС) Фиброколоноскопия с биопсией (исключить рак кишки, псевдомембранозный колит), ирригография.
5. Для назначения в данном случае лечения необходимо получить результаты фиброколоноскопии. В случае выявления признаков язвенного колита необходимо назначение системных глюкокортикоидов (преднизолон) и препаратов 5-аминосалициловой кислоты (сульфасалазин, салофальк).

Задача №6.

Больной 21 года вызвал на дом врача экстренно в связи с жалобами на выделение большого количества алой крови из прямой кишки при дефекации, учащенный стул до 5 раз в сутки, повышение температуры тела до 38°C, общую слабость. Появление крови в стуле отмечает в течение последних 2-х месяцев, постепенно

стал учащаться стул, изменилась консистенция до кашицеобразной, появилась общая слабость, субфебрильная температура, ухудшение в течение 3-х дней. При осмотре кожные покровы бледные. АД - 110/70 мм рт. ст. Пульс - 96 в минуту, ритмичный. Язык обложен белым налётом.

Живот мягкий, болезненный в левой подвздошной области. Симптомы раздражения брюшины отрицательные. Пациент направлен в стационар для подбора терапии и дальнейшего обследования с целью уточнения диагноза.

Вопросы:

1. Сформулируйте предварительный диагноз.
2. С какими заболеваниями необходимо проводить дифференциальный диагноз?
3. Какие исследования необходимо выполнить данному больному?
4. Какие группы препаратов могут быть использованы для лечения данного больного?
5. Каковы возможные осложнения у данного заболевания?

Эталон ответа:

1. Язвенный колит, проктосигмоидит, среднетяжёлая атака.
2. Иерсиниоз, псевдотуберкулёз, болезнь Крона, дисбактериоз, псевдомембранозный колит.
3. Общий анализ крови, б/х анализ крови (глюкоза, ХС, липиды, К, Na, Ca, белок и фракции, СРБ, ЩФ, ГГТП, билирубин, амилаза, креатинин), копрограмма, общий анализ мочи, фекальный кальпротектин, АНЦА, ASCA, токсин А/В, посев кала на дисбиоз, РНГА с псевдотуберкулёзным антигеном, иерсиниозным антигеном, УЗИ брюшной полости, ЭФГДС, фиброколоноскопия + биопсия кишечника.

4. В зависимости от степени активности воспаления: препараты 5-Аск системные и местные - ректально, гормоны (Преднизолон, Будесонид) системные и местные - ректально, цитостатики (Метатрексат, Азатиоприн). Генно-инженерная биологическая терапия. Симптоматическое: спазмолитики, кишечные антисептики, пробиотики.
5. Перфорация кишки, сепсис, анемия, в дальнейшем рак толстого кишечника

Задача №7.

Студентка 21 года обратилась в поликлинику с жалобами на периодическую диарею, боль и вздутие живота в течение последних 6 месяцев, необъяснимую потерю веса (около 5 кг). Заметила, что диарея становится не такой выраженной, если она перестает с едой употреблять хлеб. Также беспокоена зудящей сыпью на разгибательных поверхностях обеих локтей, спонтанно образующимися небольшими кровоизлияниями в кожу. Отмечает, что начала чувствовать общую слабость и недомогание последний месяц. При осмотре температура тела - 36,8°C, ЧСС – 80 ударов в минуту, АД - 115/75 мм.рт. ст., ЧДД - 16 в минуту, сатурация O₂ - 99%.

Из анамнеза: болеет сахарным диабетом I типа. По данным общего анализа крови, сывороточного железа, ферритина, свободного трансферина, установлена железодефицитная анемия.

Вопросы:

1. Каковы этиология и патогенез данного заболевания?
2. Какие изменения стула характерны для данного заболевания?
3. Назовите и опишите осложнение (синдром), развивающееся при длительном неконтролируемом течении данного заболевания?
4. Какие исследования необходимо выполнить для подтверждения диагноза заболевания?
5. Каковы основные принципы лечения данного заболевания?

Эталон ответа:

1. Наследственная целиакия. Хроническое врожденное мальабсорбтивное заболевание, обусловленное непереносимостью глютена (злакового протеина, содержащегося в пшенице, ржи, ячмени, овсе), возникающее в основном у лиц детского и подросткового возраста. Глютен становится субстратом для тканевой трансглутаминазы, ферментирующая его на фрагменты, фагоцитируемые антиген-представляющими клетками. Последние презентуют антиген Т-хелперам, которые, высвобождая цитокины, повреждают слизистую проксимального отдела тонкой кишки.

Повреждения представляют собой потерю ворсинок, выполняющих основную всасывательную функцию.

Ассоциировано с генными мутациями HLA-DQ2 и DQ8, хромосомными аномалиями (синдром Дауна и Тёрнера), аутоиммунными заболеваниями (сахарный диабет 1 типа (с амое частое)), также тиреоидит Хашимото).

2. Диарея, полифекалия, стеаторея.

Стул кашицеобразный, маслянистый, пенистый, иногда – водянистый, с крайне неприятным запахом.

3. Синдром мальабсорбции. Проявления: снижение веса тела, нарушение всасывания жирорастворимых витаминов А (никталопия, ксерофтальмия, кератомалация), D (остеопения, рахит у детей, остеомалация у взрослых), E (спинocerebellарная дегенерация, гемолитическая анемия с акантоцитами), K (гипопротромбинемия -> экхимозы, мелена, гематурия).

Нарушение всасывания железа - железодефицитная анемия.

4. Выявление антител к глиадину (IgG, IgA), эндомизию (Ig A), тканевой трансглутаминазе (tTG) в крови и микроскопическое исследование биоптата двенадцатиперстной кишки.

5. Пожизненное соблюдение аглютеновой диеты. Глюкокортикостероиды при рефрактерном течении.

Заместительная терапия препаратами ферментов поджелудочной железы, лечение синдрома мальабсорбции препаратами железа, фолиевой кислоты, жирорастворимых витаминов.

Тема 18. Дифференциальная диагностика заболеваний, проявляющихся бронхообструктивным синдромом.

Задача №1.

Больной 46 лет, в течение многих лет кашляет. Последние 3 года с выделением слизисто-гноющей мокроты до 100 мл в сутки, одышка при ходьбе, периодически субфебрильная температура. Курит в течение 20 лет.

Объективно: пониженного питания. В легких перкуторный звук с коробочным оттенком, жесткое дыхание, рассеянные сухие хрипы по всем легочным полям.

Вопросы:

1. Предположительный диагноз
2. Осложнения
3. Какие исследования необходимы для подтверждения диагноза?
4. Какой основной механизм одышки?
5. Какие методы лечения можно рекомендовать?

Эталон ответов.

1. Хронический гнойный бронхит, бронхоэктазы. Эмфизема легких. ДН- 1 степени.
2. Эмфизема, диффузный пневмосклероз
3. Рентгенография органов грудной клетки, анализ крови, анализ мокроты, анализ мочи, исследование функции внешнего дыхания.
4. Эмфизема легких, возможно, бронхиальная обструкция.
5. Прекращение курения, пероральные антибактериальные средства, отхаркивающие.

Задача №2.

Больной 47 лет работает поваром, курит 14 лет. В течение 4 лет беспокоит надсадный кашель с небольшим количеством слизистой мокроты, одышка при нагрузке. Грудная клетка бочкообразной формы, надключичные пространства выбухают. Голосовое дрожание ослаблено с обеих сторон. Перкуторно коробочный звук. Дыхание жесткое с удлинённым выдохом, в боковых отделах дискантовые хрипы, усиливающиеся при форсированном выдохе. При функциональном исследовании снижение ОФВ1, МОС75, МОС50, МОС25.

Вопросы:

1. Поставьте диагноз?
2. Что такое ОФВ1?
3. Перечислите 4 механизма бронхообструктивного синдрома?
4. Лечебные мероприятия
5. Реабилитационные мероприятия

Эталон ответов.

1. Хронический обструктивный бронхит. Эмфизема легких. ДН 2 степени.
2. ОФВ1 – однократный объем форсированного выдоха.
3. Отек и воспаление слизистой; гиперсекреция; бронхоспазм; экспираторный коллапс стенок бронхов.
4. В-2 агонисты, холинолитики, муколитики, отхаркивающие
5. Прекращение курения, физиолечение, массаж грудной клетки

Задача № 3.

Больной 57 лет, много лет страдает заболеванием легких, последние 5 лет беспокоят приступы удушья с малопродуктивным кашлем (мокрота отходит плохо, желтовато-зеленого цвета). Отмечает повышенную потливость, субфебрилитет по вечерам. 3 дня назад состояние ухудшилось, отмечает усиление одышки, мокрота почти не отходит, ингаляции сальбутамолом облегчения не приносят.

Состояние средней степени тяжести, диффузный цианоз кожных покровов, акроцианоз. Выраженная одышка в покое экспираторного характера, ЧД 28 в мин., усиливается при движении, дыхание шумное, слышно на расстоянии, участие в акте дыхания вспомогательной дыхательной мускулатуры, грудная клетка бочкообразная, межреберные промежутки сглажены. При перкуссии легочный звук с коробочным оттенком. При аускультации дыхание ослаблено, масса сухих рассеянных хрипов, рентгенологическом исследовании патологии в межприступный период не обнаружено. В анализе крови эозинофилов 6%.

Вопросы:

1. Ваш предварительный диагноз?
2. Составьте дифференциально-диагностический алгоритм?
3. Какое состояние развилось у больного?

4. Окажите неотложную помощь
5. Плановые лечебные мероприятия

Эталон ответов.

1. У больной II стадия астматического состояния ("немое легкое").
2. Вероятным провоцирующим фактором является бронхиальная инфекция.
3. Перевод в отделение интенсивной терапии
4. Большие дозы кортикостероидов внутривенно (гидрокортизон 300 мг, преднизолон 150 мг), Эуфиллин внутривенно, увлажненный кислород через нос, гидратирующая терапия, антибиотики широкого спектра.
5. Методы дыхательной реанимации (ИВЛ, лаваж).

Задача №4.

Больная 37 лет поступила по поводу не купирующегося приступа экспираторного удушья. Приступы удушья наблюдаются в течение 10 лет, ранее купировались ингаляциями бета-стимуляторов. В течение последней недели субфебрильная лихорадка, кашель с выделением мокроты зеленоватого цвета, учащение приступов удушья. Принимала эуфиллин, ингаляции сальбутамола до 6-8 раз в сутки. Последний приступ удушья продолжался более 8 часов.

Состояние тяжелое, больная беспокойна, наблюдается возбуждение, обильный пот, кожа цианотична. ЧДД - 30 в мин., дыхание поверхностное с участием вспомогательной мускулатуры. Грудная клетка бочкообразная, перкуторно – легочный звук с коробочным оттенком, аускультативно дыхание ослаблено, хрипов нет.

АД - 120/70 мм рт.ст., пульс 120 в мин., температура тела 38⁰С.

В анализе крови: Нв 168 г/л, э – 4,7 x 10¹²/л, ЦП – 1,0 тромбоциты – 360 тыс., лейкоцитов 13x10⁹ /л. Э – 8; п/я – 4; сегм/я – 68; лимф. – 28.

Вопросы:

1. Сформулируйте диагноз и обоснуйте его.
2. Какое осложнение развилось у больной, его причина.
3. С каких препаратов начнете оказание неотложной помощи?
4. Ваша тактика при неэффективности лечебных мероприятий?
5. Дальнейшие мероприятия при назначении базисной терапии

Эталон ответов.

1. Бронхиальная астма, инфекционно-зависимая, средней тяжести.
2. ХОБЛ. Хронический гнойно-обструктивный бронхит. ДН II. Бронхиальная астма, обострение средней степени тяжести.
3. Приступ экспираторного удушья, сухие дискантовые хрипы, эффект сальбутамола.
4. Исследование функции внешнего дыхания, рентгенография органов грудной клетки, ЭКГ, анализ крови, мокроты.
5. Антибиотики, муколитики, бронхолитики.

Задача №5.

Больной К. 37 лет, в течение 7 лет страдает хроническим обструктивным бронхитом. Госпитализирован по поводу обострения последнего. В отделении впервые появились приступы экспираторного удушья с дистанционными свистящими хрипами 1-2 раза в день. Проходят самостоятельно через 30-40 минут.

Вопросы:

1. Какое заболевание помимо бронхита можно диагностировать у больного?
2. Какие исследования необходимо провести в стационаре для подтверждения диагноза?
3. Основные этиологические факторы бронхиальной астмы
4. Основные звенья патогенеза бронхиальной астмы
5. Какие препараты можно применять для снятия приступа удушья?

Эталон ответов.

1. Бронхиальная астма.
2. Исследовать функцию внешнего дыхания с фармакологическими пробами (с бета-2-агонистами), провести пикфлоурометрию в течение дня, как в момент приступов, так и в межприступный период.
3. Наследственная предрасположенность, аллергены.

4. Контакт с аллергеном и сенсибилизация, аллергическая реакция (чаще 1 типа), дегрануляция тучных клеток и выход биологически-активных, отек, инфильтрация, гиперсекреция, блокада бета₂-рецепторов, бронхоспазм.
5. Бета-2-агонисты короткого действия (беротек,сальбутамол).

Тема 19. Дифференциальный диагноз и лечение интерстициальных заболеваний легких.

Задача № 1.

Мужчина, 36 лет, после переохлаждения в зимнее время внезапно почувствовал острую боль в правой половине грудной клетки, одышку, головные и мышечные боли, озноб; температура 39,20С. В клинику поступил на 4-й день болезни. При обследовании выявлено отсутствие дыхания в области нижней доли правого легкого, шум трения плевры, тахикардия, нейтрофильный лейкоцитоз, увеличение СОЭ. Начато лечение. Через 2 недели у больного отмечается кашель с выделением гнойной мокроты, боли в грудной клетке справа, температура 38,50С.

Вопросы:

1. Какое заболевание развилось у больного? Назовите синонимы.
2. Какая стадия заболевания отмечалась при поступлении в клинику? Дайте ее макроскопическую и микроскопическую характеристику.
3. С чем связан шум трения плевры?
4. Назовите общие признаки воспалительного синдрома, развивающегося при острой пневмонии.
5. Назовите осложнение, развившееся у больного. Опишите макропрепарат, характеризующий переход диагностированного осложнения в хроническое заболевание.
6. Перечислите другие возможные легочные и внелегочные осложнения данного заболевания.

Эталон ответов.

1. Долевая пневмония. Имеет несколько синонимов: долевая (лобарная), поскольку поражается одна или несколько долей легкого; плевропневмония, в связи с вовлечением висцеральной плевры пораженной доли и развитием плеврита; фибринозная, крупозная, что отражает характер экссудативного воспаления в легких.
2. Стадия серого опеченения. Поражена доля легкого, которая увеличена в размерах, плотная, ткань безвоздушная, на разрезе серого цвета, зернистого вида. Плевра в области пораженной доли тусклая, покрыта серо-желтым фибринозным налетом. При микроскопическом исследовании видно, что просветы расширенных альвеол заполнены экссудатом, состоящим из нитей фибрина, нейтрофильных лейкоцитов, отдельных альвеолярных макрофагов. Капилляры межальвеолярных перегородок неравномерно расширены, полнокровны, нередко тромбированы. Непораженные, свободные от экссудата альвеолы в препарате отсутствуют. При окраске на фибрин по Шуенинову видны нити фибрина фиолетового цвета. Местами они проникают из одной альвеолы в другую.
3. С фибринозным плевритом.
4. К общим признакам воспалительного синдрома при острой пневмонии относят: лихорадку, нейтрофильный лейкоцитоз, увеличение СОЭ, появление (возрастание) белков острой фазы — С-реактивного белка, α_2 - и γ -глобулинов.
5. У больного развился острый абсцесс легкого. При формировании хронического абсцесса легкого округлая полость гнояника отграничена хорошо выраженной беловато-серой стенкой (пиогенной мембраной). В полости гной — зеленовато-серое густое содержимое.
6. К другим легочным осложнениям относят карнификацию, гангрену легкого и эмпиему плевры. К внелегочным — гнойный медиастинит, перикардит, перитонит, гнойный артрит, полипозно-язвенный эндокардит, гнойный менингит, абсцесс головного мозга и др.

Задача №2.

Больной Н., 52 лет, страдающий хроническим бронхитом, у которого жена больна лобарной пневмонией, вызванной пневмококком 3-го типа, поступил в клинику с жалобами на озноб, температуру 390С, острые боли в левом боку, одышку до 33 в мин., кашель. Начатое лечение дало положительный эффект. Но после выздоровления оставался кашель, притупление и отсутствие проведения дыхания в области нижней доли левого легкого.

Вопросы:

1. Какая еще этиология лобарной (крупозной) пневмонии вам известна?
2. Назовите состояния, предрасполагающие к развитию данного заболевания и влияющие на тяжесть его течения.

3. Объясните механизм развития изменений в легких при крупозной пневмонии.
4. Диагностируйте осложнение, развившееся у больного. Объясните причину его развития.
5. Дайте его макроскопическую и микроскопическую характеристику.

Эталон ответов.

1. Лобарная пневмония вызывается пневмококками 1, 2, 3, 7-го типов, а также клебсиеллой.
2. В качестве провоцирующих факторов имеют значение переохлаждение, сильная (алкогольная) интоксикация, острая вирусная инфекция. Тяжесть заболевания и частота возникновения легочных осложнений возрастает у лиц, страдающих хроническим бронхитом, работников пылевых и газовых производств.
3. Возбудители могут фиксироваться на слизистых оболочках верхних дыхательных путей; в альвеолы могут попадать воздушно-капельным и аспирационным путями. Обязательным компонентом патогенеза крупозной пневмонии является развитие реакции гиперчувствительности немедленного типа (ГНТ) на территории респираторных отделов легкого, включающих альвеолы и альвеолярные ходы. Развивается реакция гиперчувствительности III типа с резким повышением проницаемости микрососудов респираторных отделов и накоплением экссудата в альвеолах.
4. Карнификация легкого возникает при организации экссудата, развивающейся вследствие недостаточности полиморфноядерных лейкоцитов и макрофагов.
5. Пораженная доля легкого уменьшена в размерах. Ткань доли легкого безвоздушна, мясистая (карнификация), серо-красного цвета. При микроскопическом исследовании видно, что расширенные просветы альвеол заполнены грануляционной тканью, замещающей фибринозный экссудат; в отдельных участках среди грануляционной ткани видны соединительнотканые волокна.

Задача №3.

У пациентки, 55 лет, перенесшей ранее вторичный туберкулез, в верхней доле правого легкого обнаружена периферическая тень, связанная с субплевральным очагом фиброза с петрификатами. Проведена нетипичная краевая резекция легкого, при гистологическом исследовании поставлен диагноз бронхиолоальвеолярного рака.

Вопросы:

1. Опишите макропрепарат периферического рака легкого.
2. Опишите микропрепарат бронхиолоальвеолярного рака.
3. Каков предположительный патогенез опухоли у данной больной?
4. Какой предраковый процесс и характерная экспрессия какого клеточного онкогена может быть выявлена при данном типе предраковых изменений?
5. Перечислите варианты бронхиолоальвеолярного рака легкого.

Эталон ответов.

1. В субплевральных отделах легкого виден узел бело-черного цвета с нечеткими контурами, не связанный с крупными бронхами. Плевра над образованием утолщена, гиалинизирована, втянута.
2. Микропрепарат «Бронхиолоальвеолярный рак» (окраска гематоксилином и эозином). Опухоль состоит из атипичных крупных клеток с пузырьковидными ядрами, содержащими крупные ядрышки, и с развитой вакуолизированной цитоплазмой, заполненной слизью. Опухолевые клетки растут по поверхности альвеол, местами не разрушая их эпителиального покрова, и прорастают в прилежащую легочную ткань. В центре опухоли фиброзная ткань и петрификаты. Строма опухоли представлена сохранившейся соединительнотканной основой альвеолярных перегородок (бронхиолоальвеолярный рак из слизистых клеток).
3. Патогенез бронхиолоальвеолярного рака у данной больной связан с посттуберкулезным рубцом.
4. Предраковым процессом при периферическом раке чаще всего является атипичная аденоматозная гиперплазия с экспрессией K-ras.
5. Бронхиолоальвеолярный рак может состоять также из непродуцирующих слизь клеток, встречаются также смешанноклеточные варианты рака.

Задача №4.

Больной Л., 43 года, в течение 16 лет работает формовщиком литейного производства. В последние три года стал ощущать колющие боли в области лопаток, периодически беспокоит сухой кашель, при больших физических нагрузках появляется одышка. При внешнем осмотре объективных изменений не отмечается. В нижнебоковых отделах грудной клетки перкуторный звук с коробочным оттенком, подвижность нижних краев легких не изменена. В легких

прослушиваются сухие хрипы в большом количестве. Анализы крови и мочи без отклонений от нормы. Показатели функции внешнего дыхания снижены по обструктивному и рестриктивному типу.

На рентгенограмме отмечаются усиление и деформация легочного рисунка, преимущественно в средних и нижних отделах легких, видны немногочисленные узелковые тени 2-3 мм, округлой формы. Корни легких несколько расширены и уплотнены. Прозрачность базальных отделов легких повышена.

Вопросы:

1. сформулируйте и обоснуйте диагноз; назначьте лечение и оцените медико-социальный прогноз.

Эталон ответов.

Диагноз: силикоз I стадии, узелковая форма. Хронический обструктивный бронхит. Эмфизема легких. Нарушение функции внешнего дыхания по смешанному типу I степени. Лечение: тепловлажные щелочные ингаляции; в зимнее время - облучение грудной клетки субэритемными дозами - облучение грудной клетки субэритемными дозами ультрафиолетовыми лучами и электрическим полем.

Задача №5.

Больной К., 46 лет, на протяжении 10 лет работает в производстве кремниевых сплавов. Других контактов с неблагоприятными производственными факторами не имел. Жалуется на сухой кашель, периодическую боль в грудной клетке, повышенную утомляемость. Перкуторный звук над легкими не изменен, при аускультации дыхание везикулярное. Со стороны других органов и систем отклонений не выявлено. Функция внешнего дыхания не нарушена. Анализы крови и мочи в норме.

На рентгенограмме прозрачность легочных полей не изменена, легочный рисунок умеренно усилен и деформирован с обеих сторон. В верхней доле правого легкого определяются полиморфные очаговые тени. Небольшие плевродиафрагмальные спайки справа.

Вопросы:

1. сформулируйте и обоснуйте диагноз; назначьте лечение и оцените медико-социальный прогноз.

Эталон ответов.

Диагноз: силикотуберкулез (силикоз I стадии, интерстициальная форма; очаговый туберкулез легких, неактивная фаза). Лечение: рекомендуется дыхательная гимнастика. Нуждается в рациональном трудоустройстве вне контакта с производственной пылью и раздражающими веществами.

Тема 20. Дифференциальный диагноз и лечение заболеваний с синдромом округлой тени в легких.

Задача № 1.

Больной П., 35 лет, в 16-летнем возрасте перенес экссудативный плеврит, спустя 20 лет у него был выявлен диссеминированный туберкулез легких в фазе распада. МБТ +. Лечился 14 месяцев в стационаре и санатории. Отмечено прекращение бактериовыделения, рассасывание и уплотнение очагов в легких, но справа во 2-ом сегменте сформирована полость с толстыми стенками. От хирургического лечения больной отказался.

Состояние удовлетворительное. Кожные покровы обычной окраски. Периферические лимфатические узлы не пальпируются. При перкуссии справа над правой верхушкой легкого сзади определяется притупление легочного звука: в этой же зоне при покашливании определяются стойкие влажные хрипы среднего калибра. Со стороны других систем и органов при физикальном обследовании отклонений не выявлено.

Анализ крови: эр. - $4,5 \times 10^9$, Нв - 130 г/л, л - $8,0 \times 10^9$, п - 0, с/я - 75, лимф. - 20, м - 5, СОЭ - 12 мм/час.

Вопросы:

1. Поставить клинический диагноз и обосновать его.
2. Определить тактику врача-фтизиатра после отказа больного от операции.
3. Тактика участкового врача-терапевта в отношении данного больного.

Эталон ответов:

1. Прежде всего, в данной ситуации, необходимо составить дифференциально-диагностический ряд из наиболее часто встречающихся заболеваний. Сюда надо отнести: фиброзно-кавернозный туберкулез легких, хронический абсцесс, распадающийся рак легкого.

2. У данного больного имеет место фиброзно-кавернозный туберкулез легких. Об этом свидетельствуют:

- 1) перенесенный экссудативный плеврит в анамнезе и выявленный 14 месяцев назад диссеминированный туберкулез легких с абациллированием;
 - 2) формирование итогового процесса в результате длительного неэффективного лечения в стационаре и санатории АБ препаратами;
 - 3) характерная рентгенологическая картина:
 - 4) локализация полости во II сегменте
 - 5) характер полости - толстые стенки
 - 6) полость располагается на фоне фиброза легочной ткани
 - 7) наличие плотных очагов бронхогенной диссеминации
3. Больной будет наблюдаться по I А гр. ДУ (БК+). Ему будет продолжен амбулаторно основной курс лечения двумя АБП интермитирующим методом и проводиться рентген-контроль через каждые 3 месяца.
4. Участковый врач-терапевт имеет сведения о наличии на участке данного больного-бацилловыделителя.
5. Учитывая количество контактов в эпид. очаге и при их обращении в поликлинику проявляет фтизиатрическую настороженность.
6. Совместно с эпидемиологом и врачом фтизиатром посещает эпид. очаг сразу после его выявления и участвует в составлении плана его оздоровления.

Задача № 2.

Больная 52 лет, жалуется на одышку, кашель с мокротой зеленоватого цвета, слабость, потливость. Считает себя больной в течение многих лет. Болезнь протекала волнообразно, вначале с редкими, а затем с более частыми обострениями. В последнее время ухудшился аппетит, заметила похудание, усилилась одышка. При осмотре отмечено укорочение перкуторного звука на верхушке правого легкого. Здесь же прослушивается резко ослабленное дыхание с бронхиальным оттенком, скудные сухие хрипы. Над нижними отделами легких дыхание ослаблено, вдох удлинен. Границы сердца определяются неотчетливо из-за коробочного оттенка.

Анализ крови: эр. - $3,5 \times 10^{12}$, Нв - 100 г/л, л - $9,0 \times 10^9$, п/я - 2, с/я - 82, лимф. - 10, м - 6, СОЭ - 30 мм/час.

Анализ мочи: без патологии.

В анализе мокроты большое количество лейкоцитов, эластические волокна. Однократно обнаружены БК методом Циля-Нильсона.

Вопросы:

1. Составить дифференциально-диагностический ряд.
2. Обосновать предварительный диагноз.
3. Составить план дополнительного обследования.
4. Определить тактику лечения.

Эталон ответов:

1. Дифференциально-диагностический ряд:

- хронический абсцесс легкого
- поликистоз легкого
- бронхоэктатическая болезнь
- фиброзно-кавернозный туберкулез легких.

2. Предварительный диагноз: фиброзно-кавернозный туберкулез легких. За этот диагноз свидетельствуют:

- нахождение МБТ в мокроте;
- отсутствие катаральных явлений в легких в зоне заметного притупления легочного звука и измененного дыхания;
- умеренные изменения в общем анализе крови, в частности умеренный лейкоцитоз;
- рентгенологическая картина - уменьшенная за счет фиброза верхняя доля, в зоне которой определяются кольцевидные тени с толстыми стенками.

3. Для уточнения диагноза необходимо:

- исследование мокроты на МБТ методом посева;
- провести диагностическую бронхоскопию с забором содержимого бронхов для бактериологического исследования на МБТ;

по возможности провести компьютерную томографию легких.

4. Тактика лечения:

- больной должен быть госпитализирован в стационар противотуберкулезного диспансера;
- необходима антибактериальная терапия - не менее чем 3-мя АБП;
- при отсутствии рентгенологической динамики через два месяца консервативного лечения, больному необходимо предложить оперативное лечение- резекцию верхней доли правого легкого.

Задача № 3.

У больного 40 лет, при выполнении клинического минимума в клинике выявлена округлая тень с бухтообразным распадом в центре, размерами 3,5 см в третьем сегменте правого легкого.

Окружающая легочная ткань не изменена.

Обратился к врачу в связи с длительным сухим надсадным кашлем, сопровождающимся, в последнее время, кровохарканьем (прожилки крови в мокроте), снижением веса, слабостью, понижением аппетита.

Над легкими выслушиваются единичные сухие хрипы, тоны сердца ясные, ритмичные. Пульс - 80 в мин., ритмичный. АД - 140/90 мм рт. ст.

Анализ крови; Нв - 95 г/л, эр. - $3,6 \times 10^{12}/л$, л - $5,18 \times 10^9/л$, СОЭ - 44 мм/час.

Вопросы:

1. Назовите и обоснуйте предварительный диагноз, составив предварительно дифференциально-диагностический ряд.
2. Составить план обследования для верификации диагноза.
3. Определить лечебную тактику.

Эталон ответов:

1. Предварительный диагноз : в данной клинической ситуации можно предположить о наличии у больного следующих заболеваний:

- распадающийся рак легкого
- деструктивная пневмония
- туберкулома с распадом
- аспергиллема.

2. Больше данных за наличие у больного распадающейся опухоли (первично-полостного рака). За этот диагноз свидетельствуют:

- наличие длительного, сухого, надсадного кашля
- кровохарканье (прожилки крови в мокроте)
- наличие астенического синдрома
- умеренная анемия
- высокое СОЭ
- наличие округлой тени с бухтообразным распадом в центре
- расположение образования в третьем сегменте.

3. План обследования: для верификации диагноза необходимо провести:

- фибробронхоскопию с биопсией при наличии патологии в ВЗ и забором содержимого бронхов на атипические клетки и МБТ
- катетеризационная биопсия с гистологическим и бактериоскопическим исследованием материала
- компьютерная томография
- подкожная проба с туберкулином (Коха).

4. Лечебная тактика: для подтверждения диагноза опухоли необходима срочная радикальная операция- удаление (резекция) верхней доли справа с ревизией региональных лимфоузлов.

Задача №4.

Больной 51 года. После перенесенного гриппа в течение 3-х недель держится субфебрильная температура. Обратился в поликлинику повторно. Жалобы предъявляет на слабость, упадок сил, кашель со скудной мокротой, одышку в покое. При аускультации справа в верхнем отделе легкого выслушивается ослабленное дыхание.

Анализ крови: эр. - $4,1 \times 10^{12}/л$, гемоглобин - 112 г/л, лейкоц. - $3,8 \times 10^9/л$, СОЭ - 40 мм/час.

Вопросы:

1. Ваш предварительный диагноз.
2. С помощью каких дополнительных исследований следует провести дифференциальную диагностику.

3. Какие методы лечения показаны при верификации диагноза.

Эталон ответов:

1. Предварительный диагноз: рак верхнедолевого бронха справа.

2. Первая задача- подтвердить или исключить онкологическое заболевание. Необходимо: полное клиническое обследование, бронхоскопия со взятием материала для морфологического исследования, томография легких, УЗИ органов живота.

3. При морфологической верификации диагноза определяют местное (локализация, гистологическая характеристика опухоли, анатомический тип роста, стадия заболевания) и общее (функциональное состояние дыхательной и сердечно-сосудистой деятельности и др. сопутствующие заболевания, иммунный статус) критерии заболевания.

На основании полученных данных выбирают метод лечения:

1) радикальное - операция (лобэктомия, пневмонэктомия), комбинированное (операция + лучевая терапия), химиотерапия, комплексное (удаление первичного очага + химиотерапия).

2) паллиативное.

Задача №5.

Больной 57 лет, обратился к Вам (на амбулаторном приеме) с жалобами на боли в груди, надсадный сухой кашель, одышку. Мокрота отделяется редко, с трудом, скудная. Иногда отмечает прожилки крови в мокроте. В анамнезе ОРЗ, грипп, как правило, переносил на ногах. Работает строителем в Ярославле 8 лет, до этого в течение 26 лет строил промышленные объекты в Семипалатинской области. Болен 2 месяца. За это время отмечает быструю утомляемость, нарастающую слабость. Температура была повышенной только в первую неделю заболевания. Во время осмотра температура нормальная. При аускультации в легких дыхание везикулярное, несколько жестче справа. Периферические узлы не увеличены.

Вопросы:

1. О каком заболевании можно думать

2. Назовите перечень дифференцируемых заболеваний.

3. Какие данные дополнительных исследований позволят уточнить диагноз.

4. При обнаружении онкологического заболевания определите клиническую группу.

5. Какие документы следует заполнить.

Эталон ответов:

1. Предварительный диагноз : рак легкого.

2. Дифференцируемые заболевания: рак легкого, туберкулез, бронхит, пневмония.

3. Дополнительное обследование: обзорная рентгенография в 2 -х проекциях, томография грудной клетки, трахеобронхоскопия с биопсией, общий анализ крови, туберкулиновые пробы, УЗИ органов живота, лимфатических узлов шеи.

4. II-я клиническая группа в случае отсутствия отдаленных метастазов.

5. Контрольная карта диспансерного наблюдения (онко) , форма 030- 6/у. “Медицинская карта амбулаторного больного “ - 025-6/у. Извещение на впервые выявленного больного с злокачественной опухолью (Ф. 090/у) в трех дневный срок направляется в онкодиспансер, онкокабинет по месту проживания больного

Тема 21. Дифференциальный диагноз и лечение заболеваний с синдромом полости в легких.

Задача №1.

Больной мужчина 39 лет жалуется на кашель с гнойной мокротой отходящей полным ртом, одышку, слабость, потливость. Болеет около месяца. Беспокоила боль в правом боку, кашель со скудной серой мокротой, слабость, потливость, одышка. Две недели назад появилась гнойная мокрота. Состояние немного улучшилось. Кашель усиливается, когда ложится на левый бок.

Объективно. При осмотре правая половина грудной клетки отстает при дыхании. Справа под ключицей пальпаторно голосовое дрожание усилено. Перкуторно справа под ключицей громкий тимпанический звук. Подвижность нижнего края легких справа меньше, чем слева. Аускультативно слева дыхание везикулярное. Справа под ключицей бронхиальное амфорическое, крупнопузырчатые влажные хрипы.

Вопросы:

Какой легочный синдром у больной?

Ответ: Синдром полости в легком.

Задача №2.

Больной мужчина 45 лет жалуется на кашель с гнойной мокротой полным ртом, одышку, слабость, потливость. Болеет около 10 дней. Беспокоила высокая температура, боль в левом боку, сухой кашель, слабость, потливость, одышка смешанного характера. Два дня назад появилась обильная гнойная мокрота. Состояние немного улучшилось.

Объективно: При осмотре ЧДД 34 в минуту, левая половина грудной клетки отстаёт при дыхании. Слева под лопаткой пальпаторно голосовое дрожание усилено. Перкуторно слева под лопаткой в 7, 8, 9 межреберьях тимпанический звук. Подвижность нижнего края легких слева меньше, чем справа по симметричным линиям. Аускультативно справа дыхание везикулярное, слева под лопаткой в 7, 8, 9 межреберьях бронхиальное амфорическое, разнокалиберные влажные хрипы.

Вопросы:

Какой легочный синдром у больного?

Ответ: Синдром полости в нижней доле левого легкого.

Задача №3.

Мужчина 25 лет жалуется на кашель с мокротой, отходящей в течение всего дня, белого цвета, небольшая одышка, часто по ночам потеет.

Болеет 10 лет. Заболел, находясь в заключении. Курит, злоупотребляет алкоголем.

Объективно. Питание понижено. На коже обильная татуировка. Правая половина грудной клетки отстаёт при дыхании. Правая надключичная и подключичная ямки более выражены, чем слева. Голосовое дрожание справа над и подключичей усилено. Перкуторно слева звук легочный, справа над ключицей звук коробочный. Аускультативно слева дыхание везикулярное, справа над и под ключицей бронхиальное амфорическое со скудными крупнопузырчатыми хрипами.

В мокроте обнаружены ВК.

Вопросы:

Какой легочный синдром у больного?

Ответ: Синдром полости в верхней доле правого легкого.

Задача №4.

Больной П., 35 лет, в 16-летнем возрасте перенес экссудативный плеврит, спустя 20 лет у него был выявлен диссеминированный туберкулез легких в фазе распада. МБТ +. Лечился 14 месяцев в стационаре и санатории. Отмечено прекращение бактериовыделения, рассасывание и уплотнение очагов в легких, но справа во 2-ом сегменте сформирована полость с толстыми стенками. От хирургического лечения больной отказался.

Состояние удовлетворительное. Кожные покровы обычной окраски. Периферические лимфатические узлы не пальпируются. При перкуссии справа над правой верхушкой легкого сзади определяется притупление легочного звука: в этой же зоне при покашливании определяются стойкие влажные хрипы среднего калибра. Со стороны других систем и органов при физикальном обследовании отклонений не выявлено.

Анализ крови: эр. - $4,5 \times 10^9$, Нв - 130 г/л, л - $8,0 \times 10^9$, п - 0, с/я - 75, лимф. - 20, м - 5, СОЭ - 12 мм/час.

Вопросы:

1. Поставить клинический диагноз и обосновать его.
2. Определить тактику врача-фтизиатра после отказа больного от операции.
3. Тактика участкового врача-терапевта в отношении данного больного.

Эталон ответов:

1. Прежде всего, в данной ситуации, необходимо составить дифференциально-диагностический ряд из наиболее часто встречающихся заболеваний. Сюда надо отнести: фиброзно-кавернозный туберкулез легких, хронический абсцесс, распадающийся рак легкого.

2. У данного больного имеет место фиброзно-кавернозный туберкулез легких. Об этом свидетельствуют:

- 1) перенесенный экссудативный плеврит в анамнезе и выявленный 14 месяцев назад диссеминированный туберкулез легких с абациллированием;
- 2) формирование итогового процесса в результате длительного неэффективного лечения в стационаре и санатории АБ препаратами;
- 3) характерная рентгенологическая картина:
- 4) локализация полости во II сегменте

- 5) характер полости - толстые стенки
 - 6) полость располагается на фоне фиброза легочной ткани
 - 7) наличие плотных очагов бронхогенной диссеминации
3. Больной будет наблюдаться по 1 А гр. ДУ (БК+). Ему будет продолжен амбулаторно основной курс лечения двумя АБП интермитирующим методом и проводиться рентген-контроль через каждые 3 месяца.
4. Участковый врач-терапевт имеет сведения о наличии на участке данного больного-бацилловыделителя.
5. Учитывая количество контактов в эпид. очаге и при их обращении в поликлинику проявляет фтизиатрическую настороженность.
6. Совместно с эпидемиологом и врачом фтизиатром посещает эпид. очаг сразу после его выявления и участвует в составлении плана его оздоровления.

Задача № 5.

Больная 52 лет, жалуется на одышку, кашель с мокротой зеленоватого цвета, слабость, потливость. Считает себя больной в течение многих лет. Болезнь протекала волнообразно, вначале с редкими, а затем с более частыми обострениями. В последнее время ухудшился аппетит, заметила похудание, усилилась одышка. При осмотре отмечено укорочение перкуторного звука на верхушке правого легкого. Здесь же прослушивается резко ослабленное дыхание с бронхиальным оттенком, скудные сухие хрипы. Над нижними отделами легких дыхание ослаблено, вдох удлинен. Границы сердца определяются неотчетливо из-за коробочного оттенка. Анализ крови: эр. - $3,5 \times 10^{12}$, Нв - 100 г/л, л - $9,0 \times 10^9$, п/я - 2, с/я - 82, лимф. - 10, м - 6, СОЭ - 30 мм/час. Анализ мочи: без патологии. В анализе мокроты большое количество лейкоцитов, эластические волокна. Однократно обнаружены БК методом Циля-Нильсона. **Вопросы:**

1. Составить дифференциально-диагностический ряд.
2. Обосновать предварительный диагноз.
3. Составить план дополнительного обследования.
4. Определить тактику лечения.

Эталон ответов:

1. Дифференциально-диагностический ряд:
 - хронический абсцесс легкого
 - поликистоз легкого
 - бронхоэктатическая болезнь
 - фиброзно-кавернозный туберкулез легких.
2. Предварительный диагноз: фиброзно-кавернозный туберкулез легких. За этот диагноз свидетельствуют:
 - нахождение МБТ в мокроте;
 - отсутствие катаральных явлений в легких в зоне заметного притупления легочного звука и измененного дыхания;
 - умеренные изменения в общем анализе крови, в частности умеренный лейкоцитоз;
 - рентгенологическая картина - уменьшенная за счет фиброза верхняя доля, в зоне которой определяются кольцевидные тени с толстыми стенками.
3. Для уточнения диагноза необходимо:
 - исследование мокроты на МБТ методом посева;
 - провести диагностическую бронхоскопию с забором содержимого бронхов для бактериологического исследования на МБТ;
 - по возможности провести компьютерную томографию легких.
4. Тактика лечения:
 - больной должен быть госпитализирован в стационар противотуберкулезного диспансера;
 - необходима антибактериальная терапия - не менее чем 3-мя АБП;
 - при отсутствии рентгенологической динамики через два месяца консервативного лечения, больному необходимо предложить оперативное лечение- резекцию верхней доли правого легкого.

Задача № 6.

У больного 40 лет, при выполнении клинического минимума в клинике выявлена округлая тень с бухтообразным распадом в центре, размерами 3,5 см в третьем сегменте правого легкого. Окружающая легочная ткань не изменена.

Обратился к врачу в связи с длительным сухим надсадным кашлем, сопровождающимся, в последнее время, кровохарканьем (прожилки крови в мокроте), снижением веса, слабостью, понижением аппетита.
Над легкими выслушиваются единичные сухие хрипы, тоны сердца ясные, ритмичные. Пульс - 80 в мин., ритмичный. АД - 140/90 мм рт. ст.
Анализ крови; Нв - 95 г/л, эр. - $3,6 \times 10^{12}/л$, л - $5,18 \times 10^9/л$, СОЭ - 44 мм/час.

Вопросы:

1. Назовите и обоснуйте предварительный диагноз, составив предварительно дифференциально-диагностический ряд.
2. Составить план обследования для верификации диагноза.
3. Определить лечебную тактику.

Эталон ответов:

1. Предварительный диагноз : в данной клинической ситуации можно предположить о наличии у больного следующих заболеваний:
 - распадающийся рак легкого
 - деструктивная пневмония
 - туберкулома с распадом
 - аспергиллема.
2. Больше данных за наличие у больного распадающейся опухоли (первично-полостного рака). За этот диагноз свидетельствуют:
 - наличие длительного, сухого, надсадного кашля
 - кровохарканье (прожилки крови в мокроте)
 - наличие астенического синдрома
 - умеренная анемия
 - высокое СОЭ
 - наличие округлой тени с бухтообразным распадом в центре
 - расположение образования в третьем сегменте.
3. План обследования: для верификации диагноза необходимо провести:
 - фибробронхоскопию с биопсией при наличии патологии в ВЗ и забором содержимого бронхов на атипические клетки и МБТ
 - катетеризационная биопсия с гистологическим и бактериоскопическим исследованием материала
 - компьютерная томография
 - подкожная проба с туберкулином (Коха).
4. Лечебная тактика: для подтверждения диагноза опухоли необходима срочная радикальная операция- удаление (резекция) верхней доли справа с ревизией региональных лимфоузлов.

Тема 22. Дифференциальная диагностика по синдрому выпота в плевральную полость.

Задача №1.

Больная 40 лет, поступила с жалобами на боли в левой половине грудной клетки, усиливающиеся при дыхании, повышение температуры до 38.50С. Заболела остро 3 дня назад.
Объективно:состояние средней степени тяжести. ЧД – 28 в минуту. Левая половина грудной клетки отстает при дыхании, слева под лопаткой и в подмышечной области притупление, здесь же ослабленное дыхание и голосовое дрожание. Правая граница сердца смещена вправо. Пульс – 98 в минуту. АД – 120/80 мм рт. ст.

Вопросы:

1. Как объяснить физикальные симптомы?
2. Что ожидается на рентгенограмме грудной клетки слева?
3. Какое обследование необходимо назначить больному?
4. Какое лечение необходимо назначить больному?

Эталон ответов:

1. Левосторонний экссудативный плеврит: притупление перкуторного звука, ослабленное дыхание и голосовое дрожание, интенсивное гомогенное затемнение с косой внутренней границей. Смещение средостения в здоровую сторону.
2. Интенсивное гомогенное затемнение с косой верхней границей, смещение средостения вправо.
3. Пункцию плевральной полости.
4. Антибиотики широкого спектра действия, витамины, НПВС.

Задача № 2.

Мужчина 29 лет заболел остро: повысилась температура до 38,0С, появились сильные боли в левом боку при кашле и дыхании. Состояние средней степени тяжести, ЧД – 24 в минуту, легкий цианоз губ, предпочитает лежать на левом боку. При перкуссии звук несколько укорочен слева в нижних отделах, в подмышечной области шум трения плевры.

В анализе крови: лейкоциты – $12.5 \cdot 10^9/\text{л}$, СОЭ 29 мм/час.

При рентгеноскопии: ограничение подвижности левого купола диафрагмы, обызвествлённые внутригрудные лимфоузлы в области правого корня.

Вопросы:

1. Ваш клинический диагноз?
2. Наиболее вероятная этиология заболевания?
3. Какое лечение показано больному?

Эталон ответов:

1. Левосторонний фибринозный плеврит.
2. Туберкулез.
3. Специфическое: стрептомицин, изониазид, этамбутол.

Задача № 3.

Больной 41 года поступил с жалобами на кашель с выделением небольшого количества мокроты, повышение температуры, общую слабость, боли в левом боку. Заболел остро 3 дня назад.

Объективно: состояние средней степени тяжести. Температура – 37,60С. Ниже угла слева укорочение перкуторного звука, жесткое дыхание, влажные звонкие мелкопузырчатые хрипы. Диагностирована левосторонняя очаговая пневмония. Проводилось лечение пенициллином по 500 000 ЕД 4 раза в день. Состояние больного улучшилось. На 10-й день болезни у больного вновь повысилась температура до 38,50С, усилилась одышка, боли в левом боку. При перкуссии слева над нижней половиной легкого, выраженное притупление, ослабленное дыхание и бронхофония.

При рентгеноскопии гомогенное затемнение с косой внутренней границей.

Вопросы:

1. Какое осложнение развилось на 10-й день болезни?
2. Оцените тактику проводимого лечения.
3. Необходимое исследование для прямого подтверждения данного осложнения?
4. Назначьте дополнительное лечение.

Эталон ответов:

1. Метапневмонический экссудативный плеврит.
2. Недостаточная доза пеницилина

3. Пункция плевральной полости.
4. Цефалоспорины или гентамицин, один из нестероидных противовоспалительных препаратов.

Задача №4.

Больную в течение 2 недель беспокоил кашель, повышение температуры тела до 38 С. При обращении к врачу была выявлена правосторонняя пневмония, Лечилась амбулаторно, без видимого эффекта. В дальнейшем появились колющие боли в правой половине грудной клетке, усиливающиеся при дыхании и кашле, температура тела повысилась до 39 С, появилась тахикардия 96-98 ударов в минуту, одышка до 28 в минуту, цианоз. При перкуссии отмечено притупление перкуторного звука до IV ребра справа, ослабление дыхания над этой зоной.

Вопросы:

1. Ваш предварительный диагноз?
2. Какие методы исследования необходимо выполнить?
3. В каком месте в этом случае необходимо пунктировать больную?
4. Какие функции выполняет плевральная пункция в данном случае?
5. Лечение.

Эталон ответов.

1. Гнойный плеврит
2. Рентгенография грудной клетки, УЗИ, компьютерная томография, плевральная пункция,
3. В VII-VIII межреберье справа по задне-подмышечной линии по верхнему краю ребра.
4. Диагностическую (наличие гнойного экссудата, посев} и лечебную (эвакуация экссудата, промывание антисептиками).
5. Неоднократные лечебные плевральные пункции, дренирование плевральной полости с активной аспирацией экссудата аппаратом Лавриновича, плевральный лаваж. Антибактериальная, дезинтоксикационная и иммунокорректирующая терапия.

Задача №5.

У больной М., 27 лет, две недели назад появилась слабость, потливость, субфебрильная температура, одышка, боли в груди слева. Лечилась с диагнозом ОРЗ без улучшения. Одышка нарастала, повысилась температура тела до 39,0⁰С, хотя боли в груди слева уменьшились.

Объективно: состояние удовлетворительное. Кожные покровы влажные, обычной окраски. Левая половина грудной клетки отстает в акте дыхания. Перкуторно слева ниже 1У ребра определяется притупление. Дыхание в этой зоне не выслушивается. Органы брюшной полости не изменены.

Анализ крови: эр. — $4,2 \times 10^{12}$, Нв — 140 г/л, л — 12×10^9 , п — 2, с — 80, л — 12, м — 6, СОЭ — 38 мм/час.

В мокроте МБТ не обнаружены.

Вопросы:

1. Установить предварительный диагноз с учетом этиологии заболевания.
2. Наметить план дальнейшего обследования с указанием возможных результатов.
3. Провести дифференциальную диагностику.
4. Назначить лечение.

Эталон ответов:

1. Предварительный диагноз : левосторонний экссудативный плеврит туберкулезной этиологии.
2. План обследования:
 - 1) плевральная пункция; клеточный состав экссудата может быть лимфоцитарным, содержание белка больше 30 г/л;
 - 2) туберкулиновые пробы могут быть с повышенной чувствительностью к туберкулину;
 - 3) рентгенотомография после эвакуации экссудата;
 - 4) плевроскопия может выявить макроскопические и микроскопические данные в пользу предварительного диагноза.
3. Дифференциальная диагностика проводится с неспецифическим плевритом. В пользу туберкулезной этиологии свидетельствует:
 - постепенное развитие заболевания с симптомами туберкулезной интоксикации;
 - молодой возраст больной ;

- отсутствие эффекта от неспецифического лечения;
 - характер гемограммы.
4. До получения первых результатов обследования назначить лечение антибиотиками широкого спектра действия.

Тема 23. Дифференциальная диагностика и лечение анемий.

Задача №1.

Пациент К., 20 лет, предъявляет жалобы на головокружение, слабость, учащенное сердцебиение, появившиеся около двух недель назад. Из анамнеза известно, что отец больного страдает ИБС, язвенной болезнью, у матери гипертоническая болезнь с 38 лет, состояние после холецистэктомии по поводу ЖКБ.

При осмотре состояние удовлетворительное. Кожные покровы, конъюнктивы бледные. В легких дыхание везикулярное, хрипы не выслушиваются. ЧД -16 в минуту. Тоны сердца ритмичные, ясные, выслушивается систолический шум во всех точках аускультации сердца, шум волчка. ЧСС - 92 в минуту. АД - 100/60 мм рт. ст. При поверхностной пальпации живот мягкий, безболезненный, не вздут, не напряжен, при глубокой пальпации определяется умеренная болезненность в эпигастрии.

В анализах крови: гемоглобин - 75,3 г/л, эритроциты - 3,7 млн, ЦП - 0,6, лейкоциты - 6,1 тыс., ретикулоциты - 12 д, выраженный анизоцитоз эритроцитов, СОЭ - 7 мм/ч; железо - 7 мкг/дл, трансферрин - 327 мкг/дл, насыщение трансферрина железом - 1,5%.

В анализе мочи без патологии.

В анализе кала - бензидиновая проба резко положительная.

Вопросы:

- 1) Проведите диагностический поиск.
- 2) Сформулируйте предварительный диагноз.
- 3) Составьте план обследования. Укажите, какие дополнительные исследования необходимо провести для постановки диагноза.
- 4) Назначьте лечение и обоснуйте его.

Эталон ответов:

1. Необходимо уточнить у пациентки не обращала ли она внимания на изменения вкусовых ощущений, затруднения при глотании, болевые ощущения в эпигастрии.

2. Предварительный диагноз: Железодефицитная анемия (вызванная скорее всего кровотечением, т.к. пациентка страдает язвенно болезнью) в стадии обострения.

3. Исследование периферической крови (снижение гемоглобина и увеличение эритроцитов малого диаметра- микроцитоз, гипохромия эритроцитов, снижение ЦП), изменяются показатели обмена железа (снижается содержание свободного железа в сыворотке крови и насыщение трансферрина железом, повышается общая железосвязывающая способность сыворотки- общий трансферрин) Для изучения резервов железа в организме- десфераловая проба. Резко положительная бензидиновая проба.

Дефицит железа: гемоглобин ниже 120, ЦП ниже 0,86, трансферрин более 35, насыщение трансферрина железом менее 25. Для установления причины необходимо найти источник кровотечения. Для этого наряду с тщательным клиническим обследованием необходимо проведение эндоскопических и других методов исследования.

4. Лечение: Диета должна содержать продукты, богатые железом (говядина, телятина, рыба и тд). Необходимо чтобы суточная норма двухвалентного железа составляла 100-300 мг. Из препаратов железа: ферроплекс (двухвалентное железо и аскорбиновая кислота), ферроградумет, сорбифор дурулес 1-2 тбл в день, актиферрин 1 капс 2-3 раза в деь, ферро фольгамма 1-2 тбл в день. У ряда больных приходится применять парентеральные препараты железа, показаниями являются- тошнота, рвота (непереносимость при приеме внутрь), нарушение всасывания при патологии ЖКТ, нежелательность при назначении внутрь при заболеваниях ЖКТ, необходимость быстрого насыщения организма железом.

Задача №2.

Пациент Ф., 69 лет, предъявляет жалобы на слабость, утомляемость, неустойчивость походки, потерю в весе 12 кг, отсутствие аппетита, которые постепенно нарастают в течение четырех лет и появление которых он связывает с психоэмоциональным стрессом по поводу смерти жены пять лет назад. Наличие хронических заболеваний отрицает. Курит в течение 40 лет.

Пациент пониженного питания. Кожные покровы сухие, бледные, определяется небольшая иктеричность склер, язык чистый, следы от зубов отсутствуют, умеренная сглаженность сосочков языка. В легких дыхание жесткое, хрипов нет. ЧД - 17 в минуту. Тоны сердца сохранены, ритмичные, шумы не выслушиваются. ЧСС - 72 в минуту. АД - 135/80 мм рт. ст. Живот мягкий, безболезненный, печень выступает из-под края реберной дуги на 2 см по среднеключичной линии, ее край гладкий, ровный, безболезненный при пальпации.

В анализах крови: гемоглобин - 10,4 г/л, эритроциты - 2,4 млн, ЦП - 1,2, ретикулоциты - 2 д, обнаружены полисегментоядерные нейтрофилы, СОЭ - 7 мм/ч, общий билирубин - 1,8 мг%, прямой билирубин - 0,2 мг%.

В анализах мочи и кала без отклонений от нормы.

Вопросы:

- 1) Проведите диагностический поиск.
- 2) Сформулируйте клинический диагноз.
- 3) Составьте план обследования. Укажите, какие дополнительные исследования необходимо провести для постановки диагноза.
- 4) Назначьте лечение и обоснуйте его.

Эталон ответов:

1. На первый план выступают жалобы неврологического характера. Одной из частых причин данного состояния является дефицит витамина В₁₂. Анамнестические указания на наличие хронического гастрита с пониженной секреторной функцией (по-видимому, речь идет об аутоиммунном гастрите типа А) и аутоиммунного тиреоидита позволяют предположить наличие у пациента пернициозной анемии. Желтушный оттенок кожи и иктеричность склер являются проявлением гипербилирубинемии, а их сочетание с бледностью кожи не может не заставить врача подумать об анемии, сопровождающейся гемолизом (наиболее распространенная из них В₁₂-дефицитная анемия).

В пользу диагноза В₁₂-дефицитной анемии свидетельствуют гиперхромный (ЦП), макроцитарный (средний объем эритроцита) ее характер в сочетании с умеренно выраженной тенденцией к лейкопении и тромбоцитопении, а также повышение непрямого билирубина в крови, которые являются проявлением гемолиза.

2. Для уточнения диагноза необходимо определить содержание витамина В₁₂ и фолиевой кислоты в крови пациента. Кроме того, целесообразно провести стерильную пункцию для определения типа кроветворения. Учитывая клиническую картину, скорее всего, содержание витамина В₁₂ будет ниже 100 пг/мл при нормальном содержании фолиевой кислоты, а картина стерильного пунктата продемонстрирует мегалобластный тип кроветворения. Для подтверждения пернициозной анемии рекомендуется провести тест Шиллинга. Выявленные нарушения в ходе проведения 1-го этапа теста Шиллинга при нормальных показателях на 2-м этапе будут свидетельствовать в пользу пернициозной анемии. Кроме этого, для подтверждения диагноза целесообразно определить антитела к париетальным клеткам желудка.

3. Клинический диагноз: «Хронический аутоиммунный гастрит (тип А). В₁₂-дефицитная пернициозная анемия тяжелого течения. Подострая комбинированная дегенерация спинного мозга».

4. Лечение в данном случае будет носить патогенетический характер: назначение витамина В₁₂ внутримышечно по 1000 мкг 1 раз в неделю, в течение 8 недель. Дополнительным диагностическим критерием в пользу диагноза В₁₂-дефицитной анемии должен быть ретикулоцитарный криз на 5-6-е сутки терапии. После нормализации показателей крови терапия должна проводиться пожизненно по 1000 мкг внутримышечно 1 раз в месяц.

Задача №3.

Больной 25 лет, студент, вскоре после вакцинации противогриппозной вакциной отметил появление небольшой желтушности кожных покровов, слабость, утомляемость, тяжесть в левом подреберье. Пальпаторно определяется увеличение селезенки на 4 см ниже края реберной дуги по левой срединно-ключичной линии.

Клинический анализ крови: Нв — 64 г/л, эр. — $2,0 \times 10^9$ /л, ц.п. — 0,9 г, ретикул. — 40, тромб. — 215×10^9 /л, лейкоц. — $15,0 \times 10^9$ /л, в формуле пал. — 10%, сегм. — 78%, лимф. — 10%, мон. — 2%, СОЭ — 17 мм/час. Общий билирубин 60 мкмоль/л, пр. — 10 мкмоль/л, непр. — 50 мкмоль/л, сывороточное железо — 20 мкмоль/л. Общий анализ мочи; белок — 0,002%, реакция на гемосидерии в моче — отрицательная. Анализ мочи по Нечипоренко: лейкоц. — 2000 в 1 мл, эр. —

1000 в 1 мл. Проба Кумбса ++++. Миелограмма: выраженная гиперплазия эритроидного ростка костного мозга эритрокарициты — 57%, соотношение лейко/эритро 1/1.

Вопросы:

1. Сформулируйте диагноз.
2. Каков предположительный механизм вызванной анемии?
3. Назначьте лечение, определите его этапы.
4. Показано ли данному больному переливание эритроцитарной массы, если показано, то каким образом она должна быть приготовлена.

Эталон ответов:

1. Предварительный диагноз: гемолитическая анемия.
2. Аутоиммунная или гетероиммунная, связанная с появлением в организме больного антител к эритроцитам, что доказывается положительной пробой Кумбса.
3. Лечение: показано назначение кортикостероидных гормонов в дозе 1 мг на кг массы. При отсутствии эффекта от кортикостероидных гормонов возможно проведение спленэктомии. Назначение цитостатиков в качестве иммунодепрессантов в данном случае менее желательно, учитывая молодой возраст пациента.
4. Данному больному переливание эритроцитарной массы не показан, т.к. показанием к ее назначению является не уровень анемии, а состояние больного, гемодинамические показатели. Переливания проводятся только по жизненным показаниям и переливаются только индивидуально подобранные по пробе Кумбса, отмытые и еще лучше- размороженные эритроциты.

Задача № 4.

Больная С., 23 года, поступила в клинику с жалобами на слабость, головокружение, одышку, усиливающуюся в положении сидя, снижение аппетита, извращение вкуса /ест мел, сухие макароны/ в последние два года, сухость кожи, появление "заед", выпадение волос. Анамнез болезни: больной себя считает в течение 3-4-х лет, когда появились указанные жалобы, одышка усилилась в последние 6 месяцев, В момент поступления у больной беременность 37 недель. Анамнез жизни: в анамнезе тяжелая, физическая работа, плохое питание. Замужем с 17-летнего возраста, первая беременность двойней закончилась благополучными родами, настоящая беременность третья. Месячные начались в 12 лет, установились не сразу, были обильными, продолжались по 7-9 дней. Объективный статус: больная астенического телосложения, пониженного питания. Кожа и видимые слизистые резко бледны, в углах рта заеды, кожа сухая, склеры светлые. Язык лакированный, ногти ложкообразные с поперечной исчерченностью. Пульс 95 в минуту, слабого наполнения. АД 100/70 мм. рт. столба. Левая граница сердца на I см за среднеключичную линию, верхняя и правая не изменены, тоны сердца ритмичные, на верхушке систолический шум. В легких дыхание везикулярное, число дыханий 24 в минуту. Печень, селезенка не пальпируются. Периферические лимфоузлы не пальпируются. Температура тела 37,1⁰С.

В анализе крови: Эритроцитов $2.8 \times 10^{12}/л$, Гемоглобин -40 г/л, цветовой показатель 0,4, тромбоцитов 250×10^{12} г/л, лейкоцитов $-3,4 \times 10^{12}$ г/л, Э-1%, П-4%, С-42%, Л-42%, М-11%, СОЭ-25 мм/час, в мазке микроцитоз, анизоцитоз, пойкилоцитоз, полихромазия.

Вопросы:

1. Выделите основные клинические синдромы и поставьте диагноз.
2. Перечислите исследования, необходимы для его подтверждения?
3. Перечислите факторы риска развития данного заболевания?
4. В чем будут заключаться особенности лечения данной больной?
5. Чем объяснить субфебрилитет у пациентки?

Эталон ответов:

1. Железодефицитная анемия тяжелой степени (с учетом анализа крови).

Клинические синдромы:

- пищеварительных расстройств (снижение аппетита, извращение вкуса - дисгивзия, лакированный язык, "заеды");
- синдром тканевых расстройств (сухость кожи, выпадение волос, изменения ногтей);
- анемический синдром - бледность кожи и слизистых, голубые склеры, слабость, головокружение, одышка, сердцебиение, низкое АД, субфебрилитет, расширение границ сердца влево, систолический шум над всеми точками, обильные месячные в юности, беременность двойней и настоящая 3 беременность, плохое питание).

- Гематологический синдром.

2. Для подтверждения диагноза необходимо исследование содержания железа в сыворотке крови, общей железосвязывающей способности, содержание ферритина сыворотки, насыщение железом трансферина, при проведении общего анализа крови следует предусмотреть подсчет числа ретикулоцитов.

3. Причинами являются хронические потери крови, нарушение всасывания и поступление железа с пищей, недостаточный исходный уровень железа (в период полового созревания).

4. Методы лечения данного заболевания - пероральный прием препаратов, содержащих сернокислое железо или сульфатные формы, длительно до нормального уровня гемоглобина, затем в половинной дозе такой же период (до 3-4 месяцев); парентеральное введение железа для ускорения насыщения железом.

5. Субфебрилитет при железодефицитной анемии объясняется ускорением кровотока, а вместе с ним увеличением теплоотдачи, что приводит к повышению температуры тела, а также повышением тонуса симпатического отдела вегетативной нервной системы.

Задача №5.

Больной М., 2 лет, поступает с жалобами на слабость, головокружение, повышенную утомляемость, периодически появляющееся желтушное окрашивание кожи. Из анамнеза заболевания известно, что ребенок болен с двух месяцев, когда впервые обратили внимание на желтушное окрашивание, бледность кожи. В условиях стационара ребенок не обследовался, но известно, что мама ребенка в детстве болела подобным заболеванием, по поводу чего была удалена селезенка. При осмотре: состояние ребенка средней тяжести, правильного телосложения, удовлетворительного питания. Выявлены стигмы дизэмбриогенеза: «башенный» череп, широкая переносица, готическое небо и др. Лимфатические узлы не увеличены. Носовое дыхание свободное. В легких везикулярное дыхание. Тоны сердца ритмичные, систолический шум функционального характера на верхушке и в точке Боткина. Живот обычной формы. Печень у края реберной дуги, селезенка выступает на 5 см из-под края реберной дуги. Стул регулярный, окрашен. Моча светлая.

Гемограмма: эритроциты $2,9 \times 10^{12}/л$, гемоглобин 81 г/л, ЦП 0,9, ретикулоциты 15%, лейкоциты $6,0 \times 10^9/л$, эозинофилы 1%, базофилы 1%, п/ядерные 2%, с/ядерные 37%, лимфоциты 50%, моноциты 9%, СОЭ 37 мм/час. Минимальная осмотическая стойкость эритроцитов: 0,6% р-ра хлорида натрия. Максимальная осмотическая резистентность в 0,3% р-ре хлорида натрия.

Вопросы:

1. Выделите синдромы заболевания.
2. Поставьте предварительный диагноз.
3. Какова причина желтухи?
4. Какие осложнения возможны при данном заболевании?
5. Принципы терапии.

Эталон ответов:

1. Синдромы анемии, желтухи, гепатоспленомегалии.
2. Наследственная микросфероцитарная гемолитическая анемия Минковского-Шоффара.
3. Желтуха за счет повышения в крови непрямого билирубина,
4. Гемолитические кризы чаще всего возникают под влиянием различных провоцирующих факторов (физическое перенапряжение, инфекция, охлаждение и др.), могут сопровождаться повышением температуры.
5. Лечение. Спленэктомия. В момент криза, сопровождающегося значительным снижением гемоглобина, рекомендуется переливание крови.

Тема 24. Дифференциальный диагноз и лечение лимфопролиферативных заболеваний.

Задача №1.

Больной 25 лет жалуется на боли в горле при глотании, кровоточивость десен, слабость, потливость, болен в течение 2 недель. Бледен, пальпируются умеренно увеличенные переднешейные и задне шейные лимфоузлы. Зев гиперемирован, отмечаются язвенно-некротические налеты на миндалинах, десны разрыхлены. Со стороны внутренних органов патологии не обнаружено. Температура 37,3°C. В ОАК: Нб-70 г/л, лейкоциты - 10 тыс., бластные клетки - 76 %, СОЭ - 27 мм/час.

Вопросы:

1. Поставьте диагноз?
2. Дайте характеристику лимфоузлов при данной патологии.
3. Что такое лейкоэмический провал?
4. Какие дополнительные методы исследования необходимы для подтверждения диагноза?
5. Чем можно объяснить наличие анемии при данной патологии?

Эталон ответов:

1. Острый лейкоз.
2. Лимфатический узлы при пальпации безболезненные, не спаянные между собой и окружающей тканью, не нагнаиваются, не образуют свищей.
3. Лейкоэмический провал – отсутствие в периферической крови промежуточных форм лейкоцитов.
4. Пункция костного мозга (стерильная пункция), гистохимические, иммунологические, цитогенетические методы.
5. В связи с вытеснением эритроцитов бурно размножающимися бластными клетками.

Задача №2.

Больной П., 16 лет, учащийся, поступил в участковую больницу с жалобами на слабость, недомогание, повышение температуры, кожный зуд. Анамнез болезни: болен 5-ый день, в стационаре наряду с перечисленными проявлениями появилась боль в мышцах, температура тела достигала 38-40°C. Лечение антибиотиками, антипиретиками без эффекта. Анамнез жизни: детские инфекции. Объективный статус: состояние тяжелое, температура тела 39,5°C, кожа бледная, на коже конечностей петехиально-пятнистые высыпания, кровоточивость десен при чистке зубов, осмотре полости рта. Лимфоузлы размера фасоли, безболезненные, пальпируется край селезенки. Границы сердечной тупости не изменены, тоны ясные, 96 в минуту, ритмичные. В легких дыхание везикулярное, без побочных дыхательных шумов, из-за резкой слабости самостоятельно передвигаться не может. В общем анализе крови: Эр-2,54 $\times 10^{12}$ /л, Нв-104г/л. Тромбоцитов 10 $\times 10^9$ /л. Л-36 $\times 10^9$ г/л, п-2%, с-11%, Л-15%, м-3%, бластов- 69%. анизоцитоз, пойкилоцитоз. СОЭ-63 мм/час.

Вопросы:

1. Выделите синдромы.
2. Поставьте диагноз.
3. Какие дополнительные методы исследования нужны для подтверждения диагноза?
4. Что такое оссалгии?
5. Какие наиболее вероятные причины развития данного заболевания?

Эталон ответов:

1. На основании имеющихся данных можно выделить синдромы:
 - лихорадочный (повышение температуры, потливость, слабость);
 - геморрагический (петехиально-пятнистые высыпания на коже, кровоточивость десен);
 - интоксикации;
 - лимфоденопатии;
 - увеличения селезенки (спленомегалия);
 - гематологический (нормохромная анемия, тромбоцитопения - бицитопения, лейкоцитоз, бластоз, ускорение СОЭ).
2. Указанных синдромов и данных лабораторного исследования достаточно для установления диагноза острого лейкозалимфобластный вариант.
3. Для уточнения варианта заболевания необходимо проведение цитохимического типирования, т.е. окраски бластных клеток на миелопероксидазу, гликоген и липиды. Стерильная пункция для этого не обязательна, так как бласты имеются в периферической крови в значительном количестве.
4. Боли в костях, особенно в плоских, связанные с пролиферацией клеток костного мозга.
5. Заболевания крови возникают вследствие мутации и трансформации клеток костного мозга, отвечающих за гемопоэз (производство клеток крови). Причинными факторами лейкоза человека могут быть химические (экзо- и эндогенные) и физические (ионизирующая радиация) факторы, а также вирусы.

Задача №3.

Больной 58 лет. Работает учителем в школе. В течение года заметил увеличение шейных лимфоузлов, которые постепенно увеличивались в размерах, появились лимфоузлы в других

областях. При осмотре: увеличены шейные подмышечные, паховые лимфоузлы плотно-эластической консистенции, безболезненные, не спаянные с кожей и окружающими тканями в виде пакетов. Пальпируется край селезенки на 4 см ниже реберной дуги.

Анализ крови: эр. — $4,0 \times 10^{12}/л$, Нв — 145 г/л, тромб. — $350 \times 10^9/л$, лейкоц. — $77 \times 10^9/л$, сегм. — 1%, лимф. — 97%, мон. — 2%, клетки лейколиза 2-3 в п/зр., СОЭ — 20 мм/час.

Вопросы:

1. Поставьте предварительный диагноз.
2. Какие мероприятия необходимы для его окончательного установления.
3. Назначьте лечение.

Эталон ответов:

1. Предварительный диагноз: хронический лимфолейкоз.
2. Для окончательного установления диагноза необходимо исследование костного мозга, в миелограмме должно быть определено более 30% лимфоцитов.
3. Лечение: необходимо назначить циклофосфан или хлорбутин.

Задача №4.

Больной Б., 53 лет. В течение 2 месяцев беспокоят боли в поясничной области. Проходил лечение у терапевта и невропатолога с диагнозом: остеохондроз поясничного отдела позвоночника, без эффекта. 5 дней беспокоит лихорадка до $38,5^{\circ}C$, потливость, усилились боли — госпитализирован. При осмотре: пальпируются увеличенные надключичные и шейные лимфоузлы слева. При ультразвуковом исследовании брюшной полости выявлено увеличение забрюшинных лимфоузлов.

Вопросы:

1. Ваш предварительный диагноз.
2. Какие исследования нужны для установления диагноза, в том числе определения стадии заболевания.
3. Какое лечение необходимо назначить больному.

Эталон ответов:

1. Предварительный диагноз: лимфогранулематоз или лимфосаркома.
2. Дополнительное обследование: необходимо проведение эксцизионной биопсии надключичного или шейного лимфоузла, при отсутствии результата (возможно эти узлы реактивно изменены) будет показана лапаротомия с биопсией забрюшинных лимфатических узлов. Для установления стадии необходима ретгенография с томографией грудной клетки для уточнения поражения брюшной полости, кроме проведенного УЗИ возможна компьютерная томография, сцинтиграфия лимфоузлов, печени, для определения поражения костного мозга — трепанобиопсия.
3. Лечение: в данном случае речь идет о III стадии болезни (поражение лимфоузлов по обе стороны диафрагмы), при дообследовании может быть доказана и IУ стадия, следовательно больному необходимо проведение полихимиотерапии.
4. Окончательный диагноз: по биопсии подключичного лимфоузла — лимфогранулематоз, вариант нодулярного склероза III ст. с поражением шейных, надключичных лимфоузлов слева, верхнего средостения, забрюшинных лимфоузлов.

Задача №5.

Больная З., 63 лет, доставлена в хирургическое отделение с подозрением на флегмону обоих плеч. Заболела остро, 5 дней тому назад, когда появилась резкая слабость, озноб, боли в суставах, повысилась температура тела до $39,6^{\circ}C$. Врач скорой помощи поставил диагноз «грипп» и назначил какие-то таблетки. Через два дня в области нижней трети левого плеча возникло опухолевидное образование синюшного цвета. В последующие 2 дня подобные образования возникли в нижней трети правого плеча и правого бедра. Оставалась высокая температура ($38-39^{\circ}C$), в связи с чем больная была госпитализирована.

Состояние при поступлении тяжелое. Температура $40,2^{\circ}C$. На коже лица, туловища, конечностей — множественные кровоизлияния. В области внутренней поверхности обоих плеч — также кровоизлияния-инфильтраты (размерами 10×15 см); мелкоточечные кровоизлияния на слизистой неба, щек, языка. Суставы не изменены. Кости при пальпации безболезненные. Периферические лимфатические узлы не увеличены. В легких выслушиваются влажные мелкопузырчатые хрипы в нижних отделах с обеих сторон. ЧД 24 в минуту. Тоны сердца приглушены, ритм правильный, ЧСС 112 в минуту. АД 120/70 мм рт.ст. Язык суховат, единичные кровоизлияния. Живот при

пальпации безболезненный. Печень и селезенка не увеличены. Дежурным терапевтом высказано предположение, что у больной – узловатая эритема. Назначено лечение пенициллином. Через 2 дня состояние больной еще более ухудшилось. Появились тошнота, повторная рвота, жидкий стул. Сознание спутанное. Температура 41 С.

Анализ крови: эр 2,2 10¹²/л, Ретикулоциты – 0,1 %, тромбоциты – 6 10⁹/л, лейкоциты 2,8 10⁹/л, бласты - 95%, л -5%, СОЭ 54 мм/ч.

Анализ мочи: относительная плотность 1,025, белок 0,994 г/л, лейкоциты 10-18 в п/зр, эритроциты 5-8 в п/зр.

Общий белок 61 г/л, общ.билирубин 10,5 мкмоль/л, мочевины 5,5 ммоль/л, Протромбиновый индекс 75%.

Вопросы:

1. Правильно ли поставил диагноз дежурный хирург и терапевт? Если неправильно, то почему?
2. Перечислите заболевания, о которых можно было подумать при поступлении больной.
3. Сформулируйте диагноз.
4. Какое лечение показано больной.
5. Назовите возможные причины анемии и геморрагического синдрома.

Эталон ответов:

1. Диагноз в обоих случаях был поставлен неправильно. Не была учтена выраженность геморрагического синдрома, и кровоподтеки были приняты хирургом за флегмону, терапевтом – за узловатую эритему.
2. Острый лейкоз, апластическая анемия, агранулоцитоз, геморрагический васкулит, подострый септический эндокардит (сепсис), ИТП.
3. Острый лейкоз. Двусторонняя нижнедолевая внебольничная пневмония, средней степени тяжести ДН II ст.
4. Полихимиотерапия, симптоматическая терапия (гемостатики, эритроцитарная масса, антибиотики)
5. Вытеснение красного ростка и мегакариоцитарного ростка бластными клетками.

Тема 25. Дифференциальный диагноз и лечение миелопролиферативных заболеваний.

Задача №1.

Больная К. 53 года, жалобы на головные боли, обильные менструации в течение 6 месяцев.

Анамнез: в течение 6 месяцев отмечает усиление продолжительности менструальных кровотечений до 7-10 дней, ранее 3-4 дня. Отмечала несколько эпизодов необильных носовых кровотечений.

Объективно: состояние удовлетворительное. Кожные покровы и видимые слизистые бледные, чистые. Периферические лимфоузлы не увеличены. В легких дыхание везикулярное, хрипов нет. Тоны сердца приглушены, ритмичные. ЧСС – 92 в мин. АД – 110/70 мм.рт.ст. Живот мягкий, безболезненный. Печень и селезенка не пальпируются.

Общий анализ крови: гемоглобин 82 г/л, эритроциты 3x10¹²/л, ЦП 0,82; лейкоциты 5x10⁹/л, тромбоциты 1100x10⁹/л, СОЭ 42 мм/ч, нейтрофилы: палочкоядерные 2%, сегментоядерные 71%, лимфоциты 19%, моноциты 6%. микроцитоз (++), пойкилоцитоз (+).

Биохимический анализ крови: АСТ – 28 Ед/л, АЛТ – 30 Ед/л, билирубин общ. – 18 мкмоль/л, билирубин прямой – 10 мкмоль/л, общий белок – 82 г/л, сахар крови 4,2 ммоль/л.

Общий анализ мочи: Удельный вес – 1006; белок (г/л) – 0,013; эритроциты (п/з) – 0-1; лейкоциты (п/з) – 1-2

Коагулограмма: Индекс АПТВ – 0,98, ПТИ – 101%, фибриноген 3 г/л, фибринолитическая активность 8 мин., время свертываемости по Ли-Уайту – 6 мин.

Трепанобиопсия костного мозга: препарат костного мозга повышенной клеточности, полиморфный. Встречаются все ростки кроветворения. Увеличено содержание мегакариоцитов с признаками дизмегакариоцитопоза. Небольшие очаги фиброза.

Вопросы:

1. Выделите основные синдромы (по симптомам);
2. Диагноз с обоснованием по критериям;
3. Дополнительные методы обследования и ожидаемые результаты;
4. Дифференциальный диагноз;
5. Лечение данного больного.

Ответы:

1. Исходя из клинической картины заболевания и результатов лабораторного обследования, можно выделить следующие синдромы: *синдром опухолевой пролиферации*: в ОАК увеличено содержание тромбоцитов (тромбоциты – 1100 тыс. в мкл.), в трепанобиоптате увеличено содержание мегакариоцитов с признаками дизмегакариоцитопоза; *анемический синдром*: гемоглобин 82 г/л, эритроциты $3 \times 10^{12}/л$ (анемия норморегенераторная, микро- / нормоцитарная, гипохромная, средней степени тяжести), клинически проявляется бледностью кожных покровов и небольшой тахикардией с ЧСС 92 в мин; *геморрагический синдром*: эпизоды спонтанных носовых кровотечений, метроррагии (в отсутствии других объективных причин маточного кровотечения).

2. На основании клинических и лабораторных критериев можно поставить предварительный диагноз: *Эссенциальная тромбоцитемия. Железодефицитная анемия, средней степени тяжести.*

Диагноз эссенциальная тромбоцитемия установлен на основании синдрома опухолевой пролиферации, подтвержденного результатами трепанобиопсии костного мозга. Генез анемического синдрома, вероятно, связан с единственной имеющейся объективной причиной – хронической кровопотерей из-за метроррагии.

3. Дополнительные методы обследования: *анализ функции тромбоцитов* (ожидается снижение агрегационных свойств тромбоцитов в пробах с коллагеном, ристомидином, адреналином и АДФ. При этом коагуляционный гемостаз, что видно из представленной коагулограммы, может не стардать. Таким образом, геморрагический синдром у больной обусловлен дисфункцией самих тромбоцитов); *обмен железа* (подтверждение генеза анемического синдрома, ожидается снижение уровня сывороточного железа в крови, повышение ОЖСС, снижение процента насыщения трансферрина и уровня ферритина); *консультация гинеколога с УЗИ матки* (исключение гинекологической патологии, как причины обильных менструаций); *рентгенография легких, ФГДС, УЗИ органов брюшной полости* (в рамках клинического минимума для исключения онкопатологии как вероятной причины развития реактивного тромбоцитоза).

4. Дифференциальный диагноз эссенциальной тромбоцитемии проводится с реактивными тромбоцитозами, идиопатическим миелофиброзом и хроническим миелолейкозом.

5. Лечение: в качестве терапии 1 линии при подтвержденном диагнозе эссенциальной тромбоцитемии рекомендовано назначение интерферона-альфа по 6 млн. МЕ п/к через день. При удовлетворительной переносимости терапии, лечение продолжается до достижения полной ремиссии и далее в течение 1 года. Критерием полной ремиссии будет снижение уровня тромбоцитов ниже 400 тыс. в мкл. и отсутствие клинических проявлений заболевания. При доказанной железодефицитной анемии необходимо назначить препараты железа: Сорбифер Дурулес по 1 таблетке 2 раза в день в течение 3-4 недель на этапе купирования анемического синдрома. В дальнейшем на этапе насыщения депо дозу препарата снижают вдвое и продолжают терапию еще в течение 3 месяцев. Контроль эффективности лечения оценивают согласно результатам обмена железа и ОАК.

Задача №2.

Больной 45 лет, жалобы на слабость, потливость, чувство тяжести в левом подреберье. Считает себя больным в течение 3-х последних месяцев.

Объективно: состояние средней тяжести. Кожные покровы бледные, чистые. Периферические лимфоузлы не увеличены. В легких везикулярное дыхание, хрипов нет. Тоны сердца ритмичные, ясные. ЧСС – 76 в мин. АД 120/80 мм. рт. ст. Живот мягкий, болезненный в эпигастрии. Размеры печени: 9x8x7 см. Селезенка выступает ниже края левой реберной дуги на 6 см, плотная.

Общий анализ крови: гемоглобин 95 г/л, эритроциты $2,7 \times 10^{12}/л$, ЦП 0,87; лейкоциты $140 \times 10^9/л$, тромбоциты $600 \times 10^9/л$, СОЭ 37 мм/ч, миелобласты – 5%, промиелоциты – 6%, миелоциты – 9%, метамиелоциты – 12%, палочкоядерные - 14%, сегментоядерные - 22%, эозинофилы – 8%, базофилы – 12%, лимфоциты - 10%, моноциты - 2%.

Миелограмма (пунктат грудины):

Костный мозг повышенной клеточности, с преобладанием созревающих и зрелых клеток гранулоцитарного ряда, количество миелобластов 6%, отмечается увеличение количества эозинофильных и базофильных элементов, а также мегакариоцитов.

Цитогенетический анализ костного мозга методом стандартной цитогенетики:

Кариотип: 46, ху, t(9;22)

Вопросы:

1. Выделите основные синдромы (по симптомам).
2. Диагноз с обоснованием по критериям.
3. Лечение данного больного.

Ответы:

1. Исходя из клинической картины заболевания и результатов лабораторного обследования, можно выделить следующие синдромы: 1. синдром опухолевой пролиферации по миелоидному типу (лейкоцитоз со сдвигом лейкоформулы влево за счет нейтрофильного ряда до миелобластов, эозинофильно-базофильная ассоциация, тромбоцитоз, расширение нейтрофильного ростка в миелограмме за счет зрелых нейтрофилов, цитогенетическая аномалия клеток костного мозга – t(9;22)); 2. синдром опухолевой интоксикации (жалобы на слабость, потливость); 3. синдром спленомегалии (объективное увеличение размеров селезенки – говорит о лейкозном поражении органа); 4. синдром анемический (снижение уровня Hb до 95 г/л и Эр до $2,7 \cdot 10^{12}/л$ – результат редукции эритроидного ростка за счет роста опухолевого клона в костном мозге).
2. Диагноз: *Хронический миелолейкоз, хроническая фаза*. Диагноз обоснован наличием синдрома опухолевой пролиферации по миелоидному типу и положительных результатов цитогенетического анализа на Ph-хромосому.
3. Исходя из современной стратегии лечения больных хроническим миелолейкозом, в хроническую фазу заболевания данному больному следует назначить препарат «Гливек» в дозе 400 мг/сутки. Прием препарата пожизненный. Цель терапии: достижение полной цитогенетической и молекулярной ремиссии.

Задача № 3.

Больной Р., 52 лет, обратился в поликлинику с жалобами на слабость, значительное снижение работоспособности и памяти, головные боли, покраснение кожи лица, повышение АД, плохо корригируемое гипотензивными средствами, кожный зуд после душа, жгучие боли в пальцах рук и ног, периодическое беспричинное появление крапивницы. Анамнез болезни: вышеперечисленные симптомы появлялись и нарастали постепенно; исследование крови, сделанное 5 лет назад патологии не выявляло. Несколько месяцев назад перенес преходящее нарушение мозгового кровообращения. Анамнез жизни: соматические заболевания отрицает; аллергологический анамнез не отягощен; гемотрансфузий не было; курит; алкоголем не злоупотребляет, травм и операций не было. Объективный статус: сознание ясное. Окраска кожи лица и шеи вишнево-красная, гиперемия конъюнктивы и инъекция сосудов склер. Костно-мышечная система без патологии, периферические лимфатические узлы не увеличены. Пульс напряжен, ритмичен, 90 в 1 минуту, одинаков на обеих лучевых артериях. АД Д=С = 230/130 мм рт. ст. Границы относительной тупости сердца изменена левая - на 2 см кнаружи от левой среднеключичной линии. Тоны сердца умеренно приглушены, ритмичны, акцент 2 тона над аортой. Периферических отеков нет. Аускультативно дыхание над легкими везикулярное. Живот правильной формы, активно участвует в акте дыхания, мягкий, во всех отделах безболезнен. Размеры печени по Курлову 13x13x10 см, поверхность гладкая, край закруглен. Селезенка 12x11 см, плотноватой консистенции, гладкая, выступает из-под левого реберного края. Почки не пальпируются, симптом поколачивания отрицательный с обеих сторон. В ОАК: Э - $10,0 \cdot 10^{12}/л$, Hb 230 г/л, ЦП 0,9, тромбоциты - $600 \cdot 10^9/л$, Л - $9,0 \cdot 10^9/л$, СОЭ - 1 мм/час. Стернальная пункция: гиперплазия красного, гранулоцитарного, мегакариоцитарного ростков костного мозга.

Вопросы:

1. Выделите основные клинические и лабораторные синдромы.
2. Ваш предположительный диагноз?
3. Какие дополнительные методы исследования необходимо провести для подтверждения диагноза?
4. Чем объяснить цвет кожных покровов?

Ответы:

1. - Плеторический синдром (эритроцианоз, кожный зуд, крапивница);
-тромбоэмболический синдром (нарушение мозгового кровообращения в анамнезе);
- гепатоспленомегалия;
- синдром артериальной гипертензии;
- гематологический синдром (панцитоз, снижение СОЭ);
- мочевого синдром (протеинурия, лейкоцитурия, урикозурия).

2. Истинная полицитемия (стадия развернутых клинических проявлений).
3. Развернутый анализ крови, трепанобиопсия крыла подвздошной кости с гистологическим исследованием, УЗИ печени и селезенки и др.
4. Увеличении в крови количества гемоглобина и эритроцитов

Тема 26. Диагностика и лечение миеломной болезни.

Задача №1.

Больной 60 лет, госпитализирован в клинику в связи с развитием нижнего парапареза без нарушения функций тазовых органов. Умеренная нормохромная анемия Нв — 88 г/л, уровни лейкоцитов и тромбоцитов нормальные, СОЭ — 50 мм/час. Общий белок сыворотки крови 100 г/л, в гамма-зоне М-градиент — 54%, в моче белок Бенс-Джонса киппа-типа. В костном мозге — плазматические клетки 30%. Неврологическая симптоматика: компрессия спинного мозга на уровне 8 грудного позвонка. Ранее не лечился.

Вопросы:

1. Ваш диагноз.
2. Развитие какого поражения почек возможно у данного больного и почему.
3. Назначьте лечение больному.
4. Определите трудоспособность.

Эталон ответов:

1. Предварительный диагноз: миеломная болезнь, диффузная форма.
2. У больного возможно развитие миеломной нефропатии, проявляющейся протеинурией при отсутствии отеков и гипертонии, которая может осложниться почечной недостаточностью. Для исключения этого необходимо исследование крови на мочевины, креатинин.
3. Лечение: нужно назначить цитостатики: циклофосфан или сарколизин в сочетании с кортикостероидами и анаболическими стероидами.
4. Наличие компрессии спинного мозга диктует необходимость нейрохирургической операции на позвоночнике.

Задача №2.

Женщина, 52 года, предъявляет жалобы на непостоянные боли в костях, нарастающую слабость, потерю аппетита, похудание. Анамнез. Боли беспокоят в течение последних трех месяцев, в последний месяц нарастает слабость, ухудшился аппетит, похудела.

Объективно. Движения в суставах в полном объеме. Болей при пальпации нет. Конфигурация костей не нарушена. В анализе крови анемия, высокая СОЭ - до 65 мм/час.

На рентгенограммах ребер, таза, черепа, позвоночника, длинных трубчатых костей множественные округлые литические деструкции с четкими контурами во всех костях, передние клиновидные деформации нижнегрудных позвонков.

Вопросы:

1. Ваш диагноз.
2. Развитие каких осложнений возможно у данной больной?
3. Определите схему лечения больной.

Эталон ответов:

1. Предварительный диагноз: миеломная болезнь, костная форма.
2. У больной возможно развитие патологических переломов, сдавление спинного мозга.
3. Лечение: нужно назначить цитостатики: циклофосфан или сарколизин в сочетании с кортикостероидами и анаболическими стероидами. Развитие компрессии спинного мозга диктует необходимость нейрохирургической операции на позвоночнике.

Задача №3.

Больная, 64 лет, поступила в клинику с жалобами на боли в пояснице, усилившиеся при движении, резкую слабость, иногда носовые кровотечения, повышение температуры тела. Боли появились 4 месяца назад. При обследовании в поликлинике, со слов больной, обнаружен белок в моче и ускоренную СОЭ. Лечилась по поводу пиело-нефрита. Принимала фурадонин, левомицетин. Однако состояние не улучшалось. При поступлении состояние средней степени тяжести. Бледность кожных покровов, болезненность позвоночника, ребер, лимфоузлы не увеличены. В легких- влажные хрипы в нижних отделах. Тоны сердца приглушены, ЧСС 96 уд., АД 110/70мм рт ст. Печень, селезенка не увеличены. При поколачивании болезненность в

пояснице с обеих сторон. В анализе крови: Hb 90 г/л, лейкоциты 3,9 (п/я 1% с/я 26% лимф. 70%). Тромбоциты 120,6 СОЭ 44 мм. Общий белок 74 г/л, креатинин 100 мкмоль/л. Анализ мочи: белок 9,9%, лейкоциты 6-8 в п/з, эритроциты - сплошь. Миелограмма: костный мозг клеточный, элементы гранулопоэза и эритропоэза вытеснены плазматическими клетками (84,5% от всех клеточных элементов). При рентгенографии позвоночника обнаружен компрессионный перелом Th_{XI}, L₁-L₂ позвонков.

Вопросы:

1. Выделите ведущие синдромы?
2. Поставьте диагноз?
3. Какое лечение показано данной больной?

Эталон ответов:

1. Оссалгический, костномозговой, синдром белковой патологии, синдром дефицита антител.
2. Миеломная болезнь, диффузная форма.
3. Схема М-2

Задача №4.

Больная, 59 лет, жалуется на слабость, одышку, сердцебиение, субфебрилитет в течении 2-х месяцев. При объективном исследовании патологических изменений не выявлено. В анализе крови: гемоглобин 110 г/л, лейкоциты 8,9 СОЭ 60 мм. Гиперпротеинемия, при электрофорезе белков - интенсивная полоса в зоне α₂-глобулина, резкое снижение гаммаглобулина. В анализе мочи: удел. вес 1004, белок 2,5 г/л, эритроциты 5-8 в п/з, лейкоциты 7-9 в п/з.

Вопросы:

1. Ваш предварительный диагноз?
2. Какие изменения в костном мозге возможны у данной больной?

Эталон ответов:

1. Миеломная болезнь
2. Большое количество плазматических клеток

Задача №5.

В клинику повторно поступила больная, 63 лет, у которой два года назад поставлен диагноз миеломная болезнь. Периодически проводится специальная терапия. Чувствует себя удовлетворительно, но отмечает периодическую слабость и склонность к "простудам" - кашель, выделение мокроты, субфебрилитет. Госпитализирована для проведения очередного курса лечения. Анализ крови: гемоглобин 87 г/л, тромбоциты 110,0 лейкоциты 3,8 СОЭ 66 мм. Формула без особенностей. Общий белок крови 106 г/л. при электрофорезе обнаруживается М-градиент 40%. На рентгенограмме костей черепа - очаги остеопороза.

Вопросы:

1. Какие симптомы являются следствием синдрома белковой патологии?
2. Какие препараты могут быть использованы при лечении этой больной?

Эталон ответов:

1. Гиперпротеинемия, ускоренная СОЭ, наличие М – градиента.
2. Сарколизин, циклофосфан.

Тема 27. Дифференциальный диагноз при цитопеническом синдроме

Задача №1.

Больная 37 лет, вегетарианка, обратилась к врачу с жалобами на общую слабость, головокружение, одышку, сердцебиение при физической нагрузке. При объективном обследовании обращает на себя внимание бледность кожи, хейлит. Деятельность сердца ритмическая, тоны приглушены, систолический шум на верхушке. Пальпаторно нижняя граница печени возле реберного края по среднеключичной линии. В общем анализе крови: эритроциты $2,6 \times 10^{12}$, Hb 68 г/л, цветовой показатель 0,7, лейкоциты $4,5 \times 10^9$, тромбоциты 240×10^9 , ретикулоциты 0,5%, п-5, с-52, л-38, г-5, СОЭ - 18 мм/ч, анизоцитоз, пойкилоцитоз. Общий билирубин 17,8 мкмоль/л, прямой - 2,2 мкмоль/л, непрямой- 15,1 мкмоль/л. Содержание железа в крови - 7 мкмоль/л.

Вопросы:

1. Какой наиболее вероятный диагноз в больной?

2. Какой диагностики наиболее информативный в данном случае?
3. С какими заболеваниями следует проводить дифдиагноз?

Эталон ответов:

1. Железодефицитная анемия.
2. Определение железа, железосвязывающей способности сыворотки крови, ферритина.
3. Гипохромными анемиями (сидероахрестической, постгеморрагической и др..)

Задача №2.

Больной 56 лет с жалобами на общую слабость, утомляемость, сердцебиение, одышку смешанного характера при физической нагрузке, периодическую тошноту, боли жгучего характера в языке, ощущение тяжести в эпигастрии, запоры. Считает себя больным больше 2-х месяцев. При объективном обследовании обращает на себя внимание бледность кожи с желто-лимонным оттенком, лицо отекшее. Язык красный, гладкий, с атрофией сосочков. Пульс 92 за 1 мин., ритмический, лабильный, температура тела 37.40С, АД - 110/70мм.рт.ст., частота дыхательных движений - 18 за 1 мин. Деятельность сердца ритмическая, тоны глухие, систолический шум над верхушкой. В анализе крови - количество эритроцитов $2,5 \times 10^{12}$ г/л, гемоглобин 54 г/л, цветовой показатель 1,4, количество ретикулоцитов 0,2%, количество тромбоцитов 80×10^9 г/л, СОЭ- 21 мм/ч., количество лейкоцитов $4,2 \times 10^9$ г/л, лейкоцитарная формула: э-2, ю-0, п-5, с-56, л-56, г-7; значительный анизоцитоз с преимуществом макроцитов, пойкилоцитоз, встречаются мегалоциты.

Вопросы:

1. Какой наиболее вероятный диагноз в больной?
2. Какой метод исследования наиболее информативный в данном случае?
3. С какими заболеваниями следует проводить дифдиагноз?

Эталон ответов:

1. В12 -фолиево-дефицитная анемия.
2. Стернальная пункция, определение содержания витамина В12 в крови.
3. Мегалобластными анемиями (фолиеводефицитной, пернициозной, рефрактерной).

Задача № 3.

Больная, 20 лет. Заболела остро. Появились экхимозы на ногах и резкая слабость. Через неделю больная госпитализирована в ЦРБ, где обнаружена панцитопения. Стернальный пунктат крайне беден ядерными элементами, эритроидный росток чрезвычайно сужен, миелоидный резко угнетен с задержкой созревания на стадии промиелоцитов. Мегакариоциты не обнаружены. Больная в тяжелом состоянии переведена в клинику гематологии. При поступлении обращала на себя внимание выраженная адинамия, бледность кожи и слизистых оболочек, рецидивирующие носовые кровотечения, множественные кровоизлияния на коже, языке, слизистой оболочке рта. В гемограмме - панцитопения.

Эр. - $1,5 \times 10^{12}$ л, Л - $1,7 \times 10^9$ л, тромбоциты - 7×10^9 л, П. - 2, С - 11, Л - 87, СОЭ - 75 мм\ч, ретикулоциты 2%.

Вопросы:

1. Какой наиболее вероятный диагноз в больной?
2. Тактика лечения?

Эталон ответов:

1. Острая апластическая анемия.
2. Лечение: преднизолон, гемотрансфузии, метандростеналон, дизинон, е-АКК, антибиотики.

Задача № 4.

Больная И, 10 лет, поступила в клинику гематологии по направлению из поликлиники. Заболела она внезапно, когда началось обильное носовое кровотечение, затем появилась геморрагическая сыпь на коже, нижних конечностях, почечное кровотечение. В периферической крови: Эр. - $0,9 \times 10^{12}$ л, НБ - 22г\л, Л - $0,4 \times 10^9$ л, тромб. - $9,5 \times 10^9$ л (5: 1000), СОЭ - 23 мм\ч.

Вопросы:

1. Между какими заболеваниями следует проводить дифференциальную диагностику?
2. Перечислите основные дифференциально-диагностические критерии.

Эталон ответов.

1. Дифференциальная диагностика проводится между гипопластической анемией и тромбоцитопенической пурпурой.
2. Необходимо сделать стерильную пункцию. Наличие бластной трансформации костного мозга противоречит диагнозу гипопластической анемии и тромбоцитопенической пурпуры. Резкая положительная реакция на кислую фосфатазу и положительная реакция на Судан и пероксидазу обосновывают промиелоцитарный вариант острого лейкоза.

Задача № 5.

В клинику гематологии поступила девушка 19 лет с жалобами на резкую слабость, головокружение, одышку при быстрой ходьбе. Из анамнеза выяснено: родилась в срок от первой беременности, развивалась крепкой, здоровой, с 12 лет менструации, установились сразу по 3-4 дня через 28 дней, но в последние 4 месяца месячные были обильные, по 10 дней. Этому больная не придавала значения, к врачу не обращалась. Две недели назад перенесла корь. Была обследована только после того, когда окружающие обратили внимание на резкую бледность кожных покровов. При обследовании в клинике выявлено: Эр. - $2,8 \times 10^{12}$, Нб - 70 г/л, цв. п. - 0,7, Л - $4,7 \times 10^9$, тромбоциты - 67×10^9 , нарушение ретракции кровяного сгустка, удлинение времени кровотечения.

Вопросы:

1. Какой наиболее вероятный диагноз в больной?
2. Тактика лечения?

Эталон ответов:

1. Аутоиммунная тромбоцитопеническая пурпура.
2. Лечение: кровоостанавливающие средства, преднизолон, а также препараты Fe для лечения анемии.

Тема 28. Дифференциальная диагностика и лечение геморрагических болезней.

Задача №1.

Пациентка Р., 25 лет, поступила в терапевтическое отделение с жалобами на петехиальные высыпания и синячки на коже нижних конечностей, передней поверхности туловища, возникающие спонтанно или из-за малейшей травматизации, и меноррагию, носовые кровотечения.

Из истории болезни известно, что в течение последнего месяца трижды были спонтанные кровотечения из носа и синячки на коже после незначительных ушибов. 3 дня назад после экстракции зуба «мудрости» сразу же началось кровотечение, которое удалось купировать только через 12 ч. В связи с этим событием больная решила обследоваться в стационаре.

Из истории жизни известно, что в детстве болела корью, ОРВИ, наследственность не отягощена, вредные привычки отрицает.

Объективно: состояние относительно удовлетворительное, на коже нижних конечностей и передней поверхности туловища петехиальные высыпания, не выступающие над поверхностью кожи, безболезненные при надавливании, и небольшое количество синячков неправильной формы. В других органах и системах патологии не выявлено.

Клинический анализ крови: Нб - 120 г/л, лейкоциты - $6,5 \times 10^9$ /л, эритроциты - $4,5 \times 10^{11}$ /л, тромбоциты - 50 000/л. Биохимический анализ крови без патологии. ВСК - норма. АЧТВ - норма. ВК - 4,5 мин.

Вопросы:

1. Сформулируйте предварительный диагноз.
2. Какие показатели из скрининг-тестов нарушения гемостаза изменены у данной больной?
3. Составьте последовательный план лечения этой пациентки.
4. Определите тип кровоточивости у данной больной.

Эталон ответов:

1. У пациентки, вероятно, тромбоцитопеническая пурпура (отсутствие отягощенной наследственности, проявлений болезни в детском возрасте, отсутствие увеличения печени и селезенки, снижение количества тромбоцитов до 50 000).
2. Петехиально-пятнистый тип кровоточивости.
3. У пациентки будет удлинено время кровотечения.

4. Показано лечение кортикостероидами. Если в течение 3-4 мес лечение кортикостероидами будет неэффективно, показана спленэктомия, а при неэффективности последней показано назначение сочетания цитостатиков и кортикостероидов.

Задача №2.

Больной К., 20 лет, поступил в терапевтическое отделение с жалобами на головную боль, повышение температуры тела до 38,8 °С, геморрагические высыпания на голенях, бедрах, ягодицах, отечность коленных и голеностопных суставов, болезненность при движении.

Из истории заболевания известно, что 3 нед назад заболел ОРВИ, лечился самостоятельно доксициклином и аспирином. На фоне приема лекарственных препаратов появилась мелкопятнистая сыпь на коже голеней, отечность коленных суставов, болезненность в них при движении. Вызванный из поликлиники врач-терапевт расценила симптомы как аллергическую реакцию на лекарственную терапию. Больному было рекомендовано прекратить прием противовоспалительных средств. Назначены антигистаминные препараты.

Через 2-3 дня исчезли высыпания и отечность суставов, прекратилась артралгия.

Неделю назад в связи с ринитом и субфебрильной температурой (37,2 °С) пациент самостоятельно возобновил прием аспирина. Однако состояние ухудшилось: повысилась температура тела до 38,8 °С, появились геморрагические высыпания на нижних конечностях, бедрах, ягодицах, отеки и болезненность в коленных и голеностопных суставах при движении, усилились головная боль, слабость.

Через 2 дня после госпитализации внезапно появились схваткообразные боли в животе, тошнота, повторная рвота и диарея с кровью.

Объективно: состояние больного тяжелое, температура тела - 38 °С. Кожные покровы бледные, сухие. На коже разгибательных поверхностей стоп, голеней, бедер геморрагические высыпания, местами имеющие сливной характер. Коленные и голеностопные суставы увеличены в объеме, движения в них болезненны. Острая схваткообразная боль в животе каждые 5-7 мин, во время которой больной мечется и стонет.

В легких дыхание везикулярное, ЧД - 20 в минуту. Границы сердца в пределах нормы, тоны приглушены, тахикардия - 100 в минуту, ритм правильный, АД - 100/60 мм рт.ст. Язык сухой, обложен белым налетом. Живот при поверхностной пальпации болезненный, симптомы раздражения брюшины отсутствуют. Стул до 15 раз в сутки с примесью крови, почти без каловых масс; повторная рвота цвета «кофейной гущи».

Клинический анализ крови: Нв - 90 г/л, лейкоциты - $12,6 \times 10^9$ /л, палочкоядерные лейкоциты - 12 %, СОЭ - 34 мм/ч, тромбоциты - 180×10^9 /л.

Клинический анализ мочи: относительная плотность - 1015, белок - 0,33 мг/л, эритроциты - 0-1 в поле зрения. ВСК - норма. АЧТВ - норма. ВК - норма.

Вопросы:

1. Сформулируйте предположительный диагноз.
2. Определите тип кровоточивости у данного больного.
3. Какие провоцирующие факторы могли быть у больного.
4. Назначение какой группы препаратов показано в данной ситуации.

Эталон ответов:

1. ГВ (пурпура Шенляйна-Геноха) с поражением кожи (пурпура), суставов (артрит коленных и голеностопных суставов), ЖКТ (ишемический энтерит, осложненный желудочно-кишечным кровотечением).
2. Васкулитно-пурпурный тип кровоточивости.
3. В анамнезе ОРВИ, прием антибиотиков и аспирина*.
4. Абдоминальный синдром - основное показание для назначения кортикостероидов (преднизолон).

Задача №3.

55-летняя больная, врач-лаборант, обратилась по поводу сыпи на коже голеней, лихорадки до 38 °С в течение недели. Антибактериальная терапия без эффекта. Объективно: симметричные геморрагические высыпания на коже голеней, возвышающиеся над кожей и не исчезающие при надавливании. Увеличение печени и селезенки. ЧСС - 100 в минуту, систолический шум на верхушке.

В крови: Нв - 90 г/л, эритроциты - 3×10^{12} /л, лейкоциты - 12×10^9 /л, эозинофилы - 2 %, палочкоядерные - 10 %, сегментоядерные - 70 %, лимфоциты - 13 %, моноциты - 5 %, тромбоциты - 150×10^9 /л, СОЭ - 40 мм/ч. АСТ - 250 МЕ, АЛТ - 200 МЕ. Время кровотечения - 5 мин. АЧТВ - 30 с, протромбиновый индекс - 80 %. Уровень агрегации тромбоцитов повышен.

Вопросы:

1. Определите тип кровоточивости у больной.
2. Каково клиническое значение имеющихся лабораторных изменений?
3. Проявлением какого заболевания может быть геморрагический синдром?
4. Какие дополнительные методы исследования целесообразно провести для уточнения диагноза?

Эталон ответов:

1. Характер кожных высыпаний в виде симметричных геморрагий, приподнимающихся над кожей и не исчезающих при надавливании, свидетельствует о васкулитно-пурпурном типе кровоточивости. Данный тип характерен для ГВ.
2. В крови у больной выявлена нормохромная анемия, умеренная тромбоцитопения, повышенная агрегация тромбоцитов. Поскольку отсутствуют петехии, синяки, то геморрагии вряд ли обусловлены тромбоцитопенией, а также нарушением в плазменном звене гемостаза (нормальные показатели АЧТВ и протромбинового индекса).
- 3 При лабораторном исследовании обращает на себя внимание повышение активности трансаминаз, что в сочетании с гепато- и спленомегалией заставляет предположить наличие гепатита с внепеченочными проявлениями в виде ГВ. Системные (внепеченочные) проявления характерны для гепатита С. Больная работает врачом-лаборантом, что не исключает профессионального риска инфицирования вирусом гепатита С.
4. Наиболее информативным методом диагностики является исследование крови на наличие вируса гепатита С (РНК-вирус) методом полимеразной цепной реакции.

Задача №4.

Больной В., 40 лет доставлен в клинику машиной скорой помощи с жалобами на схваткообразные боли в животе, преимущественно вокруг пупка, повышение температуры тела, боль в суставах, кровоизлияния на коже голеней, стоп. Анамнез болезни: в течение нескольких лет периодически появлялись мелкоточечные геморрагические высыпания на коже голеней и стоп, бедер, сопровождавшиеся субфебрильной температурой. За помощью не обращался, по совету врача-соседа принимал аскорутин, но кожные высыпания всякий раз проходили лишь через 3-4 недели. Анамнез жизни: частые ангины, страдает пищевой аллергией на цитрусовые, два дня тому назад, на празднике употреблял апельсиновый сок. Объективный статус: состояние тяжелое, на коже голеней и бедер, на разгибательных поверхностях верхних конечностей были обнаружены красного цвета геморрагические высыпания от мелкоточечных до более крупных, местами сливные. Голеностопные и коленные суставы увеличены в объеме, кожа над ними гиперемирована, движения затруднены. В легких везикулярное дыхание по всей поверхности, Верхушечный толчок в V межреберье по левой среднеключичной линии. Сердечные тоны ритмичные, звучные, ЧСС - 90 в минуту, АД 90/70 мм рт. ст. Живот вздут, но при пальпации мягкий, болезненный. Размеры печени по Курлову 9x8x8 см, селезенка не увеличена. Во время осмотра схваткообразные боли повторялись, больной, просит помощи, прижимает колени к животу, в постели беспокоен, В приемном отделении взят общий анализ крови и коагулограмма: Э- $4,5 \times 10^{12}$ /Л, Нв- 140 г/л, цв. пок.0,9 тромбоцитов 200×10^9 г/л, Л- 11×10^9 г/л, П-15%, С-70%, Л- 10%, М-5%, СОЭ-35 мм/ч. Протромбиновый индекс 90%, фибриноген 6 г/л, время кровотечения - 4 мин, этаноловый и протаминсульфатный тесты положительные. В моче белок 0,1г/л, эритроциты до 10-20 в поле зрения.

Вопросы:

1. Ваш диагноз? Поясните ответ.
2. Назовите наиболее частые причины, приводящие к данному заболеванию?
3. Какие клинические синдромы можно выделить по имеющимся данным (перечислите)?
4. Каковы средства неотложной помощи при данной патологии?

Эталон ответов:

1. Геморрагический васкулит или болезнь Шенлейн-Геноха, кожно-суставно-абдоминальная форма.
2. Аутоиммунное поражение мелких артерий, проявляющееся повышенной проницаемостью и ломкостью сосудов, ведущими к многочисленным кровоизлияниям в ткани. Инициировать

развитие васкулита могут: инфекции, переохлаждение, лекарственные и пищевые аллергены, травмы.

3. Клинические синдромы:

- геморрагический (высыпания на коже конечностей васкулитно-пурпурного типа).
- суставной (отек суставов, гиперемия кожи, боль в суставах)
- абдоминальный синдром
- лихорадочный синдром
- почечный синдром (изменения в моче).

4. Методы лечения: постельный режим, голод на 2-3 дня, гепарин, антиагреганты (курантил, трентал, тиклопидин), глюкокортикостероиды, нестероидные противовоспалительные средства, купирующие суставной синдром, снижающие агрегацию тромбоцитов, плазмаферез.

Задача №5.

Мама пятилетнего мальчика обратилась в стационар в связи с ушибом у него коленного сустава. Жалобы на боль и ограничение движений в правом коленном суставе, которые появились через 6 часов после падения с велосипеда. Из анамнеза известно, что у ребенка в 6-ти месячном возрасте при прорезывании зубов наблюдалась кровоточивость из десен. С 1 года жизни в местах ушибов у мальчика отмечались обширные «синяки», несколько раз в год - носовые кровотечения. В возрасте 3-х и 4-х лет после ушибов возникало опухание голеностопного и локтевого суставов, болезненность, ограничение движения в них. Все перечисленные травмы требовали госпитализации. Дедушка по линии матери страдал частыми длительными кровотечениями, связанными с травмами. При поступлении состояние ребенка тяжелое. Кожные покровы и видимые слизистые - бледные, на передней поверхности голени обширные гематомы размером 5х6 см. Правый коленный сустав увеличен в объеме, горячий на ощупь, болезненный, движения в нем ограничены. Определяется небольшое увеличение объема левого локтевого сустава и ограничение его подвижности. Живот мягкий, безболезненный при пальпации. Печень и селезенка не пальпируются. Симптом поколачивания отрицательный с 2-х сторон. Мочеиспускание свободное, цвет мочи соломенно-желтый.

Лабораторные данные: ОАК: Эр-3.0 x10¹²/л, Нв-100 г/л, цв. показатель 0,8, ретикулоциты - 3%, тромбоциты - 300 x10⁹/л. Лейкоциты - 8,3 x10⁹/л, п-3%, сегм-63%, эоз-3%, лимф-22%, мон-9%. СОЭ-12 мм/час. Длительность кровотечения по Дьюку - 2 мин30 сек. Время свертывания крови по Ли-Уайту более 15 мин.

Вопросы:

1. Ваш предварительный диагноз у данного больного?
2. На чем основана диагностика данного заболевания?
3. Какие дополнительные методы исследования необходимо провести для подтверждения диагноза?
4. Какое лечение необходимо назначить ребенку?
5. Возможные осложнения данного заболевания?

Эталон ответов:

1. Предварительный диагноз - гемофилия А, тяжелой степени, гематомный тип кровоточивости, гемартроз правого коленного сустава, анкилоз левого локтевого сустава. Осложнение: постгеморрагическая нормохромная анемия средней степени тяжести.
2. Семейный анамнез - выявление носителей (кондукторов), генеалогическое дерево; пол ребенка (мужской); гематомный вариант геморрагического синдрома; длительные неадекватные травме кровотечения, отсроченные по времени от травмы.
3. Необходимо для уточнения диагноза гемофилии провести определение уровня дефицита плазменных факторов крови: - дефицит антигемофильного глобулина - АГГ-VIII фактора - гемофилия А; - дефицит IX фактора (плазмогенный компонент тромбопластина) - гемофилия В; - дефицит XI фактора - гемофилия С.
4. Лечение гемофилии: коррекция дефицита плазменных факторов свертывания крови - антигемофильный глобулин (АГГ) сухой и криопреципитат, ингибиторы фибринолизина:аминокапроновая кислота 5% раствор в/в капельно, свежемороженая плазма и др. Лечение гемофилии сводится к введению в организм человека недостающего фактора свертывания крови непосредственно в вену пациента.
5. Геморрагический шок вследствие кровопотери.

Тема 29. Дифференциальная диагностика лимфоаденопатий.

Задача №1.

Больная И., 65 лет, обратилась к терапевту с клиникой ОРВИ. Десять лет состоит на учете у гастроэнтеролога, по поводу хронического атрофического гастрита. При осмотре обнаружен пакет лимфатических узлов в левой надключичной области. Других изменений при пальпации, аускультации не определяется.

Вопросы:

1. Составьте план обследования.
2. При установлении онкологического заболевания укажите стадию, клиническую группу, лечебную тактику.
3. Определите причину запущенности заболевания.

Эталон ответов:

1. План обследования: цитологическое исследование пунктата лимфатических узлов надключичной области, эндоскопическое исследование желудка, гинекологическое исследование, рентгеноскопия грудной клетки, общий анализ крови и мочи, УЗИ органов живота, забрюшинного пространства, щитовидной железы, молочных желез.
2. В случае обнаружения первичной опухоли в каком-либо органе, кроме щитовидной железы, метастазы в надключичные лимфатические узлы являются отдаленными.
3. При резистентной к цитостатикам опухоли- четвертая клиническая группа, лечение симптоматическое.
4. При чувствительной к цитостатикам опухоли и резектабельной первичной опухоли- вторая клиническая группа. Показано хирургическое удаление первичного очага с последующей паллиативной химиотерапией.
5. Причина поздней диагностики: диагностическая ошибка гастроэнтеролога вследствие неправильной тактики диспансерного наблюдения.

Задача №2.

Больной 58 лет. Работает учителем в школе. В течение года заметил увеличение шейных лимфоузлов, которые постепенно увеличивались в размерах, появились лимфоузлы в других областях. При осмотре: увеличены шейные подмышечные, паховые лимфоузлы плотно-эластической консистенции, безболезненные, не спаянные с кожей и окружающими тканями в виде пакетов. Пальпируется край селезенки на 4 см ниже реберной дуги.

Анализ крови: эр. — $4,0 \times 10^{10}/л$, Нв — 145 г/л, тромб. — $350 \times 10^9/л$, лейкоц. — $77 \times 10^9/л$, сегм. — 1%, лимф. — 97%, мон. — 2%, клетки лейकोлиза 2-3 в п/зр., СОЭ — 20 мм/час.

Вопросы:

1. Поставьте предварительный диагноз.
2. Какие мероприятия необходимы для его окончательного установления.
3. Назначьте лечение.

Эталон ответов:

1. Предварительный диагноз: хронический лимфолейкоз.
2. Для окончательного установления диагноза необходимо исследование костного мозга, в миелограмме должно быть определено более 30% лимфоцитов (см. миелограмму).
3. Лечение: необходимо назначить циклофосфан или хлорбутин.

Задача №3.

Больной Б., 53 лет. В течение 2 месяцев беспокоят боли в поясничной области. Проходил лечение у терапевта и невропатолога с диагнозом: остеохондроз поясничного отдела позвоночника, без эффекта. 5 дней беспокоит лихорадка до $38,50C$, потливость, усилились боли — госпитализирован. При осмотре: пальпируются увеличенные надключичные и шейные лимфоузлы слева. При ультразвуковом исследовании брюшной полости выявлено увеличение забрюшинных лимфоузлов.

Вопросы:

1. Ваш предварительный диагноз.
2. Какие исследования нужны для установления диагноза, в том числе определения стадии заболевания.
3. Какое лечение необходимо назначить больному.

Эталон ответов:

1. Предварительный диагноз: лимфогранулематоз или лимфосаркома.
2. Дополнительное обследование: необходимо проведение эксцизионной биопсии надключичного или шейного лимфоузла, при отсутствии результата (возможно эти узлы реактивно изменены) будет показана лапаротомия с биопсией забрюшинных лимфатических узлов. Для установления стадии необходима рентгенография с томографией грудной клетки для уточнения поражения брюшной полости, кроме проведенного УЗИ возможна компьютерная томография, сцинтиграфия лимфоузлов, печени, для определения поражения костного мозга — трепанобиопсия.
3. Лечение: в данном случае речь идет о III стадии болезни (поражение лимфоузлов по обе стороны диафрагмы), при дообследовании может быть доказана и IУ стадия, следовательно больному необходимо проведение полихимиотерапии.

Задача №4.

К врачу обратилась женщина 47 лет с жалобами на увеличение подмышечных лимфатических узлов справа. При осмотре в правой аксиллярной области обнаружены единичные плотные лимфатические узлы с ограниченной подвижностью, размером до 1-1,5 см, не спаянные между собой. При физикальном осмотре узловых образования в молочных железах не определяются. Соски, ареолы не изменены. Другие группы регионарных лимфатических узлов не увеличены. Признаков воспаления в правой молочной железе не выявлено. Пациентка направлена на маммографическое исследование, при котором в обеих молочных железах обнаружена картина умеренно выраженной двусторонней фиброзно-кистозной мастопатии. Узловые образования в ткани молочных желез не обнаружены. Пациентке было рекомендовано контрольное обследование через 3 месяца.

Вопросы:

1. Правильная ли выбрана тактика?
2. Какие дополнительные исследования вы порекомендуете?
3. Какие онкологические заболевания могут проявляться поражением аксиллярных лимфатических узлов?

Эталон ответов:

1. Тактика неверна.
2. Необходимо провести дополнительные исследования.
 - А. УЗИ регионарных лимфатических узлов.
 - Б. Осмотр кожи правой верхней конечности, груди, живота, спины (для исключения меланомы кожи, рака кожи).
 - В. Рентгенографию органов грудной клетки для исключения рака легких.
 - Г. Пункцию пораженных лимфатических узлов с последующим цитологическим исследованием пунктата.
 - Д. В случае неинформативности пункции — биопсию пораженных лимфатических узлов с гистологическим исследованием полученного материала.
3. Поражением аксиллярных лимфатических узлов могут проявляться следующие заболевания: РМЖ; неэпителиальные опухоли молочной железы; меланома кожи передней грудной и брюшной стенок, спины, правой верхней конечности; плоскоклеточный рак кожи передней грудной и брюшной стенок, спины, правой верхней конечности; лимфопролиферативные заболевания; рак лёгких; опухоли мягких тканей передней грудной и брюшной стенок, спины, правой верхней конечности.

Задача №5.

Женщина 60 лет. В течение последнего года - нарушения носового дыхания. В последнее время обратила внимание на увеличение подчелюстных и шейных лимфатических узлов. При осмотре обнаружены полипозные разрастания слизистой оболочки носоглотки и умеренное увеличение подчелюстных и переднешейных лимфатических узлов. При гистологическом исследовании лимфатического узла обнаружено стирание рисунка лимфоидной ткани с пролиферацией клеток centrocytoidного типа. Опухолевые клетки экспрессируют В-клеточные антигены, CD5 и циклин D1.

Экспрессия цитокератинов отсутствует. При молекулярно-генетическом исследовании обнаружена транслокация участков хромосом 11 и 14.

Вопросы:

1. Предположительный диагноз?

2. С какими клетками связан гистогенез орухоли?
3. Каким характером роста и клиническим течением характеризуется данная опухоль?
4. Из каких клеток гистологически состоит опухоль?

Эталон ответов:

1. По данным задачи можно предположить лимфому клеток мантии.
2. Гистогенез опухоли связан с В-лимфоцитами.
3. Данная опухоль характеризуется агрессивным и быстрым ростом.
4. Гистологически определяются мелкие клетки с ядрами неправильной формы, узким ободком светлой цитоплазмы, могут быть клетки средних размеров.

5. Организация СРС

Методика организации самостоятельной работы студентов зависит от структуры, характера и особенностей изучаемой дисциплины, объема часов на ее изучение, вида заданий для самостоятельной работы студентов, индивидуальных качеств студентов и условий учебной деятельности.

Процесс организации самостоятельной работы студентов включает в себя следующие этапы:

- подготовительный (определение целей, составление программы, подготовка методического обеспечения, подготовка оборудования);
- основной (реализация программы, использование приемов поиска информации, усвоения, переработки, применения, передачи знаний, фиксирование результатов, самоорганизация процесса работы);
- заключительный (оценка значимости и анализ результатов, их систематизация, оценка эффективности программы и приемов работы, выводы о направлениях оптимизации труда).

Организацию самостоятельной работы студентов обеспечивают: факультет, кафедра, учебный и методический отделы, преподаватель, библиотека, электронная информационно-образовательная среда ВУЗа и сам обучающийся.

6. Самостоятельная работа студентов по дисциплине «ГОСПИТАЛЬНАЯ ТЕРАПИЯ»

№ п/п	Название темы занятия	Вид СРС
	СРС (по видам учебных занятий) всего-96 часов	
1	Методология дифференциальной диагностики.	Рефераты, ситуационные задачи
2	Дифференциальный диагноз и лечение артериальной гипертензии	Рефераты, ситуационные задачи
3	Дифференциальный диагноз и врачебная тактика при остром коронарном синдроме	Рефераты, ситуационные задачи
4	Дифференциальная диагностика нарушений сердечного ритма	Рефераты, ситуационные задачи
5	Дифференциальная диагностика при кардиомегалии	Рефераты, ситуационные задачи
6	Дифференциальный диагноз и лечение острой и хронической сердечной недостаточности	Рефераты, ситуационные задачи
7	Дифференциальный диагноз суставного синдрома	Рефераты, ситуационные задачи
8	Дифференциальная диагностика и лечение системных заболеваний соединительной ткани.	Рефераты, ситуационные задачи
9	Дифференциальная диагностика при «сердечных» шумах	Рефераты, ситуационные задачи
10	Дифференциальный диагноз при системных васкулитах	Рефераты, ситуационные задачи
11	Дифференциальная диагностика и лечение больных при наличии патологического мочевого осадка	Рефераты, ситуационные задачи
11.1	Итоговое занятие	Написание истории болезни/фрагмента истории

		болезни
11.2	Симуляционный курс-экстренная мед. помощь	Теоретическая подготовка к симуляционному курсу
12	Дифференциальная диагностика и лечение заболеваний, проявляющихся нефротическим синдромом	Рефераты, ситуационные задачи
13.	Дифференциальная диагностика гепатомегалий и гепатолиенального синдрома.	Рефераты, ситуационные задачи
13.1	Симуляционный курс- экстренная мед. помощь	Теоретическая подготовка к симуляционному курсу
14	Дифференциальная диагностика желтух	Рефераты, ситуационные задачи
15	Дифференциальная диагностика по синдрому дисфагии	Рефераты, ситуационные задачи
16	Дифференциальная диагностика по синдрому эпигастралгии	Рефераты, ситуационные задачи
17	Дифференциальная диагностика при нарушениях функции кишечника	Рефераты, ситуационные задачи
18	Дифференциальная диагностика заболеваний, проявляющихся бронхообструктивным синдромом	Рефераты, ситуационные задачи
19	Дифференциальный диагноз и лечение интерстициальных заболеваний легких	Рефераты, ситуационные задачи
20	Дифференциальный диагноз и лечение заболеваний с синдромом округлой тени в легких	Рефераты, ситуационные задачи
21	Дифференциальный диагноз и лечение заболеваний с синдромом полости в легких	Рефераты, ситуационные задачи
22	Дифференциальная диагностика по синдрому выпота в плевральную полость	Рефераты, ситуационные задачи
22.1	Симуляционный курс	Теоретическая подготовка к симуляционному курсу
23	Дифференциальная диагностика и лечение анемий	Рефераты, ситуационные задачи
24	Дифференциальный диагноз и лечение лимфопролиферативных заболеваний	Рефераты, ситуационные задачи
25	Дифференциальный диагноз и лечение миелопролиферативных заболеваний	Рефераты, ситуационные задачи
26	Диагностика и лечение миеломной болезни	Рефераты, ситуационные задачи
27	Дифференциальный диагноз при цитопеническом синдроме	Рефераты, ситуационные задачи
28	Дифференциальная диагностика и лечение геморрагических болезней.	Рефераты, ситуационные задачи
29	Дифференциальная диагностика лимфоаденопатий	Рефераты, ситуационные задачи
29.1	Симуляционный курс	Теоретическая подготовка к симуляционному курсу
29.2	Симуляционный курс	Теоретическая подготовка к симуляционному курсу
2	СРС по промежуточной аттестации (всего)-34 часов	Подготовка к экзамену
3	СРС (ИТОГО)-130 часов	

7. Критерии оценивания самостоятельной работы студентов по дисциплине «ГОСПИТАЛЬНАЯ ТЕРАПИЯ»

Для оценки решения ситуационной задачи:

Оценка «отлично» выставляется, если задача решена грамотно, ответы на вопросы сформулированы четко. Эталонный ответ полностью соответствует решению студента, которое хорошо обосновано теоретически.

Оценка «хорошо» выставляется, если задача решена, ответы на вопросы сформулированы не достаточно четко. Решение студента в целом соответствует эталонному ответу, но не достаточно хорошо обосновано теоретически.

Оценка «удовлетворительно» выставляется, если задача решена не полностью, ответы не содержат всех необходимых обоснований решения.

Оценка «неудовлетворительно» выставляется, если задача не решена или имеет грубые теоретические ошибки в ответе на поставленные вопросы

Для оценки рефератов:

Оценка «отлично» выставляется, если реферат соответствует всем требованиям оформления, представлен широкий библиографический список. Содержание реферата отражает собственный аргументированный взгляд студента на проблему. Тема раскрыта всесторонне, отмечается способность студента к интегрированию и обобщению данных первоисточников, присутствует логика изложения материала. Имеется иллюстративное сопровождение текста.

Оценка «хорошо» выставляется, если реферат соответствует всем требованиям оформления, представлен достаточный библиографический список. Содержание реферата отражает аргументированный взгляд студента на проблему, однако отсутствует собственное видение проблемы. Тема раскрыта всесторонне, присутствует логика изложения материала.

Оценка «удовлетворительно» выставляется, если реферат не полностью соответствует требованиям оформления, не представлен достаточный библиографический список. Аргументация взгляда на проблему не достаточно убедительна и не охватывает полностью современное состояние проблемы. Вместе с тем присутствует логика изложения материала.

Оценка «неудовлетворительно» выставляется, если тема реферата не раскрыта, отсутствует убедительная аргументация по теме работы, использовано не достаточное для раскрытия темы реферата количество литературных источников.

Для истории болезни/фрагмента истории болезни:

Оценка «отлично» выставляется, если все разделы учебной истории болезни раскрыты полностью, отсутствуют ошибки при постановке предварительного, клинического диагноза, дифференциальной диагностике.

Оценка «хорошо» выставляется, если в учебной истории болезни представлены все разделы, есть недостатки в интерпретации данных, отсутствуют ошибки при постановке предварительного, клинического диагноза, дифференциальной диагностике.

Оценка «удовлетворительно» выставляется если в учебной истории болезни представлены все разделы, есть негрубые ошибки при постановке предварительного, клинического диагноза, дифференциальной диагностике.

Оценка «неудовлетворительно» выставляется, если допущены грубые ошибки при постановке предварительного, клинического диагноза, проведении дифференциальной диагностики.

МЕТОДИЧЕСКАЯ РАЗРАБОТКА ДЛЯ ОБУЧАЮЩЕГОСЯ

1. Деятельность студентов по формированию и развитию навыков учебной самостоятельной работы по дисциплине __«ГОСПИТАЛЬНАЯ ТЕРАПИЯ»

В процессе самостоятельной работы студент приобретает необходимые для будущей специальности компетенции, навыки самоорганизации, самоконтроля, самоуправления, саморефлексии и становится активным самостоятельным субъектом учебной деятельности.

Выполняя самостоятельную работу под контролем преподавателя

студент должен: освоить минимум содержания, выносимый на самостоятельную работу студентов и предложенный преподавателем и компетенциями в соответствии с Федеральным государственным образовательным стандартом высшего образования (ФГОС ВО) по дисциплине __«ГОСПИТАЛЬНАЯ ТЕРАПИЯ»

– планировать самостоятельную работу в соответствии с графиком самостоятельной работы, предложенным преподавателем.

– самостоятельную работу студент должен осуществлять в организационных формах, предусмотренных учебным планом и рабочей программой преподавателя.

– выполнять самостоятельную работу и отчитываться по ее результатам в соответствии с графиком представления результатов, видами и сроками отчетности по самостоятельной работе студентов.

студент может:

сверх предложенного преподавателем (при обосновании и согласовании с ним) и минимума обязательного содержания, определяемого (ФГОС ВО) по данной дисциплине:

– самостоятельно определять уровень (глубину) проработки содержания материала;

– предлагать дополнительные темы и вопросы для самостоятельной проработки;

– в рамках общего графика выполнения самостоятельной работы предлагать обоснованный индивидуальный график выполнения и отчетности по результатам самостоятельной работы;

– предлагать свои варианты организационных форм самостоятельной работы;

– использовать для самостоятельной работы методические пособия, учебные пособия, разработки сверх предложенного преподавателем перечня;

– использовать не только контроль, но и самоконтроль результатов самостоятельной работы в соответствии с методами самоконтроля, предложенными преподавателем или выбранными самостоятельно.

Самостоятельная работа студентов должна оказывать важное влияние на формирование личности будущего специалиста, его компетентность. Каждый студент самостоятельно определяет режим своей работы и меру труда, затрачиваемого на овладение учебным содержанием по каждой дисциплине. Он выполняет внеаудиторную работу по личному индивидуальному плану, в зависимости от его подготовки, времени и других условий.

2. Методические рекомендации для студентов по отдельным формам самостоятельной работы.

С первых же сентябрьских дней на студента обрушивается громадный объем информации, которую необходимо усвоить. Нужный материал содержится не только в лекциях (запомнить его – это только малая часть задачи), но и в учебниках, книгах, статьях. Порой возникает необходимость привлекать информационные ресурсы Интернет, ЭИОС, ЭБС и др. ресурсы.

Система вузовского обучения подразумевает значительно большую самостоятельность студентов в планировании и организации своей деятельности. Вчерашнему школьнику сделать это бывает весьма непросто: если в школе ежедневный контроль со стороны учителя заставлял постоянно и систематически готовиться к занятиям, то в вузе вопрос об уровне знаний вплотную встает перед студентом только в период сессии. Такая ситуация оборачивается для некоторых соблазном весь семестр посвятить свободному времяпрепровождению («когда будет нужно – выучу!»), а когда приходит пора экзаменов, материала, подлежащего усвоению, оказывается так много, что никакая память не способна с ним справиться в оставшийся промежуток времени.

Работа с книгой.

При работе с книгой необходимо подобрать литературу, научиться правильно ее читать, вести записи. Для подбора литературы в библиотеке используются алфавитный и систематический каталоги.

Важно помнить, что рациональные навыки работы с книгой - это всегда большая экономия времени и сил.

Правильный подбор учебников рекомендуется преподавателем, читающим лекционный курс. Необходимая литература может быть также указана в методических разработках по данному курсу.

Изучая материал по учебнику, следует переходить к следующему вопросу только после правильного уяснения предыдущего, описывая на бумаге все выкладки и вычисления (в том числе те, которые в учебнике опущены или на лекции даны для самостоятельного вывода).

При изучении любой дисциплины большую и важную роль играет самостоятельная индивидуальная работа.

Особое внимание следует обратить на определение основных понятий курса. Студент должен подробно разбирать примеры, которые поясняют такие определения, и уметь строить аналогичные примеры самостоятельно. Нужно добиваться точного представления о том, что изучаешь. Полезно составлять опорные конспекты. При изучении материала по учебнику полезно в тетради (на специально отведенных полях) дополнять конспект лекций. Там же следует отмечать вопросы, выделенные студентом для консультации с преподавателем.

Выводы, полученные в результате изучения, рекомендуется в конспекте выделять, чтобы они при перечитывании записей лучше запоминались.

Опыт показывает, что многим студентам помогает составление листа опорных сигналов, содержащего важнейшие и наиболее часто употребляемые формулы и понятия. Такой лист помогает запомнить формулы, основные положения лекции, а также может служить постоянным справочником для студента.

Различают два вида чтения; первичное и вторичное. *Первичное* - это внимательное, неторопливое чтение, при котором можно остановиться на трудных местах. После него не должно остаться ни одного непонятого слова. Содержание не всегда может быть понятно после первичного чтения.

Задача *вторичного* чтения - полное усвоение смысла целого (по счету это чтение может быть и не вторым, а третьим или четвертым).

Правила самостоятельной работы с литературой.

Как уже отмечалось, самостоятельная работа с учебниками и книгами (а также самостоятельное теоретическое исследование проблем, обозначенных преподавателем на лекциях) – это важнейшее условие формирования у себя научного способа познания. Основные советы здесь можно свести к следующим:

- Составить перечень книг, с которыми Вам следует познакомиться; «не старайтесь запомнить все, что вам в ближайшее время не понадобится, – советует студенту и молодому ученому Г. Селье, – запомните только, где это можно отыскать» (Селье, 1987. С. 325).
- Сам такой перечень должен быть систематизированным (что необходимо для семинаров, что для экзаменов, что пригодится для написания курсовых и дипломных работ, а что Вас интересует за рамками официальной учебной деятельности, то есть что может расширить Вашу общую культуру...).
- Обязательно выписывать все выходные данные по каждой книге (при написании работ это позволит очень сэкономить время).
- Разобраться для себя, какие книги (или какие главы книг) следует прочитать более внимательно, а какие – просто просмотреть.
- При составлении перечней литературы следует посоветоваться с преподавателями и научными руководителями (или даже с более подготовленными и эрудированными сокурсниками), которые помогут Вам лучше сориентироваться, на что стоит обратить большее внимание, а на что вообще не стоит тратить время...
- Естественно, все прочитанные книги, учебники и статьи следует конспектировать, но это не означает, что надо конспектировать «все подряд»: можно выписывать кратко основные идеи автора и иногда приводить наиболее яркие и показательные цитаты (с указанием страниц).
- Если книга – Ваша собственная, то допускается делать на полях книги краткие пометки или же в конце книги, на пустых страницах просто сделать свой «предметный указатель», где отмечаются наиболее интересные для Вас мысли и обязательно указываются страницы в тексте автора (это очень хороший совет, позволяющий экономить время и быстро находить «избранные» места в самых разных книгах).
- Если Вы раньше мало работали с научной литературой, то следует выработать в себе способность «воспринимать» сложные тексты; для этого лучший прием – научиться «читать

медленно», когда Вам понятно каждое прочитанное слово (а если слово незнакомое, то либо с помощью словаря, либо с помощью преподавателя обязательно его узнать), и это может занять немалое время (у кого-то – до нескольких недель и даже месяцев); опыт показывает, что после этого студент каким-то «чудом» начинает буквально заглатывать книги и чуть ли не видеть «сквозь обложку», стоящая это работа или нет...

• «Либо читайте, либо перелистывайте материал, но не пытайтесь читать быстро... Если текст меня интересует, то чтение, размышление и даже фантазирование по этому поводу сливаются в единый процесс, в то время как вынужденное скорочтение не только не способствует качеству чтения, но и не приносит чувства удовлетворения, которое мы получаем, размышляя о прочитанном», – советует Г. Селье (Селье, 1987. – С. 325-326).

• Есть еще один эффективный способ оптимизировать знакомство с научной литературой – следует увлечься какой-то идеей и все книги просматривать с точки зрения данной идеи. В этом случае студент (или молодой ученый) будет как бы искать аргументы «за» или «против» интересующей его идеи, и одновременно он будет как бы общаться с авторами этих книг по поводу своих идей и размышлений... Проблема лишь в том, как найти «свою» идею...

Чтение научного текста является частью познавательной деятельности. Ее цель – извлечение из текста необходимой информации. От того насколько осознанна читающим собственная внутренняя установка при обращении к печатному слову (найти нужные сведения, усвоить информацию полностью или частично, критически проанализировать материал и т.п.) во многом зависит эффективность осуществляемого действия.

Выделяют **четыре основные установки в чтении научного текста**:

1. информационно-поисковый (задача – найти, выделить искомую информацию)
2. усваивающая (усилия читателя направлены на то, чтобы как можно полнее осознать и запомнить как сами сведения излагаемые автором, так и всю логику его рассуждений)
3. аналитико-критическая (читатель стремится критически осмыслить материал, проанализировав его, определив свое отношение к нему)
4. творческая (создает у читателя готовность в том или ином виде – как отправной пункт для своих рассуждений, как образ для действия по аналогии и т.п. – использовать суждения автора, ход его мыслей, результат наблюдения, разработанную методику, дополнить их, подвергнуть новой проверке).

С наличием различных установок обращения к научному тексту связано существование и нескольких **видов чтения**:

1. библиографическое – просматривание карточек каталога, рекомендательных списков, сводных списков журналов и статей за год и т.п.;
2. просмотровое – используется для поиска материалов, содержащих нужную информацию, обычно к нему прибегают сразу после работы со списками литературы и каталогами, в результате такого просмотра читатель устанавливает, какие из источников будут использованы в дальнейшей работе;
3. ознакомительное – подразумевает сплошное, достаточно подробное прочтение отобранных статей, глав, отдельных страниц, цель – познакомиться с характером информации, узнать, какие вопросы вынесены автором на рассмотрение, провести сортировку материала;
4. изучающее – предполагает доскональное освоение материала; в ходе такого чтения проявляется доверие читателя к автору, готовность принять изложенную информацию, реализуется установка на предельно полное понимание материала;
5. аналитико-критическое и творческое чтение – два вида чтения близкие между собой тем, что участвуют в решении исследовательских задач. Первый из них предполагает направленный критический анализ, как самой информации, так и способов ее получения и подачи автором; второе – поиск тех суждений, фактов, по которым или в связи с которыми, читатель считает нужным высказать собственные мысли.

Из всех рассмотренных видов чтения основным для студентов является изучающее – именно оно позволяет в работе с учебной литературой накапливать знания в различных областях. Вот почему именно этот вид чтения в рамках учебной деятельности должен быть освоен в первую очередь. Кроме того, при овладении данным видом чтения формируются основные приемы, повышающие эффективность работы с научным текстом.

1. утверждений автора без привлечения фактического материала;
2. Цитирование – дословное выписывание из текста выдержек, извлечений, наиболее существенно отражающих ту или иную мысль автора;

3. Конспектирование – краткое и последовательное изложение содержания прочитанного. Конспект – сложный способ изложения содержания книги или статьи в логической последовательности. Конспект аккумулирует в себе предыдущие виды записи, позволяет всесторонне охватить содержание книги, статьи. Поэтому умение составлять план, тезисы, делать выписки и другие записи определяет и технологию составления конспекта.

Методические рекомендации по составлению конспекта:

1. Внимательно прочитайте текст. Уточните в справочной литературе непонятные слова. При записи не забудьте вынести справочные данные на поля конспекта;
2. Выделите главное, составьте план;
3. Кратко сформулируйте основные положения текста, отметьте аргументацию автора;
4. Законспектируйте материал, четко следуя пунктам плана. При конспектировании старайтесь выразить мысль своими словами. Записи следует вести четко, ясно.
5. Грамотно записывайте цитаты. Цитируя, учитывайте лаконичность, значимость мысли.

В тексте конспекта желательно приводить не только тезисные положения, но и их доказательства. При оформлении конспекта необходимо стремиться к емкости каждого предложения. Мысли автора книги следует излагать кратко, заботясь о стиле и выразительности написанного. Число дополнительных элементов конспекта должно быть логически обоснованным, записи должны распределяться в определенной последовательности, отвечающей логической структуре произведения. Для уточнения и дополнения необходимо оставлять поля.

Овладение навыками конспектирования требует от студента целеустремленности, повседневной самостоятельной работы.

Практические занятия.

Для того чтобы практические занятия приносили максимальную пользу, необходимо помнить, что упражнение и решение задач проводятся по вычитанному на лекциях материалу и связаны, как правило, с детальным разбором отдельных вопросов лекционного курса. Следует подчеркнуть, что только после усвоения лекционного материала с определенной точки зрения (а именно с той, с которой он излагается на лекциях) он будет закрепляться на практических занятиях как в результате обсуждения и анализа лекционного материала, так и с помощью решения проблемных ситуаций, задач. При этих условиях студент не только хорошо усвоит материал, но и научится применять его на практике, а также получит дополнительный стимул (и это очень важно) для активной проработки лекции.

При самостоятельном решении задач нужно обосновывать каждый этап решения, исходя из теоретических положений курса. Если студент видит несколько путей решения проблемы (задачи), то нужно сравнить их и выбрать самый рациональный. Полезно до начала вычислений составить краткий план решения проблемы (задачи). Решение проблемных задач или примеров следует излагать подробно, вычисления располагать в строгом порядке, отделяя вспомогательные вычисления от основных. Решения при необходимости нужно сопровождать комментариями, схемами, чертежами и рисунками.

Следует помнить, что решение каждой учебной задачи должно доводиться до окончательного логического ответа, которого требует условие, и по возможности с выводом. Полученный ответ следует проверить способами, вытекающими из существа данной задачи. Полезно также (если возможно) решать несколькими способами и сравнить полученные результаты. Решение задач данного типа нужно продолжать до приобретения твердых навыков в их решении.

Самопроверка.

После изучения определенной темы по записям в конспекте и учебнику, а также решения достаточного количества соответствующих задач на практических занятиях и самостоятельно студенту рекомендуется, используя лист опорных сигналов, воспроизвести по памяти определения, выводы формул, формулировки основных положений и доказательств.

В случае необходимости нужно еще раз внимательно разобраться в материале.

Иногда недостаточность усвоения того или иного вопроса выясняется только при изучении дальнейшего материала. В этом случае надо вернуться назад и повторить плохо усвоенный материал. Важный критерий усвоения теоретического материала - умение решать задачи или пройти тестирование по пройденному материалу. Однако следует помнить, что правильное решение задачи может получиться в результате применения механически заученных формул без понимания сущности теоретических положений.

Консультации

Если в процессе самостоятельной работы над изучением теоретического материала или при решении задач у студента возникают вопросы, разрешить которые самостоятельно не удастся, необходимо обратиться к преподавателю для получения у него разъяснений или указаний. В своих вопросах студент должен четко выразить, в чем он испытывает затруднения, характер этого затруднения. За консультацией следует обращаться и в случае, если возникнут сомнения в правильности ответов на вопросы самопроверки.

Подготовка к экзаменам и зачетам.

Изучение многих общепрофессиональных и специальных дисциплин завершается экзаменом. Подготовка к экзамену способствует закреплению, углублению и обобщению знаний, получаемых, в процессе обучения, а также применению их к решению практических задач. Готовясь к экзамену, студент ликвидирует имеющиеся пробелы в знаниях, углубляет, систематизирует и упорядочивает свои знания. На экзамене студент демонстрирует то, что он приобрел в процессе обучения по конкретной учебной дисциплине.

Экзаменационная сессия - это серия экзаменов, установленных учебным планом. Между экзаменами интервал 3-4 дня. Не следует думать, что 3-4 дня достаточно для успешной подготовки к экзаменам.

В эти 3-4 дня нужно систематизировать уже имеющиеся знания. На консультации перед экзаменом студентов познакомят с основными требованиями, ответят на возникшие у них вопросы. Поэтому посещение консультаций обязательно.

Требования к организации подготовки к экзаменам те же, что и при занятиях в течение семестра, но соблюдаться они должны более строго. Во-первых, очень важно соблюдение режима дня; сон не менее 8 часов в сутки, занятия заканчиваются не позднее, чем за 2-3 часа до сна. Оптимальное время занятий, особенно по математике - утренние и дневные часы. В перерывах между занятиями рекомендуются прогулки на свежем воздухе, неустойчивые занятия спортом. Во-вторых, наличие хороших собственных конспектов лекций. Даже в том случае, если была пропущена какая-либо лекция, необходимо во время ее восстановить (переписать ее на кафедре), обдумать, снять возникшие вопросы для того, чтобы запоминание материала было осознанным. В-третьих, при подготовке к экзаменам у студента должен быть хороший учебник или конспект литературы, прочитанной по указанию преподавателя в течение семестра. Здесь можно эффективно использовать листы опорных сигналов.

Вначале следует просмотреть весь материал по сдаваемой дисциплине, отметить для себя трудные вопросы. Обязательно в них разобраться. В заключение еще раз целесообразно повторить основные положения, используя при этом листы опорных сигналов.

Систематическая подготовка к занятиям в течение семестра позволит использовать время экзаменационной сессии для систематизации знаний.

Правила подготовки к зачетам и экзаменам:

- Лучше сразу сориентироваться во всем материале и обязательно расположить весь материал согласно экзаменационным вопросам (или вопросам, обсуждаемым на семинарах), эта работа может занять много времени, но все остальное – это уже технические детали (главное – это ориентировка в материале!).
- Сама подготовка связана не только с «запоминанием». Подготовка также предполагает и переосмысление материала, и даже рассмотрение альтернативных идей.
- Готовить «шпаргалки» полезно, но пользоваться ими рискованно. Главный смысл подготовки «шпаргалок» – это систематизация и оптимизация знаний по данному предмету, что само по себе прекрасно – это очень сложная и важная для студента работа, более сложная и важная, чем простое поглощение массы учебной информации. Если студент самостоятельно подготовил такие «шпаргалки», то, скорее всего, он и экзамены сдавать будет более уверенно, так как у него уже сформирована общая ориентировка в сложном материале.
- Как это ни парадоксально, но использование «шпаргалок» часто позволяет отвечающему студенту лучше продемонстрировать свои познания (точнее – ориентировку в знаниях, что намного важнее знания «запомненного» и «тут же забытого» после сдачи экзамена).
- Сначала студент должен продемонстрировать, что он «усвоил» все, что требуется по программе обучения (или по программе данного преподавателя), и лишь после этого он вправе высказать иные, желательные аргументированные точки зрения.

Правила написания научных текстов (рефератов):

- Важно разобраться сначала, какова истинная цель Вашего научного текста - это поможет Вам разумно распределить свои силы, время и.

- Важно разобраться, кто будет «читателем» Вашей работы.
- Писать серьезные работы следует тогда, когда есть о чем писать и когда есть настроение поделиться своими рассуждениями.
- Писать следует ясно и понятно, стараясь основные положения формулировать четко и недвусмысленно (чтобы и самому понятно было), а также стремясь структурировать свой текст. Каждый раз надо представлять, что ваш текст будет кто-то читать и ему захочется сориентироваться в нем, быстро находить ответы на интересующие вопросы (заодно представьте себя на месте такого человека). Понятно, что работа, написанная «сплошным текстом» (без заголовков, без выделения крупным шрифтом наиболее важным мест и т. п.), у культурного читателя должна вызывать брезгливость и даже жалость к автору (исключения составляют некоторые древние тексты, когда и жанр был иной и к текстам относились иначе, да и самих текстов было гораздо меньше – не то, что в эпоху «информационного взрыва» и соответствующего «информационного мусора»).
- Объем текста и различные оформительские требования во многом зависят от принятых норм.
- Как создать у себя подходящее творческое настроение для работы над научным текстом (как найти «вдохновение»)? Во-первых, должна быть идея, а для этого нужно научиться либо относиться к разным явлениям и фактам несколько критически (своя идея – как иная точка зрения), либо научиться увлекаться какими-то известными идеями, которые нуждаются в доработке.

3. Самостоятельная работа студентов по дисциплине «ГОСПИТАЛЬНАЯ ТЕРАПИЯ»

№ п/п	Название темы занятия	Вид СРС
	СРС (по видам учебных занятий) всего-96 часов	
1	Методология дифференциальной диагностики.	Рефераты, ситуационные задачи
2	Дифференциальный диагноз и лечение артериальной гипертензии	Рефераты, ситуационные задачи
3	Дифференциальный диагноз и врачебная тактика при остром коронарном синдроме	Рефераты, ситуационные задачи
4	Дифференциальная диагностика нарушений сердечного ритма	Рефераты, ситуационные задачи
5	Дифференциальная диагностика при кардиомегалии	Рефераты, ситуационные задачи
6	Дифференциальный диагноз и лечение острой и хронической сердечной недостаточности	Рефераты, ситуационные задачи
7	Дифференциальный диагноз суставного синдрома	Рефераты, ситуационные задачи
8	Дифференциальная диагностика и лечение системных заболеваний соединительной ткани.	Рефераты, ситуационные задачи
9	Дифференциальная диагностика при «сердечных» шумах	Рефераты, ситуационные задачи
10	Дифференциальный диагноз при системных васкулитах	Рефераты, ситуационные задачи
11	Дифференциальная диагностика и лечение больных при наличии патологического мочевого осадка	Рефераты, ситуационные задачи
11.1	Итоговое занятие	Написание истории болезни/фрагмента истории болезни
11.2	Симуляционный курс-экстренная мед. помощь	Теоретическая подготовка к симуляционному курсу
12	Дифференциальная диагностика и лечение заболеваний, проявляющихся нефротическим синдромом	Рефераты, ситуационные задачи
13.	Дифференциальная диагностика гепатомегалий и гепатолиенального синдрома.	Рефераты, ситуационные задачи

13.1	Симуляционный курс- экстренная мед. помощь	Теоретическая подготовка к симуляционному курсу
14	Дифференциальная диагностика желтух	Рефераты, ситуационные задачи
15	Дифференциальная диагностика по синдрому дисфагии	Рефераты, ситуационные задачи
16	Дифференциальная диагностика по синдрому эпигастралгии	Рефераты, ситуационные задачи
17	Дифференциальная диагностика при нарушениях функции кишечника	Рефераты, ситуационные задачи
18	Дифференциальная диагностика заболеваний, проявляющихся бронхообструктивным синдромом	Рефераты, ситуационные задачи
19	Дифференциальный диагноз и лечение интерстициальных заболеваний легких	Рефераты, ситуационные задачи
20	Дифференциальный диагноз и лечение заболеваний с синдромом округлой тени в легких	Рефераты, ситуационные задачи
21	Дифференциальный диагноз и лечение заболеваний с синдромом полости в легких	Рефераты, ситуационные задачи
22	Дифференциальная диагностика по синдрому выпота в плевральную полость	Рефераты, ситуационные задачи
22.1	Симуляционный курс	Теоретическая подготовка к симуляционному курсу
23	Дифференциальная диагностика и лечение анемий	Рефераты, ситуационные задачи
24	Дифференциальный диагноз и лечение лимфопролиферативных заболеваний	Рефераты, ситуационные задачи
25	Дифференциальный диагноз и лечение миелолипролиферативных заболеваний	Рефераты, ситуационные задачи
26	Диагностика и лечение миеломной болезни	Рефераты, ситуационные задачи
27	Дифференциальный диагноз при цитопеническом синдроме	Рефераты, ситуационные задачи
28	Дифференциальная диагностика и лечение геморрагических болезней.	Рефераты, ситуационные задачи
29	Дифференциальная диагностика лимфоаденопатий	Рефераты, ситуационные задачи
29.1	Симуляционный курс	Теоретическая подготовка к симуляционному курсу
29.2	Симуляционный курс	Теоретическая подготовка к симуляционному курсу
2	СРС по промежуточной аттестации (всего)-34 часов	Подготовка к экзамену
3	СРС (ИТОГО)-130 часов	

Критерии оценивания самостоятельной работы студентов по дисциплине «ГОСПИТАЛЬНАЯ ТЕРАПИЯ»

Оценка	Критерии оценки
Зачтено	Выставляется студенту, если работа выполнена самостоятельно, содержание соответствует теме исследования, оформление соответствует предъявляемым требованиям и студент может кратко пояснить качественное содержание работы.
Не зачтено	Выставляется студенту, если имеются признаки одного из следующих пунктов: оформление не соответствует предъявляемым требованиям, содержание работы не соответствует теме, студент не может пояснить содержание работы, не может ответить на поставленные вопросы