

Электронная цифровая подпись



Утверждено "30" мая 2024 г.
Протокол № 5
председатель Ученого Совета Буланов С.И.
ученый секретарь Ученого Совета Супильников А.А.

**МЕТОДИЧЕСКИЕ РЕКОМЕНДАЦИИ К САМОСТОЯТЕЛЬНОЙ РАБОТЕ
ПО ДИСЦИПЛИНЕ
«ДЕТСКАЯ ЧЕЛЮСТНО-ЛИЦЕВАЯ ХИРУРГИЯ»**

Специальность 31.05.03 Стоматология
(уровень специалитета)
Направленность: Стоматология
для лиц на базе среднего профессионального образования
(31.00.00 Клиническая медицина, 34.00.00 Сестринское дело), высшего образования
Квалификация (степень) выпускника: Врач-стоматолог
Форма обучения: очная

Срок обучения: 5 лет

Год поступления 2024

МЕТОДИЧЕСКАЯ РАЗРАБОТКА ДЛЯ ПРЕПОДАВАТЕЛЯ

1. Самостоятельная работа как важнейшая форма учебного процесса по дисциплине «ДЕТСКАЯ ЧЕЛЮСТНО-ЛИЦЕВАЯ ХИРУРГИЯ»

Самостоятельная работа - планируемая учебная, учебно-исследовательская, научно-исследовательская работа студентов, выполняемая во внеаудиторное (аудиторное) время по заданию и при методическом руководстве преподавателя, но без его непосредственного участия (при частичном непосредственном участии преподавателя, оставляющем ведущую роль за работой студентов).

Самостоятельная работа студентов в ВУЗе является важным видом учебной и научной деятельности студента. Самостоятельная работа студентов играет значительную роль в рейтинговой технологии обучения. В связи с этим, обучение в ВУЗе включает в себя две, практически одинаковые по объему и взаимовлиянию части – процесса обучения и процесса самообучения. Поэтому СРС должна стать эффективной и целенаправленной работой студента.

Концепцией модернизации российского образования определены основные задачи высшего образования - "подготовка квалифицированного работника соответствующего уровня и профиля, конкурентоспособного на рынке труда, компетентного, ответственного, свободно владеющего своей профессией и ориентированного в смежных областях деятельности, способного к эффективной работе по специальности на уровне мировых стандартов, готового к постоянному профессиональному росту, социальной и профессиональной мобильности".

Решение этих задач невозможно без повышения роли самостоятельной работы студентов над учебным материалом, усиления ответственности преподавателей за развитие навыков самостоятельной работы, за стимулирование профессионального роста студентов, воспитание творческой активности и инициативы.

К современному специалисту в области медицины общество предъявляет достаточно широкий перечень требований, среди которых немаловажное значение имеет наличие у выпускников определенных

Навыков (компетенций) и умения самостоятельно добывать знания из различных источников, систематизировать полученную информацию, давать оценку конкретной профессиональной ситуации. Формирование такого умения происходит в течение всего периода обучения через участие студентов в практических занятиях, выполнение контрольных заданий и тестов, написание курсовых и выпускных квалификационных работ. При этом самостоятельная работа студентов играет решающую роль в ходе всего учебного процесса.

1.2. Компетенции, вырабатываемые в ходе самостоятельной работы обучающихся по дисциплине «ДЕТСКАЯ ЧЕЛЮСТНО-ЛИЦЕВАЯ ХИРУРГИЯ»

№ п/п	№ компетенции	Формулировка компетенции
1	ОПК-2	Способен анализировать результаты собственной деятельности для предотвращения профессиональных ошибок
	иОПК-2.2	Демонстрирует способность анализировать свою профессиональную деятельность с позиций ее соответствия нормативным и профессиональным стандартам
	иОПК-2.3	Применяет свой и коллективный опыт при решении поставленных задач для предотвращения ошибок в профессиональной сфере
2	ОПК-5	Способен проводить обследование пациента с целью установления диагноза при решении профессиональных задач
	иОПК-5.1	Способен использовать методы сбора анамнеза, объективного обследования стоматологического пациента; результаты специальных и дополнительных методов исследования для диагностики и дифференциальной диагностики стоматологических заболеваний
	иОПК-5.2	Демонстрирует способность проводить и интерпретировать данные первичного и повторных осмотров пациента, обосновывать необходимость и объем лабораторных, инструментальных и дополнительных методов исследования с целью установления диагноза при решении профессиональных задач
	иОПК-5.3	Разрабатывает алгоритм обследования пациента для установления диагноза при решении профессиональных задач
3	ОПК-6	Способен назначать, осуществлять контроль эффективности и безопасности немедикаментозного и медикаментозного лечения при решении профессиональных задач
	иОПК-6.1	Демонстрирует знания о лекарственных препаратах и видах

		немедикаментозного лечения
	иОПК-6.2	Способен применить знания о медикаментозных и немедикаментозных методах лечения для назначения лечения
	иОПК-6.3	Способен осуществить контроль эффективности и безопасности назначенного лечения
4	ОПК-7	Способен организовывать работу и принимать профессиональные решения при неотложных состояниях, в условиях чрезвычайных ситуаций, эпидемий и в очагах массового поражения
	иОПК-7.2	Пользуется методами оказания помощи при неотложных состояниях, в условиях чрезвычайных ситуаций, эпидемий и в очагах массового поражения
	иОПК-7.3	Оказывает медицинскую помощь в экстренной и неотложной формах при острых стоматологических заболеваниях, состояниях, обострении хронических заболеваний, представляющих угрозу жизни пациента или без явных признаков угрозы жизни пациента в условиях чрезвычайных ситуаций, эпидемий и в очагах массового поражения
5	ПК-1	Проведение обследования пациента с целью установления диагноза
	иПК-1.1	Получение информации от пациентов (их родственников/ законных представителей)
	иПК-1.2	Интерпретация результатов сбора информации от пациентов (их родственников / законных представителей)
	иПК-1.3	Интерпретация данных первичного и повторного осмотров, результатов лабораторных, инструментальных методов исследования и заключений консультаций врачей-специалистов
	иПК-1.4	Интерпретация данных дополнительных обследований пациентов (включая рентгенограммы, телерентгенограммы, радиовизиограммы, ортопантограммы, томограммы (на пленочных и цифровых носителях))
	иПК-1.5	Разработка алгоритма постановки предварительного диагноза и установление предварительного диагноза
	иПК-1.6	Разработка алгоритма постановки окончательного диагноза, постановка окончательного диагноза
6	ПК-2	Проведение всех видов лечения стоматологическому пациенту с соблюдением принципов эффективности и безопасности
	иПК-2.1	Лечение заболеваний зубов, пародонта, костной ткани челюстей, периферической нервной системы челюстно-лицевой области, височно-челюстного сустава, слюнных желез
	иПК-2.5	Оказание медицинской помощи в экстренной и неотложной формах при острых стоматологических заболеваниях, состояниях, обострении хронических заболеваний, представляющих угрозу жизни пациента или без явных признаков угрозы жизни пациента
	иПК-2.6	Подбор вида местной анестезии/обезболивания. Оценка возможных осложнений, вызванных применением местной анестезии
	иПК-2.7	Подбор лекарственных препаратов для лечения стоматологических заболеваний. Формирование комплексного плана лечения пациента при стоматологических заболеваниях
	иПК-2.11	Оказание квалифицированной медицинской помощи по специальности с использованием современных методов лечения, разрешенных для применения в медицинской практике
	иПК-2.12	Оказание медицинской помощи пациентам при острых и хронических одонтогенных воспалительных процессах, обострении хронических заболеваний челюстно-лицевой области
7	ПК-6	Организационно-управленческая деятельность
	иПК-6.1	Ведение медицинской документации
	иПК-6.3	Проведение экспертизы временной нетрудоспособности пациентов, нетрудоспособности по уходу за больным ребенком, определение медицинских показаний к трудоустройству, переводу на облегченные условия труда, санаторно-курортному лечению
	иПК-6.5	Составление плана работы и отчета о своей работе

2. Цели и основные задачи СРС

Ведущая цель организации и осуществления СРС должна совпадать с целью обучения студента – подготовкой специалиста (или бакалавра) с высшим образованием. При организации СРС важным

и необходимым условием становятся формирование умения самостоятельной работы для приобретения знаний, навыков и возможности организации учебной и научной деятельности. Целью самостоятельной работы студентов является овладение фундаментальными знаниями, профессиональными умениями и навыками деятельности по профилю (компетенциями), опытом творческой, исследовательской деятельности. Самостоятельная работа студентов способствует развитию самостоятельности, ответственности и организованности, творческого подхода к решению проблем учебного и профессионального уровня.

Задачами СРС в плане формирования вышеуказанных компетенций являются:

- систематизация и закрепление полученных теоретических знаний и практических умений студентов;
- углубление и расширение теоретических знаний;
- формирование умений использовать нормативную, правовую, справочную документацию и специальную литературу;
- развитие познавательных способностей и активности студентов: творческой инициативы, самостоятельности, ответственности и организованности;
- формирование самостоятельности мышления, способностей к саморазвитию, самосовершенствованию и самореализации;
- развитие исследовательских умений;
- использование материала, собранного и полученного в ходе самостоятельных занятий на семинарах, на практических и лабораторных занятиях, при написании контрольных (и выпускной квалификационной работ), для эффективной подготовки к итоговым зачетам, экзаменам, государственной итоговой аттестации и первичной аккредитации специалиста.

3. Виды самостоятельной работы

В образовательном процессе по дисциплине «**ДЕТСКАЯ ЧЕЛЮСТНО-ЛИЦЕВАЯ ХИРУРГИЯ**» выделяется два вида самостоятельной работы – аудиторная, под руководством преподавателя, и внеаудиторная.

Внеаудиторная самостоятельная работа выполняется студентом по заданию преподавателя, но без его непосредственного участия.

Основными видами самостоятельной работы студентов без участия преподавателей являются: подготовка докладов/устных реферативных сообщений, решение ситуационных задач.

3.1. Перечень тематик докладов/устных реферативных сообщений для текущего контроля успеваемости (по выбору преподавателя и/или обучающегося)

Тема 1. Методы обследования в детской челюстно-лицевой хирургии

1. Особенности проведения клинического стоматологического обследования детей и подростков в детской челюстно-лицевой хирургии
2. Деонтология в практике детского челюстно-лицевого хирурга
3. Основные психологические приёмы контакта врача с тяжелобольным ребёнком и его родителями.
4. Оценка физического и умственного развития и их соответствия возрасту ребенка.

Тема 2. Болезни височно-нижнечелюстного сустава у детей.

1. Классификация заболеваний височного нижнечелюстного сустава у детей
2. Консервативные методы лечения заболеваний височного нижнечелюстного сустава у детей
3. Современные хирургические методы лечения заболеваний височного нижнечелюстного сустава у детей. Применение компрессионно-дистракционного остеогенеза у детей.
4. Юношеская дисфункция височно-нижнечелюстного сустава. Этиология, патогенез, клиника, диагностика, лечение.

Тема 3. Травмы челюстно-лицевой области у детей

1. Особенности повреждения костей лицевого скелета у детей.
2. Особенности первичной хирургической обработки ран челюстно-лицевой области у детей
3. Виды обезболивания в детской челюстно-лицевой хирургии

Тема 4. Врожденные заболевания лица и шеи, челюстных и лицевых костей у детей

1. Причины врожденных заболеваний челюстно-лицевой области у детей
2. Возрастные показания к хирургическому лечению.
3. Диспансеризация детей с врожденными расщелинами верхней губы и неба.

Тема 5. Новообразования челюстно-лицевой области у детей.

- 1.Замещение дефектов мягких и твердых тканей челюстно-лицевой области после хирургического лечения доброкачественных новообразований челюстно-лицевой области.
- 2.Современные методы консервативного новообразований у детей

Тема 6. Медикаментозное лечение больных с патологией челюстно-лицевой области.

Методы оказания помощи при неотложных состояниях, чрезвычайных ситуациях, эпидемиях и в очагах массового поражения

- 1.Методы оказания помощи при неотложных состояниях, чрезвычайных ситуациях, эпидемиях и в очагах массового поражения
- 2.Показания и противопоказания к назначению лекарственных препаратов и немедикаментозных методов лечения.
3. Неотложная хирургическая помощь в экстремальных ситуациях

Темы рефератов могут быть предложены преподавателем из вышеперечисленного списка, а также обучающимся в порядке личной инициативы по согласованию с преподавателем

3.2. Перечень ситуационных задач для текущего контроля успеваемости

Тема 1. Методы обследования в детской челюстно-лицевой хирургии

Ситуационная задача 1

Девушка М, 15 лет. Жалобы на боль в области нижней челюсти с двух сторон, кровотечение из полости рта, невозможность плотного смыкания зубных рядов. Из анамнеза: около получаса назад в драке получила удар кулаком в область нижней челюсти справа. Сознания не теряла.

- 1.Опишите рентгенограмму
- 2.Укажите, какие дополнительные диагностические мероприятия необходимы для уточнения диагноза. Укажите возможные результаты дополнительного обследования.

Ответы

- 1.На ортопантограмме определяются две линии перелома тела нижней челюсти, проходящие на уровне зачатков зубов 38 и 48.
- 2.Осмотр лица с целью выявления асимметрии нижнего отдела лица, внешних повреждений кожи лица, гематомы в области удара.

Ситуационная задача 2

Больная жалуется на боли и припухлость в области нижней челюсти слева, затрудненное открывание рта, головокружение.Объективная картина соответствует перелому нижней челюсти. Какие дополнительные методы обследования необходимо назначить для уточнения диагноза?

Ответ:

Панорамная рентгенография, рентгенография нижней челюсти в трех проекциях

Ситуационная задача 3

Ребенок 5 лет обратился в клинику с жалобами на боль и припухлость в области щеки слева. Со слов мамы, 2 часа назад упал, катаясь на санках. Сознания не терял, тошноты и рвоты не было. Сохраняется отечность левой подглазничной области и гематома нижнего века левого глаза. При пальпации определяется ступенька по нижнеглазничному краю слева. Признаков воспаления нет.

1. Какие дополнительные методы обследования необходимы для постановки диагноза?
- 2.Поставьте диагноз.

Ответ.

1. Рентгенография нижней челюсти в прямой проекции, рентгенография придаточных пазух носа
2. Перелом левой скуловой кости со смещением.

Ситуационная задача 4

Ребенок П., 7 лет. Жалобы на деформацию нижнего отдела лица и затрудненное открывание рта. Анамнез заболевания: 5 лет назад больной получил травму подбородка (удар качелями). К врачу не обращались. Через 2 года обратили внимание на затрудненное открывание рта, которое постепенно нарастало. В последующем появились асимметрия лица и западение подбородочного отдела. В настоящее время рот открывается до 1,3 см.

- 1.Предложите план дополнительного обследования с указанием ожидаемых результатов.

Ответ

- 1.Рентгенологическое обследование:

Ортопантограмма - деформация правой и левой суставных головок и мышечковых отростков нижней челюсти. Укорочены и расширены ветви челюсти. У основания мышечковых отростков и

в проекции нижнечелюстной вырезки определяются костные выросты. Правый и левый углы челюсти гипертрофированы.

Томография суставов (при привычном положении нижней челюсти и максимальном опускании нижней челюсти) и обзорный снимок нижней челюсти в прямой проекции.

Ситуационная задача 5

Большая К., 6 лет. Жалобы на ограничение открывания рта.

Анамнез: данный симптом был обнаружен в возрасте 2 лет. С ростом ребенка объем движения нижней челюсти уменьшался.

При обследовании ребенка выявлены мягкие атрофические рубцы на коже левой околоушно-жевательной области и в проекции левого тазобедренного сустава.

На основании жалоб, анамнеза и имеющихся рисунков:

1. Опишите местный статус.

2. Опишите рентгенограмму и поставьте клинический диагноз.

Ответ

1. При внешнем осмотре определяется нарушение конфигурации нижней трети лица за счет смещения средней линии подбородка влево. Правая половина нижней трети лица уплощена, левая выглядит припухшей. Левый угол рта несколько растянут. Открывание рта резко ограничено - в пределах 0,2-0,3 см. Со стороны полости рта - слизистая обычной окраски, умеренно увлажнена. Адентия зубов 5.1, 5.2, 6.1, 6.2 и 8.1. Смещение нижней челюсти (по уздечкам) влево на 1/2 коронки центрального резца.

2. На ортопантограмме определяется укорочение и утолщение левой ветви челюсти. Левый венечный отросток укорочен. Левый мышелковый отросток резко деформирован, укорочен, головка отсутствует. Суставная щель неравномерная. В области нижнечелюстной вырезки определяется шиловидное костное разрастание. Правый височно-нижнечелюстной сустав без особенностей.

Тема 2. Болезни височно-нижнечелюстного сустава у детей.

Ситуационная задача 1

Больной Л. 15 лет, обратился с жалобами на резкую боль при открывании рта в области левого уха, припухлость, повышение температуры тела до 37,4°C. Из анамнеза: накануне на правой стороне долго жевал вяленую рыбу.

Объективно: Асимметрия лица за счет отека мягких тканей левой впередишной области, кожа гиперемирована, напряжена, инфильтрат мягкий, малоблезненный.

Резкая боль в левом височно-нижнечелюстном суставе при открывании рта. Рот открывается на 1 см. Прикус: глубокое резцовое перекрытие. Дентин обнажен гладкий пигментированный, высокочувствительный на раздражители дентин у фронтальных зубов и клыков, на вестибулярной поверхности в пришеечной области фронтальных зубов верхней челюсти отмечаются дефекты эмали с гладкими, сходящимися стенками, резкая болезненность при зондировании, от холодных раздражителей. Разрушение коронок 24, 25, 48 зубов, композитные пломбы не восстанавливают анатомическую форму 26 и 27 зубов.

О О R O R R П П R

18 17 16 15 14 13 12 11 | 21 22 23 24 25 26 27 28

48 47 46 45 44 43 42 41 | 31 32 33 34 35 36 37 38

R O O П O O O

1. Поставьте развернутый стоматологический диагноз.

2. Выберите оптимальный современный способ ортопедического лечения.

Ответ

1. Острый артрит левого ВНЧС. Хронический периодонтит 24, 25, 26, 27, 48 зубов.

Клиновидные дефекты 13, 12, 11, 21, 22, 23. Вторичная частичная адентия верхней и нижней челюсти 2 класс по Кеннеди.

2. Частичный съемный протез на нижнюю челюсть, мостовидные протезы с опорой на 17 – 13, 23 – 26, восстановление анатомической формы зубов вкладками или коронками.

Ситуационная задача 2

Большая В., 16 лет обратилась с жалобами на ноющие боли и хруст при широком открывании рта в правом височно-нижнечелюстном суставе.

Анамнез: боли появились в течение недели, хруст замечала и раньше при зевании и энергичном жевании. Из анамнеза: несколько лет назад по поводу острой боли лечила 16 и удалила 15. Жует преимущественно на левой стороне.

При осмотре отмечена незначительная асимметрия лица за счет различной выраженности носогубных складок и развития собственно жевательной мышцы. Открывание рта - 4 см. Хруст и боль в правом височно-нижнечелюстном суставе при боковых движениях нижней челюсти и широком открывании рта. Прикус – ортогнатический.

16 зуб наклонен в сторону дефекта, изменен в цвете, на жевательно-передней поверхности цементная пломба, расположенная значительно ниже краев эмали, контактный пункт отсутствует. Неприятные ощущения при перкуссии. Пальпация альвеолярного отростка безболезненна.

П П

18	17	16	15	14	13	12	11		21	22	23	24	25	26	27	28
48	47	46	45	44	43	42	41		31	32	33	34	35	36	37	38

С О

На рентгенограмме правого височно-нижнечелюстного сустава отмечается незначительная деформация головки суставного отростка, экзостоз.

На внутриротовой рентгенограмме в полости и устьях корневых каналов медиального корня 16 зуба отмечается рентгенконтрастное вещество, дистальный канал заполнен до верхушечного отверстия. В периапикальной области медиального корня – очаг просветления костной ткани округлой формы с четкими контурами Д - 4 мм, у вершины межкорневой перегородки – остеопороз.

1. Поставьте развернутый стоматологический диагноз.
2. Составьте план лечения.
3. Перечислите современные методы лечения 16 зуба, противопоказания к консервативному лечению.

Ответ

1. Деформирующий артрозо-артрит правого височно-нижнечелюстного сустава I степени. Хронический гранулематозный периодонтит медиального корня 16. Вторичная частичная адентия нижней челюсти 3 класс по Кеннеди.
2. План лечения: лечение патологии ВНЧС. Эндодонтическое лечение 46. Восстановление анатомической формы I и целостности зубного ряда. Обучение равномерному распределению жевательной нагрузки.
3. Способы лечения 16:
Удаление. Гемисекция с удалением медиального корня. Эндодонтическое лечение и пломбирование медиальных каналов, депофорез гидроокиси меди – кальция.

Ситуационная задача 3

Больной 15 лет после длительного лечения зуба под анестезией не может закрыть рот. Из анамнеза: направлен на депульпирование 27 при подготовке к протезированию. После анестезии долго сидел с широко открытым ртом, так как хотел закончить лечение в одно посещение. При попытке закрыть рот появилась резкая боль в височно-нижнечелюстных суставах. При пальпации переднего края ветви нижней челюсти со стороны полости рта пальпируется сместившийся кпереди венечный отросток. Прикус открытый. На боковой рентгенограмме черепа определяются головки нижней челюсти, расположенные на переднем скате суставного бугорка.

О О О О О

18	17	16	15	14	13	12	11		21	22	23	24	25	26	27	28

О О О О О

27. выдвинут, на жевательной поверхности трепанационное отверстие, в полости зуба – тампон с запахом гвоздичного масла, раскрыты устья каналов. На внутриротовой рентгенограмме щечные корни 27 искривлены, каналы облитерированы в околоверхушечной трети.

1. Поставьте развернутый стоматологический диагноз.
2. В чем тактическая ошибка врача?
3. Окажите неотложную помощь.

Ответ

1. Двусторонний передний вывих нижней челюсти. Феномен Попова – Годона 27.
2. С учетом возраста и состояния зубо-челюстного аппарата (отсутствие жевательных зубов) врач не должен был перегружать ВНЧС, спланировать лечение 27 поэтапно.

3. Вправление вывиха методом Гиппократова, подбородочная праща на 2-3 недели. Щадящий режим откусывания и жевания. Согревающие компрессы на область суставов с 3-х суток. При повторных вывихах применение ортопедических аппаратов, ограничивающих открывание рта (Петросова, Бургундского и Ходоровича и др.)

Ситуационная задача 4

Больной, 18 лет, обратился с жалобами на резкое ограничение открывания рта. Стоматолог не может производить санацию полости рта. В раннем детстве перенес остеомиелит тела нижней челюсти. В настоящее время выражена деформация нижнего отдела лица. Прикус перекрестный.

Вопросы:

1. О каких видах патологии ВНЧС можно думать?
2. Опишите возможные варианты лечения.

Ответы:

1. На основании жалоб и анамнеза можно предположить у больного анкилоз ВНЧС.

2. При лечении фиброзного анкилоза ВНЧС возможны варианты:

Консервативного лечения – активная механотерапия аппаратами типа Дарсисака, физиолечение с гидрокортизоном или лидазой, но эта попытка может быть малоэффективной. Необходимы хирургические методы лечения.

Ситуационная задача 5

Ребенок, 12 лет, широко открыл рот при зевании и не смог его закрыть.

При осмотре отмечается открытый рот, из него самопроизвольно вытекает слюна. При рентгенологическом исследовании ВНЧС определяется расположение суставных головок мышечных отростков нижней челюсти впереди от суставных бугорков височных костей.

Поставьте диагноз и предложите план лечения.

Ответ.

Острый передний двусторонний вывих нижней челюсти. Вправление вывиха следует производить, введя пальцы врача в полость рта пациента и поместив их на выступающие под слизистой венечные отростки. Приложив усилие, направленное книзу и кзади вправить вывихнутую нижнюю челюсть.

Тема 3. Травмы челюстно-лицевой области у детей.

Ситуационная задача 1

Больной Н. 16 лет, обратился с жалобами на припухлость нижней и верхней губ, на приступообразные боли иррадирующего характера в области фронтальных зубов верхней челюсти.

Из анамнеза выявлено, что 5 часов тому назад получил удар в лицо. Сознание не терял, тошноты не было.

Объективно: отек мягких тканей верхней и нижней губы. На красной кайме верхней губы - рана глубиной около 1 см. Рот открывается в полном объеме. Перелом коронки 21 зуба в области латерального угла коронки, корневая пульпа обнажена, резкая боль от прикосновения, на температурные раздражители. 11 смещен в небную сторону, резкая боль при перкуссии, из-под десны сукровичное отделяемое. Скол медиального угла режущего края в пределах дентина 12 зуба, зондирование болезненно. Клыки, премоляры и моляры верхней челюсти устойчивы, интактны. Слизистая оболочка полости рта без видимых патологических изменений.

18 17 16 15 14 13 12 11 | 21 22 23 24 25 26 27 28
48 47 46 45 44 43 42 41 | 31 32 33 34 35 36 37 38

П П

1. Поставьте развернутый стоматологический диагноз.
2. Окажите неотложную помощь.

Ответ.

1. Рвано – ушибленная рана верхней губы. Перелом коронки 21, 12. Острый травматический пульпит 21. Неполный вывих, дистопия 11.

2. ПХО раны верхней губы. Репозиция 11, фиксация фронтальных зубов верхней челюсти шиной-капшой, проволочной шиной и др. 21 - экстирпация пульпы, пломбирование корневого канала, его подготовка для реставрации или последующего протезирования.

Профилактика столбняка: 1. введение противостолбнячного анатоксина (БСА) под лопатку подкожно 1 мл без проведения пробы или 2. введение противостолбнячной сыворотки (БСС) в плечо подкожно 3000МЕ после проведения пробы.

Ситуационная задача 2

После ожога кислотой у больной, 40 лет, определяются множественные рубцы слизистой оболочки щечной области справа, приведшие к ограничению открывания рта. Установлен диагноз - рубцовая контрактура нижней челюсти справа (мукозогенная).

- 1.Поставьте диагноз.
- 2.Наметьте план хирургического лечения.

Ответ

- 1.Мукозогенная контрактура нижней челюсти.
- 2.Принцип хирургического вмешательства – рассечение рубцов с пластическим замещением образовавшегося дефекта.

Ситуационная задача 3

Ребенок , 10 лет, поступил в клинику через 30 часов после укуса собаки. Имеется дефект нижней губы справа, размером 4,0х3,0 см

- 1.Поставьте диагноз.
- 2.Составьте план хирургического и медикаментозного лечения.

Ответ

- 1.Посттравматический дефект нижней губы (укушенная рана).
- 2.Тщательная антисептическая и хирургическая обработка раны до кровотока тканей. Выполняются дугообразные разрезы слизистой оболочки с дополнительными разрезами в виде “Z” у основания этих разрезов. Накладываются кетгутовые швы на мышечный слой, наружная рана закрывается перемещением двух встречных треугольных лоскутов с углами боковых разрезов 30° и 90°, выкроенных в области подбородка, т.е. у нижнего края раны. Необходимо провести курс прививок антирабической сыворотки.

Назначение антибактериальной терапии.

Ситуационная задача 4

У ребенка, имеется дефект мягких тканей лобной области после ожога III степени. Верхняя граница дефекта начинается от начала волосистой части головы, боковые границы - в месте перехода лобной области в височные, нижняя граница - в области надбровья. Глубина дефекта на уровне кожи и подкожно-жировой клетчатки.

- 1.Какой вид хирургического лечения показан в данном случае?
- 2.Имеет ли значение давность образования дефекта для предстоящей операции?

Ответ

- 1.В данном случае для устранения дефекта тканей лобной области показано закрытие свободным кожным трансплантатом, взятым с живота или плеча.
- 2.Гранулирующую поверхность после ожогов III степени желательно закрывать как можно раньше

Ситуационная задача 5

В клинику обратился больной 17 лет с жалобами на боль в области тела нижней челюсти справа, усиливающиеся при ее движении, жевании, неправильное смыкание зубов.

Из анамнеза: 5 часов назад избит неизвестными, сознание не терял, рвоты, тошноты не было, ретроградной амнезии не определяется.

Общее состояние больного удовлетворительное, АД 120/80 мм рт ст, пульс 76 ударов в минуту. Дыхание везикулярное, живот мягкий, безболезненный при пальпации. Травматических повреждений опорно-двигательного аппарата не выявлено.

При наружном осмотре челюстно-лицевой области определяется нарушение конфигурации лица, за счет травматического отека мягких тканей в области тела нижней челюсти справа. При открывании рта подбородок смещается вправо от средней линии.

При осмотре полости рта обнаружен разрыв слизистой оболочки альвеолярного отростка между 46 и 45. 45 розового цвета, перкуссия резко болезненна. Перелом коронки 44 со вскрытием полости зуба, пульпа зияет, резкая боль при зондировании. Бугорковый контакт жевательных зубов нижней челюсти справа, в центральном отделе нижней челюсти контакт между зубами антагонистами отсутствует.

На ОПГ определяется линия просветления тела нижней челюсти между 46 и 45, и линия просветления в косом направлении корня 44.

1. Поставьте развернутый стоматологический диагноз.
2. За счет каких мышц произошло смещение отломков?
3. Назовите консервативные методы иммобилизации отломков.
4. Определите объем стоматологического вмешательства.
5. Укажите оптимальные сроки и метод протезирования.

Ответ.

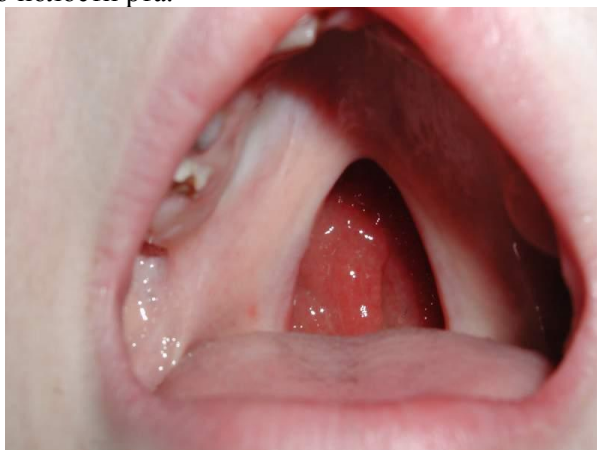1. Перелом тела нижней челюсти справа между 46 и 45 □ Косой перелом корня, острый травматический периодонтит 45. Перелом коронки, острый травматический пульпит 44 □
2. Меньший отломок смещается вверх под действием мышц, поднимающих нижнюю челюсть, и внутрь за счет медиальной крыловидной мышцы. Большой отломок сместится вниз под действием мышц, опускающих нижнюю челюсть, и собственной массы и в сторону перелома под действием одностороннего сокращения латеральной крыловидной мышцы и частично медиальной, а так же мышц дна полости рта.
3. Назубные шины: гнутые проволочные шины Тигерштедта, ленточная шина Васильева. Назубно-десневые шины.
4. Местное обезболивание, удаление 45, депульпирование 44, шинирование.
5. После консолидации отломков костной ткани в области перелома изготовить мостовидный протез с опорой на коронку 46 и штифтовую вкладку 44.

Тема 4. Врожденные заболевания лица и шеи, челюстных и лицевых костей у детей

Ситуационная задача 1

Ребёнок В., 6 лет.

Со слов мамы ребёнок родился в срок. Вес при рождении 3300 г. На фотографии представлен верхний отдел собственно полости рта.



1. Опишите st. localis (см. рис.).
2. Поставьте диагноз.
3. Перечислите функциональные нарушения при этой патологии.
4. Назовите современные методы лечения данной патологии

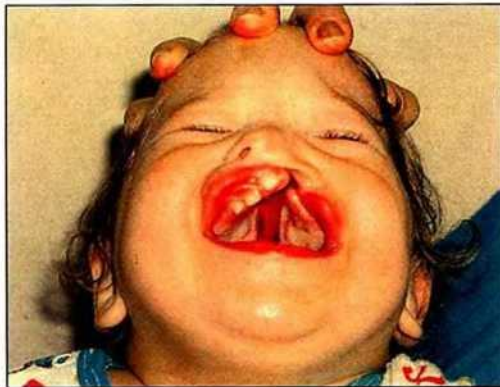Ответ

1. Имеет место щелевидный дефект мягкого и частично твёрдого нёба, хронические гипертрофические разрастания слизистой оболочки носоглотки грибовидной формы. Ширина расщелины по линии А 1,8 – 2 см, фрагменты мягкого нёба укорочены.
2. Врождённая неполная расщелина твёрдого и мягкого нёба.
3. Нарушены функции сосания, глотания, внешнего дыхания, речи.

4. Уранопластика в 4 - 6 лет, с 3х-летнего возраста занятия с логопедом и ортодонтическое лечение в до - и послеоперационном периоде.

Ситуационная задача 2

Ребенок К., 1 год. Со слов мамы ребенок родился в срок. Вес при рождении 3300 г. На фотографии представлен верхний отдел собственно полости рта.



- 1.Опишите st. localis (см. рис.).
- 2.Поставьте диагноз.
- 3.Укажите анатомические и функциональные нарушения, имеющие место при данной патологии.
- 4.Назовите современные методы лечения данной патологии

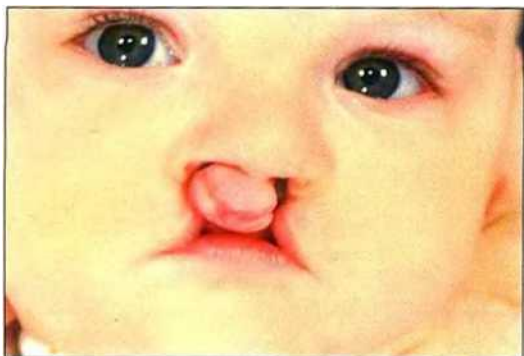Ответ.

- 1.Имеет место щелевидный дефект верхней губы, альвеолярного отростка слева, дефект твердого и мягкого неба, врожденная деформация и уплощение крыла носа слева.
- 2.Врожденная полная левосторонняя расщелина верхней губы, альвеолярного отростка, твердого и мягкого неба.
3. место щелевидный дефект верхней губы, альвеолярного отростка, твердого и мягкого неба, укорочение фрагментов верхней губы, врожденная деформация и уплощение крыла носа слева, укорочение мягкого неба, недостаточность небо-глоточного затвора. Нарушены функции сосания, жевания, глотания, внешнего дыхания и речи.
- 4.Хирургическое лечение:
 - хейлопластика слева в 6-12 месяцев
 - велоластика в 1,5-2 года, уранопластика в 3,5-4,5 года (или радикальная уранопластика в 4-6 лет)
 - костная аутоластика расщелины альвеолярного отростка верхней челюсти слева в 7-9 лет.
 - реконструктивная ринохейлопластика в 12-14 лет.
 - Ортодонтическое лечение с 3-летнего возраста до 12-14 лет.
 - Логотерапия.

Ситуационная задача 3

Ребенок R, 5 месяцев.

Со слов мамы родился в срок, вес при рождении 2800 г. Находится на искусственном вскармливании.



- 1.Опишите st. localis (см. рис.).
- 2.Поставьте диагноз.

3. Назовите современные методы лечения данной патологии

Ответ.

1. Имеет место двухсторонний щелевидный дефект верхней губы, альвеолярного отростка, твердого и мягкого неба, врожденная деформация и уплощение крыльев носа

2. Врожденная полная двухсторонняя расщелина верхней губы, альвеолярного отростка, твердого и мягкого неба.

3. Хирургическое лечение:

-хейлопластика;

-велопластика;

-уранопластика;

-костная аутопластика расщелины альвеолярного отростка верхней челюсти;

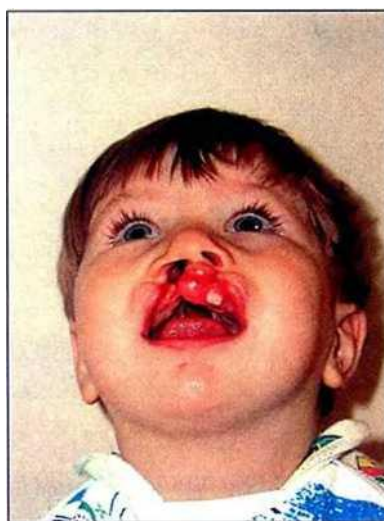-реконструктивная ринохейлопластика.

Ситуационная задача 4

Ребенок В., 5,5 месяцев.

Со слов мамы родился в срок с весом 2600 г с дефектом, представленным на данной фотографии.

Лечение не проводилось.



1. Опишите st. localis (см. рис.).

2. Поставьте диагноз.

3. Составьте план комплексного лечения и реабилитации ребенка.

Ответ.

1. Имеет место двухсторонний щелевидный дефект верхней губы, дефект альвеолярного отростка справа, дефект твердого и мягкого неба, врожденная деформация и уплощение крыла носа справа, укорочение мягкого неба, недостаточность небно-глоточного затвора.

2. Врожденная двухсторонняя расщелина верхней губы (полная справа, неполная слева с деформацией кожно-хрящевого отдела носа), альвеолярного отростка справа, твердого и мягкого неба.

3. Хирургическое лечение:

-хейлопластика;

-велопластика, уранопластика вторым этапом (или радикальная уранопластика в один этап);

-костная аутопластика расщелины альвеолярного отростка верхней челюсти;

-реконструктивная ринохейлопластика.

Ситуационная задача 5

У участкового стоматолога на диспансерном учете состоит ребенок с врожденной полной односторонней расщелиной верхней губы, твердого и мягкого неба. Из анамнеза матери: на восьмой недели беременности болела гриппом, последние 5 лет работала на заводе биомедпрепаратов, жилищные условия удовлетворительные, вредные привычки отсутствуют, хронические заболевания не выявлены.

3. Укажите объем и сроки хирургического вмешательства при данной патологии.

Ответ

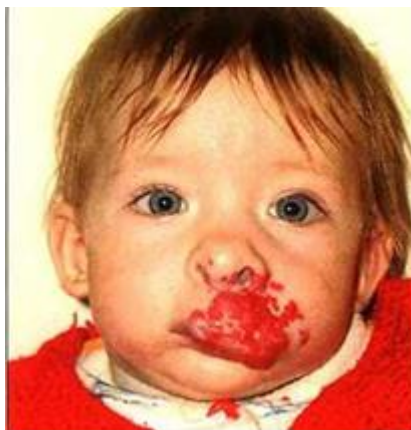3. Проведение пластики верхней губы в возрасте 4 - 6 месяцев с использованием методов линейных, треугольных, четырехугольных кожных лоскутов. Ранняя пластика неба (по показаниям в 3 - 4 года) при одновременном ортодонтическом лечении.

Оптимальный возраст для хирургического лечения расщелин неба 6 - 7 лет, так как ранние операции на твердом небе способствуют задержке роста верхней челюсти. Полную коррекцию кожно-хрящевого отдела носа следует осуществлять в 14-16 лет.

Тема 5. Новообразования челюстно-лицевой области у детей

Ситуационная задача 1

В клинику направлен ребенок Б. 6 месяцев с наличием новообразования верхней губы. Со слов мамы новообразование имелось сразу при рождении, увеличивается с ростом ребенка.



1. Опишите внешний вид ребенка.

2. Поставьте диагноз.

Предложите современный метод лечения

Ответ.

1. Сосудистое новообразование в области верхней и нижней губ, носогубного треугольника, кожно-хрящевого отдела носа, выступающее над поверхностью кожи, ярко-красной окраски.

2. Предварительный диагноз - сосудистое новообразование (капиллярная гемангиома) указанной локализации.

3. Лечение комплексное и поэтапное. Показаны СВЧ ЭМП гипертермия без предварительной ангиографии и эндоваскулярной окклюзии, криодеструкция элементов сосудистого новообразования на слизистой и коже губы и носа, склерозирующая терапия в области кожно-хрящевого отдела носа, хирургическая коррекция.

Ситуационная задача 2

Ребенок П. 3 лет поступил в клинику с жалобами на наличие образования в области дна полости рта. При рождении ребенка отмечалась небольшая припухлость в правой подъязычной области размером с горошину. В роддоме поставлен диагноз: ретенционная киста. Образование увеличивалось с ростом ребенка. Опорожнения образования не наблюдалось. Местно: имеется опухолевидная припухлость, занимающая подъязычную область с обеих сторон. Дно полости рта куполообразно приподнято, язык занимает вынужденное положение - он смещен образованием кверху. Слизистая оболочка над образованием истончена, сквозь нее просвечивает мутное содержимое. Припухлость отмечается также и в подподбородочной области в виде гладкого опухолевидного образования, не спаянного с кожей.

1. На основании жалоб, анамнеза заболевания и представленного рисунка поставьте предварительный диагноз.

2. Предложите современный метод лечения и реабилитации ребенка.

Ответ.

1. Кистозная лимфангиома дна полости рта.

2. При воспалении лимфангиомы - противовоспалительная терапия. Лечение хирургическое - удаление лимфангиомы дна полости рта. В послеоперационном периоде обязательные занятия с логопедом.

Ситуационная задача 3

Ребенок. 14 лет обратился с жалобами на припухлость в обеих щечных областях.

Из анамнеза: асимметрию лица заметили в 10 лет. Постепенно с возрастом деформация нарастала, лечение не проводили.

При внешнем осмотре определяется сглаженность носогубных складок справа и слева. Пальпаторно в этих областях определяется выбухание костной ткани, безболезненное при пальпации (рис. 1). В полости рта: утолщение альвеолярного отростка верхней челюсти с вестибулярной стороны справа и слева на уровне зубов 1.4, 1.3, 1.2, 2.2, 2.3, 2.4, 2.5. Зубы 1.4, 1.3, 1.2, 2.2, 2.3, 2.4, 2.5 интактны. При пальпации патологические очаги плотные, безболезненные. Поверхность выбуханий гладкая, слизистая оболочка над ними в цвете не изменена (рис. 2) На коже шеи, поясницы участки гиперпигментации коричневого цвета, неправильной формы, не возвышающиеся над поверхностью кожи (рис. 3).

1. Поставьте клинический диагноз.

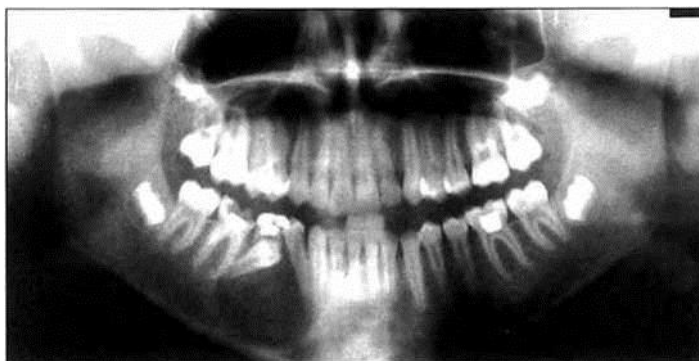
2. Предложите современные методы лечения

Ответ.

-Фиброзная дисплазия (Синдром Олбрайта). Диагноз поставлен на основании анамнеза заболевания (медленное течение, нарастание деформации по мере роста ребенка), данных клинико-рентгенологического обследования (утолщение альвеолярного отростка верхней челюсти с вестибулярной стороны справа и слева на уровне интактных зубов 1.4, 1.3, 1.2, 2.2, 2.3, 2.4, 2.5. Поверхность патологических очагов гладкая, слизистая оболочка над ними в цвете не изменена, при пальпации патологические очаги плотные, безболезненные. На коже шеи, поясницы участки гиперпигментации коричневого цвета, неправильной формы, не возвышающиеся над поверхностью кожи).

-Хирургическое лечение показано при эстетических нарушениях, нарушении функции (дыхания, зрения), быстром росте патологических очагов. Производится удаление патологической ткани по типу экскоклексии. В последующем больной нуждается в динамическом наблюдении, т.к. возможно два варианта послеоперационного течения:

Ситуационная задача 4



Больная Д. 13 лет обратилась с жалобами на появление асимметрии лица за счет припухлости щечной области справа.

При осмотре конфигурация лица изменена за счет припухлости в щечной области справа. Кожа в цвете не изменена, в складку собирается. Пальпация мягких тканей щечной и поднижнечелюстной областей справа безболезненна.

В полости рта определяется деформация альвеолярного отростка нижней челюсти справа в виде выбухания с четкими контурами округлой формы протяженностью от зуба 4.3 до зуба 4.6. Слизистая оболочка в области выбухания бледно-розового цвета. Пальпация безболезненна, однако в центре выбухания определяется участок податливости костной стенки.

1. Дайте название рентгенограммы и опишите ее.

2. Поставьте предварительный диагноз.

3. Укажите вид хирургического лечения.

Ответ.

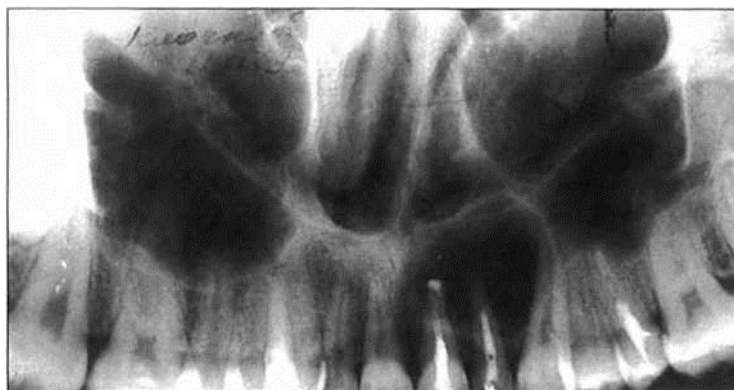1. Ортопантограмма. На рентгенограмме определяется очаг разрежения костной ткани округлой формы с достаточно четкими контурами, нижняя граница которого доходит до края нижней челюсти. Определяется также дистопия и ретенция зачатка зуба 4.5, коронковая часть которого расположена в полости образования; дистопия зуба 4.4, у которого периодонтальная щель на всем

протяжении дистальной поверхности корня не определяется. Имеется также причинный зуб 8.5, леченный ранее по поводу осложненного кариеса.

2.Одонтогенная воспалительная киста нижней челюсти справа. Хронический периодонтит зуба 8.5. Дистопия, ретенция зуба 4.5 и дистопия зуба 4.4.

3.Цистотомия с удалением причинного зуба 8.5.

Ситуационная задача 5



Больная Л. 15 лет обратилась с жалобами на появление припухлости в области альвеолярного отростка верхней челюсти слева и подвижность зуба 2.2.

При осмотре определяется выбухание в области альвеолярного отростка верхней челюсти с вестибулярной поверхности, округлой формы с четкими границами, протяженностью от зуба 1.2 до зуба 2.3.

Переходная складка сглажена, пальпация безболезненна, определяется податливость кортикальной пластинки в центре выбухания.

Зуб 2.2 имеет подвижность I-II степени, перкуссия безболезненна. Коронки зубов 2.1 и 2.2 изменены в цвете - более темные и тусклые по сравнению с коронками рядом стоящих зубов.

1. Назовите и опишите рентгенограмму.

2. Поставьте предварительный диагноз.

Составьте план лечения и реабилитации ребенка

Ответ.

1. На панорамной рентгенограмме верхней челюсти определяется очаг разрежения костной ткани округлой формы с четкими контурами протяженностью от зуба 2.1 до зуба 2.3. Корень зуба 2.2 запломбирован на 2/3, дно левой верхнечелюстной пазухи оттеснено кверху.

2. Одонтогенная воспалительная киста верхней челюсти слева. Хронический периодонтит зубов 2.1, 2.2.

План лечения:

эндодонтическое лечение зуба 2.1 (при показаниях зуба 2.3 и 1.1);

шинирование от зуба 1.3 по зуб 2.5;

хирургическое лечение - цистэктомия с резекцией верхушек корней зубов 2.1 и 2.2.

Тема 6. Медикаментозное лечение больных с патологией челюстно-лицевой области.

Методы оказания помощи при неотложных состояниях, чрезвычайных ситуациях, эпидемиях и в очагах массового поражения

Ситуационная задача 1

На химическом предприятии произошла производственная авария с выбросом в окружающую среду АОХВ, обнаружен пострадавший. Предъявляет жалобы на наличие раны в области шеи.

Каким способом будут применены медицинские средства защиты при оказании медицинской помощи пострадавшему.

Ответ

1. Проведение частичной санитарной обработки открытых участков тела, и одежды физическим способом (обработка раствором ПДФ, ИПП-8,9,11. одежду, обработка паром и кипячением).

Ситуационная задача 2

Больной, 84 лет, доставлен в клинику с жалобами на общее недомогание, потерю аппетита, головокружение, наличие трещин на губах и языке, свищевого хода с гнойным отделяемым на альвеолярном отростке нижней челюсти справа в области премоляров, наличие новообразования в

области первого моляра на слизистой оболочке альвеолярного отростка. Из анамнеза выяснено, что полтора месяца назад был перелом нижней челюсти в области 16,15, травму получил в зоне повышенной радиации (300 рад.), лечился в госпитале. При осмотре отмечается бледность кожи лица, наличие кровотока трещин на губах, участков некроза и покрытых зеленой слизью язв, новообразования на слизистой оболочке альвеолярного отростка в области первого моляра справа размером 2,0 x 3,0 см., плотно-эластической консистенции, наличие свищевого хода с гнойным отделяемым этой же локализации.

1. Поставьте предварительный диагноз.

2. Составьте план лечения

Ответ:

1. Комбинированное радиационное поражение лучевая болезнь - III период, постлучевой остеорадионекроз нижней челюсти справа.

2. Между новообразованием и свищевым ходом связи нет, т.к. новообразование, по всей вероятности, соответствует эпюлису, который больной обнаружил за два года до травмы, а свищевой ход сформировался по мере развития постлучевого остеорадионекроза.

Ситуационная задача 3

Пациенту Ж., 37 лет, поступившему в стационар с диагнозом карбункул подбородочной области слева, проведена первичная хирургическая обработка гнойного очага. Рана дренирована марлевой турундой с гипертоническим раствором. Пациенту назначена комплексная противовоспалительная терапия, включающая антибактериальные, нестероидные противовоспалительные и антигистаминные лекарственные средства, антикоагулянты, дезинтоксикационные средства, иммунокорректирующие препараты. При осмотре пациента утром лечащий врач констатировал, что, несмотря на проводимое лечение, его состояние не улучшилось. Объективно: конфигурация лица изменена за счет инфильтрата и отека подбородочной области слева, распространяющегося на прилежащие ткани щеки и поднижнечелюстной областей. Инфильтрат протяженностью 1,5 см болезненный при пальпации. Поднижнечелюстные, подподбородочные лимфатические узлы справа увеличены (0,4 x 0,5 см), болезненны, мягкой, эластичной консистенции, подвижны, с кожей и подлежащими тканями не спаяны. Кожа в области инфильтрата гиперемирована, отечна, спаяна с подлежащими тканями. На всем протяжении инфильтрата выполнен разрез, дренированный марлевой турундой с гипертоническим раствором. Рана закрыта стерильной повязкой с лейкопластырной фиксацией. На момент осмотра рана и повязка сухие, отделяемого под ранами нет. Общее состояние пациента средней тяжести. Температура тела 37,6 °С. Какие лекарственные средства на современном этапе способны наиболее эффективно обеспечить отток гнойного экссудата из раны?

Ответ:

На современном этапе наиболее эффективно создать отток гнойного экссудата из раны могут полиэтиленгликоли (левосин, левонорсин, левомиколь), обеспечивающие высокий осмотический эффект мазей на водорастворимой основе, который в 30 раз превышает таковой у гипертонических растворов.

Ситуационная задача 4

Пациент И., 27 лет, находится на лечении в отделении септической челюстно-лицевой хирургии по поводу острого одонтогенного остеомиелита нижней челюсти справа от зуба 4.8, осложненного абсцессом крыловидно-нижнечелюстного пространства. После проведения адекватной первичной хирургической обработки гнойного очага пациенту лечащим врачом была назначена комплексная противовоспалительная терапия, включающая антибактериальные, нестероидные противовоспалительные антигистаминные лекарственные средства, а также ежедневные перевязки.

1. Какие медикаментозные средства следует использовать при перевязках для инстиляции гнойной раны в фазе пролиферации и регенерации?

2. Какие виды антисептиков при лечении гнойной раны должны применяться в фазе регенерации?

3. Как обеспечить контроль за безопасностью и эффективностью назначенного лечения?

Ответ:

1. Для инстиляции гнойной раны в фазе пролиферации и регенерации используют изотонические растворы с анестетиками, ферменты, антисептики, антибиотики.

2. В фазе пролиферации и регенерации должны применяться следующие виды антисептики гнойной раны: химико-биологическая, биохимическая.

3. Назначать лекарственные препараты согласно клиническим рекомендациям, стандартам и инструкциям

Ситуационная задача 5

Пациентка Г., 57 лет, находится на лечении в отделении септической челюстно-лицевой хирургии по поводу острого одонтогенного остеомиелита нижней челюсти фронтального отдела от зубов 3.1, 4.1, осложненного флегмоной дна полости рта. Пациентке была проведена первичная хирургическая обработка гнойного очага, удалены причинные зубы 3.1 и 4.1.

1. Под каким методом обезболивания следует проводить хирургического лечение?

2. Какую схему комплексной терапии следует назначить пациентке в указанной клинической ситуации?

Ответ:

1. Внутривенный наркоз

2. Схема общей комплексной патогенетической терапии при флегмонах предусматривает следующие основные позиции: воздействие на микрофлору возбудителя антибактериальными лекарственными средствами (империческая антибактериальная терапия включает антибиотики широкого спектра действия, обладающие тропизмом к ко-стной ткани, сульфаниламидные средства, в частности «Бисептол»; направленная антибактериальная терапия назначается после получения ответа на чувствительность микрофлоры пациента (посевизооперационнойраны) к антибактериальнымпрепаратам); нестероидными противовоспалительными и антигистаминными средствами;

–дезинтоксикационную терапию;

–использование антикоагулянтов (с учетом данных коагулограммы) прямого или непрямогодействия; повышение иммунобиологических свойств организма (иммунокор-регулирующие средства);

-общеукрепляющее воздействие на организм

4. Организация СРС

Методика организации самостоятельной работы студентов зависит от структуры, характера и особенностей изучаемой дисциплины, объема часов на ее изучение, вида заданий для самостоятельной работы студентов, индивидуальных качеств студентов и условий учебной деятельности.

Процесс организации самостоятельной работы студентов включает в себя следующие этапы:

- подготовительный (определение целей, составление программы, подготовка методического обеспечения, подготовка оборудования);
- основной (реализация программы, использование приемов поиска информации, усвоения, переработки, применения, передачи знаний, фиксирование результатов, самоорганизация процесса работы);
- заключительный (оценка значимости и анализ результатов, их систематизация, оценка эффективности программы и приемов работы, выводы о направлениях оптимизации труда).

Организацию самостоятельной работы студентов обеспечивают: факультет, кафедра, учебный и методический отделы, преподаватель, библиотека, электронная информационно-образовательная среда ВУЗа и сам обучающийся.

5. Самостоятельная работа студентов по дисциплине «ДЕТСКАЯ ЧЕЛЮСТНО-ЛИЦЕВАЯ ХИРУРГИЯ»

№ п/п	Название темы занятия	Вид СРС
1	Методы обследования в детской челюстно-лицевой хирургии	Подготовка докладов/устных реферативных сообщений, решение ситуационных задач
2	Болезни височно-нижнечелюстного сустава у детей.	Подготовка докладов/устных реферативных сообщений, решение ситуационных задач
3	Травмы челюстно-лицевой области у детей	Подготовка докладов/устных реферативных сообщений, решение ситуационных задач
4	Врожденные заболевания лица и шеи, челюстных и лицевых костей у детей	Подготовка докладов/устных реферативных сообщений, решение ситуационных задач
5	Новообразования челюстно-лицевой области у детей.	Подготовка докладов/устных реферативных сообщений, решение ситуационных задач
6	Медикаментозное лечение больных с	Подготовка докладов/устных реферативных

	патологией челюстно-лицевой области. Методы оказания помощи при неотложных состояниях, чрезвычайных ситуациях, эпидемиях и в очагах массового поражения	сообщений, решение ситуационных задач
	ИТОГО СРС 24	

6. Критерии оценивания самостоятельной работы студентов по дисциплине «ДЕТСКАЯ ЧЕЛЮСТНО-ЛИЦЕВАЯ ХИРУРГИЯ»

Для оценки доклада/ устного реферативного сообщения

Оценка «отлично» выставляется, если реферативное сообщение соответствует всем требованиям оформления, представлен широкий библиографический список. Содержание отражает собственный аргументированный взгляд студента на проблему. Тема раскрыта всесторонне, отмечается способность студента к интегрированию и обобщению данных первоисточников, присутствует логика изложения материала. Имеется иллюстративное сопровождение текста.

Оценка «хорошо» выставляется, если реферативное сообщение соответствует всем требованиям оформления, представлен достаточный библиографический список. Содержание отражает аргументированный взгляд студента на проблему, однако отсутствует собственное видение проблемы. Тема раскрыта всесторонне, присутствует логика изложения материала.

Оценка «удовлетворительно» выставляется, если реферативное сообщение не полностью соответствует требованиям оформления, не представлен достаточный библиографический список. Аргументация взгляда на проблему не достаточно убедительна и не охватывает полностью современное состояние проблемы. Вместе с тем присутствует логика изложения материала.

Оценка «неудовлетворительно» выставляется, если тема реферативного сообщения не раскрыта, отсутствует убедительная аргументация по теме работы, использовано не достаточное для раскрытия темы реферативного сообщения количество литературных источников.

Для оценки решения ситуационной задачи:

Оценка «отлично» выставляется, если задача решена грамотно, ответы на вопросы сформулированы четко. Эталонный ответ полностью соответствует решению студента, которое хорошо обосновано теоретически.

Оценка «хорошо» выставляется, если задача решена, ответы на вопросы сформулированы не достаточно четко. Решение студента в целом соответствует эталонному ответу, но не достаточно хорошо обосновано теоретически.

Оценка «удовлетворительно» выставляется, если задача решена не полностью, ответы не содержат всех необходимых обоснований решения.

Оценка «неудовлетворительно» выставляется, если задача не решена или имеет грубые теоретические ошибки в ответе на поставленные вопросы

МЕТОДИЧЕСКАЯ РАЗРАБОТКА ДЛЯ ОБУЧАЮЩЕГОСЯ

1. Деятельность студентов по формированию и развитию навыков учебной самостоятельной работы по дисциплине «ДЕТСКАЯ ЧЕЛЮСТНО-ЛИЦЕВАЯ ХИРУРГИЯ»

В процессе самостоятельной работы студент приобретает необходимые для будущей специальности компетенции, навыки самоорганизации, самоконтроля, самоуправления, саморефлексии и становится активным самостоятельным субъектом учебной деятельности.

Выполняя самостоятельную работу под контролем преподавателя, студент должен:

освоить минимум содержания, выносимый на самостоятельную работу студентов и предложенный преподавателем и компетенциями в соответствии с Федеральным государственным образовательным стандартом высшего образования (ФГОС ВО) по дисциплине «ДЕТСКАЯ ЧЕЛЮСТНО-ЛИЦЕВАЯ ХИРУРГИЯ»

– планировать самостоятельную работу в соответствии с графиком самостоятельной работы, предложенным преподавателем.

– самостоятельную работу студент должен осуществлять в организационных формах, предусмотренных учебным планом и рабочей программой преподавателя.

– выполнять самостоятельную работу и отчитываться по ее результатам в соответствии с графиком представления результатов, видами и сроками отчетности по самостоятельной работе студентов.

студент может:

сверх предложенного преподавателем (при обосновании и согласовании с ним) и минимума обязательного содержания, определяемого (ФГОС ВО) по данной дисциплине:

– самостоятельно определять уровень (глубину) проработки содержания материала;

– предлагать дополнительные темы и вопросы для самостоятельной проработки;

– в рамках общего графика выполнения самостоятельной работы предлагать обоснованный индивидуальный график выполнения и отчетности по результатам самостоятельной работы;

– предлагать свои варианты организационных форм самостоятельной работы;

– использовать для самостоятельной работы методические пособия, учебные пособия, разработки сверх предложенного преподавателем перечня;

– использовать не только контроль, но и самоконтроль результатов самостоятельной работы в соответствии с методами самоконтроля, предложенными преподавателем или выбранными самостоятельно.

Самостоятельная работа студентов должна оказывать важное влияние на формирование личности будущего специалиста, его компетентность. Каждый студент самостоятельно определяет режим своей работы и меру труда, затрачиваемого на овладение учебным содержанием по каждой дисциплине. Он выполняет внеаудиторную работу по личному индивидуальному плану, в зависимости от его подготовки, времени и других условий.

2. Методические рекомендации для студентов по отдельным формам самостоятельной работы.

С первых же сентябрьских дней на студента обрушивается громадный объем информации, которую необходимо усвоить. Нужный материал содержится не только в лекциях (запомнить его – это только малая часть задачи), но и в учебниках, книгах, статьях. Порой возникает необходимость привлекать информационные ресурсы Интернет, ЭИОС, ЭБС и др. ресурсы.

Система вузовского обучения подразумевает значительно большую самостоятельность студентов в планировании и организации своей деятельности. Вчерашнему школьнику сделать это бывает весьма непросто: если в школе ежедневный контроль со стороны учителя заставлял постоянно и систематически готовиться к занятиям, то в вузе вопрос об уровне знаний вплотную встает перед студентом только в период сессии. Такая ситуация оборачивается для некоторых соблазном весь семестр посвятить свободному времяпрепровождению («когда будет нужно – выучу!»), а когда приходит пора экзаменов, материала, подлежащего усвоению, оказывается так много, что никакая память не способна с ним справиться в оставшийся промежуток времени.

Работа с книгой.

При работе с книгой необходимо подобрать литературу, научиться правильно ее читать, вести записи. Для подбора литературы в библиотеке используются алфавитный и систематический каталоги.

Важно помнить, что рациональные навыки работы с книгой - это всегда большая экономия времени и сил.

Правильный подбор учебников рекомендуется преподавателем, читающим лекционный курс. Необходимая литература может быть также указана в методических разработках по данному курсу.

Изучая материал по учебнику, следует переходить к следующему вопросу только после правильного уяснения предыдущего, описывая на бумаге все выкладки и вычисления (в том числе те, которые в учебнике опущены или на лекции даны для самостоятельного вывода).

При изучении любой дисциплины большую и важную роль играет самостоятельная индивидуальная работа.

Особое внимание следует обратить на определение основных понятий курса. Студент должен подробно разбирать примеры, которые поясняют такие определения, и уметь строить аналогичные примеры самостоятельно. Нужно добиваться точного представления о том, что изучаешь. Полезно составлять опорные конспекты. При изучении материала по учебнику полезно в тетради (на специально отведенных полях) дополнять конспект лекций. Там же следует отмечать вопросы, выделенные студентом для консультации с преподавателем.

Выводы, полученные в результате изучения, рекомендуется в конспекте выделять, чтобы они при перечитывании записей лучше запоминались.

Опыт показывает, что многим студентам помогает составление листа опорных сигналов, содержащего важнейшие и наиболее часто употребляемые формулы и понятия. Такой лист помогает запомнить формулы, основные положения лекции, а также может служить постоянным справочником для студента.

Различают два вида чтения; первичное и вторичное. *Первичное* - это внимательное, неторопливое чтение, при котором можно остановиться на трудных местах. После него не должно остаться ни одного непонятого слова. Содержание не всегда может быть понятно после первичного чтения.

Задача *вторичного* чтения - полное усвоение смысла целого (по счету это чтение может быть и не вторым, а третьим или четвертым).

Правила самостоятельной работы с литературой.

Как уже отмечалось, самостоятельная работа с учебниками и книгами (а также самостоятельное теоретическое исследование проблем, обозначенных преподавателем на лекциях) – это важнейшее условие формирования у себя научного способа познания. Основные советы здесь можно свести к следующим:

- Составить перечень книг, с которыми Вам следует познакомиться; «не старайтесь запомнить все, что вам в ближайшее время не понадобится, – советует студенту и молодому ученому Г. Селье, – запомните только, где это можно отыскать» (Селье, 1987. С. 325).
- Сам такой перечень должен быть систематизированным (что необходимо для семинаров, что для экзаменов, что пригодится для написания курсовых и дипломных работ, а что Вас интересует за рамками официальной учебной деятельности, то есть что может расширить Вашу общую культуру...).
- Обязательно выписывать все выходные данные по каждой книге (при написании работ это позволит очень сэкономить время).
- Разобраться для себя, какие книги (или какие главы книг) следует прочитать более внимательно, а какие – просто просмотреть.
- При составлении перечней литературы следует посоветоваться с преподавателями и научными руководителями (или даже с более подготовленными и эрудированными сокурсниками), которые помогут Вам лучше сориентироваться, на что стоит обратить большее внимание, а на что вообще не стоит тратить время...
- Естественно, все прочитанные книги, учебники и статьи следует конспектировать, но это не означает, что надо конспектировать «все подряд»: можно выписывать кратко основные идеи автора и иногда приводить наиболее яркие и показательные цитаты (с указанием страниц).
- Если книга – Ваша собственная, то допускается делать на полях книги краткие пометки или же в конце книги, на пустых страницах просто сделать свой «предметный указатель», где отмечаются наиболее интересные для Вас мысли и обязательно указываются страницы в тексте автора (это очень хороший совет, позволяющий экономить время и быстро находить «избранные» места в самых разных книгах).
- Если Вы раньше мало работали с научной литературой, то следует выработать в себе способность «воспринимать» сложные тексты; для этого лучший прием – научиться «читать

медленно», когда Вам понятно каждое прочитанное слово (а если слово незнакомое, то либо с помощью словаря, либо с помощью преподавателя обязательно его узнать), и это может занять немалое время (у кого-то – до нескольких недель и даже месяцев); опыт показывает, что после этого студент каким-то «чудом» начинает буквально заглатывать книги и чуть ли не видеть «сквозь обложку», стоящая это работа или нет...

• «Либо читайте, либо перелистывайте материал, но не пытайтесь читать быстро... Если текст меня интересует, то чтение, размышление и даже фантазирование по этому поводу сливаются в единый процесс, в то время как вынужденное скорочтение не только не способствует качеству чтения, но и не приносит чувства удовлетворения, которое мы получаем, размышляя о прочитанном», – советует Г. Селье (Селье, 1987. – С. 325-326).

• Есть еще один эффективный способ оптимизировать знакомство с научной литературой – следует увлечься какой-то идеей и все книги просматривать с точки зрения данной идеи. В этом случае студент (или молодой ученый) будет как бы искать аргументы «за» или «против» интересующей его идеи, и одновременно он будет как бы общаться с авторами этих книг по поводу своих идей и размышлений... Проблема лишь в том, как найти «свою» идею...

Чтение научного текста является частью познавательной деятельности. Ее цель – извлечение из текста необходимой информации. От того насколько осознанна читающим собственная внутренняя установка при обращении к печатному слову (найти нужные сведения, усвоить информацию полностью или частично, критически проанализировать материал и т.п.) во многом зависит эффективность осуществляемого действия.

Выделяют **четыре основные установки в чтении научного текста**:

1. информационно-поисковый (задача – найти, выделить искомую информацию)
2. усваивающая (усилия читателя направлены на то, чтобы как можно полнее осознать и запомнить как сами сведения излагаемые автором, так и всю логику его рассуждений)
3. аналитико-критическая (читатель стремится критически осмыслить материал, проанализировав его, определив свое отношение к нему)
4. творческая (создает у читателя готовность в том или ином виде – как отправной пункт для своих рассуждений, как образ для действия по аналогии и т.п. – использовать суждения автора, ход его мыслей, результат наблюдения, разработанную методику, дополнить их, подвергнуть новой проверке).

С наличием различных установок обращения к научному тексту связано существование и нескольких **видов чтения**:

1. библиографическое – просматривание карточек каталога, рекомендательных списков, сводных списков журналов и статей за год и т.п.;
2. просмотровое – используется для поиска материалов, содержащих нужную информацию, обычно к нему прибегают сразу после работы со списками литературы и каталогами, в результате такого просмотра читатель устанавливает, какие из источников будут использованы в дальнейшей работе;
3. ознакомительное – подразумевает сплошное, достаточно подробное прочтение отобранных статей, глав, отдельных страниц, цель – познакомиться с характером информации, узнать, какие вопросы вынесены автором на рассмотрение, провести сортировку материала;
4. изучающее – предполагает доскональное освоение материала; в ходе такого чтения проявляется доверие читателя к автору, готовность принять изложенную информацию, реализуется установка на предельно полное понимание материала;
5. аналитико-критическое и творческое чтение – два вида чтения близкие между собой тем, что участвуют в решении исследовательских задач. Первый из них предполагает направленный критический анализ, как самой информации, так и способов ее получения и подачи автором; второе – поиск тех суждений, фактов, по которым или в связи с которыми, читатель считает нужным высказать собственные мысли.

Из всех рассмотренных видов чтения основным для студентов является изучающее – именно оно позволяет в работе с учебной литературой накапливать знания в различных областях. Вот почему именно этот вид чтения в рамках учебной деятельности должен быть освоен в первую очередь. Кроме того, при овладении данным видом чтения формируются основные приемы, повышающие эффективность работы с научным текстом.

1. утверждений автора без привлечения фактического материала;
2. Цитирование – дословное выписывание из текста выдержек, извлечений, наиболее существенно отражающих ту или иную мысль автора;

3. Конспектирование – краткое и последовательное изложение содержания прочитанного.

Конспект – сложный способ изложения содержания книги или статьи в логической последовательности. Конспект аккумулирует в себе предыдущие виды записи, позволяет всесторонне охватить содержание книги, статьи. Поэтому умение составлять план, тезисы, делать выписки и другие записи определяет и технологию составления конспекта.

Методические рекомендации по составлению конспекта:

1. Внимательно прочитайте текст. Уточните в справочной литературе непонятные слова. При записи не забудьте вынести справочные данные на поля конспекта;
2. Выделите главное, составьте план;
3. Кратко сформулируйте основные положения текста, отметьте аргументацию автора;
4. Законспектируйте материал, четко следуя пунктам плана. При конспектировании старайтесь выразить мысль своими словами. Записи следует вести четко, ясно.
5. Грамотно записывайте цитаты. Цитируя, учитывайте лаконичность, значимость мысли.

В тексте конспекта желательно приводить не только тезисные положения, но и их доказательства. При оформлении конспекта необходимо стремиться к емкости каждого предложения. Мысли автора книги следует излагать кратко, заботясь о стиле и выразительности написанного. Число дополнительных элементов конспекта должно быть логически обоснованным, записи должны распределяться в определенной последовательности, отвечающей логической структуре произведения. Для уточнения и дополнения необходимо оставлять поля.

Овладение навыками конспектирования требует от студента целеустремленности, повседневной самостоятельной работы.

Практические занятия.

Для того чтобы практические занятия приносили максимальную пользу, необходимо помнить, что упражнение и решение задач проводятся по вычитанному на лекциях материалу и связаны, как правило, с детальным разбором отдельных вопросов лекционного курса. Следует подчеркнуть, что только после усвоения лекционного материала с определенной точки зрения (а именно с той, с которой он излагается на лекциях) он будет закрепляться на практических занятиях как в результате обсуждения и анализа лекционного материала, так и с помощью решения проблемных ситуаций, задач. При этих условиях студент не только хорошо усвоит материал, но и научится применять его на практике, а также получит дополнительный стимул (и это очень важно) для активной проработки лекции.

При самостоятельном решении задач нужно обосновывать каждый этап решения, исходя из теоретических положений курса. Если студент видит несколько путей решения проблемы (задачи), то нужно сравнить их и выбрать самый рациональный. Полезно до начала вычислений составить краткий план решения проблемы (задачи). Решение проблемных задач или примеров следует излагать подробно, вычисления располагать в строгом порядке, отделяя вспомогательные вычисления от основных. Решения при необходимости нужно сопровождать комментариями, схемами, чертежами и рисунками.

Следует помнить, что решение каждой учебной задачи должно доводиться до окончательного логического ответа, которого требует условие, и по возможности с выводом. Полученный ответ следует проверить способами, вытекающими из существа данной задачи. Полезно также (если возможно) решать несколькими способами и сравнить полученные результаты. Решение задач данного типа нужно продолжать до приобретения твердых навыков в их решении.

Самопроверка.

После изучения определенной темы по записям в конспекте и учебнику, а также решения достаточного количества соответствующих задач на практических занятиях и самостоятельно студенту рекомендуется, используя лист опорных сигналов, воспроизвести по памяти определения, выводы формул, формулировки основных положений и доказательств.

В случае необходимости нужно еще раз внимательно разобраться в материале.

Иногда недостаточность усвоения того или иного вопроса выясняется только при изучении дальнейшего материала. В этом случае надо вернуться назад и повторить плохо усвоенный материал. Важный критерий усвоения теоретического материала - умение решать задачи или пройти тестирование по пройденному материалу. Однако следует помнить, что правильное решение задачи может получиться в результате применения механически заученных формул без понимания сущности теоретических положений.

Консультации

Если в процессе самостоятельной работы над изучением теоретического материала или при решении задач у студента возникают вопросы, разрешить которые самостоятельно не удастся, необходимо обратиться к преподавателю для получения у него разъяснений или указаний. В своих вопросах студент должен четко выразить, в чем он испытывает затруднения, характер этого затруднения. За консультацией следует обращаться и в случае, если возникнут сомнения в правильности ответов на вопросы самопроверки.

Подготовка к экзаменам и зачетам.

Изучение многих общепрофессиональных и специальных дисциплин завершается экзаменом. Подготовка к экзамену способствует закреплению, углублению и обобщению знаний, получаемых, в процессе обучения, а также применению их к решению практических задач. Готовясь к экзамену, студент ликвидирует имеющиеся пробелы в знаниях, углубляет, систематизирует и упорядочивает свои знания. На экзамене студент демонстрирует то, что он приобрел в процессе обучения по конкретной учебной дисциплине.

Экзаменационная сессия - это серия экзаменов, установленных учебным планом. Между экзаменами интервал 3-4 дня. Не следует думать, что 3-4 дня достаточно для успешной подготовки к экзаменам.

В эти 3-4 дня нужно систематизировать уже имеющиеся знания. На консультации перед экзаменом студентов познакомят с основными требованиями, ответят на возникшие у них вопросы. Поэтому посещение консультаций обязательно.

Требования к организации подготовки к экзаменам те же, что и при занятиях в течение семестра, но соблюдаться они должны более строго. Во-первых, очень важно соблюдение режима дня; сон не менее 8 часов в сутки, занятия заканчиваются не позднее, чем за 2-3 часа до сна. Оптимальное время занятий, особенно по математике - утренние и дневные часы. В перерывах между занятиями рекомендуются прогулки на свежем воздухе, неустойчивые занятия спортом. Во-вторых, наличие хороших собственных конспектов лекций. Даже в том случае, если была пропущена какая-либо лекция, необходимо во время ее восстановить (переписать ее на кафедре), обдумать, снять возникшие вопросы для того, чтобы запоминание материала было осознанным. В-третьих, при подготовке к экзаменам у студента должен быть хороший учебник или конспект литературы, прочитанной по указанию преподавателя в течение семестра. Здесь можно эффективно использовать листы опорных сигналов.

Вначале следует просмотреть весь материал по сдаваемой дисциплине, отметить для себя трудные вопросы. Обязательно в них разобраться. В заключение еще раз целесообразно повторить основные положения, используя при этом листы опорных сигналов.

Систематическая подготовка к занятиям в течение семестра позволит использовать время экзаменационной сессии для систематизации знаний.

Правила подготовки к зачетам и экзаменам:

- Лучше сразу сориентироваться во всем материале и обязательно расположить весь материал согласно экзаменационным вопросам (или вопросам, обсуждаемым на семинарах), эта работа может занять много времени, но все остальное – это уже технические детали (главное – это ориентировка в материале!).
- Сама подготовка связана не только с «запоминанием». Подготовка также предполагает и переосмысление материала, и даже рассмотрение альтернативных идей.
- Готовить «шпаргалки» полезно, но пользоваться ими рискованно. Главный смысл подготовки «шпаргалок» – это систематизация и оптимизация знаний по данному предмету, что само по себе прекрасно – это очень сложная и важная для студента работа, более сложная и важная, чем простое поглощение массы учебной информации. Если студент самостоятельно подготовил такие «шпаргалки», то, скорее всего, он и экзамены сдавать будет более уверенно, так как у него уже сформирована общая ориентировка в сложном материале.
- Как это ни парадоксально, но использование «шпаргалок» часто позволяет отвечающему студенту лучше продемонстрировать свои познания (точнее – ориентировку в знаниях, что намного важнее знания «запомненного» и «тут же забытого» после сдачи экзамена).
- Сначала студент должен продемонстрировать, что он «усвоил» все, что требуется по программе обучения (или по программе данного преподавателя), и лишь после этого он вправе высказать иные, желательные аргументированные точки зрения.

Правила написания научных текстов (рефератов):

- Важно разобраться сначала, какова истинная цель Вашего научного текста - это поможет Вам разумно распределить свои силы, время и.

- Важно разобраться, кто будет «читателем» Вашей работы.
 - Писать серьезные работы следует тогда, когда есть о чем писать и когда есть настроение поделиться своими рассуждениями.
 - Писать следует ясно и понятно, стараясь основные положения формулировать четко и недвусмысленно (чтобы и самому понятно было), а также стремясь структурировать свой текст. Каждый раз надо представлять, что ваш текст будет кто-то читать и ему захочется сориентироваться в нем, быстро находить ответы на интересующие вопросы (заодно представьте себя на месте такого человека). Понятно, что работа, написанная «сплошным текстом» (без заголовков, без выделения крупным шрифтом наиболее важным мест и т. п.), у культурного читателя должна вызывать брезгливость и даже жалость к автору (исключения составляют некоторые древние тексты, когда и жанр был иной и к текстам относились иначе, да и самих текстов было гораздо меньше – не то, что в эпоху «информационного взрыва» и соответствующего «информационного мусора»).
 - Объем текста и различные оформительские требования во многом зависят от принятых норм.
 - Как создать у себя подходящее творческое настроение для работы над научным текстом (как найти «вдохновение»)? Во-первых, должна быть идея, а для этого нужно научиться либо относиться к разным явлениям и фактам несколько критически (своя идея – как иная точка зрения), либо научиться увлекаться какими-то известными идеями, которые нуждаются в доработке.
- Далее можно взять что-то из МР по дисциплине, относящееся к конкретным видам СРС на данной дисциплине.

3. Самостоятельная работа студентов по дисциплине «ДЕТСКАЯ ЧЕЛЮСТНО-ЛИЦЕВАЯ ХИРУРГИЯ»

№ п/п	Название темы занятия	Вид СРС
1	Методы обследования в детской челюстно-лицевой хирургии	Подготовка докладов/устных реферативных сообщений, решение ситуационных задач
2	Болезни височно-нижнечелюстного сустава у детей.	Подготовка докладов/устных реферативных сообщений, решение ситуационных задач
3	Травмы челюстно-лицевой области у детей	Подготовка докладов/устных реферативных сообщений, решение ситуационных задач
4	Врожденные заболевания лица и шеи, челюстных и лицевых костей у детей	Подготовка докладов/устных реферативных сообщений, решение ситуационных задач
5	Новообразования челюстно-лицевой области у детей.	Подготовка докладов/устных реферативных сообщений, решение ситуационных задач
6	Медикаментозное лечение больных с патологией челюстно-лицевой области. Методы оказания помощи при неотложных состояниях, чрезвычайных ситуациях, эпидемиях и в очагах массового поражения	Подготовка докладов/устных реферативных сообщений, решение ситуационных задач
	ИТОГО СРС 24	

4. Критерии оценивания самостоятельной работы студентов по дисциплине «ДЕТСКАЯ ЧЕЛЮСТНО-ЛИЦЕВАЯ ХИРУРГИЯ» в соответствии с п.б.