

Электронная цифровая подпись



Утверждено 30 мая 2024 г.
протокол № 5

председатель Ученого Совета Прохоренко И.О..

ученый секретарь Ученого Совета Бунькова Е.Б.

**ОЦЕНОЧНЫЕ МАТЕРИАЛЫ ДЛЯ
ПРОВЕДЕНИЯ ТЕКУЩЕГО КОНТРОЛЯ И ПРОМЕЖУТОЧНОЙ АТТЕСТАЦИИ**
Дисциплина «Факультетская терапия»
Специальность 31.05.01 Лечебное дело (уровень специалитета)
Направленность: Лечебное дело
Форма обучения: очная
Квалификация (степень) выпускника: Врач - лечебник
Срок обучения: 6 лет

Год поступления 2024

1.Перечень компетенций и оценка их формирования в процессе освоения дисциплины

В результате освоения ОПОП обучающийся должен овладеть следующими результатами обучения по дисциплине(модулю) «Факультетская терапия»

№ п/п	Контролируемые разделы (темы) дисциплины (этапы формирования компетенций)	Код и наименование компетенции /Код и наименование индикатора достижения компетенции	Содержание компетенции/ индикатора достижения компетенции	Вопросы темы, проверяющие освоение компетенции/ индикатора достижения компетенции	№ Теста, проверяющего освоение компетенции/ индикатора достижения компетенции	№ Задачи, проверяющей освоение компетенции/декрипта	Формы СРС Тема доклада /устного реферативного сообщения, реферата/презентации	Наименование оценочного средства	Шкала оценивания
1.	ОРЛ	иПК-1.2.	Распознавание состояний, возникающих при внезапных острых заболеваниях, обострении хронических заболеваний без явных признаков угрозы жизни пациента и требующих оказания медицинской помощи в неотложной форме	Назовите признаки обострения ОРЛ, требующие оказания медицинской помощи в неотложной форме		1		Устный ответ, стандартизированный тестовый контроль, доклады/реферативные сообщения, рефераты, презентации, ситуационные задачи, работа на симуляторах, история болезни/фрагмент истории болезни, разбор истории болезни, разбор тематического больного	В соответствии с п 4.2.2
		иПК-2.1.		Сбор жалоб, анамнеза жизни и заболевания пациента	Жалобы больных с ОРЛ		1,2	2	Устный ответ, стандартизированный тестовый контроль, доклады/рефераты

								вные сообщения, рефераты, презентации, ситуационные задачи, работа на симуляторах, история болезни/фрагмент истории болезни, разбор истории болезни, разбор тематического больного	
		иПК-2.2.	Проведение полного физикального обследования пациента (осмотр, пальпация, перкуссия, аускультация)	Перечислите данные физикального обследования пациента с ОРЛ	2,4	1,2	2	Устный ответ, стандартизированный тестовый контроль, доклады/реферативные сообщения, рефераты, презентации, ситуационные задачи, работа на симуляторах, история болезни/фрагмент истории болезни, разбор истории болезни, разбор тематического больного	В соответствии с п 4.2.2
		иПК-2.3.	Формулирование предварительного диагноза и составление плана лабораторных и инструментальных обследований пациента	План лабораторного и инструментального обследования пациента с ОРЛ.	5, 8, 9	1,2		Устный ответ, стандартизированный тестовый контроль, доклады/реферативные сообщения, рефераты, презентации, ситуационные	В соответствии с п 4.2.2

								задачи, работа на симуляторах, история болезни/фрагмент истории болезни, разбор истории болезни, разбор тематического больного	
		иПК-2.5.	Направление пациента на инструментальное обследование при наличии медицинских показаний в соответствии с действующими порядками оказания медицинской помощи, клиническими рекомендациями (протоколами лечения) по вопросам оказания медицинской помощи с учетом стандартов медицинской помощи	Какое инструментальное обследование с учетом стандартов медицинской помощи показано пациенту с ОРЛ	1	1,2		Устный ответ, стандартизированный тестовый контроль, доклады/реферативные сообщения, рефераты, презентации, ситуационные задачи, работа на симуляторах, история болезни/фрагмент истории болезни, разбор истории болезни, разбор тематического больного	В соответствии с п 4.2.2
		иПК-2.6.	Направление пациента на консультацию к врачам-специалистам при наличии медицинских показаний в соответствии с действующими порядками оказания медицинской помощи, клиническими рекомендациями (протоколами лечения) по вопросам оказания медицинской помощи с учетом стандартов медицинской помощи	Консультации каких специалистов с учетом стандартов медицинской помощи показаны пациенту с ОРЛ		1,2		Устный ответ, стандартизированный тестовый контроль, доклады/реферативные сообщения, рефераты, презентации, ситуационные задачи, работа на симуляторах, история болезни/фрагмент	В соответствии с п 4.2.2

								истории болезни, разбор истории болезни, разбор тематического больного	
		иПК-3.2.	Назначение лекарственных препаратов, медицинских изделий и лечебного питания с учетом диагноза, возраста и клинической картины болезни и в соответствии с действующими порядками оказания медицинской помощи, клиническими рекомендациями (протоколами лечения) по вопросам оказания медицинской помощи с учетом стандартов медицинской помощи	С учетом стандартов оказания медицинской помощи перечислите группы лекарственных препаратов для лечения пациента с ОРЛ	3,6,7,10	1,2	1,2	Устный ответ, стандартизированный тестовый контроль, доклады/реферативные сообщения, рефераты, презентации, ситуационные задачи, работа на симуляторах, история болезни/фрагмент истории болезни, разбор истории болезни, разбор тематического больного	В соответствует п 4.2.2
2.	Миокардит.	иПК-2.1.	Сбор жалоб, анамнеза жизни и заболевания пациента	Жалобы больных с миокардитом		1,2	3	Устный ответ, стандартизированный тестовый контроль, доклады/реферативные сообщения, рефераты, презентации, ситуационные задачи, работа на симуляторах, история болезни/фрагмент	В соответствует п 4.2.2

								истории болезни, разбор истории болезни, разбор тематического больного	
		иПК-2.2.	Проведение полного физикального обследования пациента (осмотр, пальпация, перкуссия, аускультация)	Перечислите данные физикального обследования пациента с миокардитом	3	1,2	3	Устный ответ, стандартизированный тестовый контроль, доклады/реферативные сообщения, рефераты, презентации, ситуационные задачи, работа на симуляторах, история болезни/фрагмент истории болезни, разбор истории болезни, разбор тематического больного	В соответствует с п 4.2.2
		иПК-2.3.	Формулирование предварительного диагноза и составление плана лабораторных и инструментальных обследований пациента	План лабораторного и инструментального обследования пациента с миокардитом	1,2,,7	1,2	4	Устный ответ, стандартизированный тестовый контроль, доклады/реферативные сообщения, рефераты, презентации, ситуационные задачи, работа на симуляторах, история болезни/фрагмент истории болезни, разбор истории болезни, разбор тематического	В соответствует с п 4.2.2

							больного	
	иПК-2.4.	Направление пациента на лабораторное обследование при наличии медицинских показаний в соответствии с действующими порядками оказания медицинской помощи, клиническими рекомендациями (протоколами лечения) по вопросам оказания медицинской помощи с учетом стандартов медицинской помощи	Какое лабораторное обследование с учетом стандартов медицинской помощи показано пациенту с миокардитом	6, 10	1	4	Устный ответ, стандартизированный тестовый контроль, доклады/реферативные сообщения, рефераты, презентации, ситуационные задачи, работа на симуляторах, история болезни/фрагмент истории болезни, разбор истории болезни, разбор тематического больного	В соответствии с п 4.2.2
	иПК-2.5.	Направление пациента на инструментальное обследование при наличии медицинских показаний в соответствии с действующими порядками оказания медицинской помощи, клиническими рекомендациями (протоколами лечения) по вопросам оказания медицинской помощи с учетом стандартов медицинской помощи	Какое инструментальное обследование с учетом стандартов медицинской помощи показано пациенту с миокардитом	8	1,2	4	Устный ответ, стандартизированный тестовый контроль, доклады/реферативные сообщения, рефераты, презентации, ситуационные задачи, работа на симуляторах, история болезни/фрагмент истории болезни, разбор истории болезни, разбор тематического больного	В соответствии с п 4.2.2
	иПК-2.7.	Направление пациента для оказания специализированной медицинской помощи в стационарных условиях или в условиях	Перечислите показания к госпитализации с	4	2	4	Устный ответ, стандартизированный тестовый	В соответствии с п

			дневного стационара при наличии медицинских показаний в соответствии с действующими порядками оказания медицинской помощи, клиническими рекомендациями (протоколами лечения) по вопросам оказания медицинской помощи с учетом стандартов медицинской помощи	учетом стандартов медицинской помощи показано пациенту с миокардитом				контроль, доклады/реферативные сообщения, рефераты, презентации, ситуационные задачи, работа на симуляторах, история болезни/фрагмент истории болезни, разбор истории болезни, разбор тематического больного	4.2.2
		иПК-3.2.	Назначение лекарственных препаратов, медицинских изделий и лечебного питания с учетом диагноза, возраста и клинической картины болезни и в соответствии с действующими порядками оказания медицинской помощи, клиническими рекомендациями (протоколами лечения) по вопросам оказания медицинской помощи с учетом стандартов медицинской помощи	С учетом стандартов оказания медицинской помощи перечислите группы лекарственных препаратов для лечения пациента с миокардитом	5,9	1	4	Устный ответ, стандартизованный тестовый контроль, доклады/реферативные сообщения, рефераты, презентации, ситуационные задачи, работа на симуляторах, история болезни/фрагмент истории болезни, разбор истории болезни, разбор тематического больного	В соответствии с п 4.2.2
3.	Перикардит.	иПК-2.1.	Сбор жалоб, анамнеза жизни и заболевания пациента	Жалобы больных с перикардитом	4	1,2	5	Устный ответ, стандартизованный тестовый контроль, доклады/реферативные сообщения, рефераты,	В соответствии с п 4.2.2

								презентации, ситуационные задачи, работа на симуляторах, история болезни/фрагмент истории болезни, разбор истории болезни, разбор тематического больного	
		иПК-2.2.	Проведение полного физикального обследования пациента (осмотр, пальпация, перкуссия, аускультация)	Перечислите данные физикального обследования пациента с перикардитом.	1, 7, 10	1,2	5	Устный ответ, стандартизированный тестовый контроль, доклады/реферативные сообщения, рефераты, презентации, ситуационные задачи, работа на симуляторах, история болезни/фрагмент истории болезни, разбор истории болезни, разбор тематического больного	В соответствии с п 4.2.2
		иПК-2.3.	Формулирование предварительного диагноза и составление плана лабораторных и инструментальных обследований пациента	План лабораторного и инструментального обследований пациента с перикардитом	2	1,2	5	Устный ответ, стандартизированный тестовый контроль, доклады/реферативные сообщения, рефераты, презентации, ситуационные задачи, работа на симуляторах,	В соответствии с п 4.2.2

								история болезни/фрагмент истории болезни, разбор истории болезни, разбор тематического больного	
		иПК-2.5.	Направление пациента на инструментальное обследование при наличии медицинских показаний в соответствии с действующими порядками оказания медицинской помощи, клиническими рекомендациями (протоколами лечения) по вопросам оказания медицинской помощи с учетом стандартов медицинской помощи	Какое инструментальное обследование с учетом стандартов медицинской помощи показано пациенту с перикардитом	5, 6,8,9		6	Устный ответ, стандартизированный тестовый контроль, доклады/реферативные сообщения, рефераты, презентации, ситуационные задачи, работа на симуляторах, история болезни/фрагмент истории болезни, разбор истории болезни, разбор тематического больного	В соответствии с п 4.2.2
		иПК-3.1.	Разработка плана лечения заболевания или состояния с учетом диагноза, возраста и клинической картины в соответствии с действующими порядками оказания медицинской помощи, клиническими рекомендациями (протоколами лечения) по вопросам оказания медицинской помощи с учетом стандартов медицинской помощи	С учетом стандартов оказания медицинской помощи разработайте план лечения заболевания пациента с перикардитом	3	1,2	6	Устный ответ, стандартизированный тестовый контроль, доклады/реферативные сообщения, рефераты, презентации, ситуационные задачи, работа на симуляторах, история болезни/фрагмент истории болезни, разбор истории	В соответствии с п 4.2.2

								болезни, разбор тематического больного	
4.	Гипертоническая болезнь.	иПК-2.1.	Сбор жалоб, анамнеза жизни и заболевания пациента	Жалобы больных с гипертонической болезнью	1	1,2	7	Устный ответ, стандартизированный тестовый контроль, доклады/реферативные сообщения, рефераты, презентации, ситуационные задачи, работа на симуляторах, история болезни/фрагмент истории болезни, разбор истории болезни, разбор тематического больного	В соответствует с п 4.2.2
		иПК-2.2.	Проведение полного физикального обследования пациента (осмотр, пальпация, перкуссия, аускультация)	Перечислите данные физикального обследования пациента с гипертонической болезнью	4, 8,10	1,2	7	Устный ответ, стандартизированный тестовый контроль, доклады/реферативные сообщения, рефераты, презентации, ситуационные задачи, работа на симуляторах, история болезни/фрагмент истории болезни, разбор истории болезни, разбор тематического больного	В соответствует с п 4.2.2
		иПК-	Направление пациента на инструментальное	Какое	6		8	Устный ответ,	В

		2.5.	обследование при наличии медицинских показаний в соответствии с действующими порядками оказания медицинской помощи, клиническими рекомендациями (протоколами лечения) по вопросам оказания медицинской помощи с учетом стандартов медицинской помощи	инструментальное обследование с учетом стандартов медицинской помощи показано пациенту ГБ				стандартизированный тестовый контроль, доклады/реферативные сообщения, рефераты, презентации, ситуационные задачи, работа на симуляторах, история болезни/фрагмент истории болезни, разбор истории болезни, разбор тематического больного	соответствует с п 4.2.2
		иПК-2.8.	Установление диагноза с учетом действующей международной статистической классификации болезней и проблем, связанных со здоровьем (МКБ)	С учетом действующей международной статистической классификации болезней сформулируйте диагноз пациенту с ГБ	2, 3, 9	1,2	8	Устный ответ, стандартизированный тестовый контроль, доклады/реферативные сообщения, рефераты, презентации, ситуационные задачи, работа на симуляторах, история болезни/фрагмент истории болезни, разбор истории болезни, разбор тематического больного	В соответствует с п 4.2.2
		иПК-3.4.	Оценка эффективности и безопасности применения лекарственных препаратов, медицинских изделий, лечебного питания и иных методов лечения	Критерии эффективности применения лекарственных препаратов у	5,7	2		Устный ответ, стандартизированный тестовый контроль, доклады/рефераты	В соответствует с п 4.2.2

				пациентов с гипертонической болезнью				вные сообщения, рефераты, презентации, ситуационные задачи, работа на симуляторах, история болезни/фрагмент истории болезни, разбор истории болезни, разбор тематического больного	
		иПК-3.6.	Организация персонализированного лечения пациента, в том числе беременных женщин, пациентов пожилого и старческого возраста, оценка эффективности и безопасности лечения	Особенности персонализированного лечения пациента пациентов пожилого и старческого возраста с гипертонической болезнью		1,2	8	Устный ответ, стандартизированный тестовый контроль, доклады/реферативные сообщения, рефераты, презентации, ситуационные задачи, работа на симуляторах, история болезни/фрагмент истории болезни, разбор истории болезни, разбор тематического больного	В соответствии с п 4.2.2
5	Симптоматические артериальные гипертензии.	иПК-1.2.	Распознавание состояний, возникающих при внезапных острых заболеваниях, обострении хронических заболеваний без явных признаков угрозы жизни пациента и требующих оказания медицинской помощи в неотложной форме	Перечислите симптомы состояний, требующие оказания медицинской помощи в неотложной форме у пациентов с	3,4	1	9,10,11	Устный ответ, стандартизированный тестовый контроль, доклады/реферативные сообщения, рефераты, презентации, ситуационные	В соответствии с п 4.2.2

			симптоматической артериальной гипертензией.				задачи, работа на симуляторах, история болезни/фрагмент истории болезни, разбор истории болезни, разбор тематического больного		
		иПК-2.3.	Формулирование предварительного диагноза и составление плана лабораторных и инструментальных обследований пациента	План лабораторного и инструментального обследований пациента с симптоматической артериальной гипертензией	1, 2, 5, 7,10	1,2	9,10,11	Устный ответ, стандартизированный тестовый контроль, доклады/реферативные сообщения, рефераты, презентации, ситуационные задачи, работа на симуляторах, история болезни/фрагмент истории болезни, разбор истории болезни, разбор тематического больного	В соответствии с п 4.2.2
		иПК-3.1.	Разработка плана лечения заболевания или состояния с учетом диагноза, возраста и клинической картины в соответствии с действующими порядками оказания медицинской помощи, клиническими рекомендациями (протоколами лечения) по вопросам оказания медицинской помощи с учетом стандартов медицинской помощи	С учетом стандартов оказания медицинской помощи разработайте план лечения пациенту с симптоматической артериальной гипертензией	6,8,9	1,2	9,10,11	Устный ответ, стандартизированный тестовый контроль, доклады/реферативные сообщения, рефераты, презентации, ситуационные задачи, работа на симуляторах, история болезни/фрагмент	В соответствии с п 4.2.2

								истории болезни, разбор истории болезни, разбор тематического больного	
6.	Атеросклероз.	иПК-2.1.	Сбор жалоб, анамнеза жизни и заболевания пациента	Жалобы больных с атеросклерозом	1	1,2	12	Устный ответ, стандартизированный тестовый контроль, доклады/реферативные сообщения, рефераты, презентации, ситуационные задачи, работа на симуляторах, история болезни/фрагмент истории болезни, разбор истории болезни, разбор тематического больного	В соответствует с п 4.2.2
		иПК-2.2.	Проведение полного физикального обследования пациента (осмотр, пальпация, перкуссия, аускультация)	Перечислите данные физикального обследования пациента с атеросклерозом		2	12	Устный ответ, стандартизированный тестовый контроль, доклады/реферативные сообщения, рефераты, презентации, ситуационные задачи, работа на симуляторах, история болезни/фрагмент истории болезни, разбор истории болезни, разбор тематического	В соответствует с п 4.2.2

								больного	
		иПК-2.4.	Направление пациента на лабораторное обследование при наличии медицинских показаний в соответствии с действующими порядками оказания медицинской помощи, клиническими рекомендациями (протоколами лечения) по вопросам оказания медицинской помощи с учетом стандартов медицинской помощи	Какое лабораторное обследование с учетом стандартов медицинской помощи показано пациенту с атеросклерозом	2	2	12	Устный ответ, стандартизированный тестовый контроль, доклады/реферативные сообщения, рефераты, презентации, ситуационные задачи, работа на симуляторах, история болезни/фрагмент истории болезни, разбор истории болезни, разбор тематического больного	В соответствии с п 4.2.2
		иПК-2.8.	Установление диагноза с учетом действующей международной статистической классификации болезней и проблем, связанных со здоровьем (МКБ)	С учетом действующей международной статистической классификации болезней сформулируйте диагноз пациенту с атеросклерозом		1,2	12	Устный ответ, стандартизированный тестовый контроль, доклады/реферативные сообщения, рефераты, презентации, ситуационные задачи, работа на симуляторах, история болезни/фрагмент истории болезни, разбор истории болезни, разбор тематического больного	В соответствии с п 4.2.2
		иПК-3.2.	Назначение лекарственных препаратов, медицинских изделий и лечебного питания с учетом диагноза, возраста и клинической	С учетом стандартов оказания	3,5		13	Устный ответ, стандартизированный тестовый	В соответствии с п

			картины болезни и в соответствии с действующими порядками оказания медицинской помощи, клиническими рекомендациями (протоколами лечения) по вопросам оказания медицинской помощи с учетом стандартов медицинской помощи	медицинской помощи перечислите группы лекарственных препаратов для лечения пациента с атеросклерозом				контроль, доклады/реферативные сообщения, рефераты, презентации, ситуационные задачи, работа на симуляторах, история болезни/фрагмент истории болезни, разбор истории болезни, разбор тематического больного	4.2.2
		иПК-3.3.	Назначение немедикаментозного лечения с учетом диагноза, возраста и клинической картины болезни в соответствии с действующими порядками оказания медицинской помощи, клиническими рекомендациями (протоколами лечения) по вопросам оказания медицинской помощи с учетом стандартов медицинской помощи	С учетом стандартов оказания медицинской помощи перечислите методы немедикаментозной терапии для лечения пациента с атеросклерозом	7	2	13	Устный ответ, стандартизированный тестовый контроль, доклады/реферативные сообщения, рефераты, презентации, ситуационные задачи, работа на симуляторах, история болезни/фрагмент истории болезни, разбор истории болезни, разбор тематического больного	В соответствии с п 4.2.2
		иПК-3.4.	Оценка эффективности и безопасности применения лекарственных препаратов, медицинских изделий, лечебного питания и иных методов лечения	Критерии эффективности применения лекарственных препаратов у пациентов с атеросклерозом	4,6, 8,9,10		13	Устный ответ, стандартизированный тестовый контроль, доклады/реферативные сообщения, рефераты,	В соответствии с п 4.2.2

								презентации, ситуационные задачи, работа на симуляторах, история болезни/фрагмент истории болезни, разбор истории болезни, разбор тематического больного	
		иПК-3.6.	Организация персонализированного лечения пациента, в том числе беременных женщин, пациентов пожилого и старческого возраста, оценка эффективности и безопасности лечения	Особенности персонализированного лечения пациента пожилых и старческого возраста с атеросклерозом		1	13	Устный ответ, стандартизированный тестовый контроль, доклады/реферативные сообщения, рефераты, презентации, ситуационные задачи, работа на симуляторах, история болезни/фрагмент истории болезни, разбор истории болезни, разбор тематического больного	В соответствии с п 4.2.2
7.	Ишемическая болезнь сердца.	иПК-2.1.	Сбор жалоб, анамнеза жизни и заболевания пациента	Жалобы больных с ишемической болезнью сердца.	5	1,2	14	Устный ответ, стандартизированный тестовый контроль, доклады/реферативные сообщения, рефераты, презентации, ситуационные задачи, работа на симуляторах,	В соответствии с п 4.2.2

								история болезни/фрагмент истории болезни, разбор истории болезни, разбор тематического больного	
		иПК-2.3.	Формулирование предварительного диагноза и составление плана лабораторных и инструментальных обследований пациента	План лабораторного и инструментального обследований пациента с ишемической болезнью сердца.	1,2, 7,9	1	14, 15	Устный ответ, стандартизированный тестовый контроль, доклады/реферативные сообщения, рефераты, презентации, ситуационные задачи, работа на симуляторах, история болезни/фрагмент истории болезни, разбор истории болезни, разбор тематического больного	В соответствует с п 4.2.2
		иПК-2.7.	Направление пациента для оказания специализированной медицинской помощи в стационарных условиях или в условиях дневного стационара при наличии медицинских показаний в соответствии с действующими порядками оказания медицинской помощи, клиническими рекомендациями (протоколами лечения) по вопросам оказания медицинской помощи с учетом стандартов медицинской помощи	Перечислите показания к госпитализации с учетом стандартов медицинской помощи показано пациенту с ИБС	4	2	14,15	Устный ответ, стандартизированный тестовый контроль, доклады/реферативные сообщения, рефераты, презентации, ситуационные задачи, работа на симуляторах, история болезни/фрагмент истории болезни, разбор истории	В соответствует с п 4.2.2

							болезни, разбор тематического больного	
	иПК-2.8.	Установление диагноза с учетом действующей международной статистической классификации болезней и проблем, связанных со здоровьем (МКБ)	С учетом действующей международной статистической классификации болезней сформулируйте диагноз пациенту с ИБС	8	2	14,15	Устный ответ, стандартизированный тестовый контроль, доклады/реферативные сообщения, рефераты, презентации, ситуационные задачи, работа на симуляторах, история болезни/фрагмент истории болезни, разбор истории болезни, разбор тематического больного	В соответствует с п 4.2.2
	иПК-3.1.	Разработка плана лечения заболевания или состояния с учетом диагноза, возраста и клинической картины в соответствии с действующими порядками оказания медицинской помощи, клиническими рекомендациями (протоколами лечения) по вопросам оказания медицинской помощи с учетом стандартов медицинской помощи	С учетом стандартов оказания медицинской помощи разработайте план лечения пациенту с ИБС		1	15	Устный ответ, стандартизированный тестовый контроль, доклады/реферативные сообщения, рефераты, презентации, ситуационные задачи, работа на симуляторах, история болезни/фрагмент истории болезни, разбор истории болезни, разбор тематического больного	В соответствует с п 4.2.2
	иПК-	Назначение лекарственных препаратов,	С учетом	3,6,10	2	15	Устный ответ,	В

		3.2.	медицинских изделий и лечебного питания с учетом диагноза, возраста и клинической картины болезни и в соответствии с действующими порядками оказания медицинской помощи, клиническими рекомендациями (протоколами лечения) по вопросам оказания медицинской помощи с учетом стандартов медицинской помощи	стандартов оказания медицинской помощи перечислите группы лекарственных препаратов для лечения пациента с ишемической болезнью сердца.				стандартизированный тестовый контроль, доклады/реферативные сообщения, рефераты, презентации, ситуационные задачи, работа на симуляторах, история болезни/фрагмент истории болезни, разбор истории болезни, разбор тематического больного	соответствует с п 4.2.2
		иПК-3.3.	Назначение немедикаментозного лечения с учетом диагноза, возраста и клинической картины болезни в соответствии с действующими порядками оказания медицинской помощи, клиническими рекомендациями (протоколами лечения) по вопросам оказания медицинской помощи с учетом стандартов медицинской помощи	С учетом стандартов оказания медицинской помощи перечислите методы немедикаментозной терапии для лечения пациента с ИБС		1,2	15	Устный ответ, стандартизированный тестовый контроль, доклады/реферативные сообщения, рефераты, презентации, ситуационные задачи, работа на симуляторах, история болезни/фрагмент истории болезни, разбор истории болезни, разбор тематического больного	В соответствии с п 4.2.2
8	Острый коронарный синдром (ОКС).	иПК-1.3.	Оказание медицинской помощи в неотложной форме пациентам при внезапных острых заболеваниях, состояниях, обострении хронических заболеваний без явных признаков угрозы жизни пациента	Оказание медицинской помощи в неотложной форме пациентам с ОКС	2, 10	2	16,17	Устный ответ, стандартизированный тестовый контроль, доклады/рефераты	В соответствии с п 4.2.2

								вные сообщения, рефераты, презентации, ситуационные задачи, работа на симуляторах, история болезни/фрагмент истории болезни, разбор истории болезни, разбор тематического больного	
		иПК-2.1.	Сбор жалоб, анамнеза жизни и заболевания пациента	Жалобы больных с ОКС		1,2	16,17,18	Устный ответ, стандартизированный тестовый контроль, доклады/реферативные сообщения, рефераты, презентации, ситуационные задачи, работа на симуляторах, история болезни/фрагмент истории болезни, разбор истории болезни, разбор тематического больного	В соответствии с п 4.2.2
		иПК-2.3.	Формулирование предварительного диагноза и составление плана лабораторных и инструментальных обследований пациента	План лабораторного и инструментального обследований пациента с ОКС	3, 4			Устный ответ, стандартизированный тестовый контроль, доклады/реферативные сообщения, рефераты, презентации, ситуационные	В соответствии с п 4.2.2

								задачи, работа на симуляторах, история болезни/фрагмент истории болезни, разбор истории болезни, разбор тематического больного	
		иПК-2.5.	Направление пациента на инструментальное обследование при наличии медицинских показаний в соответствии с действующими порядками оказания медицинской помощи, клиническими рекомендациями (протоколами лечения) по вопросам оказания медицинской помощи с учетом стандартов медицинской помощи	Какое инструментальное обследование с учетом стандартов медицинской помощи показано пациенту с ОКС	1,8,9	1,2	16,17,18	Устный ответ, стандартизированный тестовый контроль, доклады/реферативные сообщения, рефераты, презентации, ситуационные задачи, работа на симуляторах, история болезни/фрагмент истории болезни, разбор истории болезни, разбор тематического больного	В соответствии с п 4.2.2
		иПК-2.7.	Направление пациента для оказания специализированной медицинской помощи в стационарных условиях или в условиях дневного стационара при наличии медицинских показаний в соответствии с действующими порядками оказания медицинской помощи, клиническими рекомендациями (протоколами лечения) по вопросам оказания медицинской помощи с учетом стандартов медицинской помощи	Перечислите показания к госпитализации с учетом стандартов медицинской помощи показано пациенту с ОКС		1	16,17,18	Устный ответ, стандартизированный тестовый контроль, доклады/реферативные сообщения, рефераты, презентации, ситуационные задачи, работа на симуляторах, история болезни/фрагмент	В соответствии с п 4.2.2

								истории болезни, разбор истории болезни, разбор тематического больного	
		иПК-2.8.	Установление диагноза с учетом действующей международной статистической классификации болезней и проблем, связанных со здоровьем (МКБ)	С учетом действующей международной статистической классификации болезней сформулируйте диагноз пациенту с ОКС	6	1,2	16,17,18	Устный ответ, стандартизированный тестовый контроль, доклады/реферативные сообщения, рефераты, презентации, ситуационные задачи, работа на симуляторах, история болезни/фрагмент истории болезни, разбор истории болезни, разбор тематического больного	В соответствует с п 4.2.2
		иПК-3.2.	Назначение лекарственных препаратов, медицинских изделий и лечебного питания с учетом диагноза, возраста и клинической картины болезни и в соответствии с действующими порядками оказания медицинской помощи, клиническими рекомендациями (протоколами лечения) по вопросам оказания медицинской помощи с учетом стандартов медицинской помощи	С учетом стандартов оказания медицинской помощи перечислите группы лекарственных препаратов для лечения пациента с ОКС	5,7	1,2	16,17,18	Устный ответ, стандартизированный тестовый контроль, доклады/реферативные сообщения, рефераты, презентации, ситуационные задачи, работа на симуляторах, история болезни/фрагмент истории болезни, разбор истории болезни, разбор тематического	В соответствует с п 4.2.2

								больного	
9.	Нарушения ритма (аритмии) и проводимости.	иПК-1.3.	Оказание медицинской помощи в неотложной форме пациентам с нарушением ритма и проводимости	Оказание медицинской помощи в неотложной форме пациентам с нарушением ритма и проводимости	10	1,2	19,20,21	Устный ответ, стандартизированный тестовый контроль, доклады/реферативные сообщения, рефераты, презентации, ситуационные задачи, работа на симуляторах, история болезни/фрагмент истории болезни, разбор истории болезни, разбор тематического больного	В соответствии с п 4.2.2
		иПК-2.3.	Формулирование предварительного диагноза и составление плана лабораторных и инструментальных обследований пациента	План лабораторного и инструментального обследований пациента с нарушением ритма (аритмии) и проводимости	4,6,7,9	1,2	19,20,21	Устный ответ, стандартизированный тестовый контроль, доклады/реферативные сообщения, рефераты, презентации, ситуационные задачи, работа на симуляторах, история болезни/фрагмент истории болезни, разбор истории болезни, разбор тематического больного	В соответствии с п 4.2.2
		иПК-2.5.	Направление пациента на инструментальное обследование при наличии медицинских показаний в соответствии с действующими	Какое инструментальное обследование с	1,2,3,8	1,2	19,20,21	Устный ответ, стандартизированный тестовый	В соответствии с п

			порядками оказания медицинской помощи, клиническими рекомендациями (протоколами лечения) по вопросам оказания медицинской помощи с учетом стандартов медицинской помощи	учетом стандартов медицинской помощи показано пациенту с нарушением ритма и проводимости				контроль, доклады/реферативные сообщения, рефераты, презентации, ситуационные задачи, работа на симуляторах, история болезни/фрагмент истории болезни, разбор истории болезни, разбор тематического больного	4.2.2
		иПК-2.8.	Проведение дифференциальной диагностики с другими заболеваниями/состояниями, в том числе неотложными <hr/> Установление диагноза с учетом действующей международной статистической классификации болезней и проблем, связанных со здоровьем (МКБ)	С учетом действующей международной статистической классификации болезней сформулируйте диагноз пациенту с нарушением ритма (аритмии) и проводимости	5	1,2	19,20,21	Устный ответ, стандартизированный тестовый контроль, доклады/реферативные сообщения, рефераты, презентации, ситуационные задачи, работа на симуляторах, история болезни/фрагмент истории болезни, разбор истории болезни, разбор тематического больного	В соответствии с п 4.2.2
10.	Хроническая сердечная недостаточность	иПК-2.1.	Сбор жалоб, анамнеза жизни и заболевания пациента	Жалобы больных с хронической сердечной недостаточностью	1	1	22	Устный ответ, стандартизированный тестовый контроль, доклады/реферативные сообщения, рефераты,	В соответствии с п 4.2.2

								презентации, ситуационные задачи, работа на симуляторах, история болезни/фрагмент истории болезни, разбор истории болезни, разбор тематического больного	
		иПК-2.2.	Проведение полного физикального обследования пациента (осмотр, пальпация, перкуссия, аускультация)	Перечислите данные физикального обследования пациента с хронической сердечной недостаточностью	4,5	1	22	Устный ответ, стандартизированный тестовый контроль, доклады/реферативные сообщения, рефераты, презентации, ситуационные задачи, работа на симуляторах, история болезни/фрагмент истории болезни, разбор истории болезни, разбор тематического больного	В соответствии с п 4.2.2
		иПК-2.3.	Формулирование предварительного диагноза и составление плана лабораторных и инструментальных обследований пациента	План лабораторного и инструментального обследований пациента с хронической сердечной недостаточностью	6,8,9	1	22	Устный ответ, стандартизированный тестовый контроль, доклады/реферативные сообщения, рефераты, презентации, ситуационные задачи, работа на симуляторах,	В соответствии с п 4.2.2

								история болезни/фрагмент истории болезни, разбор истории болезни, разбор тематического больного	
		иПК-2.5.	Направление пациента на инструментальное обследование при наличии медицинских показаний в соответствии с действующими порядками оказания медицинской помощи, клиническими рекомендациями (протоколами лечения) по вопросам оказания медицинской помощи с учетом стандартов медицинской помощи	Какое инструментальное обследование с учетом стандартов медицинской помощи показано пациенту с ХСН	3	1	22	Устный ответ, стандартизированный тестовый контроль, доклады/реферативные сообщения, рефераты, презентации, ситуационные задачи, работа на симуляторах, история болезни/фрагмент истории болезни, разбор истории болезни, разбор тематического больного	В соответствии с п 4.2.2
		иПК-3.1.	Разработка плана лечения заболевания или состояния с учетом диагноза, возраста и клинической картины в соответствии с действующими порядками оказания медицинской помощи, клиническими рекомендациями (протоколами лечения) по вопросам оказания медицинской помощи с учетом стандартов медицинской помощи	С учетом стандартов оказания медицинской помощи разработайте план лечения пациенту с ХСН	2,7,10	1	23	Устный ответ, стандартизированный тестовый контроль, доклады/реферативные сообщения, рефераты, презентации, ситуационные задачи, работа на симуляторах, история болезни/фрагмент истории болезни, разбор истории	В соответствии с п 4.2.2

								болезни, разбор тематического больного	
		иПК-3.4.	Оценка эффективности и безопасности применения лекарственных препаратов, медицинских изделий, лечебного питания и иных методов лечения	Критерии эффективности применения лекарственных препаратов у пациентов с хронической сердечной недостаточностью		2	23	Устный ответ, стандартизированный тестовый контроль, доклады/реферативные сообщения, рефераты, презентации, ситуационные задачи, работа на симуляторах, история болезни/фрагмент истории болезни, разбор истории болезни, разбор тематического больного	В соответствует с п 4.2.2
11.	Пороки сердца.	иПК-2.1.	Сбор жалоб, анамнеза жизни и заболевания пациента	Жалобы больных с пороком сердца	2,4,7	1	24,25	Устный ответ, стандартизированный тестовый контроль, доклады/реферативные сообщения, рефераты, презентации, ситуационные задачи, работа на симуляторах, история болезни/фрагмент истории болезни, разбор истории болезни, разбор тематического больного	В соответствует с п 4.2.2
		иПК-	Проведение полного физикального	Перечислите	1,5,8,9,1	1	24,25	Устный ответ,	В

		2.2.	обследования пациента (осмотр, пальпация, перкуссия, аускультация)	данные физикального обследования пациента пороком сердца с	0			стандартизированный тестовый контроль, доклады/реферативные сообщения, рефераты, презентации, ситуационные задачи, работа на симуляторах, история болезни/фрагмент истории болезни, разбор истории болезни, разбор тематического больного	соответствует с п 4.2.2
		иПК-2.3.	Формулирование предварительного диагноза и составление плана лабораторных и инструментальных обследований пациента	План лабораторного и инструментального обследований пациента пороком сердца с	3,6	1,2	24,25	Устный ответ, стандартизированный тестовый контроль, доклады/реферативные сообщения, рефераты, презентации, ситуационные задачи, работа на симуляторах, история болезни/фрагмент истории болезни, разбор истории болезни, разбор тематического больного	В соответствует с п 4.2.2
		иПК-2.4.	Направление пациента на лабораторное обследование при наличии медицинских показаний в соответствии с действующими порядками оказания медицинской помощи, клиническими рекомендациями (протоколами)	Какое лабораторное обследование с учетом стандартов медицинской		1	24,25	Устный ответ, стандартизированный тестовый контроль, доклады/рефераты	В соответствует с п 4.2.2

			лечения) по вопросам оказания медицинской помощи с учетом стандартов медицинской помощи	помощи показано пациенту с пороком сердца				вные сообщения, рефераты, презентации, ситуационные задачи, работа на симуляторах, история болезни/фрагмент истории болезни, разбор истории болезни, разбор тематического больного	
		иПК-2.6.	Направление пациента на консультацию к врачам-специалистам при наличии медицинских показаний в соответствии с действующими порядками оказания медицинской помощи, клиническими рекомендациями (протоколами лечения) по вопросам оказания медицинской помощи с учетом стандартов медицинской помощи	Консультации каких специалистов с учетом стандартов медицинской помощи показаны пациенту с пороками сердца.		1,2	24,25	Устный ответ, стандартизированный тестовый контроль, доклады/реферативные сообщения, рефераты, презентации, ситуационные задачи, работа на симуляторах, история болезни/фрагмент истории болезни, разбор истории болезни, разбор тематического больного	В соответствии с п 4.2.2
		иПК-2.8.	Установление диагноза с учетом действующей международной статистической классификации болезней и проблем, связанных со здоровьем (МКБ)	С учетом действующей международной статистической классификации болезней сформулируйте диагноз пациенту с пороком сердца		2	24,25	Устный ответ, стандартизированный тестовый контроль, доклады/реферативные сообщения, рефераты, презентации, ситуационные	В соответствии с п 4.2.2

								задачи, работа на симуляторах, история болезни/фрагмент истории болезни, разбор истории болезни, разбор тематического больного	
		иПК-3.2.	Назначение лекарственных препаратов, медицинских изделий и лечебного питания с учетом диагноза, возраста и клинической картины болезни и в соответствии с действующими порядками оказания медицинской помощи, клиническими рекомендациями (протоколами лечения) по вопросам оказания медицинской помощи с учетом стандартов медицинской помощи	С учетом стандартов оказания медицинской помощи перечислите группы лекарственных препаратов для лечения пациента с пороком сердца		1,2	24,25	Устный ответ, стандартизированный тестовый контроль, доклады/реферативные сообщения, рефераты, презентации, ситуационные задачи, работа на симуляторах, история болезни/фрагмент истории болезни, разбор истории болезни, разбор тематического больного	В соответствии с п 4.2.2
12.	Острый гломерулонефрит.	иПК-1.2.	Распознавание состояний, возникающих при внезапных острых заболеваниях, обострении хронических заболеваний без явных признаков угрозы жизни пациента и требующих оказания медицинской помощи в неотложной форме	Перечислите симптомы состояний, возникающие при остром гломерулонефрите и требующие оказания медицинской помощи в неотложной форме	2		26	Устный ответ, стандартизированный тестовый контроль, доклады/реферативные сообщения, рефераты, презентации, ситуационные задачи, работа на симуляторах, история болезни/фрагмент	В соответствии с п 4.2.2

								истории болезни, разбор истории болезни, разбор тематического больного	
		иПК-2.4.	Направление пациента на лабораторное обследование при наличии медицинских показаний в соответствии с действующими порядками оказания медицинской помощи, клиническими рекомендациями (протоколами лечения) по вопросам оказания медицинской помощи с учетом стандартов медицинской помощи	Какое лабораторное обследование с учетом стандартов медицинской помощи показано пациенту с острым гломерулонефритом	7	1,2	26	Устный ответ, стандартизированный тестовый контроль, доклады/реферативные сообщения, рефераты, презентации, ситуационные задачи, работа на симуляторах, история болезни/фрагмент истории болезни, разбор истории болезни, разбор тематического больного	В соответствии с п 4.2.2
		иПК-2.5.	Направление пациента на инструментальное обследование при наличии медицинских показаний в соответствии с действующими порядками оказания медицинской помощи, клиническими рекомендациями (протоколами лечения) по вопросам оказания медицинской помощи с учетом стандартов медицинской помощи	Какое инструментальное обследование с учетом стандартов медицинской помощи показано пациенту с о. гломерулонефритом	3	1,2	26	Устный ответ, стандартизированный тестовый контроль, доклады/реферативные сообщения, рефераты, презентации, ситуационные задачи, работа на симуляторах, история болезни/фрагмент истории болезни, разбор истории болезни, разбор	В соответствии с п 4.2.2

							тематического больного	
	иПК- 2.8.	Установление диагноза с учетом действующей международной статистической классификации болезней и проблем, связанных со здоровьем (МКБ)	С учетом действующей международной статистической классификации болезней сформулируйте диагноз пациенту с острым гломерулонефритом	10	1,2	26	Устный ответ, стандартизированный тестовый контроль, доклады/реферативные сообщения, рефераты, презентации, ситуационные задачи, работа на симуляторах, история болезни/фрагмент истории болезни, разбор истории болезни, разбор тематического больного	В соответствует с п 4.2.2
	иПК- 3.1.	Разработка плана лечения заболевания или состояния с учетом диагноза, возраста и клинической картины в соответствии с действующими порядками оказания медицинской помощи, клиническими рекомендациями (протоколами лечения) по вопросам оказания медицинской помощи с учетом стандартов медицинской помощи	С учетом стандартов оказания медицинской помощи разработайте план лечения пациенту с острым гломерулонефритом	1,4,5,6, 8, 9	1,2	26	Устный ответ, стандартизированный тестовый контроль, доклады/реферативные сообщения, рефераты, презентации, ситуационные задачи, работа на симуляторах, история болезни/фрагмент истории болезни, разбор истории болезни, разбор тематического больного	В соответствует с п 4.2.2
	иПК- 3.4.	Оценка эффективности и безопасности применения лекарственных препаратов,	Критерии эффективности		1	26	Устный ответ, стандартизированный	В соответствует

			медицинских изделий, лечебного питания и иных методов лечения	применения лекарственных препаратов у пациентов с острым гломерулонефритом				ный тестовый контроль, доклады/реферативные сообщения, рефераты, презентации, ситуационные задачи, работа на симуляторах, история болезни/фрагмент истории болезни, разбор истории болезни, разбор тематического больного	вii с п 4.2.2
13.	Хронический гломерулонефрит. Нефротический синдром.	иПК-1.2.	Распознавание состояний, возникающих при внезапных острых заболеваниях, обострении хронических заболеваний без явных признаков угрозы жизни пациента и требующих оказания медицинской помощи в неотложной форме	Перечислите симптомы состояния, возникающие при хроническом гломерулонефрите и требующие оказания медицинской помощи в неотложной форме	6		27	Устный ответ, стандартизированный тестовый контроль, доклады/реферативные сообщения, рефераты, презентации, ситуационные задачи, работа на симуляторах, история болезни/фрагмент истории болезни, разбор истории болезни, разбор тематического больного	В соответствии с п 4.2.2
		иПК-2.3.	Формулирование предварительного диагноза и составление плана лабораторных и инструментальных обследований пациента	План лабораторного и инструментального обследований пациента с хроническим	1,7	1	27	Устный ответ, стандартизированный тестовый контроль, доклады/реферативные сообщения,	В соответствии с п 4.2.2

			гломерулонефритом, нефротическим синдром.				рефераты, презентации, ситуационные задачи, работа на симуляторах, история болезни/фрагмент истории болезни, разбор истории болезни, разбор тематического больного		
		иПК-2.4.	Направление пациента на лабораторное обследование при наличии медицинских показаний в соответствии с действующими порядками оказания медицинской помощи, клиническими рекомендациями (протоколами лечения) по вопросам оказания медицинской помощи с учетом стандартов медицинской помощи	Какое лабораторное обследование с учетом стандартов медицинской помощи показано пациенту с хроническим гломерулонефритом, нефротическим синдром.	2,9	2	27	Устный ответ, стандартизированный тестовый контроль, доклады/реферативные сообщения, рефераты, презентации, ситуационные задачи, работа на симуляторах, история болезни/фрагмент истории болезни, разбор истории болезни, разбор тематического больного	В соответствии с п 4.2.2
		иПК-2.5.	Направление пациента на инструментальное обследование при наличии медицинских показаний в соответствии с действующими порядками оказания медицинской помощи, клиническими рекомендациями (протоколами лечения) по вопросам оказания медицинской помощи с учетом стандартов медицинской помощи	Какое инструментальное обследование с учетом стандартов медицинской помощи показано пациенту с хроническим гломерулонефритом, нефротическим		2	27	Устный ответ, стандартизированный тестовый контроль, доклады/реферативные сообщения, рефераты, презентации, ситуационные задачи, работа на	В соответствии с п 4.2.2

				синдромом				симуляторах, история болезни/фрагмент истории болезни, разбор истории болезни, разбор тематического больного	
		иПК-2.6.	Направление пациента на консультацию к врачам-специалистам при наличии медицинских показаний в соответствии с действующими порядками оказания медицинской помощи, клиническими рекомендациями (протоколами лечения) по вопросам оказания медицинской помощи с учетом стандартов медицинской помощи	Консультации каких специалистов с учетом стандартов медицинской помощи показаны пациенту с хроническим гломерулонефритом, нефротическим синдромом		1,2	27	Устный ответ, стандартизированный тестовый контроль, доклады/реферативные сообщения, рефераты, презентации, ситуационные задачи, работа на симуляторах, история болезни/фрагмент истории болезни, разбор истории болезни, разбор тематического больного	В соответствии с п 4.2.2
		иПК-2.8.	Установление диагноза с учетом действующей международной статистической классификации болезней и проблем, связанных со здоровьем (МКБ)	С учетом действующей международной статистической классификации болезней сформулируйте диагноз пациенту с хроническим гломерулонефритом.		2	27	Устный ответ, стандартизированный тестовый контроль, доклады/реферативные сообщения, рефераты, презентации, ситуационные задачи, работа на симуляторах, история болезни/фрагмент истории болезни,	В соответствии с п 4.2.2

								разбор истории болезни, разбор тематического больного	
		иПК-3.2.	Назначение лекарственных препаратов, медицинских изделий и лечебного питания с учетом диагноза, возраста и клинической картины болезни и в соответствии с действующими порядками оказания медицинской помощи, клиническими рекомендациями (протоколами лечения) по вопросам оказания медицинской помощи с учетом стандартов медицинской помощи	С учетом стандартов оказания медицинской помощи перечислите группы лекарственных препаратов для лечения пациента с хроническим гломерулонефритом, нефротическим синдром.	3, 4, 5,8,10	1,2	27	Устный ответ, стандартизированный тестовый контроль, доклады/реферативные сообщения, рефераты, презентации, ситуационные задачи, работа на симуляторах, история болезни/фрагмент истории болезни, разбор истории болезни, разбор тематического больного	В соответствии с п 4.2.2
14.	Острая почечная недостаточность и хроническая болезнь почек (ХБП).	иПК-1.2.	Распознавание состояний, возникающих при внезапных острых заболеваниях, обострении хронических заболеваний без явных признаков угрозы жизни пациента и требующих оказания медицинской помощи в неотложной форме	Перечислите симптомы состояний, возникающие при острой почечной недостаточности и ХБП, требующие оказания медицинской помощи в неотложной форме	1,2,3, 6,8,10		29	Устный ответ, стандартизированный тестовый контроль, доклады/реферативные сообщения, рефераты, презентации, ситуационные задачи, работа на симуляторах, история болезни/фрагмент истории болезни, разбор истории болезни, разбор тематического больного	В соответствии с п 4.2.2

		иПК-2.1.	Сбор жалоб, анамнеза жизни и заболевания пациента	Жалобы больных с острой почечной недостаточностью и ХБП	5		28	Устный ответ, стандартизированный тестовый контроль, доклады/реферативные сообщения, рефераты, презентации, ситуационные задачи, работа на симуляторах, история болезни/фрагмент истории болезни, разбор истории болезни, разбор тематического больного	В соответствии с п 4.2.2
		иПК-2.4.	Направление пациента на лабораторное обследование при наличии медицинских показаний в соответствии с действующими порядками оказания медицинской помощи, клиническими рекомендациями (протоколами лечения) по вопросам оказания медицинской помощи с учетом стандартов медицинской помощи	Какое лабораторное обследование с учетом стандартов медицинской помощи показано пациенту с острой почечной недостаточностью и ХБП	4	1,2	28,29	Устный ответ, стандартизированный тестовый контроль, доклады/реферативные сообщения, рефераты, презентации, ситуационные задачи, работа на симуляторах, история болезни/фрагмент истории болезни, разбор истории болезни, разбор тематического больного	В соответствии с п 4.2.2
		иПК-2.5.	Направление пациента на инструментальное обследование при наличии медицинских показаний в соответствии с действующими порядками оказания медицинской помощи,	Какое инструментальное обследование с учетом стандартов		1,2	28,29	Устный ответ, стандартизированный тестовый контроль,	В соответствии с п 4.2.2

			клиническими рекомендациями (протоколами лечения) по вопросам оказания медицинской помощи с учетом стандартов медицинской помощи	медицинской помощи показано пациенту с ХБП				доклады/реферативные сообщения, рефераты, презентации, ситуационные задачи, работа на симуляторах, история болезни/фрагмент истории болезни, разбор истории болезни, разбор тематического больного	
		иПК-2.6.	Направление пациента на консультацию к врачам-специалистам при наличии медицинских показаний в соответствии с действующими порядками оказания медицинской помощи, клиническими рекомендациями (протоколами лечения) по вопросам оказания медицинской помощи с учетом стандартов медицинской помощи	Консультации каких специалистов с учетом стандартов медицинской помощи показаны пациенту с острой почечной недостаточностью и ХБП		1	28,29	Устный ответ, стандартизированный тестовый контроль, доклады/реферативные сообщения, рефераты, презентации, ситуационные задачи, работа на симуляторах, история болезни/фрагмент истории болезни, разбор истории болезни, разбор тематического больного	В соответствии с п 4.2.2
		иПК-2.8.	Установление диагноза с учетом действующей международной статистической классификации болезней и проблем, связанных со здоровьем (МКБ)	С учетом действующей международной статистической классификации болезней сформулируйте диагноз пациенту	7	1,2	28	Устный ответ, стандартизированный тестовый контроль, доклады/реферативные сообщения, рефераты, презентации,	В соответствии с п 4.2.2

				с острой почечной недостаточностью и ХБП				ситуационные задачи, работа на симуляторах, история болезни/фрагмент истории болезни, разбор истории болезни, разбор тематического больного	
		иПК-3.1.	Разработка плана лечения заболевания или состояния с учетом диагноза, возраста и клинической картины в соответствии с действующими порядками оказания медицинской помощи, клиническими рекомендациями (протоколами лечения) по вопросам оказания медицинской помощи с учетом стандартов медицинской помощи	С учетом стандартов оказания медицинской помощи перечислите группы лекарственных препаратов для лечения пациента с острой почечной недостаточностью и ХБП	9	1,2	29	Устный ответ, стандартизированный тестовый контроль, доклады/реферативные сообщения, рефераты, презентации, ситуационные задачи, работа на симуляторах, история болезни/фрагмент истории болезни, разбор истории болезни, разбор тематического больного	В соответствии с п 4.2.2
15	Итоговое занятие. Защита истории болезни.	иОПК-4.1.	Демонстрирует применение медицинских технологий, медицинских изделий, при решении профессиональных задач					Устный ответ, стандартизированный тестовый контроль, доклады/реферативные сообщения, рефераты, презентации, ситуационные задачи, работа на симуляторах, история	В соответствии с п 4.2.2

								болезни/фрагмент истории болезни, разбор истории болезни, разбор тематического больного	
16	Симуляционный курс – физикальное обследование	иОПК 4.1	Демонстрирует применение медицинских технологий, медицинских изделий, при решении профессиональных задач					Устный ответ, стандартизированный тестовый контроль, доклады/реферативные сообщения, рефераты, презентации, ситуационные задачи, работа на симуляторах, история болезни/фрагмент истории болезни, разбор истории болезни, разбор тематического больного	В соответствует с п 4.2.2
17.	Бронхиальная астма	иПК-2.2	Проведение полного физикального обследования пациента (осмотр, пальпация, перкуссия, аускультация)	Перечислите данные физикального обследования пациента с бронхиальной астмой	7		30	Устный ответ, стандартизированный тестовый контроль, доклады/реферативные сообщения, рефераты, презентации, ситуационные задачи, работа на симуляторах, история болезни/фрагмент истории болезни, разбор истории болезни, разбор	В соответствует с п 4.2.2

							тематического больного		
		иПК- 2.4.	Направление пациента на лабораторное обследование при наличии медицинских показаний в соответствии с действующими порядками оказания медицинской помощи, клиническими рекомендациями (протоколами лечения) по вопросам оказания медицинской помощи с учетом стандартов медицинской помощи	Какое лабораторное обследование с учетом стандартов медицинской помощи показано пациенту с с бронхиальной астмой	4	1	30	Устный ответ, стандартизированный тестовый контроль, доклады/реферативные сообщения, рефераты, презентации, ситуационные задачи, работа на симуляторах, история болезни/фрагмент истории болезни, разбор истории болезни, разбор тематического больного	В соответствии с п 4.2.2
		иПК- 2.5.	Направление пациента на инструментальное обследование при наличии медицинских показаний в соответствии с действующими порядками оказания медицинской помощи, клиническими рекомендациями (протоколами лечения) по вопросам оказания медицинской помощи с учетом стандартов медицинской помощи	Какое инструментальное обследование с учетом стандартов медицинской помощи показано пациенту с БА	9, 10	1	30	Устный ответ, стандартизированный тестовый контроль, доклады/реферативные сообщения, рефераты, презентации, ситуационные задачи, работа на симуляторах, история болезни/фрагмент истории болезни, разбор истории болезни, разбор тематического больного	В соответствии с п 4.2.2
		иПК- 2.6.	Направление пациента на консультацию к врачам-специалистам при наличии	Консультации каких		1	30	Устный ответ, стандартизирован	В соответст

			медицинских показаний в соответствии с действующими порядками оказания медицинской помощи, клиническими рекомендациями (протоколами лечения) по вопросам оказания медицинской помощи с учетом стандартов медицинской помощи	специалистов с учетом стандартов медицинской помощи показаны пациенту с БА				ный тестовый контроль, доклады/реферативные сообщения, рефераты, презентации, ситуационные задачи, работа на симуляторах, история болезни/фрагмент истории болезни, разбор истории болезни, разбор тематического больного	вii с п 4.2.2
		иПК-2.8.	Установление диагноза с учетом действующей международной статистической классификации болезней и проблем, связанных со здоровьем (МКБ)	С учетом действующей международной статистической классификации болезней сформулируйте диагноз пациенту с БА	2,5,8	1,2	30	Устный ответ, стандартизированный тестовый контроль, доклады/реферативные сообщения, рефераты, презентации, ситуационные задачи, работа на симуляторах, история болезни/фрагмент истории болезни, разбор истории болезни, разбор тематического больного	В соответствии с п 4.2.2
		иПК-3.1.	Разработка плана лечения заболевания или состояния с учетом диагноза, возраста и клинической картины в соответствии с действующими порядками оказания медицинской помощи, клиническими рекомендациями (протоколами лечения) по	С учетом стандартов оказания медицинской помощи разработайте план	1,6	1,2	30	Устный ответ, стандартизированный тестовый контроль, доклады/реферативные сообщения,	В соответствии с п 4.2.2

			вопросам оказания медицинской помощи с учетом стандартов медицинской помощи	лечения пациенту с БА				рефераты, презентации, ситуационные задачи, работа на симуляторах, история болезни/фрагмент истории болезни, разбор истории болезни, разбор тематического больного	
		иПК-3.4.	Оценка эффективности и безопасности применения лекарственных препаратов, медицинских изделий, лечебного питания и иных методов лечения	Критерии эффективности применения лекарственных препаратов у пациентов с бронхиальной астмой	3	1	30	Устный ответ, стандартизированный тестовый контроль, доклады/реферативные сообщения, рефераты, презентации, ситуационные задачи, работа на симуляторах, история болезни/фрагмент истории болезни, разбор истории болезни, разбор тематического больного	В соответствии с п 4.2.2
18.	Ступенчатая терапия бронхиальной астмы. Астматический статус	иПК-1.2.	Распознавание состояний, возникающих при внезапных острых заболеваниях, обострении хронических заболеваний без явных признаков угрозы жизни пациента и требующих оказания медицинской помощи в неотложной форме	Перечислите симптомы астматического статуса и порядки оказания медицинской помощи в неотложной форме	1,7	2	31	Устный ответ, стандартизированный тестовый контроль, доклады/реферативные сообщения, рефераты, презентации, ситуационные задачи, работа на	В соответствии с п 4.2.2

								симуляторах, история болезни/фрагмент истории болезни, разбор истории болезни, разбор тематического больного	
		иПК-1.3.	Оказание медицинской помощи в неотложной форме пациентам при внезапных острых заболеваниях, состояниях, обострении хронических заболеваний без явных признаков угрозы жизни пациента	Объем медицинской помощи при обострении БА	2	2	31	Устный ответ, стандартизированный тестовый контроль, доклады/реферативные сообщения, рефераты, презентации, ситуационные задачи, работа на симуляторах, история болезни/фрагмент истории болезни, разбор истории болезни, разбор тематического больного	В соответствии с п 4.2.2
		иПК-2.4.	Направление пациента на лабораторное обследование при наличии медицинских показаний в соответствии с действующими порядками оказания медицинской помощи, клиническими рекомендациями (протоколами лечения) по вопросам оказания медицинской помощи с учетом стандартов медицинской помощи	Какое лабораторное обследование с учетом стандартов медицинской помощи показано пациенту с астматическим статусом		1,2	32	Устный ответ, стандартизированный тестовый контроль, доклады/реферативные сообщения, рефераты, презентации, ситуационные задачи, работа на симуляторах, история болезни/фрагмент истории болезни,	В соответствии с п 4.2.2

								разбор истории болезни, разбор тематического больного	
		иПК-2.5.	Направление пациента на инструментальное обследование при наличии медицинских показаний в соответствии с действующими порядками оказания медицинской помощи, клиническими рекомендациями (протоколами лечения) по вопросам оказания медицинской помощи с учетом стандартов медицинской помощи	Какое инструментальное обследование с учетом стандартов медицинской помощи показано пациенту с БА		1,2		Устный ответ, стандартизированный тестовый контроль, доклады/реферативные сообщения, рефераты, презентации, ситуационные задачи, работа на симуляторах, история болезни/фрагмент истории болезни, разбор истории болезни, разбор тематического больного	В соответствует с п 4.2.2
		иПК-2.8.	Установление диагноза с учетом действующей международной статистической классификации болезней и проблем, связанных со здоровьем (МКБ)	С учетом действующей международной статистической классификации болезней сформулируйте диагноз пациенту с БА		1,2		Устный ответ, стандартизированный тестовый контроль, доклады/реферативные сообщения, рефераты, презентации, ситуационные задачи, работа на симуляторах, история болезни/фрагмент истории болезни, разбор истории болезни, разбор тематического больного	В соответствует с п 4.2.2

		иПК-3.2.	Назначение лекарственных препаратов, медицинских изделий и лечебного питания с учетом диагноза, возраста и клинической картины болезни и в соответствии с действующими порядками оказания медицинской помощи, клиническими рекомендациями (протоколами лечения) по вопросам оказания медицинской помощи с учетом стандартов медицинской помощи	С учетом стандартов оказания медицинской помощи перечислите группы лекарственных препаратов для ступенчатой терапии бронхиальной астмы и астматического статуса	3,4,5,6,8,10	1	32	Устный ответ, стандартизированный тестовый контроль, доклады/реферативные сообщения, рефераты, презентации, ситуационные задачи, работа на симуляторах, история болезни/фрагмент истории болезни, разбор истории болезни, разбор тематического больного	В соответствии с п 4.2.2
		иПК-3.4.	Оценка эффективности и безопасности применения лекарственных препаратов, медицинских изделий, лечебного питания и иных методов лечения	Критерии эффективности применения лекарственных препаратов у пациентов при ступенчатой терапии бронхиальной астмы.	9	2	32	Устный ответ, стандартизированный тестовый контроль, доклады/реферативные сообщения, рефераты, презентации, ситуационные задачи, работа на симуляторах, история болезни/фрагмент истории болезни, разбор истории болезни, разбор тематического больного	В соответствии с п 4.2.2
19.	ХОБЛ. Хроническое легочное сердце	иПК-2.1.	Сбор жалоб, анамнеза жизни и заболевания пациента	Жалобы больных с ХОБЛ, ХЛС	4,7		33,34	Устный ответ, стандартизированный тестовый контроль,	В соответствии с п 4.2.2

								доклады/реферативные сообщения, рефераты, презентации, ситуационные задачи, работа на симуляторах, история болезни/фрагмент истории болезни, разбор истории болезни, разбор тематического больного	
		иПК-2.2	Проведение полного физикального обследования пациента (осмотр, пальпация, перкуссия, аускультация)	Перечислите данные физикального обследования пациента с ХОБЛ и ХЛС.	1,8		33,34	Устный ответ, стандартизированный тестовый контроль, доклады/реферативные сообщения, рефераты, презентации, ситуационные задачи, работа на симуляторах, история болезни/фрагмент истории болезни, разбор истории болезни, разбор тематического больного	В соответствии с п 4.2.2
		иПК-2.4.	Направление пациента на лабораторное обследование при наличии медицинских показаний в соответствии с действующими порядками оказания медицинской помощи, клиническими рекомендациями (протоколами лечения) по вопросам оказания медицинской помощи с учетом стандартов медицинской помощи	Какое лабораторное обследование с учетом стандартов медицинской помощи показано пациенту с ХОБЛ и ХЛС.	4		33,34	Устный ответ, стандартизированный тестовый контроль, доклады/реферативные сообщения, рефераты, презентации,	В соответствии с п 4.2.2

							ситуационные задачи, работа на симуляторах, история болезни/фрагмент истории болезни, разбор истории болезни, разбор тематического больного		
		иПК-2.5.	Направление пациента на инструментальное обследование при наличии медицинских показаний в соответствии с действующими порядками оказания медицинской помощи, клиническими рекомендациями (протоколами лечения) по вопросам оказания медицинской помощи с учетом стандартов медицинской помощи	Какое инструментальное обследование с учетом стандартов медицинской помощи показано пациенту с ХОБЛ	2, 5	2	33,34	Устный ответ, стандартизированный тестовый контроль, доклады/реферативные сообщения, рефераты, презентации, ситуационные задачи, работа на симуляторах, история болезни/фрагмент истории болезни, разбор истории болезни, разбор тематического больного	В соответствии с п 4.2.2
		иПК-2.8.	Установление диагноза с учетом действующей международной статистической классификации болезней и проблем, связанных со здоровьем (МКБ)	С учетом действующей международной статистической классификации болезней сформулируйте диагноз пациенту с ХОБЛ	3,6	1,2	33,34	Устный ответ, стандартизированный тестовый контроль, доклады/реферативные сообщения, рефераты, презентации, ситуационные задачи, работа на симуляторах, история	В соответствии с п 4.2.2

								болезни/фрагмент истории болезни, разбор истории болезни, разбор тематического больного	
		иПК-3.1.	Разработка плана лечения заболевания или состояния с учетом диагноза, возраста и клинической картины в соответствии с действующими порядками оказания медицинской помощи, клиническими рекомендациями (протоколами лечения) по вопросам оказания медицинской помощи с учетом стандартов медицинской помощи	С учетом стандартов оказания медицинской помощи разработайте план лечения пациенту с ХОБЛ	6,9,10	2	33,34	Устный ответ, стандартизированный тестовый контроль, доклады/реферативные сообщения, рефераты, презентации, ситуационные задачи, работа на симуляторах, история болезни/фрагмент истории болезни, разбор истории болезни, разбор тематического больного	В соответствует с п 4.2.2
		иПК-3.2.	Назначение лекарственных препаратов, медицинских изделий и лечебного питания с учетом диагноза, возраста и клинической картины болезни и в соответствии с действующими порядками оказания медицинской помощи, клиническими рекомендациями (протоколами лечения) по вопросам оказания медицинской помощи с учетом стандартов медицинской помощи	С учетом стандартов оказания медицинской помощи перечислите группы лекарственных препаратов для лечения пациента с ХОБЛ и ХЛС.	1	1	33,34	Устный ответ, стандартизированный тестовый контроль, доклады/реферативные сообщения, рефераты, презентации, ситуационные задачи, работа на симуляторах, история болезни/фрагмент истории болезни, разбор истории болезни, разбор	В соответствует с п 4.2.2

								тематического больного	
		иПК-3.4.	Оценка эффективности и безопасности применения лекарственных препаратов, медицинских изделий, лечебного питания и иных методов лечения	Критерии эффективности применения лекарственных препаратов у пациентов с ХОБЛ и ХЛС.			33,34	Устный ответ, стандартизированный тестовый контроль, доклады/реферативные сообщения, рефераты, презентации, ситуационные задачи, работа на симуляторах, история болезни/фрагмент истории болезни, разбор истории болезни, разбор тематического больного	В соответствует с п 4.2.2
20.	Пневмонии	иПК-1.2.	Распознавание состояний, возникающих при внезапных острых заболеваниях, обострении хронических заболеваний без явных признаков угрозы жизни пациента и требующих оказания медицинской помощи в неотложной форме	Перечислите симптомы легочного и внелегочного осложнения пневмонии, требующие оказания медицинской помощи в неотложной форме	3,6			Устный ответ, стандартизированный тестовый контроль, доклады/реферативные сообщения, рефераты, презентации, ситуационные задачи, работа на симуляторах, история болезни/фрагмент истории болезни, разбор истории болезни, разбор тематического больного	В соответствует с п 4.2.2
		иПК-2.2.	Проведение полного физикального обследования пациента (осмотр, пальпация,	Перечислите данные	8,9		35	Устный ответ, стандартизирован	В соответствует

			перкуссия, аускультация)	физикального обследования пациента с пневмонией				ный тестовый контроль, доклады/реферативные сообщения, рефераты, презентации, ситуационные задачи, работа на симуляторах, история болезни/фрагмент истории болезни, разбор истории болезни, разбор тематического больного	вii с п 4.2.2
		иПК-2.4.	Направление пациента на лабораторное обследование при наличии медицинских показаний в соответствии с действующими порядками оказания медицинской помощи, клиническими рекомендациями (протоколами лечения) по вопросам оказания медицинской помощи с учетом стандартов медицинской помощи	Какое лабораторное обследование с учетом стандартов медицинской помощи показано пациенту с пневмонией		1,2	35	Устный ответ, стандартизированный тестовый контроль, доклады/реферативные сообщения, рефераты, презентации, ситуационные задачи, работа на симуляторах, история болезни/фрагмент истории болезни, разбор истории болезни, разбор тематического больного	В соответствии с п 4.2.2
		иПК-2.5.	Направление пациента на инструментальное обследование при наличии медицинских показаний в соответствии с действующими порядками оказания медицинской помощи, клиническими рекомендациями (протоколами лечения) по вопросам оказания медицинской	Какое инструментальное обследование с учетом стандартов медицинской помощи показано		1,2	35	Устный ответ, стандартизированный тестовый контроль, доклады/реферативные сообщения,	В соответствии с п 4.2.2

			помощи с учетом стандартов медицинской помощи	пациенту с пневмонией				рефераты, презентации, ситуационные задачи, работа на симуляторах, история болезни/фрагмент истории болезни, разбор истории болезни, разбор тематического больного	
		иПК-2.8.	Установление диагноза с учетом действующей международной статистической классификации болезней и проблем, связанных со здоровьем (МКБ)	С учетом действующей международной статистической классификации болезней сформулируйте диагноз пациенту с пневмонией	1,7	1,2	35	Устный ответ, стандартизированный тестовый контроль, доклады/реферативные сообщения, рефераты, презентации, ситуационные задачи, работа на симуляторах, история болезни/фрагмент истории болезни, разбор истории болезни, разбор тематического больного	В соответствии с п 4.2.2
		иПК-3.2.	Назначение лекарственных препаратов, медицинских изделий и лечебного питания с учетом диагноза, возраста и клинической картины болезни и в соответствии с действующими порядками оказания медицинской помощи, клиническими рекомендациями (протоколами лечения) по вопросам оказания медицинской помощи с учетом стандартов медицинской помощи	С учетом стандартов оказания медицинской помощи перечислите группы лекарственных препаратов для лечения пациента	2,4	1,2	35	Устный ответ, стандартизированный тестовый контроль, доклады/реферативные сообщения, рефераты, презентации, ситуационные задачи, работа на	В соответствии с п 4.2.2

				с пневмонией				симуляторах, история болезни/фрагмент истории болезни, разбор истории болезни, разбор тематического больного	
		иПК-3.3.	Назначение немедикаментозного лечения с учетом диагноза, возраста и клинической картины болезни в соответствии с действующими порядками оказания медицинской помощи, клиническими рекомендациями (протоколами лечения) по вопросам оказания медицинской помощи с учетом стандартов медицинской помощи	С учетом стандартов оказания медицинской помощи назначьте немедикаментозную терапию пациенту с пневмонией	10		35	Устный ответ, стандартизированный тестовый контроль, доклады/реферативные сообщения, рефераты, презентации, ситуационные задачи, работа на симуляторах, история болезни/фрагмент истории болезни, разбор истории болезни, разбор тематического больного	В соответствии с п 4.2.2
		иПК-3.4.	Оценка эффективности и безопасности применения лекарственных препаратов, медицинских изделий, лечебного питания и иных методов лечения	Критерии эффективности применения лекарственных препаратов у пациентов с пневмонией	5	2		Устный ответ, стандартизированный тестовый контроль, доклады/реферативные сообщения, рефераты, презентации, ситуационные задачи, работа на симуляторах, история болезни/фрагмент истории болезни,	В соответствии с п 4.2.2

								разбор истории болезни, разбор тематического больного	
21.	Тромбоэмболия легочной артерии (ТЭЛА)	иПК-1.2.	Распознавание состояний, возникающих при внезапных острых заболеваниях, обострении хронических заболеваний без явных признаков угрозы жизни пациента и требующих оказания медицинской помощи в неотложной форме	Перечислите симптомы состояний, возникающие при обострении ТЭЛА и требующие оказания медицинской помощи в неотложной форме		2	36	Устный ответ, стандартизированный тестовый контроль, доклады/реферативные сообщения, рефераты, презентации, ситуационные задачи, работа на симуляторах, история болезни/фрагмент истории болезни, разбор истории болезни, разбор тематического больного	В соответствии с п 4.2.2
		иПК-2.1.	Сбор жалоб, анамнеза жизни и заболевания пациента	Жалобы больных с ТЭЛА.	8	1	36	Устный ответ, стандартизированный тестовый контроль, доклады/реферативные сообщения, рефераты, презентации, ситуационные задачи, работа на симуляторах, история болезни/фрагмент истории болезни, разбор истории болезни, разбор тематического больного	В соответствии с п 4.2.2

		иПК-2.2.	Проведение полного физикального обследования пациента (осмотр, пальпация, перкуссия, аускультация)	Перечислите данные физикального обследования пациента с ТЭЛА.		1	36	Устный ответ, стандартизированный тестовый контроль, доклады/реферативные сообщения, рефераты, презентации, ситуационные задачи, работа на симуляторах, история болезни/фрагмент истории болезни, разбор истории болезни, разбор тематического больного	В соответствии с п 4.2.2
		иПК-2.3.	Формулирование предварительного диагноза и составление плана лабораторных и инструментальных обследований пациента	План лабораторного и инструментального обследований пациента с ТЭЛА.	1,3,4,7	2	36	Устный ответ, стандартизированный тестовый контроль, доклады/реферативные сообщения, рефераты, презентации, ситуационные задачи, работа на симуляторах, история болезни/фрагмент истории болезни, разбор истории болезни, разбор тематического больного	В соответствии с п 4.2.2
		иПК-2.4.	Направление пациента на лабораторное обследование при наличии медицинских показаний в соответствии с действующими порядками оказания медицинской помощи,	Какое лабораторное обследование с учетом стандартов	5		36	Устный ответ, стандартизированный тестовый контроль,	В соответствии с п 4.2.2

			клиническими рекомендациями (протоколами лечения) по вопросам оказания медицинской помощи с учетом стандартов медицинской помощи	медицинской помощи показано пациенту с ТЭЛА.				доклады/реферативные сообщения, рефераты, презентации, ситуационные задачи, работа на симуляторах, история болезни/фрагмент истории болезни, разбор истории болезни, разбор тематического больного	
		иПК-2.5.	Направление пациента на инструментальное обследование при наличии медицинских показаний в соответствии с действующими порядками оказания медицинской помощи, клиническими рекомендациями (протоколами лечения) по вопросам оказания медицинской помощи с учетом стандартов медицинской помощи	Какое инструментальное обследование с учетом стандартов медицинской помощи показано пациенту с ТЭЛА	2	1	36	Устный ответ, стандартизированный тестовый контроль, доклады/реферативные сообщения, рефераты, презентации, ситуационные задачи, работа на симуляторах, история болезни/фрагмент истории болезни, разбор истории болезни, разбор тематического больного	В соответствии с п 4.2.2
		иПК-2.7.	Направление пациента для оказания специализированной медицинской помощи в стационарных условиях или в условиях дневного стационара при наличии медицинских показаний в соответствии с действующими порядками оказания медицинской помощи, клиническими рекомендациями (протоколами лечения) по	Перечислите показания к госпитализации с учетом стандартов медицинской помощи показано пациенту с ТЭЛА	10	1	37	Устный ответ, стандартизированный тестовый контроль, доклады/реферативные сообщения, рефераты, презентации,	В соответствии с п 4.2.2

			вопросам оказания медицинской помощи с учетом стандартов медицинской помощи					ситуационные задачи, работа на симуляторах, история болезни/фрагмент истории болезни, разбор истории болезни, разбор тематического больного	
		иПК-2.8.	Установление диагноза с учетом действующей международной статистической классификации болезней и проблем, связанных со здоровьем (МКБ)	С учетом действующей международной статистической классификации болезней сформулируйте диагноз пациенту с ТЭЛА		1	36	Устный ответ, стандартизированный тестовый контроль, доклады/реферативные сообщения, рефераты, презентации, ситуационные задачи, работа на симуляторах, история болезни/фрагмент истории болезни, разбор истории болезни, разбор тематического больного	В соответствии с п 4.2.2
		иПК-3.1.	Разработка плана лечения заболевания или состояния с учетом диагноза, возраста и клинической картины в соответствии с действующими порядками оказания медицинской помощи, клиническими рекомендациями (протоколами лечения) по вопросам оказания медицинской помощи с учетом стандартов медицинской помощи	С учетом стандартов оказания медицинской помощи разработайте план лечения пациенту с ТЭЛА	6,9	1,2	37	Устный ответ, стандартизированный тестовый контроль, доклады/реферативные сообщения, рефераты, презентации, ситуационные задачи, работа на симуляторах, история	В соответствии с п 4.2.2

								болезни/фрагмент истории болезни, разбор истории болезни, разбор тематического больного	
22.	Хронический гастрит	иПК-2.1.	Сбор жалоб, анамнеза жизни и заболевания пациента	Жалобы больных с хроническим гастритом	6		38	Устный ответ, стандартизированный тестовый контроль, доклады/реферативные сообщения, рефераты, презентации, ситуационные задачи, работа на симуляторах, история болезни/фрагмент истории болезни, разбор истории болезни, разбор тематического больного	В соответствует с п 4.2.2
		иПК-2.3.	Формулирование предварительного диагноза и составление плана лабораторных и инструментальных обследований пациента	План лабораторного и инструментального обследования пациента с хроническим гастритом	5		38	Устный ответ, стандартизированный тестовый контроль, доклады/реферативные сообщения, рефераты, презентации, ситуационные задачи, работа на симуляторах, история болезни/фрагмент истории болезни, разбор истории болезни, разбор	В соответствует с п 4.2.2

							тематического больного		
		иПК-2.4.	Направление пациента на лабораторное обследование при наличии медицинских показаний в соответствии с действующими порядками оказания медицинской помощи, клиническими рекомендациями (протоколами лечения) по вопросам оказания медицинской помощи с учетом стандартов медицинской помощи	Какое лабораторное обследование с учетом стандартов медицинской помощи показано пациенту с хроническим гастритом	7	1,2	38	Устный ответ, стандартизированный тестовый контроль, доклады/реферативные сообщения, рефераты, презентации, ситуационные задачи, работа на симуляторах, история болезни/фрагмент истории болезни, разбор истории болезни, разбор тематического больного	В соответствует с п 4.2.2
		иПК-2.5.	Направление пациента на инструментальное обследование при наличии медицинских показаний в соответствии с действующими порядками оказания медицинской помощи, клиническими рекомендациями (протоколами лечения) по вопросам оказания медицинской помощи с учетом стандартов медицинской помощи	Какое инструментальное обследование с учетом стандартов медицинской помощи показано пациенту с хроническим гастритом	10	1,2	38	Устный ответ, стандартизированный тестовый контроль, доклады/реферативные сообщения, рефераты, презентации, ситуационные задачи, работа на симуляторах, история болезни/фрагмент истории болезни, разбор истории болезни, разбор тематического больного	В соответствует с п 4.2.2
		иПК-2.8.	Установление диагноза с учетом действующей международной статистической	С учетом действующей	3	1,2	38	Устный ответ, стандартизирован	В соответствует

			классификации болезней и проблем, связанных со здоровьем (МКБ)	международной статистической классификации болезней сформулируйте диагноз пациенту с хроническим гастритом				ный тестовый контроль, доклады/реферативные сообщения, рефераты, презентации, ситуационные задачи, работа на симуляторах, история болезни/фрагмент истории болезни, разбор истории болезни, разбор тематического больного	вii с п 4.2.2
		иПК-3.2.	Назначение лекарственных препаратов, медицинских изделий и лечебного питания с учетом диагноза, возраста и клинической картины болезни и в соответствии с действующими порядками оказания медицинской помощи, клиническими рекомендациями (протоколами лечения) по вопросам оказания медицинской помощи с учетом стандартов медицинской помощи	С учетом стандартов оказания медицинской помощи перечислите группы лекарственных препаратов для лечения пациента с хроническим гастритом	1,2,4,8,9	1,2	39	Устный ответ, стандартизированный тестовый контроль, доклады/реферативные сообщения, рефераты, презентации, ситуационные задачи, работа на симуляторах, история болезни/фрагмент истории болезни, разбор истории болезни, разбор тематического больного	В соответствии с п 4.2.2
23.	Язвенная болезнь желудка и двенадцатиперстной кишки (ЯБДПК) и	иПК-1.2.	Распознавание состояний, возникающих при внезапных острых заболеваниях, обострении хронических заболеваний без явных признаков угрозы жизни пациента и требующих оказания медицинской помощи в неотложной форме	Перечислите симптомы состояний, возникающие при обострении ЯБДПК и желудка	4,6,10			Устный ответ, стандартизированный тестовый контроль, доклады/реферативные сообщения,	В соответствии с п 4.2.2

желудка			и требующие оказания медицинской помощи в неотложной форме				рефераты, презентации, ситуационные задачи, работа на симуляторах, история болезни/фрагмент истории болезни, разбор истории болезни, разбор тематического больного	
	иПК-2.1.	Сбор жалоб, анамнеза жизни и заболевания пациента	Жалобы больных с язвенной болезнью желудка и двенадцатиперстной кишки (ЯБДПК) и желудка	2,8		40	Устный ответ, стандартизированный тестовый контроль, доклады/реферативные сообщения, рефераты, презентации, ситуационные задачи, работа на симуляторах, история болезни/фрагмент истории болезни, разбор истории болезни, разбор тематического больного	В соответствии с п 4.2.2
	иПК-2.4.	Направление пациента на лабораторное обследование при наличии медицинских показаний в соответствии с действующими порядками оказания медицинской помощи, клиническими рекомендациями (протоколами лечения) по вопросам оказания медицинской помощи с учетом стандартов медицинской помощи	Какое лабораторное обследование с учетом стандартов медицинской помощи показано пациенту с язвенной болезнью желудка и двенадцатиперстно		1	40	Устный ответ, стандартизированный тестовый контроль, доклады/реферативные сообщения, рефераты, презентации, ситуационные задачи, работа на	В соответствии с п 4.2.2

				й кишки (ЯБДПК) и желудка				симуляторах, история болезни/фрагмент истории болезни, разбор истории болезни, разбор тематического больного	
		иПК-2.5.	Направление пациента на инструментальное обследование при наличии медицинских показаний в соответствии с действующими порядками оказания медицинской помощи, клиническими рекомендациями (протоколами лечения) по вопросам оказания медицинской помощи с учетом стандартов медицинской помощи	Какое инструментальное обследование с учетом стандартов медицинской помощи показано пациенту с язвенной болезнью желудка и двенадцатиперстной кишки (ЯБДПК) и желудка	7	1	40	Устный ответ, стандартизированный тестовый контроль, доклады/реферативные сообщения, рефераты, презентации, ситуационные задачи, работа на симуляторах, история болезни/фрагмент истории болезни, разбор истории болезни, разбор тематического больного	В соответствии с п 4.2.2
		иПК-2.6.	Направление пациента на консультацию к врачам-специалистам при наличии медицинских показаний в соответствии с действующими порядками оказания медицинской помощи, клиническими рекомендациями (протоколами лечения) по вопросам оказания медицинской помощи с учетом стандартов медицинской помощи	Консультации каких специалистов с учетом стандартов медицинской помощи показаны пациенту с язвенной болезнью желудка и двенадцатиперстной кишки (ЯБДПК) и желудка		1	40	Устный ответ, стандартизированный тестовый контроль, доклады/реферативные сообщения, рефераты, презентации, ситуационные задачи, работа на симуляторах, история болезни/фрагмент истории болезни,	В соответствии с п 4.2.2

								разбор истории болезни, разбор тематического больного	
		иПК-2.8.	Установление диагноза с учетом действующей международной статистической классификации болезней и проблем, связанных со здоровьем (МКБ)	С учетом действующей международной статистической классификации болезней сформулируйте диагноз пациенту с язвенной болезнью желудка и двенадцатиперстной кишки (ЯБДПК) и желудка	3	1	40	Устный ответ, стандартизированный тестовый контроль, доклады/реферативные сообщения, рефераты, презентации, ситуационные задачи, работа на симуляторах, история болезни/фрагмент истории болезни, разбор истории болезни, разбор тематического больного	В соответствует с п 4.2.2
		иПК-3.1.	Разработка плана лечения заболевания или состояния с учетом диагноза, возраста и клинической картины в соответствии с действующими порядками оказания медицинской помощи, клиническими рекомендациями (протоколами лечения) по вопросам оказания медицинской помощи с учетом стандартов медицинской помощи	С учетом стандартов оказания медицинской помощи разработайте план лечения пациенту с ЯБДПК и желудка	1		41	Устный ответ, стандартизированный тестовый контроль, доклады/реферативные сообщения, рефераты, презентации, ситуационные задачи, работа на симуляторах, история болезни/фрагмент истории болезни, разбор истории болезни, разбор тематического больного	В соответствует с п 4.2.2

		иПК-3.2.	Назначение лекарственных препаратов, медицинских изделий и лечебного питания с учетом диагноза, возраста и клинической картины болезни и в соответствии с действующими порядками оказания медицинской помощи, клиническими рекомендациями (протоколами лечения) по вопросам оказания медицинской помощи с учетом стандартов медицинской помощи	С учетом стандартов оказания медицинской помощи перечислите группы лекарственных препаратов для лечения пациента с язвенной болезнью желудка и двенадцатиперстной кишки (ЯБДПК) и желудка	5,9	1	41	Устный ответ, стандартизированный тестовый контроль, доклады/реферативные сообщения, рефераты, презентации, ситуационные задачи, работа на симуляторах, история болезни/фрагмент истории болезни, разбор истории болезни, разбор тематического больного	В соответствии с п 4.2.2
24.	Хронические холециститы и холангиты	иПК-2.1.	Сбор жалоб, анамнеза жизни и заболевания пациента	Жалобы больных с хроническим холециститом и холангитом	1,10		42	Устный ответ, стандартизированный тестовый контроль, доклады/реферативные сообщения, рефераты, презентации, ситуационные задачи, работа на симуляторах, история болезни/фрагмент истории болезни, разбор истории болезни, разбор тематического больного	В соответствии с п 4.2.2
		иПК-2.2.	Проведение полного физикального обследования пациента (осмотр, пальпация, перкуссия, аускультация)	Перечислите данные физикального обследования	2,5		42	Устный ответ, стандартизированный тестовый контроль,	В соответствии с п 4.2.2

				пациента с хроническим холециститом и холангитом				доклады/реферативные сообщения, рефераты, презентации, ситуационные задачи, работа на симуляторах, история болезни/фрагмент истории болезни, разбор истории болезни, разбор тематического больного	
		иПК-2.3.	Формулирование предварительного диагноза и составление плана лабораторных и инструментальных обследований пациента	План лабораторного и инструментального обследований пациента с хроническим холециститом и холангитом	3,6	2	42	Устный ответ, стандартизированный тестовый контроль, доклады/реферативные сообщения, рефераты, презентации, ситуационные задачи, работа на симуляторах, история болезни/фрагмент истории болезни, разбор истории болезни, разбор тематического больного	В соответствии с п 4.2.2
		иПК-2.5.	Направление пациента на инструментальное обследование при наличии медицинских показаний в соответствии с действующими порядками оказания медицинской помощи, клиническими рекомендациями (протоколами лечения) по вопросам оказания медицинской помощи с учетом стандартов медицинской помощи	Какое инструментальное обследование с учетом стандартов медицинской помощи показано пациенту с хроническим	7,9	1	42	Устный ответ, стандартизированный тестовый контроль, доклады/реферативные сообщения, рефераты, презентации,	В соответствии с п 4.2.2

				холециститом и холангитом				ситуационные задачи, работа на симуляторах, история болезни/фрагмент истории болезни, разбор истории болезни, разбор тематического больного	
		иПК-2.8.	Установление диагноза с учетом действующей международной статистической классификации болезней и проблем, связанных со здоровьем (МКБ)	С учетом действующей международной статистической классификации болезней сформулируйте диагноз пациенту с хроническим холециститом и холангитом		1	42	Устный ответ, стандартизированный тестовый контроль, доклады/реферативные сообщения, рефераты, презентации, ситуационные задачи, работа на симуляторах, история болезни/фрагмент истории болезни, разбор истории болезни, разбор тематического больного	В соответствии с п 4.2.2
		иПК-3.2.	Назначение лекарственных препаратов, медицинских изделий и лечебного питания с учетом диагноза, возраста и клинической картины болезни и в соответствии с действующими порядками оказания медицинской помощи, клиническими рекомендациями (протоколами лечения) по вопросам оказания медицинской помощи с учетом стандартов медицинской помощи	С учетом стандартов оказания медицинской помощи перечислите группы лекарственных препаратов для лечения пациента с хроническим холециститом и	4,8	1,2	43	Устный ответ, стандартизированный тестовый контроль, доклады/реферативные сообщения, рефераты, презентации, ситуационные задачи, работа на симуляторах, история	В соответствии с п 4.2.2

				холангитом				болезни/фрагмент истории болезни, разбор истории болезни, разбор тематического больного	
		иПК-3.3.	Назначение немедикаментозного лечения с учетом диагноза, возраста и клинической картины болезни в соответствии с действующими порядками оказания медицинской помощи, клиническими рекомендациями (протоколами лечения) по вопросам оказания медицинской помощи с учетом стандартов медицинской помощи	С учетом стандартов оказания медицинской помощи перечислите методы немедикаментозной терапии для лечения пациента с хроническим холециститом и холангитом		1	43	Устный ответ, стандартизированный тестовый контроль, доклады/реферативные сообщения, рефераты, презентации, ситуационные задачи, работа на симуляторах, история болезни/фрагмент истории болезни, разбор истории болезни, разбор тематического больного	В соответствии с п 4.2.2
25.	Доброкачественные билирубинемии	иПК-2.1.	Сбор жалоб, анамнеза жизни и заболевания пациента	<u>Жалобы больных с доброкачественной билирубинемией</u>		1	44	Устный ответ, стандартизированный тестовый контроль, доклады/реферативные сообщения, рефераты, презентации, ситуационные задачи, работа на симуляторах, история болезни/фрагмент истории болезни, разбор истории болезни, разбор	В соответствии с п 4.2.2

							тематического больного		
		иПК-2.2.	Проведение полного физикального обследования пациента (осмотр, пальпация, перкуссия, аускультация)	Перечислите данные физикального обследования пациента с доброкачественной билирубинемией	4		44	Устный ответ, стандартизированный тестовый контроль, доклады/реферативные сообщения, рефераты, презентации, ситуационные задачи, работа на симуляторах, история болезни/фрагмент истории болезни, разбор истории болезни, разбор тематического больного	В соответствии с п 4.2.2
		иПК-2.3.	Формулирование предварительного диагноза и составление плана лабораторных и инструментальных обследований пациента	План лабораторного и инструментального обследований пациента с доброкачественной билирубинемии	1,2,3	1	44	Устный ответ, стандартизированный тестовый контроль, доклады/реферативные сообщения, рефераты, презентации, ситуационные задачи, работа на симуляторах, история болезни/фрагмент истории болезни, разбор истории болезни, разбор тематического больного	В соответствии с п 4.2.2
		иПК-2.8.	Проведение дифференциальной диагностики с другими заболеваниями/состояниями, в том	С учетом действующей	5,6,7,8,9,10	2	44	Устный ответ, стандартизирован	В соответст

			числе неотложными Установление диагноза с учетом действующей международной статистической классификации болезней и проблем, связанных со здоровьем (МКБ)	международной статистической классификации болезней сформулируйте диагноз пациенту с доброкачественной билирубинемией				ный тестовый контроль, доклады/реферативные сообщения, рефераты, презентации, ситуационные задачи, работа на симуляторах, история болезни/фрагмент истории болезни, разбор истории болезни, разбор тематического больного	вii с п 4.2.2
		иПК-3.1.	Разработка плана лечения заболевания или состояния с учетом диагноза, возраста и клинической картины в соответствии с действующими порядками оказания медицинской помощи, клиническими рекомендациями (протоколами лечения) по вопросам оказания медицинской помощи с учетом стандартов медицинской помощи	С учетом стандартов оказания медицинской помощи разработайте план лечения пациенту с доброкачественной билирубинемией		2	44	Устный ответ, стандартизированный тестовый контроль, доклады/реферативные сообщения, рефераты, презентации, ситуационные задачи, работа на симуляторах, история болезни/фрагмент истории болезни, разбор истории болезни, разбор тематического больного	В соответствии с п 4.2.2
26	Хронический панкреатит	иПК-1.2.	Распознавание состояний, возникающих при внезапных острых заболеваниях, обострении хронических заболеваний без явных признаков угрозы жизни пациента и требующих оказания медицинской помощи в неотложной форме	Перечислите симптомы состояний, возникающие при обострении хронического		1		Устный ответ, стандартизированный тестовый контроль, доклады/реферативные сообщения,	В соответствии с п 4.2.2

				панкреатита и требующие оказания медицинской помощи в неотложной форме				рефераты, презентации, ситуационные задачи, работа на симуляторах, история болезни/фрагмент истории болезни, разбор истории болезни, разбор тематического больного	
		иПК-2.1.	Сбор жалоб, анамнеза жизни и заболевания пациента	<u>Жалобы больных с хроническим панкреатитом</u>	1,5		45	Устный ответ, стандартизированный тестовый контроль, доклады/реферативные сообщения, рефераты, презентации, ситуационные задачи, работа на симуляторах, история болезни/фрагмент истории болезни, разбор истории болезни, разбор тематического больного	В соответствии с п 4.2.2
		иПК-2.3.	Формулирование предварительного диагноза и составление плана лабораторных и инструментальных обследований пациента	План лабораторного и инструментального обследований пациента с хроническим панкреатитом		1	45	Устный ответ, стандартизированный тестовый контроль, доклады/реферативные сообщения, рефераты, презентации, ситуационные задачи, работа на	В соответствии с п 4.2.2

								симуляторах, история болезни/фрагмент истории болезни, разбор истории болезни, разбор тематического больного	
		иПК-2.4.	Направление пациента на лабораторное обследование при наличии медицинских показаний в соответствии с действующими порядками оказания медицинской помощи, клиническими рекомендациями (протоколами лечения) по вопросам оказания медицинской помощи с учетом стандартов медицинской помощи	Какое лабораторное обследование с учетом стандартов медицинской помощи показано пациенту с хроническим панкреатитом	3,7,8,10	2	45	Устный ответ, стандартизированный тестовый контроль, доклады/реферативные сообщения, рефераты, презентации, ситуационные задачи, работа на симуляторах, история болезни/фрагмент истории болезни, разбор истории болезни, разбор тематического больного	В соответствии с п 4.2.2
		иПК-2.5.	Направление пациента на инструментальное обследование при наличии медицинских показаний в соответствии с действующими порядками оказания медицинской помощи, клиническими рекомендациями (протоколами лечения) по вопросам оказания медицинской помощи с учетом стандартов медицинской помощи	Какое инструментальное обследование с учетом стандартов медицинской помощи показано пациенту с хроническим панкреатитом		2	45	Устный ответ, стандартизированный тестовый контроль, доклады/реферативные сообщения, рефераты, презентации, ситуационные задачи, работа на симуляторах, история болезни/фрагмент истории болезни,	В соответствии с п 4.2.2

								разбор истории болезни, разбор тематического больного	
		иПК-2.7.	Направление пациента для оказания специализированной медицинской помощи в стационарных условиях или в условиях дневного стационара при наличии медицинских показаний в соответствии с действующими порядками оказания медицинской помощи, клиническими рекомендациями (протоколами лечения) по вопросам оказания медицинской помощи с учетом стандартов медицинской помощи	Перечислите показания к госпитализации с учетом стандартов медицинской помощи показано пациенту с хроническим панкреатитом		1	45	Устный ответ, стандартизированный тестовый контроль, доклады/реферативные сообщения, рефераты, презентации, ситуационные задачи, работа на симуляторах, история болезни/фрагмент истории болезни, разбор истории болезни, разбор тематического больного	В соответствии с п 4.2.2
		иПК-2.8.	Проведение дифференциальной диагностики с другими заболеваниями/состояниями, в том числе неотложными <hr/> Установление диагноза с учетом действующей международной статистической классификации болезней и проблем, связанных со здоровьем (МКБ)	С учетом действующей международной статистической классификации болезней сформулируйте диагноз пациенту с хроническим панкреатитом	4,9	2	45	Устный ответ, стандартизированный тестовый контроль, доклады/реферативные сообщения, рефераты, презентации, ситуационные задачи, работа на симуляторах, история болезни/фрагмент истории болезни, разбор истории болезни, разбор тематического больного	В соответствии с п 4.2.2

		иПК-3.1.	Разработка плана лечения заболевания или состояния с учетом диагноза, возраста и клинической картины в соответствии с действующими порядками оказания медицинской помощи, клиническими рекомендациями (протоколами лечения) по вопросам оказания медицинской помощи с учетом стандартов медицинской помощи	С учетом стандартов оказания медицинской помощи разработайте план лечения пациенту с хроническим панкреатитом	2,6	1,2	46	Устный ответ, стандартизированный тестовый контроль, доклады/реферативные сообщения, рефераты, презентации, ситуационные задачи, работа на симуляторах, история болезни/фрагмент истории болезни, разбор истории болезни, разбор тематического больного	В соответствует с п 4.2.2
27.	Хронический гепатит	иПК-2.1.	Сбор жалоб, анамнеза жизни и заболевания пациента	Жалобы больных с хроническим гепатитом	1		47	Устный ответ, стандартизированный тестовый контроль, доклады/реферативные сообщения, рефераты, презентации, ситуационные задачи, работа на симуляторах, история болезни/фрагмент истории болезни, разбор истории болезни, разбор тематического больного	В соответствует с п 4.2.2
		иПК-2.3.	Формулирование предварительного диагноза и составление плана лабораторных и инструментальных обследований пациента	План лабораторного и инструментального обследований	3,5		47	Устный ответ, стандартизированный тестовый контроль,	В соответствует с п 4.2.2

				пациента с хроническим гепатитом				доклады/реферативные сообщения, рефераты, презентации, ситуационные задачи, работа на симуляторах, история болезни/фрагмент истории болезни, разбор истории болезни, разбор тематического больного	
		иПК-2.4.	Направление пациента на лабораторное обследование при наличии медицинских показаний в соответствии с действующими порядками оказания медицинской помощи, клиническими рекомендациями (протоколами лечения) по вопросам оказания медицинской помощи с учетом стандартов медицинской помощи	Какое лабораторное обследование с учетом стандартов медицинской помощи показано пациенту с хроническим гепатитом	2,4,9		47	Устный ответ, стандартизированный тестовый контроль, доклады/реферативные сообщения, рефераты, презентации, ситуационные задачи, работа на симуляторах, история болезни/фрагмент истории болезни, разбор истории болезни, разбор тематического больного	В соответствии с п 4.2.2
		иПК-2.5.	Направление пациента на инструментальное обследование при наличии медицинских показаний в соответствии с действующими порядками оказания медицинской помощи, клиническими рекомендациями (протоколами лечения) по вопросам оказания медицинской помощи с учетом стандартов медицинской помощи	Какое инструментальное обследование с учетом стандартов медицинской помощи показано пациенту с хроническим		1	47	Устный ответ, стандартизированный тестовый контроль, доклады/реферативные сообщения, рефераты, презентации,	В соответствии с п 4.2.2

				гепатитом				ситуационные задачи, работа на симуляторах, история болезни/фрагмент истории болезни, разбор истории болезни, разбор тематического больного	
		иПК-2.8.	<p>Проведение дифференциальной диагностики с другими заболеваниями/состояниями, в том числе неотложными</p> <hr/> <p>Установление диагноза с учетом действующей международной статистической классификации болезней и проблем, связанных со здоровьем (МКБ)</p>	С учетом действующей международной статистической классификации болезней сформулируйте диагноз пациенту с хроническим гепатитом		1,2	47	Устный ответ, стандартизированный тестовый контроль, доклады/реферативные сообщения, рефераты, презентации, ситуационные задачи, работа на симуляторах, история болезни/фрагмент истории болезни, разбор истории болезни, разбор тематического больного	В соответствии с п 4.2.2
		иПК-3.2.	Назначение лекарственных препаратов, медицинских изделий и лечебного питания с учетом диагноза, возраста и клинической картины болезни и в соответствии с действующими порядками оказания медицинской помощи, клиническими рекомендациями (протоколами лечения) по вопросам оказания медицинской помощи с учетом стандартов медицинской помощи	С учетом стандартов оказания медицинской помощи перечислите группы лекарственных препаратов для лечения пациента с хроническим гепатитом	6,7,8,10	1	48	Устный ответ, стандартизированный тестовый контроль, доклады/реферативные сообщения, рефераты, презентации, ситуационные задачи, работа на симуляторах, история	В соответствии с п 4.2.2

								болезни/фрагмент истории болезни, разбор истории болезни, разбор тематического больного	
28.	Цирроз печени	иПК-2.1.	Сбор жалоб, анамнеза жизни и заболевания пациента	Жалобы больных с циррозом печени	3,5		49	Устный ответ, стандартизированный тестовый контроль, доклады/реферативные сообщения, рефераты, презентации, ситуационные задачи, работа на симуляторах, история болезни/фрагмент истории болезни, разбор истории болезни, разбор тематического больного	В соответствует с п 4.2.2
		иПК-2.2.	Проведение полного физикального обследования пациента (осмотр, пальпация, перкуссия, аускультация)	Перечислите данные физикального обследования пациента с циррозом печени	8		49	Устный ответ, стандартизированный тестовый контроль, доклады/реферативные сообщения, рефераты, презентации, ситуационные задачи, работа на симуляторах, история болезни/фрагмент истории болезни, разбор истории болезни, разбор	В соответствует с п 4.2.2

							тематического больного		
		иПК-2.4.	Направление пациента на лабораторное обследование при наличии медицинских показаний в соответствии с действующими порядками оказания медицинской помощи, клиническими рекомендациями (протоколами лечения) по вопросам оказания медицинской помощи с учетом стандартов медицинской помощи	Какое лабораторное обследование с учетом стандартов медицинской помощи показано пациенту с циррозом печени	7		49	Устный ответ, стандартизированный тестовый контроль, доклады/реферативные сообщения, рефераты, презентации, ситуационные задачи, работа на симуляторах, история болезни/фрагмент истории болезни, разбор истории болезни, разбор тематического больного	В соответствует с п 4.2.2
		иПК-2.5.	Направление пациента на инструментальное обследование при наличии медицинских показаний в соответствии с действующими порядками оказания медицинской помощи, клиническими рекомендациями (протоколами лечения) по вопросам оказания медицинской помощи с учетом стандартов медицинской помощи	Какое инструментальное обследование с учетом стандартов медицинской помощи показано пациенту с циррозом печени	2,9	1,2	49	Устный ответ, стандартизированный тестовый контроль, доклады/реферативные сообщения, рефераты, презентации, ситуационные задачи, работа на симуляторах, история болезни/фрагмент истории болезни, разбор истории болезни, разбор тематического больного	В соответствует с п 4.2.2
		иПК-2.8.	Проведение дифференциальной диагностики с другими заболеваниями/состояниями, в том	С учетом действующей	1,6	1,2	49	Устный ответ, стандартизирован	В соответствует

			числе неотложными Установление диагноза с учетом действующей международной статистической классификации болезней и проблем, связанных со здоровьем (МКБ)	международной статистической классификации болезней сформулируйте диагноз пациенту с циррозом печени				ный тестовый контроль, доклады/реферативные сообщения, рефераты, презентации, ситуационные задачи, работа на симуляторах, история болезни/фрагмент истории болезни, разбор истории болезни, разбор тематического больного	вii с п 4.2.2
		иПК-3.2.	Назначение лекарственных препаратов, медицинских изделий и лечебного питания с учетом диагноза, возраста и клинической картины болезни и в соответствии с действующими порядками оказания медицинской помощи, клиническими рекомендациями (протоколами лечения) по вопросам оказания медицинской помощи с учетом стандартов медицинской помощи	С учетом стандартов оказания медицинской помощи перечислите группы лекарственных препаратов для лечения пациента с циррозом печени	4,10	1,2	50	Устный ответ, стандартизированный тестовый контроль, доклады/реферативные сообщения, рефераты, презентации, ситуационные задачи, работа на симуляторах, история болезни/фрагмент истории болезни, разбор истории болезни, разбор тематического больного	В соответствии с п 4.2.2
29.	Неотложные состояния в гастроэнтерологии	иПК-1.2.	Распознавание состояний, возникающих при внезапных острых заболеваниях, обострении хронических заболеваний без явных признаков угрозы жизни пациента и требующих оказания медицинской помощи в неотложной форме	Перечислите симптомы неотложных состояний в гастроэнтерологии, требующие	1,3,10	1,2	51	Устный ответ, стандартизированный тестовый контроль, доклады/реферативные сообщения,	В соответствии с п 4.2.2

				оказания медицинской помощи в неотложной форме				рефераты, презентации, ситуационные задачи, работа на симуляторах, история болезни/фрагмент истории болезни, разбор истории болезни, разбор тематического больного	
		иПК- 1.3.	Оказание медицинской помощи в неотложной форме пациентам при внезапных острых заболеваниях, состояниях, обострении хронических заболеваний без явных признаков угрозы жизни пациента	Оказание медицинской помощи пациентам с неотложными состояниями в г/энтерологии	4,5,2		51	Устный ответ, стандартизован ный тестовый контроль, доклады/реферати вные сообщения, рефераты, презентации, ситуационные задачи, работа на симуляторах, история болезни/фрагмент истории болезни, разбор истории болезни, разбор тематического больного	В соответст вии с п 4.2.2
		иПК- 2.1.	Сбор жалоб, анамнеза жизни и заболевания пациента	Жалобы больных при неотложных состояниях в гастроэнтерологии			51	Устный ответ, стандартизован ный тестовый контроль, доклады/реферати вные сообщения, рефераты, презентации, ситуационные задачи, работа на	В соответст вии с п 4.2.2

								симуляторах, история болезни/фрагмент истории болезни, разбор истории болезни, разбор тематического больного	
		иПК-2.3.	Формулирование предварительного диагноза и составление плана лабораторных и инструментальных обследований пациента	План лабораторного и инструментального обследований пациента при неотложных состояниях в гастроэнтерологии		2	51	Устный ответ, стандартизированный тестовый контроль, доклады/реферативные сообщения, рефераты, презентации, ситуационные задачи, работа на симуляторах, история болезни/фрагмент истории болезни, разбор истории болезни, разбор тематического больного	В соответствии с п 4.2.2
		иПК-2.4.	Направление пациента на лабораторное обследование при наличии медицинских показаний в соответствии с действующими порядками оказания медицинской помощи, клиническими рекомендациями (протоколами лечения) по вопросам оказания медицинской помощи с учетом стандартов медицинской помощи	Какое лабораторное обследование с учетом стандартов медицинской помощи показано пациенту при неотложных состояниях в гастроэнтерологии		1	51	Устный ответ, стандартизированный тестовый контроль, доклады/реферативные сообщения, рефераты, презентации, ситуационные задачи, работа на симуляторах, история болезни/фрагмент истории болезни,	В соответствии с п 4.2.2

								разбор истории болезни, разбор тематического больного	
		иПК-2.5.	Направление пациента на инструментальное обследование при наличии медицинских показаний в соответствии с действующими порядками оказания медицинской помощи, клиническими рекомендациями (протоколами лечения) по вопросам оказания медицинской помощи с учетом стандартов медицинской помощи	Какое инструментальное обследование с учетом стандартов медицинской помощи показано пациенту при неотложных состояниях в гастроэнтерологии	6	1	51	Устный ответ, стандартизированный тестовый контроль, доклады/реферативные сообщения, рефераты, презентации, ситуационные задачи, работа на симуляторах, история болезни/фрагмент истории болезни, разбор истории болезни, разбор тематического больного	В соответствует с п 4.2.2
		иПК-2.8.	Проведение дифференциальной диагностики с другими заболеваниями/состояниями, в том числе неотложными <hr/> Установление диагноза с учетом действующей международной статистической классификации болезней и проблем, связанных со здоровьем (МКБ)	С учетом действующей международной статистической классификации болезней сформулируйте диагноз пациенту при неотложных состояниях в гастроэнтерологии	7,8,9	1	51	Устный ответ, стандартизированный тестовый контроль, доклады/реферативные сообщения, рефераты, презентации, ситуационные задачи, работа на симуляторах, история болезни/фрагмент истории болезни, разбор истории болезни, разбор тематического больного	В соответствует с п 4.2.2

		иПК-3.2.	Назначение лекарственных препаратов, медицинских изделий и лечебного питания с учетом диагноза, возраста и клинической картины болезни и в соответствии с действующими порядками оказания медицинской помощи, клиническими рекомендациями (протоколами лечения) по вопросам оказания медицинской помощи с учетом стандартов медицинской помощи	С учетом стандартов оказания медицинской помощи перечислите группы лекарственных препаратов для лечения пациента при неотложных состояниях в гастроэнтерологии		1,2	51	Устный ответ, стандартизированный тестовый контроль, доклады/реферативные сообщения, рефераты, презентации, ситуационные задачи, работа на симуляторах, история болезни/фрагмент истории болезни, разбор истории болезни, разбор тематического больного	В соответствии с п 4.2.2
30	Печеночная кома	иПК-1.2.	Распознавание состояний, возникающих при внезапных острых заболеваниях, обострении хронических заболеваний без явных признаков угрозы жизни пациента и требующих оказания медицинской помощи в неотложной форме	Перечислите симптомы печеночной комы, требующие оказания медицинской помощи в неотложной форме	1,3,4,6,7,10	2	52	Устный ответ, стандартизированный тестовый контроль, доклады/реферативные сообщения, рефераты, презентации, ситуационные задачи, работа на симуляторах, история болезни/фрагмент истории болезни, разбор истории болезни, разбор тематического больного	В соответствии с п 4.2.2
		иПК-2.4.	Направление пациента на лабораторное обследование при наличии медицинских показаний в соответствии с действующими порядками оказания медицинской помощи,	Какое лабораторное обследование с учетом стандартов		1,2	52	Устный ответ, стандартизированный тестовый контроль,	В соответствии с п 4.2.2

			клиническими рекомендациями (протоколами лечения) по вопросам оказания медицинской помощи с учетом стандартов медицинской помощи	медицинской помощи показано пациенту с печеночной комой				доклады/реферативные сообщения, рефераты, презентации, ситуационные задачи, работа на симуляторах, история болезни/фрагмент истории болезни, разбор истории болезни, разбор тематического больного	
		иПК-2.5.	Направление пациента на инструментальное обследование при наличии медицинских показаний в соответствии с действующими порядками оказания медицинской помощи, клиническими рекомендациями (протоколами лечения) по вопросам оказания медицинской помощи с учетом стандартов медицинской помощи	Какое инструментальное обследование с учетом стандартов медицинской помощи показано пациенту с печеночной комой		1	52	Устный ответ, стандартизированный тестовый контроль, доклады/реферативные сообщения, рефераты, презентации, ситуационные задачи, работа на симуляторах, история болезни/фрагмент истории болезни, разбор истории болезни, разбор тематического больного	В соответствии с п 4.2.2
		иПК-2.8.	Установление диагноза с учетом действующей международной статистической классификации болезней и проблем, связанных со здоровьем (МКБ)	С учетом действующей международной статистической классификации болезней сформулируйте диагноз пациенту		1,2	52	Устный ответ, стандартизированный тестовый контроль, доклады/реферативные сообщения, рефераты, презентации,	В соответствии с п 4.2.2

				с печеночной комой				ситуационные задачи, работа на симуляторах, история болезни/фрагмент истории болезни, разбор истории болезни, разбор тематического больного	
		иПК-3.2.	Назначение лекарственных препаратов, медицинских изделий и лечебного питания с учетом диагноза, возраста и клинической картины болезни и в соответствии с действующими порядками оказания медицинской помощи, клиническими рекомендациями (протоколами лечения) по вопросам оказания медицинской помощи с учетом стандартов медицинской помощи	С учетом стандартов оказания медицинской помощи перечислите группы лекарственных препаратов для лечения пациента с печеночной комой	2,5,8,9	1,2	53	Устный ответ, стандартизированный тестовый контроль, доклады/реферативные сообщения, рефераты, презентации, ситуационные задачи, работа на симуляторах, история болезни/фрагмент истории болезни, разбор истории болезни, разбор тематического больного	В соответствии с п 4.2.2
		иПК-3.4.	Оценка эффективности и безопасности применения лекарственных препаратов, медицинских изделий, лечебного питания и иных методов лечения	Критерии эффективности применения лекарственных препаратов у пациентов с печеночной комой		1	53	Устный ответ, стандартизированный тестовый контроль, доклады/реферативные сообщения, рефераты, презентации, ситуационные задачи, работа на симуляторах, история	В соответствии с п 4.2.2

								болезни/фрагмент истории болезни, разбор истории болезни, разбор тематического больного	
31	Аттестация практических навыков.	иОПК-4.1.	Демонстрирует применение медицинских технологий, медицинских изделий, при решении профессиональных задач					работа на симуляторах	В соответствует вii с п 4.2.2
32	Итоговое тестирование.							стандартизированный тестовый контроль	В соответствует вii с п 4.2.2
33	Симуляционный курс – экстренная мед помощь	иОПК 4.2	Демонстрирует умение применять диагностические инструментальные методы обследования с целью установления диагноза					работа на симуляторах	В соответствует вii с п 4.2.2

2. Текущий контроль успеваемости (клинические практические занятия), **включая задания самостоятельной работы обучающихся, проводится в формах:**

- устный ответ (в соответствии с темой занятия в рабочей программе дисциплины и перечнем вопросов для самоконтроля при изучении разделов дисциплины);
- стандартизированный тестовый контроль;
- написание рефератов, (презентаций);
- доклад/устное реферативное сообщение;
- решения ситуационных задач;
- написание истории болезни/фрагмента истории болезни;
- разбор тематического больного;
- разбор истории болезни;
- работа на симуляторах

Выбор формы текущего контроля на каждом занятии осуществляет преподаватель. Формы текущего контроля на одном занятии у разных обучающихся могут быть различными. Количество форм текущего контроля на каждом занятии может быть различным и определяется преподавателем в зависимости от целей и задач занятия.

Типовые контрольные задания или иные материалы, необходимые для оценки знаний, умений, навыков и (или) опыта деятельности, характеризующих этапы формирования компетенций в процессе освоения образовательной программы

2.1.1. Стандартизированный тестовый контроль (по темам или разделам)

Тема №1: «Острая ревматическая лихорадка»

Выберите правильный ответ

1. К ДОПОЛНИТЕЛЬНЫМ КРИТЕРИЯМ ОСТРОЙ РЕВМАТИЧЕСКОЙ ЛИХОРАДКИ, ВЫЯВЛЕННЫМ ПОСЛЕ ИНСТРУМЕНТАЛЬНОГО ОБСЛЕДОВАНИЯ, НЕ ОТНОСИТСЯ:

1. артралгии
2. ускоренная СОЭ
3. положительный СРБ
4. неполная блокада правой ножки пучка Гиса

2. К ПОЗДНИМ ПРИЗНАКАМ РЕВМАТИЗМА, ВЫЯВЛЕННЫМ ПОСЛЕ ФИЗИКАЛЬНОГО ОБСЛЕДОВАНИЯ, ОТНОСИТСЯ:

1. полиартрит
2. вальвулит
3. хорея
4. кардит
5. узловатая эритема

3. БОЛЬНЫЕ С РЕВМАТИЧЕСКИМ ПОРАЖЕНИЕМ СЕРДЦА ДОЛЖНЫ ПОЛУЧАТЬ ПРОФИЛАКТИЧЕСКОЕ ЛЕЧЕНИЕ АНТИБИОТИКАМИ С УЧЕТОМ СТАНДАРТОВ МЕДИЦИНСКОЙ ПОМОЩИ:

1. 6 месяцев
2. 1 год
3. 3 года
4. 5 лет
5. в течение всей жизни

4. ПРИ ФИЗИКАЛЬНОМ ОБСЛЕДОВАНИИ БОЛЬНЫХ С ОРЛ РЕДКО ВСТРЕЧАЕТСЯ ОДИН ИЗ ПЕРЕЧИСЛЕННЫХ НИЖЕ ПРИЗНАКОВ

1. кардит
2. полиартрит или полиартралгия
3. повышение титра противострептококковых антител
4. подкожные узелки

5. ПРИЗНАКАМИ ("БОЛЬШИЕ" КРИТЕРИИ), ЛЕЖАЩИМИ В ОСНОВЕ ДИАГНОЗА ОСТРОЙ РЕВМАТИЧЕСКОЙ ЛИХОРАДКИ, ЯВЛЯЕТСЯ ВСЕ ПЕРЕЧИСЛЕННОЕ, КРОМЕ

1. кардита

2. хореи
3. полиартрита
4. узловатой эритемы
5. кольцевидной эритемы

6. КАКИЕ ПРЕПАРАТЫ ПОКАЗАНЫ ПРИ ЗАТЯЖНОМ ТЕЧЕНИИ РЕВМАТИЗМА?

1. кортикостероиды
2. цитостатики
3. нестероидные противовоспалительные средства
4. антибиотики

7. ЛЕЧЕНИЕ БОЛЬНЫХ ОРЛ ДОЛЖНО ПРОВОДИТЬСЯ

1. только в стационаре
2. только в поликлинике (диспансере)
3. только в санатории
4. последовательно в три этапа - стационар - поликлиника (диспансер) - санаторий (+)

8. ПРИЗНАКАМИ, ЛЕЖАЩИМИ В ОСНОВЕ ДИАГНОЗА РЕВМАТИЧЕСКОГО ПОЛИАРТРИТА, В КЛАССИЧЕСКОМ ВАРИАНТЕ ЯВЛЯЮТСЯ ВСЕ ПЕРЕЧИСЛЕННОЕ, КРОМЕ:

1. деформации суставов, обусловленной скоплением экссудата
2. поражения крупных суставов
3. рентгенологически выявляемой эрозии суставных поверхностей
4. высоких показателей активности ревматического процесса
5. быстрой ликвидации полиартрита

9. ДИАГНОЗ ОСТРОЙ РЕВМАТИЧЕСКОЙ ЛИХОРАДКИ ЯВЛЯЕТСЯ ДОСТОВЕРНЫМ ПРИ НАЛИЧИИ:

1. одного большого, одного малого критерия и данных, подтверждающих предшествующую стрептококковую инфекцию
2. двух больших, двух малых критериев
3. одного большого, трех малых критериев
4. одного большого, двух малых критериев и данных, подтверждающих предшествующую стрептококковую инфекцию
5. четырех малых критериев

10. Вторичная профилактика острой ревматической лихорадки проводится:

1. азитромицином
2. экстенциллином
3. эритромицином
4. ципрофлоксацином
5. цефазолином

Эталонные ответы

1.	4	5.	4	9.	4
2.	3	6.	3	10.	2
3.	5	7.	4		
4.	4	8.	3		

Тема №2: «Миокардит»

Выберите правильный ответ

1. ПРИ ПОСТАНОВКЕ ДИАГНОЗА МИОКАРДИТА СЛЕДУЕТ УЧИТЫВАТЬ, ЧТО НАИБОЛЕЕ ЧАСТЫМ ЭТИОЛОГИЧЕСКИМ ФАКТОРОМ ЯВЛЯЮТСЯ:

1. хламидии
2. риккетсии
3. кишечная палочка
4. палочка Коха

5. вирусы

2. СКОЛЬКО ДИАГНОСТИЧЕСКИХ КРИТЕРИЕВ, ПОЛУЧЕННЫХ ИНСТРУМЕНТАЛЬНО, НЕОБХОДИМО ПРИ ПОДОЗРЕНИИ НА МИОКАРДИТ В СЛУЧАЕ ОТСУТСТВИЯ УБЕДИТЕЛЬНОЙ КЛИНИЧЕСКОЙ КАРТИНЫ

1. ≥ 1 диагностических критериев, полученных инструментально;
2. ≥ 2 инструментальных диагностических критериев из одной категории;
- 3. ≥ 2 инструментальных диагностических критериев из разных категорий;**
4. 1 диагностический критерий, полученный инструментально;
5. ≥ 4 диагностических критериев, полученных инструментально.

3. КАКОЙ АУСКУЛЬТАТИВНЫЙ ПРИЗНАК ЧАЩЕ ВСЕГО МОЖНО ОБНАРУЖИТЬ У БОЛЬНОГО МИОКАРДИТОМ?

1. приглушение тонов сердца
2. ритм галопа
3. систолический шум на верхушке сердца
4. хлопающий I тон на верхушке сердца

4. ГОСПИТАЛИЗАЦИЮ РЕКОМЕНДУЮТ БОЛЬНЫМ С ПОДОЗРЕНИЕМ НА МИОКАРДИТ ПРИ

- 1. умеренно выраженной симптоматике или даже без симптомов;**
2. выраженной симптоматике;
3. наличии острого болевого симптома;
4. наличии острого болевого симптома и одышки.
5. Выберите правильную комбинацию ответов:

5. СИМПТОМАТИЧЕСКОЕ ЛЕЧЕНИЕ МИОКАРДИТА НАПРАВЛЕНО НА:

1. коррекцию ХСН
2. устранение аритмий
3. снижение АД
4. снижение активности воспалительного процесса

6. КАКИЕ ИЗМЕНЕНИЯ ЛАБОРАТОРНЫХ ПОКАЗАТЕЛЕЙ ОТРАЖАЮТ АКТИВНОСТЬ ВОСПАЛИТЕЛЬНОГО ПРОЦЕССА В МИОКАРДЕ?

1. гиперурикемия
2. гиперфибриногенемия
3. гиперхолестеринемия
4. повышение СРБ в плазме крови

7. ПРИ ПОСТАНОВКЕ ДИАГНОЗА МИОКАРДИТА ДОСТОВЕРНЫМИ ПРИЗНАКАМИ ЯВЛЯЮТСЯ РЕЗУЛЬТАТЫ:

1. биопсии миокарда
2. эхокардиографии
3. ЭКГ
4. сцинтиграфии миокарда

8. Выберите правильную комбинацию ответов:

ПРИВЕДИТЕ НАИБОЛЕЕ ЧАСТЫЕ ИЗМЕНЕНИЯ ЭКГ, ХАРАКТЕРНЫЕ ДЛЯ МИОКАРДИТОВ:

1. вольтаж снижен
2. зубец Т снижен или отрицательный
3. подъём или снижение сегмента S-T
4. пароксизмальная тахикардия
5. фибрилляция предсердий

9. ВЫБЕРИТЕ ОСНОВНОЙ ПРИНЦИПЫ ЛЕЧЕНИЯ МИОКАРДИТА:

1. ограничение физической нагрузки

2. этиотропная терапия
3. купирование воспаления
4. цитопротекция

10. ОБЯЗАТЕЛЬНЫМ ЛАБОРАТОРНЫМ ДИАГНОСТИЧЕСКИМ КРИТЕРИЕМ МИОКАРДИТА ЯВЛЯЕТСЯ:

1. повышение миокардиальных ферментов
2. лейкоцитоз крови
3. ускорение скорости оседания эритроцитов
4. повышение иммуноглобулинов

Эталоны ответов

1.	5	4.	1	7.	1	10.	1
2.	3	5.	1, 2	8.	2, 3		
3.	2	6.	4	9.	2		

Тема №3: «Перикардит»

Выберите правильный ответ

1. ПРИ СУХОМ ПЕРИКАРДИТЕ АУСКУЛЬТАТИВНО ОПРЕДЕЛЯЕТСЯ

1. крепитация
2. сухие хрипы
3. усиление тонов
- 4. шум трения перикарда**

2. НАИБОЛЕЕ ИНФОРМАТИВНЫМ ИНСТРУМЕНТАЛЬНЫМ МЕТОДОМ ОБСЛЕДОВАНИЯ ПРИ ВЫПОТНОМ ПЕРИКАРДИТЕ СЛЕДУЕТ СЧИТАТЬ МЕТОД:

1. рентгенографии
2. ЭКГ
3. эхокардиографии
- 4. сцинтиграфии миокарда с пирофосфатом технеция**

3. ПЕРВЫМ СРЕДСТВОМ ВЫБОРА ДЛЯ УМЕНЬШЕНИЯ БОЛЕВОГО СИНДРОМА ПРИ ОСТРОМ ПЕРИКАРДИТЕ ЯВЛЯЮТСЯ:

1. нитраты
2. анальгин
3. нестероидные противовоспалительные препараты
4. стероидные препараты
- 5. наркотические анальгетики**

4. ПРИ ФИБРИНОЗНОМ ПЕРИКАРДИТЕ БОЛЬНОЙ ЖАЛУЕТСЯ НА ОБЛЕГЧЕНИЕ БОЛИ В ГРУДНОЙ КЛЕТКЕ:

1. лежа на спине
2. лежа на левом боку
3. сидя при наклоне вперед
- 4. при задержке дыхания**

5. ПРИ ВЫПОТНОМ ПЕРИКАРДИТЕ НА ЭКГ СЕГМЕНТ ST СМЕЩЕН:

1. выше изолинии
2. ниже изолинии
- 3. не смещен**

6. ПРИ НАЛИЧИИ БОЛЬШОГО ВЫПОТА В ПЕРИКАРДИАЛЬНОЙ ПОЛОСТИ ОТМЕЧАЕТСЯ:

1. увеличение вольтажа комплексов QRS на ЭКГ
2. шум трения перикарда
3. щелчок открытия митрального клапана
- 4. глухие тоны сердца**

7. ПРИ ЭКССУДАТИВНОМ ПЕРИКАРДИТЕ ПРИ ПЕРКУССИИ ГРАНИЦЫ СЕРДЦА УВЕЛИЧИВАЮТСЯ

1. влево
2. вниз
3. вправо

4. во все стороны

8. ОБЩИМ РЕНТГЕНОЛОГИЧЕСКИМ ПРИЗНАКОМ ДЛЯ МИОКАРДИТА И ЭКССУДАТИВНОГО ПЕРИКАРДИТА ЯВЛЯЕТСЯ:

1. кардиомегалия
2. отсутствие дуг по контурам сердечной тени
3. отсутствие застоя в легких
4. укорочение тени сосудистого пучка

9. РАННИЙ ЭКГ ПРИЗНАК ОСТРОГО ФИБРИНОЗНОГО ПЕРИКАРДИТА:

1. двугорбый зубец Р в отведениях II, III, AVF
2. подъем сегмента ST во многих отведениях
3. подъем сегмента ST во II, III, AVF отведениях, депрессия в отведениях V3-V6
4. депрессия сегмента ST

10. Выберите правильную комбинацию ответов:

КАКИЕ ГЕМОДИНАМИЧЕСКИЕ НАРУШЕНИЯ, ВЫЯВЛЯЕМЫЕ ПРИ ФИЗИКАЛЬНОМ ОБСЛЕДОВАНИИ, МОГУТ НАБЛЮДАТЬСЯ ПРИ КОНСТРИКТИВНОМ ПЕРИКАРДИТЕ?

1. повышение венозного давления
2. снижение венозного давления
3. повышение АД
4. снижение АД
5. снижение пульсового давления

Эталоны ответов

1.	4	4.	3	7.	4	10.	1,4,5
2.	3	5.	3	8.	1		
3.	3	6.	4	9.	2		

Тема №4: «Гипертоническая болезнь (ГБ)»

Выберите правильный ответ

1. АРТЕРИАЛЬНАЯ ГИПЕРТЕНЗИЯ МОЖЕТ БЫТЬ ЗАПОДОЗРЕНА ПО ЖАЛОБАМ НА:

1. кратковременные эпизоды потери сознания
2. нарушения сердечного ритма и проводимости
3. наличие периферических отеков
4. боли в теменной и затылочной области
5. нарушение ритма дыхания

2. ПРИ УСТАНОВЛЕНИ ДИАГНОЗА АССОЦИИРОВАННОГО КЛИНИЧЕСКОГО СОСТОЯНИЯ ПРИ АРТЕРИАЛЬНОЙ ГИПЕРТЕНЗИИ СЛЕДУЕТ УЧИТЫВАТЬ НАЛИЧИЕ:

1. расслаивающейся аневризмы аорты
2. аортального стеноза
3. аортальной недостаточности
4. трикуспидальной недостаточности

Выберите правильную комбинацию ответов:

3. ПРИ УСТАНОВЛЕНИ ДИАГНОЗА 2 СТАДИИ ГИПЕРТОНИЧЕСКОЙ БОЛЕЗНИ ИМЕЮТСЯ ХАРАКТЕРНЫЕ СИМПТОМЫ

1. гипертонические кризы
2. дилатация сердечных полостей
3. стабилизация АД в форме систоло-диастолической гипертонии

4. гипертрофия левого желудочка
5. появление приступов стенокардии
6. микроальбуминурия

4. УСТАНОВИТЕ СООТВЕТСТВИЕ МЕЖДУ ХАРАКТЕРИСТИКОЙ УРОВНЯ АД И ВЕЛИЧИНОЙ, ОБНАРУЖЕННОЙ У БОЛЬНОГО ПРИ ФИЗИКАЛЬНОМ ОБСЛЕДОВАНИИ:

- | | |
|-----------------------|-----------|
| 1. оптимальное | А. 115/70 |
| 2. нормальное | Б. 120/80 |
| 3. высокое нормальное | В. 135/90 |
| | Г. 125/85 |

5. В ТЕЧЕНИЕ КАКОГО ВРЕМЕНИ ДОЛЖНА БЫТЬ НЕЭФФЕКТИВНА МОНОТЕРАПИЯ, ЧТОБЫ ПОЯВИЛОСЬ ОСНОВАНИЕ ДЛЯ НАЗНАЧЕНИЯ КОМБИНИРОВАННОЙ ТЕРАПИИ?

1. неэффективность монотерапии в течение 1-6 недель;
2. неэффективность монотерапии в течение 12-18 недель;
3. неэффективность монотерапии в течение 18-24 недель;
4. **неэффективность монотерапии в течение 6-12 недель.**
6. ПРИ АРТЕРИАЛЬНОЙ ГИПЕРТЕНЗИИ НА ЭЛЕКТРОКАРДИОГРАММЕ ОТМЕЧАЕТСЯ ЗУБЕЦ:

1. **RV5,V6>RV4**
2. RV4>RV5, V6
3. S1>R1
4. RIII>RI

7. СПУСТЯ КАКОЕ ВРЕМЯ СЛЕДУЕТ ОЦЕНИВАТЬ ЭФФЕКТЫ ИНГИБИТОРОВ АПФ И БЛОКАТОРОВ РЕЦЕПТОРОВ АНГИОТЕНЗИНА?

1. **через 1-2 недели после начала приема;+**
2. через 3-4 недели после начала приема;
3. через 5-6 недель после начала приема;
4. через 7-8 недель после начала приема.

8. УСТАНОВИТЕ СООТВЕТСТВИЕ МЕЖДУ УРОВНЯМИ АД И СТЕПЕНЬЮ АРТЕРИАЛЬНОЙ ГИПЕРТЕНЗИИ, ОПРЕДЕЛЯЕМОЙ ПРИ ФИЗИКАЛЬНОМ ОБСЛЕДОВАНИИ:

Характеристика уровня АД:	Цифры АД (мм рт.ст.):
1) 1 степень АГ	А. 145/85
2) 2 степень АГ	Б. 170/100
3) 3 степень АГ	В. 185/90
	Г. 160/90
	Д. 200/110

9. I СТАДИЯ ГИПЕРТОНИЧЕСКОЙ БОЛЕЗНИ В СООТВЕТСТВИИ С МКБ – ЭТО:

1. повышение АД более 160/95 мм рт. ст. и поражение органов-мишеней без нарушения их функций
2. повышение АД с поражением органов-мишеней и нарушением их функций
3. повышение АД более 160/95 мм рт. ст. без органических изменений сердечно-сосудистой системы

10. УСТАНОВИТЕ СООТВЕТСТВИЕ МЕЖДУ УРОВНЕМ АД И СТЕПЕНЯМИ ГИПЕРТЕНЗИИ, ОПРЕДЕЛЯЕМЫМИ ПРИ ФИЗИКАЛЬНОМ ОБСЛЕДОВАНИИ

Характеристика уровня АД:	Цифры АД (мм рт. ст.):
1. оптимальное	А. 135/85
2. высокое нормальное	Б. 110/70
3. мягкая гипертензия	В. 155/85
4. умеренная гипертензия	Г. 170/105
5. высокая гипертензия	Д. 185/110

Эталоны ответов

1.	4	5.	4	9.	3
2.	1	6.	1	10.	1 – Б, 2 – А, 3 – В, 4 – Г, 5 – Д
3.	4, 6	7.	1		
4.	1 – А, 2 – Б, Г, 3 – В	8.	1 – А; 2 – Б, Г; 3 – В, Д		

Тема №5: «Симптоматические артериальные гипертензии»

Выберите правильный ответ

1. ПРИ ПОСТАНОВКЕ ДИАГНОЗА СЛЕДУЕТ УЧИТЫВАТЬ, ЧТО ДЛЯ РЕНОВАСКУЛЯРНОЙ ГИПЕРТЕНЗИИ НЕ ХАРАКТЕРНО:

1. увеличение активности ренина
2. шум в околопупочной области
3. протеинурия и гематурия
4. высокая и устойчивая АГ
5. одностороннее изменение почек на УЗИ

2. ЛАБОРАТОРНОЕ ОБСЛЕДОВАНИЕ, НЕОБХОДИМОЕ ПРИ ПРОВЕДЕНИИ ДИФФЕРЕНЦИАЛЬНОГО ДИАГНОЗА ГИПЕРТОНИЧЕСКОЙ БОЛЕЗНИ С СИНДРОМОМ ИЦЕНКО-КУШИНГА:

1. 17-оксикортикостероида
2. тиреотропина
3. ренина
4. креатинина

3. ВНЕЗАПНОЕ ПОЯВЛЕНИЕ ГОЛОВНОЙ БОЛИ, РЕЗКОЕ ПОВЫШЕНИЕ АРТЕРИАЛЬНОГО ДАВЛЕНИЯ, ТАХИКАРДИЯ, ПОСЛЕ ПРИСТУПА-ПОЛИУРИЯ ХАРАКТЕРНЫ ДЛЯ:

1. феохромоцитомы
2. синдрома Кона
3. синдрома Иценко-Кушинга
4. климактерического синдрома

4. УКАЖИТЕ ВЕРОЯТНУЮ ПРИЧИНУ ГИПЕРТЕНЗИИ У БОЛЬНОЙ С ЖАЛОБАМИ НА: приступы внезапного повышения АД, сопровождающиеся интенсивной головной болью, тошнотой, сердцебиением, бледностью, тремором пальцев, а после прекращения приступа – полиурией:

1. синдром Конна
2. синдром Иценко-Кушинга
3. феохромоцитомы
4. тиреотоксикоз

5. ИНФОРМАТИВНЫМ ТЕСТОМ ДЛЯ ВЫЯВЛЕНИЯ ФЕОХРОМОЦИТОМЫ ЯВЛЯЕТСЯ:

1. ультразвуковое исследование надпочечников
2. исследование суточной экскреции метаболитов катехоламинов
3. определение уровня глюкозы
4. определение уровня электролитов крови

6. МЕТОДОМ КОРРЕКЦИИ ПРИ ВАЗОРЕНАЛЬНОЙ ГИПЕРТОНИИ ЯВЛЯЕТСЯ:

1. диуретиков
2. бета-адреноблокаторов
3. бессолевой диеты
4. хирургическое лечение

7. ЗОЛОТОЙ СТАНДАРТ ДИАГНОСТИКИ ВАЗОРЕНАЛЬНОЙ АРТЕРИАЛЬНОЙ ГИПЕРТЕНЗИИ:

1. анализ мочи по Нечипоренко
2. анализ мочи по Зимницкому
3. ультразвуковое исследование почек
4. артериография почек

8. ПРЕПАРАТ ВЫБОРА ПРИ РЕНОПАРЕНХИМАТОЗНОЙ АРТЕРИАЛЬНОЙ ГИПЕРТЕНЗИИ:

1. тиазидный диуретик
2. ингибитор АПФ
3. бета-адреноблокатор

9. Медикаментозное лечение при первичном гиперальдостеронизме (болезни Конна) включает обязательное назначение:

1. антагонистов альдостерона
2. тиазидных диуретиков
3. нитратов
4. всех перечисленных

10. ПОВЫШЕННОЕ АРТЕРИАЛЬНОЕ ДАВЛЕНИЕ НА РУКАХ И ПОНИЖЕННОЕ НА НОГАХ ХАРАКТЕРНО

1. для болезни Такаясу
2. для коарктации аорты
3. для синдрома Кона
4. для болезни Иценко - Кушинга

Эталоны ответов

1.	3	4.	3	7.	4	10.	2
2.	1	5.	2	8.	2		
3.	1	6.	4	9.	1		

Тема №6: «Атеросклероз»

Выберите правильный ответ

1. ПЕРЕЧИСЛИТЕ ФАКТОРЫ РИСКА АТЕРОСКЛЕРОЗА ВЕНЕЧНЫХ АРТЕРИЙ, ВЫЯВЛЯЕМЫЕ ИЗ АНАМНЕЗА:

1. повышение АД
2. курение
- 3 ожирение
4. гиподинамия
5. все выше перечисленное
6. ничего из перечисленного

2. ПРИ ЛАБОРАТОРНОМ ОБСЛЕДОВАНИИ ЦЕЛЕВЫМИ УРОВНЯМИ ХОЛЕСТЕРИНА У БОЛЬНЫХ СТЕНОКАРДИЕЙ ЯВЛЯЕТСЯ:

1. ХС ЛНП $\leq 2,0$ ммоль/л
2. общий холестерин $\leq 5,0$ ммоль/л
3. ХС ЛВП $\leq 1,0$ ммоль/л
4. ХС ЛВП $\geq 1,0$ ммоль/л

3. ПРЕПАРАТ ГРУППЫ СТАТИНОВ:

1. зокор
2. бисопролол
3. периндоприл
4. диротон

4. ЦЕЛЕВОЙ УРОВЕНЬ ПОКАЗАТЕЛЕЙ ЛИПИДНОГО СПЕКТРА ПРИ ОЧЕНЬ ВЫСОКОМ РИСКЕ:

1. ОХС менее 6,0 ммоль/л

2. ХС ЛПНП менее 1,8 ммоль/л
3. ХС ЛПВП менее 1,1 ммоль/л
4. ОХС более 3,0 ммоль/л

5. **ВЫСОКОАКТИВНАЯ АНТИГИПЕРЛИПИДЕМИЧЕСКАЯ ГРУППА:**

1. препараты никотиновой кислоты
2. статины
3. фибраты
4. анионообменные смолы

6. **ЛЕЧЕНИЕ СТАТИНАМИ СЛЕДУЕТ ПРЕКРАТИТЬ, ЕСЛИ АКТИВНОСТЬ ТРАНСАМИНАЗ ПРЕВЫШАЕТ НОРМУ В ____ РАЗА:**

1. 3
2. 2,5
3. 2
4. 1,5

7. **Выберите правильную комбинацию ответов:**

У 50-ЛЕТНЕГО МУЖЧИНЫ С ИНДЕКСОМ МАССЫ ТЕЛА – 32, ОБНАРУЖЕНО ПОВЫШЕНИЕ УРОВНЯ ХОЛЕСТЕРИНА ДО 7,5 ММОЛЬ/Л. БОЛЬНОМУ МОГУТ БЫТЬ РЕКОМЕНДОВАНЫ

1.лечебная гимнастика и снижение массы тела

2. ограничение животных жиров

3.прием никотиновой кислоты

4.прием статинов

5.прием холестирамина

8. **У БОЛЬНЫХ ИШЕМИЧЕСКОЙ БОЛЕЗНЬЮ СЕРДЦА УРОВЕНЬ ОБЩЕГО ХОЛЕСТЕРИНА НЕ ДОЛЖЕН ПРЕВЫШАТЬ _____ ММОЛЬ/Л:**

1. 4,5
2. 4,0
3. 3,5
4. 3,0

9. **ПОСЛЕ НАЗНАЧЕНИЯ СТАТИНОВ ОЦЕНКА ИХ ЭФФЕКТИВНОСТИ ПЕРВЫЙ РАЗ ПРОВОДИТСЯ ЧЕРЕЗ ____ МЕС :**

1. 1–1,5
2. 3-4
3. 2–3
4. 5–6

10. **Выберите правильную комбинацию ответов
СТАТИНЫ ПРОТИВОПОКАЗАНЫ ПРИ**

1. беременности

2. заболеваний печени в острой стадии

3. ХОБЛ

4. хроническом гастрите

Эталоны ответов

1.	5	4.	2	7.	1,2	10.	1,2
2.	1	5.	2	8.	4		
3.	1	6.	1	9.	1		

Тема №7: «Ишемическая болезнь сердца. Стенокардия»

Выберите правильный ответ

1. **ПРИ ФОРМУЛИРОВАНИИ ДИАГНОЗА СЛЕДУЕТ УЧИТЫВАТЬ, ЧТО КЛИНИЧЕСКАЯ ФОРМА НЕСТАБИЛЬНОЙ СТЕНОКАРДИИ:**

1. аритмия
2. вариантная стенокардия
3. сердечная недостаточность
4. внезапная коронарная смерть
5. безболевая ишемия миокарда

2. Выберите правильную комбинацию ответов:
ДЛЯ ДИАГНОСТИКИ ИБС ПРИМЕНЯЮТСЯ СЛЕДУЮЩИЕ ИНСТРУМЕНТАЛЬНЫЕ МЕТОДИКИ:

1. исследование поздних потенциалов желудочков
2. ЭКГ-проба с физической нагрузкой
3. исследование вариабельности сердечного ритма
4. радиоизотопное исследование перфузии миокарда

3. Выберите правильную комбинацию ответов:
ПРИ НАЗНАЧЕНИИ ЛЕКАРСТВЕННЫХ ПРЕПАРАТОВ С ЦЕЛЬЮ УЛУЧШЕНИЯ ПРОГНОЗА ПРИ СТАБИЛЬНОЙ ИБС ПРИМЕНЯЮТ:

1. аторвастатин
2. периндоприл
3. аспирин
4. верапамил

4. Выберите правильную комбинацию ответов:
ВЫБЕРИТЕ ПОКАЗАНИЯ ДЛЯ ГОСПИТАЛИЗАЦИИ В КАРДИОЛОГИЧЕСКОЕ ОТДЕЛЕНИЕ:

1. декомпенсация ХСН у пациентов со стенокардией;+
2. наличие отягощенного анамнеза по сердечно-сосудистым заболеваниям и/или тяжелых коморбидных патологий;
3. тяжелые нарушения сердечного ритма, не поддающиеся лечению;
4. четко и недвусмысленно зафиксированное волеизъявление пациента или его представителей быть госпитализированным в кардиологическое отделение.

5. Выберите правильную комбинацию ответов:
ПРИ СТЕНОКАРДИИ ПАЦИЕНТЫ ЖАЛУЮТСЯ НА ИРРАДИАЦИЮ БОЛЕЙ:

1. в шею
2. в поясницу
3. в нижнюю челюсть
4. в правое подреберье

6. Выберите правильную комбинацию ответов:
ДЛЯ ЛЕЧЕНИЯ СТАБИЛЬНОЙ СТЕНОКАРДИИ ПРИМЕНЯЮТСЯ:

1. лозартан
2. бисопролол
3. пропafen
4. амлодипин

7. ПРИ СОСТАВЛЕНИИ ПЛАНА ИНСТРУМЕНТАЛЬНОГО ОБСЛЕДОВАНИЯ ПОКАЗАНОМ ДЛЯ СТРЕСС-ЭХОКАРДИОГРАФИИ ЯВЛЯЕТСЯ:

1. отсутствие изменений на ЭКГ при велоэргометрии
2. инфаркт миокарда в анамнезе
3. невозможность выполнения и неинформативность велоэргометрии

8. ПРИ ФОРМУЛИРОВАНИИ ДИАГНОЗА ФУНКЦИОНАЛЬНЫЙ КЛАСС СТЕНОКАРДИИ, ПРИ КОТОРОМ ПРИСТУП БОЛИ ВОЗНИКАЕТ ПРИ ХОДЬБЕ МЕНЕЕ ЧЕМ НА 100 М ИЛИ В ПОКОЕ

1. первый
2. второй

3. третий
4. четвертый

9. Выберите правильную комбинацию ответов:
К НЕСТАБИЛЬНОЙ СТЕНОКАРДИИ ОТНОСЯТСЯ:

1. стенокардия II ФК
2. впервые возникшая стенокардия напряжения
3. стенокардия III ФК
4. ранняя постинфарктная стенокардия

10. Выберите правильную комбинацию ответов:
ПРИ НАЗНАЧЕНИИ ЛЕКАРСТВЕННЫХ ПРЕПАРАТОВ С ЦЕЛЬЮ УЛУЧШЕНИЯ ПРОГНОЗА ПРИ СТАБИЛЬНОЙ ИБС ПРИМЕНЯЮТСЯ СЛЕДУЮЩИЕ АНТИТРОМБОЦИТАРНЫЕ ПРЕПАРАТЫ:

1. аспирин
2. тирофибан
3. клопидогрель
4. дипиридамол

Эталоны ответов

1.	2	4.	1,2	7.	2	10.	1, 3
2.	2, 4	5.	1, 3	8.	4		
3.	1, 3	6.	2, 4	9.	2, 4		

Тема №8: «Острый коронарный синдром (ОКС). Инфаркт миокарда и его осложнения»

Выберите правильный ответ

1. ДИАГНОСТИЧЕСКИМИ ПРИЗНАКАМИ НИЖНЕГО ИНФАРКТА МИОКАРДА ПРИ ИНСТРУМЕНТАЛЬНОЙ ОБСЛЕДОВАНИИ ЯВЛЯЮТСЯ:

1. I, aVL, V4-V6
2. V1-V3
3. aVR
4. II, III, aVF

2. ОТНОСИТЕЛЬНОЕ ПРОТИВОПОКАЗАНИЕ ДЛЯ ПРОВЕДЕНИЯ ТРОМБОЛИТИЧЕСКОЙ ТЕРАПИИ ПРИ ОСТРОМ КОРОНАРНОМ СИНДРОМЕ С ПОДЪЕМОМ СЕГМЕНТА ST:

1. купирование болевого синдрома морфином
2. преходящее нарушение мозгового кровообращения в течение предшествующих 6 месяцев
3. артериальная гипотензия
4. сердечная недостаточность

3. КАКОЙ СИНДРОМ ИСПОЛЬЗУЮТ В КАЧЕСТВЕ РАБОЧЕГО ДИАГНОЗА ПРИ НАЛИЧИИ У ПАЦИЕНТА АНГИНОЗНОЙ БОЛИ ИЛИ ЕЕ ЭКВИВАЛЕНТОВ?

- 1. острый коронарный синдром;**
2. синдром Марфана;
3. синдром Морганьи Адамса Стокса;
4. синдром Туретта.

4. установите соответствие:

ПРИ СОСТАВЛЕНИИ ПЛАНА ЛАБОРАТОРНЫХ ОБСЛЕДОВАНИЙ СЛЕДУЕТ УЧИТЫВАТЬ ВРЕМЯ АКТИВНОСТИ ФЕРМЕНТОВ

Кардиоспецифический фермент крови:

1. миоглобин
2. МВ-КФК
3. тропонин Т

Начало действия:

1. 4-6 часов
2. 6-12
3. 1-2 часа

5. В КАКОЙ ДОЗИРОВКЕ НАЗНАЧАЮТ АЦЕТИЛСАЛИЦИЛОВУЮ КИСЛОТУ ПРИ ОСТРОМ КОРОНАРНОМ СИНДРОМЕ?

1. 100-150 мг;
2. 150-200 мг;
- 3. 150–300 мг;**
4. 75 мг.

6. К КАКОМУ БЛОКУ В МЕЖДУНАРОДНОЙ КЛАССИФИКАЦИИ БОЛЕЗНЕЙ 10-ГО ПЕРЕСМОТРА ОТНОСИТСЯ ОСТРЫЙ ИНФАРКТ МИОКАРДА?

1. болезни артерий, артериол и капилляров;
2. болезни, характеризующиеся повышенным кровяным давлением;
3. другие болезни сердца;
- 4).ишемическая болезнь сердца.**

7. Выберите правильную комбинацию ответов:

ВЫБЕРИТЕ ПРЕПАРАТЫ ДЛЯ КУПИРОВАНИЯ БОЛЕВОГО СИНДРОМА ПРИ ИНФАРКТЕ МИОКАРДА:

1. анальгин
2. нитроглицерин
3. димедрол
4. морфин

8. УСТАНОВИТЕ СООТВЕТСТВИЕ МЕЖДУ ЛОКАЛИЗАЦИЕЙ ИНФАРКТА МИОКАРДА И ИЗМЕНЕНИЯМИ НА ЭКГ

Локализация ИМ:	Локализация изменений на ЭКГ
1. нижний ИМ	1. I, aVL, V5–V6.
2. передне–перегородочный ИМ	2. II, III, AVF
3. высокий боковой	3. aVL
	4. I, aVL, V1-V3
	5. I, aVL, V2–V6

9. ЭКГ-ПРИЗНАКАМИ ИНФАРКТА МИОКАРДА ЯВЛЯЮТСЯ:

1. глубокие симметричные отрицательные зубцы Т
2. расширение комплекса QRS более 0,12 сек
3. вновь возникшая полная блокада левой ножки пучка Гиса
4. отклонение ЭОС влево

10. К МЕТОДАМ ВОССТАНОВЛЕНИЯ КРОВОТОКА ПО ИНФАРКТ-СВЯЗАННОЙ АРТЕРИИ ОТНОСЯТСЯ:

- 1. тромболитическая терапия**
2. длительная инфузия гепарина
- 3. стентирование**
4. внутривенное введение нитроглицерина

Эталоны ответов

1.	4	5.	5	9.	1, 3
2.	2	6.	4	10.	1, 3
3.	1	7.	2, 4		
4.	1 – В, 2 – А, 3 – Б	8.	1 – Б, 2 – Г, 3 – В		

Тема №9: «Нарушения ритма (аритмии) и проводимости»

Выберите правильный ответ

1. ЭКГ КРИТЕРИИ НАДЖЕЛУДОЧКОВОЙ ЭКСТРАСИСТОЛИИ:

1. преждевременное появление зубца Р, экстрасистолический комплекс QRST не изменён
2. преждевременное появление деформированного желудочкового комплекса QRST
3. наличие полной компенсаторной паузы

2. НА ЭКГ ОТРИЦАТЕЛЬНЫЙ ЗУБЕЦ Р НАХОДИТСЯ СЗАДИ QRS, КОТОРЫЙ НЕ РАСШИРЕН. КАКАЯ ЭТО ЭКСТРАСИСТОЛА?

1. предсердная;

2. атриовентрикулярная;

3. желудочковая;

4. синусовая.

3. УСТАНОВИТЕ СООТВЕТСТВИЕ МЕЖДУ ВИДОМ АРИТМИИ И ЭКГ-КАРТИНОЙ:

1. постепенное удлинение интервала PQ с выпадением очередного комплекса QRS

А. АВ-блокада I степени

2. удлинение интервала PQ > 0,21 сек

Б. АВ-блокада II степени

3. предсердия и желудочки сокращаются в своем различном друг от друга ритме

В. АВ-блокада III степени

4. ТРЕПЕТАНИЕ ПРЕДСЕРДИЙ – ЭТО:

1. нерегулярное сокращение групп кардиомиоцитов с частотой 400-700 в минуту

2. регулярные сокращения групп кардиомиоцитов с частотой 250-350 в минуту

3. замедление проведения импульса от предсердий к желудочкам

5. ВАРИАНТОМ НАРУШЕНИЯ СЕРДЕЧНОГО РИТМА ПРИ ПРАВИЛЬНОМ РИТМЕ НА ЭКГ С ЧСС 170 УДАРОВ В МИНУТУ (КОМПЛЕКСЫ QRS НЕ ИЗМЕНЕНЫ) ЯВЛЯЕТСЯ:

1. пароксизмальная наджелудочковая тахикардия

2. пароксизмальная желудочковая тахикардия

3. синусовая тахикардия

4. ускоренный эктопический ритм

6. УСТАНОВИТЕ СООТВЕТСТВИЕ МЕЖДУ СТЕПЕНЬЮ АТРИОВЕНТРИКУЛЯРНОЙ БЛОКАДЫ И КАРТИНОЙ ЭКГ:

1. I степень

1. зубцы Р не связаны с комплексами QRS, P-P<R-R

2. II степень Мобиц I

2. увеличение интервала P-Q более 0,20 сек без выпадения комплекса QRS

3. II степень Мобиц II

3. выпадение комплекса QRS без прогрессирующего увеличения интервала P-Q

4. III степень

4. прогрессирующее увеличение интервала P-Q более 0,20 сек с последующим выпадением комплекса QRS

7. ВЫЯВИТЕ СООТВЕТСТВИЕ МЕЖДУ СТЕПЕНЬЮ АТРИОВЕНТРИКУЛЯРНОЙ БЛОКАДЫ И ЭКГ ПРИЗНАКАМИ

1. Желудочковая экстрасистолия

А. наличие частых (240-400 в минуту) регулярных предсердных волн

2. Препетание предсердий

Б. расширение и деформация экстрасистолического комплекса «QRS»

3. WPW-синдром

В. PQ менее 0,10 сек

8. Выберите правильную комбинацию ответов:

ОСНОВНЫЕ ЭКГ ПРИЗНАКИ ЖЕЛУДОЧКОВОЙ ЭКСТРАСИСТОЛЫ:

1. неполная компенсаторная пауза

2. расширение и деформация экстрасистолического комплекса QRS

3. преждевременное появление измененного предсердного комплекса

4. полная компенсаторная пауза

9. ОПТИМАЛЬНЫЙ МЕТОД ДИФФЕРЕНЦИАЛЬНОЙ ДИАГНОСТИКИ НАДЖЕЛУДОЧКОВЫХ И ЖЕЛУДОЧКОВЫХ ТАХИКАРДИЙ:

1. ЭКГ в динамике

2. холтеровское мониторирование ЭКГ

3. чреспищеводное электрофизиологическое исследование
4. эхокардиография

10.. КАКОЙ АНТИАРИТМИЧЕСКИЙ ПРЕПАРАТ РЕКОМЕНДУЕТСЯ ПРИМЕНЯТЬ ПРИ НЕЭФФЕКТИВНОСТИ ЭЛЕКТРОИМПУЛЬСНОЙ ТЕРАПИИ?

1. соталол;
2. верапамил;
3. амиодарон;
4. дигоксин.

Эталоны ответов

1.	1	4.	2	7.	1 – Б, 2 – А, 3 – В	10.	3
2.	2	5.	1	8.	2, 4		
3.	1 – Б, 2 – А, 3 – В	6.	1 – Б; 2 – Г; 3 – В; 4 – А	9.	3		

Тема №10: Хроническая сердечная недостаточность.

Выберите правильный ответ

1. КЛИНИЧЕСКИЕ ПРОЯВЛЕНИЯ ЛЕВОЖЕЛУДОЧКОВОЙ НЕДОСТАТОЧНОСТИ, ВЫЯВЛЯЕМЫЕ ПРИ СБОРЕ ЖЕЛОБ:

1. нарушения ритма сердца
2. асцит
3. одышка
4. отеки ног
5. увеличение печени

2. Выберите правильную комбинацию ответов:

ЛЕЧЕНИЕ ХРОНИЧЕСКОЙ СЕРДЕЧНОЙ НЕДОСТАТОЧНОСТИ (УРОВЕНЬ ДОКАЗАТЕЛЬНОСТИ А):

1. периферические вазодилататоры
2. ингибиторы АПФ
3. β-адреноблокаторы
4. блокаторы медленных кальциевых каналов

3. Выберите правильную комбинацию ответов:

С УЧЕТОМ СТАНДАРТОВ МЕДИЦИНСКОЙ ПОМОЩИ БОЛЬНЫМ С ХСН РЕКОМЕНДУЕТСЯ ЧРЕСПИЩЕВОДНАЯ ЭХОКАРДИОГРАФИЯ ПРИ

1. сопутствующей легочной патологии
2. плохой визуализации (у больных с ожирением, хроническими заболеваниями легких, при проведении у больных искусственной вентиляции легких)
3. невозможности проведения МРТ (как альтернативного метода исследования)
4. сопутствующей патологии органов желудочно-кишечного тракта

4. КЛИНИЧЕСКИЕ ПРОЯВЛЕНИЯ ПРАВОЖЕЛУДОЧКОВОЙ НЕДОСТАТОЧНОСТИ, ДИАГНОСТИРУЕМЫЕ ПРИ ФИЗИКАЛЬНОМ ОБСЛЕДОВАНИИ:

1. одышка
2. сердечная астма
3. увеличение печени
4. гидроторакс

5. ПРИЗНАКИ СЕРДЕЧНОЙ НЕДОСТАТОЧНОСТИ, ВЫЯВЛЯЕМЫЕ ПРИ ФИЗИКАЛЬНОМ ОБСЛЕДОВАНИИ

1. одышка, повышенная утомляемость, отеки голеней и стоп
2. перемежающаяся хромота
3. головные боли, головокружения

4. повышение давления в яремных венах, хрипы в легких, периферические отеки

5. кашель, насморк, повышенная температура тела

6. УСТАНОВИТЕ СООТВЕТСТВИЕ МЕЖДУ ФУНКЦИОНАЛЬНЫМ КЛАССОМ СЕРДЕЧНОЙ НЕДОСТАТОЧНОСТИ И КЛИНИЧЕСКИМИ ПРОЯВЛЕНИЯМИ:

1. I ф.кл. А. Симптомы СН появляются при физической нагрузке. Функциональные возможности ограничены незначительно, в покое проявления отсутствуют.
2. II ф.кл. Б. Симптомы СН присутствуют даже в состоянии покоя. Физическая нагрузка невозможна.
3. III ф.кл. В. Симптомы СН появляются уже при небольших физических нагрузках. Физические возможности организма резко ограничены
4. IV ф.кл. Г. Симптомы СН отсутствуют, обычная физическая нагрузка не ограничена.

7. ПРИ ВЫБОРЕ ИНГИБИТОРА АПФ ДЛЯ ЛЕЧЕНИЯ БОЛЬНОГО С ХСН И НАРУШЕНИЕМ ФУНКЦИИ ПОЧЕК СЛЕДУЕТ ОТДАТЬ ПРЕДПОЧТЕНИЕ:

1. фозиноприлу
2. лизиноприлу
3. периндоприлу
4. каптоприлу

8. ПРИ СОСТАВЛЕНИИ ПЛАНА ЛАБОРАТОРНОГО ОБСЛЕДОВАНИЯ БОЛЬНОГО С ХСН СЛЕДУЕТ УЧИТЫВАТЬ

1. длину теломеров
2. уровень натрийуретических гормонов
3. состояние иммунной системы
4. уровень дегидроэпиандростерон-сульфата
5. уровень липопротеинов низкой плотности

9. УСТАНОВИТЕ СООТВЕТСТВИЕ МЕЖДУ СТАДИЕЙ ХРОНИЧЕСКОЙ СЕРДЕЧНОЙ НЕДОСТАТОЧНОСТИ ПО КЛАССИФИКАЦИИ СТРАЖЕСКО-ВАСИЛЕНКО И КЛИНИЧЕСКИМИ ПРОЯВЛЕНИЯМИ:

1. I стадия А. Нарушения гемодинамики лишь в одном из отделов сердечно-сосудистой системы (в малом или большом круге кровообращения).
2. II А стадия Б. Стойкие изменения обмена веществ, необратимые изменения структуры органов и тканей.
3. II Б стадия В. Гемодинамика не нарушена.
4. III стадия Г. Глубокие нарушения гемодинамики, в которые вовлечена вся сердечно-сосудистая система (гемодинамические нарушения как в большом, так и в малом кругах кровообращения).

10. Электрофизиологические методы лечения ХСН:

1. ресинхронизация левого и правого желудочка, постановка электрокардиостимуляторов, кардиовертера-дефибриллятора
2. аорто-коронарное шунтирование
3. хирургическая коррекция клапанных пороков
4. абляция АВ-соединения

Эталонные ответы

1.	3	4.	3	7.	1	10.	1
2.	2, 3	5.	4	8.	2		
3.	2,3	6.	1 – Г, 2 – А, 3 – В, 4 – Б	9.	1 – В; 2 – А; 3 – Г; 4 – Б		

Тема №11: «Пороки сердца»

Выберите правильный ответ

1. ШУМ ГРЭХЕМА-СТИЛЛА ЧАЩЕ ПОЯВЛЯЕТСЯ ПРИ

1. пролапсе митрального клапана
- 2. митральном стенозе**
3. ХОБЛ
4. аортальной недостаточности
5. стенозе устья аорты

2. ЖАЛОБЫ НА ОБМОРОКИ ПРИ ФИЗИЧЕСКОЙ НАГРУЗКЕ НАИБОЛЕЕ ХАРАКТЕРНЫ ДЛЯ БОЛЬНЫХ:

- 1. аортальным стенозом**
2. митральным стенозом
3. аортальной недостаточностью
4. митральной недостаточностью

3. ДЛЯ ФОРМУЛИРОВАНИЯ ПРЕДВАРИТЕЛЬНОГО ДИАГНОЗА УСТАНОВИТЕ СООТВЕТСТВИЕ:

- | | |
|--|-------------------------------|
| 1. гипертрофия левого желудочка с признаками перегрузки и дистрофических изменений миокарда, систолическая гипертензия с увеличением пульсового давления | А. митральная недостаточность |
| 2. легочная гипертензия, гипертрофия правого желудочка | Б. аортальная недостаточность |
| 3. дилатация левого предсердия, пансистолический шум на верхушке сердца, проводящийся в подмышечную область | В. митральный стеноз |
| 4. гипертрофия левого желудочка, одышка, загрудинные боли, синкопальные состояния | Г. аортальный стеноз |

4. ЖАЛОБА БОЛЬНОГО ПРИ АОРТАЛЬНОМ СТЕНОЗЕ:

1. увеличение печени
2. асцит
3. отеки ног
- 4. загрудинные боли**

5. Выберите правильную комбинацию ответов:

АУСКУЛЬТАТИВНАЯ КАРТИНА НЕДОСТАТОЧНОСТИ МИТРАЛЬНОГО КЛАПАНА:

1. ослабление I тона на верхушке
2. акцент II тона над аортой
3. систолический шум на верхушке, проводящийся в левую подмышечную область
4. акцент II тона над легочной артерией

6. ДЛЯ ФОРМУЛИРОВАНИЯ ПРЕДВАРИТЕЛЬНОГО ДИАГНОЗА

УСТАНОВИТЕ СООТВЕТСТВИЕ МЕЖДУ ПОРОКАМИ И ИХ ПРОЯВЛЕНИЯМИ

- | | |
|--|---|
| 1. сжимающие боли за грудиной, отеки, обмороки, пляска каротид | А. аортальный стеноз |
| 2. отеки ног, гепатомегалия, асцит, шум систолический у основания мечевидного отростка | Б. аортальная недостаточность |
| 3. обмороки, повышение систолического АД | В. недостаточность клапана трикуспидального |

7. ЖАЛОБЫ ПРИ СТЕНОЗЕ ПРАВОГО ПРЕДСЕРДНО-ЖЕЛУДОЧКОВОГО ОТВЕРСТИЯ:

1. одышка
2. сердечная астма
3. отеки ног
4. кровохарканье

8. ПРИ ПРОВЕДЕНИИ ФИЗИКАЛЬНОГО ОБСЛЕДОВАНИЯ УСИЛЕНИЕ ВЕРХУШЕЧНОГО ТОЛЧКА МОЖНО НАБЛЮДАТЬ ПРИ:

1. стенозе устья аорты
2. эмфиземе легких
3. ожирении
4. аневризме аорты

9. ДЛЯ НЕДОСТАТОЧНОСТИ АОРТАЛЬНОГО КЛАПАНА НЕ ХАРАКТЕРНО

1. ослабление 1 тона на верхушке сердца
- 2. систолический шум над аортой**
3. протодиастолический шум над аортой
4. высокое пульсовое давление
5. признаки гипертрофии левого желудочка на ЭКГ

10. ПРИ ВНЕШНЕМ ОСМОТРЕ У БОЛЬНЫХ СО СТЕНОЗОМ УСТЬЯ АОРТЫ ВЫЯВЛЯЕТСЯ

1. диффузный цианоз
2. акроцианоз
- 3. бледность кожных покровов**
4. симптом «Мюсси»
5. «пляска каротид»

Эталонные ответы

1.	2	4.	4	7.	3	10.	3
2.	1	5.	1, 3	8.	1		
3.	1 – Б, 2 – В, 3 – А, 4 – Г	6.	1 – Б, 2 – В, 3 – А	9.	2		

Тема №12: «Острый гломерулонефрит»

Выберите правильный ответ

1. ЧЕТЫРЕХКОМПОНЕНТНАЯ СХЕМА ЛЕЧЕНИЯ НЕФРИТА ВКЛЮЧАЕТ СЛЕДУЮЩИЕ СОЧЕТАНИЯ ПРЕПАРАТОВ

1. индометацин + гепарин + курантил + эуфиллин;
2. преднизолон + гепарин + индометацин + курантил;
3. преднизолон + гепарин + курантил + диуретик;
4. преднизолон + гепарин + курантил + эуфиллин;
- 5. преднизолон + цитостатик + гепарин + курантил.**

2. ОСЛОЖНЕНИЕМ ОСТРОГО ГЛОМЕРУЛОНЕФРИТА, ТРЕБУЮЩИМ ОКАЗАНИЯ МЕДИЦИНСКОЙ ПОМОЩИ В НЕОТЛОЖНОЙ ФОРМЕ ЯВЛЯЕТСЯ:

1. острая сердечная недостаточность
2. пиелонефрит
3. инфаркт миокарда
4. тромбоэмболия легочной артерии

3. НАИБОЛЕЕ ИНФОРМАТИВНЫМ И ЗНАЧИМЫМ ИНСТРУМЕНТАЛЬНЫМ ИССЛЕДОВАНИЕМ ДЛЯ ДИФФЕРЕНЦИАЛЬНОЙ ДИАГНОСТИКИ ОСТРОГО ГЛОМЕРУЛОНЕФРИТА ЯВЛЯЕТСЯ:

1. биопсия почек
2. анализ мочи по Нечипоренко
3. УЗИ почек
4. позитронно-эмиссионная томография почек

4. ПОКАЗАНИЕМ К ЛЕЧЕНИЮ НЕФРИТА ПО ЧЕТЫРЕХКОМПОНЕНТНОЙ СХЕМЕ ЯВЛЯЕТСЯ

- 1. впервые возникший нефротический синдром;**
2. злокачественная артериальная гипертензия;
3. нефротический синдром при амилоидозе почек;

4. остронефритический синдром;
5. субъективное состояние больного.

5. ОСНОВНЫМИ ЗАДАЧАМИ ПРИ ЛЕЧЕНИИ ГН ЯВЛЯЮТСЯ

1. воздействие на механизмы прогрессирования заболевания;
- 2. все перечисленное верно;**
3. выявление и элиминация этиологического фактора;
4. лечение интеркуррентных инфекций;
5. подавление активности нефрита.

6. ЛЕКАРСТВЕННАЯ ТЕРАПИЯ ОСТРОГО ГЛОМЕРУЛОНЕФРИТА:

1. НПВС, глюкокортикостероиды
2. цитостатики, глюкокортикостероиды
3. статины, гепарин

7. ЛАБОРАТОРНЫМИ КРИТЕРИЯМИ АКТИВНОСТИ ОСТРОГО ГЛОМЕРУЛОНЕФРИТА ЯВЛЯЮТСЯ ВСЕ, КРОМЕ

1. активация системы гемостаза;
2. общевоспалительный синдром (повышение С-РБ, СОЭ, лейкоцитоз, нейтрофилез);
3. повышение титра ЦИК;
- 4. повышение фракций комплемента С3,С5;**
5. повышенные титры стрептококковых антител.

8. ПРИ ОСТРОМ ГЛОМЕРУЛОНЕФРИТЕ РЕКОМЕНДУЕТСЯ:

1. увеличение количества потребляемой жидкости
2. увеличение потребления хлорида натрия
3. ограничение хлорида натрия до 1,5 г/сут
4. повышение потребления К⁺-содержащих продуктов

9. ПОКАЗАНИЕМ ДЛЯ НАЗНАЧЕНИЯ ГЛЮКОКОРТИКОИДОВ ПРИ ОСТРОМ ГЛОМЕРУЛОНЕФРИТЕ ЯВЛЯЕТСЯ:

1. наличие нефротического синдрома без выраженной гематурии и гипертонии
2. отёки
3. артериальная гипертония
4. макрогематурия

10. ПРИ ФОРМУЛИРОВКЕ ДИАГНОЗА, СОГЛАСНО КЛАССИФИКАЦИИ, УКАЗЫВАЮТ ВСЕ КРИТЕРИИ, КРОМЕ

1. варианты течения заболевания;
2. ведущий синдром;
- 3. степень тяжести;**
4. тип морфологических изменений;
5. этиология.

Эталоны ответов

1.	5	4.	1	7.	4	10.	3
2.	1	5.	2	8.	3		
3.	1	6.	2	9.	1		

Тема №13: «Хронический гломерулонефрит. Нефротический синдром»

Выберите правильный ответ

1. СИМПТОМОКОМПЛЕКС ПРИ НЕФРОТИЧЕСКОМ СИНДРОМЕ ВКЛЮЧАЕТ ПРОТЕИНУРИЮ:

1. > 1,5 г/сут
2. > 3,0 г/сут
- 3. > 3,0 г/сут**

2. Выберите правильную комбинацию ответов:

ЛАБОРАТОРНЫЕ КРИТЕРИИ НЕФРОТИЧЕСКОГО СИНДРОМА:

1. гиперлипидемия
2. гиперальбуминемия
3. гипергликемия
4. гипопроteinемия

3. К ПАТОГЕНЕТИЧЕСКИМ СРЕДСТВАМ ЛЕЧЕНИЯ ОТЕКОВ ПРИ НЕФРОТИЧЕСКОМ СИНДРОМЕ ОТНОСЯТСЯ:

1. белковые препараты, мочегонные
2. антиагреганты, антикоагулянты, антибиотики
3. глюкокортикоиды, цитостатики, антиагреганты, антикоагулянты
4. глюкокортикоиды, антикоагулянты, антибиотики

4. Выберите правильную комбинацию ответов:

ОСНОВНЫЕ ГИПОТЕНЗИВНЫЕ СРЕДСТВА ПРИ ХРОНИЧЕСКОМ ГЛОМЕРУЛОНЕФРИТЕ

1. бета-блокаторы;
2. **блокаторы рецепторов ангиотензина;**
3. ганглиоблокаторы;
4. **ингибиторы АПФ.**

5. БОЛЬНОЙ С НЕФРОТИЧЕСКИМ СИНДРОМОМ ДОЛЖЕН ПОЛУЧАТЬ В СУТКИ СОЛИ:

1. 1-3 грамма
2. 5-6 граммов
3. 8-9 граммов
4. Более 10 граммов

6. НАИБОЛЕЕ ЧАСТОЙ ПРИЧИНОЙ СМЕРТИ БОЛЬНЫХ С НЕФРОТИЧЕСКИМ СИНДРОМОМ И СОХРАННОЙ ФУНКЦИЕЙ ПОЧЕК ЯВЛЯЮТСЯ:

1. тромбозы и эмболии
2. гиповолемический шок
3. стероидный сахарный диабет
4. лекарственная иммуносупрессия

7. ПРИ СОСТАВЛЕНИИ ПЛАНА ЛАБОРАТОРНЫХ ОБСЛЕДОВАНИЙ ДЛЯ ОПРЕДЕЛЕНИЯ СКОРОСТИ КЛУБОЧКОВОЙ ФИЛЬТРАЦИИ ПРИ ХРОНИЧЕСКОМ ГЛОМЕРУЛОНЕФРИТЕ ИСПОЛЬЗУЮТ ПРОБУ:

1. Реберга-Тареева
2. по Нечипоренко
3. Зимницкого
4. Аддиса-Каковского

8. МИНИМАЛЬНАЯ ДЛИТЕЛЬНОСТЬ ЛЕЧЕНИЯ ХРОНИЧЕСКОГО ГЛОМЕРУЛОНЕФРИТА СОСТАВЛЯЕТ:

1. 6 месяцев
2. 5 месяцев
3. 2 месяца
4. 7-10 дней

9. НАИБОЛЕЕ ДИАГНОСТИЧЕСКИ ИНФОРМАТИВНЫМ ЛАБОРАТОРНЫМ ПОКАЗАТЕЛЕМ ПРИ НАБЛЮДЕНИИ ЗА БОЛЬНЫМИ В СТАДИИ РЕМИССИИ ХРОНИЧЕСКОГО ГЛОМЕРУЛОНЕФРИТА ЯВЛЯЕТСЯ:

1. уровень мочевой кислоты в крови
2. липидный спектр крови
3. суточная протеинурия
4. анализ мочи по Зимницкому

10. Выберите правильную комбинацию ответов:

ДЛЯ ЛЕЧЕНИЕ ХРОНИЧЕСКОГО ГЛОМЕРУЛОНЕФРИТА ПРИМЕНЯЕТСЯ

1. антибактериальная терапия;
2. гипотензивная терапия;
3. иммуносупрессивная терапия;
4. фитотерапия.

Эталоны ответов

1.	3	4.	2,4	7.	1	10.	2,3
2.	1, 4	5.	1	8.	1		
3.	1	6.	1	9.	3		

Тема №14: «Острая почечная недостаточность и хроническая болезнь почек (ХБП)»

Выберите правильный ответ

1. КОНЕЧНАЯ СТАДИЯ ТЕЧЕНИЯ ОПН:

1. начальная
2. олигурическая
3. полиурическая
4. восстановление диуреза

2. ОСОБЕННОСТИ ДИУРЕЗА В ТЕРМИНАЛЬНОЙ СТАДИИ ХПН:

1. полиурия
2. никтурия
3. олигоанурия
4. дизурия

3. ОСЛОЖНЕНИЕ ПОСЛЕ ТРАНСПЛАНТАЦИИ ПОЧКИ:

1. острое отторжение трансплантата
2. артериальная гипертензия
3. подострый инфекционный эндокардит
4. анафилактический шок

4. Выберите правильную комбинацию ответов:

БОЛЬНОМУ С ХРОНИЧЕСКОЙ ПОЧЕЧНОЙ НЕДОСТАТОЧНОСТЬЮ НЕОБХОДИМО РЕГУЛЯРНО ПРОХОДИТЬ ЛАБОРАТОРНОЕ ОБСЛЕДОВАНИЕ И КОНТРОЛИРОВАТЬ

1. КЩС и электролиты сыворотки;
2. креатинин и мочевины сыворотки;
3. паратгормон;
4. ренин и альдостерон;
5. суточную экскрецию белка с мочой.

5. ЖАЛОБЫ БОЛЬНЫХ ПРИ УРЕМИЧЕСКОЙ ИНТОКСИКАЦИИ:

1. повышение температуры
2. миалгии
3. арталгии
4. кожный зуд

6. УСТАНОВИТЕ СООТВЕТСТВИЕ МЕЖДУ УРОВНЕМ СКФ И СТАДИЕЙ ХБП:

- | | |
|---------------|---------------|
| 1. 37 мл/мин | 1. I стадия |
| 2. 75 мл/мин | 2. II стадия |
| 3. 28 мл/мин | 3. III стадия |
| 4. 44 мл/мин | 4. IV стадия |
| 5. 102 мл/мин | 5. V стадия |

7. КРИТЕРИЕМ РАЗДЕЛЕНИЯ ХРОНИЧЕСКОЙ БОЛЕЗНИ ПОЧЕК НА СТАДИИ ПРИ УСТАНОВЛЕНИИ ДИАГНОЗА СЛУЖИТ:

1. максимальный удельный вес мочи;
2. объем диуреза;
- 3. скорость клубочковой фильтрации;**
4. уровень креатинина сыворотки.

8. СКОРОСТЬ КЛУБОЧКОВОЙ ФИЛЬТРАЦИИ В ТЕРМИНАЛЬНОЙ СТАДИИ ХПН:

1. 60 – 30 мл
2. менее 15 мл
3. 15 – 30 мл
4. больше 60 мл

9. ПРИ РАЗРАБОТКЕ ПЛАНА ЛЕЧЕНИЯ АБСОЛЮТНЫМ ПОКАЗАНИЕМ К ГЕМОДИАЛИЗУ ЯВЛЯЕТСЯ:

1. уровень К крови более 6,5 ммоль/л
2. уровень Na крови более 135 ммоль/л
3. клубочковая фильтрация менее 25 мл/мин
4. суточный диурез менее 50 мл

10. Выберите правильную комбинацию ответов:

ВЫБЕРИТЕ НАИБОЛЕЕ ХАРАКТЕРНЫЕ СЕРДЕЧНО-СОСУДИСТЫЕ ОСЛОЖНЕНИЯ ХПН:

1. артериальная гипотония
2. артериальная гипертензия
3. уремический миокардит
4. уремический перикардит

Эталоны ответов

1.	4	4.	1,2,3	7.	3	10.	2,4
2.	3	5.	4	8.	2		
3.	1	6.	1 – В, 2 – Б, 3 – Г, 4 – В, 5 – А.	9.	1		

Тема №15: Итоговое занятие. Защита истории болезни

Тема №16: Симуляционный курс

Тема №17: «Бронхиальная астма»

Выберите правильный ответ

1. В БАЗИСНУЮ ТЕРАПИЮ БРОНХИАЛЬНОЙ АСТМЫ У ВЗРОСЛЫХ ВКЛЮЧЕН

- 1. беклометазон;**
2. сальбутамол;
3. интал;
4. ипратропия бромид.

2. Выберите правильную комбинацию ответов:

ПРИЗНАКИ, ХАРАКТЕРНЫЕ ДЛЯ БРОНХИАЛЬНОЙ АСТМЫ ТЯЖЕЛОГО ТЕЧЕНИЯ:

1. ночные симптомы 1 раз в неделю
2. ПСВ менее 60% от должного
3. суточные колебания ПСВ менее 20%
4. суточные колебания ПСВ более 30%

3. С ЦЕЛЬЮ БЕЗОПАСНОСТИ ПРИМЕНЕНИЯ ЛЕКАРСТВЕННЫХ СРЕДСТВ БОЛЬНЫМ С АСПИРИНОВОЙ АСТМОЙ ИЗ-ЗА СОДЕРЖАНИЯ ТАРТРАЗИНА ПРОТИВОПОКАЗАНЫ ТАБЛЕТИРОВАННЫЕ ПРЕПАРАТЫ

1. желтого цвета
2. зеленого цвета
3. белого цвета
4. голубого цвета

4. Выберите правильную комбинацию ответов:
ВЫБЕРИТЕ НАИБОЛЕЕ ХАРАКТЕРНЫЕ ИЗМЕНЕНИЯ ЛАБОРАТОРНЫХ ПОКАЗАТЕЛЕЙ У БОЛЬНЫХ АЛЛЕРГИЧЕСКОЙ БРОНХИАЛЬНОЙ АСТМОЙ:

1. увеличение С-реактивного белка крови
2. увеличение эозинофилов в крови
3. лейкоцитоз со сдвигом формулы влево
4. наличие спиралей Куршмана в общем анализе мокроты

5. Выберите правильную комбинацию ответов:
ПРИЗНАКИ, ХАРАКТЕРНЫЕ ДЛЯ БРОНХИАЛЬНОЙ АСТМЫ ЛЕГКОГО ИНТЕРМИТТИРУЮЩЕГО ТЕЧЕНИЯ:

1. дневные симптомы удушья реже 1 раза в неделю
2. ночные симптомы не чаще 1 раза в неделю
3. ПСВ более 80% от должного
4. суточные колебания ПСВ более 20%

6. ОСНОВНОЙ ТЕРАПИЕЙ БРОНХИАЛЬНОЙ АСТМЫ ЯВЛЯЕТСЯ:

1. бронходилатирующая
2. противовоспалительная
3. антибактериальная
4. десенсибилизирующая

7. Выберите правильную комбинацию ответов:
ПРИЗНАКАМИ БРОНХООБСТРУКТИВНОГО СИНДРОМА, ВЫЯВЛЯЕМЫЕ ПРИ ФИЗИКАЛЬНОМ ОБСЛЕДОВАНИИ, ЯВЛЯЮТСЯ:

1. экспираторная одышка
2. крепитация
3. сухие свистящие хрипы
4. влажные хрипы в нижних отделах легких

8. Выберите правильную комбинацию ответов:
ПРИЗНАКИ, ХАРАКТЕРНЫЕ ДЛЯ БРОНХИАЛЬНОЙ АСТМЫ СРЕДНЕЙ СТЕПЕНИ ТЯЖЕСТИ:

1. дневные симптомы бронхиальной астмы каждый день
2. ночные симптомы ежедневно
3. ОФВ1 менее 30% от должного
4. вариабельность ПСВ или ОФВ1 более 30%

9. ХАРАКТЕРНЫМИ ИЗМЕНЕНИЯМИ СПИРОГРАФИЧЕСКИХ ПОКАЗАТЕЛЕЙ ПРИ ОБОСТРЕНИИ БРОНХИАЛЬНОЙ АСТМЫ ЯВЛЯЕТСЯ

1. снижение скорости форсированного выдоха за первую секунду
2. снижение форсированной жизненной емкости легких
3. увеличение индекса Тиффно
4. снижение мощности вдоха

10. ПРОБА С БРОНХОЛИТИКОМ ОЦЕНИВАЕТСЯ КАК ПОЛОЖИТЕЛЬНАЯ ПРИ:

1. увеличении ЖЕЛ на 12 % и более
2. увеличении ОФВ1 на 20 % и более
3. увеличении жизненной емкости легких (ЖЕЛ) на 20 %
4. увеличении ОФВ1 на 12 % и более

Эталоны ответов

1.	1	4.	2, 4	7.	1, 3	10.	4
2.	2, 4	5.	1, 3	8.	1, 4		
3.	1	6.	2	9.	1		

Тема №18: «Ступенчатая терапия бронхиальной астмы»

Выберите правильный ответ

1. ДОСТОВЕРНЫМ ПРИЗНАКОМ ОТЛИЧИЯ ПЕРВОЙ СТАДИИ АСТМАТИЧЕСКОГО СТАТУСА ОТ ПРИСТУПА БРОНХИАЛЬНОЙ АСТМЫ ЯВЛЯЕТСЯ:

1. рефрактерность к использованию ингаляционных β_2 -агонистов
2. появление цианоза носогубного треугольника
3. аускультация свистящих хрипов
4. изменение гемодинамических показателей

2. НАИБОЛЕЕ РАЦИОНАЛЬНЫМ В ЛЕЧЕНИИ II СТАДИИ АСТМАТИЧЕСКОГО СТАТУСА ЯВЛЯЕТСЯ:

1. назначение преднизолона внутрь > 100 мг
2. назначение больших доз эуфиллина
3. введение преднизолона в/в 90-120 мг
4. назначение эуфиллина и верапамила
5. назначение симпатомиметиков и холинолитиков

3. ВОЗМОЖНАЯ СХЕМА НАЗНАЧЕНИЯ ГЛЮКОКОРТИКОСТЕРОИДОВ В ТАБЛЕТИРОВАННОЙ ФОРМЕ ПРИ ЛЕЧЕНИИ ОБОСТРЕНИЯ БРОНХИАЛЬНОЙ АСТМЫ:

1. 2/3 дозы утром+1/3 дозы в обед
2. в равных дозах на 2 приема (утро и вечер)
3. в равных дозах 3 раза в день
4. однократно всю дозу во второй половине дня

4. Выберите правильную комбинацию ответов:

К ОСНОВНЫМ ПРЕПАРАТАМ ПРИ БРОНХИАЛЬНОЙ АСТМЕ ОТНОСЯТ:

1. бета2-агонисты короткого действия
2. ингаляционные ГКС
3. муколитики
4. бета2-агонисты длительного действия

5. СНИЖЕНИЕ ДОЗЫ ИНГАЛЯЦИОННЫХ СТЕРОИДОВ ПРИ БРОНХИАЛЬНОЙ АСТМЕ

1. возможно при достаточном контроле симптомов астмы в течение 3 месяцев на 25-50%
2. не рекомендовано при аллергической бронхиальной астме
3. не рекомендовано при бронхиальной астме, сочетающейся с ГЭРБ
4. должно сопровождаться увеличением дозы ингаляционных бронходилататоров

6. КОМБИНИРОВАННЫЙ ИНГАЛЯЦИОННЫЙ ЛЕКАРСТВЕННЫЙ ПРЕПАРАТ, ПРИМЕНЕНИЕ КОТОРОГО ВОЗМОЖНО ДЛЯ КУПИРОВАНИЯ КЛИНИЧЕСКИХ СИМПТОМОВ (ИСПОЛЬЗОВАНИЕ ПО ТРЕБОВАНИЮ) ПРИ СТУПЕНЧАТОЙ ТЕРАПИИ БРОНХИАЛЬНОЙ АСТМЫ, НАЧИНАЯ С ТРЕТЬЕЙ СТУПЕНИ ТЕРАПИИ

1. формотерол/будесонид
2. салметерол/флутиказона пропионат
3. оладатерол/тиотропий
4. индакатерол/гликопирроний

7. НАИБОЛЕЕ ДОСТОВЕРНЫМ КЛИНИЧЕСКИМ ПРИЗНАКОМ, УКАЗЫВАЮЩИМ НА ПЕРЕХОД АСТМАТИЧЕСКОГО СТАТУСА ИЗ ПЕРВОЙ ВО ВТОРУЮ СТАДИЮ, ЯВЛЯЕТСЯ:

1. прогрессирование одышки
2. нарастание цианоза
3. исчезновение ранее выслушиваемых сухих хрипов в легких
4. повышение артериального давления

8. К БРОНХОРАСШИРЯЮЩИМ ПРЕПАРАТАМ ГРУППЫ ПРОИЗВОДНЫХ ПУРИНА (МЕТИЛКСАНТИНЫ) ПРОЛОНГИРОВАННОГО ДЕЙСТВИЯ ОТНОСЯТ:

1. теофиллин

2. теофедрин
3. теопек
4. эуфиллин
5. вентолин

9. С ЦЕЛЬЮ БЕЗОПАСНОСТИ ПРИМЕНЕНИЯ ЛЕКАРСТВЕННЫХ СРЕДСТВ ПРИ БРОНХИАЛЬНОЙ АСТМЕ ПРОТИВОПОКАЗАН

1. обзидан
2. интал
3. флутиказон
4. ингакорт

10. К ПРЕПАРАТАМ «НЕОТЛОЖНОЙ ТЕРАПИИ» БА ОТНОСЯТ:

1. сальбутамол
2. салметерол
3. будесонид
4. формотерол
5. монтелукаст

Эталоны ответов

1.	1	4.	2, 4	7.	3	10.	1
2.	3	5.	1	8.	3		
3.	1	6.	1	9.	1		

Тема №19: «ХОБЛ»

Выберите правильный ответ

1. К ФИЗИКАЛЬНЫМ СИМПТОМАМ ХОБЛ ОТНОСЯТСЯ:

1. сухие хрипы
2. крепитация
3. шум терния плевры
4. притупление перкуторного звука в проекции доли легкого

2. КАКАЯ СТЕПЕНЬ ОБСТРУКЦИИ У ПАЦИЕНТА С ХОБЛ, ЕСЛИ УРОВЕНЬ ПОСТБРОНХОДИЛЯТАЦИОННОГО ОФВ1 СОСТАВЛЯЕТ 46% :

1. тяжелая
2. крайне тяжелая
3. среднетяжелая
4. легкая

3. УСТАНОВИТЕ СООТВЕТСТВИЕ:

- | | |
|---|---------------------------------|
| 1. ОФВ1 = 30-50% Д, индекс Тиффно < 70% Д | А. ХОБЛ легкого течения |
| 2. ОФВ1 > 80%Д, индекс Тиффно < 70%Д | Б. ХОБЛ средней тяжести |
| 3. ОФВ1= 50-80%Д, индекс Тиффно <70%Д | В. ХОБЛ крайне тяжелого течения |
| 4. ОФВ1<30%Д, индекс Тиффно <70%Д | Г. ХОБЛ тяжелого течения |

4. КАКИЕ ЖАЛОБЫ ИЗ ПЕРЕЧИСЛЕННЫХ КЛИНИЧЕСКИХ ПРОЯВЛЕНИЙ УКАЗЫВАЮТ НА ОБСТРУКЦИЮ БРОНХОВ?

1. повышение температуры тела и увеличение частоты дыханий
2. слабость, потливость, чувство разбитости
3. гнойная мокрота, симптом "барабанных палочек"
4. прекращение отделения мокроты, сухой кашель, сопровождающийся одышкой и дистанционными хрипами, экспираторная одышка

5. высыпания на коже по типу крапивницы

5. ПРИ ХОБЛ ИНГАЛЯЦИОННАЯ ПРОБА С БРОНХОДИЛАТАТОРОМ ВЫЯВЛЯЕТ СТЕПЕНЬ ОБРАТИМОСТИ ОБСТРУКЦИИ:

1. до 15%
2. до 30%
3. до 60%
4. близкую к 100%

6. УСТАНОВИТЕ СООТВЕТСТВИЕ:

- | | |
|--|--------------------------------|
| 1. постоянный кашель, одышка в покое, признаки выраженной дыхательной недостаточности, $ОФВ_1 < 30\%Д$ | А. ХОБЛ средней тяжести |
| 2. постоянный кашель, появляется одышка при физической нагрузке, $50\% < ОФВ_1 < 70\%Д$ | Б. ХОБЛ легкой степени |
| 3. непостоянный кашель, появляющийся только при чрезмерной физической нагрузке, или при ее отсутствии снижается индекс Тиффно при нормальных показателях $ОФВ_1$ | В. ХОБЛ тяжелой степени |
| 4. постоянный кашель, одышка в покое, цианоз, дистанционные хрипы, развивается хроническое легочное сердце, $30\% < ОФВ_1 < 50\%Д$ | Г. ХОБЛ крайне тяжелой степени |

7. КАКИЕ ИЗ ПЕРЕЧИСЛЕННЫХ ФАКТОРОВ, ВЫЯВЛЯЕМЫХ ПРИ СБОРЕ АНАМНЕЗА, ЯВЛЯЮТСЯ ФАКТОРАМИ РИСКА В РАЗВИТИИ ХОБЛ?

1. курение, загрязнение атмосферы газами, дымом, вредными аэрозолями
2. патология носоглотки
3. повторные ОРЗ, острые бронхиты, острые пневмонии
4. неблагоприятные климатические условия (холодный климат, повышенная влажность)
5. все перечисленное верно
6. ничего из перечисленного

8. ОБЩИМ КЛИНИЧЕСКИМ ПРИЗНАКОМ ДЛЯ ЭМФИЗЕМАТОЗНОГО И БРОНХИТИЧЕСКОГО ФЕНОТИПОВ ХОБЛ, ВЫЯВЛЯЕМОМ ПРИ ФИЗИКАЛЬНОМ ОБСЛЕДОВАНИИ, ЯВЛЯЕТСЯ:

1. одышка
2. гиперкапния
3. полицитемия
4. хронический кашель

9. АНТИБИОТИКОТЕРАПИЯ В ЛЕЧЕНИИ СТАБИЛЬНОЙ ХОБЛ

1. не показана;
2. показана только в период обострения;
3. **рекомендуется назначение макролидов в режиме длительной терапии больным ХОБЛ с бронхоэктазами и частыми гнойными обострениями;**+
4. противопоказана.

10. ПОКАЗАНИЕМ К НАЗНАЧЕНИЮ КОРТИКОСТЕРОИДНОЙ ТЕРАПИИ ПРИ ХОБЛ ЯВЛЯЕТСЯ:

1. тяжелое клиническое течение заболевания
2. неэффективность лечения бронхоспазмолитическими средствами
3. непереносимость бронхоспазмолитических средств
4. все перечисленное

Эталоны ответов

1.	1	4.	4	7.	5	10.	4
2.	1	5.	1	8.	1		

3.	1 – Г, 2 - А, 3 – Б, 4-В.	6.	1 – Г, 2 – А, 3 – Б, 4 – В.	9.	3		
-----------	------------------------------	-----------	--------------------------------	-----------	---	--	--

Тема №20: «Пневмония»

Выберите правильный ответ

1. Внебольничной называется пневмония, развившаяся в стационаре

1. В первые 102 часа после госпитализации;
- 2. В первые 72 часа после госпитализации;+**
3. В первые 82 часа после госпитализации;
4. В первые 92 часа после госпитализации.

2. ПРИ ПОДОЗРЕНИИ НА МИКОПЛАЗМЕННУЮ ПНЕВМОНИЮ СЛЕДУЕТ НАЗНАЧИТЬ:

1. пенициллин
2. эритромицин
3. ципрофлоксацин
4. амоксициллин

3. Выберите правильную комбинацию ответов:

ВНЕЛЕГочНЫЕ ОСЛОЖНЕНИЯ ДОЛЕВОЙ ПНЕВМОНИИ, ВЫЗВАННОЙ STREPTOCOCCUS PNEUMONIAE:

1. менингит
2. медиастинит
3. респираторный дистресс-синдром взрослых
4. артериальная гипертензия

4. ДЛИТЕЛЬНОСТЬ АНТИБАКТЕРИАЛЬНОЙ ТЕРАПИИ ПРИ ТИПИЧНОЙ НЕОСЛОЖНЕННОЙ ВНЕБОЛЬНИЧНОЙ ПНЕВМОНИИ

1. 10 – 14 дней;
2. 14 – 21 день;
3. 4 – 7 дней;
- 4. 7 – 10 дней.**

5. ПЕРВИЧНЫЙ ЭФФЕКТ ОТ НАЗНАЧЕННОГО АНТИБИОТИКА ОЦЕНИВАЮТ ЧЕРЕЗ

1. 12 часов;
2. 24 часа;
- 3. 48 часов;**
4. 72 часа.

6. НАИБОЛЕЕ ЧАСТОЕ ЛЕГОЧНОЕ ОСЛОЖНЕНИЕ ДОЛЕВОЙ ПНЕВМОНИИ, ВЫЗВАННОЙ STREPTOCOCCUS PNEUMONIAE:

1. плеврит
2. эмпиема плевры
3. бронхопневмония
4. респираторный дистресс-синдром взрослых

7. В СООТВЕТСТВИИ С МКБ, ПНЕВМОНИЯ НАЗЫВАЕТСЯ ЗАТЯЖНОЙ ПРИ ДЛИТЕЛЬНОСТИ БОЛЕЕ

1. 2 недель;
2. 4 недель;
- 3. 6 недель;**
4. 8 недель.

8. НАИБОЛЕЕ ВОЗМОЖНАЯ АУСКУЛЬТАТИВНАЯ КАРТИНА ЛЕГКИХ ПРИ ОЧАГОВОЙ ПНЕВМОНИИ

1. бронхиальное дыхание
2. везикулярное дыхание
3. бронховезикулярное дыхание

4. амфорическое дыхание

9. Выберите правильную комбинацию ответов:

УКАЖИТЕ ДИАГНОСТИЧЕСКИЕ ПРИЗНАКИ ПНЕВМОНИИ, ВЫЯВЛЯЕМЫЕ ПРИ ФИЗИКАЛЬНОМ ОСМОТРЕ, В СТАДИИ РАЗГАРА:

1. свистящие хрипы
2. сухой кашель
3. лихорадка
4. влажные звонкие мелкопузырчатые хрипы

10. Выберите правильную комбинацию ответов:

НЕМЕДИКАМЕНТОЗНАЯ ПРОФИЛАКТИКА ВНЕБОЛЬНИЧНОЙ ПНЕВМОНИИ

1. Вакцинация;
2. **Закаливание;**+
3. **Занятия спортом;**+
4. Профилактический прием индукторов интерферона;
5. **Рациональное питание.**

Эталоны ответов

1.	2	4.	4	7.	3	10.	2,3,5
2.	2	5.	3	8.	3		
3.	1, 2	6.	1	9.	3, 4		

Тема №21: «Тромбоэмболия легочной артерии (ТЭЛА)»

Выберите правильный ответ

1. ВСПОМОГАТЕЛЬНЫМ МЕТОДОМ ИНСТРУМЕНТАЛЬНОЙ ДИАГНОСТИКИ ТЭЛА ЯВЛЯЕТСЯ

1. КТ-АПГ;
2. УЗАС вен нижних конечностей;
3. ЭХО КГ;

4. рентгенография ОГК.

2. К ЭХОКАРДИОГРАФИЧЕСКИМ ПРИЗНАКАМ ТРОМБОЭМБОЛИИ ЛЕГОЧНОЙ АРТЕРИИ ОТНОСИТСЯ:

1. гипертрофия стенок левого желудочка
2. дилатация левых камер сердца и митральная регургитация;
3. дилатация правых камер сердца и трикуспидальная регургитация
4. дилатация левого и правого предсердий

3. НАИБОЛЕЕ СПЕЦИФИЧЕСКИМ МЕТОДОМ ДИАГНОСТИКИ ТРОМБОЭМБОЛИИ ЛЕГОЧНОЙ АРТЕРИИ ЯВЛЯЕТСЯ

1. ЭКГ;
2. Эхо КГ;
3. **компьютерная томография с внутривенным контрастированием;**
4. рентгенография органов грудной клетки.

4. КАКАЯ ИЗ ИНСТРУМЕНТАЛЬНЫХ МЕТОДИК ОТНОСИТСЯ К ОСНОВНОЙ ПРИ ПОДОЗРЕНИИ НА ТЭЛА?

- 1) КАГ;
- 2) МРТ;
- 3) **УЗАС вен нижних конечностей;**+
- 4) ЭКГ.

5. ЛАБОРАТОРНЫЕ МАРКЕРЫ ПОВРЕЖДЕНИЯ МИОКАРДА ПРИ ТЭЛА:

1. лактатдегидрогеназа

2. миоглобин
3. аспаратдегидрогеназа
4. тропонин I и T

6. АНТИКОАГУЛЯНТЫ ПРИ ТЭЛА НАЗНАЧАЮТСЯ:

1. только перорально
2. только парентерально
3. парентерально с последующим переходом на пероральный режим

7. ПРИ ФОРМУЛИРОВАНИИ ПРЕДВАРИТЕЛЬНОГО ДИАГНОЗА ОЦЕНКА КЛИНИЧЕСКОЙ ВЕРОЯТНОСТИ ТЭЛА В ПРИЕМНОМ ОТДЕЛЕНИИ ПРОВОДИТСЯ ПО ШКАЛЕ:

1. CHA2DS2Vasc
2. CRUSADE
3. Wells, Женевская
4. GRACE

8. САМОЙ ЧАСТОЙ ЖАЛОБОЙ ПРИ ТЭЛА ЯВЛЯЕТСЯ:

1. кровохарканье
2. боль в груди
3. кашель
4. одышка

9. К НОВЫМ ПЕРОРАЛЬНЫМ АНТИКОАГУЛЯНТАМ, ПРИМЕНЯЕМЫМ ПРИ ТЭЛА ОТНОСИТСЯ:

1. фондапаринукс
2. клопидогрель
3. ривароксабан
4. варфарин

10. ИМПЛАНТАЦИЯ КАВА-ФИЛЬТРА ДЛЯ ПРОФИЛАКТИКИ ТЭЛА ПОКАЗАНА:

1. всем больным с тромбозом вен голени
2. только больным с наличием противопоказаний к приему антикоагулянтов и высоким риском рецидива эмболии
3. только при планируемом тромболизисе
4. не проводится никогда

Эталоны ответов

1.	4	4.	3	7.	3	10.	2
2.	3	5.	4	8.	4		
3.	3	6.	3	9.	3		

Тема №22: «Хронический гастрит»

Выберите правильный ответ

1. КАКИЕ ПРЕПАРАТЫ ПРИМЕНЯЮТСЯ ПРИ ЛЕЧЕНИИ ХЕЛИКОБАКТЕРНОЙ ИНФЕКЦИИ:

1. денол
2. омепразол
3. кларитромицин
4. оксациллин
5. все перечисленные
6. ни один из перечисленных

2. ПРИ ОБНАРУЖЕНИИ ХЕЛИКОБАКТЕР ПИЛОРИ ПРИ ХРОНИЧЕСКИХ ГАСТРИТАХ РЕКОМЕНДУЕТСЯ НАЗНАЧИТЬ:

1. омепразол + ампициллин + кларитромицин
2. омепразол + тетрациклин + метронидазол + де-нол

3. ранитидин + ампициллин + метронидазол
4. альмагель + де-нол
5. верно а) и б), в)

3. УСТАНОВИТЕ СООТВЕТСТВИЕ МЕЖДУ ТИПАМИ ГАСТРИТА:

- | | |
|---|--------------------------|
| 1. образование антител к париетальным клеткам желудка и к внутреннему фактору Кастла | А. хронический гастрит С |
| 2. возникает за счет рефлюкса дуоденального содержимого | Б. хронический гастрит В |
| 3. хеликобактер-ассоциированное воспаление слизистой желудка, преимущественно в антральном отделе | В. хронический гастрит А |

4. МЕДИКАМЕНТОЗНОЕ ЛЕЧЕНИЕ ХРОНИЧЕСКОГО АТРОФИЧЕСКОГО ГАСТРИТА ВКЛЮЧАЕТ:

1. вяжущие и обволакивающие средства
2. метилурацил
3. витамины
4. заместительную терапию
5. все перечисленное

5. УСТАНОВИТЕ СООТВЕТСТВИЕ СИМПТОМОВ:

- | | |
|---|---------------------------------------|
| 1. хронический гастрит с повышенной секрецией | А) Отрыжка кислым |
| | Б) Отрыжка тухлым |
| | В) Стойкая болезненность в эпигастрии |
| 2. хронический гастрит с пониженной секрецией | Г) Чувство тяжести в животе |
| | Д) Метеоризм |
| | Е) Понос |

6. ЖАЛОБЫ БОЛЬНОГО С ГИПОАЦИДНЫМ СОСТОЯНИЕМ

1. изжога;
2. запоры;
- 3. поносы;**
4. тенезмы.

7. ПРИ ЛАБОРАТОРНОМ ОБСЛЕДОВАНИИ ВЫЯВЛЕНИЕ СОЕДИНИТЕЛЬНОЙ ТКАНИ В КАЛЕ ХАРАКТЕРНО ДЛЯ

- 1. гипоацидного гастрита;**
2. гиперацидного гастрита;
3. холецистита;
4. желчно-каменной болезни.

8. КАКОЙ ИЗ ПЕРЕЧИСЛЕННЫХ ПРЕПАРАТОВ СЛЕДУЕТ НАЗНАЧИТЬ БОЛЬНОМУ ХРОНИЧЕСКИМ ГАСТРИТОМ С ПОВЫШЕННОЙ СЕКРЕТОРНОЙ ФУНКЦИЕЙ?

1. бетацид
2. панзинорм
- 3. ранитидин**
4. преднизолон
5. натуральный желудочный сок

9. ПРИ ЛЕЧЕНИИ БОЛЬНЫХ ХРОНИЧЕСКИМ ГАСТРИТОМ В СОЧЕТАНИИ С СЕКРЕТОРНОЙ НЕДОСТАТОЧНОСТЬЮ НАИБОЛЕЕ ЭФФЕКТИВНЫМ ЯВЛЯЕТСЯ:

- 1. ацидин-пепсин**
2. альмагель
3. ранитидин
4. фамотидин

10. ВЕДУЩИМ МЕТОДОМ ИНСТРУМЕНТАЛЬНОЙ ДИАГНОСТИКИ ХРОНИЧЕСКОГО ГАСТРИТА ЯВЛЯЕТСЯ:

1. эндоскопия
2. рентгеноскопия
3. рН — метрия
4. УЗИ брюшной полости

Эталоны ответов

1.	5	4.	5	7.	1	10.	1
2.	5	5.	1- А, В; 2- Б,Г,Д,Е	8.	3		
3.	1 – В, 2 – А,3 – Б.	6.	3	9	1		

Тема №23. «Язвенная болезнь желудка и двенадцатиперстной кишки»

Выберите правильный ответ

1. ОСНОВНОЙ ЦЕЛЬЮ АНТИХЕЛИКОБАКТЕРНОЙ ТЕРАПИИ ПРИ ЯЗВЕННОЙ БОЛЕЗНИ ЯВЛЯЕТСЯ:

1. снижение частоты рецидивов язвенной болезни
2. снижение секреции соляной кислоты
3. уменьшение выраженности болевого синдрома
4. уменьшение риска прободения язвы

2. ДЛЯ ЯЗВЕННОЙ БОЛЕЗНИ ЖЕЛУДКА И ДВЕНАДЦАТИПЕРСТНОЙ КИШКИ ХАРАКТЕРНА ЖАЛОБА НА:

1. весенне-осенняя сезонность;+
2. зимне-летняя сезонность;
3. летняя сезонность;
4. осенняя сезонность.

3. ЯЗВЕННАЯ БОЛЕЗНЬ ДВЕНАДЦАТИПЕРСТНОЙ КИШКИ ПО МКБ-10 КОДИРУЕТСЯ КАК

1. K25;
2. K26;+
3. K28.

4 ДОСТОВЕРНЫМ РЕНТГЕНОЛОГИЧЕСКИМ ПРИЗНАКОМ ПЕРФОРАЦИИ ГАСТРОДУОДЕНАЛЬНОЙ ЯЗВЫ ЯВЛЯЕТСЯ:

1. свободный газ в брюшной полости
2. высокое стояние диафрагмы
3. пневматизация кишечника
4. «чаши» Клойбера

5. БАЗИСНЫМИ ПРЕПАРАТАМИ ДЛЯ ЛЕЧЕНИЯ ЯЗВЕННОЙ БОЛЕЗНИ ЯВЛЯЮТСЯ:

1. антисекреторные препараты
2. спазмолитики
3. прокинетики
4. ферменты

6. ОСЛОЖНЕНИЕ ЯЗВЫ ЖЕЛУДКА:

1. хронический гастрит
2. диарея
3. тошнота
4. стенозирование

7. УСТАНОВИТЕ СООТВЕТСТВИЕ ДАННЫХ ИНСТРУМЕНТАЛЬНОГО ОБСЛЕДОВАНИЯ КЛИНИЧЕСКИМ СОСТОЯНИЯМ:

1. ЯЗВЕННАЯ БОЛЕЗНЬ, А) дефект наполнения

2. ОПУХОЛЬ
- Б) «ниша» на контуре или на рельефе слизистой оболочки
 В) в виде «указующего перста»
 Г) акинезия определенного участка контура

8. ЖАЛОБЫ НА «ГОЛОДНЫЕ» БОЛИ ТИПИЧНЫ:

1. хронический атрофический гастрит
2. язва 12-перстной кишки
3. рак желудка
4. хронический неатрофический гастрит

9. ПРЕДПОЧТИТЕЛЬНОЙ СХЕМОЙ ЛЕЧЕНИЯ ЯЗВЕННОЙ БОЛЕЗНИ, АССОЦИИРОВАННОЙ С ХЕЛИКОБАКТЕР ПИЛОРИ, ЯВЛЯЕТСЯ:

1. ингибитор протонной помпы + амоксициллин 1000 мг х 2 раза в сутки + кларитромицин 500 мг х 2 раза в сутки;
2. ингибитор протонной помпы + амоксициллин 500 мг х 2 раза в сутки + кларитромицин 500 мг х 2 раза в сутки;
3. блокатор H₂-гистаминовых рецепторов + амоксициллин 1000 мг х 2 раза в сутки + кларитромицин 500 мг х 2 раза в сутки;
4. блокатор H₂-гистаминовых рецепторов + амоксициллин 1000 мг х 2 раза в сутки + кларитромицин 500 мг 1 раз в сутки.

10. ДЛЯ ПЕРФОРАЦИИ ЯЗВЫ ТЕЛА ЖЕЛУДКА ХАРАКТЕРНО:

1. рвота кофейной гущей
2. симптомы раздражения брюшины
3. ослабление или исчезновение болей в эпигастрии
4. мелена

Эталоны ответов

1.	1	4.	1	7.	1 – Б, В, 2 – А, Г	10.	2
2.	1	5.	1	8.	2		
3.	2	6.	4	9.	1		

Тема №24: «Хронические холециститы и холангиты»

Выберите правильную комбинацию ответов:

1. КИШЕЧНАЯ ФОРМА ХРОНИЧЕСКОГО ХОЛЕЦИСТИТА ПРОЯВЛЯЕТСЯ ЖАЛОБАМИ НА
1. горечь во рту
 2. дисфагией
 3. малоинтенсивной болью по всему животу
 4. вздутием
 5. изжогой

2. ДЛЯ ХРОНИЧЕСКОГО ХОЛЕЦИСТИТА ХАРАКТЕРНЫ СЛЕДУЮЩИЕ СИМПТОМЫ, ВЫЯВЛЯЕМЫЕ ПРИ ФИЗИКАЛЬНОМ ОБСЛЕДОВАНИИ, КРОМЕ:

1. симптом Кера
2. симптом Ортнера
3. симптом Мерфи
4. симптом Мюссе

3. ЛЕЧЕБНОЕ ДУОДЕНАЛЬНОЕ ЗОНДИРОВАНИЕ (ТЮБАЖИ) С МАГНИЯ СУЛЬФАТОМ ПОКАЗАНЫ:

1. при хроническом холецистите с дискинезией по гипермоторному типу
2. при хроническом холецистите с дискинезией по гипомоторному типу
3. при хроническом холецистите без дискинезии
4. при желчнокаменной болезни
5. при холангите

4. УКАЖИТЕ ДИЕТУ БОЛЬНЫХ С ХРОНИЧЕСКИМ ХОЛЕЦИСТИТОМ

1. диета №4
- 2. диета №5**
3. диета №1
4. диета № 3
5. диета № 2.

5. ПОЛОЖИТЕЛЬНЫЕ СИМПТОМЫ ОРТНЕРА, ФРЕНИКУС, БОЛИ В ХОЛЕДОХО-ПАНКРЕАТИЧЕСКОЙ ЗОНЕ СВИДЕТЕЛЬСТВУЮТ О

1. холецистите
2. циррозе печени
3. язвенной болезни
4. панкреатите
5. гастрите

6. КЛИНИЧЕСКИМ ПРОЯВЛЕНИЕМ ХРОНИЧЕСКОГО ХОЛЕЦИСТИТА СЧИТАЕТСЯ СЛЕДУЮЩИЙ СИНДРОМ:

1. цитолитический
2. гепаторенальный
3. болевой
4. астеновегетативный
5. печеночно-клеточной недостаточности

7. ПРИ ПОДОЗРЕНИИ НА ХРОНИЧЕСКИЙ КАЛЬКУЛЕЗНЫЙ ХОЛЕЦИСТИТ С ЦЕЛЬЮ УТОЧНЕНИЯ ДИАГНОЗА НЕОБХОДИМО ПРОВЕСТИ ИНСТРУМЕНТАЛЬНОЕ ОБСЛЕДОВАНИЕ:

1. ЭГДС
2. дуоденальное зондирование
3. обзорную рентгенографию органов брюшной полости
4. УЗИ органов брюшной полости

8. ПРИ ОБОСТРЕНИИ ХРОНИЧЕСКОГО ХОЛЕЦИСТИТА ЦЕЛЕСООБРАЗНО НАЗНАЧЕНИЕ:

1. анальгетиков
2. антиагрегантов
3. β-адреноблокаторов
4. гиполипидемических препаратов
5. антибиотиков

9. УЗИ – ПРИЗНАКИ ХРОНИЧЕСКОГО ХОЛЕЦИСТИТА:

1. утолщение стенки желчного пузыря с двойным контуром
2. расширение холедоха
3. большой камень в желчном пузыре
4. мелкие камни в желчном пузыре
5. отсутствие камней в желчном пузыре

10. ДЛЯ КЛИНИКИ ОСТРОГО ХОЛАНГИТА НЕ ХАРАКТЕРНЫ ЖАЛОБЫ НА:

1. высокая температура
2. боли в правом подреберье
3. желтуха
4. неустойчивый жидкий стул

Эталоны ответов

1.	3,4	4.	2	7.	4	10.	4
2.	4	5.	1	8.	5		
3.	2	6.	3	9.	1		

Тема №25. «Доброкачественные билирубинемии»

Выберите правильный ответ

1. ЖЕЛТУХА ОПРЕДЕЛЯЕТСЯ КЛИНИЧЕСКИ ПРИ УРОВНЕ БИЛИРУБИНА:

1. **выше 50 ммоль/л**
2. выше 100 ммоль/л
3. выше 30 ммоль/л
4. выше 20,7 ммоль/л
5. выше 150 ммоль/л

2. НЕКОНЬЮГИРОВАННАЯ ГИПЕРБИЛИРУБИНЕМИЯ НАБЛЮДАЕТСЯ ПРИ:

1. **гемоллизе**
2. холестазае
3. **синдроме Жильбера**

3. КОНЬЮГИРОВАННАЯ ГИПЕРБИЛИРУБИНЕМИЯ НАБЛЮДАЕТСЯ ПРИ:

1. синдроме Жильбера
2. **холестазае**
3. **синдроме Дубина-Джонсона**
4. неонатальной желтухе

4. ИНТЕНСИВНОСТЬ ЖЕЛТУХИ, ВЫПРИ ОСМОТРЕ — НАДЕЖНЫЙ ИНДИКАТОР ЕЕ ПРИЧИНЫ:

1. да
2. **нет**

5. . Выберите правильную комбинацию ответов:

ИЗОЛИРОВАННАЯ ГИПЕРБИЛИРУБИНЕМИЯ ВСТРЕЧАЕТСЯ ПРИ:

1. **синдроме Жильбера**
2. **синдроме Дубина-Джонсона**
3. вирусных гепатитах
4. **синдроме Ротара**

6. . Выберите правильную комбинацию ответов:

ПРИЧИНАМИ ЛОЖНОЙ ЖЕЛТУХИ МОГУТ БЫТЬ:

1. **каротинемия**
2. лептоспироз
3. **меланоз**
4. синдром Ротара

7. ДЛЯ СИНДРОМА ЖИЛЬБЕРА ХАРАКТЕРНО:

1. значительно повышение печеночных ферментов .
2. **неконьюгированная гипербилирубинемия**
3. **печеночные ферменты в пределах нормы**
4. **уровень билирубина повышается во время голодания**
5. желтуха встречается часто

8. ХАРАКТЕРНЫМИ ПРИЗНАКАМИ СИНДРОМОВ ДУБИНА-ДЖОНСОНА И РОТАРА ЯВЛЯЮТСЯ:

1. **желтуха, которая может манифестировать у взрослых**
2. тромбоцитопения
3. **изолированная коньюгированная гипербилирубинемия**
4. не встречается у взрослых

9. НАИБОЛЕЕ ИНФОРМАТИВНЫМ ТЕСТОМ, ПОЗВОЛЯЮЩИМ ПРОВЕСТИ ДИФФЕРЕНЦИАЛЬНЫЙ ДИАГНОЗ МЕЖДУ ХРОНИЧЕСКИМ ГЕПАТИТОМ И ДОБРОКАЧЕСТВЕННОЙ ГИПЕРБИЛИРУБИНЕМИЕЙ ЯВЛЯЕТСЯ:

1. Тест Кумбса;
2. **Биопсия печени;**

3. Проба с ограничением энергетической ценности пищи;
4. Лечение ех juvantibus фенобарбиталом;
5. Определение билирубина.

10. КАКОЕ ИЗ ПЕРЕЧИСЛЕННЫХ СОСТОЯНИЙ НЕ ЯВЛЯЕТСЯ ПРИЧИНОЙ КОНЪЮГИРОВАННОЙ ГИПЕРБИЛИРУБИНЕМИИ?

1. Синдром Дабина-Джонсона;
2. Прием метилтестостерона;
3. Доброкачественная желтуха беременных;
4. **Синдром Жильбера;**
5. Рак ампулы Фатерова соска.

Эталоны ответов

1.	1	4.	2	7.	2, 3, 4	10.	4
2.	1,3	5.	1,2,4	8.	1, 3		
3.	2,3	6.	1, 3	9.	2		

Тема №26: «Хронический панкреатит»

Выберите правильный ответ

1. ДЛЯ КЛИНИЧЕСКОЙ КАРТИНЫ ХРОНИЧЕСКОГО ПАНКРЕАТИТА ХАРАКТЕРНО ЖАЛОБЫ НА

1. похудание, боли в эпигастрии, поносы,
2. боли в эпигастрии, запоры, потеря аппетита, похудание
3. потеря аппетита, метеоризм, поносы, лихорадка с ознобами
4. лихорадка с ознобами, запоры, метеоризм, сахарный диабет

2. КАКОЕ СРЕДСТВО ПРИМЕНЯЕТСЯ ДЛЯ ПОДАВЛЕНИЯ АКТИВНОСТИ ФЕРМЕНТОВ ПОДЖЕЛУДОЧНОЙ ЖЕЛЕЗЫ:

1. антациды
2. холинолитики
3. циметидин
4. трасилол
5. тразикор

3. «ЗОЛОТЫМ СТАНДАРТОМ» ДИАГНОСТИКИ НАРУШЕНИЙ ЭКЗОКРИННОЙ ФУНКЦИИ ПОДЖЕЛУДОЧНОЙ ЖЕЛЕЗЫ ЯВЛЯЕТСЯ ОПРЕДЕЛЕНИЕ В КАЛЕ

1. липазы;
2. триптазы (трипсина);
3. фосфолипазы А;
4. **эластазы.**

4. К ФОРМАМ ХРОНИЧЕСКОГО ПАНКРЕАТИТА НЕ ОТНОСИТСЯ:

1. хронический рецидивирующий панкреатит
2. хронический панкреатит с постоянным болевым синдромом
3. хронический безболевой (латентный панкреатит)
4. псевдотуморозный панкреатит
5. абсцедирующий панкреатит

5. ДЛЯ ОБОСТРЕНИЯ ХРОНИЧЕСКОГО ПАНКРЕАТИТА ХАРАКТЕРНЫ ВСЕ ЖАЛОБЫ, КРОМЕ:

1. опоясывающие боли в эпигастрии
2. боли в левом подреберье, иррадиирующие в спину
3. поносы
4. рвота, приносящая облегчение
5. снижение или отсутствие аппетита

6. ДЛЯ ЛЕЧЕНИЯ ПАНКРЕАТИТОВ ИСПОЛЬЗУЮТСЯ ВСЕ ГРУППЫ ПЕРЕЧИСЛЕННЫХ ПРЕПАРАТОВ, КРОМЕ:

1. М-холинолитики
2. бета-блокаторы
3. блокаторы H₂-гистаминовых рецепторов
4. антациды

7. НАИБОЛЕЕ ДОСТОВЕРНЫМ ЛАБОРАТОРНЫМ ПОДТВЕРЖДЕНИЕМ ПАНКРЕАТИТА ЯВЛЯЕТСЯ:

1. высокий уровень амилазы в крови (диастазы в моче)
2. боль опоясывающего характера
3. гипергликемия
4. стеаторея

8. КАКОЙ ПРИЗНАК В КОПРОГРАММЕ ПРИ ХРОНИЧЕСКОМ ПАНКРЕАТИТЕ ЯВЛЯЕТСЯ САМЫМ РАННИМ:

1. креаторея
2. стеаторея
3. амилорея

9. УСТАНОВИТЕ СООТВЕТСТВИЕ СИМПТОМОВ:

- | | |
|---------------------|---|
| 1. язвенная болезнь | А) Связь болевого синдрома с жирной пищей
Б) Голодные боли
В) Приступообразный характер болей
Г) Постоянный характер болей |
| 2. панкреатит | Д) Рвота, не приносящая облегчение
Е) Рвота приносит облегчение
Ж) Изжога, отрыжка кислым
З) Повышение диастазы крови |

10. ЛАБОРАТОРНЫМИ ПРИЗНАКАМИ ВНУТРИСЕКРЕТОРНОЙ НЕДОСТАТОЧНОСТИ ПОДЖЕЛУДОЧНОЙ ЖЕЛЕЗЫ ПРИ ХРОНИЧЕСКОМ ПАНКРЕАТИТЕ СЧИТАЕТСЯ:

1. гипергликемия
2. снижение массы тела
3. неоформленный стул
4. частая неукротимая рвота

Эталоны ответов

1.	1	4.	5	7.	1	10.	1
2.	4	5.	4	8.	2		
3.	4	6.	2	9.	1-Б,Г,Е,Ж. 2-А,В,Д,З		

Тема №27: «Хронический гепатит»

Выберите правильный ответ

1. «СОСУДИСТЫЕ ЗВЕЗДОЧКИ», ВЫЯВЛЯЕМЫЕ ПРИ ОСМОТРЕ БОЛЬНОГО С ХРОНИЧЕСКИМ ГЕПАТИТОМ – ЭТО:

1. пальмарная эритема
2. кольцевидная эритема
3. телеангиэктазии
4. узловатая эритема

2. НАЗОВИТЕ СПЕЦИФИЧЕСКИЕ ЛАБОРАТОРНЫЕ МЕТОДЫ ДИАГНОСТИКИ ВИРУСНОГО ГЕПАТИТА С:

1. определение анти-НСV IgM
2. определение активности АлТ, АсТ
3. определение активности ферментов
4. определение протромбинового индекса

5. определение уровня общего билирубина

3. УСТАНОВИТЕ СООТВЕТСТВИЕ

- | | |
|--|-----------------------------------|
| 1. повышение АлАТ и ГГТП, обнаружение в печени телец Маллори | А. аутоиммунный гепатит |
| 2. выявление антинуклеарных антител и антител к актину | Б. хронический вирусный гепатит В |
| 3. наличие HBsAg и анти-HBcorAg | В. алкогольный гепатит |
| 4. выявление анти-HCV и HCV – РНК | Г. хронический вирусный гепатит С |

4. Выберите правильную комбинацию ответов:

В КРОВИ ПРИ ЛАБОРАТОРНОМ ИССЛЕДОВАНИИ В ПЕРИОД ОБОСТРЕНИЯ АУТОИММУННОГО ГЕПАТИТА ВЫЯВЛЯЮТСЯ

1. LE-клетки
2. **ревматоидный фактор**
3. увеличение щелочной фосфатазы
4. **ложноположительная реакция Вассермана**
5. увеличение непрямой фракции билирубина

5. ДЛЯ ХРОНИЧЕСКОГО ГЕПАТИТА ХАРАКТЕРНЫ ВСЕ ПРИЗНАКИ, КРОМЕ:

1. болевой синдром
2. диспептический синдром
3. астеновегетативный синдром
4. выраженный синдром печёчно-клеточной недостаточности
5. увеличение печени

6. ПОКАЗАНИЕМ ДЛЯ ИММУНОДЕПРЕССИВНОЙ ТЕРАПИИ ЯВЛЯЕТСЯ

1. биллиарный цирроз
2. **хронический аутоиммунный гепатит**
3. хронический вирусный гепатит
4. новообразование печени
5. ни одно из перечисленных состояний

7. ЛЕКАРСТВЕННЫЕ ПРЕПАРАТЫ, ИСПОЛЬЗУЕМЫЕ ДЛЯ ЛЕЧЕНИЯ БОЛЬНЫХ ХРОНИЧЕСКИМ ГЕПАТИТОМ В

1. Азидотимидин;
2. Ацикловир;
3. Рибавирин;
4. **Энтекавир.**

8. БАЗИСНЫЙ ЛЕКАРСТВЕННЫЙ ПРЕПАРАТ В ЛЕЧЕНИИ ВИРУСНЫХ ГЕПАТИТОВ:

1. преднизолон
2. цитостатики
3. альфа-интерферон

9. ПРИ АУТОИММУННОМ ГЕПАТИТЕ ПРИ ЛАБОРАТОРНОМ ИССЛЕДОВАНИИ В КРОВИ ПОВЫШЕНО СОДЕРЖАНИЕ:

1. гамма-глобулина и IgG
2. бета-глобулина и IgA
3. альфа2-глобулина и IgM
4. альфа1-глобулина и IgE

10. ЭТИОТРОПНАЯ ТЕРАПИЯ ХРОНИЧЕСКОГО ГЕПАТИТА В В СТАДИИ ИНТЕГРАЦИИ ВИРУСА ПРОВОДИТСЯ:

1. α-интерферон + преднизолон
2. α-интерферон + ламивудин
3. α-интерферон + циклофосфамид

4. ламивудин + адеметионин

Эталоны ответов

1.	3	4.	2,4	7.	4	10.	2
2.	1	5.	4	8.	3		
3.	1 – В, 2 – А, 3 – Б, 4 – Г.	6.	2	9.	1		

Тема №28: «Цирроз печени. Печеночная кома»

Выберите правильный ответ

1. ЦИРРОЗ ПЕЧЕНИ ОТ ГЕПАТИТА ОТЛИЧАЕТ

1. гепатомегалия
2. диспепсия
3. цитолитический синдром
- 4. портальная гипертензия**
5. увеличение прямого билирубина

2. НАИБОЛЕЕ ИНФОРМАТИВНЫЙ ИНСТРУМЕНТАЛЬНЫЙ МЕТОД ДИАГНОСТИКИ ЦИРРОЗА ПЕЧЕНИ:

1. ультразвуковое исследование
2. компьютерная томография
3. обзорный снимок брюшной полости
- 4. биопсия печени**

3. ПРИ СБОРЕ ЖАЛОБ У ПАЦИЕНТА С АСЦИТОМ ХАРАКТЕРНО НАЛИЧИЕ СЛЕДУЮЩИХ СИМПТОМОВ

- 1. одышка при физической нагрузке**
- 2. снижение суточного диуреза**
- 3. похудание**
4. увеличение артериального давления
5. все перечисленное

4. Выберите правильную комбинацию ответов:

ПРИ ЛЕЧЕНИИ ПЕРВИЧНОГО БИЛИАРНОГО ЦИРРОЗА РЕКОМЕНДУЮТСЯ

- 1. метотрексат**
- 2. колхицин**
- 3. урсофальк**
4. антибиотики
5. противовирусные препараты

5. КАКАЯ ХАРАКТЕРНАЯ ЖАЛОБА БОЛЬНОГО НАИБОЛЕЕ РАНО ПОЯВЛЯЕТСЯ ПРИ БИЛИАРНОМ ЦИРРОЗЕ ПЕЧЕНИ:

1. кровоточивость десен
2. увеличение селезенки
3. кожный зуд
4. тошнота
- 5. диарея**

6. ПРИЗНАК, ПОЗВОЛЯЮЩИЙ ОТЛИЧИТЬ ЦИРРОЗ ОТ ПЕРВИЧНОГО РАКА ПЕЧЕНИ

1. желтуха
2. бугристая печень
3. повышение уровня аминотрансфераз
4. присутствие в биопсионном материале атипичных клеток
- 5. повышение уровня билирубина**

7. БИОХИМИЧЕСКИЙ АНАЛИЗ КРОВИ ПРИ АКТИВНОМ ЦИРРОЗЕ ПЕЧЕНИ:

1. повышение активности аланиновой и аспарагиновой трансаминаз, билирубина
- 2. повышение уровня холестерина, глюкозы**

3. содержание альбуминов увеличено, активность гамма-глутамилтрансферазы снижена

8. Выберите правильную комбинацию ответов:

ПРИ ОСМОТРЕ БОЛЬНЫХ С ЦИРРОЗОМ ПЕЧЕНИ ВЫЯВЛЯЮТСЯ

1. «сосудистые звездочки»
2. эритема ладоней (печеночные ладони)
3. гинекомастия у мужчин, аменорея у женщин
4. акроцианоз
5. шум плеска натошак при пальпации верхней половины живота

9. В ИНСТРУМЕНТАЛЬНОЙ ДИАГНОСТИКЕ ЦИРРОЗА ПЕЧЕНИ РЕШАЮЩИМ ЯВЛЯЕТСЯ:

1. эластометрия
2. ультразвуковое исследование
3. рентгенография
4. ирригоскопия

10. ДЛЯ ЛЕЧЕНИЯ ПРОЯВЛЕНИЙ ПОРТАЛЬНОЙ ГИПЕРТЕНЗИИ ЦЕЛЕСООБРАЗНО ИСПОЛЬЗОВАНИЕ:

1. ингибиторов АПФ и блокаторов рецепторов ангиотензина
2. блокаторов медленных кальциевых каналов
3. диуретиков
4. β -адреномиметиков

Эталоны ответов

1.	4	4.	1,2,3	7.	1	10.	3
2.	4	5.	3	8.	1,2,3		
3.	1,2,3	6.	4	9.	1		

Тема №29. «Неотложные состояния в гастроэнтерологии»

Выберите правильный ответ

1. УСТАНОВИТЕ СООТВЕТСТВИЕ между источником кровотечения и клиническими проявлениями:

- | | |
|---------------------------------|------------------|
| 1. Мелена | А) Пищевод |
| 2. Цвет "кофейной гущи" | Б) Желудок |
| 3. Рвота с кровью | В) Тонкая кишка |
| 4. Выделение с калом алой крови | Г) Толстая кишка |

2. НЕОТЛОЖНАЯ ПОМОЩЬ ПРИ ЖЕЛУДОЧНОМ КРОВОТЕЧЕНИИ

1. хлорид кальция, желатиноль
2. альмагель, атропин
3. викалин, гепарин
4. фестал, баралгин!

3. НАИБОЛЕЕ ЧАСТЫМ ОСЛОЖНЕНИЕМ ОСТРЫХ ЯЗВ ЖЕЛУДКА ЯВЛЯЕТСЯ

1. кровотечение
2. перфорация
3. резкий болевой синдром
4. пенетрация в поджелудочную железу

4. КАКАЯ ТАКТИКА ДОЛЖНА БЫТЬ ПРИ ТЯЖЕЛОМ КРОВОТЕЧЕНИИ ВСЛЕДСТВИЕ ЭРОЗИВНО-ЯЗВЕННОГО КОЛИТА?

1. срочная операция
2. интенсивная инфузионно-трансфузионная терапия
3. лечебная фиброколоноскопия, инфузионно-трансфузионная терапия
4. диагностическая фиброколоноскопия

5. НЕОТЛОЖНАЯ ПОМОЩЬ ПРИ ПЕЧЕНОЧНОЙ КОЛИКЕ

1. атропин, баралгин, но-шпа
2. адреналин, мезатон, анальгин
3. дибазол, папаверин, пентамин
4. мезатон, кордиамин, кофеин

6. ИНСТРУМЕНТАЛЬНЫМ МЕТОДОМ ИССЛЕДОВАНИЯ, ОПРЕДЕЛЯЮЩИМ ЛЕЧЕБНУЮ ТАКТИКУ ПРИ ЖЕЛУДОЧНОМ КРОВОТЕЧЕНИИ, ЯВЛЯЕТСЯ

1. срочная рентгеноскопия желудка
2. гастроскопия
3. определение гемоглобина и гематокрита
4. определение ОЦК

7. МЕЛЕНА ПРИ НАЛИЧИИ ГЕПАТОСПЛЕНОМЕГАЛИИ ПОДОЗРИТЕЛЬНА НА:

1. кровотечение из варикозно расширенных вен пищевода
2. кровоточащая язва 12-перстной кишки
3. язвенный колит
4. тромбоз мезентериальных артерий

8. УСТАНОВИТЕ СООТВЕТСТВИЕ между заболеваниями верхних отделов пищеварительного тракта и их осложнениями:

1. Язвенная болезнь желудка и двенадцатиперстной кишки.
 2. Гастроэзофагеальная рефлюксная болезнь
- А) Кровотечения.
Б) Повышенный риск малигнизации.
В) Стриктуры
Г) Перфорация
Д) Пенетрация

9. ПРИЧИНОЙ ВАРИКОЗНОГО РАСШИРЕНИЯ ВЕН ПИЩЕВОДА ЯВЛЯЕТСЯ

1. рак пищевода
2. эзофагит
3. кашель
4. цирроз печени

10. ПРИЗНАКИ, ХАРАКТЕРНЫЕ ТОЛЬКО ДЛЯ ЖЕЛУДОЧНОГО КРОВОТЕЧЕНИЯ

1. бледность, слабость
2. головная боль, головокружение
3. рвота «кофейной гущей», дегтеобразный стул
4. тахикардия, гипотензия

Эталоны ответов

1.	А – 3; Б – 1, 2, 3; В – 1, 3; Г – 4.	4.	3	7.	1	10.	3
2.	1	5.	1	8.	1- А,Б,В,Г,Д. 2 - Б,В.		
3.	1	6.	2	9.	4		

Тема №30: «Печеночная кома»

Выберите правильный ответ

1. ПРИЧИНОЙ ПЕЧЕНОЧНОЙ КОМЫ У БОЛЬНОГО ЦИРРОЗОМ ПЕЧЕНИ МОЖЕТ БЫТЬ:

1. кровотечение из варикозных вен пищевода
2. приём тиазидовых диуретиков
3. длительный приём барбитуратов
4. ни одна из перечисленных причин

5. всё перечисленное

2. ПРИ УГРОЗЕ ПЕЧЕНОЧНОЙ КОМЫ СЛЕДУЕТ ОГРАНИЧИТЬ:

1. углеводы
2. белки
3. жиры
4. жидкость
5. минеральные соли

3. ПЕЧЕНОЧНО-КЛЕТОЧНАЯ НЕДОСТАТОЧНОСТЬ ПРИ ЦИРРОЗЕ ПЕЧЕНИ ПРОЯВЛЯЕТСЯ:

1. геморрагическим диатезом
2. желтухой
3. печеночной энцефалопатией
4. всеми выше перечисленными синдромами
5. ничем из перечисленного

4. ДЛЯ ПЕЧЕНОЧНОЙ КОМЫ ХАРАКТЕРНЫ ВСЕ КРОМЕ

- 1 выраженная гепатомегалия
- 2 геморрагический синдром
- 3 "печеночный" запах изо рта
- 4 желтуха
- 5 психоневрологические симптомы, включая крупный тремор

5. ЛЕЧЕНИЕ ЭНДОГЕННОЙ ПЕЧЕНОЧНОЙ КОМЫ В КАЧЕСТВЕ БАЗИСНОЙ ТЕРАПИИ ВКЛЮЧАЕТ ВВЕДЕНИЕ:

1. глюкозы;
2. антибиотиков
3. полиферментные препараты
4. витаминов С и группы В
5. все перечисленное
6. ничего из перечисленного

6. ДЛЯ ЭНЦЕФАЛОПАТИИ НА ФОНЕ ПЕЧЕНОЧНО-КЛЕТОЧНОЙ НЕДОСТАТОЧНОСТИ ХАРАКТЕРНО:

1. резкое снижение уровня прокоагулянтов (протромбиновый индекс), снижение холинэстеразы, альбуминов сыворотки крови
2. нарастание гипербилирубинемии за счет конъюгированного билирубина
3. сонливость, неадекватное поведение, дезориентация во времени
4. хлопающий тремор, печеночный запах изо рта
5. все вышеперечисленное
6. ничего из перечисленного

7. УКАЖИТЕ НАИБОЛЕЕ РАННИЙ СИМПТОМ ПЕЧЕНОЧНОЙ ЭНЦЕФАЛОПАТИИ:

1. психомоторное возбуждение
2. лихорадка
3. олигурия
4. гипотермия
5. сердечно-сосудистые нарушения

8. ДЛЯ ЛЕЧЕНИЯ ХРОНИЧЕСКОЙ ПЕЧЕНОЧНОЙ ЭНЦЕФАЛОПАТИИ РЕКОМЕНДУЕТСЯ:

1. лактулоза
2. орнитетил
3. антибиотики
4. диета с низким содержанием белка

9. ПРЕПАРАТАМИ, НАЗНАЧЕНИЕ КОТОРЫХ ПАТОГЕНЕТИЧЕСКИ ОПРАВДАНО ПРИ ПЕЧЕНОЧНОЙ ЭНЦЕФАЛОПАТИИ, СЧИТАЮТСЯ:

1. винпоцетин, фуросемид, аспаркам
2. лактулоза, α -кетоглутаровая кислота, ципрофлоксацин
3. церебролизин, глицин, пирацетам
4. спиронолактон, омепразол, изосорбида динитрат
5. атенолол, ранитидин, урсодезоксихолевая кислота

10. Выберите правильную комбинацию ответов:

ДИАГНОСТИЧЕСКИЕ КРИТЕРИИ ПЕЧЕНОЧНОЙ ЭНЦЕФАЛОПАТИИ:

1. психические нарушения
2. биохимические показатели крови
3. изменения на электроэнцефалограмме
4. неврологические нарушения

Эталоны ответов

1.	5	4.	1	7.	1	10.	1,3,4
2.	2	5.	5	8.	5		
3.	4	6.	5	9.	2		

2.2 Перечень тематик рефератов, презентаций, докладов/устных реферативных сообщений для текущего контроля успеваемости (по выбору преподавателя и/или обучающегося)

1. Медикаментозная терапия ОРЛ. (тема 1)\
2. Ревматический эндокардит, миокардит, перикардит, полиартрит. Клиника. Принципы лечения (тема 1)
3. Миокардит: классификация, клиническая картина.
4. Диагностика и лечение миокардитов. (тема 2)
5. Классификация, клиническая картина перикардитов. (тема 3)
6. Диагностика и лечение перикардитов. (тема 3)
7. Классификация и клиническая картина гипертонической болезни. (тема 4)
8. Диагностика, персонализированное лечение пациентов с гипертонической болезнью. (тема 4)
9. Почечные гипертензии: клиника, диагностика, лечение. (тема 5)
10. Эндокринные гипертензии: клиника, диагностика, лечение. (тема 5)
11. Гемодинамические гипертензии: клиника, диагностика, лечение. (тема 5)
12. Клинико-диагностические критерии атеросклероза различной локализации. (тема 6)
13. Методы и принципы лечения атеросклероза (тема 6)
14. Ишемическая болезнь сердца: клиника, диагностика.(тема 7)
15. Стабильная стенокардия: клиника, диагностика, лечение (тема 7)
16. Острый коронарный синдром без подъема сегмента ST. Клиника, диагностика, исходы, лечение (тема 8)
17. Острый коронарный синдром с подъемом сегмента ST. Клиника, диагностика, исходы, лечение (тема 8)
18. Инфаркт миокарда: клиника, диагностика, лечение (тема 8)
19. Нарушения проводимости сердца: виды, ЭКГ-критерии, лечение. (тема 9)
20. Наджелудочковые нарушения ритма сердца: виды, клинико-диагностические критерии, лечение (тема 9)
21. Желудочковые нарушения ритма сердца: виды, клинико-диагностические критерии, лечение (тема 9)
22. Хроническая сердечная недостаточность: клиническая картина, диагностика (тема 10)
23. Медикаментозное и хирургическое лечение больных с ХСН (тема 10)
24. Левосердечные пороки сердца: виды, клиническая картина, диагностика, лечение (тема 11)

25. Правосердечные пороки сердца: виды, клиническая картина, диагностика, лечение (тема 11)
26. Острый гломерулонефрит: этиология, клинико-диагностические критерии, лечение (тема 12)
27. Хронический гломерулонефрит: варианты течения, клинико-диагностические критерии, осложнения, лечение (тема 13)
28. Острая и хроническая болезнь почек (ХБП), основные клинические синдромы ХБП. Диагностика. (тема 14)
29. Уремия – терминальная стадия ХБП, методы лечения, показания к хроническому гемодиализу. (тема 14)
30. Бронхиальная астма: классификация, клиническая картина, диагностика, принципы терапии. (тема 17)
31. Астматический статус: клиника, диагностика, лечение. (тема 18)
32. Ступенчатая терапия бронхиальной астмы с учетом стандартов медицинской помощи (тема 18).
33. ХОБЛ: классификация, клиническая картина, диагностика, лечение. (тема 19)
34. Легочное сердце: механизмы развития, клиника, лечение (тема 19)
35. Пневмония: этиология, классификация, клиническая картина, диагностика, лечение. (тема 20)
36. ТЭЛА: этиология, классификация, клиническая картина, диагностические критерии. (тема 21)
37. ТЭЛА: разработка плана лечения с учетом стандартов медицинской помощи (тема 21)
38. Гастриты: этиология, классификация, клиническая картина, диагностические критерии. (тема 22)
39. Гастриты: разработка плана лечения с учетом стандартов медицинской помощи (тема 22)
40. Язвенная болезнь желудка, двенадцатиперстной кишки: этиология, классификация, клиническая картина, диагностические критерии (тема 23)
41. Язвенная болезнь желудка, двенадцатиперстной кишки: разработка плана лечения с учетом стандартов медицинской помощи (тема 23)
42. Холецистит: классификация, клиническая картина, диагностика, лечение. (тема 24)
43. Холецистит: лечение с учетом стандартов медицинской помощи (тема 24)
44. Доброкачественные билирубинемии клиническая картина, диагностика, лечение. (тема 25)
45. Хронический панкреатит, клинико-диагностические критерии (тема 26)
46. Хронический панкреатит- разработка плана лечения с учетом стандартов медицинской помощи (тема 26)
47. Хронический гепатит этиология, классификация, клиническая картина, диагностические критерии . (тема 27)
48. Хронический гепатит - лечение с учетом стандартов медицинской помощи. (тема 27)
49. Цирроз печени: клинические синдромы, диагностика (тема 27)
50. Цирроз печени: - лечение с учетом стандартов медицинской помощи (тема 27)
51. Желудочно-кишечные кровотечения: причины, клиническая картина, диагностика, лечение (тема 29)
52. Печеночная кома: причины, стадии, клиническая картина, диагностика (тема 30)
53. Печеночная кома: лечение с учетом стандартов медицинской помощи (тема 30)

Темы рефератов/презентаций, реферативных сообщений могут быть предложены преподавателем из вышеперечисленного списка, а также обучающимся в порядке личной инициативы по согласованию с преподавателем

2.3. СИТУАЦИОННЫЕ ЗАДАЧИ текущего контроля успеваемости (по темам или разделам)

Тема №1: «Острая ревматическая лихорадка»

Ситуационная задача 1

Мужчина 39 лет на приеме у врача-терапевта участкового предъявляет жалобы на одышку, сердцебиение, кашель. Небольшую одышку и периодические сердцебиения отмечает в течение 5 лет. Около недели назад заболел ангиной с появлением высокой температуры, кашля. В ночь перед обращением к врачу не мог спать из-за выраженной одышки, усиливающейся в горизонтальном положении. В подростковом возрасте были частые ангины, на фоне которых беспокоили боли в крупных суставах. Наблюдался у невропатолога по поводу хореи.

Объективно: ортопноэ, акроцианоз, ЧДД - 28 в минуту, отёки нижних конечностей, приподнимающий верхушечный толчок. Пульс слабого наполнения, аритмичен, 96 ударов в минуту. ЧСС по данным аускультации - 110 в минуту. Артериальное давление - 100/60 мм.рт.ст., температура тела - 37,4°C. Печень увеличена, слегка болезненна при пальпации. При перкуссии сердце увеличено влево и вправо. В нижних отделах лёгких мелкопузырчатые хрипы. При аускультации сердца – аритмия с отсутствием периодов правильного ритма. На верхушке трёхчленная мелодия с низким глухим дополнительным компонентом, акцент II тона на лёгочной артерии. Трёхчленная мелодия выслушивается в точке Боткина. Систолический и протодиастолический шум на верхушке. Систолический шум на верхушке усиливается на выдохе, проводится в аксиллярную область.

Вопросы:

1. Сформулируйте предварительный диагноз.
2. Какие жалобы и данные анамнеза подтверждают диагноз?
3. Перечислите данные физикального осмотра, подтверждающие диагноз
4. Какие осложнения основного заболевания Вы предполагаете?
5. Какое инструментальное обследование необходимо провести пациенту в соответствии с действующими порядками оказания медицинской помощи
6. Консультация какого врача-специалиста показана пациенту в соответствии с действующими порядками оказания медицинской помощи?
7. Назначьте лекарственные препараты с учетом диагноза, возраста и клинической картины

Эталон ответа:

1. Хроническая ревматическая болезнь сердца, активная фаза, активность II ст. Рецидивирующий ревмокардит. Комбинированный митральный порок сердца: стеноз и недостаточность митрального клапана. Фибрилляция предсердий с тахисистолией желудочков. Хроническая сердечная недостаточность IIБ стадии IV функционального класса. Сердечная астма.

2. Одышка, усиливающаяся в горизонтальном положении, сердцебиение, кашель. Болен 5 лет. Обострение после ангины. В подростковом возрасте были частые ангины, на фоне которых беспокоили боли в крупных суставах. Наблюдался у невропатолога по поводу хореи.

3. ортопноэ, акроцианоз, отёки нижних конечностей, приподнимающий верхушечный толчок, пульс слабого наполнения, аритмичен, 96 ударов в минуту, ЧСС по данным аускультации - 110 в минуту. Артериальное давление - 100/60 мм.рт.ст., температура тела - 37,4°C. Печень увеличена, слегка болезненна при пальпации. При перкуссии сердце увеличено влево и вправо. В нижних отделах лёгких мелкопузырчатые хрипы. При аускультации сердца – аритмия с отсутствием периодов правильного ритма. На верхушке трёхчленная мелодия с низким глухим дополнительным компонентом, акцент II тона на лёгочной артерии. Трёхчленная мелодия выслушивается в точке Боткина. Систолический и протодиастолический шум на верхушке. Систолический шум на верхушке усиливается на выдохе, проводится в аксиллярную область.

Данные объективного обследования и аускультации сердца свидетельствуют о формировании комбинированного митрального порока сердца: стеноз и недостаточность митрального клапана. Характер пульса, наличие дефицита пульса свидетельствуют о фибрилляции предсердий. Наличие проявлений бивентрикулярной сердечной недостаточности характерно для IIБ стадии и соответствует IV функциональному классу.

4. Фибрилляция предсердий с тахисистолией желудочков. Хроническая сердечная недостаточность IIБ ст., IV функционального класса. Сердечная астма.

5. Пациенту рекомендована

- трансторакальная эхокардиография для определения характера органического поражения митрального клапана, оценки степени митрального стеноза и митральной недостаточности,

характера ремоделирования левого желудочка, левого предсердия, правого желудочка и правого предсердия методом

- чреспищеводная эхокардиография для исключения тромбов в предсердиях

-рентгенологическое исследование органов грудной клетки.

6.Консультация кардиохирурга. Хирургическое лечение – протезирование митрального клапана – показано после стихания активности ревматического процесса и уменьшения степени недостаточности кровообращения.

7. Антибактериальная терапия. Нестероидные противовоспалительные средства. Для контроля ЧСС – Дигоксин. При снижении фракции выброса – Бисопролол или Карведилол, Спиринолактон, ингибиторы АПФ (Эналаприл или Лизиноприл), петлевой диуретик (Торасемид или Фуросемид). Для купирования сердечной астмы – внутривенное введение нитратов.

Ситуационная задача 2

Женщина 25 лет, учитель, предъявляет жалобы на затруднение вдоха при ходьбе, подъеме на 2-й этаж, сухой кашель, повышение температуры до 38,6°C, сердцебиение, слабость. Два года назад, после ангины, возникли колющие боли в области верхушки сердца без связи с физической нагрузкой, различной длительности и интенсивности; появились летучие боли в коленных и плечевых суставах. За медицинской помощью не обращалась. Ухудшение 3 недели, лечилась амбулаторно по поводу ОРВИ (принимала Парацетамол). Несмотря на проводимое лечение, сохранялись слабость, кашель, колебания температуры в течение суток. При осмотре: кожа и видимые слизистые бледные, чистые, цианоз губ, кончика носа, цианотический румянец. Отёков нет. Периферические лимфоузлы не увеличены. Дыхание везикулярное, влажные незвучные мелкопузырчатые хрипы в нижних отделах. Пульс малый, ослаблен на левой лучевой артерии, 90 ударов в минуту. АД - 110/70 мм.рт.ст. Границы относительной сердечной тупости: правая - 2 см вправо от правого края грудины, верхняя – нижний край II ребра, левая – на 0,5 см кнутри от левой среднеключичной линии. Тоны сердца ритмичные, трёхчленный ритм, на верхушке сердца – хлопающий I тон, диастолический шум, во втором межреберье слева от грудины – акцент II тона, над мечевидным отростком – ослабление I тона. Живот симметричный, мягкий, безболезненный во всех отделах. Печень не увеличена. Симптом поколачивания отрицательный с обеих сторон.

Лабораторно. Общий анализ крови: гемоглобин - 130 г/л, эритроциты - $4,2 \times 10^{12}$ /л, лейкоциты – $12,1 \times 10^9$ /л, эозинофилы - 3%, палочкоядерные нейтрофилы - 8%, сегментоядерные нейтрофилы - 53%, лимфоциты - 30%, моноциты - 6%, СОЭ - 37 мм/час. Общий анализ мочи: относительная плотность - 1019, белок – нет, лейкоциты – 3-4, эпителий - 1-2 в поле зрения. Биохимический анализ крови: фибриноген - 6,2 г/л, общий белок – 57 г/л, альбумины – 34%, глобулины: α_1 – 6%, α_2 – 14%, β – 18%, γ – 28%, СРБ – 7,5 мг/л (N - 1-6 мг/л).

Вопросы:

- 1.Сформулируйте предварительный диагноз.
- 2.Какие жалобы и данные анамнеза подтверждают диагноз?
- 3.Перечислите данные физикального осмотра, подтверждающие диагноз
4. Какое инструментальное обследование необходимо провести пациенту в соответствии с действующими порядками оказания медицинской помощи
6. Консультация какого врача-специалиста показана пациенту в соответствии с действующими порядками оказания медицинской помощи?
7. Назначьте лекарственные препараты с учетом диагноза, возраста и клинической картины

Эталон ответа

1.Диагноз «Хроническая ревматическая болезнь сердца с формированием порока сердца»

2. жалобы на затруднение вдоха при ходьбе, подъеме на 2-й этаж (ФК II), сухой кашель, повышение температуры до 38,6°C (Активная фаза), сердцебиение, слабость.

Ревматическая атака в анамнезе - Больна 2 года. После ангины - возникли колющие боли в области верхушки сердца без связи с физической нагрузкой, различной длительности и интенсивности; появились летучие боли в коленных и плечевых суставах.

3. При осмотре: цианоз губ, кончика носа, цианотический румянец. влажные незвучные мелкопузырчатые хрипы в нижних отделах. Пульс малый, ослаблен на левой лучевой артерии, 90 ударов в минуту. Границы относительной сердечной тупости: правая - 2 см вправо от правого края грудины, верхняя – нижний край II ребра, левая – на 0,5 см кнутри от левой среднеключичной линии. Тоны сердца ритмичные, трёхчленный ритм, на верхушке сердца –

хлопающий I тон, диастолический шум, во втором межреберье слева от грудины – акцент II тона, над мечевидным отростком – ослабление I тона (признаки митрального стеноза). Печень не увеличена. Симптом поколачивания отрицательный с обеих сторон.

4. Пациенту рекомендовано:

Эхо-КГ (визуализация полостей и клапанов сердца);

ЭКГ (состояние миокарда, выявление нарушений ритма).

5. Консультация кардиохирурга. Абсолютно показана хирургическая коррекция порока.

6. Этиотропная терапия (пенициллины, в т. ч. защищенные, или макролиды, или линкозамиды) – при положительной БГСА-культуре из зева. НПВП (Мовалис, Напроксен, Нимесулид).

ГК (при наличии выраженного кардита и/или полисерозита).

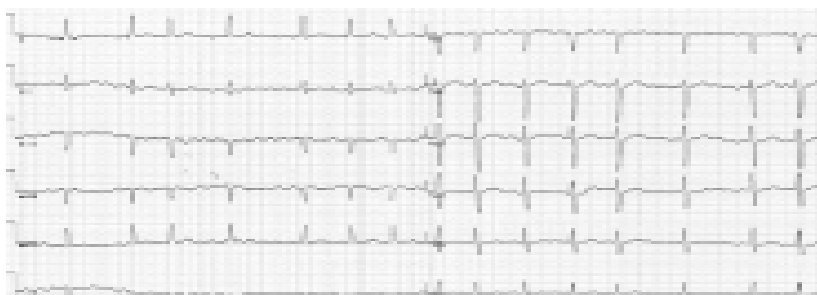Лечение ХСН (диуретики, ингибиторы АПФ или БРА, аденоблокаторы). **Тема №2:**

«Миокардит»

Ситуационная задача 1

Больная Б. 38 лет поступила в клинику в связи с развитием около 5 дней назад одышки при обычных физических нагрузках, учащённого неритмичного сердцебиения. В детстве страдала частыми ангинами, которые прекратились в подростковом возрасте; тонзиллэктомия не проводилась. Ежегодно переносит острую респираторную вирусную инфекцию (ОРВИ), неоднократно отмечала появление герпетической сыпи на губах. За месяц до появления указанных жалоб перенесла опоясывающий герпес, по поводу которого проводилась симптоматическая терапия. Физические нагрузки переносила хорошо.

При осмотре: состояние относительно удовлетворительное. Температура тела 37,2°C, озноба нет. Конституция нормостеническая. Кожные покровы чистые. Отёков нет. ЧД - 22 в минуту, дыхание жёсткое в базальных отделах, хрипов нет. ЧСС - 115 ударов в минуту, ритм неправильный, дефицит пульса - до 10 в минуту. АД - 110/70 мм рт. ст. Живот мягкий, безболезненный, печень и селезёнка не увеличены. В анализах крови: СРБ - 5,6 мг/л, АСЛО - 125 МЕ/л (норма 0-125 МЕ/л). ЭКГ.



Вопросы:

1. Сформулируйте предварительный диагноз.
2. Какие жалобы и данные анамнеза подтверждают диагноз?
3. Перечислите данные физикального осмотра, подтверждающие диагноз
4. Какое лабораторное обследование необходимо провести пациенту в соответствии с действующими порядками оказания медицинской помощи
5. Какое инструментальное обследование необходимо провести пациенту в соответствии с действующими порядками оказания медицинской помощи
6. Назначьте лекарственные препараты с учетом диагноза, возраста и клинической картины
7. Расшифровать ЭКГ, указать какие изменения Вы видите у пациентки на ЭКГ.

Эталон ответа

1. Наиболее вероятный диагноз - «неревматический (инфекционно-аллергический) миокардит».
2. одышка при обычных физических нагрузках, учащённого неритмичного сердцебиения, сохраняющийся субфебрилитет.

В детстве страдала частыми ангинами, которые прекратились в подростковом возрасте.. Ежегодно переносит острую респираторную вирусную инфекцию (ОРВИ), неоднократно отмечала появление герпетической сыпи на губах. За месяц до появления указанных жалоб перенесла опоясывающий герпес, по поводу которого проводилась симптоматическая терапия. В пользу наличия у больной неревматического миокардита говорит связь развития аритмии с опоясывающим герпесом, возбудитель которого обладает кардиотропным действием.

3. Температура тела 37,2°C. ЧСС - 115 ударов в минуту, ритм неправильный, дефицит пульса - до 10 в минуту.

4. Пациентке рекомендовано определение уровня антинуклеарных антител и антител к миокардиоцитам в крови. Выявление в крови повышенного в 3-4 раза титра антител к миокарду является основным лабораторным методом диагностики инфекционно-иммунного миокардита. Посев крови необходим для исключения инфекционного эндокардита, который уже отвергнут на основании полученных ранее данных.

5. Пациентке рекомендовано

-проведение сцинтиграфии щитовидной железы,

-ЭхоКГ,

-чреспищеводной ЭхоКГ.

Сцинтиграфия щитовидной железы показана для исключения тиреотоксической аденомы («горячего узла») даже при нормальном уровне гормонов в однократном анализе. ЭхоКГ позволяет определить такие признаки тиреотоксического сердца и миокардита, как диффузное снижение сократимости и расширение полостей сердца; для верификации миокардита диагностически значимым является также обнаружение сопутствующего выпота в полости перикарда, субклинической клапанной регургитации, которая обусловлена нарушениями в работе подклапанных структур. Чреспищеводная ЭхоКГ показана для исключения внутри-предсердного тромбоза как возможного противопоказания к восстановлению синусового ритма.

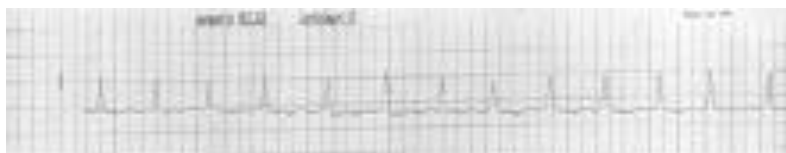6. Первоочередные лечебные мероприятия включают: назначение β -адреноблокаторов и назначение антикоагулянтной терапии. Назначение β -адреноблокаторов показано с целью урежения желудочкового ответа и облегчения переносимости аритмии. Показаний к экстренной электроимпульсной терапии (ЭИТ) (выраженной гемодинамической нестабильности) также нет. Поскольку давность развития мерцательной аритмии неизвестна, попытка восстановления синусового ритма может быть предпринята только после плановой подготовки антикоагулянтами, немедленное введение Новокаинамида с этой целью противопоказано в связи с опасностью тромбоэмболических осложнений.

7. Фибрилляция предсердий (мерцательная аритмия). О наличии мерцательной аритмии свидетельствуют отсутствие зубца Р и неправильный ритм (непостоянство интервалов RR) - последнее обстоятельство исключает диагноз АВ узловой тахикардии. Положительная полярность комплекса QRS в отведениях I и aVF свидетельствует о нормальном расположении ЭОС.

Ситуационная задача 2

Больная 38 лет, инженер, обратилась к врачу-терапевту участковому с жалобами на повторные приступы сердцебиения, возникающие без всяких причин, без какой-либо связи с движением, волнениями, приёмом пищи, сопровождающиеся стеснением в груди, нехваткой воздуха, дрожанием всего тела. Приступы купируются самостоятельно. После купирования одного из приступов сердцебиения была кратковременная потеря сознания. Вне приступа беспокоит слабость, быстрая утомляемость, головокружение. Больной считает себя в течение года. Началось все с недомогания, длительного субфебрилитета, артралгий, перебоев в работе сердца. Ставился диагноз миокардита, лечилась в стационаре. При выписке врачи рекомендовали принимать препараты белладонны, т. к. была постоянная склонность к брадикардии - частота пульса была в пределах 50-55 в минуту.

Три месяца назад возник первый приступ сердцебиения, затем он повторился через три недели, а в последнее время приступы бывают по 3-4 раза в неделю. ЭКГ картина во время приступа:



Анамнез жизни: в прошлом практически здорова, серьезных заболеваний не было, всегда была физически активна, ходила на лыжах, посещала бассейн. Гинекологический анамнез без особенностей, роды 1 без осложнений.

Объективно: в момент осмотра состояние больной удовлетворительное. Пульс - 48 в минуту, неритмичный (5-7 выпадений, или пауз, в минуту). АД - 130/70 мм рт. ст. Границы относительной сердечной тупости в V межреберье по среднеключичной линии.

В лёгких везикулярное дыхание, хрипов нет. Живот мягкий, безболезненный при пальпации, печень не увеличена. Отёков нет.

На ЭКГ сразу после осмотра больной:



Вопросы:

1. Сформулируйте предварительный диагноз.
2. Какие жалобы и данные анамнеза подтверждают диагноз?
3. Перечислите данные физикального осмотра, подтверждающие диагноз
4. Какое инструментальное обследование необходимо провести пациенту в соответствии с действующими порядками оказания медицинской помощи
5. Какую специализированную медицинскую помощь необходимо оказать пациенту в стационарных условиях в соответствии с клиническими рекомендациями?
6. Назначьте лекарственные препараты с учетом диагноза, возраста и клинической картины
7. Расшифровать ЭКГ, указать какие изменения Вы видите у пациентки на ЭКГ.

Эталон ответа

Миокардитический кардиосклероз. Синдром слабости синусового узла: синдром тахикардии-брадикардии. Фибрилляция предсердий, пароксизмальная форма. Синоатриальная блокада 2 степени. Синдром Морганьи-Адамса-Стокса.

на повторные приступы сердцебиения, сопровождающиеся стеснением в груди, нехваткой воздуха, дрожанием всего тела, эпизоды кратковременной потери сознания.

Больной считает себя в течение года. Началось все с недомогания, длительного субфебрилитета, артралгий, перебоев в работе сердца. Ставился диагноз миокардита, была постоянная склонность к брадикардии - частота пульса была в пределах 50-55 в минуту.

Пульс - 48 в минуту, неритмичный (5-7 выпадений, или пауз, в минуту). Границы относительной сердечной тупости в V межреберье по среднеключичной линии.

- чреспищеводная электрокардиостимуляция с медикаментозной денервацией.

При проведении последней наиболее важные показатели – время восстановления функции СУ (интервал от последнего электрического стимула при прекращении ЭКС до первого самостоятельного синусового сокращения) и скорректированное время восстановления функции СУ (разница между временем восстановления функции СУ и R-R интервалом, предшествующим ЭКС). Значение первого из них не должно превышать 1500 мс, а второго – 525 мс как на фоне исходного ритма, так и после медикаментозной денервации.

показана имплантация антиаритмического устройства – кардиовертера в условиях специализированного отделения.

Синдром слабости синусового узла с нарушениями ритма является абсолютным показанием к постоянной электрокардиостимуляции.

У больной с миокардитом в анамнезе имеют место комбинированные нарушения ритма и проводимости: пароксизмальная фибрилляция предсердий (ЭКГ1) и стойкая синусовая брадикардия, синоатриальная блокада 2 степени (ЭКГ 2), что является проявлением синдрома тахикардии-брадикардии (синдром Шорта) как одно из клинических проявлений синдрома слабости синусового узла на фоне органического поражения миокарда вследствие миокардитического кардиосклероза.

Тема №3: «Перикардит»

Ситуационная задача 1

Больной 42 лет жалуется на выраженную слабость, головокружение, одышку при малейшей физической нагрузке. Около 2 недель назад 3 дня находился на больничном листе с диагнозом «острая респираторная вирусная инфекция». 5 дней назад вновь повысилась температура до субфебрильных цифр, потом появились постоянные боли за грудиной средней интенсивности, облегчающиеся в вертикальном положении и приёме анальгина. Последние 2 дня боли не беспокоят, но появилось ощущение тяжести в правом подреберье, пастозность стоп и голеней. Сегодня утром по совету тёщи принял 2 таблетки Фуросемида, выделил около 1,5 литров мочи. Состояние резко ухудшилось, одышка усилилась, при попытке встать кратковременная потеря сознания. Вызвана бригада скорой медицинской помощи. При осмотре состояние средней тяжести. В сознании. Лежит низко.

Голеней пастозны. В лёгких везикулярное дыхание, хрипов нет. Частота дыхательных движений - 22 в минуту, шейные вены набухшие. Верхушечный толчок не определяется. Тоны

сердца глухие, частота сердечных сокращений - 128 в минуту. Ритм правильный, АД - 110/70 мм рт. ст., при обычных цифрах - 130/80 мм рт. ст. На вдохе величина систолического давления снижается на 15 мм рт. ст. Печень + 4 см, чувствительна при пальпации. На ЭКГ синусовая тахикардия. Амплитуда желудочкового комплекса во всех отведениях снижена, зубец Т во всех отведениях сглажен.

Вопросы:

1. Сформулируйте предварительный диагноз и составьте план обследования.
2. Какие жалобы и данные анамнеза подтверждают диагноз?
3. Перечислите данные физикального осмотра, подтверждающие диагноз
4. Назначьте лекарственные препараты с учетом диагноза, возраста и клинической картины

Эталон ответа

1. Острый экссудативный перикардит. Тампонада сердца. НК ПБ стадии.
Общий анализ крови, мочи. Биохимический анализ крови: общий белок, белковые фракции, серомукоид, фибриноген, СРБ, АСТ, АЛТ, АСЛ-О. Рентгенологическое исследование грудной клетки. ЭКГ. ЭХОКГ. Диагностическая пункция перикарда.
2. Боли в сердце. Одышка, которая уменьшается при наклонах тела вперед. Появляется сухой кашель, иногда рвота вследствие давления экссудата на трахею, бронхи и диафрагмальный нерв.
3. Симптомы тампонады сердца: значительное расширение тени сердца, резкое повышение венозного давления (набухание шейных вен, особенно заметное в горизонтальном положении), снижение артериального давления, появление парадоксального пульса
4. Антибактериальная терапия (цефалоспорины), иммуносупрессивная терапия (Преднизолон 20-30 мг/сут). Лечение недостаточности кровообращения: диуретики, ингибиторы ангиотензин-превращающего фермента. Пункция перикарда с удалением жидкости.

Ситуационная задача 2

Больной, 25 лет, обратился к участковому врачу с жалобами на боли давящего характера в области сердца, продолжающиеся в течение 2 сут, усиливающиеся при дыхании и лежа в постели на спине, повышение температуры тела до 38 °С, озноб, потливость, слабость.

Около 2 недель назад до появления вышеописанных жалоб после переохлаждения появился кашель, насморк, к врачу не обращался, работал.

Состояние больного средней тяжести. Кожные покровы и видимые слизистые обычной окраски, зев чистый, гиперемии нет, миндалины не увеличены. Периферические лимфоузлы не увеличены. Дыхание через нос свободное. ЧД -20 в минуту. При перкуссии легких - ясный легочный звук. При аускультации - дыхание везикулярное, хрипов нет.

Область сердца не изменена. Правая граница сердца - у правого края грудины, левая - на 1,5 см кнутри от среднеключичной линии, верхняя - треть межреберье. Тоны сердца ясные, в четвертом межреберье слева по парастернальной линии прослушивается на ограниченном участке «скребущий» шум, усиливающийся на вдохе и при надавливании стетоскопом. Пульс - 128 в минуту, ритм правильный. АД - 90/60 мм рт.ст. Живот мягкий, безболезненный при пальпации. Печень не увеличена, селезенка не пальпируется. Отеков нет.

Вопросы:

1. Сформулируйте предварительный диагноз и составьте план обследования.
2. Какие жалобы и данные анамнеза подтверждают диагноз?
3. Перечислите данные физикального осмотра, подтверждающие диагноз
4. Назначьте лекарственные препараты с учетом диагноза, возраста и клинической картины

Эталон ответа

1. Острый фибринозный перикардит.
Общий анализ крови, биохимический анализ крови (КФК, КФК МВ, ЛДГ, тропонин), ЭКГ, ЭхоКГ, рентгенография органов грудной клетки.
В анализе крови возможен лейкоцитоз, сдвиг влево, ускорение СОЭ. Исследование ферментов крови проводится для исключения поражения миокарда.
На ЭКГ, учитывая ранний срок заболевания, вероятно, будет наблюдаться конкордантный подъем сегмента ST в основных, возможно, грудных отведениях. Рентгенологические и ЭхоКГ-признаки при остром и сухом перикардите отсутствуют.
2. Характерным в данном случае является связь заболевания с переохлаждением, длительный характер болей в сердце, связанный с актом дыхания и изменением положения тела. Среди общих симптомов отмечается лихорадка, озноб, потливость

3. Патогномоничный признак - шум трения перикарда, для которого характерна ограниченная локализация, «скребущий» звук, отсутствие иррадиации, усиление на высоте вдоха и при надавливании грудной клетки стетоскопом.

4. Назначение НПВС, при отсутствии эффекта - преднизолон.

Тема №4: «Гипертоническая болезнь (ГБ)»

Ситуационная задача 1

Пациент А.Т. 49 лет, инженер, обратился к участковому терапевту с жалобами на эпизодическое повышение АД до 150/90-160/95 мм рт. ст., сопровождающееся головными болями в затылочной области. По совету своих знакомых при плохом самочувствии, связанном с высоким АД, принимает эналаприл по 10 мг. Кроме того, в последние 2-3 мес. стал отмечать появление ноющих болей в области икроножных мышц при ходьбе на расстоянии 250-300 метров, купирующихся в покое. Считает себя больным около 2-х лет, когда впервые появились вышеуказанные жалобы. Ранее не обследовался. Систематической терапии не получает. Максимальные цифры АД – 170/100 мм рт. ст. Около 10 лет назад была выявлена язвенная болезнь 12-перстной кишки, после курса консервативной терапии обострений больше не было. Другие хронические заболевания отрицает. Курит около ½ пачки в день – 30 лет. Алкоголь употребляет умеренно. Семейный анамнез: мать страдает ИБС, ГБ; отец умер в возрасте 62 лет от инфаркта миокарда. Операций, травм не было. При физикальном осмотре состояние удовлетворительное. Кожные покровы и видимые слизистые не изменены. Рост 172 см, вес 80 кг, ИМТ – 27 кг/м² Периферические л/узлы не увеличены. Щитовидная железа б/о. При сравнительной перкуссии в симметричных участках грудной клетки звук ясный лёгочный. Топографическая перкуссия – границы лёгких в пределах нормы. ЧДД – 18 в минуту. При аускультации лёгких везикулярное дыхание, хрипов нет. Границы сердца не изменены. Тоны сердца ясные, акцент 2-го тона над аортой. Ритм сердца правильный, прерываемый единичными экстрасистолами. ЧСС – 70 уд/мин, АД – 150/90 мм рт.ст. Живот при пальпации мягкий, безболезненный. Печень не пальпируется. Поколачивание области почек безболезненное с обеих сторон. Дизурических явлений нет.

Вопросы:

1. Сформулируйте диагноз с учетом действующей международной статистической классификации болезней (МКБ).
2. Обоснуйте поставленный Вами диагноз, основываясь на жалобах, данных анамнеза.
3. Обоснуйте поставленный Вами диагноз, основываясь на данных физикального исследования
4. Назначьте персонализированное лечение пациенту. Какие комбинации групп гипотензивных препаратов противопоказаны данному больному.

Эталон ответа

1. Гипертоническая болезнь II стадии. Степень АГ 2. Риск 3 (высокий). ХСН 0 ст., ФК 0. Атеросклероз артерий нижних конечностей.

2. Диагноз «гипертоническая болезнь» установлен на основании жалоб больного на эпизодическое повышение АД до 150/90-160/95 мм рт. ст., сопровождающееся головными болями в затылочной области.

Облитерирующий атеросклероз артерий нижних конечностей установлен на основании данных анамнеза (в последние 2-3 месяца стал отмечать появление ноющих болей в области икроножных мышц при ходьбе на расстоянии 250-300 метров, купирующиеся в покое);

3. установление степени АГ основано на цифрах АД, измеренных во время приёма.

Стадия АГ установлена на основании наличия поражения органов-мишеней - системный атеросклероз.

4. Ингибиторы АПФ или антагонисты рецепторов к ангиотензину II.

Гипотензивная терапия (возможно назначение ИАПФ, БРА-блокаторы рецепторов альдостерона, АК-антагонисты кальция, диуретики). Например, Периндоприл 2,5 мг 1 раз в день, или Амлодипин 5 мг 1 раз в день, после достижения целевых цифр АД - дезагреганты (Аспирин 75 мг/сут).

Противопоказаны комбинации β- адреноблокаторов (БАБ) +антагонисты кальция (недигидропиридинового ряда) – биспролол+верапамил – усиление кардиодепрессивного эффекта.

Ситуационная задача 2

Больная 72 лет, пенсионерка, обратилась к врачу-терапевту с жалобами на бессонницу, снижение памяти, повышение АД до 160-170/65-70 мм рт. ст. Из анамнеза известно о повышении

АД до макс. 180/80 мм рт.ст. в течение 20 лет, когда впервые был установлен диагноз ГБ. Назначенную врачом-терапевтом терапию проводила нерегулярно. Ситуационно при повышении АД свыше 180 мм.рт.ст. принимает каптоприл. Менопауза более 20 лет. Гиподинамия после прекращения работы 6 лет назад. Вредных привычек нет. Из семейного анамнеза установлено, что наследственность по ССЗ не отягощена. При осмотре состояние удовлетворительное. Рост 162 см, масса тела 46 кг, ИМТ 17,7 кг/м²; ОТ 98 см. Кожные покровы чистые, нормальной окраски, тургор снижен. Периферических отёков нет. Дыхание везикулярное над всей поверхностью лёгких, хрипов нет. ЧД – 18 в 1 мин. Тоны сердца приглушены, ритмичны, акцент II тона над аортой. АД – 162/62 мм рт. ст. Пульс 76 в 1 мин., ритмичный. Живот мягкий, безболезненный. Печень и селезёнка не увеличены. Поколачивание в проекции почек безболезненно с обеих сторон.

Через 6 месяцев регулярной антигипертензивной терапии (препараты из группы антигипертензивных лекарственных средств, выбранные в прошлом вопросе) + розувастатин 10 мг/сутки + соблюдение диеты – АД находится в пределах 140-150/65 мм рт.ст., ОХС 5,6; ХС ЛПВП 1,14; ТГ 1,9 ммоль/л, ЛПНП 3,6 ммоль/л, СКФ 63 мл/мин, сахар натощак 5,2 ммоль/л. АЛТ 50 Ед/л, АСТ 38 Ед/л, КФК 121 Ед/л.

Вопросы:

1. Сформулируйте диагноз с учетом действующей международной статистической классификации болезней (МКБ).
2. Обоснуйте поставленный Вами диагноз, основываясь на жалобах, данных анамнеза.
3. Обоснуйте поставленный Вами диагноз, основываясь на данных физикального исследования
- 3 Назначьте персонализированное лечение пациенту. Какие комбинации групп гипотензивных препаратов противопоказаны данному больному.
4. Оцените эффективность применения проводимой терапии

Эталон ответа

1. Гипертоническая болезнь (ГБ) II стадии, изолированная систолическая артериальная гипертензия (ИСАГ), риск ССО 3. Цереброваскулярная болезнь: дисциркуляторная энцефалопатия I степени.
2. Диагноз «артериальная гипертензия» (АГ) установлен на основании указаний на повышение АД; установление ИСАГ основано на цифрах АД.
Диагноз «цереброваскулярная болезнь (ЦВБ), дисциркуляторная энцефалопатия I степени» обоснован указаниями на снижение памяти у пациентки с длительным стажем ГБ.
3. Стадия АГ установлена на основании наличия поражения органов-мишеней, а именно значения пульсового АД (ПАД). ПАД равно или превышающее 60 мм рт. ст. у пациентов пожилого и старческого возраста рассматривается как проявление повышенной ригидности и жесткости сосудистой стенки. Уровень ПАД равен: $162 - 62 = 100$ мм рт. ст. Степень риска ССО поставлена на основании поражения органов мишеней.
4. Наиболее предпочтительными для лечения пожилых пациентов ИСАГ, с точки зрения действующих национальных рекомендаций по АГ, являются сочетания блокаторов кальциевых каналов + тиазидный диуретик. При плохой переносимости блокаторов кальциевых каналов, как периферических вазодилататоров, рекомендовано использовать в лечении ИАПФ или АРА. Пациентке также показана гиполипидемическая терапия. С учётом того, что пациентка пожилого возраста с дефицитом массы тела, назначение статинов сопряжено с риском развития миопатии, рабдомиолиза. С точки зрения безопасности лицам пожилого возраста начинать лечение статинами необходимо с минимальной дозы, предпочтение следует отдавать гидрофильным статинам (розувастатин).
5. Гипотензивный эффект от проводимого лечения может быть расценён как положительный. Целевое систолическое АД у пожилых пациентов - 140-150 мм рт. ст. - достигнуто. Гиполипидемическую терапию следует продолжать, однако, в связи с недостаточным эффектом, может быть рекомендовано повышение дозы статина, под контролем АЛТ, АСТ, КФК через 4 -6 недель после повышения дозы или комбинация с ингибитором обратного всасывания холестерина – Эзетимибом в дозе 10 мг.

Тема №5: «Симптоматические артериальные гипертензии»

Ситуационная задача 1

Больная А. 38 лет поступила по скорой помощи в приёмное отделение стационара с жалобами на пульсирующую головную боль, сопровождающуюся чувством сдавливания головы,

сердцебиением, потливостью, ознобом. За последние 6 месяцев отмечает похудание на 4 кг. Измеряла АД нерегулярно. В анамнезе за последние 8 месяцев - частые гипертонические кризы, купированные врачами скорой помощи (препараты не помнит). Постоянно гипотензивной терапии не принимала, но при повышении АД свыше 170/100 мм рт. ст. принимала Каптоприл 25 мг внутрь без выраженного эффекта. При осмотре: АД – 220/130 мм рт. ст., ЧСС – 180 ударов в минуту. Температура тела - 37,8°C, бледность кожных покровов, тремор, похолодание кистей рук, светобоязнь. Отмечалось кратковременное синкопальное состояние. Проведена терапия внутривенным медленным введением препарата Урапидил со снижением АД в течение часа до 160/90 мм рт. ст.

Вопросы:

1. Установите предварительный диагноз и составьте плана лабораторных и инструментальных обследований пациента
2. Опишите признаки состояния (гипертонического криза), требующего оказания медицинской помощи в неотложной форме.
3. Определите план лечения с учетом диагноза, возраста и клинической картины

Эталон ответа

1. Феохромоцитома. Кризовая форма. Криз.

Пациентке рекомендовано: ОАК, сахар крови натощак, ЭКГ, УЗИ надпочечников, почек, грудного и брюшного отделов аорты, МСКТ почек и надпочечников, исследование мочи на количественное содержание норадреналина, адреналина, ванилилминдальной кислоты, проба с тропафеном.

2. Жалобы на пульсирующую головную боль, сопровождающуюся чувством сдавливания головы, сердцебиением, потливостью, ознобом. АД – 220/130 мм рт. ст., ЧСС – 180 ударов в минуту. Температура тела - 37,8°C, бледность кожных покровов, тремор, похолодание кистей рук, светобоязнь, кратковременное синкопальное состояние.

3. Альфа-адреноблокаторы, при необходимости комбинация с бета-адреноблокаторами, антагонистами кальциевых каналов, ингибиторами АПФ. В плановом порядке - оперативное лечение (адреналэктомия).

Ситуационная задача 2

Больной Л. 16 лет предъявляет жалобы на головные боли, носовые кровотечения, боли в ногах после длительной ходьбы. При осмотре отмечается гиперстеническая конституция больного, развитый плечевой пояс, гиперемия лица. Пульс на лучевой артерии напряжён, ритмичный с частотой 64 в минуту, симметрично с обеих сторон. Левая граница сердца на 2 см снаружи от левой срединно-ключичной линии. Тоны сердца звучные, ясные, на всех точках аускультации выслушивается грубый систолический шум, проводящийся на сосуды шеи и в межлопаточное пространство, акцент II тона на аорте. АД на плечевой артерии - 170/110 мм рт. ст., на бедренной артерии - 150/80 мм рт. ст. с обеих сторон.

Вопросы:

1. Установите предварительный диагноз и составьте плана лабораторных и инструментальных обследований пациента
2. Определите план лечения с учетом диагноза, возраста и клинической картины

Эталон ответа

1. Коарктация аорты.

Пациенту рекомендовано: общий анализ крови, СРБ, АСЛ-О, фибриноген, ЭКГ, ЭХО-КГ, аортография, ультразвуковое исследование почек.

2. Лечение хирургическое, симптоматическая антигипертензивная терапия (ингибиторы АПФ, блокаторы рецепторов ангиотензина II, антагонисты кальциевых каналов).

Тема №6: : «Атеросклероз»

Ситуационная задача 1

Женщина 75 лет 21.05.2016 обратилась к врачу с жалобами на сердцебиение. Из анамнеза известно, что 3 месяца назад пациентка перенесла острый нижний инфаркт миокарда с подъемом сегмента ST; пациентке была выполнена коронарография – выявлен стеноз огибающей ветви 85%, (ПМЖВ стеноз 45%, ОВ 45%), в связи с чем проводились трансбаллонная ангиопластика и стентирование ПКА стентом с лекарственным покрытием. В течение трех лет у пациентки верифицирована постоянная форма фибрилляции предсердий. У пациентки в анамнезе были 2 попытки восстановления ритма с помощью электроимпульсной терапии, которые оказались неуспешными. При осмотре: состояние средней тяжести. Кожные

покровы чистые, обычной окраски. В лёгких дыхание везикулярное, хрипов нет. Тоны сердца приглушены, аритмичные. ЧСС – 140 уд. в мин., пульс – 110 уд. в мин. АД – 110/80 мм рт.ст. Живот мягкий, при пальпации безболезненный во всех отделах. Печень и селезёнка не увеличены. Дизурии нет. Симптом поколачивания по поясничной области отрицательный.

Вопросы:

1. Сформулируйте диагноз с учетом действующей международной статистической классификации болезней (МКБ).
2. Обоснуйте поставленный Вами диагноз, основываясь на жалобах, данных анамнеза.
3. Назначьте персонализированное лечение пациенту. Какие комбинации групп гипотензивных препаратов противопоказаны данному больному.

Эталон ответа

1. Основной: ИБС. Постинфарктный кардиосклероз. Атеросклероз коронарных сосудов. Транслюминальная ангиопластика (ТЛАП) и стентирование правой коронарной артерии (ПКА) от 21.02.2016 г. Дислипидемия IIb типа.

Осложнения: постоянная форма фибрилляции предсердий, тахисистолическая форма.

2. Диагноз «ИБС» выставлен в связи с наличием у пациентки в анамнезе инфаркта миокарда.

Диагноз «постинфарктный кардиосклероз» выставлен учитывая сроки после инфаркта миокарда (более 28 дней).

Дислипидемия IIb тип по Фредриксону выставлена в связи с повышением уровня общего холестерина, триглицеридов (целевой уровень <1,7), ЛПНП (целевой уровень <1,8),

Диагноз «фибрилляции предсердий» выставлен, так как у пациентки в течение 3 лет на ЭКГ регистрируется фибрилляция предсердий. Постоянная форма фибрилляции предсердий выставлена в связи с наличием в течение 3 лет фибрилляции предсердий, неуспешными попытками восстановления ритма.

3. 1) Ингибиторы АПФ или антагонисты рецепторов к ангиотензину II (предотвращение ремоделирования сердца, улучшение прогноза, уменьшение смертности) постоянно.

2) Статины в высоких дозах (снижение уровня холестерина - замедление атеросклероза) постоянно.

3) Бета-адреноблокаторы (уменьшение ЧСС, снижение потребности миокарда в кислороде, улучшение перфузии миокарда за счёт удлинения диастолы) постоянно.

4) Тройная антитромботическая терапия: ацетилсалициловая кислота + клопидогрель + пероральный антикоагулянт-варфарин (до 6 месяцев после инфаркта миокарда тройная, год двойная, далее монотерапия пероральным антикоагулянтом), при высоком риске кровотечений тройная терапия уменьшена до 1 месяца (цель – профилактика тромбозов).

Ситуационная задача 2

Мужчина 56 лет пришел на осмотр, ранее наблюдался у другого врача. Страдает артериальной гипертензией, по поводу которой получает индапамид 2,5 мг ежедневно. Также он время от времени принимает аспирин в низкой дозе, так как видел рекламу и решил, что ему он будет полезен. Анамнез жизни без особенностей, наличие иных хронических заболеваний отрицает. Пациент не курит, эпизодически употребляет алкогольные напитки и не занимается физическими упражнениями. Отец умер в возрасте 60 лет от инфаркта миокарда, мать умерла в возрасте 72 лет от злокачественного новообразования, есть две младшие сестры, обе не страдают хроническими заболеваниями. При физикальном исследовании рост 173 см, масса тела 92 кг, окружность талии 106 см. ЧСС – 75 ударов в минуту, АД – 130/80 мм.рт.ст. По органам и системам без отклонений от нормы. В лабораторных анализах липидного спектра: общий холестерин 6,23 ммоль/л, холестерин липопротеидов высокой плотности (ЛПВП) 1,2 ммоль/л, холестерин липопротеидов низкой плотности 4,03 ммоль/л, триглицериды 1,56 ммоль/л.

При физикальном исследовании рост 173 см, масса тела 92 кг, окружность талии 106 см. ЧСС – 75 ударов в минуту, АД – 130/80 мм.рт.ст. По органам и системам без отклонений от нормы.

Вопросы:

1. Сформулируйте диагноз с учетом действующей международной статистической классификации болезней (МКБ).
2. Обоснуйте поставленный Вами диагноз, основываясь на жалобах, данных анамнеза.
3. Обоснуйте поставленный Вами диагноз, основываясь на данных физикального исследования

4. Какое лабораторное исследование необходимо провести пациенту с учетом стандартов медицинской помощи?

5. Какие нефармакологические методы лечения следует рекомендовать пациенту?

Эталон ответа

1. Гипертоническая болезнь 1 стадии, медикаментозно достигнутая нормотензия, риск 2 (умеренный); ожирение 1 степени, абдоминальное ожирение; гиперхолестеринемия, дислипидемия

2. У данного пациента отсутствуют признаки поражения органов-мишеней и ассоциированные клинические состояния, поэтому стадия гипертонической болезни оценивается как 1. У пациента на фоне медикаментозной терапии АД находится ниже целевого уровня 140/90 мм рт. ст., что позволяет указать отсутствие артериальной гипертензии (нормотензию). У пациента имеется не менее 5 установленных дополнительных факторов кардиоваскулярного риска: мужской пол, возраст старше 55 лет, дислипидемия, ожирение и абдоминальное ожирение. При наличии 3 и более факторов риска на фоне нормотензии риск оценивается от низкого до умеренного, абсолютный риск (SCORE) для данного пациента составляет 4%, что в сочетании с большим числом дополнительных факторов риска позволяет оценить риск как умеренный. Гиперхолестеринемия установлена по превышению порогового значения общего холестерина в 4,9 ммоль/л, дислипидемия – на основании гиперхолестеринемии в сочетании с превышением порогового уровня холестерина ЛПНП в 3,0 ммоль/л.

3. Ожирение устанавливается по ИМТ=30,7 кг/м²(значения ИМТ выше 30 – ожирение, от 30 до 34,9 – ожирение 1 степени). Абдоминальное ожирение установлено по окружности талии = 106 см, что превышает порог в 102 см для муж чин европеоидной расы (в ряде рекомендаций указывается пороговое значение 94 см).

4. Определение микроальбуминурии, содержание в плазме крови глюкозы (натощак), уровень креатинина крови и расчет скорости клубочковой фильтрации (СКФ), содержание в сыворотке крови мочевой кислоты, содержание в сыворотке крови калия и натрия, содержание в сыворотке крови билирубина, АЛТ, АСТ, щелочной фосфатазы, γ -глутамил-транспептидазы («печеночные пробы»), уровень тиреотропного гормона (ТТГ).

5. Нормализация массы тела для достижения ИМТ <25 кг/м², и уменьшение объема талии до менее 102 см (по некоторым рекомендациям менее 94 см).

Ограничить потребление алкогольных напитков менее 20-30 г/сут в пересчете на чистый алкоголь.

Регулярная аэробная (динамическая) физическая нагрузка по 30–40 мин 5-7 раз в неделю (ходьба, бег, езда на велосипеде или плавание) на фоне ЧСС = 65-70% от максимальной для данного возраста. Максимальная ЧСС рассчитывается по формуле: 220 – возраст (лет).

Снижение потребления поваренной соли до 5-6 г/сут.

Изменение режима питания с увеличением потребления растительной пищи, молочных продуктов низкой жирности, увеличением в рационе калия, кальция (содержатся в овощах, фруктах, зерновых) и магния (содержится в молочных продуктах), а также уменьшением потребления животных жиров. Рекомендуемое потребление общих жиров составляет 25-35% от общей калорийности. Количество насыщенных жиров не более 7% от общей калорийности.

Продукты, богатые транс-жирами и насыщенными жирами (маргарины, пальмовые масла, жирное мясо, конфеты, сливки, сливочное масло, жирные сыры) следует заменить мононенасыщенными жирами (нерафинированное оливковое масло) и полиненасыщенными жирами (растительное масло) с целью ограничения транс-жиров не более 1% от общей калорийности рациона. Потребление углеводов может варьировать от 45 до 55% от общей калорийности рациона. Простые углеводы рекомендуется заменить сложными, т. е. продуктами, богатыми клетчаткой и имеющие низкий гликемический индекс (овощи, бобовые, фрукты, орехи, зерновые злаки). Общее количество фруктов и овощей в ежедневном рационе должно быть не менее 300-400 г. Не менее 2 раз в неделю в рацион рекомендуется включать рыбу (скумбрия, палтус, сардины, тунец, лосось, сельдь), богатую омега-3 полиненасыщенными жирными кислотами.

Тема №7: «Ишемическая болезнь сердца»

Ситуационная задача 1

Больной 47 лет поступил в стационар с амбулаторного приёма в поликлинике, куда обратился с жалобами на сжимающие боли за грудиной, возникающие при ходьбе в среднем темпе через 500 м или при подъёме по лестнице на 3 этаж, проходящие через 1-2 мин покоя. Впервые боли за грудиной появились 2 года назад, но больной их появление не связывал с заболеванием сердца, к врачам не обращался. Настоящее ухудшение наступило в течение недели, когда приступы загрудинных болей участились, стали возникать при меньших нагрузках – при спокойной ходьбе через 50-100 м, появились приступы сжимающих болей в покое. Из анамнеза известно, что больной страдает артериальной гипертензией с максимальными цифрами АД – 170/100 мм рт. ст. Курит до 1 пачки сигарет в день в течение 20 лет. Мать и отец больного страдают артериальной гипертензией, имеются случаи внезапной смерти среди родственников.

Вопросы:

1. Установите предварительный диагноз и составьте плана лабораторных и инструментальных исследований пациента
2. Обоснуйте поставленный Вами диагноз, основываясь на жалобах, данных анамнеза. Разработайте план лечения заболевания с учетом стандартов медицинской помощи
3. Какие нефармакологические методы лечения следует рекомендовать пациенту?

Эталон ответа

1. ИБС: прогрессирующая стенокардия. Липидограмма; ЭКГ; ЭХО-КГ; СМЭКГ по Холтеру; тредмилл-тест; стресс-ЭХОКГ.
2. Диагноз поставлен на основании жалоб на сжимающие боли за грудиной, возникающие при ходьбе в среднем темпе через 500 м или при подъёме по лестнице на 3 этаж, проходящие через 1-2 мин покоя; данных анамнеза: страдает артериальной гипертензией с максимальными цифрами АД 170/100 мм рт. ст., курит до 1 пачки сигарет в день в течение 20 лет; данных осмотра: приступы загрудинных болей участились, стали возникать при меньших нагрузках - при спокойной ходьбе через 50-100 м, появились приступы сжимающих болей в покое.
3. медикаментозная терапия (антиагреганты; β-адреноблокаторы; статины; иАПФ; блокаторы кальциевых каналов); хирургическое лечение (БАП-стентирование – АКШ)..
4. модификация образа жизни, отказ от курения);

Ситуационная задача 2

Больной К. 48 лет, экономист. Обратился к врачу-терапевту участковому с жалобами на сжимающие боли за грудиной и в области сердца, иррадиирующие в левое плечо, возникающие при ходьбе через 100 метров, иногда в покое, купирующиеся приёмом 1-2 таблетками нитроглицерина через 2-3 минуты, одышку, сердцебиение при незначительной физической нагрузке. Боли в сердце впервые появились около 5 лет назад. Принимает Нитроглицерин для купирования болей, Кардикет 20 мг 2 раза в день – для профилактики болей в сердце, Аспирин 100 мг на ночь. Принимал статины около двух лет, последние два года не принимает. За последние полгода снизилась переносимость физической нагрузки. Больной курит около 20 лет, по 1 пачке в день. Наследственность: отец умер в возрасте 62 лет от инфаркта миокарда. Общее состояние удовлетворительное. Нормостенической конституции.

Периферических отёков нет. ЧДД - 18 в минуту, в лёгких дыхание везикулярное, хрипов нет. Границы сердца при перкуссии: правая - правый край грудины IV межреберье, верхняя – III межреберье, левая – на 1,0 см кнутри от левой среднеключичной линии V межреберье. Тоны сердца приглушены, ритм правильный, акцент II тона над аортой. ЧСС – 82 удара в мин. АД - 135/80 мм рт. ст. Печень и селезёнка не пальпируются. Симптом поколачивания по поясничной области отрицательный. Липиды крови: общий холестерин - 6,8 ммоль/л; триглицериды – 1,7 ммоль/л; холестерин липопротеинов высокой плотности – 0,9 ммоль /л. ЭКГ в покое: ритм - синусовый, ЧСС – 80 ударов в минуту. ЭОС не отклонена.

Единичная желудочковая экстрасистола. Эхо-КГ: уплотнение стенок аорты. Толщина задней стенки левого желудочка (ТЗСЛЖ) – 1,0 см; толщина межжелудочковой перегородки (ТМЖП) - 1,0 см. Камеры сердца не расширены. Фракция выброса левого желудочка (ФВ) - 57%. Нарушения локальной и глобальной сократимости левого желудочка не выявлено.

ВЭМ-проба: при выполнении первой ступени нагрузки появилась сжимающая боль за грудиной, сопровождающаяся появлением депрессии сегмента ST до 3 мм в I, II, V2-V6, исчезнувших в восстановительном периоде. Коронароангиография: стеноз в/3 левой коронарной артерии - 80%, с/3 огибающей артерии - 80%.

Общее состояние удовлетворительное. Нормостенической конституции.

Периферических отёков нет. ЧДД - 18 в минуту, в лёгких дыхание везикулярное, хрипов нет. Границы сердца при перкуссии: правая - правый край грудины IV межреберье, верхняя - III межреберье, левая - на 1,0 см кнутри от левой среднеключичной линии V межреберье. Тоны сердца приглушены, ритм правильный, акцент II тона над аортой. ЧСС - 82 удара в мин. АД - 135/80 мм рт. ст. Печень и селезёнка не пальпируются. Симптом поколачивания по поясничной области отрицательный.

Вопросы:

1. Сформулируйте диагноз с учетом действующей международной статистической классификации болезней (МКБ).
2. Обоснуйте поставленный Вами диагноз, основываясь на жалобах, данных анамнеза.
3. Есть ли показания для направления пациента для оказания специализированной хирургической медицинской помощи в стационарных условиях с учетом стандартов медицинской помощи?
4. Назначьте лекарственные препараты с учетом диагноза, возраста и клинической картины болезни и в соответствии со стандартами оказания медицинской помощи
5. Какие нефармакологические методы лечения следует рекомендовать пациенту?

Эталон ответа

1. ИБС: Стенокардия напряжения III ФК. ХСН I ст. II ФК.
2. Диагноз «ИБС: Стенокардия напряжения III ФК» поставлен на основании: характера боли - сжимающая, локализации боли - за грудиной, иррадиации - в левое плечо, условий возникновения боли - связь с физической нагрузкой (боли возникают при ходьбе до 500 м, иногда в покое - это характерно для III ФК стенокардии), купирование болей Нитроглицерином - в течение 2-3 минут. Боли в сердце отмечает в течение 5 лет, последние полгода - снижение переносимости физической нагрузки, следовательно, стенокардия стабильная. Диагноз «ХСН I ст. II ФК» поставлен на основании того, что симптомы ХСН (одышка, сердцебиение) появляются при умеренной физической нагрузке; в покое гемодинамика не нарушена.
3. Показания к хирургическому лечению у данного больного имеются. Об этом свидетельствуют данные коронарографии: стеноз в/3 левой коронарной артерии - 80%, с/3 огибающей артерии - 80%. При одно-двухсосудистом поражении с нормальной фракцией выброса левого желудочка показаны чрезкожная транслюминальная коронарная ангиопластика и стентирование. Нитроглицерин - для купирования приступа стенокардии + 1) препараты, улучшающие качество жизни: антиангинальная терапия: а) препараты первой линии: β -адреноблокаторы, блокаторы медленных кальциевых каналов; б) препараты второй линии: нитраты пролонгированного действия (Кардикет 20 мг 2 раза в день, Моночинкверетард 50 мг 1 раз в день), блокаторы If каналов (Кораксан 5 мг 2 раза в день), активаторы калиевых каналов (Никорандил 10-20 мг 3 раза в день), цитопротекторы (Триметазидин 7 мг 2 раза в день), блокаторы медленного натриевого тока (Ранолазин 5000 мг 2 раза в день); 2) препараты, улучшающие прогноз заболевания: антиагреганты (Ацетилсалициловая кислота 75-100 мг в сутки), гиполипидемические препараты (Розувастатин 10 мг 1 раз в день или Аторвастатин 20 мг 1 раз в день), и-АПФ (Периндоприл - 8 мг 1 раз в день).

воздействие на факторы риска -гипохолестериновая диета, прекращение курения, достаточная физическая активность.

Тема №8: «Острый коронарный синдром (ОКС)»

Ситуационная задача 1

Мужчина 57 лет вызвал врача на дом. Предъявляет жалобы на интенсивные давящие загрудинные боли с иррадиацией в левую руку, левую лопатку. Вышеописанная симптоматика появилась около 2 часов назад после интенсивной физической нагрузки. Самостоятельно принял 2 таблетки нитроглицерина - без эффекта. Ранее боли подобного характера никогда не беспокоили.

В анамнезе артериальная гипертензия в течение последних 10 лет с максимальными цифрами артериального давления 200/100 мм рт.ст. Регулярно лекарственные препараты не принимал. Курит по 1 пачке сигарет в день в течение 30 лет. Газоэлектросварщик. Аллергические реакции отрицает.

При объективном обследовании: кожные покровы влажные. В легких перкуторный звук лёгочный, дыхание везикулярное, хрипов нет. Тоны сердца ослаблены, ритм правильный, АД - 160/100 мм рт. ст., ЧСС - 88 в мин. Живот мягкий, безболезненный. Физиологические отправления в норме.

На ЭКГ зарегистрировано: синусовый ритм, подъем сегмента ST > 0,2 мВ в отведениях II, III, aVF. Транспортная доступность до стационара неотложной кардиологии, располагающего возможностью проведения первичного ЧКВ – 30 мин.

Вопросы:

1. Сформулируйте диагноз с учетом действующей международной статистической классификации болезней (МКБ). Достаточно ли данных для постановки диагноза –инфаркт миокарда?
- 2.Обоснуйте поставленный Вами диагноз, основываясь на жалобах, данных анамнеза.
- 3.Данные инструментального обследования, подтверждающие диагноз
3. Есть ли показания для направления пациента для оказания специализированной медицинской помощи в стационарных условиях с учетом стандартов медицинской помощи?
- 4.Назначьте лекарственные препараты с учетом диагноза, возраста и клинической картины болезни и в соответствии со стандартами оказания медицинской помощи на догоспитальном этапе и этапе скорой медицинской помощи

Эталон ответа

1. Острый коронарный синдром с подъёмом сегмента ST в нижней стенке левого желудочка. Артериальная гипертензия III стадии, III степени, риск 4.

Данных недостаточно. «Золотым стандартом» диагностики инфаркта миокарда является обнаружение в крови кардиоспецифических ферментов.

Диагноз может быть установлен на госпитальном этапе при обнаружении в крови наиболее специфических маркеров некроза миокарда - КФК-МВ, сердечных тропонинов.

2. Диагноз «ОКС» поставлен на основании жалоб пациента на типичные ангинозные боли, продолжающиеся около 2 часов, не купирующиеся приёмом Нитроглицерина; Диагноз «артериальная гипертензия» (АГ) установлен на основании данных анамнеза (повышение АД в последние 10 лет), стадия АГ установлена на основании наличия ОКС, свидетельствующего о заболевании сердца как ассоциированном клиническом состоянии.

Постановка постпрандиальный дистресс-синдром в анамнезе и при объективном осмотре.

Риск ССО определён в соответствии со степенью повышения АД и наличия ассоциированного клинического состояния.

подъём сегмента ST > 0,2 м в более чем в двух смежных отведениях для мужчины старше 40 лет.

3. Пациенту требуется экстренная госпитализация в специализированное отделение стационара. Необходим вызов бригады скорой медицинской помощи - бригады интенсивной терапии. Учитывая то, что транспортная доступность до стационара неотложной кардиологии составляет менее 120 минут с момента первого медицинского контакта, наиболее целесообразной тактикой является выполнение первичного ЧКВ - чрезкожное коронарное вмешательство.

4. На догоспитальном этапе (на этапе поликлиники, на дому): повторно - Нитроглицерин, Аспирин 500 мг разжевать.

На этапе скорой медицинской помощи: купирование болевого синдрома - Нитроглицерин в/в, при неэффективности - Морфин в/в дробно. Антитромботическая терапия: Аспирин 250 мг разжевать, нагрузочная доза Клопидогрела - 300 мг внутрь, прямые антикоагулянты в/в болюсно - Гепарин. Кислородотерапия.

Ситуационная задача 2

Больной Р. 59 лет, водитель такси. В понедельник вечером шёл с автостоянки домой, когда отметил появление выраженных болей за грудиной с иррадиацией в нижнюю челюсть и левую верхнюю конечность. Дома по совету жены пытался купировать болевой синдром Нитроглицерином без значимого эффекта. Суммарная продолжительность болевого синдрома более 20 минут, пациент вызвал скорую медицинскую помощь.

Из анамнеза известно, что в течение последних 10 лет у пациента повышается артериальное давление, максимально до 170 и 90 мм рт. ст. Курит 20 сигарет в сутки в течение последних 20 лет. В течение месяца впервые отметил появление загрудинных болей после интенсивной физической нагрузки и проходящих в покое. Не обследовался, лечение не получал.

Наследственность: мать – 76 лет, страдает артериальной гипертензией, перенесла инфаркт миокарда, отец – умер в 55 лет от инфаркта миокарда. При осмотре: состояние средней степени тяжести. Кожные покровы бледные. Рост – 168 см, вес – 90 кг, ИМТ – 32 кг/м². Тоны сердца приглушены, выслушивается акцент второго тона на аорте, ритм правильный. АД – 160 и 90 мм рт. ст. ЧСС – 92 ударов в минуту. Дыхание везикулярное, побочных дыхательных шумов нет. ЧДД – 22 в минуту. Живот мягкий, безболезненный. Размеры печеночной тупости по Курлову - 11×9×8 см. Периферических отёков нет. В анализах: общий холестерин – 6,7

ммоль/л, ТГ – 2,8 ммоль/л, ХС-ЛПВП – 0,62 ммоль/л; глюкоза натощак – 5,2 ммоль/л; креатинин – 124 мкмоль/л, СКФ (по формуле СКD-EPI) = 54,5 мл/мин/1,73 м²(по амбулаторной карте снижение СКФ до 55 мл/мин/1,73 м² также регистрировалась 4 месяца назад), альбуминурия – 40 мг/сутки.

На ЭКГ зарегистрирован синусовый ритм с ЧСС – 92 в минуту, элевация сегмента ST до 4 ммI, AVL, V1-5, депрессия сегмента ST до 2 ммII, III, AVF.

Вопросы:

1. Какую медицинскую помощь в неотложной форме необходимо оказать пациенту?
2. Сформулируйте диагноз с учетом действующей международной статистической классификации болезней (МКБ). Достаточно ли данных для постановки диагноза – инфаркт миокарда?
3. Обоснуйте поставленный Вами диагноз, основываясь на жалобах, данных анамнеза.
4. Данные инструментального обследования, подтверждающие диагноз
5. Назначьте лекарственные препараты с учетом диагноза, возраста и клинической картины болезни и в соответствии со стандартами оказания медицинской помощи на догоспитальном этапе и этапе скорой медицинской помощи

Эталон ответа

1. Госпитализация в сосудистый центр, проведение экстренной ЧКВ, Предпочтительная стратегия реперфузии – чрескожные коронарные вмешательства (ЧКВ). В условиях, когда первичное ЧКВ не может быть вовремя проведено, следует рассмотреть реперфузию с помощью тромболитика, который, в частности, может быть начат уже догоспитально в течение первых 120 минут от начала симптоматики. В этом случае после тромболитика должна следовать немедленная транспортировка в ЧКВ-центр для рутинной коронарографии.

2. ИБС. Острый коронарный синдром с элевацией сегмента ST передней перегородки, верхушки, боковой стенки левого желудочка. KILLIP класс тяжести.

Гипертоническая болезнь III стадии, артериальная гипертензия 2 степени, риск 4. ХБПС3аА1.

3. Диагноз «острый коронарный синдром» установлен на основании жалоб, анамнеза (наличие боли или других неприятных ощущений (дискомфорта) в грудной клетке) 2) Класс тяжести по KILLIP установлен на основании умеренной одышки, синусовой тахикардии при отсутствии III тона и хрипов в лёгких. 3) Стадия гипертонической болезни соответствует III, так как у пациента имеет место сердечно-сосудистые заболевания (ИБС). 4) Учитывая наличие клинически-манифестного сердечно-сосудистого заболевания (ИБС, острый коронарный синдром), риск сердечно-сосудистых событий расценён как очень высокий (4).

5) Диагноз «ХБП» установлен на основании стойкого снижения скорости клубочковой фильтрации менее 60 мл/мин/1,73 м², повышенной альбуминурии, данные симптомы персистируют более 3 месяцев.

4. стойкий подъёмы сегмента ST или «новая», впервые возникшая, или предположительно впервые возникшая ПБЛНПГ на ЭКГ

5. Пероральная доза Ацетилсалициловой кислоты 150-300 мг с переходом на 75-100 мг перорально ежедневно. Предпочтительные блокаторы P2Y12 рецепторов -Тикагрелор (нагрузочная доза 180 мг с последующим 90 мг 2 раза в сутки). Используется двойная антиагрегантная терапия, так как она уменьшает частоту неблагоприятных коронарных событий за счёт блокады альтернативных путей активации тромбоцитов.

Тема №9: «Нарушения ритма (аритмии) и проводимости»

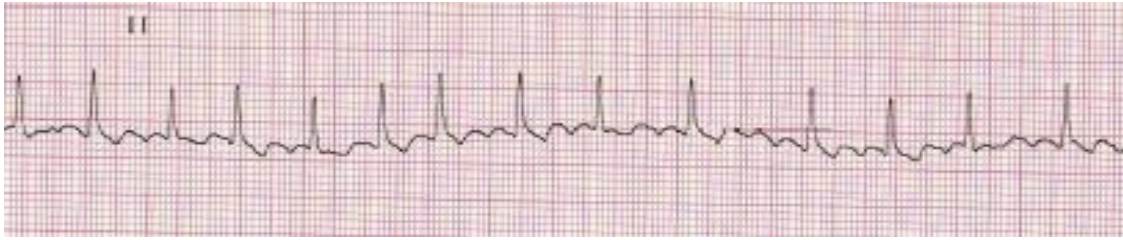Ситуационная задача 1

Пациент К. 50 лет обратился к участковому врачу в связи с впервые возникшим приступом сердцебиения, сопровождающимся мышечной дрожью, слабостью, незначительным затруднением дыхания. Приступ возник около 2 часов назад при сильном эмоциональном стрессе. Ранее при регулярной диспансеризации никаких заболеваний выявлено не было, АД было всегда в пределах нормы. На ранее снятых ЭКГ без патологических изменений. Весьма значительные физические нагрузки переносит хорошо.

При осмотре: сознание ясное. Кожные покровы обычной окраски и влажности. В лёгких везикулярное дыхание, ЧДД - 18 в минуту. Границы относительной сердечной тупости в пределах нормы. Тоны сердца аритмичные, шумов нет, ЧСС - 144 удара в минуту, пульс - 108 в минуту. АД - 130/80 мм рт. ст. Печень не увеличена.

Периферические отёки отсутствуют. Температура тела 36,9°С.

Представлена ЭКГ отведение II (скорость 25 мм/с):



Вопросы:

1. Установите предварительный диагноз. Какой синдром является ведущим в клинической картине данного заболевания?
2. Данные инструментального обследования, подтверждающие диагноз. Назовите отклонения от нормы, видимые на представленной ЭКГ
3. Среди каких сходных состояний требуется провести дифференциальную диагностику?
4. С введения каких препаратов следует начинать купирование данного неотложного состояния?

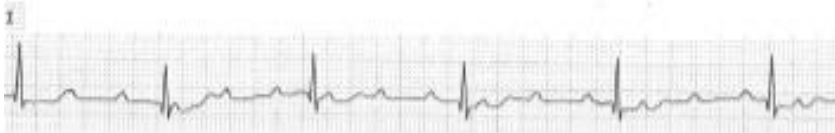Эталон ответа

1. Идиопатическая пароксизмальная фибрилляция предсердий (допускается формулировка «мерцательная аритмия»), тахисистолическая форма, гемодинамически незначимый пароксизм. Ритм нерегулярный, ЧСС повышена, отсутствуют зубцы Р, волны f.
2. Заключение: фибрилляция предсердий, тахисистолическая форма. . Синдром нарушение ритма сердца.
3. Другие пароксизмальные тахикардии с «узкими» комплексами QRS (трепетание предсердий, предсердные тахикардии, атриовентрикулярные тахикардии), синусовая тахикардия.
4. Новокаинамид 1000 мг внутривенно капельно или Амиодарон 300 мг внутривенно капельно или Пропафенон 450-600 мг внутрь.

Ситуационная задача 2

Больной 75 лет на приеме у врача-терапевта участкового предъявляет жалобы на приступы головокружения, иногда с кратковременной потерей сознания, учатившиеся в течение последнего месяца. Кроме этого, имеется одышка при незначительной физической нагрузке и отеки на ногах, которые появились также около месяца назад и в последующем усиливались. Анамнез: больным себя считает около 10 лет, когда впервые появились сжимающая боль в области сердца и одышка при ходьбе до 200 м, боль эффективно купируется Нитроглицерином. Год назад впервые возник приступ потери сознания в течение нескольких минут, сопровождавшийся непроизвольным мочеиспусканием. В последний месяц аналогичные приступы участились, появилось повышение АД. Объективно: сознание ясное. Выраженный цианоз губ, граница относительной сердечной тупости сердца смещена влево на 2 см. Тоны сердца глухие, ритмичные. Временами выслушивается громкий (пушечный) I тон. ЧСС - 34 удара в минуту. АД -180/100 мм рт .ст. В лёгких жёсткое дыхание, хрипов нет. Печень выступает из-под рёберной дуги на 5 см, край её плотный, чувствительный при пальпации. Симметричные отеки на ногах до верхней трети голеней.

Представлена ЭКГ (скорость 25 мм/с):



Вопросы:

1. Установите предварительный диагноз. Какой синдром является ведущим в клинической картине данного заболевания?
2. Данные инструментального обследования, подтверждающие диагноз. Назовите отклонения от нормы, видимые на представленной ЭКГ
3. Среди каких сходных состояний требуется провести дифференциальную диагностику?
4. С введения каких препаратов следует начинать купирование данного неотложного состояния?

Эталон ответа

1. ИБС. Стенокардия напряжения, функциональный класс II. Полная атриовентрикулярная блокада. Приступы Морганьи-Адамса-Стокса. НПБ, функциональный класс IV. Симптоматическая артериальная гипертензия III степени, риск 4.
2. Полная атриовентрикулярная блокада, замещающий ритм АВ-соединения. Заключение: полная атриовентрикулярная блокада (III степени).
Нарушение проводимости
3. Обмороки при синдроме слабости синусового узла, при пароксизмальных тахикардиях, при транзиторных ишемических атаках, при эпилепсии.
4. Временная электрокардиостимуляция с трансвенозной (допускается формулировка «эндокардиальной») установкой электрода.

Тема №10: Хроническая сердечная недостаточность.

Ситуационная задача 1

Пациент 69 лет направлен врачом-терапевтом участковым в клинику с жалобами на выраженную одышку при незначительной физической нагрузке, приступы удушья по ночам. Ухудшение состояния наблюдается около недели до госпитализации. Из анамнеза: 6 лет назад диагностирована дилатационная кардиомиопатия. Больной постоянно получал подобранное лечение: Гипотиазид - 12,5 мг в сутки,

Фозиноприл - 20 мг ежедневно, Карведилол - 12,5 мг 2 раза в день. Наблюдалась слабость при физической нагрузке. Пациент сообщил, что несколько дней назад после переохлаждения появился кашель, повышалась температура тела до 37,4°C. Вследствие нарастания слабости, прекратил приём Карведилола, использовал обильное питьё, витамины. Состояние ухудшилось. Объективно: вес - 76 кг, рост - 168 см. Цианоз. При аускультации: застойные хрипы

в легких с двух сторон; тоны сердца глухие, ритмичные, протодиастолический ритм галопа. ЧСС - 105 ударов в минуту. АД - 105/70 мм рт. ст. Симметричные отёки нижних конечностей.

В анализах крови: натрий - 138 ммоль/л, калий - 3,9 ммоль/л. ЭКГ: синусовый ритм, блокада левой ножки пучка Гиса, желудочковые экстрасистолы. QRS 0,13 сек.

ЭхоКГ: диффузная гипокинезия стенок левого желудочка, фракция выброса - 36%, конечный диастолический размер левого желудочка - 69 мм.

Вопросы:

1. Установите предварительный диагноз и составьте плана лабораторных и инструментальных обследований пациента
2. Обоснуйте поставленный Вами диагноз, основываясь на жалобах, данных анамнеза.
3. Обоснуйте поставленный Вами диагноз, основываясь на данных физикального обследования
4. Данные инструментального обследования, подтверждающие диагноз.
5. Разработайте плана лечения заболевания с учетом стандартов медицинской помощи

Эталон ответа

1. Дилатационная кардиомиопатия. Желудочковая экстрасистолия. Хроническая сердечная недостаточность II Б стадии ФК III.

Кроме общеклинических исследований (общий анализ крови, общий анализ мочи, биохимическое исследование крови) необходимо провести рентгенологическое исследование органов грудной клетки для исключения пневмонии, инфильтративных заболеваний лёгких (у больного отмечалось повышение температуры тела, кашель) с целью выявления признаков кардиомегалии, признаков венозного застоя в лёгких, наличия выпота в плевральной полости; суточное мониторирование ЭКГ по Холтеру с целью выявления нарушений ритма и проводимости сердца.

2. Согласно анамнеза диагноз «дилатационная кардиомиопатия» был выставлен больному 6 лет назад (при ЭХО-КГ имеется дилатация левого желудочка, гипокинезия стенок левого желудочка).

В настоящее время тяжесть состояния обусловлена явлениями сердечной недостаточности, декомпенсации которой способствовали: вирусная инфекция, обильный приём жидкости и отмена лекарственных препаратов.

Диагноз ХСН и её стадия выставлены на основании жалоб (одышка, удушье), объективных данных (цианоз, отёки нижних конечностей, хрипы в лёгких, протодиастолический ритм галопа), результатов ЭХО-КГ (низкая фракция выброса левого желудочка, дилатация левого желудочка).

3. Диагноз ХСН и её стадия выставлены на основании объективных данных (цианоз, отёки нижних конечностей, хрипы в лёгких, протодиастолический ритм галопа).
4. данных ЭХО-КГ (низкая фракция выброса левого желудочка, дилатация левого желудочка)
5. Основные группы препаратов для лечения этого больного: ингибиторы АПФ, селективные в-блокаторы, диуретики (Верошпирон, Гипотиазид, Фуросемид), сердечные гликозиды - Дигоксин (в связи с декомпенсацией, большими размерами сердца и низкой фракцией выброса левого желудочка), дезагреганты (для профилактики тромбоэмболических осложнений). Ингибитор АПФ фозиноприл должен быть оставлен больному в лечении, но дозу его нужно уменьшить в связи с низкими цифрами АД. В-блокатор Карведилол должен быть вновь назначен этому пациенту.

Ситуационная задача 2

Вызов врача-терапевта участкового на дом. Больной М 66 лет. Диагноз «ИБС, стенокардия напряжения ФК III. Постинфарктный кардиосклероз (инфаркт миокарда в 2013 году), коронаросклероз (коронарография в 2013 г., 2014 г.). Постоянная форма фибрилляции предсердий. Гипертоническая болезнь III ст. Риск ССО4. ХСН II Б, ФК III». Жалобы на одышку при обычной физической нагрузке и в покое, кашель, преимущественно в горизонтальном положении и ночью, отёки нижних конечностей. При осмотре АД 120/70 мм рт.ст., PS - 60 уд/мин, при аускультации лёгких отмечаются влажные хрипы с обеих сторон, отёки стоп и голеней. ЭКГ: фибрилляция предсердий, ЧСС - 65 уд/мин, отклонение ЭОС влево, признаки рубцовых изменений левого желудочка (инфаркт миокарда в анамнезе). ЭХО-КГ: Общая сократимость миокарда левого желудочка снижена (ФВ=30%). Биохимия крови: АСАТ - 45 ед/л, АЛАТ - 39 ед/л, креатинин - 98 мкмоль/л, ОХС -4,5 ммоль/л, ТГ - 1,4 ммоль/л, ЛВП - 1,0 ммоль/л, глюкоза - 4,5 ммоль/л, К⁺ - 4,0 ммоль/л. На момент осмотра пациент получает: - Верошпирон 25 мг 1 раз в день; - Бисопролол 5 мг 1 раз в сутки; - Аторвастатин 40 мг вечером; - Дигоксин 0,125 мг 1 раз в день; - Варфарин 5 мг 1 раза в день. Больной госпитализирован.

Вопросы:

1 Оцените эффективность проводимой терапии

Эталон ответа

1. Недостаточная доза верошпирона (25 мг/сут) на фоне клинических проявлений ХСН ПБ. Для достижения эффективного диуреза необходима комбинированная диуретическая терапия - сочетание спиронолактона с петлевыми диуретиками (фуросемид или торасемид). При эффективной диуретической терапии должна быть положительная динамика клинических данных (уменьшение отёков, одышки), снижение веса, положительный суточный баланс жидкости.

Тема №11: «Пороки сердца»

Ситуационная задача 1

Мужчина 24 лет предъявляет жалобы на повышение температуры до 40°C, сопровождавшееся ознобом; инспираторную одышку при небольшой физической нагрузке; боли в области сердца, не связанные с физической нагрузкой, умеренной интенсивности, длительные.

Из анамнеза известно, что употребляет героин в течение 4 лет (инъекции в локтевые вены, область паха). За 2 недели до госпитализации отметил повышение температуры до 40°C. В качестве жаропонижающих больной принимал нестероидные противовоспалительные препараты. Через 3 суток температура снизилась до 37,2–37,4°C, самочувствие несколько улучшилось. Однако через 10 дней лихорадка возобновилась, в связи с чем пациент был госпитализирован.

При осмотре: кожа бледная, чистая. Периферические лимфатические узлы не увеличены. ИМТ – 18 кг/м². Температура тела – 38,9°C. В лёгких дыхание везикулярное, проводится во все отделы. ЧДД – 18 в минуту. Тоны сердца ясные, на основании мечевидного отростка – систолический шум, усиливающийся на высоте вдоха с задержкой дыхания. Акцент 2-го тона на a. pulmonalis. АД – 110/60 мм рт. ст., ЧСС – 100 ударов в мин. Живот мягкий, при пальпации безболезненный. Печень выступает на 2 см из-под края рёберной дуги, край печени гладкий. Отёки стоп и голеней. Симптом поколачивания отрицательный с обеих сторон. Мочеиспускание не нарушено. В анализах: эритроциты – $3,3 \times 10^{12}/л$, гемоглобин – 126 г/л, лейкоциты – $15,8 \times 10^9/л$, палочкоядерные нейтрофилы – 15%, СОЭ – 42 мм/ч, альбумина сыворотки крови - 29 г/л, креатинин - 66 мкмоль/л, СКФ – 92 мл/мин/1,73м², СРБ – 120 мг/л (в норме – до 5 мг/л). В общем анализе мочи: удельный вес – 1016, эритроциты – 0-1 в поле зрения.

При посеве крови на стерильность дважды выделен *S. aureus*, чувствительный к оксациллину, цефтриаксону. Данные ЭхоКГ: размеры камер сердца не увеличены. Митральный клапан: створки уплотнены, характер движения створок разнонаправленный. Трикуспидальный клапан: створки уплотнены, утолщены, визуализируются средней эхоплотности структуры на средней и передней створках размерами 1,86 и 1,11×0,89 см; характер движения створок разнонаправленный, трикуспидальная регургитация III–IV степени.

Вопросы:

1. Установите предварительный диагноз и составьте плана лабораторных и инструментальных обследований пациента
2. Обоснуйте поставленный Вами диагноз, основываясь на жалобах, данных анамнеза, физикального обследования.
3. Обоснуйте поставленный Вами диагноз, основываясь на данных лабораторного обследования
4. На консультацию к какому врачу-специалисту необходимо направить пациента с учетом стандартов медицинской помощи
5. Назначьте лекарственные препараты с учетом диагноза, возраста и клинической картины болезни и в соответствии со стандартами оказания медицинской помощи

Эталон ответа

1. Первичный острый стафилококковый инфекционный эндокардит. Недостаточность трикуспидального клапана 3 степени. ХСН IIА, ФК 3 по NYHA.

Пациенту рекомендовано: проведение повторного общего анализа крови и посева крови, общего анализа мочи, анализа мочи по Нечипоренко, биохимических анализов крови (функциональные пробы печени, электролиты крови, железо, ферритина), маркеров вирусных гепатитов, ВИЧ-инфекции; рентгенография грудной клетки, ЭКГ, ЭхоКГ в динамике; УЗИ-исследование почек;

2. Диагноз основного заболевания не вызывает сомнений: наблюдались 2 больших (трикуспидальная недостаточность, вегетации на трикуспидальном клапане и положительная гемокультура) и 2 малых (фебрильная лихорадка, «входные ворота» в виде в/в употребления наркотиков)

3. лабораторные признаки синдрома системного воспалительного ответа, анемия, свойственные трикуспидальной локализации инфекционного эндокардита.

4. С учётом патологии клапанов показана консультация кардиохирурга - есть показания к оперативному лечению - выполнение операции протезирования трикуспидального клапана.

Кроме этого показана консультация нарколога.

5. Применение антибактериальной терапии острого инфекционного эндокардита, вызванного оксациллинчувствительным штаммом золотистого стафилококка (OSSA). Пациенту должна быть назначена антибактериальная терапия в соответствии с существующими рекомендациями при стафилококковом инфекционном эндокардите: Цефтриаксон в дозе 2 г/сутки в/в в сочетании с Амикацином –1 г/сут в течение 10 дней. В последующем - лечение Цефтриаксоном в указанной дозировке продолжать до 6 недель.

Ситуационная задача 2

Больная Б. 38 лет предъявляет жалобы на одышку при незначительной физической нагрузке, быструю утомляемость, слабость, эпизоды удушья, возникающие в горизонтальном положении, отёки голеней и стоп. В возрасте 17 лет был выявлен ревматический порок сердца - недостаточность митрального клапана. При осмотре: состояние тяжелое. Акроцианоз. Отёки голеней и стоп. ЧДД - 24 в минуту. При сравнительной перкуссии лёгких справа ниже угла лопатки отмечается притупление перкуторного звука. При аускультации ослабленное везикулярное дыхание, в нижних отделах - небольшое количество влажных мелкопузырчатых хрипов. Левая граница сердца - на 3 см кнаружи от среднеключичной линии в VI межреберье. Аускультативная картина соответствует имеющемуся пороку. Ритм сердечных сокращений неправильный, ЧСС - 103 удара в минуту. АД - 110/65 мм рт. ст. Живот увеличен в объёме за счёт ненапряжённого асцита, мягкий, безболезненный. Размеры печени по Курлову - 13×12×10 см. Печень выступает из-под края рёберной дуги на 3 см, край её закруглён, слегка болезненный. На ЭКГ ритм неправильный, зубцы Р отсутствуют.

Вопросы:

1. Установите предварительный диагноз и составьте плана лабораторных и инструментальных обследований пациента

2. На консультацию к какому врачу-специалисту необходимо направить пациента с учетом стандартов медицинской помощи
3. Сформулируйте диагноз с учетом действующей международной статистической классификации болезней (МКБ).
5. Назначьте лекарственные препараты с учетом диагноза, возраста и клинической картины болезни и в соответствии со стандартами оказания медицинской помощи

Эталон ответа

1. Синдром хронической сердечной недостаточности по большому и малому кругам кровообращения.
3. Пациенту рекомендовано:
 - ОАК,
 - ОАМ,
 - ЭКГ,
 - Эхо-кардиография,
 - Р-графия органов грудной клетки.
2. Хроническая ревматическая болезнь сердца: ревматический порок сердца - недостаточность митрального клапана. Фибрилляция предсердий, постоянная форма. ХСН II Б стадия, ФКIV.
3. Необходимо направить больную на консультацию к врачу-кардиохирургу для обсуждения хирургической коррекции порока.
4. Ингибиторы АПФ, Дигоксин, бета-адреноблокаторы, диуретики.

Тема №12: «Острый гломерулонефрит»

Ситуационная задача 1

Пациент Е. 23 лет, автомеханик. Заболел две недели назад после переохлаждения.

Врачом по месту жительства диагностирован острый тонзиллит. Была рекомендована терапия Амоксициллином курсом 10 дней, однако через 3 дня в связи со значительным улучшением самочувствия и нормализацией температуры тела лечение пациент прекратил. Через две недели после указанных событий больной отметил появление отёков на лице, общую слабость и недомогание, снизился аппетит, появилась головная боль, также моча стала тёмно-красного цвета и уменьшилось её количество. Наряду с вышеперечисленными симптомами пациента беспокоили боли в животе и пояснице. При измерении артериального давления – АД 140/90 мм рт. ст. При осмотре: кожные покровы бледные. При аускультации лёгких дыхание везикулярное, побочных дыхательных шумов нет, ЧДД – 17 в минуту. Тоны сердца приглушены, ритм правильный. АД – 140 и 90 мм рт. ст. ЧСС – 90 ударов в минуту. Живот мягкий, безболезненный. Размеры печёночной тупости по Курлову – 11×9×8 см. Диурез – 700 мл в сутки. Проведено лабораторное исследование.

Общий анализ крови: гемоглобин – 136 г/л, лейкоциты – $10,8 \times 10^9$ /л, СОЭ – 70 мм/час;

Общий анализ мочи: относительная плотность – 1025, протеинурия – 1,5 г/л, лейкоциты – 14-15 в поле зрения, эритроциты – сплошь покрывают все поле зрения;

Биохимический анализ крови: общий белок – 62 г/л, альбумин – 39 г/л, холестерин – 4,5 ммоль/л, мочевины – 5,6 мкмоль/л, креатинин – 110 мкмоль/л, СКФ – 79,4 мл/мин/1,73 м² по СКД-ЕРІ, титр АСЛ-О – 1:1000. УЗИ почек: почки увеличены в размерах, контуры ровные, расположение типичное; дифференцировка слоёв паренхимы нарушена, эхогенность паренхимы умеренно повышена; чашечно-лоханочная система без деформаций и эктазий.

Вопросы:

1. Сформулируйте диагноз с учетом действующей международной статистической классификации болезней (МКБ) и обоснуйте его
2. Какое лабораторное обследование необходимо пациенту с учетом стандартов медицинской помощи.
3. Какие инструментальные исследования необходимы пациенту с учетом стандартов медицинской помощи.
4. Разработайте план лечения заболевания с учетом стандартов медицинской помощи
5. Оцените эффективность применения лекарственных препаратов.

Эталон ответа

1. Острый постстрептококковый гломерулонефрит. Нефритический синдром. Артериальная гипертензия 1 степени, риск 3.

Диагноз «острый постстрептококковый гломерулонефрит» (ОПСГН) устанавливают при выявлении клинико-лабораторных признаков острого гломерулонефрита, развившихся через 1-6 недель после перенесенной инфекции, вызванной β -гемолитическим стрептококком группы А. У пациента характерные изменения в анализе мочи, есть указания на предшествующую стрептококковую инфекцию, характерна динамика антистрептококковых антител.

2. 1) Титр антистрептококковых антител (АСЛ-О, антистрептогиалуронидаза, антистрептокиназа, анти-ДНК-аза В, анти-НАД), СРБ, уровень комплемента сыворотки крови, антитела к ДНК. 2) Анализ мочи по Нечипоренко, анализ мочи по Зимницкому.

3) Биопсию почки, как правило, проводят при нетипичном течении ОПСГН для исключения других возможных заболеваний, а также при позднем начале болезни без четкой связи с недавно перенесенной стрептококковой инфекцией. 4) Поиск очагов инфекции.

3. Биопсию почки, как правило, проводят при нетипичном течении ОПСГН для исключения других возможных заболеваний, а также при позднем начале болезни без четкой связи с недавно перенесенной стрептококковой инфекцией.

4. Режим – постельный при выраженных отеках, макрогематурии, умеренной/тяжелой АГ, сердечной недостаточности (обычно в первые 3-4 недели). При улучшении состояния режим постепенно расширяют. Диета: с ограничением потребления соли (до 1-2 г/сут) и жидкости в острый период болезни, особенно при быстром нарастании отеков, олигурии и АГ. Объем жидкости рассчитывают, исходя из диуреза за предыдущий день с учетом внепочечных потерь, прием жидкости не должен превышать диуреза более чем на 200 мл с ограничением белка до 0,5 г/кг/сут при снижении функции почек менее 60 мл/мин (до нормализации СКФ и уровня креатинина в крови, но не длительнее 2-4 недель). При выраженном отеочном синдроме – терапия диуретиками. При выраженной гиперкоагуляции – терапия антикоагулянтами. При быстро прогрессирующем течении ОПСГН и/или выявлении более 30% полулуний в биоптате почки предлагается проведение «пульс-терапии» Метилпреднизолоном. При сохраняющемся более 2 недель нефротическом синдроме, стабильно повышенном уровне креатинина (без тенденции к дальнейшему нарастанию и нормализации) и при невозможности проведения биопсии почки рекомендуется терапия Преднизолоном внутрь в дозе 1 мг/кг/сут в течение 1-2 месяцев.

5. При правильно назначенной терапии отмечается положительная динамика показателей мочи. Гематурия, как правило, исчезает через 3-6 месяцев. Протеинурия снижается медленнее; у 15% следовая протеинурия может сохраняться более года. Более медленное по сравнению с темпами исчезновения гематурии и восстановлением функции почек снижение протеинурии объясняется более длительным сохранением иммунных депозитов в клубочке, особенно субэпителиальной локализации. Так как персистирующая протеинурия не достигает нефротического уровня показаний для назначения ГКС нет, необходимо продолжить динамическое наблюдение, через год на основании анализов повторно рассмотреть вопрос о назначении стероидов.

Ситуационная задача 2

Больная А. 18 лет, студентка, обратилась к врачу приемного отделения с жалобами на общее недомогание, слабость, боли в поясничной области с двух сторон, сильную постоянную головную боль, красноватый цвет мочи. Мочеиспускание безболезненное. Считает себя больной около 3 недель: после сильного переохлаждения повысилась температура тела до 38,0°C, появились боли в горле при глотании. Обратилась в поликлинику по месту жительства, где была диагностирована лакунарная ангина и назначена антибактериальная терапия. На седьмой день симптомы ангины были купированы, но сохранялась общая слабость. 5 дней назад на фоне повышенной утомляемости появились ноющие боли в поясничной области, головная боль, повышение температуры тела до 37,5°C. 2 дня назад уменьшилось количество мочи, которая приобрела красноватый цвет.

При осмотре: состояние средней степени тяжести, температура тела 37°C. Рост - 158 см, вес - 72 кг. Кожные покровы и видимые слизистые бледные, чистые, обычной влажности. Лицо одутловатое, на верхних и нижних конечностях плотные отеки, кожа над ними теплая, бледная. Периферические лимфоузлы не увеличены. Грудная клетка нормостеничная, симметричная, равномерно участвует в дыхании. ЧД - 22 в минуту.

Перкуторно над легкими ясный легочный звук. Дыхание везикулярное, хрипов нет. Пульс ритмичный, 98 в минуту, АД - 160/100 мм рт. ст. Верхушечный толчок визуально и

пальпаторно не определяется. Границы относительной сердечной тупости: правая - по правому краю грудины, верхняя - нижний край III ребра, левая - на 1 см кнутри от среднеключичной линии. Аускультативно: тоны сердца глухие, ритмичные, ЧСС - 78 в минуту. Живот симметричный, мягкий, болезненный в проекции почек. Размеры печени по Курлову - 9×8×7 см. Пальпация правого подреберья безболезненна, край печени не пальпируется. Симптом поколачивания положительный с обеих сторон.

В анализах. Общий анализ крови: гемоглобин - 105 г/л, эритроциты - $3,2 \times 10^{12}$ /л, цветовой показатель - 0,9; тромбоциты - 270×10^9 /л, лейкоциты - $10,7 \times 10^9$ /л, эритроциты - 4%, палочкоядерные нейтрофилы - 9%, сегментоядерные нейтрофилы - 70%, лимфоциты - 11%, моноциты - 6%. СОЭ - 23 мм/ч.

Общий анализ мочи: цвет «мясных помоев», мутная, рН - кислая, удельный вес - 1008; белок - 3,5 г/л, сахар - нет, лейкоциты - 1-2 в поле зрения, эпителий почечный - 12-20 в поле зрения, эритроциты - большое количество, цилиндры: гиалиновые - 10-12, зернистые - 6-8 в поле зрения, соли - нет.

Суточная протеинурия - 7,3 г/л, суточный диурез - 650 мл.

Биохимическое исследование крови: билирубин общий - 12,4 мкмоль/л, прямой - 3,2, не прямой - 9,2 мкмоль/л, креатинин - 0,96 ммоль/л, глюкоза - 4,3 ммоль/л, холестерин - 8,0 ммоль/л, калий - 3,9 ммоль/л, общий белок - 56 г/л, альбумины - 35%, α_1 - 3,5%, α_2 - 10,5%, β - 13,6% γ - 27,4%, фибриноген - 4,2 г/л.

ЭКГ: ритм синусовый, ЧСС - 64 удара в минуту. Электрическая ось отклонена влево. Диффузно дистрофические изменения миокарда левого желудочка.

Рентгенография органов грудной клетки: без патологии.

Вопросы:

1. Сформулируйте диагноз с учетом действующей международной статистической классификации болезней (МКБ) и обоснуйте его
2. Какое лабораторное обследование необходимо пациенту с учетом стандартов медицинской помощи.
3. Какие инструментальные исследования необходимы пациенту с учетом стандартов медицинской помощи.
4. Разработайте план лечения заболевания с учетом стандартов медицинской помощи

Эталон ответа

1. Острый постстрептококковый гломерулонефрит, симптоматическая артериальная гипертензия, 2 степени, риск 4. Острая почечная недостаточность.

Возникновение поражения почек вскоре после переохлаждения и ангины (10 дней), отсутствие указаний в анамнезе на наличие других причин. Сочетание АГ, макрогематурии и нефротического синдрома (отеки, суточная протеинурия - 7,3 г/л, гиперхолестеринемия - 8,0 ммоль/л, гипоальбуминемия - 35%). ОПН: признаки олигоурии, азотемии: креатинин - 0,96 ммоль/л.

2. Пациенту рекомендовано: определение СКФ по креатинину и отношения альбумина к креатинину; анализ мочи по Нечипоренко для уточнения клеточного состава осадка мочи, иммунограмма для уточнения аутоиммунного процесса; LE-клетки в крови, антинуклеарные антитела АТ к ДНК и Sm - антигену для исключения поражения почек при СКВ; АТ к антигенам стрептококка для подтверждения этиологии заболевания и определения тактики лечения;

3. УЗИ органов брюшной полости и почек; биопсия почки для подтверждения и определения формы гломерулонефрита.

4. Режим строгий постельный на 2-4 недели до ликвидации отеков и снижения АД. Ограничение жидкости и поваренной соли, ограничение белка. Этиотропное лечение: антибактериальная терапия - при доказанной связи ОГН со стрептококковой инфекцией и (или) наличия явных очагов хронической инфекции: (цефалоспорины, при аллергии - фторхинолоны). Устранение отеков: мочегонные - Фуросемид, Диурвер. Гипотензивные препараты (при неэффективности постельного режима, ограничения воды и соли): Гипотиазид 25 мг в сутки, Лозартан 25 мг 2 раза в сутки, Дилтиазем 40 мг 2 раза в сутки. Противовоспалительная и иммуносупрессивная терапия: глюкокортикоиды (Преднизолон) 40 мг в сутки; при неэффективности иммунодепрессанты (Циклофосфамид 150 мг в сутки). Улучшение микроциркуляции и профилактика тромбообразования: Гепарин, Курантил.

Тема №13: «Хронический гломерулонефрит. Нефротический синдром»

Ситуационная задача 1

Больной 23 лет обратился к врачу-терапевту участковому с жалобами на отёки лица, век, туловища, конечностей, снижение количества выделяемой за сутки мочи, слабость, головную боль. Из анамнеза известно, что страдает хроническим тонзиллитом. Подобные симптомы впервые появились 2 года назад, длительно лечился в нефрологическом отделении, получал преднизолон с положительным эффектом, выписан из стационара в удовлетворительном состоянии. После выписки у врача не наблюдался, не лечился, хотя отмечал периодически отёки на лице. 2 недели назад переболел ангиной, после этого состояние резко ухудшилось, появились вышеуказанные жалобы. При осмотре АД –150/95 мм рт. ст., ЧСС – 92 удара в минуту, ЧДД – 22 в мин. Данные обследования. Общий анализ крови: эритроциты - $3,4 \times 10^{12}/л$, гемоглобин - 124 г/л, цветовой показатель - 0,89, лейкоциты - $5,4 \times 10^9/л$, лейкоцитарная формула - в норме, СОЭ – 42 мм/ч. Биохимическое исследование: общий белок крови – 35,6 г/л, альбумины – 33%, холестерин крови – 9 ммоль/л. Общий анализ мочи: удельный вес – 1012, белок – 5,4 г/л, эритроциты выщелоченные – 20-25 в поле зрения, восковидные цилиндры – 9-10 в поле зрения.

Вопросы:

1. Установите предварительный диагноз и составьте плана лабораторных и инструментальных обследований пациента
2. На консультацию к какому врачу-специалисту необходимо направить пациента с учетом стандартов медицинской помощи
3. Лечебная тактика, выбор препаратов

Эталон ответа

1. Хронический гломерулонефрит, нефротическая форма, стадия обострения. Проведение УЗИ органов брюшной полости и почек, ЭКГ, ЭхоКГ, рентгенография органов грудной клетки, определение креатинина, мочевины, электролитов, тромбоцитов, коагулограмма, время свёртываемости крови, расчёт СКФ, определение суточной протеинурии, пункционная биопсия почек.
2. Консультация окулиста - исследование глазного дна
3. Пациенту показана диета № 7. Основное лечение состоит из четырёхкомпонентной схемы, включающей в себя глюкокортикостероиды (Преднизолон в дозе 1 мг/кг/сут); цитостатики (Циклофосфан 100-200 мг/сут); антикоагулянты (Гепарин 10 тыс. ЕД/сут); антиагреганты (Курантил 300-400 мг/сут). Дополнительно: диуретики, ингибиторы АПФ / блокаторы рецепторов ангиотензина II, блокаторы кальцевых каналов, статины под контролем липидного спектра.

Ситуационная задача 2

Больной М. 24 лет обратился к врачу-терапевту участковому с жалобами на головную боль, общую слабость и утомляемость, снижение аппетита. Из анамнеза известно, что в возрасте 14 лет после перенесенного ОРЗ у пациента появились отёки лица, сохранялась субфебрильная температура в течение 3-4 месяцев, были изменения в моче. Лечился у педиатра около года «от нефрита», получал Преднизолон. Последний год чувствовал себя хорошо, заметных отёков не было. Во время медосмотра выявлено повышение АД - 140/90 мм рт. ст. и пастозность лица. Было рекомендовано обратиться в поликлинику по месту жительства для обследования и верификации диагноза. При осмотре: нормального телосложения, ИМТ = 21 кг/м², кожа бледная, сухая, имеются следы расчесов на руках, пояснице, туловище, отёки лица и кистей рук. Язык сухой, с коричневатым налетом. В лёгких дыхание везикулярное, хрипов нет. Границы относительной сердечной тупости расширены влево на 1,5 см от срединно-ключичной линии. Пульс - 76 ударов в минуту, высокий. АД - 140/90 мм рт. ст. Живот мягкий, безболезненный при пальпации во всех отделах. Печень и селезёнка не увеличены. Симптом поколачивания по поясничной области отрицательный. Отмечает уменьшение выделяемой мочи. Отёков на нижних конечностях нет.

Общий анализ крови: эритроциты – $3,2 \times 10^{12}/л$, гемоглобин – 105 г/л, лейкоциты – $5,2 \times 10^9/л$, палочкоядерные нейтрофилы – 4%, сегментоядерные нейтрофилы – 65%, эозинофилы – 3%, моноциты – 5%, лимфоциты – 23%, СОЭ – 12 мм/ч. Биохимические исследования крови: общий холестерин – 7 ммоль/л, креатинин крови – 170 мкмоль/л, мочевина крови – 11 ммоль/л. В анализах мочи: удельный вес – 1009, белок – 1,1%, лейкоциты – 2-4 в поле зрения, эритроциты выщелоченные – 7-10 в поле зрения, гиалиновые цилиндры – 2-3 в поле зрения. Альбуминурия - 250 мг/сут. СКФ (по формуле СКД-ЕРІ) – 55 мл/мин.

Вопросы:

1. Сформулируйте диагноз с учетом действующей международной статистической классификации болезней (МКБ) и обоснуйте его
2. Какое лабораторное обследование необходимо пациенту с учетом стандартов медицинской помощи.
3. Какие инструментальные исследования необходимы пациенту с учетом стандартов медицинской помощи.
2. На консультацию к какому врачу-специалисту необходимо направить пациента с учетом стандартов медицинской помощи
4. Лечебная тактика, выбор препаратов

Эталон ответа

1. Хронический гломерулонефрит, латентная форма, ремиссия. ХБП 3а, А2 Симптоматическая артериальная гипертензия 1 ст., риск 3. Анемия 1 ст.

Диагноз «хронический гломерулонефрит» предположен на основании анамнестических данных (10 лет назад лечился по поводу гломерулонефрита), характерного мочевого синдрома у больного (протеинурия, эритроцитурия), отёчного и гипертонического синдрома. Диагноз «хроническая болезнь почек (ХБП)» определён по наличию признаков поражения почек (альбуминурия) на протяжении 3 и более месяцев (анамнестические данные) и снижения СКФ.

Для установки диагноза «ХБП» необходимо наличие следующих критериев: выявление любых клинических маркеров повреждения почек, подтверждённых на протяжении периода длительностью не менее 3 месяцев; наличие маркеров необратимых структурных изменений органа, выявленных однократно при прижизненном морфологическом исследовании органа или при его визуализации; снижение скорости клубочковой фильтрации (СКФ) < 60 мл/мин/1,73 м², сохраняющееся в течение трёх и более месяцев, вне зависимости от наличия других признаков повреждения почек.

2. У больного выявлена сниженная скорость клубочковой фильтрации (СКФ) до 30–60 мл/мин впервые, поэтому следует оценить стабильность нарушения функции почек на протяжении периода длительностью не менее 3 месяцев;.

Повторное обследование проводится через 2–4 недели и далее через 3–6 месяцев: СКФ и креатинин крови, липидный профиль, глюкоза, общий анализ крови (гемоглобин), калий, натрий, кальций, фосфор, мочевая кислота, общий анализ мочи, суточная альбуминурия (протеинурия), при стабильном течении (снижение СКФ менее 2 мл/мин за 6 мес.) – ежегодно.

В связи с этим для того, чтобы подтвердить диагноз «ХБП» необходимо провести повторно все обследования через 3 месяца (в условии задачи нет данных о наличии снижения СКФ и альбуминурии в течение 3 и более месяцев).

3. Целесообразно сделать УЗИ почек.

4. консультация окулиста - осмотр глазного дна

5. Ингибиторы АПФ или антагонисты рецепторов к ангиотензину II. Данные группы антигипертензивных препаратов являются «золотым стандартом» при лечении пациентов с ХБП стадий С1-3. Наиболее доказанными нефропротективными свойствами из группы ингибиторов АПФ обладает рамиприл, из группы антагонистов рецепторов к ангиотензину II – лозартан.

Тема №14: «Острая почечная недостаточность и хроническая болезнь почек (ХБП)»

Ситуационная задача 1.

Мужчина 37 лет, шахтёр, жалуется на изжогу, тошноту, периодически рвоту, отсутствие аппетита, кожный зуд, слабость, головокружение, похудание, ночное мочеиспускание до 4-5 раз.

Вышеперечисленные симптомы беспокоят около 2 месяцев. Считает себя больным более 6 лет, когда после перенесенной ангины в анализе мочи выявлены изменения (белок, эритроциты). Амбулаторно диагностирован хронический пиелонефрит. На момент постановки диагноза пациента беспокоили периодические отёки век по утрам, повышение АД до 150/90 мм рт. ст., после чего не обследовался и не лечился. Заболевания ЖКТ отрицает. Биопсия почки не проводилась. Наследственность не отягощена. При осмотре: состояние средней степени тяжести. Рост – 176 см. Вес - 64 кг. Кожные покровы бледные, сухие, со следами расчёсов.

Пастозность голеней. ЧД - 18 в минуту. В лёгких дыхание везикулярное, хрипов нет. АД - 160/100 мм рт. ст. Границы относительной сердечной тупости: правая - на 1,5 см от правого края грудины, верхняя - нижний край 3 ребра, левая - 1,5 см снаружи от среднеключичной линии. Тоны сердца приглушены, ритмичные, ЧСС - 106 в минуту, акцент II тона над аортой; в области верхушки сердца и во II межреберье справа - мягкий систолический шум. Живот симметричный, мягкий, безболезненный во всех отделах. Край печени не пальпируется. Селезёнка не увеличена. Почки не пальпируются. Симптом поколачивания отрицательный с обеих сторон.

В анализах. Общий анализ крови: эритроциты - $2,1 \times 10^{12}/л$, гемоглобин - 85 г/л, цветовой показатель - 0,8, гематокрит - 20%, лейкоциты - $7,2 \times 10^9/л$, эозинофилы - 1%, палочкоядерные нейтрофилы - 5%, сегментоядерные нейтрофилы - 60%, лимфоциты - 24%, моноциты - 10%, СОЭ - 15 мм/ч.

Биохимическое исследование крови: глюкоза - 4,2 ммоль/л, мочевины - 28,2 ммоль/л, креатинин - 0,59 ммоль/л, общий белок - 64 г/л, К⁺ - 6,2 ммоль/л, Na⁺ - 138 ммоль/л, P - 1,9 ммоль/л, Ca - 2,0 ммоль/л, холестерин - 4,2 ммоль/л.

Общий анализ мочи: удельный вес - 1008, белок - 0,4 г/л, лейкоциты и эритроциты - единичные в поле зрения.

В суточной моче: диурез - 2400 мл/сут., белок - 1,3 г/л.

Проба Зимницкого: дневной диурез - 1060 мл, ночной - 1400 мл, колебания относительной плотности мочи - от 1006 до 1008. УЗИ почек: правая почка 80×36 мм, паренхима - 10 мм, левая почка - 84×44 мм, паренхима - 9 мм. Паренхима обеих почек диффузно-неоднородная. Лоханки, чашечки не изменены. Конкременты, объёмные образования не выявлены. Мочевой пузырь без особенностей.

Вопросы:

1. Сформулируйте диагноз с учетом действующей международной статистической классификации болезней (МКБ) и обоснуйте его
2. Какое лабораторное обследование необходимо пациенту с учетом стандартов медицинской помощи.
3. Какие инструментальные исследования необходимы пациенту с учетом стандартов медицинской помощи.
4. На консультацию к какому врачу-специалисту необходимо направить пациента с учетом стандартов медицинской помощи
5. Разработайте план лечения заболевания с учетом стандартов медицинской помощи

Эталон ответа

1. Основной: хронический гломерулонефрит, гипертоническая форма, активная фаза. Артериальная гипертония 2 степени, очень высокий риск. Осложнения: ХБП – С5 стадия. Анемия (нефрогенная), средней степени тяжести.

Хронический гломерулонефрит – протеинурия, эритроцитурия в анамнезе, гипостенурия, нефросклероз почек. Гипертоническая форма – в клинической картине ведущий синдром артериальной гипертензии (повышение АД, акцент II тона над аортой). ХПН: гиперкалиемия, диспепсический синдром, кожный зуд, уровень креатинина - 0,59 ммоль/л. ХБП – 5 стадия, по СКФ = 13,79 мл/мин.

Анемия средней степени тяжести гемоглобин – 85 г/л.

2. железистый комплекс для уточнения генеза анемии; группа крови и Rh + фактор для гемотрансфузии эритроцитарной массы при наличии показаний

3. Пациенту рекомендовано:

УЗДГ сосудов почек для исключения вазоренальной гипертензии;

ЭХО-КГ для оценки толщины стенок миокарда, диастолической и систолической функции;

ФГДС для исключения эрозивного поражения слизистой и кровотечения на фоне ХПН;

биопсия почек для подтверждения диагноза.

4. консультация окулиста и осмотр глазного дна для исключения офтальмопатии;

5. Ограничение соли, белков животного происхождения (0,6 г/кг/сут.).

Кетостерил 12 таб/сутки: (1 таб. на 5 кг веса в сутки) с целью коррекции гипоальбуминемии.

Нефропротекция – ингибиторы АПФ (лизиноприл) либо БРА (при непереносимости иАПФ; Лозартан).

Гипотензивные препараты (блокаторы кальциевых каналов, β -блокаторы), возможно диуретики.

Эритропоэтин п/к до 6000 МЕ в неделю (до достижения нормальных значений Hb и Ht) с целью коррекции анемии.

При дефиците железа: Венофер в/в либо Сорбифер внутрь. Прокинетики, антациды, ИПП с целью купирования диспептического синдрома. Симптоматическая терапия.

Ситуационная задача 2.

Больная А. 18 лет, студентка, обратилась к врачу приёмного отделения с жалобами на общее недомогание, слабость, боли в поясничной области с двух сторон, сильную постоянную головную боль, красноватый цвет мочи. Мочеиспускание безболезненное. Считает себя больной около 3 недель: после сильного переохлаждения повысилась температура тела до 38,0°C, появились боли в горле при глотании. Обратилась в поликлинику по месту жительства, где была диагностирована лакунарная ангина и назначена антибактериальная терапия. На седьмой день симптомы ангины были купированы, но сохранялась общая слабость. 5 дней назад на фоне повышенной утомляемости появились ноющие боли в поясничной области, головная боль, повышение температуры тела до 37,5°C. 2 дня назад уменьшилось количество мочи, которая приобрела красноватый цвет.

При осмотре: состояние средней степени тяжести, температура тела 37°C. Рост - 158 см, вес - 72 кг. Кожные покровы и видимые слизистые бледные, чистые, обычной влажности. Лицо одутловатое, на верхних и нижних конечностях плотные отёки, кожа над ними тёплая, бледная. Периферические лимфоузлы не увеличены. Грудная клетка нормостеничная, симметричная, равномерно участвует в дыхании. ЧД - 22 в минуту. Перкуторно над лёгкими ясный лёгочный звук. Дыхание везикулярное, хрипов нет. Пульс ритмичный, 98 в минуту, АД - 160/100 мм рт. ст. Верхушечный толчок визуально и пальпаторно не определяется. Границы относительной сердечной тупости: правая - по правому краю грудины, верхняя - нижний край III ребра, левая - на 1 см кнутри от среднеключичной линии. Аускультативно: тоны сердца глухие, ритмичные, ЧСС - 78 в минуту. Живот симметричный, мягкий, болезненный в проекции почек. Размеры печени по Курлову - 9×8×7 см. Пальпация правого подреберья безболезненна, край печени не пальпируется. Симптом поколачивания положительный с обеих сторон.

В анализах. Общий анализ крови: гемоглобин - 105 г/л, эритроциты - $3,2 \times 10^{12}$ /л, цветовой показатель - 0,9; тромбоциты - 270×10^9 /л, лейкоциты - $10,7 \times 10^9$ /л, эритроциты - 4%, палочкоядерные нейтрофилы - 9%, сегментоядерные нейтрофилы - 70%, лимфоциты - 11%, моноциты - 6%. СОЭ - 23 мм/ч.

Общий анализ мочи: цвет «мясных помоев», мутная, рН - кислая, удельный вес - 1008; белок - 3,5 г/л, сахар - нет, лейкоциты - 1-2 в поле зрения, эпителий почечный - 12-20 в поле зрения, эритроциты - большое количество, цилиндры: гиалиновые - 10-12, зернистые - 6-8 в поле зрения, соли - нет.

Суточная протеинурия - 7,3 г/л, суточный диурез - 650 мл.

Биохимическое исследование крови: билирубин общий - 12,4 мкмоль/л, прямой - 3,2, непрямой - 9,2 мкмоль/л, креатинин - 0,96 ммоль/л, глюкоза - 4,3 ммоль/л, холестерин - 8,0 ммоль/л, калий - 3,9 ммоль/л, общий белок - 56 г/л, альбумины - 35%, α_1 - 3,5%, α_2 -10,5%, β - 13,6% γ - 27,4%, фибриноген - 4,2 г/л.

ЭКГ: ритм синусовый, ЧСС - 64 удара в минуту. Электрическая ось отклонена влево. Диффузно дистрофические изменения миокарда левого желудочка.

Рентгенография органов грудной клетки: без патологии.

Вопросы:

1. Сформулируйте диагноз с учетом действующей международной статистической классификации болезней (МКБ) и обоснуйте его
2. Какое лабораторное обследование необходимо пациенту с учетом стандартов медицинской помощи.
3. Какие инструментальные исследования необходимы пациенту с учетом стандартов медицинской помощи.
4. Разработайте план лечения заболевания с учетом стандартов медицинской помощи

Эталон ответа

1. Острый постстрептококковый гломерулонефрит, симптоматическая артериальная гипертензия, 2 степени, риск 4. Острая почечная недостаточность.

Возникновение поражения почек вскоре после переохлаждения и ангины (10 дней), отсутствие указаний в анамнезе на наличие других причин. Сочетание АГ, макрогематурии и нефротического синдрома (отеки, суточная протеинурия - 7,3 г/л, гиперхолестеринемия - 8,0 ммоль/л, гипоальбуминемия – 35%).ОПН: признаки олигоурии, азотемии: креатинин - 0,96 ммоль/л.

2. Пациенту рекомендовано:

определение рСКФ по креатинину и отношения альбумина к креатинину;

анализ мочи по Нечипоренко для уточнения клеточного состава осадка мочи,

иммунограмма для уточнения аутоиммунного процесса;

LE-клетки в крови, антинуклеарные антитела АТ к ДНК и Sm - антигену для исключения поражения почек при СКВ;

АТ к антигенам стрептококка для подтверждения этиологии заболевания и определения тактики лечения;

3. УЗИ органов брюшной полости и почек; биопсия почки для подтверждения и определения формы гломерулонефрита.

4. Режим строгий постельный на 2-4 недели до ликвидации отеков и снижения АД. Ограничение жидкости и поваренной соли, ограничение белка.

Этиотропное лечение: антибактериальная терапия - при доказанной связи ОГН со стрептококковой инфекцией и (или) наличия явных очагов хронической инфекции: (цефалоспорины, при аллергии - фторхинолоны).

Устранение отеков: мочегонные – Фуросемид, Диувер.

Гипотензивные препараты (при неэффективности постельного режима, ограничения воды и соли):

Гипотиазид 25 мг в сутки, Лозартан 25 мг 2 раза в сутки, Дилтиазем 40 мг 2 раза в сутки.

Противовоспалительная и иммуносупрессивная терапия: глюкокортикоиды (Преднизолон) 40 мг в сутки; при неэффективности иммунодепрессанты (Циклофосфамид 150 мг в сутки).

Улучшение микроциркуляции и профилактика тромбообразования: Гепарин, Курантил.

Тема №17: «Бронхиальная астма»

Ситуационная задача 1

Больной 25 лет, водитель, обратился к участковому терапевту с жалобами на появление эпизодов удушья с затрудненным выдохом, кашель с трудно отделяемой мокротой практически ежедневно. Приступы удушья возникают 2-3 раза в неделю чаще ночью и проходят спонтанно через час с исчезновением всех симптомов. Незначительная одышка при физической нагрузке. Лекарства не принимал. Считает себя больным около 3 мес. За медицинской помощью обратился впервые. С детства частые бронхиты с обострениями в весенне-осенний периоды. Другие хронические заболевания отрицает. Операций, травм не было. Курит по 1,5 пачки в день 5 лет. У матери бронхиальная астма, у отца гипертоническая болезнь.

Аллергологический анамнез не отягощён. Профессиональных вредностей не имеет. При физикальном осмотре: состояние больного лёгкой степени тяжести. Температура тела 36,7°C. Кожные покровы чистые, влажные. Рост 175 см, вес 81 кг. Периферические л/узлы не увеличены. Щитовидная железа не увеличена. Грудная клетка нормостеническая. При пальпации грудная клетка безболезненна. ЧД – 18 в минуту. При перкуссии – ясный лёгочный звук. Границы относительной тупости сердца: в пределах нормы. При аускультации – дыхание везикулярное, проводится во все отделы, выслушивается небольшое количество сухих, рассеянных, высокодискантных хрипов. Тоны сердца ясные, ритмичные. Пульс 80 уд/мин удовлетворительного наполнения и напряжения. АД – 120/80 мм рт.ст. При пальпации живот мягкий, безболезненный. Размеры печени по Курлову: 10х9х7 см. Дизурических явлений нет.

Вопросы:

1. Сформулируйте диагноз с учетом действующей международной статистической классификации болезней (МКБ).

2. Какое лабораторное обследование необходимо пациенту с учетом стандартов медицинской помощи.

3. Какие инструментальные исследования необходимы пациенту с учетом стандартов медицинской помощи.

4. На консультацию к какому врачу-специалисту необходимо направить пациента с учетом стандартов медицинской помощи

5. Разработайте план лечения заболевания с учетом стандартов медицинской помощи

6. Оцените эффективность проводимой терапии

Эталон ответа

1. Бронхиальная астма, неаллергическая форма, среднетяжёлое течение, впервые выявленная, неконтролируемая. Дыхательная недостаточность 1 степени.

2. -ОАК;

-Общий анализ мокроты;

3.-ЭКГ,

-спирометрия;

-рентгенография органов грудной клетки в двух проекциях;

4.консультация врача-пульмонолога.

5. План лечения: отказ от курения;

с целью купирования приступа ингаляционно применять β_2 -адреномиметики короткого действия (Сальбутамол). Для постоянного приёма - комбинация низких доз ингаляционных ГКС (Флутиказон 100-250 мкг/сут, Будесонид 200-400 мкг/сут или Беклометазон дипропионат 200-500 мкг/сут) с длительно действующими β_2 -агонистами (Салметерол 100 мкг/сут или Формотерол 9-18 мкг/сут)- форадил комби 12/200 мкг, симбикорт 4,5/160 мкг. Обучение навыкам самоведения бронхиальной астмы.

6. Неудовлетворительный ответ на лечение (ОФВ1<50% от должного после применения бронходилататоров). Симптомы обострения астмы нарастают, отсутствует положительная динамика в течение 3 часов с момента начала неотложных лечебных мероприятий.

Не наблюдается улучшения в течение 4-6 часов после начала лечения системными глюкокортикостероидами.

Ситуационная задача 2

Женщина 34 лет страдающая бронхиальной астмой, пришла на очередной диспансерный осмотр к участковому терапевту. В течение последних 4 месяцев состояние больной стабильное, получает базисную терапию: низкие дозы ингаляционных ГКС и длительно действующий β_2 -агонист (флутиказона пропионат 100 мкг + сальметерол 50 мкг (в виде комбинированного ингалятора) 2 раза в день), по потребности сальбутамол 1 раз в 2-3 недели. Жалоб не предъявляет, приступы астмы редкие (1 раз в 2-3 недели), ночных приступов нет, ограничения физической активности не отмечает. При осмотре: состояние удовлетворительное, телосложение нормостеническое. ИМТ – 22 кг/м². Кожные покровы чистые, обычной окраски. В лёгких – дыхание везикулярное, хрипов нет. ЧДД – 16 в минуту. Тоны сердца ясные, ритмичные. ЧСС – 72 в минуту, АД – 120/80 мм рт. ст. Живот мягкий, безболезненный. Печень и селезёнка не увеличены. Дизурии нет. Симптом поколачивания по поясничной области отрицательный. Периферических отёков нет. Общий анализ крови – без патологии. При спирометрии – ОФВ1=85%.

Вопросы:

1. Сформулируйте диагноз с учетом действующей международной статистической классификации болезней (МКБ) и обоснуйте его..

2. Разработайте план лечения заболевания с учетом стандартов медицинской помощи

Эталон ответа

1. Бронхиальная астма, смешанная форма, среднетяжёлое течение, контролируемая.

Диагноз «бронхиальная астма» у больной установлен по анамнезу (она состоит на диспансерном учёте по этому заболеванию, принимает контролирующую терапию). Степень тяжести установлена на основании того, что у пациентки астма контролируется на фоне терапии в объёме 3-й ступени (низкие дозы ингаляционных глюкокортикоидов в комбинации с длительно действующими β_2 -агонистами). Можно отметить, что в последних международных рекомендациях определение степени тяжести на фоне терапии не рассматривается. Уровень контроля определён на основании следующих критериев: симптомы астмы возникают менее 2 раз в неделю, ночных симптомов нет, использование препаратов для неотложной помощи (Сальбутамол) менее 2 раз в неделю, активность не нарушена.

2. Больной рекомендовано уменьшить объём контролирующей терапии, перейти на 2-ю ступень в связи с тем, что контроль над астмой сохраняется в течение более 3 месяцев.

Предпочтительным является уменьшение кратности приема Флутиказона и Сальметерола до 1 раза в сутки, полная отмена длительно действующих β_2 -агонистов сопряжена с более высоким

риском декомпенсации бронхиальной астмы. Контрольный осмотр после изменения терапии через 1 месяц.

Тема №18: «Ступенчатая терапия бронхиальной астмы»

Ситуационная задача 1

Женщина 32 лет обратилась к врачу-терапевту участковому с жалобами на учатившиеся в течение последнего месяца приступы удушья, они сопровождаются слышимыми на расстоянии хрипами, кашлем с выделением небольшого количества вязкой мокроты, после чего наступает облегчение. Подобные состояния беспокоят около 2 лет, не обследовалась. В анамнезе аллергический ринит. Ухудшение состояния связывает с переходом на новую работу в библиотеку. В течение последнего месяца симптомы возникают ежедневно, ночью 3 раза в неделю, нарушают активность и сон. Объективно: общее состояние удовлетворительное. Нормостенической конституции. Кожные покровы бледно-розового цвета, высыпаний нет. Периферические отёки отсутствуют. Над лёгкими дыхание жёсткое, выслушиваются рассеянные сухие свистящие хрипы. ЧДД - 18 в минуту. Тоны сердца ясные, ритм правильный, ЧСС - 72 удара в минуту. АД - 120/80 мм рт. ст. Живот при пальпации мягкий, безболезненный. Общий анализ крови: эритроциты - $4,2 \times 10^{12}/л$, гемоглобин - 123 г/л, лейкоциты - $4,8 \times 10^9/л$, эозинофилы - 16%, сегментоядерные нейтрофилы - 66%, лимфоциты - 18%, моноциты - 2%, СОЭ - 10 мм/ч. Анализ мокроты общий: слизистая, лейкоциты - 5-7, плоский эпителий - 7-10 в поле зрения, детрит в небольшом количестве, спирали Куршманна. Рентгенограмма легких. Инфильтративных теней в лёгких не определяется. Диафрагма, тень сердца, синусы без особенностей. Спиротест. Исходные данные: ЖЕЛ - 82%, ОФВ1 - 62%, ФЖЕЛ - 75%. Через 15 минут после ингаляции 800 мкг Сальбутамола: ОФВ1 - 78%.

Вопросы:

1. Сформулируйте диагноз с учетом действующей международной статистической классификации болезней (МКБ) и обоснуйте его..
2. Какое лабораторное обследование необходимо пациенту с учетом стандартов медицинской помощи.
3. Какие инструментальные исследования необходимы пациенту с учетом стандартов медицинской помощи.
4. Назначение лекарственных препаратов с учетом стандартов медицинской помощи.

Эталон ответа

1. Бронхиальная астма, смешанная, персистирующая, средней степени тяжести, неконтролируемая.

Степень тяжести бронхиальной астмы (персистирующая, средней тяжести) выставляется на основании количества дневных приступов (в данном случае ежедневно), ночных симптомов (3 раза в неделю).

2. Определение специфических IgE для оценки аллергологического статуса,

3.- Спирометрия с использованием ингаляционного бронхолитика быстрого действия.

Критерием обратимости бронхиальной обструкции служит прирост ОФВ1 $\geq 15\%$. У данной пациентки обструкция является обратимой.

- рентгенография лёгких.

4. Медикаментозное лечение начинаем с 3 ступени.

Для быстрого снятия симптомов используются бронходилататоры ингаляционные короткого действия: Сальбутамол, Фенотерол или комбинированный препарат Беродуал (Фенотерол + Ипратропия бромид).

Для контроля бронхиальной астмы - низкие дозы ингаляционных глюкокортикостероидов + В2 агонист длительного действия.

Ситуационная задача 2

Больной Б. 35 лет доставлен в клинику машиной скорой помощи с жалобами на чувство стеснения в груди, затруднённое дыхание, особенно выдох, мучительный кашель. Болен 10 лет бронхиальной астмой. До этого - несколько лет наблюдался с диагнозом «хронический бронхит». 5 лет принимал Преднизолон 2 таблетки в сутки и ингаляции Беротека при удушье. Обострения бронхиальной астмы 3-4 раза в год, часто требующие госпитализации в стационар. Настоящее ухудшение состояния связывает с отменой неделю назад Преднизолона. Аллергоанамнез - спокойный. Приступам удушья предшествует короткий эпизод мучительного кашля, в конце приступа он усиливается, и начинает выделяться в небольшом количестве тягучая слизистая мокрота.

Объективно: состояние тяжёлое, при осмотре кожные покровы больного бледные, с синюшным оттенком. Больной сидит в положении «ортопноэ». Больной повышенного питания (прибавил в весе за 3 года 15 кг). «Кушингоидное лицо», стрии на бёдрах и животе. Разговаривает отдельными словами, возбуждён. Грудная клетка находится в положении глубокого вдоха. Мышцы брюшного пресса участвуют в акте дыхания. Дыхание резко ослаблено, небольшое количество сухих свистящих хрипов, 32 дыхательных движения в минуту. Перкуторно над лёгкими коробочный звук по всем лёгочным полям, особенно в нижних отделах. Тоны сердца ритмичные, приглушены.

Пульс - 120 ударов в минуту, ритмичный. АД - 140/90 мм рт. ст., SpO₂ - 85%. В течение суток получил более 15 ингаляций Беротека. Врачом скорой помощи уже внутривенно введено 10,0 мл 2,4% раствора Эуфиллина, 60 мг Преднизолона.

Вопросы:

1. Сформулируйте диагноз с учетом действующей международной статистической классификации болезней (МКБ) и обоснуйте его.
2. Обоснуйте наличие астматического статуса, требующего оказания медицинской помощи в неотложной форме
3. Окажите медицинскую помощь в неотложной форме пациенту с астматическим статусом.
4. Какое лабораторное обследование необходимо пациенту с учетом стандартов медицинской помощи.
5. Какие инструментальные исследования необходимы пациенту с учетом стандартов медицинской помощи.
6. Оцените эффективность проводимой терапии.

Эталон ответа

1. Бронхиальная астма, эндогенная форма, тяжёлое персистирующее течение, обострение. Хронический бронхит. Пневмосклероз. Осл. Астматический статус I ст. ОДН II ст. Экзогенный гиперкортицизм.

Диагноз «бронхиальная астма, эндогенная форма, тяжёлое персистирующее течение» выставляется на основании жалоб на частые приступы удушья, частый кашель, чувство стеснения в груди; данных анамнеза (предшествующий хронический бронхит, эффект от лечения ГКС и бронхолитиками, частые обострения БА, требующие госпитализации в стационар). При этом отсутствие алергоанамнеза.

2. У больного развилось тяжёлое осложнение БА – астматический статус I ст. (затянувшийся приступ БА, ортопноэ, тахипноэ, тахикардия, снижение сатурации крови кислородом, ослабленное дыхание в лёгких). SpO₂ - 85% указывает на ОДН II ст. Наличие ожирения, «кушингоидного лица», стрий на теле на фоне длительного приёма Преднизолона рeг ос свидетельствует об экзогенном гиперкортицизме. Ухудшение состояния больного связано скорее всего с полной отменой Преднизолона и отсутствием базисной терапии.

3. Ингаляции кислорода – 4 л/мин. Ингаляции Беродуала через небулайзер (лучше на O₂) 3 раза за 1 час, после - 1 раз в час до стабилизации состояния. Кортикостероиды внутривенно (Преднизолон 60-120 мг или Гидрокортизон 200 мг). Суточная доза ГКС в\в в пересчёте на Преднизолон (Метипред) до 600-700 мг. Препараты 2 линии – Эуфиллин в\в капельно, адреналин п\к, в\в, Сульфат магния в\в.

4. Общий анализ крови, мочи.

Глюкоза крови, СРБ.

Общий анализ мокроты,
микробиологическое исследование мокроты.

5. Пульсоксиметрия для уточнения тяжести дыхательной недостаточности (проводится ежедневно).

Спирография.

Пикфлоуметрия.

Рентгенография ОГК.

ЭКГ

6. За последние годы больной получал неправильную терапию: системные ГКС больным БА в качестве базисной терапии назначаться не должны. Больной вообще не получал препарата из основной группы базисной терапии – ингаляционные ГКС, а также пролонгированного бронхолитика. Наличие признаков экзогенного гиперкортицизма и объясняется длительным приёмом Преднизолона.

Больному необходимо назначить ингаляционные ГКС + бронхолитики длительного действия (β_2 -агонисты), лучше фиксированные препараты (Симбикорт 160/4,5 по 2 вдоха 3 раза в день или Серетид 25/500 по 2 вдоха 2 раза в день). Учитывая тяжесть БА и наличие хронического бронхита к лечению добавить М-холинолитик длительного действия Тиотропия бромид (Спирива) 1 капсула (18 мкг) в сутки. При сохраняющейся одышке возможно добавить теофиллины (Теопек или Теотард). На фоне базисной терапии необходимо постепенное снижение дозы Преднизолона, по возможности до отмены или до минимальной дозы, при которой нет ухудшения состояния. Возможен пересмотр базисной терапии с учётом принципа ступенчатой терапии и состояния больного.

Тема №19: «ХОБЛ»

Ситуационная задача 1

Пациент 57 лет жалуется на кашель с выделением небольшого количества слизистой мокроты, одышку при незначительной физической нагрузке (подъём на 1 этаж, ходьба в умеренном темпе), сердцебиение, слабость, утомляемость. Выраженность симптомов по «Оценочному тесту по ХОБЛ» (САТ) 28 баллов. Курит по 1 пачке сигарет в день в течение 37 лет, индекс курильщика=37. Кашель в течение многих лет с мокротой по утрам. Часто отмечал субфебрильную температуру. 3 года назад появилась постепенно усиливающая одышка, отеки на голенях. При усилении одышки применяет беродуал. В последние годы участились обострения в связи с простудой до 2-3 раз в год. В прошлом году один раз был госпитализирован в стационар с обострением.

Объективно: гиперстенического телосложения, повышенного питания. ИМТ – 29 кг/м². Выраженный диффузный цианоз. Грудная клетка обычной конфигурации. При перкуссии лёгочный звук, в нижних отделах с коробочным оттенком. Дыхание жёсткое, с удлиненным выдохом, рассеянные сухие свистящие хрипы. ЧД – 24 в минуту. Границы сердца расширены вправо, акцент 2 тона над легочной артерией. ЧСС – 86 ударов в минуту. АД 130/80 мм рт.ст. Шейные вены в положении лёжа набухают. Печень на 2 см ниже края реберной дуги. На ногах отеки. Общий анализ крови: эритроциты – $4,8 \cdot 10^9$ /л, Hb – 168 г/л, лейкоциты – $6,1 \cdot 10^9$ /л (лейкоцитарная формула – без особенностей), СОЭ – 15 мм/ч. Спирометрия: ОФВ1=30,0% от должного, ОФВ1/ФЖЕЛ=0,6. Пульсоксиметрия: SaO₂=87%. ЭКГ – признаки гипертрофии правого желудочка и правого предсердия. Рентгенография органов грудной клетки: лёгочный рисунок усилен, деформирован. Корни деформированы, уплотнены.

Вопросы:

1. Сформулируйте диагноз с учетом действующей международной статистической классификации болезней (МКБ) и обоснуйте его.
2. Назначение лекарственных препаратов с учетом стандартов медицинской помощи.

Эталон ответа

1.ХОБЛ, бронхитический тип, крайне тяжёлая бронхиальная обструкция (GOLD 4), с выраженными симптомами (САТ – 28), высокий риск обострений, (группа D). Хроническое лёгочное сердце. ДН 3 ст. ХСН IIБ, ФК III (NYHA).

Диагноз «ХОБЛ» установлен на основании жалоб на кашель с выделением мокроты и одышку, наличии в анамнезе фактора риска (курение), наличии признаков бронхиальной обструкции (сухие свистящие хрипы, снижение ОФВ1/ФЖЕЛ <0.7 и снижение ОФВ1), рентгенологических данных. Степень тяжести бронхиальной обструкции установлена на основании данных спирометрии (ОФВ1=30% от должных значений), риск обострений установлен данных спирометрии (ОФВ1=30% от должных значений) и анамнеза предшествующих обострений (1 госпитализация по поводу обострения в прошлом году). Совокупность этих признаков соответствует клинической группе D (выраженные симптомы, высокий риск).

Бронхитический тип установлен на основании жалоб и данных рентгенографии органов грудной клетки, характерных для хронического бронхита.

Диагноз «лёгочное сердце» поставлен на основании данных ЭКГ и клинических признаков правожелудочковой недостаточности (увеличение печени, отеки нижних конечностей, набухание шейных вен), стадия сердечной недостаточности – на основании симптомов (отёки на ногах, увеличение печени, набухание шейных вен), ЭКГ.

Степень дыхательной недостаточности определена на основании выраженности одышки (при незначительной физической нагрузке) и данных пульсоксиметрии.

2. Поскольку пациент относится к группе D, ему предпочтительно показан один из вариантов лечения:

1) комбинированная терапия ингаляционными глюкокортикоидами и длительно действующими бета-агонистами (например, Флутиказон 500 мкг + Сальметерол 50 мкг или Будесонид 320 мкг + Формотерол 9 мкг – по 2 ингаляции в сутки);

2) длительно-действующие антихолинергические препараты (например, Тиотропия бромид 18 мкг 1 ингаляция в сутки), либо

3) их комбинация. Альтернативной терапией является комбинация ингаляционного глюкокортикоида + длительно-действующего бета-агониста с ингибитором фосфодиэстеразы-4 (Рофлумиласт таблетки 0,5 мг 1 раз в день), либо комбинация длительно-действующего антихолинергического препарата с ингибитором фосфодиэстеразы-4, либо комбинация длительно-действующего антихолинергического препарата с длительно-действующим бета-агонистом.

Возможно назначение короткодействующих бронхолитиков бета-агонистов (например, Формотерол) или антихолинергических средств (например, Ипратропия бромид) по требованию.

Для лечения ХСН следует назначить ингибитор АПФ (например, Лизиноприл 5 мг/сут) или блокатор рецепторов ангиотензина (например, Кандесартан 8 мг/сут), бета-блокатор (один из возможных препаратов – Метопролол сукцинат, Бисопролол, Карведилол или Небиволол в очень низких дозах, например, Бисопролол 1,25 мг/сут) и диуретики (Торасемид 2,5-5 мг/сут).

Ситуационная задача 2

К участковому терапевту обратился больной 52 лет с жалобами на систематический кашель с отделением скудного количества слизистой мокроты, преимущественно в утренние часы, одышку с затруднением выдоха, возникающую при обычной физической нагрузке, снижение массы тела. Курит с 20 лет (30 сигарет в день), работает наборщиком в типографии. В течение предшествующих 5 лет беспокоит хронический кашель, в последние 2 года присоединились прогрессирующая одышка при ходьбе, которая значительно ограничивает физическую работоспособность и снижение массы тела. Два месяца назад перенёс простудное заболевание, на фоне которого отметил значительное усиление кашля и одышки, амбулаторно принимал азитромицин. Самочувствие улучшилось, но сохраняется выраженная одышка, в связи с чем обратился в поликлинику. В течение последнего года подобных эпизодов простудных заболеваний с усилением кашля и одышки, кроме указанного, не отмечалось.

Перенесённые заболевания: правосторонняя пневмония в 40-летнем возрасте, аппендэктомия в детском возрасте. Аллергоанамнез не отягощён. Общее состояние удовлетворительное. Пониженного питания, рост 178 см, вес 56 кг. Кожные покровы обычной окраски, отёков нет. Грудная клетка бочкообразной формы, при перкуссии лёгких – коробочный звук, при аускультации – диффузно ослабленное везикулярное дыхание, частота дыханий – 18 в минуту, SpO₂ 96%. Тоны сердца ритмичные, пульс 88 в минуту, акцент II тона над лёгочной артерией. АД 130/80 мм рт.ст. Живот мягкий, безболезненный. Печень выступает из-под края рёберной дуги на 4 см.

Вопросы:

1. Сформулируйте диагноз с учетом действующей международной статистической классификации болезней (МКБ) и обоснуйте его.

2. Какие инструментальные исследования необходимы пациенту с учетом стандартов медицинской помощи.

3. Разработайте план лечения заболевания с учетом стандартов медицинской помощи

Эталон ответа

1. Хроническая обструктивная болезнь лёгких, преимущественно эмфизематозный фенотип, низкий риск обострений (для установления степени тяжести ограничения скорости воздушного потока и выраженности симптомов ХОБЛ необходимо дополнительное обследование).

Диагноз поставлен на основании:

- жалоб пациента на хронический кашель со скудной слизистой мокротой и прогрессирующую одышку экспираторного характера;

- наличия факторов риска развития ХОБЛ: длительного стажа табакокурения (индекс пачка/лет=48) и профессиональных факторов;

- признаков эмфиземы при осмотре: бочкообразная форма грудной клетки, коробочный звук при перкуссии лёгких, диффузное ослабление везикулярного дыхания;
- прогрессирующего снижения массы тела как системного проявления ХОБЛ.

2.

- спирометрия для выявления ограничения скорости воздушного потока и степени её тяжести;
- рентгенография органов грудной клетки для исключения альтернативного диагноза и серьезных сопутствующих заболеваний, выявления гиперинфляции;
- ЭКГ для исключения альтернативного диагноза, выявления признаков гипертрофии правого желудочка

3. -Отказ от курения для снижения темпов прогрессирования ХОБЛ.

-После проведения интегральной оценки симптомов, показателей спирометрии и риска обострений и установления группы, к которой относится пациент, назначить лекарственную терапию для предупреждения и контролирования симптомов, уменьшения частоты и тяжести обострений, улучшения состояния здоровья и переносимости физической нагрузки. Предпочтительным является назначение бронходилататоров длительного действия (учитывая степень выраженности одышки) – М-холинолитиков или бета2-агонистов.

-Ежегодная вакцинация от гриппа и пневмококковой инфекции для снижения риска обострений ХОБЛ.

-Включение в программу лёгочной реабилитации (физические тренировки, нутритивная поддержка) для уменьшения симптомов, улучшения качества жизни и повышения физического и эмоционального участия в повседневной жизни.

Тема №20: «Пневмония»

Ситуационная задача 1

Больной С. 50 лет обратился к терапевту поликлиники с жалобами на повышение температуры до 38°C, слабость, озноб, кашель со светлой мокротой. Анамнез: заболел остро, 3 дня назад повысилась температура до 38°C, отмечал общее недомогание, слабость, озноб. Лекарств не принимал. Вчера присоединился кашель со скудной светлой мокротой.

При осмотре: состояние больного средней тяжести. Температура тела 37,7°C. Кожные покровы обычной окраски, без высыпаний. Периферических отёков нет. Лимфоузлы не увеличены. Дыхание в лёгких везикулярное, ослаблено в нижней половине правого лёгкого, там же выслушивается крепитация, при перкуссии – притупление перкуторного звука. ЧД – 20 в мин. Границы сердца не изменены. Тоны сердца ритмичные, ясные. ЧСС=100 ударов в минуту. АД=110/70 мм рт. ст. Живот мягкий, безболезненный при пальпации. Печень, селезёнка не увеличены. Симптом поколачивания отрицательный с обеих сторон. Дизурии нет. Стул регулярный, оформленный.

Вопросы:

1. Сформулируйте диагноз с учетом действующей международной статистической классификации болезней (МКБ) и обоснуйте его.
2. Какое лабораторное обследование необходимо пациенту с учетом стандартов медицинской помощи.
3. Какие инструментальные исследования необходимы пациенту с учетом стандартов медицинской помощи.
4. Назначение лекарственных препаратов с учетом стандартов медицинской помощи.

Эталон ответа

1. Диагноз: нетяжёлая внебольничная правосторонняя нижнедолевая пневмония.

Диагноз «правосторонней пневмонии» поставлен на основании: жалоб (на повышение температуры до 38°C, слабость, озноб, кашель со светлой мокротой); анамнеза (острое начало заболевания); данных объективного исследования (дыхание ослаблено в нижней половине правого лёгкого, там же выслушивается крепитация, при перкуссии - притупление перкуторного звука).

Нетяжёлая пневмония установлена ввиду отсутствия критериев тяжести.

Внебольничная пневмония установлена на основании начала заболевания амбулаторно, за 3 дня поступления в стационар.

2.-ОАК (оценка воспалительной реакции);

-общий анализ мокроты (оценка выраженности местного воспалительного ответа, дифференциальная диагностика с аллергическими заболеваниями лёгких);

-бактериологическое исследование мокроты (для выделения возбудителя пневмонии);
3.рентгенография лёгких в прямой и правой боковой проекции (для подтверждения наличия инфильтративных изменений в правом лёгком).

4. Постельный режим, обильное питье. Антибиотики широкого спектра действия пенициллинового ряда (например, Амоксициллин 500 мг 3 раза в день внутрь). Муколитик (например, Амброксола гидрохлорид по 30 мг 3 раза в день внутрь). Жаропонижающие при температуре тела $> 38^{\circ}\text{C}$ (например, Парацетамол 500 мг внутрь не чаще 1 раза в 6 часов).

Ситуационная задача 2

Пациент А. 45 лет, инженер. Жалобы на озноб, повышение температуры тела до 39°C , одышку инспираторного характера при обычной физической нагрузке, сухой кашель, боль при глубоком дыхании и кашле справа в подлопаточной области, общую слабость, утомляемость, потливость в ночное время. Заболел остро три дня назад после переохлаждения, когда появились вышеуказанные жалобы. Принимал жаропонижающие препараты с незначительным эффектом. Обратился к врачу-терапевту участковому в поликлинику. В связи с тяжестью состояния и подозрением на пневмонию направлен в приёмный покой стационара по месту жительства. В анамнезе: работает 15 лет инженером на машиностроительном заводе. Не курит. Ранее у врача не наблюдался.

Объективно: общее состояние тяжёлое. Кожные покровы повышенной влажности. Цианоз губ. Рост - 175 см, вес - 72 кг. Окружность талии - 100. Периферических отёков нет. Периферические лимфатические узлы не увеличены. Температура 39°C . Грудная клетка нормостеническая. При глубоком дыхании некоторое отставание в дыхании правой половины грудной клетки. ЧДД - 24 в минуту. Справа по лопаточной линии отмечается притупление перкуторного звука. При аускультации справа ниже угла лопатки выслушивается ослабленное везикулярное дыхание, звонкие мелкопузырчатые хрипы. Ритм сердца правильный, соотношение тонов в норме, шумов нет. ЧСС - 110 ударов в минуту. АД - 100/60 мм рт. ст. При поверхностной пальпации живот мягкий, безболезненный. Печень по Курлову - $9 \times 8 \times 7$ см, при пальпации нижний край гладкий, безболезненный. Стул оформленный, без примесей. Мочевыделение свободное, безболезненное.

Общий анализ крови: эритроциты - $4,08 \times 10^{12}/\text{л}$, гемоглобин - 120 г/л, лейкоциты - $13,2 \times 10^9/\text{л}$, юные - 2%, палочки - 12%, сегменты - 56%, лимфоциты - 27%, моноциты - 3%, СОЭ - 38 мм/ч. На обзорной рентгенографии грудной клетки в прямой и боковой проекциях: справа в нижней и средней доле затемнение в виде инфильтрата.

Вопросы:

1. Сформулируйте диагноз с учетом действующей международной статистической классификации болезней (МКБ) и обоснуйте его.
2. Какое лабораторное обследование необходимо пациенту с учетом стандартов медицинской помощи.
3. Какие инструментальные исследования необходимы пациенту с учетом стандартов медицинской помощи.
4. Назначение лекарственных препаратов с учетом стандартов медицинской помощи.
5. Оцените эффективность проводимой терапии.

Эталон ответа

1.

Заболевание возникло остро, среди полного здоровья внезапно появился озноб, отмечается повышение температуры тела 39°C , боли в грудной клетке при кашле, головная боль, сухой кашель, общая слабость. Отмечается одышка с ЧДД - 24 в 1 минуту, укорочение перкуторного звука, ослабление везикулярного дыхания справа в нижней доли, лейкоцитоз - более $13,2 \times 10^9/\text{л}$, палочкоядерный сдвиг влево до юных форм, рентгенологические признаки - инфильтрация лёгочной ткани.

2. -общий анализ крови с определением уровня эритроцитов, гематокрита, лейкоцитов, тромбоцитов, лейкоцитарной формулы: на 2-3 день и после окончания антибактериальной терапии;

-биохимический анализ крови (АЛТ, АСТ, билирубин, альбумин, глюкоза, электролиты, фибриноген, СРБ).

-общий анализ мокроты и бактериологическое исследование мокроты для определения возбудителя пневмонии и определения чувствительности последнего к антибактериальным препаратам;

Внеб

-мокрота на кислотоустойчивые микроорганизмы.

3. - пульсоксиметрия при поступлении и в динамике;

-исследование газов артериальной крови: ежедневно до нормализации показателей;

-рентгенография органов грудной клетки: в динамике (при отсутствии эффективности стартовой антибактериальной пневмонии через 48-72 часа, через 3-4 недели

- оценка динамики разрешения пневмонии);

-электрокардиография в стандартных отведениях;

4. При тяжелой внебольничной пневмонии (ВП) назначение антибиотиков должно быть неотложным. Пациент без факторов риска инфицирования *P. aeruginosa* и аспирации. Препаратами выбора являются внутривенное введение препаратов (Цефтриаксон, Цефотаксим, Цефепим, Цефтазолин, Эртапенем или ингибиторзащищенные пенициллины (Амоксициллин/Клавуланат 1,2 г внутривенно капельно 3 раза в сутки)) в комбинации с внутривенными макролидами (Кларитромицин, Азитромицин), Азитромицин - 500 мг внутривенно капельно 1 раз в сутки 3 дня, через 3 дня при нормализации температуры переход на пероральный приём препарата этого же класса: Амоксициллин/Клавуланат 1 г 2 раза в сутки. - Амброгексал 0,3 г 3 раза в день перорально.

5. Антибактериальная терапия неэффективна. Требуется смена антибактериальной терапии на респираторные фторхинолоны. Из фторхинолонов предпочтение Левофлоксацину 500 мг 2 раза в день в/в капельно, Моксифлоксацину 400 мг в/в капельно.

Первоначальная оценка эффективности стартового режима антибактериальной терапии должна проводиться через 48-72 часа после начала лечения. Критерии адекватности антибактериальной терапии: температура тела ниже 37,5°C; отсутствие интоксикации; отсутствие дыхательной недостаточности (ЧДД - менее 20 в минуту); отсутствие гнойной мокроты; количество лейкоцитов в крови - менее 10×10^9 /л, нейтрофилов - менее 80%, юных форм - менее 6%; отсутствие отрицательной динамики на рентгенограмме В случае неэффективности антибактериальной терапии провести обследование пациента для уточнения диагноза, выявления осложнений внебольничной пневмонии, оценить результаты микробиологических исследований.

Тема №21: «Тромбоз легочной артерии (ТЭЛА)»

Ситуационная задача 1

Больная 60 лет поступила в клинику с жалобами на одышку, боли в левой половине грудной клетки при кашле и дыхании, кровохарканье, повышение температуры до 38°C, слабость. Заболела остро 2 дня назад, когда внезапно возник приступ удушья, сопровождающийся болями в левой половине грудной клетки, сердцебиением; была кратковременная потеря сознания. Врачом неотложной помощи была предложена госпитализация, от которой больная отказалась. Сегодня приступ одышки повторился, появилось кровохарканье, госпитализирована. Состояние больной тяжёлое, кожные покровы бледно-цианотичные. Наблюдаются отёки нижних конечностей, больше левой, варикозное расширение вен, гиперемия кожи левой голени с цианотичным оттенком.

Частота дыханий - 26 в минуту. Пульс - 110 ударов в минуту, ритмичный, малого наполнения. АД - 90/60 мм рт. ст., I тон на верхушке сердца ослаблен, акцент II тона над лёгочной артерией. При перкуссии лёгких определяется притупление лёгочного звука в левой подлопаточной области, здесь же выслушивается шум трения плевры. На ЭКГ зарегистрировано увеличение зубцов Q в III отведении и S в I отведении, подъем сегмента ST и отрицательный зубец T в III отведении, блокада правой ножки пучка Гиса.

Вопросы:

1. Сформулируйте диагноз с учетом действующей международной статистической классификации болезней (МКБ)
2. Обоснуйте поставленный Вами диагноз, основываясь на жалобах, данных анамнеза.
3. Обоснуйте поставленный Вами диагноз, основываясь на данных физикального обследования
4. Данные инструментального обследования, подтверждающие диагноз
5. Есть ли показания для направления пациента для оказания специализированной медицинской помощи в стационарных условиях с учетом стандартов медицинской помощи?
3. Разработайте план лечения заболевания с учетом стандартов медицинской помощи

Эталон ответа

1. Тромбоз вен левой голени. Тромбоз легочной артерии.

2. жалоб на одышку, боли в левой половине грудной клетки при кашле и дыхании, кровохарканье, повышение температуры до 38°C, слабость; данных анамнеза: заболела остро 2 дня назад, когда внезапно возник приступ удушья, сопровождающийся болями в левой половине грудной клетки, сердцебиением, была кратковременная потеря сознания;

3. состояние больной тяжелое, кожные покровы бледно-цианотичные, отёки нижних конечностей, больше левой, варикозное расширение вен, гиперемия кожи левой голени с цианотичным оттенком, частота дыханий - 26 в минуту, пульс - 110 ударов в минуту, ритмичный малого наполнения, АД - 90/60 мм рт. ст., I тон на верхушке сердца ослаблен, акцент II тона над лёгочной артерией;

4. на ЭКГ зарегистрировано увеличение зубцов Q в III отведении и S в I отведении, подъём сегмента ST и отрицательный зубец T в III отведении, блокада правой ножки пучка Гиса.

5. - развитие острой массивной ТЭЛА;

При наличии противопоказаний к тромболитической терапии показано хирургическое лечение:

- постановка кавафильтра;
- клипирование нижней полой вены;
- эмболэктомия;
- эндоваскулярная катетерная тромбэктомия.

4. - При потере сознания, остановке кровообращения и/или дыхания проводят сердечно-лёгочную реанимацию.

- Коррекция гипоксии - оксигенотерапия.
- Купирование болевого синдрома.
- Тромболитическая и антикоагулянтная терапия.

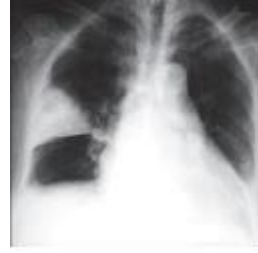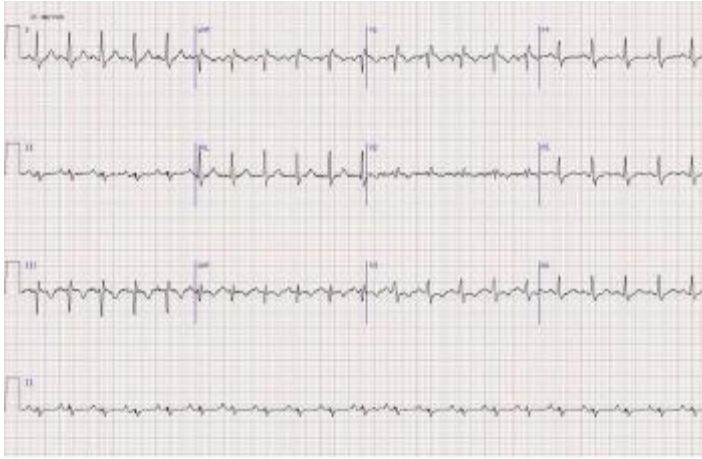Ситуационная задача 2

Больная Т. 35 лет, офис-менеджер, доставлена бригадой скорой медицинской помощи в приёмное отделение городской больницы в связи с внезапно начавшимся приступом одышки смешанного характера, сердцебиением, колющей болью в прекардиальной области, головокружением и общей слабостью. В анамнезе отмечено, что за 5 суток до приступа одышки у больной появились мягкий отёк правой нижней конечности от стопы до паховой складки, незначительный цианоз и умеренная болезненность конечности. В последующем указанные симптомы сохранялись, пыталась лечиться самостоятельно, используя различные мази с антибиотиками и спиртовые компрессы. Настоящий приступ одышки возник впервые в конце продолжительного рабочего дня на фоне полного благополучия. Из анамнеза жизни известно, что пациентка работает в офисе и проводит большую часть времени в положении сидя, ведет малоподвижный образ жизни, курит, применяет комбинированные оральные контрацептивы.

Объективно: состояние тяжёлое. Кожа и видимые слизистые бледные, чистые, видимая пульсация шейных вен. Отмечается отёк правой нижней конечности, мягкий и тёплый наощупь, распространяющийся от уровня стопы до верхней трети бедра со слабо выраженным цианозом, умеренной болезненностью при пальпации и сохранённой пульсацией на артериях стопы, подколенной и общей бедренной артериях. Суставы без патологии. Грудная клетка правильной формы. Перкуторно над лёгкими ясный лёгочный звук. Дыхание везикулярное, хрипов нет, частота дыхания - 25 в минуту. Пульс одинаковый на обеих лучевых артериях, слабого наполнения, 110 в минуту, АД - 90/65 мм.рт.ст. Акцент II-тона в точке выслушивания клапана лёгочной артерии. Шумов нет. Живот симметричный, мягкий, безболезненный во всех отделах при поверхностной и глубокой пальпации. Печень выступает из-под рёберной дуги на 1 см. Симптом поколачивания отрицательный. Индекс массы тела более 31 кг/м². Субфебрилитет. При лабораторных и инструментальных исследованиях выявлены следующие данные. Общий анализ крови: гемоглобин - 130 г/л, эритроциты - $4,1 \times 10^{12}$ /л, лейкоциты - $5,7 \times 10^9$ /л, эозинофилы - 1%, палочкоядерные нейтрофилы - 10%, сегментоядерные нейтрофилы - 50%, лимфоциты - 35%, моноциты - 4%; СОЭ - 24 мм/ч. Общий анализ мочи: соломенно-жёлтая, прозрачная, рН кислая, удельный вес - 1010, эпителий - 2-4 в поле зрения, эритроциты, цилиндры, соли не определяются. Биохимическое исследование крови: билирубин общий - 12,8 мкмоль/л, креатинин - 0,093 ммоль/л, глюкоза - 6,9 ммоль/л, холестерин - 6,2 ммоль/л, калий - 3,7 ммоль/л, общий белок - 75 г/л, фибриноген - 8,2 г/л, СРБ - 25 мг/л.

ЭКГ

Рентгенография ОГК



Вопросы:

1. Установите предварительный диагноз и составьте плана лабораторных и инструментальных обследований пациента
2. Обоснуйте наличие острого легочного сердца, требующего оказания медицинской помощи в неотложной форме
3. Разработайте план лечения заболевания с учетом стандартов медицинской помощи

Эталон ответа

1. Острый тромбоз общей бедренной вены справа. Массивная тромбоэмболия лёгочной артерии. Острое лёгочное сердце.

Рентгенография органов грудной клетки.

D-димер. Тропонины Т и I.

Эхо-кардиография.

ЦДС вен нижних конечностей и таза.

Компьютерная томография органов грудной клетки.

Коронароангиография.

2. Ритм синусовый, тахикардия, острая перегрузка правых отделов сердца, симптом СИQIII-TIII, неполная блокада правой ножки пучка Гиса.

3. Проведение системного лекарственного тромболитика (Стрептокиназа 250 000 МЕ в качестве нагрузочной дозы за 30 минут, далее 100 000 МЕ/ч в течение 12 -24 часов, либо Альтеплаза 100 мг в/в в течение 2 часов), антикоагулянтная терапия (Нефракционированный гепарин - 5000-10000 ЕД в/в струйно, затем постоянная инфузия 10-15 Ед/кг/мин – 5-7 дней либо низкомолекулярный Гепарин – фраксипарин 0,1 мл на 10 кг массы в течение 10 дней; Варфарин – за 5 дней до отмены Гепарина под контролем МНО, в течение 6 -12 месяцев). Альтернативой комбинации парентеральных антикоагулянтов с Варфарином являются: Ривароксабан 15 мг 2 раза в день – 3 недели, затем 20 мг/сут или Апиксабан 10 мг 2 раза в день – 7 дней, затем 5 мг 2 раза в день. Инотропы (Добутамин 5-20 мкг/кг/мин или Допамин 5-30 мкг/кг/мин в/в инфузия),

-ингаляция кислородом (6-8 литров/мин),

-эластическая компрессия нижних конечностей,

-в подостром периоде физиопроцедуры, назначение НПВС, флеботоников.

-При наличии флотирующего тромба в просвете вены – установка съёмного кава-фильтра.

Тема №22: «Хронический гастрит»

Ситуационная задача 1

Больная Р. 45 лет обратилась к врачу с жалобами на чувство тяжести, переполнения в животе, возникающее через 40-50 минут после еды, тошноту. В течение 20 лет страдает хроническим гастритом, обострения 1-2 раза в год. Во время обострений обычно принимает ингибиторы протонной помпы, антациды. Эрадикационную терапию не получала. Настоящее ухудшение – в течение 2 недель на фоне погрешностей в диете. Самостоятельно принимала альмагель при возникновении неприятных ощущений. При осмотре: состояние удовлетворительное. Рост 166 см, вес 64 кг. Кожные покровы чистые, обычной окраски. В лёгких дыхание везикулярное, хрипов нет. Тоны сердца ясные, ритмичные. ЧСС – 70 уд. в мин., АД – 120/70 мм рт.ст. Живот мягкий, болезненный в эпигастрии и пилоро-дуоденальной зоне. Симптомы холецистита отрицательные. Печень не изменена. Дизурии нет. Симптом поколачивания по поясничной области отрицательный. Стул 1 раз в день, оформленный, без патологических примесей.

На фиброгастроскопии: пищевод свободно проходим, слизистая его не изменена. Кардия смыкается полностью. Слизистая оболочка желудка гиперемирована, с участками атрофии в антральном отделе, складки сглажены, расправляется воздухом хорошо. Привратник проходим. Слизистая луковицы двенадцатиперстной кишки и залуковичный отдел не изменены. Взят биоптат из антрального отдела желудка: быстрый уреазный тест положительный. Результат гистологического исследования биоптата: слизистая желудка с атрофией и хронической полиморфноклеточной инфильтрацией.

Вопросы:

1. Сформулируйте диагноз с учетом действующей международной статистической классификации болезней (МКБ) и обоснуйте его.
2. Какое лабораторное обследование необходимо пациенту с учетом стандартов медицинской помощи.
3. Какие инструментальные исследования необходимы пациенту с учетом стандартов медицинской помощи.
4. Назначение лекарственных препаратов с учетом стандартов медицинской помощи.

Эталон ответа

1. Хронический атрофический гастрит, ассоциированный с *Helicobacter pylori*, обострение.

Функциональная диспепсия: постпрандиальный дистресс-синдром.

Диагноз «хронический гастрит» поставлен на основании данных анамнеза (страдает хроническим гастритом в течение 20 лет), данных осмотра (болезненность в эпигастрии и пилоро-дуоденальной зоне при пальпации), данных фиброгастроскопии (гиперемия слизистой желудка), гистологического исследования (полиморфноклеточная инфильтрация слизистой).

Атрофический гастрит ставится на основании данных эндоскопии, подтвержденных гистологическим исследованием биоптата слизистой.

Связь с хеликобактерной инфекцией - положительный быстрый уреазный тест.

Функциональная диспепсия: постпрандиальный дистресс-синдром поставлен на основании жалоб пациента на тяжесть, чувство переполнения в животе после еды, тошноту.

2. -Общий анализ крови,

-общий анализ мочи,

-биохимический анализ крови (билирубин, АЛТ, АСТ, амилаза, сахар),

-анализ кала

3 -рН-метрия желудка,

-УЗИ органов брюшной полости.

4. Прежде всего, необходимо назначение эрадикационной терапии. Рек-но применение терапии первой линии: ингибитор протонной помпы 2 раза в день (например, Омепрозол 20 мг 2 раза в день) вместе с Амоксицилином 1 г 2 раза в день и Кларитромицином 500 мг 2 раза в день продолжительностью 10-14 дней. Возможно добавление к этой схеме Висмута трикалия дицитрата 240 мг 2 раза в день и *Saccharomyces boulardii* (по 250 мг 2 раза в сутки) для повышения эффективности эрадикации.

Для купирования симптомов постпрандиального дистресс-синдрома назначают прокинетики, например, Итоприд (ганатон) 50 мг 3 раза в день на 3 недели.

Ситуационная задача 2

Больной М., 38 лет, жалуется на изжогу, кислую отрыжку, кислый привкус во рту, боль ноющего характера, почти постоянную, уменьшающуюся после еды.

Анамнез. Настоящее ухудшение самочувствия отмечает в течение 1,5 недель.

Имеет вредные привычки: курит более 15 лет, алкоголь употребляет часто. Работа связана с частыми командировками. Питается нерегулярно.

Объективно: состояние удовлетворительное. Питание снижено (рост 182 см, масса тела 68 кг). Язык густо обложен налетом желто-белого цвета. Живот мягкий, умеренно вздут, болезненный при глубокой пальпации в пилорoduоденальной зоне. Печень увеличена на 3,5 см, поверхность гладкая, несколько плотноватой консистенции, безболезненная. Селезенка не увеличена. Отрезки кишечника обычных пальпаторных свойств.

Дополнительные методы обследования:

1. Анализ крови: Hb - 118 г\л, ц.п. - 0,9, эр. - $3,2 \times 10^{12}$ \л, лейкоц. - $4,8 \times 10^9$ \л, СОЭ - 18 мм\ч.

2. Анализ мочи: уд.вес - 1014, реакция кислая, белок и сахар отсутствуют, лейкоц. - 1-2 в поле зрения.

3. ФГДС: слизистая оболочка желудка гиперемированная, отечная, покрыта слизью. Складки извиты, утолщены, с явлениями очаговой гиперплазии.
4. Де-нол - тест - положительный.
5. Ph - метрия - непрерывное кислотообразование средней степени интенсивности.
6. УЗИ органов брюшной полости: увеличение печени до 3 см. Диффузные изменения в печени и поджелудочной железе.
7. Флюорография - без патологии.
8. Биохимия крови: холестерин - 6,1 ммоль\л, общий билирубин -28 мкмоль\л. АСТ - 55 ед, АЛТ - 78 ед. ПТИ - 68%. Сахар крови - 4,3 ммоль\л.
9. ЭКГ - синусовый ритм 72 в минуту, электрическая ось сердца не отклонена.

Вопросы:

1. Сформулируйте диагноз с учетом действующей международной статистической классификации болезней (МКБ) .
2. Какое лабораторное обследование необходимо пациенту с учетом стандартов медицинской помощи.
3. Какие инструментальные исследования необходимы пациенту с учетом стандартов медицинской помощи.
4. Назначение лекарственных препаратов с учетом стандартов медицинской помощи.

Эталон ответа

- 1.Хронический гастрит, ассоциированный с Нр в стадии обострения. Повышенная кислотообразующая функция желудка. Реактивный гепатит.
- 2.Дообследование:
 - 1)анализ крови общий
 - 2) анализ мочи общий
 - 3)копрограмма
 - 4) исследование функции печени (трансаминазы, билирубин, холестерин, протромбиновый индекс)
 - 5) анализ желудочного сока
3.
 - 1) рН-метрия
 - 2) рентген желудка
 - 3) ФГДС
 - 4) флюорография
 - 5) биопсия слизистой желудка с гистологическим исследованием
 - 6)с целью исключения хеликобактериоза исследования мазков - отпечатков, полученных из боппатов
 - 7) УЗИ органов брюшной полости

4.

- диета (исключение продуктов с раздражающим влиянием на слизистую оболочку)
- подбор медикаментов по одной из трех схем:
 - «Двойная»-де-нол+метронидазол (де-нол + тетрациклин)
 - «Тройная»- де-нол + тетрациклин + метронидазол
 - «Четвертная» - к тройной добавляется омепразол.
- для подавления кислотопродукции - блокаторы Н-2 рецепторов гистамина
- для снятия изжоги и боли - антациды, холинолитики периферического действия (метацин, платифиллин и т.д.)
- витаминотерапия,

Гепатопротекторы

Тема №23«Язвенная болезнь желудка и двенадцатиперстной кишки (ЯБДПК) и желудка»

Ситуационная задача 1

Пациент 45 лет, по профессии программист, обратился к участковому врачу с жалобами на боли в эпигастральной области, преимущественно натощак и в ночное время, заставляющие его просыпаться, а также на почти постоянную изжогу, чувство тяжести и распирания в эпигастральной области после приёма пищи, изжогу, отрыжку кислым, тошноту. Из анамнеза известно, что пациент много курит, злоупотребляет кофе, питается нерегулярно. Часто бывают обострения хронического фарингита. Болен около трех лет. Не обследовался,

лечился самостоятельно (принимал фитотерапию). При осмотре: состояние удовлетворительное. ИМТ 32,0 кг/м².

Кожные покровы чистые, обычной окраски. Температура тела нормальная. Зев – миндалины, задняя стенка глотки не гиперемированы. В лёгких дыхание везикулярное, хрипов нет. Тоны сердца приглушены, ритмичные, ЧСС – 70 уд. в мин., АД – 120/80 мм рт.ст. Живот участвует в акте дыхания, при пальпации мягкий, болезненный в эпигастральной области, напряжения мышц живота нет, симптом поколачивания по поясничной области отрицательный.

ЭФГДС: пищевод свободно проходим, утолщены продольные складки, очаговая гиперемия слизистой дистального отдела пищевода, кардия смыкается не полностью. В желудке натощак содержится небольшое количество светлой секреторной жидкости и слизи. Складки слизистой оболочки желудка утолщены, извитые. Луковица 12-перстной кишки деформирована, на задней стенке выявляется дефект слизистой до 0,5 см в диаметре. Края дефекта имеют чёткие границы, гиперемированы, отёчны. Дно дефекта покрыто фибринозными наложениями белого цвета. Постбульбарные отделы без патологии. Уреазный тест на наличие *H. pylori* положительный.

Вопросы:

1. Сформулируйте диагноз с учетом действующей международной статистической классификации болезней (МКБ) и обоснуйте его.
2. Какое лабораторное обследование необходимо пациенту с учетом стандартов медицинской помощи.
3. Какие инструментальные исследования необходимы пациенту с учетом стандартов медицинской помощи.
4. К каким врачам-специалистам необходимо направить пациента с учетом стандартов медицинской помощи?
5. Назначение лекарственных препаратов с учетом стандартов медицинской помощи.

Эталон ответа

1. Язвенная болезнь двенадцатиперстной кишки, ассоциированная с *Helicobacter pylori*. Гастроэзофагеальная рефлюксная болезнь (ГЭРБ). Хронический фарингит стадия ремиссии. Ожирение I ст.

ЯБДПК - Жалобы - голодные ночные боли, изжога. Данные ЭФГДС. Ассоциация с *Helicobacter pylori* - определена по положительному уреазному тесту.

ГЭРБ, I стадия выставлена на основании жалоб на изжогу, отрыжку кислым; наличия факторов риска: хронического фарингита (данные анамнеза), при обследовании выявлено ожирение I степени; данных ЭФГДС – кардия смыкается не полностью. ходим, утолщены продольные складки, очаговая гиперемия слизистой дистального отдела пищевода (изменения соответствуют I стадии ГЭРБ).

Ожирение I ст. - показатель индекса массы тела - 32,0 кг/м², который соответствует I ст. ожирения.

2. -ОАК;

- трансаминазы (АЛТ, АСТ),

сахар крови,

амилаза крови;

3. - ЭКГ для дифференциального диагноза с ИБС;

- УЗИ брюшной полости для исключения сопутствующей патологии;

- цитологическое и гистологическое исследование биоптата краёв язвы и слизистой в месте поражения пищевода, для уточнения степени воспаления и выявления метаплазии;

- суточная внутрипищеводная рН-метрия – кислотность;

4. консультация врача-хирурга - по показаниям (при наличии осложнения язвенной болезни), врача-онколога – при подозрении на злокачественный характер изъязвления.

Консультация врача-отоларинголога для уточнения стадии хронического фарингита.

5. Трёхкомпонентная схема эрадикации *Helicobacter pylori*: ИПП в стандартной дозе Омепразол – 20 мг, Кларитромицин - 500 мг; Амоксициллин - 1000 мг или Метронидазол (МТР) - 500 мг.

Все препараты назначить 2 раза в день, длительностью не менее 10-14 дней. При неэффективности данной терапии назначается квадротерапия. Учитывая наличие ГЭРБ необходимо назначить прокинетики, которые стимулируют опорожнение желудка: Итоприда гидрохлорид (ганатон) Оказывает специфическое действие на верхний отдел ЖКТ, ускоряет

транзит по желудку и улучшает его опорожнение. Назначается по 50 мг 3 раза до еды. Через 14 дней продолжить прием ИПП в стандартной дозе ещё 2-5 недель для эффективного заживления язвы под контролем ФГДС.

Тема №24: «Хронические холециститы и холангиты»

Ситуационная задача 1

Женщина 45 лет обратилась к врачу с жалобами на общую слабость, тупую, ноющую боль в правом подреберье, усиливающуюся после приёма жирной, жареной пищи, физической нагрузки; боль иррадирует в правое плечо, правую лопатку, правую половину шеи; отмечает горечь во рту, отрыжку воздухом, тошноту, неустойчивый стул, снижение аппетита. Из анамнеза. Считает себя больной в течение четырех лет, когда впервые появились общая слабость, боль ноющего характера в области правого подреберья, усиливающаяся после погрешностей в диете, физической нагрузки, горечь во рту, отрыжка воздухом, неустойчивый стул (с тенденцией к запорам). За медицинской помощью не обращалась. При появлении болевого синдрома принимала аллохол, панкреатин, анальгин; отмечала временное улучшение самочувствия. Настоящее обострение в течение месяца, когда после употребления большого количества жирной пищи появились боли в области правого подреберья, горечь во рту, отрыжка воздухом. Операций, гемотрансфузий не было. Алкоголем не злоупотребляет. Из семейного анамнеза известно, что мать пациентки страдала желчнокаменной болезнью.

При осмотре: состояние удовлетворительное, рост 170 см, вес – 72 кг; ИМТ 24,9 кг/м². Кожные покровы чистые, обычной окраски. В лёгких дыхание везикулярное, хрипов нет, ЧД – 16 в мин. Тоны сердца ритмичные, приглушены. ЧСС – 72 в 1 мин; АД – 130/80 мм.рт.ст. Язык влажный, обложен белым налётом у корня. Живот мягкий, при пальпации умеренно болезненный в области правого подреберья. Размеры печени по Курлову: 9×8×7 см; пальпация печени затруднена из-за болезненности, преимущественно в точке желчного пузыря. Определяется болезненность в точке Маккензи, положительные симптомы Кера, Мерфи, Ортнера, Лепене, Мюсси-Георгиевского справа. Селезёнка не пальпируется. Дизурий нет. Симптом поколачивания по поясничной области отрицательный. Результаты исследований: Общий анализ крови: эритроциты – $4,6 \times 10^{12}/л$; лейкоциты – $11,2 \times 10^9/л$; нейтрофилы сегментоядерные – 75%; нейтрофилы палочкоядерные – 2%; лимфоциты – 19%; моноциты – 3%; эозинофилы – 1%; базофилы – 0%; Hb – 141 г/л; тромбоциты – $215 \times 10^9/л$; СОЭ – 19 мм/ч. Биохимия крови: общий билирубин – 18 мкмоль/л; непрямого билирубин – 16,0 мкмоль/л; прямой билирубин – 2,0 мкмоль/л; АЛТ – 28 ед/л; АСТ – 23 ед/л; ГГТП – 25 ед/л; ЩФ – 102 ед/л; глюкоза – 5,2 ммоль/л; креатинин – 64 мкмоль/л; мочевины – 3,2 ммоль/л; общий белок – 72 г/л; амилаза – 42 ед/л; ХС – 5,2 ммоль/л. При обзорной рентгенографии органов брюшной полости патологии не выявлено. При УЗИ органов брюшной полости: печень не увеличена, контуры ровные, эхогенность не повышена, структура не изменена. Желчный пузырь увеличен (до 3,5 см в поперечнике), деформирован, с перегибом в шейке; выявлено диффузное утолщение его стенок до 5 мм, их уплотнение. В просвете желчного пузыря визуализируется взвесь («застойная желчь»). Ductuscholedochus 7 мм. Поджелудочная железа нормальных размеров и формы, эхогенность не повышена. Панкреатический проток не расширен. Дуоденальное зондирование (микроскопическое исследование желчи): в порции «В» выявлено скопление слизи, лейкоцитов, клеточного эпителия, кристаллы холестерина, билирубинат кальция. Общий анализ мочи: в пределах нормы. ЭКГ - без патологических изменений; эзофагогастродуоденоскопия – без патологических изменений; иммуноферментный анализ на выявление гельминтов: описторхоз, лямблиоз, аскаридоз, токсакароз – отрицательный. Кал на яйца глист (трижды) – отрицательный.

Вопросы:

1. Сформулируйте диагноз с учетом действующей международной статистической классификации болезней (МКБ) и обоснуйте его.
2. Какие инструментальные исследования необходимы пациенту с учетом стандартов медицинской помощи.
3. Назначение лекарственных препаратов и лечебного питания с учетом стандартов медицинской помощи.
4. Назначение немедикаментозного лечения с учетом диагноза, возраста и клинической картины болезни в соответствии с клиническими рекомендациями.

Эталон ответа

1. Хронический бескаменный холецистит бактериальной этиологии, фаза обострения. Диагноз «хронический бескаменный холецистит бактериальной этиологии, фаза обострения» установлен на основании жалоб больного на общую слабость, тупую, ноющую боль в правом подреберье, усиливающуюся после приема жирной, жареной пищи, иррадиирующую в правое плечо, правую лопатку; горечь во рту, отрыжку воздухом, тошноту, неустойчивый стул; (типичны для хронического холецистита).

Подтверждают диагноз «хронический холецистит» данные анамнеза, объективного осмотра (умеренная болезненность при пальпации в области правого подреберья, болезненность в точке Макензи, положительные симптомы Ортнера, Кера, Мерфи, Мюсси-Георгиевского справа). В общем анализе крови выявлены воспалительные изменения: лейкоцитоз (до $11,2 \times 10^9/\text{л}$); повышение СОЭ - до 19 мм/ч.

При УЗИ органов брюшной полости визуализируется увеличенный до 3,5 см, деформированный желчный пузырь с перегибом в шейке, что свидетельствует о хроническом процессе. Выявлено утолщение (до 5 мм) и уплотнение стенок желчного пузыря, наличие «застойной» желчи, что характерно для хронического холецистита. Подтверждают диагноз «хронический холецистит» данные дуоденального зондирования (при микроскопии желчи определяются скопления слизи, лейкоцитов и клеточного эпителия). Исключена паразитарная этиология хронического холецистита: (иммуноферментный анализ на выявление гельминтов: описторхоз, лямблиоз, аскаридоз, токсокароз – отрицательный); а также отрицательный результат анализа кала на яйца глист (трижды).

2. В план обследования необходимо включить ультразвуковую холецистографию для уточнения функциональной способности желчного пузыря; бактериологическое исследование желчи для определения возбудителя хронического холецистита.

3. Рекомендовано соблюдение диеты (стол №5 по Певзнеру). Исключить алкоголь, жирное, жареное, острое, копченое, соленое, кофе, газированные напитки, какао, орехи. Показан частый дробный прием пищи (до 5-6 раз в день). Важным является снижение в пищевом рационе доли животных жиров и увеличение растительных. Для предупреждения застоя желчи и улучшения пассажа химуса по кишечнику блюда обогащаются пищевыми волокнами в виде пшеничных отрубей.

Пациентке показано назначение антибактериальных препаратов: фторхинолоны: Ципрофлоксацин по 500 мг два раза в сутки после еды в течение 7 дней. Коррекция антибактериальной терапии проводится после получения посева желчи на микрофлору и определения ее чувствительности к антибиотику. Для купирования болевого синдрома показано назначение селективного миотропного спазмолитика Мебеверина гидрохлорида (Дюспаталин) в дозе 200 мг 2 раза в сутки в течение 2-4 недель. С целью устранения диспепсических явлений рекомендовано назначение Домперидона (Мотилиум) в дозе 10 мг за 30 мин до еды 3 раза в сутки в течение 14 дней.

Показано назначение холекинетики, которые усиливают мышечное сокращение желчного пузыря и поступление желчи в 12-перстную кишку (Сорбит, Ксилит, Сульфат магния, Карловарская соль, Холецистокинин, Холосас);- Холосас по 1 чайной ложке (5 мл) за 15 минут до еды 3 раза в сутки в течение 1 месяца.

4. В фазе ремиссии показана лечебная гимнастика, а также санаторно-курортное лечение, которое проводят в Ессентуках, Железноводске, Пятигорске, Трускавце, Белокурихе, Моршине, Джермуке и др.

Ситуационная задача 2

Больная Б., 35 лет, поступила с жалобами на тупые боли в правом подреберье, иррадиирующие в правую половину шеи, правое плечо, неприятный вкус во рту, тошноту, рвоту с примесью желчи, кожный зуд.

Из анамнеза заболевания известно, что в течение последних 5 лет отмечает частые приступы болей в правом подреберье, сопровождающиеся неприятным вкусом во рту, тошнотой, рвотой с примесью желчи, иногда повышением температуры тела до субфебрильных цифр. Боли, как правило, провоцировались приемом острой и жирной пищи. Настоящее ухудшение наблюдалось в течение последних 4 дней, когда вышеуказанные боли в правом подреберье участились, повысилась температура до фебрильных цифр и появился кожный зуд. В гинекологическом анамнезе у больной две беременности, двое родов.

При осмотре: состояние больной средней тяжести. Рост - 166 см, вес - 81 кг, ИМТ - $29,4 \text{ кг/м}^2$. Кожные покровы и видимые слизистые оболочки иктеричны, следы расчесов на коже.

Температура тела 39,1 °С. Перкуторно границы легких в пределах нормы. Аускультативно дыхание везикулярное, хрипов нет. Границы относительной сердечной тупости в пределах нормы. Тоны сердца нормальной звучности, шумы не выслушиваются. ЧСС -96 в минуту, АД 130/75 мм рт.ст. Язык сухой, обложен белым налетом. Живот мягкий, болезненный в правом подреберье и в точке желчного пузыря. Отмечается усиление болевой чувствительности на вдохе при пальпации в области проекции желчного пузыря. Выявляется болезненность при надавливании между ножками правой грудино-ключично-сосцевидной мышцы у верхнего края ключицы. Размеры печени по Курлову: 9x8x6 см.

Лабораторно-инструментальные исследования.

Клинический анализ крови: гемоглобин - 137 г/л, лейкоциты - $14,9 \times 10^9$ /л, палочкоядерные нейтрофилы - 16 %, сегментоядерные нейтрофилы - 61 %, эозинофилы - 2 %, лимфоциты - 12 %, моноциты - 9 %. СОЭ - 25 мм/ч.

Биохимический анализ крови: общий билирубин - 53 ммоль/л, прямой билирубин - 38 ммоль/л, АСТ - 67 ЕД/л, АЛТ - 56 ЕД/л, холестерин - 7 ммоль/л, амилаза - 87 ЕД/л, ЩФ - 218 ЕД/л, холестерин ЛПНП - 4,9 г/л, глюкоза - 5,3 ммоль/л.

Вопросы:

1. Установите предварительный диагноз и составьте плана лабораторных и инструментальных обследований пациента
2. Назначьте лекарственные препараты и лечебное питание с учетом стандартов медицинской помощи.

Эталон ответа

1. Хронический некалькулезный (?) холецистит, часто рецидивирующего течения, средней степени тяжести, стадия обострения. Холангит? Холестатический синдром.

Вследствие того, что наблюдается клинически явная желтуха и отмечается повышение уровня общего и прямого билирубина, а также для решения вопроса о наличии или отсутствии камней в желчном пузыре и/или в желчевыводящих путях и определении причин холестаза, необходимо проведение

-УЗИ печени, желчного пузыря, желчевыводящих путей, поджелудочной железы

-эндоскопической ретроградной холангиопанкреатографии. Биохимические и ферментативные тесты дифференциально-диагностического значения в разграничении внепеченочного и внутрипеченочного холестаза не имеют. Только инструментальные методы обследования помогут дифференцировать внутрипеченочный (первичный) от внепеченочного (вторичного) холестаза. Эти методы позволяют установить уровень обтурации желчных протоков.

Определение антимитохондриальных антител в крови позволит подтвердить или исключить хронический холестатический гепатит

2. Диета: частое, дробное питание с уменьшением калорийности пищи, исключают жареные, соленые и копченые блюда, яичные желтки, алкогольные напитки, животные жиры, наваристые мясные, рыбные и грибные бульоны;

Антибактериальные препараты: азитромицин 500 мг 2 р/сут, или кларитромицин 250 мг 2 р/сут, или рокситромицин 300 мг 2 р/сут, или доксицилин 100 мг 2 р/сут, или рифампицин по 150 мг 3 р/сут внутрь 7-10 дней. После 2-4-дневного перерыва целесообразно повторить лечение еще 7-8 дней.

Спазмолитики: бускопан по 10 мг 3 р/сут; или папаверин 2 мл, дротаверин 2 мл 2-3 р/сут внутримышечно или подкожно, при неэффективности баралгин 5 мл внутривенно или внутримышечно.

Прокинетики: метоклопрамид (церукал) по 10 мг 3-4 р/сут.

Тема №25. «Доброкачественные билирубинемии»

Ситуационная задача 1

Больной И., 18 лет, после лыжного пробега почувствовал слабость, тяжесть в правом подреберье, потемнела моча. На следующий день заметил пожелтение склер и обратился в поликлинику. При осмотре состояние удовлетворительное, склеры и кожные покровы слегка желтушны, язык обложен, печень выступает на 2 см из подреберья. Больной госпитализирован с подозрением на вирусный гепатит.

При обследовании в стационаре установлено билирубин связанный - 1 мкмоль/л, свободный - 42 мкмоль/л, АЛТ - 64 нмоль/с*л, АСТ - 80 нмоль/с*л, сулемовая проба - 2мл, тимоловая проба - 6 ЕД.

Вопросы.

1. Установите предварительный диагноз и составьте плана лабораторных и инструментальных обследований пациента

2. Какие данные анамнеза нужно уточнить у пациента для исключения гепатита?

Эталон ответа

1. Наиболее вероятный диагноз - синдром Жильбера, о чем свидетельствует связь заболевания с физической нагрузкой; увеличение печени, повышение уровня свободного билирубина, отсутствует преджелтушный период и биохимические признаки поражения паренхимы печени.

Нужны дополнительные исследования: гемоглобин, количество эритроцитов, осмотическая стойкость эритроцитов, наличие аутоантител против эритроцитов (проба Кумбса).

2. Необходимо уточнить анамнез: болел ли в прошлом вирусным гепатитом, были ли аналогичные заболевания в прошлом, а также у родственников; не имел ли контактов с гемолитическими ядами.

Ситуационная задача 2

Больной 18 лет. Со слов матери, страдает желтухой с раннего детства, а с 12 лет появились приступообразные боли в правом подреберье, сопровождающиеся усилением желтухи.

Объективно: общее состояние удовлетворительное. Субиктеричность склер и кожных покровов.

Органы грудной клетки без особенностей. Живот мягкий, безболезненный при пальпации. Печень и селезенка не увеличены.

Анализ крови и мочи без изменений. Билирубин – 32,1 ммоль/л, непрямой – 28,5 ммоль/л, АСТ 28 Ед/л. АЛТ 30 Ед/л.

Вопросы.

1. Сформулируйте диагноз с учетом действующей международной статистической классификации болезней (МКБ) и перечислите заболевания с которыми необходимо провести дифференциальную диагностику.

2. Разработайте план лечения заболевания с учетом стандартов медицинской помощи

Эталон ответа

1. Доброкачественная гипербилирубинемия – синдром Жильбера.

Дифференциальная диагностика с гемолитической желтухой (при надпечёночной желтухе: в общем анализе крови – ретикулоцитоз, осмотическая резистентность эритроцитов может быть снижена, железо сыворотки повышено; проба Кумбса при аутоиммунной гемолитической анемии – положительная; повышение в кале стеркобилина; спленомегалия преобладает над увеличением печени). Подпечёночная желтуха (при УЗИ органов брюшной полости – камни желчного пузыря и/или протоков).

2. Облегчённый режим, запрещается работа со значительной физической и психической нагрузкой, ограничение приёма лекарств, инсоляции. Диета: стол № 5, щадящий режим. Медикаментозно: витаминотерапия (витамины группы В, 20-дневными курсами – 1-2 раза в год парентерально), фенобарбитал, зиксорин.

При наличии инфекции в желчном пузыре – желчегонные препараты, лечебные дуоденальные зондирования и короткие курсы антибиотиков широкого спектра действия.

Тема №26: «Хронический панкреатит»

Ситуационная задача 1

Больная С. 47 лет на приеме терапевта по поводу постоянных, усиливающихся после погрешностей в диете болей в верхней половине живота, временами с иррадиацией в спину, похудание. В 40-летнем возрасте перенесла холецистэктомию по поводу калькулезного холецистита. Через полгода после операции появились почти постоянные, усиливающиеся после погрешностей в диете боли в верхней половине живота, временами с иррадиацией в спину. При применении спазмолитиков и при соблюдении диеты самочувствие улучшалось. Последние 1,5-2 года присоединился практически постоянный неоформленный стул, стала терять вес (похудела на 8 кг за 2 года). На протяжении этого же времени возникал зуд промежности, стала больше пить жидкости, участились мочеиспускания.

При осмотре состояние больной удовлетворительное. Телосложение правильное, незначительно повышенного питания. Рост – 175 см, вес – 90 кг, ИМТ – 29 кг/м². Голени пастозны. При сравнительной перкуссии лёгких определяется лёгочный звук. Аускультативно дыхание жёсткое, проводится во все отделы. Тоны сердца приглушены, ритмичные, шумы не выслушиваются. ЧСС=80 уд/мин, АД - 156/85 мм рт. ст. Язык влажный, у корня обложен белым налётом. При поверхностной пальпации живота отмечается некоторая болезненность в эпигастрии и в правом подреберье. Симптомов раздражения брюшины нет. При глубокой

пальпации пальпируется сигмовидная кишка в виде умеренно подвижного безболезненного цилиндра, диаметром 1,5 см. Имеется болезненность в зоне Шоффара. Положительный симптом Керте, симптом Мейо-Робсона. При перкуссии живота — тимпанит. Размеры печени по Курлову – 15х13х11 см. Печень выступает из-под рёберной дуги на 3-4 см, край умеренной плотности, безболезненный. Симптом Пастернацкого отрицательный с обеих сторон.

Вопросы:

1. Установите предварительный диагноз и составьте плана лабораторных и инструментальных обследований пациента
2. В какое отделение показана госпитализация пациента с учетом стандартов оказания медицинской помощи?
3. Разработайте план лечения заболевания с учетом стандартов медицинской помощи
4. Какие осложнения основного заболевания Вы предполагаете?

Эталон ответа

1.
Хронический панкреатит, билиарозависимый, болевая форма, средней тяжести, часто рецидивирующее течение, обострение. Хронический реактивный персистирующий гепатит. Состояние после холецистэктомии (7 лет назад). Вторичный (панкреатогенный) сахарный диабет.
-Биохимический анализ крови: общий белок, белковые фракции, трансаминазы, амилаза, липаза, трипсин, антитрипсин, билирубин общий, прямой;
-анализ мочи на диастазу;
-исследование дуоденального содержимого;
-анализ кала: стеаторея, креаторея, амилорея;
-обзорная рентгенография брюшной полости;
-Ретроградная холангиопанкреатография (РХПГ);
-УЗИ поджелудочной железы и гепатобилиарной системы;
-гликемический и глюкозурический профиль.
2. Госпитализация в гастроэнтерологическое отделение
3. голодная диета, диета №16 панкреатическая, жидкая и полужидкая пища, 6-разовое питание на протяжении 3-6 дней; Н2-блокаторы (Ранитидин, Фамотидин) или ингибиторы протонной помпы (Омепразол); холинолитики (Платифиллин); спазмолитики (Дротаверин); обезболивающие; полиферментные препараты; лечение сахарного диабета (препараты Сульфанилмочевины).
4. -язвенная болезнь желудка и язвенная болезнь двенадцатиперстной кишки;
-хронический холецистит;
-хронический энтерит и колит;
-хронический абдоминальный ишемический синдром;
-рак поджелудочной железы.

Ситуационная задача 2

Мужчина 46 лет, водитель. Поступил в приёмное отделение стационара самостоятельно. Жалобы на резкую боль постоянного характера в эпигастральной области с иррадиацией в спину, в левую половину живота, тошноту, однократно рвоту съеденной пищей, не приносящую облегчения, умеренное вздутие живота, общую слабость, отсутствие аппетита на момент осмотра. Начало заболевания связывает с тем, что накануне вечером отмечал с друзьями праздник, были погрешности в диете – прием острой и жирной пищи, алкоголя. Подобные боли были около года назад, также возникли после погрешностей в диете, купировались после приёма Но-шпы. Часто ранее отмечал ощущение тяжести и вздутия в животе после приёма жирной пищи. В настоящее время отмечает тяжесть и ощущение «распирания» в животе, мазеобразный, с жирным блеском, зловонный стул 3 раза в течение последних суток. Диурез не нарушен. Со слов жены – злоупотребляет алкоголем на протяжении последних семи лет. Объективно: состояние удовлетворительное, сознание ясное. Телосложение нормостеническое, пониженного питания. Кожные покровы верхней половины туловища гиперемированы, чистые. Язык суховат, обложен желтоватым налётом. В лёгких дыхание жестковатое, хрипов нет. ЧДД – 18 в мин. Тоны сердца приглушены, ритмичные. ЧСС – 92 удара в минуту. АД – 110/70 мм рт. ст. Печень при пальпации плотная, безболезненная, около края рёберной дуги. Размер по Курлову - 10×9×8 см. Селезёнка не пальпируется. Живот несколько вздут, участвует в акте дыхания, умеренно болезненный при пальпации в эпигастральной области. Симптомы раздражения

брюшины - отрицательные. Лабораторные данные: Общий анализ крови: лейкоциты - $9,6 \times 10^9/\text{л}$, СОЭ – 16 мм/ч.

Общий анализ мочи: относительная плотность – 1022, белок – 0,033%, анализ кала – стеаторея, креаторея, амилорея.

УЗИ ОБП: печень увеличена, с перипортальными уплотнениями, желчный пузырь 75×35 мм, в просвете конкремент 8 мм в диаметре, с акустической дорожкой. Поджелудочная железа неоднородной структуры за счёт гипо- и гиперэхогенных очагов, немногочисленных кальцификатов, неравномерное расширение главного панкреатического протока, размеры головки увеличены до 5 см. Свободной жидкости в брюшной полости нет.

От ФГДС больной отказался.

Вопросы:

1. Сформулируйте диагноз с учетом действующей международной статистической классификации болезней (МКБ) и обоснуйте его.
2. Какое лабораторное обследование необходимо пациенту с учетом стандартов медицинской помощи.
3. Какие инструментальные исследования необходимы пациенту с учетом стандартов медицинской помощи.
4. Разработайте план лечения заболевания с учетом стандартов медицинской помощи

Эталон ответа

1. Хронический алкогольный панкреатит, обострение. Алкогольный стеатоз печени. ЖКБ, латентное течение.

1) Диагноз «хронический алкогольный панкреатит, ст. обострения» выставлен на основании жалоб (резкая боль постоянного характера в эпигастральной области с иррадиацией в спину, в левую половину живота, тошнота, рвота съеденной пищей, не приносящая облегчения, умеренное вздутие живота, общая слабость, отсутствие аппетита, мацеобразный, с жирным блеском, зловонный стул 2-3 раза в день); анамнеза (накануне были погрешности в диете – приём острой пищи, алкоголя; подобные боли были около года назад, также возникли после погрешностей в диете, купировались после приёма «Но-шпы», злоупотребляет алкоголем на протяжении последних семи лет); объективного обследования (живот несколько вздут, умеренно болезненный при пальпации в эпигастральной области); лабораторных данных (общий анализ крови: лейкоциты - $9,6 \times 10^9/\text{л}$, СОЭ - 16 мм/ч; анализ кала: стеаторея, креаторея, амилорея).

2) Диагноз «алкогольный стеатоз печени» выставлен на основании объективного обследования (печень при пальпации плотная, безболезненная, около края рёберной дуги, размер по Курлову $10 \times 9 \times 8$ см); УЗИ ОБП (печень увеличена, с перипортальными уплотнениями).

3) Диагноз «ЖКБ, латентное течение» выставлен на основании: УЗИ ОБП – желчный пузырь 75×35 мм, в просвете конкремент 8 мм в диаметре, с акустической дорожкой.

2. Биохимический анализ крови (глюкоза, липаза, трипсин, амилаза, АЛТ, АСТ, ГГТП, билирубин и его фракции, щелочная фосфатаза). Повторный анализ крови на наличие повышения глюкозы, при необходимости - гликемический профиль, гликированный гемоглобин (исключить сахарный диабет)

Копрограмма, анализ кала на D-эластазу для подтверждения внешнесекреторной недостаточности поджелудочной железы.

3.

-КТ брюшной полости (исключить наличие кисты панкреас, опухоли панкреас).

-ФГДС (исключить язвенную болезнь двенадцатиперстной кишки).

4.

1) Полный отказ от алкоголя. 2) Диета: стол № 5п по Певзнеру. 3) Спазмолитический препарат (например, Дротаверин 4 мл (80 мг) 2 раза в сутки в/м). 4) Анальгетики (например, Баралгин 250 мг внутрь 2 раза в сутки, Парацетамол) при болях. 5) Вне обострения: ферментные препараты с заместительной целью. 6) Коррекция гликемии в случае её выявления.

Тема №27: «Хронический гепатит»

Ситуационная задача 1

Мужчина 48 лет обратился к врачу с жалобами на общую слабость, повышенную утомляемость, тупые ноющие боли в области правого подреберья, тошноту, отрыжку воздухом, снижение

аппетита, периодически возникающий кожный зуд. Из анамнеза известно, что пациент употребляет алкоголь (более 60 г этанола в сутки) в течение 13 лет. Два года назад появились боли ноющего характера в области правого подреберья, общая слабость, тошнота, периодически возникающий кожный зуд, усиливающийся в вечернее время. За медицинской помощью пациент не обращался. Периодически принимал баралгин, антигистаминные средства, ферментные препараты: креон по 25000 Ед. два раза в сутки; эффекта от принимаемых препаратов не отметил.

Настоящее обострение в течение последних трех недель, когда после употребления алкоголя появились слабость, почти постоянные тупые боли в области правого подреберья, тошнота, отрыжка воздухом, снижение аппетита. Операций, гемотрансфузий не было. При осмотре: состояние удовлетворительное; рост 178 см, вес 79 кг, ИМТ 24,9 кг/м².

Кожные покровы желтушной окраски, склеры иктеричны; выявляются телеангиэктазии на груди, спине, плечах, «пальмарная» эритема. В лёгких дыхание везикулярное, хрипов нет. ЧД – 16 в мин. Тоны сердца приглушены, ритм правильный. ЧСС – 70 в 1 мин; АД 130/80 мм рт.ст. Язык влажный, обложен белым налётом у корня. Живот мягкий, при поверхностной пальпации умеренно болезненный в области правого подреберья. Размеры печени по Курлову: 9 (+2)×8×7 см; при глубокой пальпации печень плотноватой консистенции, определяется умеренная болезненность. Селезёнка не пальпируется. Дизурий нет. Симптом поколачивания по поясничной области отрицательный. Результаты исследований: Общий анализ крови: эритроциты – $4,4 \times 10^{12}/л$; лейкоциты – $6,3 \times 10^9/л$; нейтрофилы сегментоядерные – 64%; нейтрофилы палочкоядерные – 1%; лимфоциты – 28%; моноциты – 4%; эозинофилы – 2%; базофилы – 1%; Нв – 148 г/л; тромбоциты – $217 \times 10^9/л$; СОЭ – 18 мм/ч.

Биохимия крови: общий билирубин – 25 мкмоль/л; непрямой билирубин – 22,5 мкмоль/л; прямой билирубин – 2,5 мкмоль/л; АЛТ – 203 ед/л; АСТ – 214 ед/л; ГГТП – 89 ед/л; ЩФ – 298 ед/л; ТГ – 3,9 ммоль/л; ХС-ЛПНП – 2,8 ммоль/л; ХС-ЛПВП – 1,5 ммоль/л; глюкоза – 5,0 ммоль/л; креатинин – 62 мкмоль/л; мочевины – 2,8 ммоль/л; альбумин – 43 г/л; общий белок – 71,5 г/л; альфа-1-глобулины – 3,2 г/л; альфа-2-глобулины – 5,7 г/л; бета-глобулины – 7,1 г/л; γ-глобулины – 12,5 г/л; альфа-фетопроtein – 3,1 ед/л; ферритин – 54 мкг/л; трансферрин – 2,6 г/л; калий – 3,7 ммоль/л; Натрий – 137,5 ммоль/л; железо – 21,5 мкмоль/л; амилаза – 44 ед/л; ХС – 5,3 ммоль/л. ПТИ – 84%. Иммуноферментный анализ (исследование крови на маркеры гепатитов В, С): HBsAg (-); анти-HBs (-); анти-HBcIgG (-); HBeAg (-); анти-HBe (-); анти-HBcIgM (-); анти-HCV отриц. Эластометрия печени: определена стадия F2 (по шкале METAVIR), умеренный фиброз. Кал на скрытую кровь – отриц. Рентгенологическое исследование лёгких: без патологических изменений. ЭКГ – без патологических изменений. Общий анализ мочи: в пределах нормы.

Вопросы:

1. Сформулируйте диагноз с учетом действующей международной статистической классификации болезней (МКБ) и обоснуйте его.
2. Какие инструментальные исследования необходимы пациенту с учетом стандартов медицинской помощи.
3. Назначение лекарственных препаратов и лечебного питания с учетом диагноза, возраста и клинической картины болезни и в соответствии с клиническими рекомендациями

Эталон ответа

1. Хронический гепатит алкогольной этиологии, умеренной степени активности, стадия F2 (умеренный фиброз).

Диагноз «хронический алкогольный гепатит» установлен на основании жалоб больного на общую слабость, повышенную утомляемость, тупую ноющую боль в правом подреберье, тошноту, снижение аппетита, периодический кожный зуд; данных анамнеза (пациент злоупотребляет алкоголем в течение 13 лет); данных объективного осмотра (желтушность кожных покровов, иктеричность склер, наличие у больного телеангиэктазий, «пальмарной» эритемы, гепатомегалии). Подтверждают диагноз «хронический алкогольный гепатит» данные лабораторных исследований (повышение АЛТ, АСТ, ГГТП, общего билирубина, щелочной фосфатазы, а также повышение уровня триглицеридов). Исключена другая (вирусная) этиология хронического гепатита: исследование крови на маркеры гепатита В, С: HBsAg (-); анти-HBs (-); анти-HBcIgG (-); HBeAg (-); анти-HBe (-); анти-HBcIgM (-); анти-HCV – отрицательный. Степень активности хронического алкогольного гепатита определена на основании повышения уровня АЛТ и АСТ (в 5 раз по сравнению с нормой). Стадия хронического алкогольного гепатита F2

установлена на основании данных эластометрии печени (по шкале METAVIR), умеренный фиброз.

2.

-УЗИ органов брюшной полости и забрюшинного пространства (для исключения очаговых образований печени, признаков портальной гипертензии, сопутствующей патологии);

-ЭГДС – для выявления и/или определения состояния вен пищевода и /или желудка; дуплексное сканирование сосудов печеночно-селезеночного бассейна для выявления признаков портальной гипертензии.

3. Рекомендуются соблюдение диеты. Исключить алкоголь, жирное, жареное, острое, копченое, соленое, кофе, газированные напитки, какао. Целесообразно назначение диеты, богатой белками (не менее 1 г на 1 кг массы тела), с высокой энергетической ценностью (не менее 2000 ккал/сут), с достаточным содержанием витаминов (особенно группы В, фолиевой и липоевой кислот) и микроэлементов – цинка и селена, дефицит которых наиболее часто наблюдается при злоупотреблении алкоголем. Пациенту показано назначение Адеметионина (Гептрал) в дозе 1600 мг в сутки в течение 4-8 недель. Применение экзогенного адеметионина позволяет снизить накопление и отрицательное воздействие токсических метаболитов на гепатоциты, стабилизировать вязкость клеточных мембран, активизировать работу связанных с ними ферментов.

Ситуационная задача 2

Пациентка Д., 32 года, врач-стоматолог, жалуется на выраженную слабость, быструю утомляемость, снижение работоспособности. Указанные жалобы беспокоят в течение полутора лет, появились без видимой причины и постепенно нарастают.

Анамнестических данных об употреблении алкоголя и перенесенном вирусном гепатите не получено.

При осмотре: состояние средней тяжести. Температура тела 36,8 °С. Кожные покровы и слизистые бледные, иктеричные, сухие. ЧД - 16 в минуту. Перкуторно границы легких в пределах нормы.

При аускультации легких дыхание везикулярное. Область сердца и крупных сосудов не изменена.

Границы относительной тупости сердца в пределах нормы. При аускультации тоны сердца ясные, шумов нет. ЧСС - 80 в минуту, ритмичный, АД 120/60 мм рт.ст. Живот округлой формы, при пальпации - мягкий, чувствительный в правом подреберье. Размеры печени по Курлову: 10х9х8 см. Нижний край печени несколько закруглен, гладкий, мягкий, чувствительный. Селезенка не увеличена. Симптом поколачивания отрицательный с обеих сторон. Периферических отеков нет.

Общий анализ крови: уровень гемоглобина - 115 г/л, эритроциты - $3,9 \times 10^{12}$ /л, цветовой показатель - 0,88, лейкоциты - $8,8 \times 10^9$ /л, палочкоядерные нейтрофилы - 1 %, сегментоядерные нейтрофилы - 74 %, эозинофилы - 2 %, моноциты - 4 %, лимфоциты - 19 %.

СОЭ - 30 мм/ч.

Общий анализ мочи: без патологических изменений.

Биохимический анализ крови: общий белок - 70 г/л. Электрофорез белковых фракций: альбумины - 45 %, α_1 -глобулин - 5 %, α_2 -глобулин - 9 %, β -глобулин - 13 %, γ -глобулин - 28 %, креатинин - 135 мкмоль/л, мочевины сыворотки крови - 8,1 ммоль/л, калий - 4 экв/л, общий билирубин - 46 ммоль/л, прямой билирубин - 25 ммоль/л, АСТ - 62 ЕД/л, АЛТ - 84 ЕД/л, снижение уровня холинэстеразы. В крови определяются антитела к вирусу гепатита С.

По данным сцинтиграфии и УЗИ печени патологии не выявлено.

Вопросы:

Сформулируйте диагноз с учетом действующей международной статистической классификации болезней (МКБ) и выделите основные синдромы.

Эталон ответа

Хронический вирусный гепатит С, минимальной степени активности

Астеновегетативный синдром, синдром желтухи. Лабораторно: цитолитический синдром, синдром печеночно-клеточной недостаточности.

Тема №28: «Цирроз печени. Печеночная кома»

Ситуационная задача 1

Мужчина 49 лет обратился к врачу с жалобами на общую слабость, повышенную утомляемость, снижение работоспособности, почти постоянные тупые боли в области правого подреберья, тошноту. Из анамнеза. Считает себя больным в течение двух лет, когда впервые появились общая слабость, повышенная утомляемость, чувство тяжести в области правого подреберья. За медицинской помощью не обращался. Периодически принимал эссенциале форте по 2 капсуле

три раза в день, ферментные препараты: креон по 25000 Ед. два раза в сутки; улучшения самочувствия не отметил. Настоящее обострение в течение месяца, когда после значительной физической нагрузки усилились боли в области правого подреберья, увеличилась общая слабость. Принимал баралгин, положительного эффекта не наблюдалось. Операций, гемотрансфузий не было. Алкоголем не злоупотребляет, гепатотоксичные лекарственные средства не принимал, был донором.

При осмотре: состояние удовлетворительное; рост-177 см, вес -79 кг, ИМТ 25,2кг/м².

Кожные покровы желтушной окраски, склеры иктеричны, выявляются телеангиэктазии на груди, плечах и спине. В лёгких дыхание везикулярное, хрипов нет. ЧД 16 в мин. Тоны сердца ритмичные, приглушены. ЧСС 72 в 1 мин; АД-130/80 мм рт.ст. Язык влажный, обложен белым налётом. Живот мягкий, при пальпации умеренно болезненный в области правого подреберья. Размеры печени по Курлову: 12 (+3)×8×7 см; при глубокой пальпации печень плотноватой консистенции, определяется умеренная болезненность при пальпации. Селезёнка не увеличена. Дизурии нет. Симптом поколачивания по поясничной области отрицательный. Результаты исследований: общий анализ крови: эритроциты – $4,5 \times 10^{12}/л$; лейкоциты – $6,5 \times 10^9/л$; нейтрофилы – $4,5 \times 10^9/л$; лимфоциты – $1,3 \times 10^9/л$; моноциты – $0,44 \times 10^9/л$; эозинофилы – $0,2 \times 10^9/л$; базофилы – $0,06 \times 10^9/л$; Hb – 145г/л; тромбоциты – $232 \times 10^9/л$; СОЭ – 23 мм/ч. Биохимия крови: общий билирубин – 35 мкмоль/л; непрямого билирубин – 29,5 мкмоль/л; прямой билирубин – 5,5 мкмоль/л; АЛТ – 230 ед/л; АСТ – 155 ед/л; ГГТП – 83 ед/л; ЩФ – 143 ед/л; глюкоза – 5,1 ммоль/л; креатинин – 72 мкмоль/л; мочевины – 3,2 ммоль/л; альбумин – 39 г/л; общий белок – 71 г/л; альфа-1-глобулины – 3,0 г/л; альфа-2-глобулины – 5,5 г/л; бета-глобулины – 6,0 г/л; γ -глобулины – 17,5 г/л; ТТГ – 0,94 МЕ/л; альфа-фетопrotein – 3,2 ед/л; ферритин – 53 мкг/л; трансферрин – 2,5 г/л; калий – 3,9 ммоль/л; Na–138 ммоль/л; амилаза – 43 ед/л; железо – 21,3 мкмоль/л; ХС – 5,0 ммоль/л; церулоплазмин – 185 мг/л. ПТИ – 55%. Иммуноферментный анализ (определение маркеров гепатитов В, С, D в сыворотке крови): HBsAg (+); анти-HBs (-); анти-HBcIgG (+); HBeAg (-); анти-HBe (+); анти-HBcIgM (-); анти-HDV (-); анти-HCV (-); анти-ВИЧ – отрицательный.

Иммунологическое исследование: концентрация Ig класса G_v в сыворотке крови-7,0 г/л; - молекулярно-биологические исследования: ПЦР: ДНК ВГВ – положительный; количественный анализ ДНК ВГВ – 61000 МЕ/мл. Кал на скрытую кровь – отриц. Общий анализ мочи: в пределах нормы. Эластометрия печени: определена стадия F4 (по шкале METAVIR), цирроз печени. При УЗИ органов брюшной полости выявлены гепатомегалия, диффузные дистрофические изменения паренхимы печени. Рентгенологическое исследование легких: без патологических изменений; ЭКГ – без патологических изменений; тест связи чисел – в пределах нормы.

Вопросы:

1. Сформулируйте диагноз с учетом действующей международной статистической классификации болезней (МКБ) и обоснуйте его.
2. Какие инструментальные исследования необходимы пациенту с учетом стандартов медицинской помощи.
3. Назначение лекарственных препаратов и лечебного питания с учетом диагноза, возраста и клинической картины болезни и в соответствии с клиническими рекомендациями

Эталон ответа

Цирроз печени, ассоциированный с HBV-инфекцией, класс А по Child-Pugh (компенсированный).

Диагноз «цирроз печени, ассоциированного с HBV-инфекцией, класс А по Child-Pugh» установлен на основании жалоб больного на общую слабость, повышенную утомляемость, снижение работоспособности, тупую боль в правом подреберье; данных анамнеза, объективного осмотра (желтушность кожных покровов, иктеричность склер, наличие у больного телеангиэктазий, гепатомегалии).

Подтверждают вирусную этиологию цирроза печени данные исследований: (выявление HBsAg; анти-HBcIgG; анти-HBe; ПЦР ДНКВГВ - положительный, уровень ДНК ВГВ (61000 МЕ/мл); исключена другая этиология цирроза печени: (исследование крови на маркеры гепатита С, D: анти-HCV – отрицательный; анти-HDV - отрицательный), а также исключено злоупотребление алкоголем, приём гепатотоксичных лекарственных средств. Класс А ЦП установлен на основании классификации Child-Pugh.

Согласно классификационным критериям (печёночная энцефалопатия, асцит не определены, общий билирубин – 35 мкмоль/л, альбумин – 39 г/л, ПТИ – 55%) определено 5 баллов, что соответствует классу А по Child-Pugh. Диагноз цирроза печени подтверждается данными эластометрии печени: F4 (по шкале METAVIR), что соответствует циррозу печени. Зарегистрировано изменение биохимических показателей крови: повышение АЛТ, АСТ, общего билирубина, ГГТП, гамма-глобулинов, снижение ПТИ. При УЗИ органов брюшной полости выявлены гепатомегалия, диффузные дистрофические изменения паренхимы печени.

ЭГДС – для выявления и/или определения состояния вен пищевода и /или желудка;

- спиральная компьютерная томография (КТ) и магнитно-резонансная томография (МРТ) для получения более точной информации о форме, структуре и размерах печени. При использовании контрастного усиления возможно дифференцировать наиболее часто встречающуюся очаговую патологию печени (кисты, гемангиомы, метастазы);

- дуплексное сканирование сосудов печеночно-селезеночного бассейна для выявления портальной гипертензии.

Рекомендовано соблюдение диеты: исключить алкоголь, жирное, жареное, острое, копченое, солёное, кофе, газированные напитки, какао. Рекомендована противовирусная терапия (ПВТ), так как у больных циррозом печени В назначать ПВТ требуется при любом определяемом уровне виремии независимо от активности АлАТ. Среди аналогов нуклеозидов/нуклеотидов предпочтение следует отдавать Энтекавиру и Тенофовиру, поскольку они обладают высокой противовирусной активностью, и к ним редко развивается резистентность. Энтекавир (нуклеозидный аналог Гуанозина) внутрь в дозе 0,5 мг/сут в течение 48 недель. Активность АЛТ необходимо оценивать каждые 3 месяца в процессе лечения и после его окончания. При лечении аналогами нуклеозидов/нуклеотидов мониторинг уровня ДНК HBV должно проводиться 1 раз в 3 месяца как минимум в течение первого года лечения.

Ситуационная задача 2

Мужчина 48 лет обратился к врачу с жалобами на общую слабость, повышенную утомляемость, снижение работоспособности, почти постоянные тупые боли в области правого подреберья, тошноту, нарушение сна. Из анамнеза. Считает себя больным в течение двух лет, когда впервые появились общая слабость, повышенная утомляемость, чувство тяжести в области правого подреберья, периодическое повышение температуры до субфебрильных цифр. За медицинской помощью не обращался. При появлении болевого синдрома принимал эссенциале форте по 2 капсуле три раза в день, ферментные препараты: креон по 10000 Ед. два раза в сутки, но-шпу; улучшения самочувствия не отметил. Настоящее обострение в течение месяца, когда после перенесенного гриппа усилились боли в области правого подреберья, увеличилась общая слабость. Операций, гемотрансфузий не было. Алкоголем не злоупотребляет, гепатотоксичные лекарственные средства не принимал, был донором. При осмотре: состояние удовлетворительное. Рост – 165 см, вес – 70 кг, ИМТ – 25,7 кг/м². Кожные покровы желтушной окраски, склеры иктеричны, выявляются телеангиэктазии на груди, плечах и спине. В лёгких дыхание везикулярное, хрипов нет, ЧД=16 в мин. Тоны сердца ритмичные, приглушены. ЧСС = 74 в 1 мин; АД = 130/80 мм.рт.ст. Язык влажный, обложен белым налётом. Живот мягкий, при пальпации умеренно болезненный в области правого подреберья. Размеры печени по Курлову: 12 (+3)×8×7 см; при глубокой пальпации печень плотноватой консистенции, определяется умеренная болезненность при пальпации. Селезёнка не увеличена. Дизурии нет. Симптом поколачивания по поясничной области отрицательный.

Результаты исследований: общий анализ крови: эритроциты – $4,6 \times 10^{12}/л$; лейкоциты – $6,7 \times 10^9/л$; нейтрофилы – $4,4 \times 10^9/л$; лимфоциты – $1,5 \times 10^9/л$; моноциты – $0,46 \times 10^9/л$; эозинофилы – $0,28 \times 10^9/л$; базофилы – $0,06 \times 10^9/л$; Hb – 144г/л; тромбоциты – $242 \times 10^9/л$; СОЭ – 22 мм/ч.

Биохимия крови: общий билирубин – 36 мкмоль/л; непрямого билирубин – 30,5 мкмоль/л; прямой билирубин – 5,5 мкмоль/л; АЛТ – 218 ед/л; АСТ – 157 ед/л; ГГТП – 82 ед/л; ЩФ – 142 ед/л; глюкоза – 5,1 ммоль/л; креатинин – 64 мкмоль/л; мочевины – 3,2 ммоль/л; альбумин – 38 г/л; общий белок – 70,2 г/л; альфа-1-глобулины – 2,8 г/л; альфа-2-глобулины – 5,7 г/л; бета-глобулины – 6,7 г/л; γ -глобулины – 17 г/л; ТТГ – 0,94 МЕ/л; альфа-фетопrotein – 3,3 ед/л; ферритин – 55 мкг/л; трансферрин – 2,4 г/л; калий – 3,6 ммоль/л; Na–137 ммоль/л; амилаза – 42 ед/л; железо – 20,7 мкмоль/л; ХС – 5,2 ммоль/л; церулоплазмин – 188 мг/л. ПТИ – 57%.

Иммуноферментный анализ (исследование крови на маркеры гепатитов В, С): анти-НСV – положительный; HBsAg (-); анти-HBs (-); анти-HBcIgG (-); HBeAg (-); анти-HBe (-); анти-HBcIgM (-); анти-ВИЧ – отрицательный. Генотипирование HCV: генотип 1 –положительный. Иммунологическое исследование: концентрация Ig класса G_v сыворотке крови -7,2г/л. Молекулярно-биологические исследования: ПЦР: РНК ВГС – положительный; количественный анализ РНК ВГС – 31000 МЕ/мл. Эластометрия печени: определена стадия F4(по шкале METAVIR), цирроз печени. При УЗИ органов брюшной полости выявлены гепатомегалия, диффузные дистрофические изменения паренхимы печени. Анализ кала на скрытую кровь – отрицательный. Общий анализ мочи: в пределах нормы. Рентгенологическое исследование легких: без патологических изменений. ЭКГ – без патологических изменений.

Вопросы:

1. Сформулируйте диагноз с учетом действующей международной статистической классификации болезней (МКБ) и обоснуйте его.
2. Какие инструментальные исследования необходимы пациенту с учетом стандартов медицинской помощи.
3. Назначьте лекарственные препараты и лечебное питание с учетом диагноза, возраста и клинической картины болезни и в соответствии с клиническими рекомендациями

Эталон ответа

1. Цирроз печени, ассоциированный с HCV-инфекцией, класс А по Child-Pugh (компенсированный).

Диагноз «цирроз печени, ассоциированный с HCV-инфекцией, класс А по Child-Pugh» установлен на основании жалоб больного на общую слабость, повышенную утомляемость, снижение работоспособности, тупую боль в правом подреберье; данных анамнеза, объективного осмотра (желтушность кожных покровов, иктеричность склер, наличие у больного телеангиэктазий, гепатомегалии). Подтверждают диагноз «цирроз печени С» данные исследований (выявление анти-НСV; ПЦР: РНКНСV - положительный, уровень РНК ВГС (31000 МЕ/мл).

Исключена другая этиология цирроза печени: (исследование крови на маркеры гепатита В: HBsAg (-); анти-HBs (-); анти-HBcIgG (-); HBeAg (-); анти-HBe (-); анти-HBcIgM (-)), а также исключено злоупотребление алкоголем, приём гепатотоксичных лекарственных средств. Класс А ЦП установлен на основании классификации Child-Pugh. Согласно классификационным критериям (печёночная энцефалопатия, асцит не выявлены, общий билирубин – 36 мкмоль/л, альбумин – 38 г/л, ПТИ – 57%) определено 5 баллов, что соответствует классу А по Child-Pugh. Диагноз «цирроз печени» подтверждается данными эластометрии печени: F4 (по шкале METAVIR), что соответствует циррозу печени. Зарегистрировано изменение биохимических показателей крови: повышение АЛТ, АСТ, общего билирубина, ГГТП, гамма-глобулинов, снижение ПТИ. При УЗИ органов брюшной полости выявлены гепатомегалия, диффузные дистрофические изменения паренхимы печени.

2. ЭГДС – для выявления и/или определения состояния вен пищевода и /или желудка; дуплексное сканирование сосудов печеночно-селезеночного бассейна для выявления портальной гипертензии.

3. Рекомендовано соблюдение диеты: исключить алкоголь, жирное, жареное, острое, копченое, соленое, кофе, газированные напитки, какао. Пациенту с циррозом печени С класс А по Child-Pugh, генотип 1 рекомендовано назначение тройной схемы противовирусной терапии (ПВТ) с включением ингибитора протеазы второй волны Симепревира. Симепревир назначают в дозе 150 мг 1 раз в сутки внутрь в комбинации с пегилированным интерфероном (ПЕГ/ИФН) альфа2а в дозе 180 мкг 1 раз в неделю подкожно и рибавирином в дозе 1000 мг в сутки ежедневно внутрь (при массе тела пациента 73 кг) в течение 12 недель; затем терапия ПЕГ/ИФН альфа2а и рибавирином должна быть продолжена в течение 12 недель (общая продолжительность терапии – 24 недели). Для оценки эффективности ПВТ используется определение уровня РНК ВГС после 4, 12, 24 недели терапии, а также через 24 недели после ее окончания.

Тема №29. «Неотложные состояния в гастроэнтерологии. Кровотечения: желудочно-кишечное, из расширенных вен пищевода»

Ситуационная задача 1

Больной С. 69 лет, пенсионер, обратился в поликлинику к терапевту с жалобами на тупые, ноющие малоинтенсивные боли и ощущение тяжести в подложечной области через 15-20 минут после еды, тошноту, изжогу. Болевые ощущения усиливаются при погрешностях в питании.

Периодически беспокоят одышка, давящие боли за грудиной, возникающие при умеренных физических нагрузках (подъём на 2-й этаж), купируются приемом нитрамента и при прекращении нагрузки. Из анамнеза: боли в подложечной области беспокоят последние 4-5 недель, несколько уменьшаются после приёма нитроглицерина, альмагеля. Около недели назад пациент отметил эпизод появления чёрного стула в течение 2-х суток. В возрасте 49 лет диагностировали язвенную болезнь ДПК, лечился в стационаре, в последующем обострений заболевания никогда не фиксировалось. Последние 10 лет к врачам по этому поводу пациент не обращался. Больной страдает ИБС; 1,5 года назад перенёс инфаркт миокарда, 10 месяцев назад проведена операция стентирования коронарных артерий (установлено 2 стента). Пациент получает медикаментозное лечение по поводу ИБС, в том числе, тромбоасс и клопидогрел, последние 5 месяцев прекратил приём крестора. При осмотре: состояние удовлетворительное, ИМТ – 27 кг/м², кожный покров и видимые слизистые бледно-розовой окраски. Голени пастозны. Дыхание везикулярное во всех отделах, хрипов нет. ЧД – 18 в 1 мин. Сердце – тоны приглушены, акцент 2 тона на аорте, ритм правильный. ЧСС – 92 в 1 мин. АД – 130/85 мм рт.ст. Живот участвует в дыхании, при пальпации мягкий, определяется умеренная болезненность в эпигастрии по средней линии тела и в пилоро-дуоденальной зоне, остальные отделы живота безболезненны. Пузырные симптомы отрицательные. Размеры печени и селезёнки по Курлову: 11x9x8 см и 6x4 см соответственно. Край печени плотно-эластической консистенции определяется на 2 см ниже реберной дуги, безболезненный. Пальпация отделов толстой кишки безболезненна. Симптом поколачивания в поясничной области отрицательный.

В анализах: эритроциты $3,11 \times 10^{12}/л$, Hb 103 г/л, MCH - 22p/g, MCHC – 300 g/l, лейкоциты $5,6 \times 10^9/л$. СОЭ 8 мм/час. Общий холестерин 7,8 ммоль/л, триглицериды 2,6 ммоль/л. ЭКГ: ритм синусовый, 72 в 1 мин; RI> RII> RIII, в I, avL, v1-4 отведениях зубец Q > 1/3 зубца R, зубец T отрицательный.

Вопросы:

1. Опишите признаки состояния, возникшего при обострении основного заболевания и требующего оказания медицинской помощи в неотложной форме
2. Сформулируйте диагноз с учетом действующей международной статистической классификации болезней (МКБ) и обоснуйте его.
3. Какое лабораторное обследование необходимо пациенту с учетом стандартов медицинской помощи.
4. Какие инструментальные исследования необходимы пациенту с учетом стандартов медицинской помощи.
5. Назначьте лекарственные препараты и лечебное питание с учетом диагноза, возраста и клинической картины болезни и в соответствии с клиническими рекомендациями

Эталон ответа

1. появления чёрного стула в течение 2-х суток (эпизод желудочно-кишечного кровотечения), наличие клинических признаков анемии (тахикардия, снижение уровня гемоглобина, эритроцитов, снижение показателей MCH и MCHC в общем анализе крови).

2. НПВП – ассоциированная гастропатия: эрозивно-язвенное поражение желудка, осложнившееся состоявшимся желудочно-кишечным кровотечением. Постгеморрагическая анемия легкой степени. ИБС: стабильная стенокардия II ФК, ПИКС по передней стенке и верхушке ЛЖ. Стентирование ЛКА, ПМЖА, ХСН III ФК (NYHA)

Пациент, страдающий ИБС и получающий двойную антитромбоцитарную терапию (ДАТТ): Аспирин и Клопидогрел, имеет несколько факторов риска развития у него НПВП - ассоциированной гастропатии (пожилой возраст, ИБС, наличие в анамнезе ЯБ ДПК, проведение в течение 1,5 лет ДАТТ, отсутствие указаний на применение антисекреторных средств на фоне ДАТТ).

НПВП – ассоциированная гастропатия представлена множественными гастродуоденальными эрозиями и/или язвами, характеризуется мало - или бессимптомным течением и высокой частотой манифестации с развитием осложнений – кровотечений.

3.-диагностика наличия инфекции *H. pylori* морфологическим методом, либо выявление антигена *H. pylori* в кале методом ИФА, либо обнаружение ДНК *H. pylori* в кале методом ПЦР. Использование серологического метода нецелесообразно, т. к. неизвестно проводилась ли эрадикационная терапия ЯБ ДПК в прошлом.

-В соответствии со Стандартом оказания медицинской помощи при ЯБЖ и ЯБ ДПК рекомендуется анализ крови биохимический (билирубин, АЛТ, АСТ, глюкоза, а также железо сыворотки, общая железосвязывающая способность сыворотки, ферритин),

-анализ кала на скрытую кровь.

4. -проведение ФГДС с биопсией слизистой оболочки желудка из зоны поражения (язвенного дефекта) и стандартных зон биопсии с целью оценки стадии гастрита, уточнения характера поражения слизистой оболочки гастродуоденальной зоны;

-ультразвуковое исследование внутренних органов,

5. Выбор тактики лечения, в том числе решение вопроса о необходимости стационарного лечения, должен быть осуществлен с учетом результатов эндоскопического обследования пациента. Эталонном лечении НПВП - ассоциированных гастропатий является назначение антисекреторной терапии с целью коррекции факторов агрессии, воздействующих на слизистую оболочку желудка.

Препаратами выбора являются ингибиторы протонной помпы (ИПП), используемые в стандартных дозах в острой стадии патологического процесса в гастродуоденальной зоне и в поддерживающих дозах в качестве профилактического средства. Пациенту показана терапия ИПП в постоянном режиме в сочетании с постоянным приемом ДАТТ. В период острых проявлений НПВП-гастропатии в комбинации с ИПП показана терапия гастропротекторами (Висмута трикалия дицитрат, Ребамипид, Сукральфат) курсами не менее 4 недель. В случае выявления инфекции *H. pylori* пациенту показана эрадикация инфекции с целью снижения степени риска ulcerогенных воздействий на слизистую оболочку гастродуоденальной зоны при продолжающейся терапии аспирином и клопидогрелем.

Пациенту показана в постоянном режиме терапия ИБС: помимо ДАТТ рекомендуется прием гиполипидемического средства (Аторвастатина, Розувастатина), селективного β -блокатора (Бисопролола), мочегонного средства (Верошпирона, Торасемида), ингибитора АПФ в связи с наличием симптомов сердечной недостаточности и с учетом уровня артериального давления. В случае выявления сидеропении показана терапия препаратами железа до достижения уровня нормальных значений гемоглобина. Медикаментозная терапия должна проводиться на фоне использования диетотерапии.

Показана диета в рамках стола 1 в период обострения на 4-6 недель с последующим индивидуальным расширением в рамках стола 5п.

При выборе ИПП следует руководствоваться сведениями о лекарственном взаимодействии препаратов. С учетом необходимости использования комбинированной терапии, включающей Клопидогрел, следует выбирать ИПП с наименьшими лекарственными взаимодействиями: оптимальный выбор – Пантопразол 40 мг 2 раза в день или Рабепразол 20мг 2 раза в день не менее 4 недель, далее препарат ИПП может применяться в половинной дозе. В качестве схемы эрадикации инфекции *H. pylori* возможно использование 10-дневной тройной терапии с добавлением Висмута трикалия дицитрата с последующей пролонгацией курса цитопротектора до 4 недель. 4-недельные курсы цитопротекторов (Ребамипид) целесообразно повторять 3 -4 раза в год.

Ситуационная задача 2

Больная М. 50 лет обратилась к врачу-терапевту участковому с жалобами на тошноту, острые ночные и голодные боли в эпигастрии, уменьшающиеся после приёма пищи, тошноту, рвоту «кофейной гущей», однократно чёрный «дегтеобразный» стул. Лечится по поводу ревматоидного артрита, длительно (более 3 месяцев) принимала Индометацин по 1 таблетке 3 раза в день. Ранее данных жалоб не отмечала, к врачу не обращалась. Объективно: состояние средней тяжести. Кожные покровы бледные. Пониженного питания. Язык обложен белым налётом, влажный. В лёгких дыхание везикулярное, ЧД - 16 в мин. Тоны сердца ясные, ритмичные, ЧСС - 88 уд в мин, АД - 110/70 мм рт. ст. Живот напряжённый, резко болезненный локально в зоне Шофара. Симптомы раздражения брюшины отрицательные. Стул чёрный «дегтеобразный». Мочеиспускание не нарушено. Клинический анализ крови: гемоглобин - 100 г/л; эритроциты - $3,0 \cdot 10^{12}/л$; лейкоциты $8,4 \cdot 10^9/л$; палочкоядерные - 4%; сегментоядерные - 61%; эозинофилы - 1%; лимфоциты - 30%; моноциты - 4%; СОЭ - 20 мм/час.

Вопросы:

1. Опишите признаки состояния, возникшего при обострении основного заболевания и требующего оказания медицинской помощи в неотложной форме

2. Установите предварительный диагноз и составьте плана лабораторных и инструментальных обследований пациента

3. Назначьте лекарственные препараты с учетом диагноза, возраста и клинической картины болезни и в соответствии с клиническими рекомендациями

Эталон ответа

1. рвота «кофейной гущей», однократно черный «дегтеобразный» стул, данные анамнеза длительно (более 3 месяцев) принимала Индометацин; данные осмотра (живот напряженный, резко болезненный локально в зоне Шофара, стул чёрный «дёгтеобразный»); на основании анализа крови (гемоглобин 100 г/л).

2. Язвенная болезнь желудка, осложненная кровотечением на фоне приема НПВС.

Пациенту рекомендовано: проведение ЭГДС для выявления места кровотечения, консультация врача-хирурга для определения дальнейшей тактики лечения

3. Ингибиторы протонной помпы являются препаратами выбора при язве, вызванной НПВС Эзомепразол 40 мг 1 раз в день, так как у данного препарата лучше фармакокинетика и фармакодинамика, нет влияния генетического полиморфизма).

Продолжить противоязвенную терапию без изменений, определить наличие *H. pylori*; при положительном ответе - назначить антихеликобактерную схему лечения.

Тема №28: «Печеночная кома»

Ситуационная задача 1

Больной Т. 42 лет госпитализирован в стационар по направлению врача-терапевта участкового с жалобами на слабость, сонливость в дневное время, желтушность кожных покровов, чувство тяжести в правом подреберье, периодические носовые кровотечения после физической работы, увеличение живота в объёме, отёки на нижних конечностях в области стоп и голеней. В анамнезе: тяжесть в правом подреберье беспокоит в течение последних 3 месяцев. За последний месяц отметил нарастание общей слабости, увеличение живота и желтуху. Употребляет водку по 200 г ежедневно в течение последнего года, наблюдается у нарколога. Употребление наркотиков отрицает. Гемотрансфузий, оперативных вмешательств не было. Объективно: состояние средней тяжести. Сознание ясное. Тест связывания чисел –40 сек. Рост – 178 см, вес – 62 кг. Кожа обычной влажности, желтушная. В области груди и верхней части спины видны «сосудистые звездочки». Склеры глаз иктеричны. Отёки стоп и нижней трети голеней. В лёгких дыхание везикулярное, побочных дыхательных шумов нет. ЧДД – 18 в мин. При аускультации тоны сердца ритмичные, шумов нет. ЧСС –78 ударов в минуту. АД – 110/70 мм рт. ст. Язык влажный, малиновый, сосочки сглажены. Живот увеличен в объёме, пупок сглажен, на передней брюшной стенке радиально от пупка определяются расширенные, извитые вены. В положении лёжа живот распластан.

При пальпации мягкий, болезненный в правом подреберье. Размеры печени по Курлову – 15×15×13 см. Нижний край печени при пальпации плотный, бугристый. Стул оформленный, коричневый, без патологических примесей. Размеры селезёнки – 15×12. Мочевыделение свободное, безболезненное, моча тёмно-жёлтая. Общий анализ крови: эритроциты – $4,1 \times 10^{12}/л$; Нв – 122 г/л; цветовой показатель – 0,9%; тромбоциты – $98 \times 10^9/л$, лейкоциты – $3,2 \times 10^9/л$, эозинофилы – 1%, палочкоядерные нейтрофилы – 4%, сегментоядерные нейтрофилы – 63%, лимфоциты – 29%, моноциты – 3%, СОЭ – 22 мм/ч.

Биохимические анализы: общий билирубин – 130 мкмоль/л, прямой билирубин – 100 мкмоль/л, АЛТ – 120 Ед/л, АСТ – 164 Ед/л. МНО – 2, альбумин – 28 г/л. Фиброгастроуденоскопия: варикозное расширение вен пищевода I ст. Ультразвуковое исследование брюшной полости: переднезадний размер правой доли печени – 170 мм, контуры чёткие и неровные. Паренхима неравномерно диффузно-повышенной эхогенности. Диаметр портальной вены – 16 мм. Желчный пузырь нормальных размеров, содержимое – желчь. Гепатикохоледох не расширен. Селезёнка расположена обычно, структура однородная, паренхима средней эхогенности. Площадь селезёнки – 36,1 см². Свободная жидкость в брюшной полости.

Вопросы:

1. Сформулируйте диагноз с учетом действующей международной статистической классификации болезней (МКБ) и обоснуйте его.

2. Какое лабораторное обследование необходимо пациенту с учетом стандартов медицинской помощи.

3. Какие инструментальные исследования необходимы пациенту с учетом стандартов медицинской помощи.
4. Назначьте лекарственные препараты и лечебное питание с учетом диагноза, возраста и клинической картины болезни и в соответствии с клиническими рекомендациями
5. Критерии эффективности назначения мочегонных препаратов

Эталон ответа

1. Цирроз печени алкогольной этиологии, класс С по Чайлду-Пью. Портальная гипертензия (асцит, спленомегалия, ВРВ пищевода I ст.). Гиперспленизм (тромбоцитопения). Печёночная энцефалопатия I ст.

У больного выявлены желтуха, цитолиз, «печёночные знаки»: малиновые ладони, «сосудистые звёздочки», синдром портальной гипертензии (гепатоспленомегалия, асцит, варикозное расширение вен пищевода, передней брюшной стенки, расширение портальной вены), признаки печёночной недостаточности (гипоальбуминемия, гипокоагуляция). По данным УЗИ – паренхима печени, неравномерно диффузно-повышенной эхогенности. Алкогольный анамнез свидетельствует о наиболее вероятной этиологии цирроза печени. Класс С выставлен согласно классификации Чайльд -Пью – 11 баллов. Снижение скорости теста связывания чисел свидетельствует о I степени печёночной энцефалопатии. Тромбоцитопения в данной ситуации связана с гиперспленизмом.

2 коагулограмма, общий белок, креатинин, мочевины, калий, натрий, ГГТ, ЩФ, амилаза, маркеры вирусных гепатитов HBsAg, антитела к HCV, ВИЧ-инфекции.

Общий анализ мочи, копрограмма.

3 ЭКГ. Рентген лёгких.

4 Отказ от алкоголя. Диета с содержанием белка 1,0 г/кг/сут. Калорийность пищи - 1800–2500 ккал/сут. Ограничение содержания соли до 5,2 г/сут. Санация кишечника с целью уменьшения эндотоксинемии. Лактулоза - 15-45 мл 2-3 раза в сутки (стул до 2-3 раз в сутки). Возможен приём не всасывающихся антибиотиков (Рифаксимин 1200 мг/сут. 7 -10 дней). Высокие очистительные клизмы. Уменьшение токсического действия аммиака. Орнитин-аспартат - 5 г по 1-2 пакетика гранул, растворённых в воде × 3 раза в день после еды. Мочегонная терапия. Спиринолактон - 50–200 мг/сут. Фуросемид - 40 мг/сут (повышение дозы на 40 мг каждые 7 дней до 160 мг/сут, Анаприлин - 40 мг 1 раза в сутки.

5. критерий эффективности мочегонной терапии - уменьшение массы тела на 2 кг/нед.). Снижение давления в портальной вены.

Ситуационная задача 2

Больной В., 19 лет, учащийся техникума, доставлен машиной «скорой помощи» в инфекционное отделение с синдромом желтухи в тяжёлом состоянии.

Из анамнеза: за 4 месяца до настоящего заболевания больной был выписан из хирургического отделения, где находился по поводу флегмонозного аппендицита, осложнённого перитонитом. Аппендэктомия сопровождалась переливанием крови. После выписки и до настоящего заболевания злоупотреблял алкогольными напитками. Преджелтушный период протекал по смешанному типу (артралгический, диспепсический и астеновегетативный синдромы) в течение 3 дней.

При поступлении жаловался на головную боль, резкую слабость, «ощущение провала в пропасть».

При осмотре: больной вял, сонлив. Кожные покровы и слизистые интенсивно иктеричные. Тоны сердца приглушены. Пульс - 82/мин., ритмичен. Язык влажный. Живот мягкий, умеренно болезненный в эпигастрии и правом подреберье. Печень пальпируется до 1,0 см ниже реберной дуги, селезенка по краю реберной дуги. Билирубин крови 215,6 I мкмоль/л с преобладанием прямого. Активность аминотрансфераз незначительная.

На следующий день состояние больного ухудшилось: спутанное сознание, двигательное беспокойство, рвота «кофейной гущей», печеночный запах изо рта ощущается на расстоянии. Печень не пальпируется. Дыхание шумное.

Вопросы:

1. Опишите признаки состояния, возникшего при обострении основного заболевания и требующего оказания медицинской помощи в неотложной форме - ОПЭ, кома 1-2.
2. Сформулируйте диагноз с учетом действующей международной статистической классификации болезней (МКБ) и обоснуйте его.

3. Какое лабораторное обследование необходимо пациенту с учетом стандартов медицинской помощи.

4. Назначьте лекарственные препараты с учетом диагноза, возраста и клинической картины болезни и в соответствии с клиническими рекомендациями

Эталон ответа

1. нарушение сознания, двигательное беспокойство, рвота «кофейной гущей», «печеночного» запаха изо рта,

1. Острый вирусный гепатит В, желтушная форма, фульминантное течение, осложненное ОПЭ, кома 1-Пст.

Диагноз выставлен на основании эпиданамнеза (хирургическое вмешательство, гемотрансфузия), острого начала, смешанного варианта короткого преджелтушного периода, злокачественного течения заболевания (нарушение сознания, двигательное беспокойство, рвота «кофейной гущей», «печеночного» запаха изо рта, нарастания желтухи при сокращении размеров печени, тахикардия), билирубино-ферментной диссоциации в биохимическом анализе крови.

3 Маркеры на вирусные гепатиты В, Д, С - IgM к HBsAg, HBeAg, IgM к Ag HD V; ПЦР - РНК HС V.

4. Рифаксимин по 1200 мг/сут. 5–10 дней, ципрофлоксацин 1 г/сут., неомицин 4-6 г/сут., канамицин 1,5 г/сут.) для подавления микрофлоры кишечника и уменьшения образования кишечных токсинов.

Лактулоза: каждые 2 ч по 20–30 мл до появления первого жидкого стула. Далее доза подбирается с таким расчетом, чтобы 2 раза в сутки (до 4-х раз) был мягкий стул. В качестве альтернативы 20–30 мл лактулозы может быть добавлено в воду и выполнена высокая клизма.

Снижающие аммиак аминокислоты:

- L-орнитин-L-аспартат в/венно 20–40 мг в сут в течение 2 недель;

- ингибитор ГАМК-бензодиазепиновых рецепторов: флумазенил – начальная доза составляет 0,3 мг в 5 %-ном растворе глюкозы или 0,9 %-ном растворе хлорида натрия, затем титруется по 0,1 мг через 60 с, не превышая суммарную дозу 2 мг;

- растворы разветвленных аминокислот: аминостерил N-гепа внутривенно 5 и 8%-ный.

2.4 Написание истории болезни/фрагмента истории болезни

2.5 Заполнение чек-листа для оценки состояния сердечно-сосудистой системы

2.6 ИТОГОВЫЙ ТЕСТОВЫЙ КОНТРОЛЬ

1. Диагностически значимым симптомом для хронического бронхита является

1. кашель
2. кровохарканье
3. одышка
4. свистящее дыхание

2. Диагностический критерий длительности кашля при хроническом бронхите составляет

1. 3 месяца в течение 2 лет подряд
2. 2 месяца в течение 2 лет подряд
3. 3 месяца в течение 1 года
4. 1 месяц в течение 1 года

3. Мокрота при хроническом катаральном бронхите бывает

1. слизистой
2. «ржавой»
3. розовой пенистой
4. стекловидной

4. Хронический бронхит проявляется в виде

1. сухих хрипов
2. звонких влажных мелкопузырчатых хрипов
3. крепитации

4. шума трения плевры

5. Длительная компенсация порока сердца при стенозе устья аорты достигается за счёт гиперфункции

1. левого желудочка
2. правого желудочка
3. левого предсердия
4. правого предсердия

6. К гипертрофии и дилатации левого желудочка при недостаточности аортального клапана приводит

1. перегрузка левого желудочка объёмом
2. снижение коронарного кровотока
3. перегрузка левого желудочка давлением
4. уменьшение сердечного выброса

7. У больных с тяжёлым аортальным стенозом характерным изменением, выявляемым при эхокардиографии, является

1. высокий градиент давления левый желудочек/аорта
2. увеличение ударного объёма
3. аортальная регургитация
4. зона акинезии в области межжелудочковой перегородки

8. «Митрализацией» аортального порока называют

1. повышение давления в левом предсердии и малом круге кровообращения
2. сочетание аортального и митрального стенозов
3. присоединение митрального стеноза к уже существующему аортальному пороку вследствие повторной ревматической лихорадки
4. сочетание стеноза устья аорты и пролапса митрального клапана

9. Больному с аортальным стенозом, гипертрофией левого желудочка и пароксизмами фибрилляции предсердий для профилактики приступов аритмии целесообразно использовать

1. Амiodарон
2. Хинидин
3. Дигоксин
4. Лапаконитина гидробромид (Аллапинин)

10. При впервые возникшем пароксизме фибрилляции предсердий, длящемся 2 часа, правильным является

1. активное восстановление синусового ритма в течение первых двух суток (вплоть до электроимпульсной терапии)

2. назначение урежающей ритм терапии (бета-блокаторов) и наблюдение за больным при хорошей переносимости аритмии
3. отказ от дальнейших попыток купирования приступа при неэффективности внутривенного введения новокаинамида
4. купирование пароксизма методом ЧПЭСС

11. Признаком ав-блокады I степени является

1. увеличение PQ более 200 мс
2. постепенное удлинение PQ с последующим выпадением QRS
3. "независимые сокращения предсердий и желудочков
4. "выпадение QRS без постепенного удлинения PQ

12. К антиаритмическим препаратам III класса относится

1. Амиодарон
2. Хинидин
3. Лидокаин
4. Пропафенон

13. Сухие свистящие хрипы над всей поверхностью лёгких являются аускультативным феноменом

1. нарушения бронхиальной проходимости
2. наличия жидкости в плевральной полости
3. повышения воздушности лёгочной ткани
4. уплотнения лёгочной ткани

14. Персистирующая бронхиальная астма среднетяжёлого течения характеризуется

1. ОФВ1 от 60% до 80% от должных величин
2. вариабельностью ПСВ < 20%
3. ночными приступами удушья реже 1 раза в неделю
4. ежедневными ночными приступами удушья

15. По спирографической классификации заболевания выделяют ____ стадии хобл

1. 4
2. 3
3. 2
4. 5

16. К основным аускультативным симптомам при хобл относят

1. сухие свистящие хрипы
2. крепитацию
3. влажные мелкопузырчатые хрипы
4. влажные крупнопузырчатые хрипы

17. Показателем функции внешнего дыхания, определяющим степень нарушения бронхиальной проходимости при хронической обструктивной болезни легких, является

1. ОФВ1

2. ФЖЕЛ
3. ЖЕЛ
4. ОФВ1/ФЖЕЛ

18. Пикфлоуметрией называют определение

1. пиковой скорости выдоха
2. дыхательного объёма
3. жизненной ёмкости лёгких
4. остаточного объёма

19. Аускультативная картина при митральном стенозе сердца включает

1. усиление первого тона и диастолический шум
2. ослабление первого тона и систолический шум
3. неизменные тоны и «мягкий, дующий» систолический шум
4. ослабление второго тона и диастолический шум

20. Шум при митральной недостаточности

1. проводится в левую подмышечную область
2. проводится на сонные артерии
3. никуда не проводится
4. проводится в яремную ямку

21. В отношении лечения инфекционного эндокардита

1. антибактериальная терапия должна проводиться парентерально
2. кортикостероиды должны обязательно назначаться с первых дней лечения
3. длительность антибактериальной терапии составляет 2 недели
4. развитие миокардита является показанием к оперативному лечению

22. При инфекционном эндокардите с поражением трикуспидального клапана встречается тромбоэмболия в артерию

1. легочную
2. селезеночную
3. мезентериальную
4. почечную

23. У женщины 50 лет, страдающей артериальной гипертензией, в течение 3 месяцев появились першение в горле и сухой кашель, не поддающиеся терапии отхаркивающими препаратами и антибиотиками, (не курит, аллергологический анамнез не отягощен, на рентгенограмме органов грудной клетки изменений не выявлено). Наиболее вероятной причиной кашля является прием

1. ингибиторов АПФ
2. блокаторов ангиотензиновых рецепторов
3. диуретиков
4. блокаторов кальциевых каналов

24. Больной 48 лет с устойчивым повышением в течение 3 лет АД до 160/100 мм рт.ст. без каких-либо клинических проявлений следует рекомендовать

1. изменение образа жизни и постоянную антигипертензивную терапию
2. курсовой приём антигипертензивных препаратов
3. приём препаратов короткого действия только при кризах
4. изменение образа жизни и контрольное обследование через 6 месяцев

25. К препаратам, улучшающим сократимость миокарда, относят

1. добутамин
2. атропин
3. атенолол
4. триметазидин

26. К типичной причине инфаркта миокарда относят

1. тромбоз коронарной артерии вследствие надрыва атеросклеротической бляшки
2. увеличение потребности миокарда в кислороде
3. нарушение коронарной гемодинамики вследствие падения артериального давления
4. врожденные особенности строения коронарных артерий

27. Для купирования болевого синдрома при инфаркте миокарда необходимо использовать

1. наркотические анальгетики
2. ингибиторы фосфодиэстеразы 5 типа
3. анальгетики-антипиретики
4. селективные ингибиторы циклооксигеназы 2 типа

28. Для подтверждения ишемии миокарда на ЭКГ диагностически значимыми являются изменения

1. сегмента ST
2. зубца P
3. комплекса QRS
4. интервала PQ

29. К типичным жалобам пациента во время приступа стенокардии относят

1. гиперхолестеринемия
2. нарушение ритма и проводимости сердца
3. врожденный порок сердца
4. артериальная гипотония

30. Фактором риска развития ишемической болезни сердца является

1. прямым миолитическим действием на гладкую мускулатуру коронарных артерий
2. рефлекторным увеличением частоты сердечных сокращений
3. снижением сократимости левого желудочка
4. рефлекторным урежением частоты сердечных сокращений

31. Действие нитроглицерина при приступе стенокардии обусловлено

1. ограничение потребления жидкости

2. ограничение потребления сахара
3. ограничение потребления белков
4. увеличение в рационе поваренной соли

32.К рекомендациям по диете больных с хронической сердечной недостаточностью относят

1. отеку легких
2. почечной недостаточности
3. асцит
4. отекам голеней

33.Застой по малому кругу кровообращения приводит к

1. одышку
2. головную боль
3. боли в суставах
4. ноющие боли в области сердца

34.К наиболее характерным жалобам пациентов с хронической сердечной недостаточностью относят

1. 6
2. 1
3. 3
4. 9

35.Диагноз «хронический гепатит» ставится при клинико-лабораторных проявлениях заболевания в течение более (в месяцах)

1. артралгию
2. кольцевидную эритему
3. реактивный гастрит
4. асцит

36.К проявлениям иммуновоспалительного синдрома при хронических гепатитах относят

1. гепатоцеллюлярную карциному
2. рак желудка
3. рак легких
4. лимфому

37.Лабораторные проявления холестатического синдрома включают повышение уровня

1. интенсификацию элиминации форменных элементов крови
2. увеличение размеров селезенки
3. расширение диаметра селезеночной вены
4. интенсификацию кровоснабжения селезенки

38.К онкологическим заболеваниям, наиболее часто осложняющим течение хронического гепатита с, относят

1. расширение вен нижней трети пищевода
2. расширение подкожных вен нижних конечностей
3. гепатомегалия

4. нарастание желтухи

39. Гиперспленизмом называют

1. альфа-фетопротеина
2. АСТ
3. иммуноглобулина А
4. холинэстеразы

40. При подозрении на цирроз печени определяющим признаком является

1. нарушенного долькового строения
2. ступенчатых некрозов гепатоцитов
3. стеатоза гепатоцитов
4. расширенных портальных трактов

41. О развитии рака печени на фоне цирроза можно подозревать при повышении в крови

1. «печеночном» запахе
2. нарастании интенсивности желтухи
3. лихорадке
4. геморрагическом диатезе

42. Диагноз «цирроз печени» подтвержден при выявлении в биопсийном материале

1. нарушенного долькового строения
2. ступенчатых некрозов гепатоцитов
3. стеатоза гепатоцитов
4. расширенных портальных трактов

43. Заподозрить печеночную энцефалопатию следует при

1. «печеночном» запахе
2. нарастании интенсивности желтухи
3. лихорадке
4. геморрагическом диатезе

44. К факторам, непосредственно вызывающим поражение клубочков при остром гломерулонефрите, относят

1. комплемент
2. В-лимфоциты
3. тучные клетки
4. эозинофилы

45. Осложнением острого гломерулонефрита является

1. острая сердечная недостаточность
2. пиелонефрит
3. инфаркт миокарда

4. тромбоз легочной артерии

46. В биохимическом анализе крови функциональное состояние почек отражает уровень

1. креатинина
2. мочевины
3. остаточного азота
4. мочевой кислоты

47. Скорость клубочковой фильтрации рассчитывают с помощью формулы

1. СКД-ЕПІ
2. Зимницкого
3. Каковского – Аддиса
4. Сельдингера

48. ПРИ БОЛИ В ЖИВОТЕ, ТОШНОТЕ, ИЗЖОГЕ, ОТРЫЖКЕ СЛЕДУЕТ НАЗНАЧИТЬ

1. эзофагогастродуоденоскопию
2. клинический анализ крови
3. рентгенографию органов брюшной полости
4. компьютерную томографию органов брюшной полости

49. ПРИ ХРОНИЧЕСКОМ ПАНКРЕАТИТЕ С ВНЕШНЕСЕКРЕТОРНОЙ НЕДОСТАТОЧНОСТЬЮ ХАРАКТЕР СТУЛА

1. обильный, кашицеобразный, блестящий
2. скудный, фрагментированный
3. водянистый с хлопьями
4. жидкий, с примесью алой крови

50. К ИЗМЕНЕНИЯМ ЭКГ, ТИПИЧНЫМ ДЛЯ ТЭЛА, ОТНОСЯТ

1. глубокий зубец S в I отведении, глубокий зубец Q в III отведении
2. глубокий зубец Q в I отведении, глубокий зубец S в III отведении
3. подъем сегмента ST и глубокий зубец Q в I отведении
4. полную блокаду левой ножки пучка Гиса

51. ВАРИАНТОМ НАРУШЕНИЯ СЕРДЕЧНОГО РИТМА ПРИ ПРАВИЛЬНОМ РИТМЕ НА ЭКГ С ЧСС 170 УДАРОВ В МИНУТУ (КОМПЛЕКСЫ QRS НЕ ИЗМЕНЕНЫ) ЯВЛЯЕТСЯ

1. пароксизмальная наджелудочковая тахикардия
2. пароксизмальная желудочковая тахикардия
3. синусовая тахикардия
4. ускоренный эктопический ритм

52. ВЫСЛУШИВАНИЕ СУХИХ СВИСТЯЩИХ ХРИПОВ НАД ВСЕЙ ПОВЕРХНОСТЬЮ ЛЕГКИХ ХАРАКТЕРНО ДЛЯ СИНДРОМА

1. нарушения бронхиальной проходимости
2. повышения воздушности легочной ткани
3. уплотнения легочной ткани
4. полости в легком

53.ЭКВИВАЛЕНТОМ ПРИСТУПА УДУШЬЯ У БОЛЬНЫХ БРОНХИАЛЬНОЙ АСТМОЙ ВЫСТУПАЕТ

1. пароксизмальный непродуктивный кашель
2. постоянный непродуктивный кашель
3. кашель с отделением обильной слизистой мокроты
4. постоянная одышка

54.ДЛЯ ДИАГНОСТИКИ ХРОНИЧЕСКОЙ ОБСТРУКТИВНОЙ БОЛЕЗНИ ЛЕГКИХ ИСПОЛЬЗУЮТ ПОКАЗАТЕЛЬ

1. отношение ОФВ1/ФЖЕЛ
2. отношение ФЖЕЛ/ОФВ1
3. ФЖЕЛ
4. ОФВ1

55.ДЛЯ ГИПЕРТРОФИИ ЛЕВОГО ЖЕЛУДОЧКА НАИБОЛЕЕ ДИАГНОСТИЧЕСКИ ЗНАЧИМЫ ДАННЫЕ

1. эхокардиографии
2. электрокардиографии
3. физикального исследования
4. сцинтиграфии

56.ДЛЯ В12-ДЕФИЦИТНОЙ АНЕМИИ ХАРАКТЕРНЫ УМЕРЕННЫЕ

1. лейкопения и тромбоцитопения
2. лейкопения и тромбоцитоз
3. лейкоцитоз и тромбоцитопения
4. лейкоцитоз и тромбоцитоз

57.ПРИ ПНЕВМОКОККОВОЙ ПНЕВМОНИИ НА РЕНТГЕНОГРАММАХ ЛЕГКИХ ХАРАКТЕРНА

1. интенсивная гомогенная доленая инфильтрация
2. инфильтрация в форме треугольника с верхушкой, направленной к корню
3. инфильтрация с ранним формированием полостей распада
4. прикорневая инфильтрация с полициклическим контуром

58.СОЧЕТАНИЕ ПРОТЕИНУРИИ, ЭРИТРОЦИТУРИИ, ГИПОПРОТЕИНЕМИИ, ОТЕКОВ ХАРАКТЕРНО ДЛЯ

1. острого гломерулонефрита
2. мочекаменной болезни
3. пиелонефрита
4. амилоидоза почек

59.ПРЕДПОЧТИТЕЛЬНЫМ ИНСТРУМЕНТАЛЬНЫМ МЕТОДОМ ДИАГНОСТИКИ ЯЗВЕННОГО КОЛИТА ЯВЛЯЕТСЯ

1. колоноскопия с исследованием гистологического материала

2. виртуальная колоноскопия
3. ректороманоскопия
4. ирригоскопия

60.ГИПЕРСПЛЕНИЗМ ДИАГНОСТИРУЮТ ПРИ СОЧЕТАНИИ СПЛЕНОМЕГАЛИИ И

1. лейкопении, анемии, тромбоцитопении
2. лейкоцитоза, эритроцитоза, тромбоцитоза
3. лейкоцитоза, анемии, нормальном количестве тромбоцитов
4. лейкопении, анемии, тромбоцитоза

61.ПРИ ПОВЕРХНОСТНОЙ ПАЛЬПАЦИИ ЖИВОТА У ЛИЦ С ДИСКИНЕЗИЕЙ ЖЕЛЧЕВЫВОДЯЩИХ ПУТЕЙ ЧАЩЕ ВСЕГО ОПРЕДЕЛЯЕТСЯ

1. незначительная болезненность в правом подреберье
2. положительный симптом Орнера
3. мышечная защита правого подреберья
4. френикус-симптом

62.ДОКАЗАТЕЛЬНЫМ КРИТЕРИЕМ ДИАГНОСТИКИ ЖЕЛЕЗОДЕФИЦИТНОЙ АНЕМИИ ЯВЛЯЕТСЯ

1. наличие снижения уровня сывороточного железа
2. наличие снижения общей железосвязывающей способности сыворотки
3. повышение содержания ферритина в сыворотке
4. наличие анизоцитоза и анизохромии

63.ЛЕЧЕБНЫЙ ПАРАЦЕНТЕЗ БОЛЬНОМУ ЦИРРОЗОМ ПЕЧЕНИ С АСЦИТОМ ДОЛЖЕН ПРОВОДИТЬСЯ ПРИ

1. напряженном или рефрактерном к терапии асците
2. болях в животе
3. нарастании желтухи
4. отсутствии артериальной гипотонии

64.ДЛЯ КОНТРОЛЯ ЭФФЕКТИВНОСТИ ДИУРЕТИКОВ У БОЛЬНЫХ С ОТЕЧНО-АСЦИТИЧЕСКИМ СИНДРОМОМ НАИБОЛЬШЕЕ ЗНАЧЕНИЕ ИМЕЕТ ОЦЕНКА

1. суточного диуреза
2. окружности живота
3. уровней креатинина и мочевины в сыворотке крови
4. уровней калия и натрия в сыворотке крови

65.АНТИБАКТЕРИАЛЬНУЮ ТЕРАПИЮ ПРИ ХРОНИЧЕСКОМ БРОНХИТЕ СЛЕДУЕТ НАЗНАЧАТЬ ПРИ

1. выделении гнойной мокроты
2. появлении кровохарканья
3. нарастании слабости
4. упорном кашле

66.ТЕРАПИЮ БРОНХОДИЛАТАТОРАМИ КОРОТКОГО ДЕЙСТВИЯ ПРИ ХОБЛ ПРОВОДЯТ ДЛЯ

1. контроля симптомов – краткосрочного или продолжительного уменьшения симптомов
2. подавления хронического воспаления
3. улучшения эластической тяги легких
4. предупреждения дальнейшего снижения функции легких

67.КОЛХИЦИН ПРИ ПОДАГРЕ НАЗНАЧАЕТСЯ ДЛЯ

1. купирования острого артрита
2. снижения гиперурикемии
3. профилактики и лечения нефропатии
4. рассасывания подкожных тофусов

68.ДЛЯ ЛЕЧЕНИЯ ИНФЕКЦИОННОГО ЭНДОКАРДИТА, ВЫЗВАННОГО СТРЕПТОКОККАМИ, ПРЕПАРАТАМИ ВЫБОРА ЯВЛЯЮТСЯ

1. пенициллины и аминогликозиды
2. фторхинолоны и аминогликозиды
3. макролиды и аминогликозиды
4. макролиды и фторхинолоны

69.ОСНОВНЫМ ПОКАЗАНИЕМ ДЛЯ НАЗНАЧЕНИЯ ГЛЮКОКОРТИКОИДОВ ПРИ ХРОНИЧЕСКОМ ГЛОМЕРУЛОНЕФРИТЕ ЯВЛЯЕТСЯ

1. нефротический синдром
2. гематурия
3. почечная недостаточность
4. артериальная гипертензия

70.ПРИ УГРОЗЕ ПЕЧЕНОЧНОЙ КОМЫ У БОЛЬНОГО ЦИРРОЗОМ ПЕЧЕНИ ДИЕТИЧЕСКИЕ ОГРАНИЧЕНИЯ КАСАЮТСЯ

1. белков
2. жиров
3. углеводов
4. поваренной соли

71.ПРЕПАРАТОМ ВЫБОРА ПРИ ЛЕЧЕНИИ АУТОИММУННОГО ГЕПАТИТА ЯВЛЯЕТСЯ

1. Преднизолон
2. Интерферон альфа
3. Рибавирин
4. Урсодезоксихолевая кислота

72.ПОЛОЖИТЕЛЬНАЯ ДИНАМИКА КРАСНОЙ КРОВИ ПОД ВЛИЯНИЕМ ТЕРАПИИ ПРЕПАРАТАМИ ЖЕЛЕЗА РАНЬШЕ ВСЕГО ПРОЯВЛЯЕТСЯ УВЕЛИЧЕНИЕМ

1. количества ретикулоцитов
2. количества эритроцитов
3. уровня гемоглобина
4. цветового показателя

73. ВАГУСНЫЕ ПРОБЫ ИСПОЛЬЗУЮТСЯ ДЛЯ КУПИРОВАНИЯ

1. пароксизмальной суправентрикулярной тахикардии
2. фибрилляции предсердий
3. пароксизмальной желудочковой тахикардии
4. частой желудочковой экстрасистолии

74. УВЕЛИЧЕНИЕ ЧАСТОТЫ ПУЛЬСА МОЖЕТ ПРОИЗОЙТИ ПРИ ПРИМЕНЕНИИ

1. Фенотерола
2. Метопролола
3. Дигоксина
4. Дилтиазема

75. ДЛЯ ВТОРИЧНОЙ ПРОФИЛАКТИКИ ОСТРОЙ РЕВМАТИЧЕСКОЙ ЛИХОРАДКИ ИСПОЛЬЗУЕТСЯ ПРЕПАРАТ

1. Экстенциллин
2. Гентамицин
3. Ампициллин
4. Делагил

76. ПРИ НАЗНАЧЕНИИ ДИЕТЫ БОЛЬНЫМ ЦИРРОЗОМ ПЕЧЕНИ С СИМПТОМАМИ НАРАСТАЮЩЕЙ ПЕЧЕНОЧНОЙ ЭНЦЕФАЛОПАТИИ ПРЕЖДЕ ВСЕГО СЛЕДУЕТ ОГРАНИЧИТЬ

1. белки
2. жиры
3. углеводы
4. жидкость

77. ВНУТРИКЛУБОЧКОВУЮ ГИПЕРТЕНЗИЮ ПРИ ХРОНИЧЕСКОМ ГЛОМЕРУЛОНЕФРИТЕ СНИЖАЮТ

1. ингибиторы АПФ
2. α -адреноблокаторы
3. β -адреноблокаторы
4. дигидропиридиновые антагонисты кальция

78. ДОПОЛНИТЕЛЬНЫЙ СИСТОЛИЧЕСКИЙ ЩЕЛЧОК, ВЫСЛУШИВАЕМЫЙ ПРИ АУСКУЛЬТАЦИИ СЕРДЦА, ОБУСЛОВЛЕН

1. пролапсом створки митрального клапана
2. сужением левого атриовентрикулярного отверстия
3. снижением вязкости крови
4. значительным падением сократимости миокарда левого желудочка

79. МИТРАЛЬНАЯ КОНФИГУРАЦИЯ СЕРДЦА ХАРАКТЕРИЗУЕТСЯ

1. смещением вверх верхней границы и сглаживанием «талии» сердца
2. смещением вправо правой границы
3. смещением влево левой границы с подчеркнутой «талией» сердца
4. «треугольной формой сердца»

80. ФИБРИЛЛЯЦИЯ ПРЕДСЕРДИЙ ЧАЩЕ ВСТРЕЧАЕТСЯ ПРИ

1. митральном стенозе
2. недостаточности митрального клапана
3. аортальном стенозе
4. недостаточности аортального клапана

81. К НАИБОЛЕЕ ХАРАКТЕРНОМУ ПРИЗНАКУ ЭКГ ДЛЯ БОЛЬНЫХ ГИПЕРТОНИЧЕСКОЙ БОЛЕЗНЬЮ ОТНОСЯТ

1. гипертрофию левого желудочка
2. остроконечный зубец Р в отведениях II, III
3. блокаду правой ножки пучка Гиса
4. уширенный двугорбый зубец Р в отведениях I, II

82. К ЭКГ КРИТЕРИЯМ НЕКРОЗА МИОКАРДА ОТНОСЯТ

1. патологический зубец Q
2. конкордантный подъем сегмента ST
3. низкий вольтаж зубца Р в стандартных отведениях
4. депрессию сегмента ST

83. К ЭКГ КРИТЕРИЯМ ЖЕЛУДОЧКОВОЙ ЭКСТРАСИСТОЛИИ ОТНОСЯТ

1. комплекс QRS преждевременный, расширен, деформирован
2. наличие неполной компенсаторной паузы
3. измененный зубец Р перед экстрасистолическим комплексом
4. комплекс QRS преждевременный, не расширен

84. БОЧКООБРАЗНАЯ ФОРМА ГРУДНОЙ КЛЕТКИ, ИЗМЕНЕНИЕ ФОРМЫ НОГТЕЙ ПАЛЬЦЕВ РУК «ЧАСОВЫЕ СТЁКЛА», ОДЫШКА ЯВЛЯЮТСЯ ЧАСТЫМИ ПРИЗНАКАМИ

1. эмфиземы лёгких
2. пневмонии
3. острого бронхита
4. острого респираторного заболевания

85. ВНЕБОЛЬНИЧНОЙ СЧИТАЮТ ПНЕВМОНИЮ, РАЗВИВШУЮСЯ ВНЕ СТАЦИОНАРА, ЛИБО ДИАГНОСТИРОВАННУЮ В ПЕРВЫЕ _____ С МОМЕНТА ГОСПИТАЛИЗАЦИИ

1. 48 часов
2. 72 часа
3. 24 часа
4. 12 часов

86. ПРИ ОПРЕДЕЛЕНИИ СТЕПЕНИ ТЯЖЕСТИ ПНЕВМОНИИ НЕОБХОДИМО УЧИТЫВАТЬ

1. наличие острой дыхательной недостаточностью и/или сепсиса
2. вид возбудителя
3. сопутствующую патологию сердечно-сосудистой системы
4. выраженность эозинофилии

87.ПРИ ИССЛЕДОВАНИИ МОКРОТЫ БОЛЬНОГО ХРОНИЧЕСКИМ БРОНХИТОМ В ПЕРИОД ОБОСТРЕНИЯ ЧАСТО ВЫЯВЛЯЕТСЯ БОЛЬШОЕ КОЛИЧЕСТВО

1. нейтрофильных лейкоцитов
2. эозинофилов
3. клеток с признаками атипии
4. эластических волокон

88.ОСНОВНЫМ ПОКАЗАТЕЛЕМ ОБРАТИМОСТИ БРОНХИАЛЬНОЙ ОБСТРУКЦИИ ПРИ ПРОБЕ С ИНГАЛЯЦИОННЫМИ БРОНХОДИЛЯТОРАМИ ЯВЛЯЕТСЯ ____ ОФВ1 БОЛЕЕ ЧЕМ НА ____ %

1. прирост; 12
2. уменьшение; 12
3. прирост; 15
4. уменьшение; 7

89.МЕХАНИЗМОМ БРОНХИАЛЬНОЙ ОБСТРУКЦИИ ПРИ БРОНХИАЛЬНОЙ АСТМЕ ЯВЛЯЕТСЯ

1. бронхоспазм
2. бронхосклероз
3. бронхорея
4. бронхиолит

90.ДЛЯ АСТМАТИЧЕСКОГО СТАТУСА ХАРАКТЕРНО

1. появление участков «немного легкого»
2. дыхание Биота
3. наличие систолического шума на верхушке
4. наличие акцента II тона во втором межреберье справа

91.ПРОЯВЛЕНИЕМ ЗАБОЛЕВАНИЙ ПЕЧЕНИ СО СТОРОНЫ КОЖИ ЯВЛЯЕТСЯ

1. телеангиоэктазия
2. гиперемия лица
3. бледность кожи
4. диффузный цианоз

92.ДЛЯ ЯЗВЕННОЙ БОЛЕЗНИ С МЕЗОГАСТРАЛЬНОЙ ЛОКАЛИЗАЦИЕЙ ЯЗВЫ ХАРАКТЕРНЫ БОЛИ

1. ранние
2. поздние
3. ночные
4. голодные

93.ДЛЯ УСТРАНЕНИЯ НЕПОСРЕДСТВЕННО ПРИСТУПА СТАБИЛЬНОЙ СТЕНОКАРДИИ РЕКОМЕНДУЕТСЯ НАЗНАЧИТЬ

1. нитраты короткого действия
2. антиагреганты
3. антикоагулянты
4. антиоксиданты

94.РАЦИОНАЛЬНОЙ СЧИТАЕТСЯ КОМБИНАЦИЯ АНТИГИПЕРТЕНЗИВНЫХ ПРЕПАРАТОВ ИЗ

1. бета-адреноблокаторов и дигидропиридиновых блокаторов медленных кальциевых каналов
2. ингибиторов АПФ и α -адреноблокаторов
3. бета-адреноблокаторов и α -адреноблокаторов
4. дигидропиридиновых блокаторов медленных кальциевых каналов и α -адреноблокаторов

95.ПРЕПАРАТАМИ ВЫБОРА ПРИ ЛЕЧЕНИИ ГИПЕРТОНИЧЕСКОЙ БОЛЕЗНИ У БОЛЬНЫХ, ПЕРЕНЕСШИХ ИНФАРКТ МИОКАРДА, СЧИТАЮТСЯ

1. бета-адреноблокаторы
2. тиазидные диуретики
3. дигидропиридиновые блокаторы медленных кальциевых каналов
4. недигидропиридиновые блокаторы медленных кальциевых каналов

96.К ОСНОВНЫМ НАПРАВЛЕНИЯМ В ЛЕЧЕНИИ ПНЕВМОНИИ ОТНОСЯТ ТЕРАПИЮ

1. антибактериальную
2. иммуносупрессивную
3. диуретическую
4. спазмолитическую

97.ПРЕПАРАТАМИ ВЫБОРА ДЛЯ ЛЕЧЕНИЯ ВНЕБОЛЬНИЧНОЙ ПНЕВМОНИИ У ПАЦИЕНТОВ БЕЗ ЗНАЧИМЫХ СОПУТСТВУЮЩИХ ЗАБОЛЕВАНИЙ И ДРУГИХ ФАКТОРОВ РИСКА СЧИТАЮТ

1. амоксициллин
2. аминогликозиды
3. карбапенемы
4. тетрациклины

80.ПРИНЦИПЫ ЛЕЧЕНИЯ ХРОНИЧЕСКОГО ЛЕКАРСТВЕННОГО ГЕПАТИТА ВКЛЮЧАЮТ

1. устранение этиологического фактора
2. терапию α -интерфероном
3. физиотерапевтическое лечение
4. витамины группы В

81.ПРЕПАРАТОМ, ВХОДЯЩИМ В ТРЕХКОМПОНЕНТНУЮ СХЕМУ ЭРАДИКАЦИИ H. PYLORI, ЯВЛЯЕТСЯ

1. кларитромицин
2. цефазолин
3. ванкомицин
4. канамицин

82.ПОД УВЕЛИЧЕНИЕМ АБСОЛЮТНОГО КОЛИЧЕСТВА ЛЕЙКОЦИТОВ ПОДРАЗУМЕВАЮТ

1. количество лейкоцитов в 1 л крови
2. количество лейкоцитов в мазке периферической крови
3. процентное содержание отдельных видов лейкоцитов в лейкоформуле
4. процентное содержание нейтрофилов в лейкоформуле

83.УВЕЛИЧЕНИЕ РЕТИКУЛОЦИТОВ НАБЛЮДАЕТСЯ ПРИ

1. гемолитических анемиях
2. дефиците В₁₂ и фолиевой кислоты
3. апластических анемиях
4. железодефицитной анемии

84.HGB, HCT, RBC УВЕЛИЧИВАЮТСЯ ПРИ

1. истинной полицитемии и эритроцитозах
2. острых лейкозах
3. лимфомах
4. апластических анемиях

85.HGB, HGT, RBC УМЕНЬШАЮТСЯ ПРИ

1. анемиях
2. эритроцитозах
3. истинной полицитемии
4. тромбоцитопениях

86.УВЕЛИЧЕНИЕ PLT БОЛЕЕ 500×10^9 ; ХАРАКТЕРНО ДЛЯ

1. эссенциальной тромбоцитемии
2. эритроцитозов
3. истинной полицитемии
4. тромбоцитопении

87.НЕЙТРОФИЛЬНАЯ РЕАКЦИЯ НАБЛЮДАЕТСЯ ПРИ

1. бактериальной инфекции
2. вирусной инфекции
3. остром лейкозе
4. лимфомах

88.ЛИМФОЦИТАРНАЯ РЕАКЦИЯ НАБЛЮДАЕТСЯ ПРИ

1. вирусной инфекции
2. аллергии
3. инвазиях
4. бактериальной инфекции

89.ПОЯВЛЕНИЕ БЛАСТОВ НА ПЕРИФЕРИИ ХАРАКТЕРНО ДЛЯ

1. лейкозов
2. анемий
3. тромбоцитопений
4. инфекций

90.АБСОЛЮТНЫЙ ЛИМФОЦИТОЗ ХАРАКТЕРЕН ДЛЯ

1. лимфопролиферативных заболеваний
2. миелополиферативных заболеваний
3. лейкоидных реакций
4. сепсиса

**91.ГЕМОГРАММА: WBC - 36×10^9 /л, МИЕЛОЦИТОВ - 10%;
МЕТАМИЕЛОЦИТОВ - 12%; ПАЛОЧКОЯДЕРНЫХ - 10%; СЕГМЕНТОЯДЕРНЫХ - 30%;
ЭОЗИНОФИЛОВ - 8%; ЛИМФОЦИТОВ - 21%; БАЗОФИЛОВ - 3%; МОНОЦИТОВ - 6% -
ХАРАКТЕРНА ДЛЯ**

1. начальной стадии хронического миелолейкоза
2. стадии бластного криза хронического миелолейкоза
3. фазы акселерации хронического миелолейкоза
4. острого миелолейкоза

**92.ЕМОГРАММА: WBC 250×10^9 /л, МИЕЛОБЛАСТОВ - 17%,
ПРОМИЕЛОЦИТОВ - 15%, МИЕЛОЦИТОВ - 10%; МЕТАМИЕЛОЦИТОВ - 8%;
ПАЛОЧКОЯДЕРНЫХ 6%; СЕГМЕНТОЯДЕРНЫХ - 10%; ЭОЗИНОФИЛОВ - 10%;
ЛИМФОЦИТОВ - 3%; БАЗОФИЛОВ - 21%; ТРОМБОЦИТОВ 98×10^9 /л ХАРАКТЕРНА ДЛЯ**

1. фазы акселерации хронического миелолейкоза
2. хронической стадии хронического миелолейкоза
3. стадии бластного криза хронического миелолейкоза
4. острого миелолейкоза

93.КЛЕТКИ БЕРЕЗОВСКОГО-ШТЕРНБЕРГА ПОЯВЛЯЮТСЯ ПРИ

1. лимфогранулёматозе
2. Т-клеточном лейкозе
3. фолликулярной лимфоме
4. лимфоме Бёркитта

94.ВЫДЕЛЕНИЕ БОЛЕЕ 3 ЛИТРОВ МОЧИ В СУТКИ НАБЛЮДАЕТСЯ ПРИ

1. несахарном диабете
2. цистите
3. острой почечной недостаточности
4. острым гломерулонефрите

95.ПОВЫШЕНИЕ СЫВОРОТОЧНОЙ АКТИВНОСТИ ОРГАНОСПЕЦИФИЧЕСКИХ ФЕРМЕНТОВ ПРИ ЗАБОЛЕВАНИЯХ ЯВЛЯЕТСЯ СЛЕДСТВИЕМ

1. увеличения проницаемости клеточных мембран и разрушения клеток
2. увеличения внутриклеточного синтеза белков
3. усиленного разрушения белков
4. активной секреции белков повреждёнными клетками и тканями

96.ПРИ РЕВМАТОИДНОМ АРТРИТЕ НАИБОЛЕЕ ЧАСТО ПОРАЖАЮТСЯ СУСТАВЫ

1. проксимальные межфаланговые
2. локтевые

3. первые плюснефаланговые
4. шейного отдела позвоночника

97.К СИМПТОМАМ, НЕ ИМЕЮЩИМ ЗНАЧЕНИЕ ДЛЯ РАННЕЙ ДИАГНОСТИКИ РЕВМАТОИДНОГО АРТРИТА, ОТНОСЯТ

1. латеральную девиацию суставов кистей
2. утреннюю скованность
3. отек проксимальных межфаланговых суставов
4. подкожные узелки

98.ПРИ СИСТЕМНОЙ СКЛЕРОДЕРМИИ ЧАЩЕ ПОРАЖАЕТСЯ

1. пищевод
2. желудок
3. тонкая кишка
4. толстая кишка

99.ДЛЯ АНКИЛОЗИРУЮЩЕГО СПОНДИЛИТА НЕ ХАРАКТЕРНО

1. наличие артрита плюснефалангового сустава
2. наличие ранних признаков двустороннего сакроилеита на рентгенограмме
3. наличие HLA B27
4. ощущение скованности в пояснице

100.ДЛЯ ПОРАЖЕНИЯ ПОЧЕК ПРИ СИСТЕМНОЙ КРАСНОЙ ВОЛЧАНКЕ НАИБОЛЕЕ ХАРАКТЕРНЫМ ЯВЛЯЕТСЯ РАЗВИТИЕ

1. гломерулонефрита
2. мочекаменной болезни
3. пиелонефрита
4. амилоидоза

101.СИНДРОМ РЕЙНО ЧАЩЕ ВСЕГО АССОЦИИРУЕТСЯ С

1. системной склеродермией
2. системной красной волчанкой
3. полимиозитом
4. ревматоидным артритом

102.К БАЗИСНЫМ ПРОТИВОВОСПАЛИТЕЛЬНЫМ ПРЕПАРАТАМ ПРИ РЕВМАТОИДНОМ АРТРИТЕ ОТНОСЯТ

1. метотрексат
2. аспирин
3. ибупрофен
4. преднизолон

103.ДЛЯ ЛЕЧЕНИЯ УЗЕЛКОВОГО ПОЛИАРТЕРИИТА НАЗНАЧАЮТ

1. преднизолон и циклофосфамид
2. плаквенил
3. антибиотики
4. д-пеницилламин

104. РАЗВИТИЕ РЕВМАТИЧЕСКОЙ ЛИХОРАДКИ АССОЦИИРУЕТСЯ С

1. β-гемолитическим стрептококком группы А
2. β-гемолитическим стрептококком группы С
3. пневмококком
4. стафилококком

105. ПОСЛЕ ПЕРЕНЕСЕННОЙ СТРЕПТОКОККОВОЙ ИНФЕКЦИИ РЕВМАТИЧЕСКАЯ ЛИХОРАДКА РАЗВИВАЕТСЯ ЧЕРЕЗ

1. 2-3 недели
2. 1-2 года
3. 4 дня
4. 5 месяцев

Эталон ответа: 1

2.7 Ситуационные задачи итогового контроля

№1

1. УСЛОВИЕ СИТУАЦИОННОЙ ЗАДАЧИ

1.1. Ситуация

Больная 45 лет обратилась в поликлинику по месту жительства

1.2. Жалобы

На боли, припухание и деформацию мелких суставов рук и ног, утреннюю скованность, отеки лица, стоп, голеней, поносы.

1.3. Анамнез заболевания

10 лет назад диагностирован серопозитивный ревматоидный артрит, в течение 5 лет лечилась нестероидными противовоспалительными препаратами с малым эффектом. Последние 5 лет сохраняется высокая активность болезни, выявляются эрозивные изменения суставных поверхностей (рентгенологическая стадия III), обнаруживаются ревматоидные узелки. Проводилась базисная терапия метотрексатом, лефлуномидом без эффекта, коротко использовался генно-инженерный биологический препарат - инфликсимаб с временным эффектом (сохранялся высокий уровень С-реактивного белка, артралгии, скованность). Более 2-х лет выявляется белок в моче до 1 г в сутки, артериальная гипертония до 160/100 мм рт. ст., принимает ренитек 10 мг в сутки, амлодипин 5 мг в сутки. В течение последнего года беспокоят поносы до 3 раз в день, появились отеки ног, лица.

1.4. Анамнез жизни

- Росла и развивалась нормально
- Перенесенные заболевания и операции: детские инфекции - краснуха, ветряная оспа
- Наследственность: у матери с 35 лет ревматоидный артрит, лечилась преднизолоном, метотрексатом, умерла в 75 лет от инсульта. Отец – ожирение, сахарный диабет, диабетическая нефропатия с почечной недостаточностью, умер от сердечной недостаточности.
- Вредные привычки: отрицает

1.5. Объективный статус

Состояние средней тяжести. Кожные покровы бледные. В области локтевых суставов пальпируются плотные, безболезненные подкожные узелки. Увеличены шейные л/у. Припухлость, S-образная деформация и вальгусная девиация пальцев рук по типу «ластообразная кисть», деформация мелких суставов стоп. Движения в суставах кистей и стоп ограничены, болезненные. Выраженная гипотрофия мышц. Отеки лица, голеней. Дыхание везикулярное, хрипов нет. Тоны сердца приглушены, ритм правильный. Пульс регулярный, хорошего наполнения. ЧСС 70 в мин. АД 150/90 мм рт.ст. Живот мягкий. Пальпируются плотная, увеличенная печень и селезенка. Перкуторно печень увеличена на 2 см, селезенка - на 1,5 см. Симптом поколачивания по поясничной области отрицательный, дизурия отсутствуют. Стул неоформленный, ежедневный.

Вопрос №1 Выберите основные необходимые для постановки диагноза лабораторные методы обследования:

1. клинический анализ крови
 2. клинический анализ мочи
 3. биохимический анализ крови
 4. уровень С-реактивного белка в сыворотке крови
 5. определение Д-димера и коагулограммы
 6. определение АНЦА в сыворотке крови
- 3. Результаты лабораторных методов обследования**

3.1. Клинический анализ крови

Наименование	Нормы	Результат
Гемоглобин, г/л	130,0 - 160,0	90,0
Гематокрит, %	35,0 - 47,0	43,7
Лейкоциты, $\times 10^9/\text{л}$	4,00 - 9,00	6,6
Эритроциты, $\times 10^{12}/\text{л}$	4,00 - 5,70	4,37
Тромбоциты, $\times 10^9/\text{л}$	150,0 - 320,0	420 тыс.
Ср.объем эритроцита, fl	80,0 - 97,0	93,2
Ср.содерж.гемоглобина, пг	28,0 - 35,0	31,2
Ср.конц.гемоглобина, г/дл	330 - 360	320
Лимфоциты абс., $\times 10^9/\text{л}$	1,20 - 3,50	2,66
Моноциты абс., $\times 10^9/\text{л}$	0,10 - 1,00	0,32
Гранулоциты абс. , $\times 10^9/\text{л}$	1,20 - 7,00	
Нейтрофилы абс., $\times 10^9/\text{л}$	2,04 - 5,80	3,29
Эозинофилы абс., $\times 10^9/\text{л}$	0,02 - 0,30	0,22
Базофилы абс., $\times 10^9/\text{л}$	0,00 - 0,07	0,02
Лимфоциты, %	17,0 - 48,0	46,1
Моноциты, %	2,0 - 10,0	8,8
Гранулоциты, %	42,00 - 80,00	
Нейтрофилы, %	48,00 - 78,00	55,90
Эозинофилы, %	0,0 - 6,0	4,1
Базофилы, %	0,0 - 1,0	0,6
СОЭ по Панченкову, мм/ч	2 - 20	50

3.2. Клинический анализ мочи

Показатели	Результат
Цвет	Желтый
Прозрачность	Неполная
Относительная плотность	1015
Реакция	кислая
Белок	7,5 г/л
Глюкоза	нет
Кетоновые тела	нет
Эпителий:	
плоский	0-1
переходный почечный	
Лейкоциты	0-1 в п/зр
Эритроциты:	
измененные	0-1
неизмененные	
Цилиндры:	0-2 в п/зр, гиалиновые
Слизь	нет

Показатели	Результат
Соли	нет
Бактерии	нет

3.3. Биохимический анализ крови

Наименование	Нормы	Результат
Общий белок (г/л)	60 - 80	50
Альбумин (г/л)	35 - 50	29
Мочевина (ммоль/л)	2,5 - 6,4	6,7
Креатинин (мкмоль/л)	53 - 115	140
Холестерин общий(ммоль/л)	1,4 - 5,2	7,0
Триглицериды (ммоль/л)	0,20 - 1,70	1,57
Холестерин ЛПНП(ммоль/л)	1,5—3,5	4,5
Билирубин общий (мкмоль/л)	3,0 - 17,0	10,3
Билирубин прямой (мкмоль/л)	0,0 - 3,0	2,0
АЛТ (Ед/л)	15,0 - 61,0	50,0
АСТ (Ед/л)	13,0 - 35,0	35,0
Щелочная фосфатаза(Ед/л)	50,0 - 136,0	152
Гамма-ГТ (Ед/л)	18-100	200
Мочевая кислота (мкмоль/л)	155,0 - 428,0	360,0
Глюкоза (ммоль/л)	3,89 – 5,83	4,0
Калий (ммоль/л)	3,5-5,0	4,2
Натрий (ммоль/л)	136-145	141
рСКФ (мл/мин)	36	

3.4. Уровень С-реактивного белка в сыворотке крови

СРБ – 15 мг/мл (N до 5 мг/мл)

3.5. Коагулограмма (скрининг), Д-димер

Показатель	Результат	Единицы	Референсные значения
АЧТВ	30,8	сек	25,4 - 36,9
Тромбиновое время (ТВ)	12,5	сек	10,3 - 16,6
Протромбин (по Квику)	110	%	78 - 142
Фибриноген	3,35	г/л	2,00 - 4,00
Антитромбин III	110	%	83 – 128
Д-димер	125	нг/мл	< 243

3.6. Иммунологический анализ. Антинейтрофильные цитоплазматические антитела, ANCA Ig G

Показатель Результат Референсные значения

ANCAp < 1:40 отрицательно (< 1:40)

ANCAc < 1:40 отрицательно (< 1:40)

Вопрос №2 В качестве первоочередного инструментального метода обследования пациентке необходимо выполнить:

1. УЗИ почек и брюшной полости
2. биопсию слизистого и подслизистого слоя прямой кишки с окраской на амилоид
3. динамическую реносцинтиграфию
4. ангиографию почечных артерий
5. доплерографию сосудов почек

5. Результаты инструментальных методов обследования

5.1. УЗИ почек и брюшной полости

Заключение 6. Увеличенные размеры почек, диффузные изменения паренхимы, гепато- и спленомегалия.

5.2. Биопсия слизистого и подслизистого слоя прямой кишки с окраской на амилоид при окраске Конго Рот выявляются конгофильные массы, при просмотре в поляризованном свете обладают способностью к двойному лучепреломлению с появлением яблочно-зеленого свечения.

Заключениб. Амилоидоз

5.3. Динамическая реносцинтиграфия

Исследуемый орган почки.

РФП, ВВОДИМАЯ АКТИВНОСТЬ пентатех+99mTc, 80 МБк

ЛУЧЕВАЯ НАГРУЗКА почки 2мЗв, мочевого пузыря 8,9мЗв, тело 0,2мЗв

ЗАКЛЮЧЕНИИб. на сцинтиграммах в положении сидя проекционное изображение функционирующей ткани почек расположено обычно, контуры ровные, размеры не увеличены, накопление препарата интенсивное, распределение равномерное, задержка РФП не визуализируется. Поступление препарата в мочевой пузырь выражено интенсивно. Показатели фармакокинетики радиофармпрепарата в пределах нормы.

5.4. Ангиография почечных артерий

Патологических изменений не выявлено

5.5. Допплерография сосудов почек

Магистральные почечные сосуды визуализируются отчетливо, типично. Артериальный кровоток прослеживается на всем протяжении почечной паренхимы, от почечного синуса до кортикального слоя включительно. Зоны а-, гипо-, и гиперваскуляризации не определяются. Скоростные показатели артериального кровотока на уровне магистральных почечных артерий и на экстраренальных сосудов – в пределах возрастной нормы. Показатели периферического кровотока – в пределах возрастной нормы.

Вопрос №3 Наиболее вероятным диагнозом является:

1. Вторичный системный АА-амилоидоз
2. Первичный системный АЛ-амилоидоз
3. Системная красная волчанка
4. Локальный АЛ-амилоидоз

7. Диагноз

Диагноз:

Вопрос №4 Вторичный АА-амилоидоз необходимо дифференцировать с:

1. первичным АЛ-амилоидозом
2. амилоидозом у диализных больных
3. старческим системным амилоидозом
4. амилоидозом при болезни Альцгеймера

Вопрос №5 В группу риска развития АА-амилоидоза входят пациенты с:

1. хроническими воспалительными заболеваниями
2. лимфопролиферативными болезнями
3. плазмаклеточными дискразиями
4. моноклональными гаммапатиями

Вопрос №6 Сывороточным предшественником образования амилоидных фибрилл у данной больной является:

1. острофазовый белок SAA
2. β~2~ микроглобулин
3. прокальцитонин
4. аполипопротеин

Вопрос №7 Наиболее приемлемым в рутинной практике показателем острой фазы воспаления является :

1. сывороточный уровень "С"- реактивного белка
2. уровень свободных легких цепей иммуноглобулинов
3. сывороточный уровень антител к нативной ДНК
4. сывороточной уровень С3-фракции комплемента

Вопрос №8 Общая тактика ведения данной больной заключается в :

1. госпитализации в стационар
2. амбулаторном наблюдении
3. лечении в дневном стационаре
4. санаторно-курортном лечении

Вопрос №9 Целью терапии любого типа амилоидоза является:

1. уменьшение количества белков-предшественников
2. подавление эффектов активированной РААС
3. достижение нормального уровня гликемии
4. нормализация показателей гемодинамики

Вопрос №10 Основной стратегией лечения АА-амилоидоза у данной пациентки является:

1. эффективная базисная терапия ревматоидного артрита
2. длительный прием ингибиторов или блокаторов РААС
3. нормализация показателей центральной гемодинамики
4. достижение целевых показателей гликемии

Вопрос №11 Антиамилоидная терапия при вторичном АА-амилоидозе может включать :

1. колхицин, диметилсульфоксид, фибриллекс
2. ингибиторы АПФ или блокаторы рецепторов АТ-II
3. антагонисты кальциевых каналов и бета-блокаторы
4. введение аутологичных стволовых клеток

Вопрос №12 Для АА типа амилоидоза при ревматоидном артрите не характерно поражение:

1. сердца
2. печени
3. селезенки
4. кишечника

Эталон ответов:

1	2	3	4	5	6	7	8	9	10	11	12
1,2,3	1,2	1	1	1	1	1	1	1	1	1	1

№2

1. УСЛОВИЕ СИТУАЦИОННОЙ ЗАДАЧИ

1.1. Ситуация

Больной 62 лет, русский, обратился в поликлинику по месту жительства

1.2. Жалобы

На кашель с обильным отделением слизисто-гноной мокроты преимущественно в утренние часы, редко кровохарканье, одышку при умеренной физической нагрузке, отеки лица, стоп, голеней, слабость, быструю утомляемость.

1.3. Анамнез заболевания

Более 30 лет назад диагностирован хронический бронхит, обострения 2-3 раза в год проводилась антибактериальная, муколитическая терапия. В 45 лет перенес двухстороннюю нижнедолевую пневмонию, находился на стационарном лечении, в ходе обследования при МСКТ выявлены множественные цилиндрические и мешотчатые бронхоэктазы в обоих легких, диагностирована бронхоэктатическая болезнь. В дальнейшем отмечались частые обострения (до 3-5 раз в год). При МСКТ в динамике наблюдается увеличение количества и размеров бронхоэктазов, от проведения оперативного лечения пациент отказывается. В анализах крови постоянно высокий уровень С-реактивного белка. Белок в моче впервые выявлен 6 лет назад (0,3 г/л; осадок мочи не изменен) и при динамическом наблюдении нарастает: 0,7-1,2-1,6-2,2-3,6 г/л. В течение последних 6 месяцев появились отеки ног, лица. Периодически применяет беродуал (ингаляционно), принимает муколитики.

1.4. Анамнез жизни

- Рос и развивался нормально.
- Перенесенные заболевания и операции: детские инфекции – инфекционный паротит, краснуха, ветряная оспа.
- Наследственность: мать страдала артериальной гипертензией, умерла в 75 лет от инсульта. У отца был хронический бронхит, умер от сердечной недостаточности.
- Вредные привычки: курит в течение 47 лет по 1,5 пачки сигарет в день, алкогольные напитки употребляет несколько раз в месяц в умеренном количестве.

1.5. Объективный статус

Состояние средней тяжести. Кожные покровы и видимые слизистые бледные, отеки голеней, стоп, лица. Деформация концевых фаланг пальцев рук по типу «барабанных палочек» и «часовых стекол». ЧД 20 в минуту. Дыхание жесткое, мозаично ослаблено в нижних отделах, проводится во все отделы, в нижних отделах небольшое количество незвонких мелкопузырчатых влажных хрипов. Тоны сердца приглушены, ритм правильный. Пульс регулярный, хорошего наполнения.

ЧСС 78 в мин. АД 140/90 мм рт. ст. Живот мягкий. Пальпируются плотная, увеличенная печень и селезенка. Перкуторно печень увеличена на 2 см, селезенка - на 1,5 см. Симптом поколачивания по поясничной области отрицательный, дизурия отсутствуют. Стул неоформленный, ежедневный.

Вопрос №1 Выберите основные необходимые для постановки диагноза лабораторные методы обследования:

1. клинический анализ крови
2. клинический анализ мочи
3. биохимический анализ крови
4. уровень С-реактивного белка в сыворотке крови
5. определение Д-димера и коагулограммы
6. определение АНЦА в сыворотке крови

3. Результаты лабораторных методов обследования

3.1. Клинический анализ крови

Наименование	Нормы	Результат
Гемоглобин, г/л	130,0 - 160,0	110,0
Гематокрит, %	35,0 - 47,0	31,1
Лейкоциты, $\times 10^9$ /л	4,00 - 9,00	8,9
Эритроциты, $\times 10^{12}$ /л	4,00 - 5,70	3,37
Тромбоциты, $\times 10^9$ /л	150,0 - 320,0	420 тыс.
Ср.объем эритроцита, fl	80,0 - 97,0	93,2
Ср.содерж.гемоглобина, пг	28,0 - 35,0	31,2
Ср.конц.гемоглобина, г/дл	330 - 360	320
Лимфоциты абс., $\times 10^9$ /л	1,20 - 3,50	2,66
Моноциты абс., $\times 10^9$ /л	0,10 - 1,00	0,32
Гранулоциты абс., $\times 10^9$ /л	1,20 - 7,00	
Нейтрофилы абс., $\times 10^9$ /л	2,04 - 5,80	3,29
Эозинофилы абс., $\times 10^9$ /л	0,02 - 0,30	0,22
Базофилы абс., $\times 10^9$ /л	0,00 - 0,07	0,02
Лимфоциты, %	17,0 - 48,0	46,1
Моноциты, %	2,0 - 10,0	8,8
Гранулоциты, %	42,00 - 80,00	
Нейтрофилы, %	48,00 - 78,00	55,90
Эозинофилы, %	0,0 - 6,0	4,1
Базофилы, %	0,0 - 1,0	0,6
СОЭ по Панченкову, мм/ч	2 - 20	55

3.2. Клинический анализ мочи

Показатели	Результат
Цвет	Желтый
Прозрачность	Неполная
Относительная плотность	1015
Реакция	кислая
Белок	4,7 г/л
Глюкоза	нет
Кетоновые тела	нет
Эпителий:	
плоский	0-1
переходный почечный	
Лейкоциты	0-1 в п/зр
Эритроциты:	

Показатели	Результат
измененные	0-1
неизмененные	
Цилиндры:	0-2 в п/зр, гиалиновые
Слизь	нет
Соли	нет
Бактерии	нет

3.3. Биохимический анализ крови

Наименование	Нормы	Результат
Общий белок (г/л)	60 - 80	50
Альбумин (г/л)	35 - 50	24
Мочевина (ммоль/л)	2,5 - 6,4	6,7
Креатинин (мкмоль/л)	53 - 115	144
Холестерин общий(ммоль/л)	1,4 - 5,2	8,4
Триглицериды (ммоль/л)	0,20 - 1,70	1,8
Холестерин ЛПНП(ммоль/л)	1,5—3,5	4,5
Билирубин общий (мкмоль/л)	3,0 - 17,0	10,3
Билирубин прямой (мкмоль/л)	0,0 - 3,0	2,0
АЛТ (Ед/л)	15,0 - 61,0	50,0
АСТ (Ед/л)	13,0 - 35,0	35,0
Щелочная фосфатаза(Ед/л)	50,0 - 136,0	152
Гамма-ГТ (Ед/л)	18-100	267
Мочевая кислота (мкмоль/л)	155,0 - 428,0	360,0
Глюкоза (ммоль/л)	3,89 – 5,83	4,0
Калий (ммоль/л)	3,5-5,0	4,2
Натрий (ммоль/л)	136-145	141
рСКФ (мл/мин)	44	

3.4. Уровень С-реактивного белка в сыворотке крови

СРБ – 22 мг/мл (N до 5 мг/мл)

3.5. Коагулограмма (скрининг), Д-димер

Показатель	Результат	Единицы	Референсные значения
АЧТВ	30,8	сек	25,4 - 36,9
Тромбиновое время (ТВ)	12,5	сек	10,3 - 16,6
Протромбин (по Квику)	110	%	78 - 142
Фибриноген	3,35	г/л	2,00 - 4,00
Антитромбин III	110	%	83 – 128
Д-димер	125	нг/мл	< 243

3.6. Иммунологический анализ. Антинейтрофильные цитоплазматические антитела, ANCA Ig G

Показатель Результат Референсные значения

ANCAp < 1:40 отрицательно (< 1:40)

ANCAc < 1:40 отрицательно (< 1:40)

Вопрос №2 В качестве первоочередного инструментального метода обследования пациенту необходимо выполнить:

1. УЗИ почек и брюшной полости
2. биопсию слизистого и подслизистого слоя прямой кишки с окраской на амилоид
3. динамическую реносцинтиграфию
4. ангиографию почечных артерий

5. доплерографию сосудов почек

5. Результаты инструментальных методов обследования

5.1. УЗИ почек и брюшной полости

Заключениб. увеличенные размеры почек, диффузные изменения паренхимы, гепато- и спленомегалия.

5.2. Биопсия слизистого и подслизистого слоя прямой кишки с окраской на амилоид

при окраске Конго Рот выявляются конгофильные массы, при просмотре в поляризованном свете обладают способностью к двойному лучепреломлению с появлением яблочно-зеленого свечения.

Заключениб. Амилоидоз

5.3. Динамическая реносцинтиграфия

Исследуемый орган почки.

РФП, ВВОДИМАЯ АКТИВНОСТЬ пентатех+99mTc, 80 МБк

ЛУЧЕВАЯ НАГРУЗКА почки 2мЗв, мочевого пузыря 8,9мЗв, тело 0,2мЗв

ЗАКЛЮЧЕНИИб. на сцинтиграммах в положении сидя проекционное изображение функционирующей ткани почек расположено обычно, контуры ровные, размеры не увеличены, накопление препарата интенсивное, распределение равномерное, задержка РФП не визуализируется. Поступление препарата в мочевой пузырь выражено интенсивно. Показатели фармакокинетики радиофармпрепарата в пределах нормы.

5.4. Ангиография почечных артерий

Патологических изменений не выявлено

5.5. Допплерография сосудов почек

Магистральные почечные сосуды визуализируются отчетливо, типично. Артериальный кровоток прослеживается на всем протяжении почечной паренхимы, от почечного синуса до кортикального слоя включительно. Зоны а-, гипо-, и гиперваскуляризации не определяются. Скоростные показатели артериального кровотока на уровне магистральных почечных артерий и на экстраренальных сосудов – в пределах возрастной нормы. Показатели периферического кровотока – в пределах возрастной нормы.

Вопрос №3 Наиболее вероятным диагнозом является:

1. Вторичный системный АА-амилоидоз
2. Первичный системный АЛ-амилоидоз
3. Системная красная волчанка
4. Локальный АЛ-амилоидоз

7. Диагноз

Диагноз:

7.1. Вторичный системный АА-амилоидоз

7.2. Первичный системный АЛ-амилоидоз

7.3. Системная красная волчанка

7.4. Локальный АЛ-амилоидоз

Вопрос №4 Вторичный АА-амилоидоз необходимо дифференцировать с:

1. первичным АЛ-амилоидозом
2. амилоидозом у диализных больных
3. старческим системным амилоидозом
4. амилоидозом при болезни Альцгеймера

Вопрос №5 В группу риска развития АА-амилоидоза входят пациенты с:

1. хроническими воспалительными заболеваниями
2. лимфопролиферативными болезнями
3. плазматочными дискразиями
4. моноклональными гаммапатиями

Вопрос №6 Сывороточным предшественником образования амилоидных фибрилл у данного больного является:

1. острофазовый белок САА
2. β₂-микроглобулин
3. прокальцитонин
4. аполипопротеин

Вопрос №7 Наиболее приемлемым в рутинной практике показателем острой фазы воспаления является:

1. сывороточный уровень "С"- реактивного белка

2. уровень свободных легких цепей иммуноглобулинов
3. сывороточный уровень антител к нативной ДНК
4. сывороточный уровень С3-фракции комплемента

Вопрос №8 Общая тактика ведения данного больного заключается в :

1. госпитализации в стационар
2. амбулаторном наблюдении
3. лечении в дневном стационаре
4. санаторно-курортном лечении

Вопрос №9 Целью терапии любого типа амилоидоза является:

1. уменьшение количества белков-предшественников
2. подавление эффектов активированной РААС
3. достижение нормального уровня гликемии
4. нормализация показателей гемодинамики

Вопрос №10 Основной стратегией лечения АА-амилоидоза у данного пациента является:

1. эффективная терапия бронхоэктатической болезни
2. длительный прием ингибиторов или блокаторов РААС
3. нормализация показателей центральной гемодинамики
4. достижение целевых показателей гликемии

Вопрос №11 Антиамилоидная терапия при вторичном АА-амилоидозе может включать :

1. колхицин, диметилсульфоксид, фибриллекс
2. ингибиторы АПФ или блокаторы рецепторов АТ-II
3. антагонисты кальциевых каналов и бета-блокаторы
4. введение аутологичных стволовых клеток

Вопрос №12 Для АА типа амилоидоза при ревматоидном артрите не характерно поражение:

1. сердца
2. печени
3. селезенки
4. кишечника

Эталон ответов:

1	2	3	4	5	6	7	8	9	10	11	12
1,2,3	1,2	1	1	1	1	1	1	1	1	1	1

Гастроэнтерология

№1

1. УСЛОВИЕ СИТУАЦИОННОЙ ЗАДАЧИ

1.1. Ситуация

К врачу-терапевту участковому обратился больной 57 лет.

1.2. Жалобы

на

- тянущие боли в эпигастрии и левом подреберье, усиливающиеся через 40-60 минут после еды (чаще после приёма обильной, жирной, жареной пищи и алкоголя), с иррадиацией в спину,
- отрыжку воздухом, изжогу, тошноту, вздутие живота,
- кашицеобразный стул до 5-6 раз в сутки с кусочками непереваренной пищи,
- сухость во рту, прогрессирующее похудание (за последний год похудел на 8 кг).

1.3. Анамнез заболевания

- Длительное время злоупотребляет алкоголем, 7 лет назад стали беспокоить вышеописанные боли, которые носили интермиттирующий характер и уменьшались при приёме обезболивающих. За медицинской помощью не обращался.
- В течение последнего года интенсивность и продолжительность болей значительно прогрессировали, присоединились изжога, тошнота, метеоризм, нарушения стула, потеря веса. Обратился в районную поликлинику.

1.4. Анамнез жизни

- Рос и развивался нормально.
- Работает курьером.
- Перенесённые заболевания: пневмония.

- Наследственность и аллергоанамнез не отягощены.
- Вредные привычки: курит с 15 лет (30 сигарет в день), в течение последних 20 лет злоупотребляет алкоголем.

1.5. Объективный статус

Общее состояние средней степени тяжести, температура тела – 36,8°C. Пониженного питания, рост – 173 см, масса тела – 54 кг, ИМТ=18,0 кг/м². Гипотрофия скелетной мускулатуры. Кожные покровы обычной окраски, периферические лимфоузлы не пальпируются, отёков нет. При перкуссии грудной клетки лёгочный звук, дыхание везикулярное, хрипов нет, ЧДД – 18 в минуту. Тоны сердца ритмичные, пульс – 68 в минуту, АД – 110/70 мм рт.ст. Язык подсушен. Живот вздут, при пальпации определяется умеренная болезненность в области эпигастрия и левого подреберья. Перкуторные размеры печени и селезёнки в пределах нормы. Симптомов раздражения брюшины нет.

Вопрос №1 Выберите необходимые для постановки диагноза лабораторные методы обследования:

1. клинический анализ крови
2. биохимический анализ крови
3. копрограмма
4. определение антител классов M, G (IgM, IgG) к вирусу иммунодефицита человека
5. бактериологическое исследование крови на стерильность
6. реакция Видаля

3. Результаты лабораторных методов обследования

3.1. Клинический анализ крови

Показатель	Результат	Нормы
Эритроциты (RBC), *10 ¹² /л	4,6	м. 4,4-5,0 ж. 3,8-4,5
Гемоглобин (Hb), г/л	134	м. 130-160 ж. 120-140
Гематокрит (HCT),%	45	м. 39-49 ж. 35-45
Цветовой показатель (ЦП)	0,83	0,8-1,0
Усреднённое значение объёма эритроцита (MCV), (фл)	84	80-100
Среднее содержание гемоглобина в эритроците (MCH), (пг)	28	26-34
Средняя концентрация гемоглобина в эритроците (MCHC), г/дл	35,4	32,0-37,0
Ретикулоциты (RET), %	10	2-12
Тромбоциты (PLT), *10 ⁹ /л	210	180-320
Лейкоциты (WBC), *10 ⁹ /л	7,6	4-9
Лейкоцитарная формула		
Нейтрофилы палочкоядерные, %	4	1-6
Нейтрофилы сегментоядерные, %	58	47-72
Эозинофилы, %	2	1-5
Базофилы, %	0	0-1
Лимфоциты, %	34	19-37
Моноциты, %	2	2-10
СОЭ, мм/ч	15	м. 2-10 ж. 2-15

3.2. Биохимический анализ крови

Показатель	Значение	Норма	Единицы измерения
Общий белок	57	65-85	г/л
Альбумин	28	35-50	г/л
Креатинин	54	44-125	мкмоль/л
Мочевина	5,2	3,1-10,9	ммоль/л
Общий билирубин	25	5-21	мкмоль/л

Показатель	Значение	Норма	Единицы измерения
Прямой билирубин	12	0-5	мкмоль/л
Непрямой билирубин	13	5-21	мкмоль/л
Холестерин общий	3,9	3,1-5,2	ммоль/л
Щелочная фосфатаза	122	53-128	Ед/л
Гаммаглутамат транспептидаза	41	7-42	Ед/л
Аланинаминотрансфераза	45	10-40	Ед/л
Аспартатаминотрансфераза	41	15-40	Ед/л
α -амилаза	129	28-100	Ед/л
Липаза	84	8-78	Ед/л
Калий	4,9	3,4-5,3	ммоль/л
Глюкоза	11	4,0-6,1	ммоль/л

3.3. Копрограмма

Показатель	Результат	Норма
Количество	380 г/сутки	100-250 г/сутки
Консистенция	мазевидная	оформленный
Форма	неоформленный	цилиндрическая
Запах	резкий	нерезкий
Цвет	с серым оттенком	коричневый
Реакция	нейтральная	нейтральная/ слабощелочная (рН 6,5-7,5)
Кровь	нет	нет
Слизь	нет	нет
Остатки непереваренной пищи	+++	нет
Реакция на кровь	отрицательная	отрицательная
Реакция на стеркобилин	положительная	положительная
Реакция на билирубин	отрицательная	отрицательная

Микроскопическое исследование

Мышечные волокна с исчерченностью/неисчерченные	+++/+	единичные/в небольшом количестве
Соединительная ткань	нет	нет
Жир нейтральный	+++	нет
Жирные кислоты	нет	нет
Растительная клетчатка	единичн.	в небольшом количестве
Крахмал внутриклеточный	нет	нет
Слизь	нет	нет
Эпителий: цилиндр./плоский	нет	в небольшом количестве
Лейкоциты	нет	единичные
Эритроциты	нет	нет
Яйца глист	нет	нет

3.4. Определение антител классов M, G (IgM, IgG) к вирусу иммунодефицита человека

Антитела классов IgM, IgG к вирусу иммунодефицита человека (ВИЧ) не обнаружены.

3.5. Бактериологическое исследование крови на стерильность

Роста микроорганизмов не обнаружено.

3.6. Реакция Видаля

Реакция Видаля – отрицательная.

Вопрос №2 Выберите необходимые для постановки диагноза инструментальные методы обследования:

1. ультразвуковое исследование органов брюшной полости
2. ирригоскопия
3. колоноскопия
4. ультразвуковое исследование почек

5. Результаты инструментальных методов обследования

5.1. Ультразвуковое исследование органов брюшной полости

Печень не увеличена. Поджелудочная железа неоднородной структуры за счёт гипо- и гиперэхогенных очагов, немногочисленных кальцификатов, неравномерное расширение главного панкреатического протока, размеры головки незначительно увеличены до 32 мм, в области головки визуализируется округлое анэхогенное образование с чёткими контурами 3 мм в диаметре (киста). Свободной жидкости в брюшной полости нет.

5.2. Ирригоскопия

Заполнение толстой кишки контрастной взвесью свободное. Контуров всех отделов кишечника чёткие, тонус кишечника без особенностей, при раздувании воздухом стенки эластичные.

5.3. Колоноскопия

Новообразований в анальном канале и прямой кишке не выявлено. Глубина исследования видеоэндоскопом — терминальный отдел подвздошной кишки, примерно на 5-6 см от илеоцекального клапана. Слизистая оболочка светло-розовая, сосудистый рисунок петлистого типа. Илеоцекальный клапан губовидной формы, функция не нарушена, слизистая оболочка его розовая. Просвет толстой кишки хорошо расправляется воздухом. Тонус кишечной стенке в норме, перистальтика прослеживается. Гаустрация правильная. Форма просвета соответствует отделу кишки. Слизистая оболочка толстой кишки розовая. Сосудистый рисунок просматривается хорошо.

5.4. Ультразвуковое исследование почек

Правая и левая почки расположены типично, подвижность сохранена, форма типичная. Контуров обеих почек ровные, четкие. Размеры в норме. Паренхима: 17 мм (N) в обеих почках, эхогенность в пределах нормы, кортикомедулярная дифференцировка не нарушена. Эхоструктура обеих почек не изменена. Чашечно-лоханочная система в левой и правой почках не расширена. Объемные образования не выявлены. Конкременты не определяются. Мочеточники: не расширены, стенки не изменены, просвет свободный.

Заключение: УЗ-признаков патологических изменений почек не выявлено.

Вопрос №3 В данной клинической ситуации основным диагнозом является:

1. Хронический панкреатит токсической этиологии, персистирующая болевая форма с экзокринной и эндокринной недостаточностью. Панкреатогенный сахарный диабет. Нутритивная недостаточность.
2. Острый панкреатит токсической этиологии. Экзокринная недостаточность. Сахарный диабет тип 2, декомпенсация. Недостаточная масса тела.
3. Функциональная диспепсия, персистирующая болевая форма. Мальдигестия. Сахарный диабет тип 2, декомпенсация. Нутритивная недостаточность.
4. Хронический аутоиммунный панкреатит. Экзокринная недостаточность. Сахарный диабет тип 1, декомпенсация. Недостаточная масса тела.

7. Диагноз

Диагноз:

Вопрос №4 Для верификации диагноза показано проведение:

1. мультidetекторной компьютерной томографии органов брюшной полости
2. обзорной рентгенографии органов брюшной полости
3. диагностической лапароскопии органов брюшной полости
4. радиоизотопного исследования поджелудочной железы

Вопрос №5 Консервативная тактика ведения больного включает

отказ от курения и алкоголя, купирование болевого синдрома, лечение экзокринной и эндокринной недостаточности и:

1. нутритивную поддержку
2. антибактериальную терапию
3. иммуносупрессивную терапию
4. иглорефлексотерапию

Вопрос №6 Для купирования болевого синдрома данному пациенту показано назначение :

1. парацетамола
2. преднизолона
3. дротаверина
4. ацетилсалициловой кислоты

Вопрос №7 Показаниями для заместительной ферментной терапии являются стеаторея, диарея и:

1. потеря в весе
2. тошнота
3. гиперамилаземия
4. гипергликемия

Вопрос №8 Ферментные препараты следует принимать:

1. во время еды
2. за 2 часа до еды
3. через 2 часа после еды
4. натощак

Вопрос №9 Принципом диеты для пациента является дробный приём пищи с:

1. высоким содержанием белков и углеводов, низким содержанием насыщенных жиров и холестерина
2. низким содержанием белков и углеводов, высоким содержанием насыщенных жиров и холестерина
3. высоким содержанием белков, углеводов, насыщенных жиров и холестерина
4. низким содержанием белков, углеводов, насыщенных жиров и холестерина

Вопрос №10 Пациент относится к ____ группе состояния здоровья:

1. ШБ
2. II
3. IIIа
4. I

Вопрос №11 К осложнениям хронического панкреатита, требующим хирургического вмешательства, относятся непроходимость двенадцатиперстной кишки, обструкция общего желчного протока и:

1. симптоматические псевдокисты
2. нутритивная недостаточность
3. синдром мальабсорбции
4. эрозивный эзофагит

Вопрос №12 У пациента повышен риск развития:

1. аденокарциномы поджелудочной железы
2. гепатоцеллюлярной карциномы
3. аденокарциномы желудка
4. пищевода Баретта

Эталон ответов:

1	2	3	4	5	6	7	8	9	10	11	12
1,2,3	1	1	1	1	1	1	1	1	1	1	1

№2

1. УСЛОВИЕ СИТУАЦИОННОЙ ЗАДАЧИ

1.1. Ситуация

Пациент 25 лет обратился к врачу-терапевту участковому.

1.2. Жалобы

на

- боли в эпигастральной области, возникающие в ночное время; через 2-3 часа после приёма пищи; голодные боли, возникающие натощак и прекращающиеся после приёма пищи;
- отрыжку кислым, тошноту.

1.3. Анамнез заболевания

- Данные симптомы беспокоят в течение 5 лет, преимущественно весной и осенью. К врачу не обращался, для уменьшения болей принимает соду, Альмагель.
- Настоящее ухудшение развилось 10 дней назад, обратился в районную поликлинику.

1.4. Анамнез жизни

- Рос и развивался нормально.
- Работает программистом.
- Перенесённые заболевания: пневмония.
- Наследственность и аллергоанамнез не отягощены.
- Вредные привычки: курит с 15 лет (20 сигарет в день).

1.5. Объективный статус

Состояние удовлетворительное. Рост – 1,72 м, масса тела – 70 кг, индекс массы тела – 23,7 кг/м².

Кожные покровы чистые, обычной окраски, периферические лимфоузлы не увеличены, отёков нет, температура тела – 36,3°C. Зев – миндалины, задняя стенка глотки не гиперемированы.

Грудная клетка нормостенической формы, дыхание везикулярное, хрипов нет. Тоны сердца приглушены, ритмичные, ЧСС – 70 ударов в минуту, АД – 120/80 мм рт.ст. Язык влажный, обложен белым налётом, живот участвует в акте дыхания, при пальпации болезненный в эпигастральной области, напряжения мышц живота нет. Перкуторные размеры печени и селезёнки в пределах нормы. Симптом поколачивания по поясничной области отрицательный. Стул со склонностью к запорам (1 раз в 2-3 дня).

Вопрос №1 Выберите необходимые для постановки диагноза лабораторные методы обследования:

1. клинический анализ крови
2. анализ кала на скрытую кровь
3. определение антител классов IgM, IgG к вирусу иммунодефицита человека (ВИЧ)
4. бактериологическое исследование крови на стерильность
5. реакция Видаля

3. Результаты лабораторных методов обследования

3.1. Клинический анализ крови

Показатель	Результат	Нормы
Эритроциты (RBC), *10 ¹² /л	4,6	м. 4,4-5,0 ж. 3,8-4,5
Гемоглобин (Hb), г/л	134	м. 130-160 ж. 120-140
Гематокрит (HCT),%	42	м. 39-49 ж. 35-45
Цветовой показатель (ЦП)	0,83	0,8-1,0
Усреднённое значение объёма эритроцита (MCV), (фл)	84	80-100
Среднее содержание гемоглобина в эритроците (MCH), (пг)	28	26-34
Средняя концентрация гемоглобина в эритроците (MCHC), г/дл	36,2	32,0-37,0
Ретикулоциты (RET), %	10	2-12
Тромбоциты (PLT), *10 ⁹ /л	210	180-320
Лейкоциты (WBC), *10 ⁹ /л	7,6	4-9
Лейкоцитарная формула		
Нейтрофилы палочкоядерные, %	4	1-6
Нейтрофилы сегментоядерные, %	58	47-72
Эозинофилы, %	2	1-5
Базофилы, %	0	0-1
Лимфоциты, %	34	19-37
Моноциты, %	2	2-10
СОЭ, мм/ч	25	м. 2-10 ж. 2-15

3.2. Анализ кала на скрытую кровь

Реакция кала на скрытую кровь – отрицательная.

3.3. Определение антител классов IgM, IgG к вирусу иммунодефицита человека (ВИЧ)

Антитела классов IgM, IgG к вирусу иммунодефицита человека (ВИЧ) не обнаружены.

3.4. Бактериологическое исследование крови на стерильность

Роста микроорганизмов не обнаружено.

3.5. Реакция Видаля

Реакция Видаля – отрицательная.

Вопрос №2 Выберите необходимые для постановки диагноза инструментальные методы обследования:

1. эзофагогастродуоденоскопия с уреазным тестом
2. ультразвуковое исследование органов брюшной полости
3. колоноскопия
4. рентгенография органов грудной клетки

5. Результаты инструментальных методов обследования

5.1. Эзофагогастродуоденоскопия

Пищевод свободно проходим, кардия смыкается. В желудке натощак содержится большое количество светлой секреторной жидкости и слизи. Слизистая гиперемирована, складки обычной формы и размеров. Луковица двенадцатиперстной кишки деформирована, на задней стенке выявляется дефект слизистой оболочки до 0,7 см в диаметре. Края дефекта имеют чёткие границы, гиперемированы, отёчны. Дно дефекта покрыто фибринозными наложениями белого цвета. Постбульбарные отделы без патологии. Быстрый уреазный тест – положительный.

5.2. Ультразвуковое исследование органов брюшной полости

Печень в размерах не увеличена, контуры ее ровные, четкие, эхогенность паренхимы в пределах нормы, эхоструктура однородная, очаги не визуализируются, сосудистый рисунок в норме, внутривеночные желчные протоки не расширены.

Воротная вена – 12 мм (N), нижняя полая вена – 16 мм (N), селезеночная вена – 7 мм (N), брюшная аорта – 15 мм (N).

Желчный пузырь обычных размеров, контур ровный, четкий, стенка не утолщена, конкременты не визуализируются, холедох не расширен.

Поджелудочная железа в размерах не изменена, контуры ровные, эхогенность паренхимы в пределах нормы, эхоструктура однородная, вирсунгов проток не расширен.

Селезенка не увеличена в размерах, эхогенность в пределах нормы, эхоструктура однородная.

Заключение: УЗ-признаков патологических изменений органов брюшной полости не выявлено.

5.3. Колоноскопия

Новообразований в анальном канале и прямой кишке не выявлено. Глубина исследования видеоэндоскопом — терминальный отдел подвздошной кишки, примерно на 5-6 см от илеоцекального клапана. Слизистая оболочка светло-розовая, сосудистый рисунок петлистого типа. Илеоцекальный клапан губовидной формы, функция не нарушена, слизистая оболочка его розовая. Просвет толстой кишки хорошо расправляется воздухом. Тонус кишечной стенке в норме, перистальтика прослеживается. Гаустрация правильная. Форма просвета соответствует отделу кишки. Слизистая оболочка толстой кишки розовая. Сосудистый рисунок просматривается хорошо.

5.4. Рентгенография органов грудной клетки

На обзорной рентгенограмме органов грудной клетки легочные поля прозрачны. Легочный рисунок не усилен. Корни легких не расширены, структурны. Диафрагма обычно расположена. Синусы свободны. Тень органов средостения в пределах возрастных норм.

Заключение: очаговых и инфильтративных изменений не выявлено

Вопрос №3 В данной клинической ситуации основным диагнозом является:

1. Язвенная болезнь с локализацией язвы средних размеров (0,7 см) на задней стенке луковицы двенадцатиперстной кишки, ассоциированная с *H. pylori*, рецидивирующее течение, обострение. Рубцово-язвенная деформация луковицы двенадцатиперстной кишки.
2. Язвенная болезнь с локализацией язвы малых размеров (0,7 см) на задней стенке луковицы двенадцатиперстной кишки, хроническое течение. Рубцово-язвенная деформация луковицы двенадцатиперстной кишки.
3. Язвенная болезнь двенадцатиперстной кишки, ассоциированная с *H. pylori*, непрерывно рецидивирующее течение. Рубцово-язвенная деформация луковицы двенадцатиперстной кишки по типу «песочных часов».
4. Язвенная болезнь с локализацией язвы больших размеров (0,7 см) на задней стенке луковицы двенадцатиперстной кишки, ассоциированная с *H. pylori*, рецидивирующее течение, рубцевание. Рубцово-язвенная деформация луковицы двенадцатиперстной кишки.

7. Диагноз

Диагноз:

Вопрос №4 Стандартная схема первой линии эрадикационной терапии включает комбинацию:

1. ингибитора протонной помпы, кларитромицина, амоксициллина
2. ингибитора протонной помпы, H₂-блокатора, гентамицина
3. H₂-блокатора, антацида, метронидазола
4. ингибитора протонной помпы, амоксициллина, гентамицина

Вопрос №5 Стандартная продолжительность эрадикационной терапии составляет (в днях) :

1. 10-14
2. 3-5
3. 6-8
4. 16-18

Вопрос №6 Контроль эрадикации H. pylori после антихеликобактерной терапии следует провести через (в неделях):

1. 4-6
2. 1-3
3. 7-9
4. 10-12

Вопрос №7 В период лечения пациенту показано соблюдение рекомендаций по питанию, соответствующих диете № :

1. 1
2. 7
3. 9
4. 10

Вопрос №8 Ориентировочные сроки нетрудоспособности для данного больного составляют (в днях):

1. 25
2. 7
3. 10
4. 15

Вопрос №9 Пациент относится к группе состояния здоровья:

1. ШБ
2. I
3. II
4. Ша

Вопрос №10 Кратность ежегодного посещения врача-терапевта в рамках диспансерного наблюдения больного язвенной болезнью двенадцатиперстной кишки составляет ____ раз/разл.

1. 1
2. 2
3. 3
4. 4

Вопрос №11 Кратность ежегодного посещения врача-гастроэнтеролога в рамках диспансерного наблюдения больного язвенной болезнью двенадцатиперстной кишки составляет ____ раз/разл.

1. 1
2. 2
3. 3
4. 4

Вопрос №12 Длительность диспансерного наблюдения больного язвенной болезнью двенадцатиперстной кишки с момента последнего обострения составляет (в годах):

1. 5
2. 1
3. 2
4. 3

Эталон ответов:

1	2	3	4	5	6	7	8	9	10	11	12
1,2	1	1	1	1	1	1	1	1	1	1	1

№3

1. УСЛОВИЕ СИТУАЦИОННОЙ ЗАДАЧИ

1.1. Ситуация

Пациент 43 лет обратился в поликлинику.

1.2. Жалобы

на

- ноющие боли в эпигастральной области, которые возникают через 10-15 минут после приема пищи,
- тошноту и рвоту желудочным содержимым, возникающую на высоте болей и приносящую облегчение,
- снижение аппетита.

1.3. Анамнез заболевания

- Данные симптомы беспокоят в течение 6 лет, купируются приемом Альмагеля. К врачу ранее не обращался.
- Отмечает весенне-осенние обострения заболевания.
- Ухудшение самочувствия около двух дней, после употребления алкоголя и жареной пищи.

1.4. Анамнез жизни

- Рос и развивался нормально.
- Работает автослесарем.
- Перенесённые заболевания: ОРВИ.
- Наследственность: отец страдал язвенной болезнью желудка.
- Аллергоанамнез не отягощен.
- Вредные привычки: курит с 15 лет (20 сигарет в день), часто употребляет алкоголь

1.5. Объективный статус

Общее состояние относительно удовлетворительное. Астеник, пониженного питания, рост – 176 см, масса тела – 56 кг, индекс массы тела – 18,1 кг/м², температура тела – 36,5°C. Кожа и видимые слизистые бледно-розовые. Периферические лимфоузлы не увеличены. Дыхание везикулярное, хрипов нет. ЧДД – 16 в минуту. Пульс удовлетворительного наполнения и напряжения, 74 удара в минуту. АД – 120/80 мм рт.ст. Тоны сердца ясные, ритмичные. ЧСС – 74 удара в минуту. Язык обложен белым налетом. Живот при пальпации умеренно вздут, болезненный в эпигастральной области, симптом раздражения брюшины не выявляется. Печень и селезёнка не увеличены. Симптом поколачивания отрицательный с обеих сторон. Стул ежедневно, без патологических примесей.

Вопрос №1 Выберите необходимые для постановки диагноза лабораторные методы обследования:

1. клинический анализ крови
2. анализ кала на скрытую кровь
3. определение антител классов IgM, IgG к вирусу иммунодефицита человека (ВИЧ)
4. бактериологическое исследование крови на стерильность
5. реакция Видаля

3. Результаты лабораторных методов обследования

3.1. Клинический анализ крови

Показатель	Результат	Нормы
Эритроциты (RBC), *10 ¹² /л	4,6	м. 4,4-5,0 ж. 3,8-4,5
Гемоглобин (Hb), г/л	134	м. 130-160 ж. 120-140
Гематокрит (HCT),%	41	м. 39-49 ж. 35-45
Цветовой показатель (ЦП)	0,83	0,8-1,0
Усреднённое значение объёма эритроцита (MCV), (фл)	84	80-100
Среднее содержание гемоглобина в эритроците (MCH), (пг)	28	26-34
Средняя концентрация гемоглобина в эритроците (MCHC), г/дл	34,2	32,0-37,0
Ретикулоциты (RET), %	10	2-12
Тромбоциты (PLT), *10 ⁹ /л	210	180-320
Лейкоциты (WBC), *10 ⁹ /л	7,6	4-9

Лейкоцитарная формула

Показатель	Результат	Нормы
Нейтрофилы палочкоядерные, %	4	1-6
Нейтрофилы сегментоядерные, %	58	47-72
Эозинофилы, %	2	1-5
Базофилы, %	0	0-1
Лимфоциты, %	34	19-37
Моноциты, %	2	2-10
СОЭ, мм/ч	25	м. 2-10 ж. 2-15

3.2. Анализ кала на скрытую кровь

Реакция кала на скрытую кровь отрицательная.

3.3. Определение антител классов IgM, IgG к вирусу иммунодефицита человека (ВИЧ)

Антитела классов IgM, IgG к вирусу иммунодефицита человека (ВИЧ) не обнаружены.

3.4. Бактериологическое исследование крови на стерильность

Роста микроорганизмов не обнаружено.

3.5. Реакция Видаля

Реакция Видаля – отрицательная.

Вопрос №2 Выберите необходимые для постановки диагноза инструментальные методы обследования :

1. эзофагогастродуоденоскопия с уреазным тестом
2. ультразвуковое исследование органов брюшной полости
3. колоноскопия
4. рентгенография органов грудной клетки

5. Результаты инструментальных методов обследования

5.1. Эзофагогастродуоденоскопия

Пищевод свободно проходим, слизистая не изменена, кардиальный жом смыкается. Желудок обычной формы и размеров. Слизистая гиперемирована, складки обычной формы и размеров, в кардиальном отделе по большой кривизне определяется язвенный дефект 0,5 см, с ровными краями, неглубокий, дно прикрыто фибрином. Луковица двенадцатиперстной кишки обычной формы и размеров, слизистая бледно-розового цвета. Быстрый уреазный тест – положительный. Проведена множественная биопсия с последующим гистологическим исследованием – признаков злокачественного характера язвенного поражения не выявлено.

5.2. Ультразвуковое исследование органов брюшной полости

Печень в размерах не увеличена, контуры ее ровные, четкие, эхогенность паренхимы в пределах нормы, эхоструктура однородная, очаги не визуализируются, сосудистый рисунок в норме, внутрпеченочные желчные протоки не расширены.

Воротная вена – 12 мм (N), нижняя полая вена – 16 мм (N), селезеночная вена – 7 мм (N), брюшная аорта – 15 мм (N).

Желчный пузырь обычных размеров, контур ровный, четкий, стенка не утолщена, конкременты не визуализируются, холедох не расширен.

Поджелудочная железа в размерах не изменена, контуры ровные, эхогенность паренхимы в пределах нормы, эхоструктура однородная, вирсунгов проток не расширен.

Селезенка не увеличена в размерах, эхогенность в пределах нормы, эхоструктура однородная.

Заключение: УЗ-признаков патологических изменений органов брюшной полости не выявлено.

5.3. Колоноскопия

Новообразований в анальном канале и прямой кишке не выявлено. Глубина исследования видеоэндоскопом — терминальный отдел подвздошной кишки, примерно на 5-6 см от илеоцекального клапана. Слизистая оболочка светло-розовая, сосудистый рисунок петлистого типа. Илеоцекальный клапан губовидной формы, функция не нарушена, слизистая оболочка его розовая. Просвет толстой кишки хорошо расправляется воздухом. Тонус кишечной стенке в норме, перистальтика прослеживается. Гаустрация правильная. Форма просвета соответствует отделу кишки. Слизистая оболочка толстой кишки розовая. Сосудистый рисунок просматривается хорошо.

5.4. Рентгенография органов грудной клетки

На обзорной рентгенограмме органов грудной клетки легочные поля прозрачны. Легочный рисунок не усилен. Корни легких не расширены, структурны. Диафрагма обычно расположена. Синусы свободны. Тень органов средостения в пределах возрастных норм.

Заключение: очаговых и инфильтративных изменений не выявлено.

Вопрос №3 В данной клинической ситуации основным диагнозом является:

1. Язвенная болезнь с локализацией язвы малых размеров (0,5 см) по большой кривизне желудка, ассоциированная с *H. pylori*, обострение
2. Язвенная болезнь с локализацией язвы средних размеров (0,5 см) по большой кривизне желудка, обострение
3. Язвенная болезнь с локализацией язвы больших размеров (0,5 см) по большой кривизне желудка
4. Язвенная болезнь с локализацией язвы малых размеров (0,5 см) по большой кривизне желудка, рубцевание

7. Диагноз

Диагноз:

Вопрос №4 Стандартная схема первой линии эрадикационной терапии включает комбинацию:

1. ингибитора протонной помпы, кларитромицина, амоксициллина
2. ингибитора протонной помпы, H₂-блокатора, гентамицина
3. H₂-блокатора, антацида, метронидазола
4. ингибитора протонной помпы, амоксициллина, гентамицина

Вопрос №5 Стандартная продолжительность эрадикационной терапии составляет (в днях):

1. 10-14
2. 3-5
3. 6-8
4. 16-18

Вопрос №6 Контроль эрадикации *H. pylori* после антихеликобактерной терапии следует провести через (в неделях):

1. 4-6
2. 1-3
3. 7-9
4. 10-12

Вопрос №7 В период лечения пациенту показано соблюдение рекомендаций по питанию, соответствующих диете №:

1. 1
2. 7
3. 9
4. 10

Вопрос №8 Ориентировочные сроки нетрудоспособности для данного больного составляют (в днях):

1. 25
2. 7
3. 10
4. 15

Вопрос №9 Пациент относится к группе состояния здоровья:

1. ШБ
2. I
3. II
4. ША

Вопрос №10 Кратность ежегодного посещения врача-терапевта в рамках диспансерного наблюдения больного язвенной болезнью желудка неосложнённого течения составляет _____ раз/раз1.

1. 1
2. 2
3. 3
4. 4

Вопрос №11 Кратность ежегодного посещения врача-гастроэнтеролога в рамках диспансерного наблюдения больного язвенной болезнью желудка неосложнённого течения составляет _____ раз/раз1.

1. 1
2. 2
3. 3
4. 4

Вопрос №12 Длительность диспансерного наблюдения больного язвенной болезнью желудка с момента последнего обострения составляет (в годах):

1. 5
2. 1
3. 2
4. 3

Эталон ответов:

1	2	3	4	5	6	7	8	9	10	11	12
1,2	1	1	1	1	1	1	1	1	1	1	1

№4

1. УСЛОВИЕ СИТУАЦИОННОЙ ЗАДАЧИ

1.1. Ситуация

К врачу-терапевту участковому обратилась пациентка 42 лет.

1.2. Жалобы

на

- изжогу после еды, при наклонах и в горизонтальном положении,
- отрыжку кислым содержимым,
- дискомфорт за грудиной, особенно после приёма пищи, усиливающийся при наклонах и в горизонтальном положении,

1.3. Анамнез заболевания

- Более 15 лет беспокоит изжога и отрыжка кислым содержимым.
- К врачу не обращалась, самостоятельно использовала антацидные препараты.
- В течение последних 4 месяцев изжога приобрела постоянный характер, появились вышеописанные боли за грудиной.

1.4. Анамнез жизни

- Росла и развивалась нормально.
- Работает кассиром.
- Перенесённые заболевания, операции: ОРВИ, аппендэктомия.
- Хронические заболевания: дискинезия желчевыводящих путей, бронхиальная астма легкого интермиттирующего течения
- Беременности – 2, роды – 1.
- Наследственность не отягощена. Аллергия на цветение трав
- Вредные привычки - нет
- Часто употребляет копчёности, шоколад, газированные напитки, основной приём пищи в вечерние часы, перед сном.

1.5. Объективный статус

Состояние удовлетворительное. Избыточного питания, рост – 162 см, масса тела – 81 кг, индекс массы тела – 30,8 кг/м², температура тела – 36,8°С. . Кожные покровы и видимые слизистые нормальной окраски, периферические лимфоузлы не увеличены, отёков нет. При сравнительной перкуссии лёгких – лёгочный звук, при аускультации – везикулярное дыхание, ЧДД – 18 в минуту. Тоны сердца приглушены, ритмичные, ЧСС – 78 в минуту. АД – 120/70 мм.рт.ст. Язык влажный, чистый. Живот мягкий, безболезненный. Печень не выступает из-под края рёберной дуги. Симптом поколачивания отрицательный с обеих сторон. Стул регулярный.

Вопрос №1 Целесообразно выполнить :

1. клинический анализ крови
2. анализ крови на Ig E
3. определить уровень NT-проBNP
4. анализ крови на печеночные ферменты

3. Результаты лабораторных методов обследования

3.1. Клинический анализ крови

Показатель	Результат	Нормы
Эритроциты (RBC), *10 ¹² /л	4,2	м. 4,4-5,0

Показатель	Результат	Нормы
Гемоглобин (Hb), г/л	128	ж. 3,8-4,5 м. 130-160 ж. 120-140
Гематокрит (HCT), %	32	м. 39-49 ж. 35-45
Цветовой показатель (ЦП)	0,91	0,8-1,0
Усреднённое значение объёма эритроцита (MCV), (фл)	88	80-100
Среднее содержание гемоглобина в эритроците (MCH), (пг)	29	26-34
Средняя концентрация гемоглобина в эритроците (MCHC), г/дл	33,2	32,0-37,0
Ретикулоциты (RET), %	10	2-12
Тромбоциты (PLT), *10 ⁹ /л	210	180-320
Лейкоциты (WBC), *10 ⁹ /л	7,6	4-9
Лейкоцитарная формула		
Нейтрофилы палочкоядерные, %	4	1-6
Нейтрофилы сегментоядерные, %	58	47-72
Эозинофилы, %	2	1-5
Базофилы, %	0	0-1
Лимфоциты, %	34	19-37
Моноциты, %	2	2-10
СОЭ, мм/ч	15	м. 2-10 ж. 2-15

3.2. Анализ крови на Ig E

Ig E 57 (до 100 кЕ/л)

3.3. Уровень NT-проBNP

3.4. Анализ крови на печеночные ферменты

Аланинаминотрансфераза 36 10-40 Ед/л

Аспаратаминотрансфераза 34 15-40 Ед/л

Вопрос №2 Выберите необходимые для постановки диагноза инструментальные методы обследования:

1. эзофагогастродуоденоскопия
2. рентгенография органов грудной клетки
3. эхокардиография
4. ультразвуковое исследование плевральных полостей

5. Результаты инструментальных методов обследования

5.1. Эзофагогастродуоденоскопия

Аппарат свободно введен в пищевод. На слизистой оболочке дистального отдела пищевода определяются множественные участки гиперемии со сливающимися эрозиями, занимающими около 50% окружности пищевода, которые легко кровоточат при прикосновении.

В просвете желудка незначительное количество слизи. Перистальтика равномерная. Кардиальный отдел желудка 1. слизистая оболочка розовая, кардия смыкается полностью.

Складки по большой кривизне желудка и в теле желудка не изменены, слизистая оболочка розовая, гладкая. Угол желудка дифференцируется, слизистая оболочка розовая, гладкая. В антральном отделе слизистая в норме. Привратник сомкнут, проходим аппаратом.

Луковица двенадцатиперстной кишки округлая, в просвете ее содержимого нет. Слизистая оболочка луковицы и постбульбарных отделов без патологии. Зона большого дуоденального соска не изменена.

5.2. Рентгенография органов грудной клетки

На обзорной рентгенограмме органов грудной клетки легочные поля прозрачны. Легочный рисунок не усилен. Корни легких не расширены, структурны. Диафрагма обычно расположена. Синусы свободны. Тень органов средостения в пределах возрастных норм.

Заключение: очаговых и инфильтративных изменений не выявлено.

5.3. Эхокардиография

Аорт1. не расширена, стенки не уплотнены. Левое предсердие не увеличено. Левый желудочек не расширен, толщина стенок в норме. ФВ – 60% (N>55%). Локальная и глобальная сократимости не нарушены. Правый желудочек и правое предсердие не расширены. Аортальный клапан: трехстворчатый, створки не изменены, амплитуда раскрытия в норме, регургитации нет. Митральный клапан: створки не изменены, подвижность створок не ограничена, регургитации нет. Трикуспидальный клапан: створки не изменены, подвижность створок не ограничена, регургитации нет. Признаков легочной гипертензии не выявлено. Нижняя полая вена не расширена.

Заключение: размеры камер сердца в норме, локальная и глобальная сократимости не нарушены.

5.4. Ультразвуковое исследование плевральных полостей

При ультразвуковом исследовании плевральных полостей свободной жидкости не выявлено.

Вопрос №3 В данной клинической ситуации основным диагнозом является:

1. Гастроэзофагеальная рефлюксная болезнь. Рефлюкс-эзофагит стадия 2
2. Гастроэзофагеальная рефлюксная болезнь. Рефлюкс-эзофагит стадия 4
3. Функциональная диспепсия. Эрозивный эзофагит
4. Хронический гастрит. Эрозивный эзофагит. Железодефицитная анемия лёгкой степени

7. Диагноз

Диагноз:

7.1. Гастроэзофагеальная рефлюксная болезнь. Рефлюкс-эзофагит стадия 2

7.2. Гастроэзофагеальная рефлюксная болезнь. Рефлюкс-эзофагит стадия 4

7.3. Функциональная диспепсия. Эрозивный эзофагит

7.4. Хронический гастрит. Эрозивный эзофагит. Железодефицитная анемия лёгкой степени

Вопрос №4 В данной клинической ситуации предрасполагающим фактором к развитию ГЭРБ является :

1. ожирение I степени
2. дискинезия желчевыводящих путей
3. бронхиальная астма легкого интермиттирующего течения
4. аллергия на цветение трав

Вопрос №5 Рекомендации по изменению образа жизни для данной пациентки включают: уменьшение массы тела и приём пищи _____ раз/раза в день:

1. 3-4
2. 1-2
3. 5-6
4. 7-8

Вопрос №6 Продолжительность основного курса лечения ингибиторами протонной помпы в данной ситуации составляет не менее _____ недель:

1. 8
2. 6
3. 4
4. 3

Вопрос №7 Продолжительность поддерживающего курса лечения ингибиторами протонной помпы в данной ситуации составляет не менее _____ недель:

1. 16
2. 8
3. 10
4. 6

Вопрос №8 В состав комплексной терапии данного заболевания включают приём:

1. прокинетики
2. желчегонных
3. нитратов
4. антидепрессантов

Вопрос №9 Диетические рекомендации для данной пациентки содержат исключение жирной пищи, шоколада, помидоров и:

1. кислых фруктовых соков
2. постных сортов мяса
3. нежирных сортов рыбы

4. плодовых тыквенных овощей

Вопрос №10 Для повышения эффективности терапии основного заболевания целесообразно к лечению добавить препараты :

1. биоадгезивной формулы на основе гиалуроновой кислоты и хондроитина сульфата
2. содержащие энзимы
3. поливитаминовые
4. содержащие алюмосиликат природного происхождения, оказывающие адсорбирующее действие

Вопрос №11 Пациентам с рефрактерным течением ГЭРБ (отсутствие убедительной клинической и эндоскопической ремиссии в течение 4–8 недель при проведении терапии в стандартной дозе ИПП) рекомендовано :

1. проведение ЭГДС с биопсией пищевода и гистологическим исследованием биоптатов
2. увеличение дозы ИПП в два раза
3. увеличение длительности лечения до 9-12 недель
4. дополнительно назначить антибактериальную терапию

Вопрос №12 Кратность ежегодного посещения врача-терапевта в рамках диспансерного наблюдения пациента с гастроэзофагеальной рефлюксной болезнью составляет ____ раз/раза в год.

1. 2
2. 1
3. 3
4. 4

Эталон ответов:

1	2	3	4	5	6	7	8	9	10	11	12
1	1	1	1	1	1	1	1	1	1	1	1

№5

1. УСЛОВИЕ СИТУАЦИОННОЙ ЗАДАЧИ

1.1. Ситуация

Больная 41 года, водитель троллейбуса, обратилась в поликлинику.

1.2. Жалобы

- ощущение задержки пищи в пищеводе при глотании, возникающее независимо от ее консистенции,
- необильное срыгивание недавно съеденной пищей,
- тяжесть и дискомфорт за грудиной,
- снижение массы тела.

1.3. Анамнез заболевания

Впервые ощущение затруднения при глотании возникло 3 месяца назад в условиях эмоционального стресса и быстро прогрессировало. Сначала больная стала запивать плотную пищу маленькими глотками минеральной воды, ела стоя и двигаясь по комнате, что приносило временный и непостоянный эффект. Месяц назад появилось необильное срыгивание только что принятой пищей. За время болезни вес снизился на 4 кг.

1.4. Анамнез жизни

- Росла и развивалась нормально.
- Перенесенные заболевания и операции: редкие простудные, миома матки, соответствующая 5 неделям беременности, в течение 3 лет.
- Наследственность: у матери желчнокаменная болезнь.
- Вредные привычки: не курит, алкоголь и наркотики не употребляет.

1.5. Объективный статус

Состояние удовлетворительное. Питание достаточное, ИМТ=21 кг/м². Кожный покров обычной окраски и влажности. Периферические лимфоузлы не пальпируются. Отеков нет. Пальпируется перешеек щитовидной железы. Язык влажный с сероватым налетом у корня, сосочки сохранены. Живот мягкий, безболезненный во всех отделах. Печень и селезенка не пальпируются. Со стороны сердечно-сосудистой и дыхательной систем – без особенностей.

Вопрос №1 Выберите необходимые для постановки диагноза лабораторные методы обследования:

1. клинический анализ крови
2. биохимический анализ крови
3. мазок из зева на кандиды

4. определение белка Бенс-Джонса
 5. определение суточной протеинурии
 Е: определение антигенов *H. pylori* в кале методом ПЦР

3. Результаты лабораторных методов обследования

3.1. Клинический анализ крови

Показатели крови	Пределы нормальных колебаний у женщин	Обнаруженные значения
Эритроциты, $10^{12}/л$	3,7-4,7	4,2
Гемоглобин, г/л	115-145	134
Цветовой показатель	0,82-1,05	0,85
Ретикулоциты, %	2,0-12,0	-
СОЭ, мм/ч	2,0-15,0	11
Тромбоциты, $10^9/л$	180-320	285
Лейкоциты, $10^9/л$	4,0-8,8	7,2
Нейтрофилы палочкоядерные, %	1-6	1
Нейтрофилы сегментоядерные, %	45-70	68
Эозинофилы, %	0-5	-
Базофилы, %	0-1	-
Лимфоциты, %	18-40	24
Моноциты, %	2-9	7

3.2. Биохимический анализ крови

Показатель крови	Норматив	Обнаруженное значение
Общий белок	64 - 82	68
Мочевина	2,5 - 6,4	5,0
Креатинин	53 - 115	88
Холестерин общий	1,4 - 5,7	5,4
Билирубин общий	3,0 - 17,0	18,2
Билирубин прямой	0,0 - 3,0	2,0
АЛТ	15,0 - 61,0	40,0
АСТ	15,0 - 37,0	32,0
Щелочная фосфатаза	50,0 - 136,0	82,0
Альфа-Амилаза	25,0 - 115,0	92,0
Глюкоза	3,89 - 5,83	4,6

3.3. Мазок из зева на кандиды

В мазке из зева патогенной микрофлоры не определяется

3.4. Определение белка Бенс-Джонса

В анализе мочи белок Бенс-Джонса не определяется

3.5. Определение суточной протеинурии

Суточная протеинурия – 50 мг.

3.6. Определение антигенов *H. pylori* в кале методом ПЦР

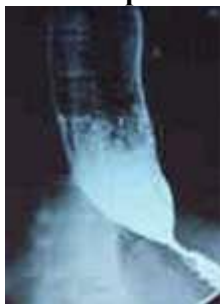Антигены *H. pylori* в кале не обнаружены

Вопрос №2 Выберите необходимые для постановки диагноза инструментальные методы обследования:

1. контрастное рентгенологическое исследование пищевода
2. эзофагогастродуоденоскопия
3. ультразвуковое исследование органов брюшной полости
4. ультразвуковое исследование щитовидной железы
5. ультразвуковое исследование лимфоузлов шеи

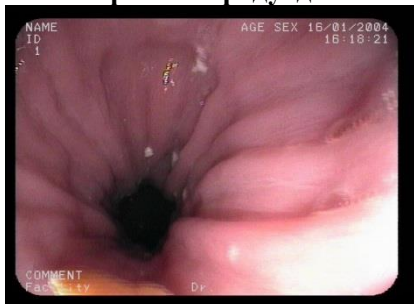
5. Результаты инструментальных методов обследования

5.1. Контрастное рентгенологическое исследование пищевода



Рентгеноскопия пищевода и желудка. кардиальный жом находится в состоянии стойкого спазма, сокращения стенок не имеют перистальтического характера, отмечается расширение просвета пищевода до 5 см, в зоне расширения стенка пищевода утолщена, эластичность стенок сохранена во всех отделах.

5.2. Эзофагогастродуоденоскопия



Пищевод расширен, проходим с трудом в зоне кардии, кардия сомкнута, раскрывается только при инсуффляции воздухом, стенки отечны, гиперемированы в дистальном отделе с выраженной продольной складчатостью в хиатальном и абдоминальном сегментах пищевода.

5.3. Ультразвуковое исследование органов брюшной полости

Печень в размерах не увеличена, контуры ее ровные, четкие, эхогенность паренхимы в норме, эхо-структура однородная, очаги не визуализируются, сосудистый рисунок в норме, внутрпеченочные желчные протоки не расширены.

Воротная вена — 12 мм (N), нижняя полая вена — 16 мм (N), селезеночная вена — 7 мм (N), брюшная аорта — 15 мм (N).

Желчный пузырь обычных размеров, контур ровный, четкий, стенка не утолщена, конкременты не визуализируются. Холедох не расширен.

Поджелудочная железа в размерах не изменена, контуры ровные, эхогенность паренхимы в норме, эхо-структура однородная, вирсунгов проток не расширен.

Селезенка не увеличена в размерах, эхо-структура однородная. Заключение: при УЗ-исследовании патологических изменений не выявлено.

5.4. Ультразвуковое исследование щитовидной железы

Щитовидная железа обычно расположена, нормальных размеров, контуры ровные, четкие, паренхима обычной степени эхогенности, эхо-структура однородная. Данных за наличие узлов и других патологических образований не получено. Вазкуляризация тканей в норме. Линейные и спектральные характеристики кровотока по сосудам щитовидной железы не изменены.

5.5. Ультразвуковое исследование лимфоузлов шеи

Заключение: регионарные лимфатические узлы без особенностей

Вопрос №3 На основании клинико-лабораторных и инструментальных методов исследования стенозирующее поражение пищевода обусловлено:

1. ахалазией кардии
2. эзофагоспазмом
3. раком пищевода
4. рефлюкс-эзофагитом

7. Диагноз

Диагноз:

Вопрос №4 Обследование больной следует начинать с визуализации пищевода методом:

1. контрастной рентгеноскопии пищевода
2. эзофагоскопии

3. обзорной рентгенографии органов грудной полости

4. компьютерной томографии средостения

Вопрос №5 Информативность рентгенологического исследования пищевода повышается проведением пробы с :

1. нитроглицерином

2. ипратропия бромидом

3. сальбутамолом

4. физической нагрузкой

Вопрос №6 На развернутых стадиях заболевания контрастное рентгенологическое исследование пищевода помимо сужения дистального отдела и расширения проксимального отдела выявляет:

1. исчезновение газового пузыря желудка

2. утолщение стенки на всем протяжении органа

3. неровность контура пищевода в среднем отделе

4. стойкие спастические сокращения

Вопрос №7 Лечение больной следует начинать с :

1. консервативной терапии

2. введения ботулинотоксина

3. кардиодилатации

4. кардиомиотомии

Вопрос №8 Для консервативного лечения больной можно использовать :

1. антагонисты кальциевых каналов, нитраты, М-холинолитики

2. ингибиторы АПФ, М-холинолитики, миогенные спазмолитики

3. антациды, альгинаты, Н₂-блокаторы рецепторов гистамина

4. β-адреноблокаторы, ингаляционные глюкокортикостероиды

Вопрос №9 При неэффективности консервативного лечения в качестве терапии второй линии пациентке следует рекомендовать :

1. кардиодилатацию

2. стентирование пищевода

3. кардиомиотомию

4. кардиомиотомию с фундопликацией

Вопрос №10 Периодичность проведения визуализирующих состояние пищевода и кардии инструментальных исследований:

1. определяют по индивидуальным показаниям

2. составляет один раз в 6 месяцев

3. составляет один раз в 12 месяце

4. определяют при изменении картины болезни

Вопрос №11 В процессе динамического наблюдения за больными с ахалазией кардии:

1. осмотры врачом-терапевтом и врачом-гастроэнтерологом проводятся не реже 2 раз в год

2. осмотры врачом-терапевтом и врачом-гастроэнтерологом проводятся не реже 1 раза в год

3. осмотры врачом-терапевтом и врачом-гастроэнтерологом проводятся по индивидуальной программе

4. обязательны консультации врача - торакального хирурга и врача-психотерапевта

Вопрос №12 Врач-терапевт участковый должен рекомендовать больной с ахалазией кардии :

1. медленный прием пищи, исключение продуктов, усиливающих дисфагию

2. прием преимущественно жидкой прохладной пищи, тщательное пережевывание пищи

3. запивание плотной пищи негазированными щелочными минеральными водами

4. употребление прохладной пищи малыми порциями в вертикальном положении туловища

Эталон ответов:

1	2	3	4	5	6	7	8	9	10	11	12
1,2	1,2	1	1	1	1	1	1	1	1	1	1

№6

1. УСЛОВИЕ СИТУАЦИОННОЙ ЗАДАЧИ

1.1. Ситуация

Больная 54 лет обратилась в поликлинику.

1.2. Жалобы

- боли в левой подвздошной области тянущего характера,

- склонность к запорам – стул через день, иногда через 2 дня.

1.3. Анамнез заболевания

Подобные боли периодически беспокоят последний год, как правило, в связи с задержкой стула. Ранее не обследовалась. Поводом для обращения стал совет врача-гинеколога провести исследование кишечника, поскольку была отмечена выраженная болезненность при вагинальном исследовании.

1.4. Анамнез жизни

- Росла и развивалась нормально.
- Перенесенные заболевания и операции: простудные, аппендэктомия, перелом лучевой кости в типичном месте два года назад.
- Наследственность: родители умерли в старческом возрасте.
- Аллергии на медикаменты нет.
- Вредных привычек нет.

1.5. Объективный статус

Состояние удовлетворительное. Рост – 163 см, масса тела – 66 кг, индекс массы тела – 24,8 кг/м². Кожа и слизистые обычной окраски и влажности. Со стороны сердца и легких без отклонений от нормы. Язык влажный с выраженным серым налетом по спинке. Живот мягкий, болезненный при пальпации по ходу кишечника с максимумом в зоне сигмовидной кишки. Печень – по краю реберной дуги. Пальпируемых образований в брюшной полости не определяется.

Вопрос №1 Выберите необходимые для постановки диагноза лабораторные методы обследования:

1. клинический анализ крови
 2. копрологическое исследование
 3. анализ кала на скрытую кровь
 4. исследование кала на кишечную группу инфекций
 5. исследование кала на дисбактериоз
- Е: исследование кала на простейшие

3. Результаты лабораторных методов обследования

3.1. Клинический анализ крови

Показатели крови	Обнаруженные значения	Пределы нормальных колебаний у женщин
Эритроциты, 10 ¹² /л	3,9	3,7-4,7
Гемоглобин, г/л	124	115-145
Цветовой показатель	0,81	0,82-1,05
СОЭ, мм/ч	16	2,0-15,0
Тромбоциты, 10 ⁹ /л	223	180-320
Лейкоциты, 10 ⁹ /л	6,4	4,0-8,8
Нейтрофилы палочкоядерные, %	2	1-6
Нейтрофилы сегментоядерные, %	64	45,0-70,0
Эозинофилы, %	-	0-5
Базофилы, %	-	0-1
Лимфоциты, %	27	18,0-40,0
Моноциты, %	7	2-9

3.2. Копрологическое исследование

Показатель	Обнаруженное значение	Норматив
Консистенция	Плотная	Плотная
Форма	Оформленный	Оформленный
Цвет	Коричневый	Коричневый
Запах	Каловый	Нерезкий каловый
Слизь	+	Отсутствует
Остатки непереваренной пищи	Отсутствуют	Отсутствуют

Показатель	Обнаруженное значение	Норматив
Реакция на стеркобилин	Положительная	Положительная
Реакция на билирубин	Отрицательная	Отрицательная
Мышечные волокна	Единичные в препарате	Единичные в препарате
Соединительная ткань	Отсутствует	Отсутствует
Жир нейтральный	Отсутствует	Отсутствует
Жирные кислоты	Отсутствуют	Отсутствуют
Растительная клетчатка переваренная +		Единичные в препарате
Зерна крахмала	Отсутствуют	Отсутствуют
Йодофильная флора	Единичные в препарате	Единичные в препарате
Лейкоциты	Отсутствуют	Отсутствуют
Эритроциты	Отсутствуют	Отсутствуют
Яйца гельминтов	Отсутствуют	Отсутствуют
Дрожжевые грибы	+	Отсутствуют

3.3. Анализ кала на скрытую кровь

Показатель	Обнаруженное значение	Норматив
Скрытая кровь в кале	не обнаружена	не обнаружена

3.4. Исследование кала на кишечную группу инфекций

Возбудители кишечной группы инфекций не обнаружены

3.5. Исследование кала на дисбактериоз

Роста патогенной и условно-патогенной флоры не обнаружено, снижение представленности бифидобактерий (10⁸ КОЕ/г), лактобактерий (10⁶ КОЕ/г).

3.6. Исследование кала на простейшие

Цисты простейших в кале не найдены

Вопрос №2 Выберите необходимые для постановки диагноза инструментальные методы обследования:

1. КТ-энтероколонография
2. фиброколоноскопия
3. обзорная рентгенография брюшной полости
4. ирригоскопия
5. УЗИ органов брюшной полости

5. Результаты инструментальных методов обследования

5.1. КТ-энтероколонография

В протоколе мультисрезовой спиральной компьютерной томографии (КТ-энтероколонография) отмечено: при полипозиционном исследовании толстая кишка частично расправлена воздухом на всем протяжении. Осмотрены все отделы кишки, в просвете небольшое количество жидкости. Отмечаются участки сегментарного спазма нисходящего отдела кишки, органических стенотических участков не обнаружено. Данных за наличие объемного процесса, утолщения, ригидности стенок, инфильтрации параректальной и параколической клетчатки нет. Визуализируются единичные дивертикулы в нисходящей кишке до 0,7 см и многочисленные дивертикулы в сигмовидной до 0,4-0,5 см. В брюшной полости и забрюшинном пространстве явных патологических качественных и количественных изменений лимфоузлов не отмечено. Деструктивных изменений костных структур на уровне исследования не обнаружено.

Заключение: МСКТ-признаки дивертикулеза нисходящей и сигмовидной кишок.

5.2. Фиброколоноскопия

В протоколе видеокколоноскопии отмечено: аппарат введен в подвздошную кишку на 10 см. Слизистая ее розовая, бархатистая, сосудистый рисунок равномерный. Баугиниева заслонка грибовидной формы, сомкнута. Слизистая оболочка всех отделов толстой кишки розовая с четким сосудистым рисунком. Выявлены дивертикулы нисходящей кишки до 0,6×0,5 см и множественные сигмовидной кишки размером до 0,3×0,5 см и глубиной до 0,3 см. Слизистая оболочка вокруг устьев дивертикулов не изменена.

Заключение: дивертикулы нисходящей и сигмовидной кишок без явлений дивертикулита.

5.3. Обзорная рентгенография брюшной полости

Видимые костные структуры без деструктивных и травматических изменений. Печень расположена обычно, в размерах не увеличена, контуры ее четкие, ровные. Свободного газа в брюшной полости не определяется.

5.4. Ирригоскопия

Все отделы толстой кишки последовательно и равномерно заполнены барием. Расположение отделов и диаметр обычные. Гаустральный рисунок и зазубренность контуров равномерные, хорошо выраженные. Складки слизистой оболочки видны на всем протяжении, не изменены, их утолщения, ригидности стенок нет. Визуализируются единичные дивертикулы в нисходящей кишке до 1,0 см и множественные дивертикулы в сигмовидной кишке до 0,7 см.

Заключение: дивертикулез левой половины кишечника без признаков дивертикулита.

5.5. УЗИ органов брюшной полости

Печень в размерах не увеличена, контуры ее ровные, четкие, эхогенность паренхимы в пределах нормы, эхоструктура однородная, очаги не визуализируются, сосудистый рисунок в норме, внутривенечные желчные протоки не расширены.

Воротная вена – 12 мм (N), нижняя полая вена – 16 мм (N), селезеночная вена – 7 мм (N), брюшная аорта – 15 мм (N).

Желчный пузырь обычных размеров, контур ровный, четкий, стенка не утолщена, конкременты не визуализируются, холедох не расширен.

Поджелудочная железа в размерах не изменена, контуры ровные, эхогенность паренхимы в пределах нормы, эхоструктура однородная, вирсунгов проток не расширен.

Селезенка не увеличена в размерах, эхогенность в пределах нормы, эхоструктура однородная.

Заключение: УЗ-признаков патологических изменений органов брюшной полости не выявлено.

Вопрос №3 Какой диагноз основного заболевания можно поставить больной на основании клинических, лабораторных и инструментальных методов исследования?:

1. Дивертикулез ободочной кишки
2. Язвенный (хронический) ректосигмоидит
3. Синдром раздраженного кишечника с запорами
4. Колоректальный рак

7. Диагноз

Диагноз:

Вопрос №4 Инструментальное исследование кишечника данной пациентке следует начать с:

1. фиброколоноскопии
2. ректороманоскопии
3. ирригоскопии
4. компьютерной томографии брюшной полости

Вопрос №5 Болевые ощущения у пациентки в первую очередь следует дифференцировать с:

1. колоректальным раком
2. язвенным колитом
3. глистной инвазией
4. нефроптозом

Вопрос №6 Развитие дивертикулита следует заподозрить при наличии:

1. лейкоцитоза в клиническом анализе крови
2. положительной пробы на скрытую кровь в кале
3. повышенного уровня фекального кальпротектина
4. признаков железодефицитного состояния

Вопрос №7 Больной с дивертикулезом ободочной кишки следует рекомендовать:

1. осмотические слабительные
2. антрагликозиды
3. вазелиновое масло
4. касторовое масло

Вопрос №8 При развитии дивертикулита в качестве базисного противовоспалительного средства следует назначить:

1. производные 5-аминосалициловой кислоты
2. невсасывающиеся антибиотики
3. фторхинолоны
4. нитроимидазолы

Вопрос №9 Больной с дивертикулезом ободочной кишки, осложнившимся дивертикулитом, следует назначить:

1. невсасывающиеся антибиотики
2. фторхинолоны
3. нитроимидазолы
4. пробиотики

Вопрос №10 Больным с дивертикулезом ободочной кишки препараты со спазмолитическим эффектом следует комбинировать с:

1. ветрогонными пеногасителями
2. полиферментными препаратами
3. нестероидными анальгетиками
4. соевыми слабительными

Вопрос №11 Наиболее высок риск кишечных кровотечений у больных с:

1. диаметром дивертикулов свыше 3 см
2. множественными дивертикулами
3. локализацией дивертикулов в сигмовидной кишке
4. долихосигмой

Вопрос №12 Профилактика развития осложнений дивертикулярной болезни обеспечивается:

1. диетой с большим содержанием пищевых волокон
2. водопотреблением в объеме не менее 1,5-2 л/сут
3. достаточно высокой физической активностью
4. регулярным приемом осмотических слабительных

Эталон ответов:

1	2	3	4	5	6	7	8	9	10	11	12
1,2,3	1,2	1	1	1	1	1	1	1	1	1	1

№7

1. УСЛОВИЕ СИТУАЦИОННОЙ ЗАДАЧИ

1.1. Ситуация

Больная 62 лет обратилась в поликлинику.

1.2. Жалобы

- спастические боли в левом подреберье и левой подвздошной области,
- метеоризм и обильное кишечное газообразование,
- стул со склонностью к запорам, который больная регулирует диетой с большим содержанием растительной клетчатки.

1.3. Анамнез заболевания

Подобные боли периодически беспокоят в течение 10-12 лет, как правило, в связи с задержкой стула. Ранее не обследовалась. Поводом для обращения стал эпизод интенсивных болей той же локализации неделю назад. Вызывала бригаду скорой медицинской помощи, доставившую пациентку в приемное отделение больницы, где была осмотрена врачом-хирургом, выполнены анализы крови и мочи, ультразвуковое исследование брюшной полости. Острой хирургической патологии не выявили, от госпитализации для обследования отказалась. В последующие дни боли сохранялись, беспокоили в течение дня и даже ночью, температура тела держалась на уровне 37,2-37,5°C. Самостоятельно без заметного улучшения принимала но-шпу, активированный уголь и левомецетин.

1.4. Анамнез жизни

- Росла и развивалась нормально.
- Перенесенные заболевания и операции: простудные, дважды переносила пневмонию, аппендэктомия, последние годы повышение артериального давления, компенсировано до нормотонии приемом нолипрела и конкора.
- Наследственность: родители умерли в старческом возрасте, старший брат – от рака предстательной железы.
- Аллергии на медикаменты нет.
- Вредных привычек нет.

1.5. Объективный статус

Состояние удовлетворительное. Рост – 160 см, масса тела – 67 кг, индекс массы тела – 26,2 кг/м². Кожа и слизистые обычной окраски и влажности. Со стороны сердца и легких без отклонений от

нормы. Язык влажный, с выраженным серым налетом по спинке. Живот мягкий, несколько вздут, болезненный при пальпации по ходу кишечника с максимумом в зоне сигмовидной кишки. Печень – по краю реберной дуги. Пальпируемых образований в брюшной полости не определяется.

Вопрос №1 Выберите необходимые для постановки диагноза лабораторные методы обследования:

1. клинический анализ крови
2. копрологическое исследование
3. анализ кала на скрытую кровь
4. исследование кала на кишечную группу инфекций
5. исследование кала на дисбактериоз

Е: исследование кала на простейшие

3. Результаты лабораторных методов обследования

3.1. Клинический анализ крови

Показатели крови	Обнаруженные значения	Пределы нормальных колебаний у женщин
Эритроциты, $10^{12}/л$	4,0	3,7-4,7
Гемоглобин, г/л	133	115-145
Цветовой показатель	0,86	0,82-1,05
СОЭ, мм/ч	26	2,0-15,0
Тромбоциты, $10^9/л$	245	180-320
Лейкоциты, $10^9/л$	9,6	4,0-8,8
Нейтрофилы палочкоядерные, %	7	1-6
Нейтрофилы сегментоядерные, %	64	45,0-70,0
Эозинофилы, %	-	0-5
Базофилы, %	-	0-1
Лимфоциты, %	21	18,0-40,0
Моноциты, %	8	2-9

3.2. Копрологическое исследование

Показатель	Обнаруженное значение	Норматив
Консистенция	Плотная	Плотная
Форма	Оформленный	Оформленный
Цвет	Коричневый	Коричневый
Запах	Каловый	Нерезкий каловый
Слизь	++	Отсутствует
Остатки непереваренной пищи	Отсутствуют	Отсутствуют
Реакция на стеркобилин	Положительная	Положительная
Реакция на билирубин	Отрицательная	Отрицательная
Мышечные волокна	Единичные в препарате	Единичные в препарате
Соединительная ткань	Отсутствует	Отсутствует
Жир нейтральный	Отсутствует	Отсутствует
Жирные кислоты	+	Отсутствуют
Растительная клетчатка переваренная	+	Единичные в препарате
Зерна крахмала	Единичные в препарате	Отсутствуют
Йодофильная флора	Умеренное количество	Единичные в препарате
Лейкоциты	10-12 в препарате	Отсутствуют
Эритроциты	1-2 в препарате	Отсутствуют
Яйца гельминтов	Отсутствуют	Отсутствуют
Дрожжевые грибы	+	Отсутствуют

3.3. Анализ кала на скрытую кровь

Показатель	Обнаруженное значение	Норматив
Скрытая кровь в кале	не обнаружена	не обнаружена

3.4. Исследование кала на кишечную группу инфекций

Возбудители кишечной группы инфекций не обнаружены

3.5. Исследование кала на дисбактериоз

Роста патогенной и условно-патогенной флоры не обнаружено, снижение представленности бифидобактерий (10^7 КОЕ/г), лактобактерий (10^5 КОЕ/г).

3.6. Исследование кала на простейшие

Цисты простейших в кале не найдены.

Вопрос №2 Выберите необходимые для постановки диагноза инструментальные методы обследования:

1. КТ-энтероколонография
2. фиброколоноскопия
3. обзорная рентгенография брюшной полости
4. УЗИ органов брюшной полости
5. УЗИ органов малого таза

5. Результаты инструментальных методов обследования

5.1. КТ-энтероколонография

В протоколе МСКТ отмечено: осмотрены все отделы кишки, включая слепую. Виртуальная проходимость ободочной кишки ограничена участками сегментарного спазма. Органических стенотических участков не определяется. Данных за наличие объемного процесса не выявлено. Утолщения, ригидности стенок не определяется. Гаустры несколько асимметричны, нерезко утолщены за счет разной степени сегментарной пневматизации. На фоне складчатости слизистой оболочки в области средней трети сигмы отмечаются дивертикулы максимальным размером до 1,2 см, часть из них с наличием неравномерного уплотнения стенок и прилежащих отделов стенки кишки. По ходу нисходящей кишки отмечаются немногочисленные дивертикулы размером 0,9 см максимально. Отмечается незначительное неравномерное уплотнение брыжейки. Увеличение брыжеечных лимфоузлов до $1,1 \times 0,8$ см.

Заключение: Дивертикулы нисходящей и сигмовидной кишок с признаками дивертикулита в части из них. Брыжеечная лимфаденопатия. Диффузный неравномерный отек брыжейки.

5.2. Фиброколоноскопия

В протоколе фиброколоноскопии, проведенной через месяц после обращения пациентки в поликлинику, отмечено: стенка кишки с выраженным сосудистым рисунком, хорошо расправляется воздухом. В сигмовидной и нисходящей кишках имеются множественные дивертикулы диаметром устья от 5 до 15 мм. Часть из них с застойным кишечным содержимым, венчиком гиперемии вокруг устья.

Заключение: множественные дивертикулы нисходящей и сигмовидной кишок с явлениями дивертикулита.

5.3. Обзорная рентгенография брюшной полости

Видимые костные структуры без деструктивных и травматических изменений. Печень расположена обычно, в размерах не увеличена, контуры ее четкие, ровные. Свободного газа в брюшной полости не определяется.

5.4. УЗИ органов брюшной полости

Печень в размерах не увеличена, контуры ее ровные, четкие, эхогенность паренхимы в пределах нормы, эхоструктура однородная, очаги не визуализируются, сосудистый рисунок в норме, внутривеночные желчные протоки не расширены.

Воротная вена – 12 мм (N), нижняя полая вена – 16 мм (N), селезеночная вена – 7 мм (N), брюшная аорта – 15 мм (N).

Желчный пузырь обычных размеров, контур ровный, четкий, стенка не утолщена, конкременты не визуализируются, холедох не расширен. Поджелудочная железа в размерах не изменена, контуры ровные, эхогенность паренхимы в пределах нормы, эхоструктура однородная, вирсунгов проток не расширен. Селезенка не увеличена в размерах, эхогенность в пределах нормы, эхоструктура однородная.

Заключение: УЗ-признаков патологических изменений органов брюшной полости не выявлено.

5.5. УЗИ органов малого таза

Мочевой пузырь наполнен достаточно. Стенки его не утолщены, ровные, содержимое гомогенное. Слева от мочевого пузыря определяется участок сигмовидной кишки с измененными гипоехогенными стенками без дифференциации слоев и неровным наружным контуром.

Заключение: признаки дивертикулеза сигмовидной кишки с дивертикулитом.

Вопрос №3 Какой диагноз основного заболевания можно поставить пациентке на основании клинических, лабораторных и инструментальных методов исследования?:

1. Дивертикулярная болезнь ободочной кишки
2. Язвенный (хронический) ректосигмоидит
3. Синдром раздраженного кишечника без диареи
4. Колоректальный рак

7. Диагноз

Диагноз:

Вопрос №4 Инструментальное исследование кишечника у данной пациентки следует начать с:

1. компьютерной томографии брюшной полости
2. ректороманоскопии
3. ирригоскопии
4. фиброколоноскопии

Вопрос №5 При отсутствии признаков осложнений дифференциальный диагноз дивертикулярной болезни ободочной кишки лучше проводить с использованием:

1. фиброколоноскопии
2. ультразвуковой колоноскопии
3. компьютерной томографии брюшной полости
4. ирригоскопии

Вопрос №6 Осложнение дивертикулеза дивертикулитом следует заподозрить при наличии:

1. лейкоцитоза в клиническом анализе крови
2. положительной пробы на скрытую кровь в кале
3. повышенного уровня фекального кальпротектина
4. признаков железодефицитного состояния

Вопрос №7 Больной с дивертикулярной болезнью ободочной кишки следует предпочесть:

1. осмотические слабительные
2. антрагликозиды
3. солевые слабительные
4. касторовое масло

Вопрос №8 Для лечения рецидивирующего дивертикулита следует назначить прерывистым курсом в течение года:

1. производные 5-аминосалициловой кислоты
2. невсасывающиеся антибиотики
3. фторхинолоны
4. комбинацию пробиотиков и пребиотиков

Вопрос №9 При назначении противомикробных препаратов больной с дивертикулярной болезнью ободочной кишки следует предпочесть:

1. невсасывающиеся антибиотики (рифаксимин)
2. фторхинолоны (ципрофлоксацин)
3. полусинтетические пенициллины (ампицилин)
4. нитроимидазолы (метронидазол)

Вопрос №10 Больным с дивертикулярной болезнью ободочной кишки препараты со спазмолитическим эффектом следует комбинировать с:

1. ветрогонными пеногасителями
2. полиферментными препаратами
3. урсодезоксихолевой кислотой
4. солевыми слабительными

Вопрос №11 Наиболее высок риск осложнений дивертикулеза ободочной кишки у больных:

1. принимающих антикоагулянты
2. с диаметром дивертикулов свыше 2 см
3. с дивертикулами сигмовидной кишки
4. со спаечным процессом в малом тазу

Вопрос №12 Профилактика развития осложнений дивертикулярной болезни обеспечивается:

1. диетой с большим содержанием пищевых волокон
2. водопотреблением в объеме не менее 1,5-2 л/сут
3. достаточно высокой физической активностью
4. регулярным приемом осмотических слабительных

Эталон ответов:

1	2	3	4	5	6	7	8	9	10	11	12
1,2,3	1,2	1	1	1	1	1	1	1	1	1	1

№8

1. УСЛОВИЕ СИТУАЦИОННОЙ ЗАДАЧИ

1.1. Ситуация

Большая 33 года, воспитатель детского сада, обратилась к врачу-терапевту участковому.

1.2. Жалобы

- кратковременные коликообразные боли в правом подреберье после приема пищи и при эмоциональных перегрузках,
- изредка утреннее ощущение тошноты,
- появление горечи после употребления жирной или жареной пищи,
- периодические эпизоды жидкого стула с примесью желчи.

1.3. Анамнез заболевания

8 лет назад во время беременности появились изжога, боли в правом подреберье после приема пищи. При УЗИ органов брюшной полости была обнаружена аномалия формы желчного пузыря с перегибом в теле, рекомендовано дробное питание с ограничением жиров и прием дротаверина. Следовала этой рекомендации и поддерживала удовлетворительное самочувствие. В последующем боли в правом подреберье возникали при пищевых погрешностях и эмоциональных нагрузках, купировались мезимом форте и дротаверином. Последнее УЗИ органов брюшной полости выполнялось полгода назад по программе диспансеризации.

1.4. Анамнез жизни

- Росла и развивалась нормально.
- Перенесенные заболевания: простудные, нижнедолевая пневмония 3 года назад, поверхностный гастрит.
- Наследственность: у отца – язвенная болезнь двенадцатиперстной кишки.
- Роды – 1, в течение 6 лет получает гормональные контрацептивы (Ярина, Джесс).
- Аллергия на антибиотики пенициллинового ряда по типу крапивницы.
- Вредные привычки отрицает.

1.5. Объективный статус

Состояние удовлетворительное. Рост – 166 см, масса тела – 73 кг, индекс массы тела – 26,5 кг/м². Кожа и слизистые обычной окраски и влажности. Со стороны сердца и легких без отклонений от нормы. Язык влажный с небольшим светлым налетом у корня. Живот мягкий, чувствительный при пальпации в правом подреберье, в остальных отделах – безболезненный. Печень и селезенка не пальпируются.

Вопрос №1 Выберите необходимые для постановки диагноза лабораторные методы обследования:

1. клинический анализ крови
2. биохимический анализ крови
3. определение ДНК *H. pylori* в кале
4. антитела класса IgM к антигенам лямблий
5. копрологическое исследование

3. Результаты лабораторных методов обследования

3.1. Клинический анализ крови

Показатели крови	Обнаруженные значения	Пределы нормальных колебаний у женщин
Эритроциты, 10 ¹² /л	4,2	3,7-4,7
Гемоглобин, г/л	129	115-145
Цветовой показатель	0,89	0,82-1,05
СОЭ, мм/ч	9	2,0-15,0
Тромбоциты, 10 ⁹ /л	246	180-320

Показатели крови	Обнаруженные значения	Пределы нормальных колебаний у женщин
Лейкоциты, 10 ⁹ /л	6,6	4,0-8,8
Нейтрофилы палочкоядерные, %	3	1-6
Нейтрофилы сегментоядерные, %	61	45,0-70,0
Эозинофилы, %	1	0-5
Базофилы, %	0	0-1
Лимфоциты, %	28	18,0-40,0
Моноциты, %	7	2-9

3.2. Биохимический анализ крови

Показатель крови	Обнаруженное значение	Норматив
Билирубин общий, мкмоль/л	12,6	3,0 - 21,0
Билирубин прямой, мкмоль/л	1,7	0,0 - 3,0
АЛТ, Ед/л	32,0	15,0 - 61,0
АСТ, Ед/л	25,0	15,0 - 37,0

3.3. Определение ДНК *H. pylori* в кале

ДНК *H. pylori* в кале не обнаружена

3.4. Антитела класса IgM к антигенам лямблий

Антитела класса IgM к антигенам лямблий не обнаружены

3.5. Копрологическое исследование

Показатель	Обнаруженное значение	Норматив
Консистенция	Плотная	Плотная
Форма	Оформленный	Оформленный
Цвет	Коричневый	Коричневый
Запах	Каловый	Нерезкий каловый
Слизь	+	Отсутствует
Остатки непереваренной пищи	Отсутствуют	Отсутствуют
Реакция на стеркобилин	Положительная	Положительная
Реакция на билирубин	Отрицательная	Отрицательная
Мышечные волокна	Единичные в препарате	Единичные в препарате
Соединительная ткань	Отсутствует	Отсутствует
Жир нейтральный	Отсутствует	Отсутствует
Жирные кислоты	Отсутствуют	Отсутствуют
Растительная клетчатка переваренная	+	Единичные в препарате
Зерна крахмала	Отсутствуют	Отсутствуют
Йодофильная флора	Единичные в препарате	Единичные в препарате
Лейкоциты	Отсутствуют	Отсутствуют
Эритроциты	Отсутствуют	Отсутствуют
Яйца гельминтов	Отсутствуют	Отсутствуют
Дрожжевые грибы	+	Отсутствуют

Вопрос №2 Выберите необходимые для постановки диагноза инструментальные методы обследования:

1. УЗИ органов брюшной полости
2. эзофагогастродуоденоскопия
3. магнитно-резонансная томография брюшной полости
4. компьютерная томография брюшной полости
5. обзорная рентгенограмма брюшной полости

5. Результаты инструментальных методов обследования

5.1. УЗИ органов брюшной полости

Печень в размерах не увеличена, контуры ее ровные, четкие, эхогенность паренхимы в пределах нормы, эхоструктура однородная, очаги не визуализируются, сосудистый рисунок в норме, внутривеночные желчные протоки не расширены.

Воротная вена – 12 мм (N), нижняя полая вена – 16 мм (N), селезеночная вена – 7 мм (N), брюшная аорта – 15 мм (N).

Желчный пузырь расположен типично, размеры пузыря: 70×35 мм - в пределах нормы, имеет перегиб в области тела. Стенки его толщиной 2 мм, не уплотнены, содержимое гомогенное.

Общий желчный проток не расширен, проходим, визуализируется на протяжении 2 см, диаметр его 4 мм.

Поджелудочная железа в размерах не изменена, контуры ровные, эхогенность паренхимы в пределах нормы, эхоструктура однородная, вирсунгов проток не расширен.

Селезенка не увеличена в размерах, эхогенность в пределах нормы, эхоструктура однородная.

Заключение: аномалия формы желчного пузыря.

5.2. Эзофагогастродуоденоскопия

Протокол ЭГДС.

Пищевод свободно проходим, в просвете следы желчи, слизистая без особенностей, стенки эластичны, кардия смыкается неплотно. В просвете желудка неизменная желчь. Складки желудка хорошо расправляются воздухом, невысокие, гиперемированы по верхушкам. Слизистая без дефектов и новообразований, в антральном отделе с единичными участками атрофии. Угол желудка острый. Привратник проходим, приоткрыт. Дуоденогастральный рефлюкс. В просвете двенадцатиперстной кишки мутная желчь, явления катарального воспаления. Язвенных дефектов не выявлено. Большой дуоденальный сосочек без особенностей.

Заключение: Недостаточность кардии. Гастроэзофагеальный рефлюкс. Смешанный гастрит. Катаральный дуоденит. Дуоденогастральный рефлюкс. Косвенные признаки дисфункции желчевыводящих путей

5.3. Магнитно-резонансная томография брюшной полости

Печень не увеличена. Ее размеры: 122 (вертикальный) × 167 (горизонтальный) мм. Очаговых изменений в паренхиме печени не выявлено. На МР-томограммах и МР-холангиограммах внутри- и внепеченочные желчные протоки не расширены. Диаметр общего желчного протока в пределах 3 мм. Желчный пузырь умеренно деформирован за счет перегиба в области шейки, не увеличен, содержимое его гомогенное. Сосудистый рисунок в системах воротной и печеночных вен не изменен, воротная вена не расширена. Ее диаметр в пределах 10 мм. Интрапеченочный сегмент нижней полой вены не сужен. Поджелудочная железа не увеличена. Ширина железы в области головки - 25 мм, в области тела - 17 мм, в области хвоста - 14 мм. Паренхима железы гомогенная. Дольчатость структуры отчетливо не определяется. Панкреатический проток не расширен. Селезенка не увеличена. Ее размеры 126×60×40 мм. Селезеночный индекс 302 (n<420). Структура селезенки гомогенная. Селезеночная вена не расширена. Почки обычной формы и размеров. Размеры левой почки 108×54 мм, размеры правой почки 106×44 мм. Дифференцировка коркового мозгового вещества не нарушена. Очаговых изменений в паренхиме почек не выявлено. Края почек ровные. Полостные системы почек не расширены. Надпочечники обычной формы и размеров. Дополнительных тканевых и жидкостных образований в области надпочечников не выявлено. Брюшная аорта и ее ветви без видимых патологических изменений. Нижняя полая вена без видимых патологических изменений. Гиперплазии абдоминальных лимфоузлов не выявлено. Свободной жидкости в брюшной полости нет. Патологических изменений сигнала от костной структуры визуализированных позвонков не определяется.

Заключение: МР-томографические признаки умеренно выраженных диффузных изменений поджелудочной железы, деформации желчного пузыря.

5.4. Компьютерная томография брюшной полости

Многосрезовая спиральная компьютерная томография органов брюшной полости (МСКТ) Описание. Проведено четырехфазное МСКТ исследование: нативное и с внутривенным болюсным контрастированием: в артериальную, венозную и отсроченную (7') фазы в высокоразрешающем режиме с последующим построением 3D MIP и MPR реформаций. В базальных отделах плевральных полостей свободный выпот не определяется. Видимые костные структуры без деструктивных и травматических изменений. Мягкие ткани брюшной стенки без особенностей. Печень: форма, размеры и положение не изменены. Контуры ее ровные, четкие. Структура

паренхимы однородная, плотность не изменена. Внутри и внепеченочные желчные протоки не расширены. Желчный пузырь с перегибом в области тела, обычных размеров, стенки его не утолщены, контуры его ровные, четкие, содержимое однородное. Кокременты в просвете пузыря не обнаружены. Воротная и селезеночная вены не расширены. Селезенка обычных форм и размеров, контуры ее ровные, четкие, структура и плотность паренхимы не изменены. Поджелудочная железа не увеличена, структура паренхимы однородная, плотность не изменена, контуры четкие. Панкреатический проток без признаков обструкции, не расширен. Парапанкреатическая клетчатка не изменена. Брыжеечные сосуды без изменений. Корень брыжейки без особенностей. Надпочечники обычной формы и размеров, однородной структуры. Очаговых образований надпочечников не определяется. Почки расположены обычно, размеры и форма не изменены. Паранефральная клетчатка не изменена. Видимые отделы мочеточников не расширены, заполнены контрастным веществом в отсроченной фазе сканирования. Конкрементов в мочевых путях не выявлено. Свободная жидкость не определяется. Область входа в малый таз представлена обычно, с нормальной конфигурацией крыльев подвздошных костей и подвздошно-поясничных мышц. Мочевой пузырь адекватно заполнен, имеет четкие контуры и нормальную толщину стенок. Устья мочеточников без особенностей. Матка в обычном положении, с четкими контурами и неизмененными границами. Ее изображение имеет нормальную конфигурацию и развитие соответствует возрасту. Миометрий однородной структуры и плотности. Полость матки четко прослеживается. Придатки матки не изменены.

Заключение: объемных, очаговых изменений органов брюшной полости не выявлено.

5.5. Обзорная рентгенограмма брюшной полости

Видимые костные структуры без деструктивных и травматических изменений. Печень расположена обычно, в размерах не увеличена, контуры ее четкие, ровные. Конкременты в проекции желчного пузыря, поджелудочной железы, почек не определяются. Свободного газа в брюшной полости не определяется.

Вопрос №3 Скрининговым инструментальным исследованием для исключения холецистолитиаза является:

1. ультразвуковое сканирование органов брюшной полости
2. магнитно-резонансная холангиопанкреатография
3. эндоскопическая ретроградная холангиопанкреатография
4. манометрия сфинктера Одди

Вопрос №4 Какой диагноз основного заболевания можно поставить пациентке на основании клинических, лабораторных и инструментальных исследований?:

1. Дискинезия желчного пузыря
2. Дисфункция желчевыводящих путей по гипокинетическому типу
3. Хронический некалькулезный холецистит
4. Доброкачественная гипербилирубинемия

8. Диагноз

Диагноз:

Вопрос №5 Немодифицируемым фактором риска дискинезии желчного пузыря у больной является :

1. аномалия формы желчного пузыря
2. избыточная масса тела
3. гипокинезия
4. прием гормональных контрацептивов

Вопрос №6 Оптимальным скрининговым инструментальным методом контроля состояния билиарного тракта является :

1. ультразвуковое исследование органов брюшной полости
2. обзорная рентгенограмма брюшной полости
3. магнитно-резонансная томография брюшной полости
4. эндоскопическая ретроградная холангиопанкреатография

Вопрос №7 О функциональном характере патологии желчевыводящих путей можно судить по :

1. отсутствию воспалительных изменений в анализе крови
2. наличию пальпаторного симптома Курвуазье
3. увеличению содержания С-реактивного белка
4. утолщению стенок желчного пузыря

Вопрос №8 Пациентам с дисфункцией желчевыводящих путей по гиперкинетическому типу назначают:

1. миогенные спазмолитики
2. нестероидные противовоспалительные препараты
3. желчегонные препараты
4. магниезиальные минеральные воды

Вопрос №9 При усилении диспепсических явлений пациентке могут быть назначены препараты из группы:

1. холеспазмолитиков
2. истинных холеретиков
3. гидрохолеретиков
4. холекинетиков

Вопрос №10 Дифференцировать дисфункцию желчевыводящих путей необходимо с :

1. хроническим холециститом
2. хроническим панкреатитом
3. хроническим гастродуоденитом
4. опухолями желчевыводящей системы

Вопрос №11 Основным принципом диетотерапии при дисфункции желчевыводящих путей по гиперкинетическому типу является:

1. дробное питание 4-5 раз в сутки с 3-4-часовыми интервалами между приемами пищи
2. обогащение рациона животными жирами и экстрактивными продуктами, стимулирующими желчеотделение
3. исключение употребления алкоголя и других пищевых стимуляторов желудочного сока
4. замена в пищевом рационе животных жиров растительными маслами

Вопрос №12 Принципы профилактики дисфункции желчевыводящих путей основаны на:

1. сбалансированном регулярном питании
2. обеспечении полноценного ночного сна
3. ограничении напряжения мышц передней брюшной стенки
4. коррекции психоэмоциональных нарушений

Эталон ответов:

1	2	3	4	5	6	7	8	9	10	11	12
1,2	1,2	1	1	1	1	1	1	1	1	1	1

№9

1. УСЛОВИЕ СИТУАЦИОННОЙ ЗАДАЧИ

1.1. Ситуация

Больная 42 лет, бухгалтер, обратилась к врачу-терапевту участковому за разъяснениями и лечением в связи с обнаружением при ультразвуковом исследовании брюшной полости, выполненном по программе диспансеризации, конкрементов в желчном пузыре.

1.2. Жалобы

- плохая переносимость жирной и жареной пищи, от которой пришлось отказаться,
- изредка утреннее ощущение тошноты.

1.3. Анамнез заболевания

В молодости была обнаружена сложная деформация желчного пузыря и рекомендовано дробное питание с ограничением жиров. Следовала этой рекомендации и поддерживала удовлетворительное самочувствие. При случавшихся нечастых пищевых погрешностях принимала ферментные препараты. Ежегодно проходила ультразвуковое сканирование печени и желчного пузыря, последнее – год назад. Накануне обращения при очередном обследовании впервые выявлены конкременты в полости желчного пузыря. Встревожена перспективой оперативного вмешательства.

1.4. Анамнез жизни

- Росла и развивалась нормально.
- Перенесенные заболевания: простудные, перелом ключицы 6 лет назад.
- Наследственность: у матери и старшей сестры желчнокаменная болезнь, обеим выполнена лапароскопическая холецистэктомия.
- Родов – 2, медицинских аборт – 2. Много лет получает гормональные контрацептивы.
- Аллергии на медикаменты нет.

- Вредных привычек нет.

1.5. Объективный статус

Состояние удовлетворительное. Рост – 160 см, масса тела – 65 кг, индекс массы тела – 25,4 кг/м². Кожа и слизистые обычной окраски и влажности. Со стороны сердца и легких без отклонений от нормы. Язык влажный с легким налетом у корня. Живот мягкий, безболезненный при пальпации во всех отделах. Легкая асимметрия чувствительности в подреберьях с преобладанием справа. Печень не пальпируется.

Вопрос №1 Выберите необходимые для постановки диагноза лабораторные методы обследования:

1. клинический анализ крови
 2. липидный спектр крови
 3. функциональные пробы печени
 4. определение антигенов *H. pylori* в кале
 5. антитела класса IgM к антигенам лямблий
- Е: копрологическое исследование

3. Результаты лабораторных методов обследования

3.1. Клинический анализ крови

Показатели крови	Обнаруженные значения	Пределы нормальных колебаний у женщин
Эритроциты, 10 ¹² /л	4,1	3,7-4,7
Гемоглобин, г/л	134	115-145
Цветовой показатель	0,86	0,82-1,05
СОЭ, мм/ч	12	2,0-15,0
Тромбоциты, 10 ⁹ /л	285	180-320
Лейкоциты, 10 ⁹ /л	6,2	4,0-8,8
Нейтрофилы палочкоядерные, %	2	1-6
Нейтрофилы сегментоядерные, %	66	45,0-70,0
Эозинофилы, %	-	0-5
Базофилы, %	-	0-1
Лимфоциты, %	24	18,0-40,0
Моноциты, %	8	2-9

3.2. Липидный спектр крови

Показатель крови	Норматив	Обнаруженное значение
Холестерин общий, ммоль/л	1,4 - 5,7	5,2
Триглицериды, ммоль/л	0,51-2,16	1,4
ЛПВП, ммоль/л	0,88-2,25	2,1
ЛПНП, ммоль/л	2,05-4,82	4,16
ЛПОНП, ммоль/л	0,26-1,04	0,78

3.3. Функциональные пробы печени

Показатель крови	Обнаруженное значение	Норматив
Билирубин общий, мкмоль/л	18,2	3,0 - 21,0
Билирубин прямой, мкмоль/л	2,2	0,0 - 3,0
АЛТ, Ед/л	26,0	15,0 - 61,0
АСТ, Ед/л	22,0	15,0 - 37,0
Гамма-глутамилтранспептидаза, Ед/л	23	<49
Щелочная фосфатаза, Ед/л	88,0	50,0 - 136,0
Протромбиновый индекс, %	92%	80-100%
Глюкоза, ммоль/л	4,8	3,89 – 5,83

3.4. Определение антигенов *H. pylori* в кале

ДНК *H. pylori* в кале не обнаружена

3.5. Антитела класса IgM к антигенам лямблий

Антитела класса IgM к антигенам лямблий не обнаружены

3.6. Копрологическое исследование

Показатель	Обнаруженное значение	Норматив
Консистенция	Плотная	Плотная
Форма	Оформленный	Оформленный
Цвет	Коричневый	Коричневый
Запах	Каловый	Нерезкий каловый
Слизь	+	Отсутствует
Остатки непереваренной пищи	Отсутствуют	Отсутствуют
Реакция на стеркобилин	Положительная	Положительная
Реакция на билирубин	Отрицательная	Отрицательная
Мышечные волокна	Единичные в препарате	Единичные в препарате
Соединительная ткань	Отсутствует	Отсутствует
Жир нейтральный	Отсутствует	Отсутствует
Жирные кислоты	Отсутствуют	Отсутствуют
Растительная клетчатка переваренная	+	Единичные в препарате
Зерна крахмала	Отсутствуют	Отсутствуют
Йодофильная флора	Единичные в препарате	Единичные в препарате
Лейкоциты	Отсутствуют	Отсутствуют
Эритроциты	Отсутствуют	Отсутствуют
Яйца гельминтов	Отсутствуют	Отсутствуют
Дрожжевые грибы	+	Отсутствуют

Вопрос №2 Выберите необходимый для постановки диагноза инструментальный метод обследования:

1. УЗИ органов брюшной полости
2. обзорная рентгенография брюшной полости
3. компьютерная томография брюшной полости
4. магнитно-резонансная томография брюшной полости

5. Результаты инструментальных методов обследования

5.1. УЗИ органов брюшной полости

Печень в размерах не увеличена, контуры ее ровные, четкие, эхогенность паренхимы в норме, эхо-структура однородная, очаги не визуализируются, сосудистый рисунок в норме, внутривеночные желчные протоки не расширены.

Воротная вена — 12 мм (N), нижняя полая вена — 16 мм (N), селезеночная вена — 7 мм (N), брюшная аорта — 15 мм (N).

Желчный пузырь расположен типично, имеет перегиб в области тела. Стенки его уплотнены. В полости имеются округлые конкременты диаметром от 5 до 9 мм с акустической дорожкой, свободно перемещаются при перемене положения тела. Общий желчный проток просматривается на протяжении 2 см, диаметр его 5 мм.

Поджелудочная железа в размерах не изменена, контуры ровные, эхогенность паренхимы в норме, эхо-структура однородная, вирсунгов проток не расширен.

Селезенка не увеличена в размерах, эхо-структура однородная.

Заключение: холецистолитиаз.

5.2. Обзорная рентгенография брюшной полости

Видимые костные структуры без деструктивных и травматических изменений. Печень расположена обычно, в размерах не увеличена, контуры ее четкие, ровные. Конкременты в проекции желчного пузыря, поджелудочной железы, почек не определяются. Свободного газа в брюшной полости не определяется.

5.3. Компьютерная томография брюшной полости

Многосрезовая спиральная компьютерная томография органов брюшной полости (МСКТ)
Описание. Проведено четырехфазное МСКТ исследование: нативное и с внутривенным болюсным контрастированием: в артериальную, венозную и отсроченную (7') фазы в высокоразрешающем режиме с последующим построением 3D MIP и MPR реформаций.

В базальных отделах плевральных полостей свободный выпот не определяется. Видимые костные структуры без деструктивных и травматических изменений. Мягкие ткани брюшной стенки без особенностей.

Печень: форма, размеры и положение не изменены. Контуры ее ровные, четкие. Структура паренхимы однородная, плотность не изменена. Внутри- и внепеченочные желчные протоки не расширены. Желчный пузырь с перегибом в области тела, обычных размеров, стенки его не утолщены, контуры его ровные, четкие, содержимое неоднородное за счет сладжа желчи к множественных конкрементов в просвете пузыря размерами 7-10 мм.

Воротная и селезеночная вены не расширены. Селезенка обычных форм и размеров, контуры ее ровные, четкие, структура и плотность паренхимы не изменены.

Поджелудочная железа не увеличена, структура паренхимы однородная, плотность не изменена, контуры четкие. Панкреатический проток без признаков обструкции, не расширен.

Парапанкреатическая клетчатка не изменена.

Брыжеечные сосуды - без изменений. Корень брыжейки без особенностей. Надпочечники обычной формы и размеров, однородной структуры. Очаговых образований надпочечников не определяется.

Почки расположены обычно, размеры и форма не изменены. Паранефральная клетчатка не изменена. Видимые отделы мочеточников не расширены, заполнены контрастным веществом в отсроченной фазе сканирования.

Конкрементов в мочевых путях не выявлено.

Свободная жидкость не определяется.

Область входа в малый таз представлена обычно, с нормальной конфигурацией крыльев подвздошных костей и подвздошно-поясничных мышц.

Мочевой пузырь адекватно заполнен, имеет четкие контуры и нормальную толщину стенок. Устья мочеточников без особенностей.

Матка в обычном положении, с четкими контурами и неизменёнными границами. Её изображение имеет нормальную конфигурацию и развитие соответствует возрасту. Миометрий однородной структуры и плотности. Полость матки четко прослеживается. Придатки матки не изменены.

Заключение: холелитиаз.

5.4. Магнитно-резонансная томография брюшной полости

МРТ брюшной полости Печень не увеличена. Ее размеры 122 (вертикальный) × 167 (горизонтальный) мм. Очаговых изменений в паренхиме печени не выявлено. На МР-томограммах и МР-холангиограммах внутри- и внепеченочные желчные протоки не расширены. Диаметр общего желчного протока в пределах 3 мм. Желчный пузырь умеренно деформирован за счет перегиба в области шейки, не увеличен, в просвете мелкодисперсная взвесь, множественные конкременты диаметром от 6 до 10 мм. Сосудистый рисунок в системах воротной и печеночных вен не изменен, воротная вена не расширена. Ее диаметр в пределах 10 мм. Интрапеченочный сегмент нижней полой вены не сужен. Поджелудочная железа не увеличена. Ширина железы в области головки - 25 мм, в области тела - 17 мм, в области хвоста - 14 мм. Паренхима железы гомогенная. Дольчатость структуры отчетливо не определяется. Панкреатический проток не расширен. Селезенка не увеличена. Ее размеры 126×60×40 мм. Селезеночный индекс 302 (n<420). Структура селезенки гомогенная. Селезеночная вена не расширена. Почки обычной формы и размеров. Размеры левой почки 108×54 мм, размеры правой почки 106×44 мм. Дифференцировка коркового мозгового вещества не нарушена. Очаговых изменений в паренхиме почек не выявлено. Края почек ровные. Полостные системы почек не расширены. Надпочечники обычной формы и размеров. Дополнительных тканевых и жидкостных образований в области надпочечников не выявлено. Брюшная аорта и ее ветви без видимых патологических изменений. Нижняя полая вена без видимых патологических изменений. Гиперплазии абдоминальных лимфоузлов не выявлено. Свободной жидкости в брюшной полости нет. Патологических изменений сигнала от костной структуры визуализированных позвонков не определяется.

Заключение: МР-томографические признаки холецистолитиаза, умеренно выраженных диффузных изменений поджелудочной железы.

Вопрос №3 К скрининговым инструментальным исследованиям, проводимым для исключения холедохолитиаза, относят :

1. магнитно-резонансную холангиопанкреатографию
2. эндоскопическое ультразвуковое исследование
3. обзорную рентгенограмму брюшной полости
4. холангиографию с внутривенным контрастированием
5. маномерию сфинктера Одди

Е: эндоскопическую ретроградную холангиопанкреатографию

Вопрос №4 Какой диагноз основного заболевания можно поставить пациентке?:

1. Желчнокаменная болезнь, латентная форма
2. Желчнокаменная болезнь, первично-хронический холецистит
3. Желчнокаменная болезнь, хронический рецидивирующий холецистит
4. Желчнокаменная болезнь, холедохолитиаз

8. Диагноз

Диагноз:

Вопрос №5 Устранить риск формирования и прогрессирования желчнокаменной болезни у пациентки на данном этапе заболевания возможно:

1. отменив гормональные контрацептивы
2. снизив пищевое потребление жиров
3. повысив физическую активность
4. увеличив потребление пищевых волокон

Вопрос №6 Оптимальным инструментальным методом динамического контроля состояния билиарного тракта является:

1. ультразвуковое сканирование органов брюшной полости
2. обзорный рентгеновский снимок органов брюшной полости
3. компьютерная томография органов брюшной полости
4. магнитно-резонансная холангиопанкреатография

Вопрос №7 Признаком холестеринового состава конкрементов является :

1. их смещение при повороте тела
2. наличие у конкремента акустической дорожки
3. диаметр конкрементов не более 10 мм
4. давность конкрементов не более 1 года

Вопрос №8 Показанием к холецистэктомии у больной является:

1. наличие осложнений
2. выраженная диспепсия
3. неэффективный литолиз
4. наследственный фактор

Вопрос №9 При усилении диспепсии больной могут быть назначены желчегонные препараты:

1. со спазмолитическим эффектом
2. растительного происхождения
3. в виде минеральных вод
4. на основе сернокислой магнезии

Вопрос №10 Контроль эффективности литолитической терапии осуществляется путем проведения ультразвукового сканирования в сроки через ____ месяц/месяца/месяцев непрерывного лечения:

1. 3
2. 1
3. 6
4. 12

Вопрос №11 Доза уросодезоксихолевой кислоты для литолитической терапии определяется из расчета ____ мг/кг массы тел1.

1. 10
2. 1
3. 5
4. 20

Вопрос №12 Плановое проведение холецистэктомии при бессимптомном камненосительстве рекомендуется :

1. в регионе с отсутствием квалифицированной медицинской помощи

2. с целью профилактики рака желчного пузыря и большого дуоденального сосочка
3. с целью профилактики развития рака головки и тела поджелудочной железы
4. при невозможности продолжительного соблюдения рекомендованной диеты

Эталон ответов:

1	2	3	4	5	6	7	8	9	10	11	12
1,2,3	1	1,2	1	1	1	1	1	1	1	1	1

№10

1. УСЛОВИЕ СИТУАЦИОННОЙ ЗАДАЧИ

1.1. Ситуация

Пациент 18 лет, студент, в начале учебного года обратился в студенческую поликлинику

1.2. Жалобы

На общую слабость, ухудшение аппетита, тошноту, двукратную рвоту после приема пищи, дискомфорт и ощущение "тяжести" в эпигастрии и в правом подреберье, темный цвет мочи.

1.3. Анамнез заболевания

- Пациент в течение недели амбулаторно лечился по поводу «ОРВИ» в студенческой поликлинике. Заболел остро с повышения температуры до 38,8°C, головной боли, боли в мышцах и суставах, першения в горле. На 5 день болезни температура тела нормализовалась.
- В день предполагаемой выписки на учебу, на фоне нормальной температуры, отметил ухудшение самочувствия: ухудшился аппетит, появились общая слабость, тошнота, рвота после приема пищи, дискомфорт и ощущение "тяжести" в эпигастрии и в правом подреберье. На 5 день потемнела моча, окружающие заметили желтушность склер.

1.4. Анамнез жизни

- Студент 2 курса.
- Проживает в общежитии; в комнате 3 человека.
- Аллергоанамнез: не отягощен.
- Перенесенные инфекционные и неинфекционные заболевания: детские инфекции, простудные заболевания.
- Вредные привычки: отрицает.
- Парентеральный анамнез не отягощен.
- В июле - августе месяце проживал у родственников в сельской местности, купался в пруду, употреблял в большом количестве овощи и фрукты (нередко в невымытом виде). Контакты с больными гепатитом отрицает.

1.5. Объективный статус

- Температура тела 36,7°C.
- Кожа и склеры желтушны, сыпи нет.
- Язык влажный, обложен белым налетом.
- Живот мягкий, чувствителен при пальпации в правом подреберье.
- Печень выступает из-под края реберной дуги на 3 см, мягко-эластичной консистенции, чувствительна при пальпации. Пальпируется полюс селезенки.
- Моча темная, стул ахоличен.
- АД – 100/60 мм.рт.ст, ЧСС – 60 уд. в мин.

Вопрос №1 Для постановки диагноза и определения степени тяжести заболевания необходимыми методами обследования являются:

1. биохимический анализ крови
2. ИФА для определения маркеров вирусных гепатитов
3. определение протромбинового индекса
4. определение церулоплазмينا сыворотки крови
5. определение альфа-фетопротейна

Е: ДНК-диагностика уридинфосфатглюкуронилтрансферазы

3. Результаты лабораторных методов обследования

3.1. Биохимический анализ крови

Наименование	Нормы	Результат
Общий белок	64 - 83 г/л	70
Альбумин	32 - 50 г/л	38

Наименование	Нормы	Результат
Аланинаминотрансфераза (АлАТ)	до 40 Ед/л	1730
Аспартатаминотрансфераза (АсАТ)	до 40 Ед/л	1310
Щелочная фосфатаза	до 150 Ед/л	220
Гамма-глутамилтрансфераза (ГГТ)	9-50 Ед/л	98
Билирубин общий	3,0 – 17,1 мкмоль/л	126
Билирубин прямой	0,0 – 3,4 мкмоль/л	75
Глюкоза	3,88 – 5,83 ммоль/л	5,2
Мочевина	2,5 – 8,5 ммоль/л	4,8
Креатинин	53 - 115 мкмоль/л	86
Амилаза	28-100 Ед/л	78

3.2. Иммуноферментный анализ крови

Показатели	Результат
HBs-Ag	Отрицательный
AntiHBs cor IgM	Отрицательный
Anti-HAV Ig M	Положительный
Anti-HCV	Отрицательный

3.3. Протромбиновый индекс

74 %

3.4. Определение церулоплазмينا сыворотки крови

Церулоплазмин сыворотки крови - 0,45 г/л (норма 0,15 до 0,60 г/л.)

3.5. Определение альфа-фетопротеина

Альфа-фетопротеин– 0, 7 Ме/мл (норма 0,5–5,5 Ме/мл)

3.6. ДНК-диагностика уридинфосфатглюкуронилтрансферазы

Выявлен генотип : UGT1A1 (ТА)₆/(ТА)₆ (норма)

Вопрос №2 Выберите необходимые для постановки диагноза инструментальные методы обследования:

1. УЗИ органов брюшной полости
2. сцинтиграфия печени
3. фиброгастроуденоскопия
4. МРТ печени

5. Результаты инструментальных методов обследования

5.1. УЗИ органов брюшной полости

Печень: толщина правой доли до 131 мм, левой доли до 72 мм, контур ровный, структура паренхимы диффузна изменена, эхогенность повышена. Очаговые изменения не выявлены. Внутривенные желчные протоки не расширены. Холедох не расширен, до 5 мм. Желчный пузырь: размеры – 54*15 мм, полусокращен, содержимое анэхогенное. Селезенка 1. размеры 130*57 мм, контур ровный, структура паренхимы однородная, эхогенность средней степени. Очаговые изменения не выявлены.

Заключение: Увеличение и умеренные диффузные изменения в паренхиме печени. Увеличение селезенки.

5.2. Сцинтиграфия печени

Заключение: Определяется увеличение и нечеткость границ печени, диффузно-равномерное распределения РФП во всех отделах печени. Умеренное повышение включения РФП в селезенке.

5.3. Фиброгастроуденоскопия

Заключение: Патологических изменений желудка и 12ПК не выявлено.

5.4. МРТ печени

Заключение: увеличение размеров печени.

Вопрос №3 Какой основной диагноз?:

1. Острый вирусный гепатит А, желтушная форма, средней степени тяжести
2. Лептоспироз, желтушная форма, типичное течение, средней степени тяжести
3. Синдром Жильбера
4. Желчекаменная болезнь. Острый калькулезный холецистит

№11

1. УСЛОВИЕ СИТУАЦИОННОЙ ЗАДАЧИ

1.1. Ситуация

Больная С., 23 лет обратилась в поликлинику по месту жительства.

1.2. Жалобы

На тошноту, снижение аппетита, слабость, утомляемость, боль в эпигастрии и правом подреберье, желтушное окрашивание кожи и склер.

1.3. Анамнез заболевания

- Заболела 12 дней назад, когда отметила повышение температуры тела от 37,2 до 38,5°C, появление слабости, утомляемости, тошноты, снижения аппетита, болей в крупных и мелких суставах конечностей. Лечилась дома самостоятельно от «простуды». К врачу не обращалась.
- В последующие дни появились тошнота, ощущение «тяжести» и тупые боли в эпигастрии и правом подреберье, пропал аппетит.
- На 10-й день болезни отметила потемнение мочи. Родственники заметили желтуху, что послужило причиной обращения к врачу.

1.4. Анамнез жизни

- Работает юристом в консалтинговой компании.
- Проживает в отдельной квартире с матерью и старшим братом.
- Аллергоанамнез: неотягощен.
- Перенесенные инфекционные и неинфекционные заболевания: детские инфекции, простудные заболевания.
- Вредные привычки: отрицает.
- Оперативные вмешательства, аутогемотрансфузии отрицает.
- В течение 6 месяцев за пределы Москвы, МО, РФ не выезжала. Нередко обедает в общепите. Постоянно посещает маникюрный салон.

1.5. Объективный статус

- Температура тела 37°C.
- Кожа и склеры желтушны, сыпи нет.
- Язык сухой, обложен белым налетом.
- Живот мягкий, умеренно болезненный при пальпации в правом подреберье.
- Печень выступает из-под края реберной дуги на 2,5 см, мягко-эластичной консистенции, болезненна при пальпации. Пальпируется полюс селезенки.
- Моча темная, стул ахоличен.
- АД – 110 и 70 мм.рт.ст, ЧСС – 74 уд. в мин.

Вопрос №1 Выберите необходимые для постановки диагноза лабораторные методы обследования:

1. биохимический анализ крови
 2. ИФА для определения маркеров вирусных гепатитов
 3. определение протромбинового индекса
 4. определение церулоплазмينا сыворотки крови
 5. бактериологическое исследование кала
- Е: ДНК-диагностика уридинфосфатглюкуронилтрансферазы

3. Результаты лабораторных методов обследования

3.1. Биохимический анализ крови

Наименование	Нормы	Результат
Общий белок	64 - 83 г/л	68
Альбумин	32 - 50 г/л	40
Аланинаминотрансфераза (АлАТ)	до 40 Ед/л	2456
Аспартатаминотрансфераза (АсАТ)	до 40 Ед/л	1875
Щелочная фосфатаза	до 150 Ед/л	198
Гамма-глутамилтрансфераза (ГГТ)	9-50 Ед/л	108
Билирубин общий	3,0 – 17,1 мкмоль/л	121
Билирубин прямой	0,0 – 3,4 мкмоль/л	74
Глюкоза	3,88 – 5,83 ммоль/л	5,0

Наименование	Нормы	Результат
Мочевина	2,5 – 8,5 ммоль/л	4,2
Креатинин	53 - 115 мкмоль/л	94
Амилаза	28-100 Ед/л	56

3.2. Иммуноферментный анализ крови

Показатели	Результат
HBs-Ag	Положительный
AntiHBs cor IgM	Положительный
Anti-HAV Ig M	Отрицательный
Anti-HCV	Отрицательный

3.3. Протромбиновый индекс

74 %

3.4. Определение церулоплазмينا сыворотки крови

Церулоплазмин сыворотки крови - 0,45 г/л (норма 0,15 до 0,60 г/л.)

3.5. Бактериологический посев кала

Патогенных энтеробактерий не выделено

3.6. ДНК-диагностика уридинфосфатглюкуронилтрансферазы

Выявлен генотип : UGT1A1 (TA)6/(TA)6 (норма)

Вопрос №2 Выберите необходимые для постановки диагноза инструментальные методы обследования:

1. УЗИ органов брюшной полости
2. сцинтиграфия печени
3. фиброгастродуоденоскопия
4. эластография печени

5. Результаты инструментальных методов обследования

5.1. УЗИ органов брюшной полости

Печень: толщина правой доли до 129 мм, левой доли до 68 мм, контур ровный, структура паренхимы диффузна изменена, эхогенность повышена. Очаговые изменения не выявлены. Внутривенные желчные протоки не расширены. Холедох не расширен до 5 мм. Желчный пузырь: размеры – 54*15 мм, полусокращен, содержимое анэхогенное. Селезенка 1. размеры 130*57 мм, контур ровный, структура паренхимы однородная, эхогенность средней степени. Очаговые изменения не выявлены.

Заключение: Увеличение и умеренные диффузные изменения в паренхиме печени. Увеличение селезенки.

5.2. Сцинтиграфия печени

Заключение: Определяется увеличение и нечеткость границ печени, диффузно-равномерное распределения РФП во всех отделах печени. Умеренное повышение включения РФП в селезенке.

5.3. Фиброгастродуоденоскопия

Заключение: Патологических изменений желудка и 12ПК не выявлено.

5.4. Эластография печени

Заключение: F0 — показатели плотности тканей печени меньше 6,2 кПа.

Вопрос №3 Учитывая клинико-лабораторные и инструментальные данные, пациентке можно поставить диагноз :

1. Острый вирусный гепатит В, желтушная форма, средней степени тяжести
2. Острый вирусный гепатит С, желтушная форма, средней степени тяжести
3. Синдром Жильбера
4. Желчекаменная болезнь. Острый калькулезный холецистит

7. Диагноз

Диагноз:

Вопрос №4 Клиническим критерием тяжелого течения острого вирусного гепатита является наличие:

1. геморрагического синдрома
2. увеличения размеров печени на фоне нарастающей желтухи
3. упорного кожного зуда
4. «сосудистых звездочек» на коже

Вопрос №5 Наиболее значимым лабораторным критерием тяжелого течения острого вирусного гепатита В является:

1. снижение уровня содержания протромбина в крови
2. высокий уровень содержания прямой фракции билирубина в крови
3. значительное повышение показателя сулемовой пробы
4. повышение активности трансаминаз

Вопрос №6 Возможным осложнением вирусного гепатита В является:

1. острая дистрофия печени
2. инфекционно-токсический шок
3. гиповолемический шок
4. перфорация стенки кишечника

Вопрос №7 Базисной терапией острого вирусного гепатита В средне-тяжелого течения является:

1. дезинтоксикационная
2. противовирусная
3. антибактериальная
4. иммуномодулирующая

Вопрос №8 Патогенетическая терапия острого вирусного гепатита В предусматривает назначение:

1. лактулозы
2. рибавирина
3. ванкомицина
4. эссенциальных фосфолипидов

Вопрос №9 В случае снижения ПТИ ниже 40% при фульминантной форме острого вирусного гепатита В дополнительно показано назначение :

1. энтекавира
2. эссенциальных фосфолипидов
3. урсодезоксихолевой кислоты
4. орнитина

Вопрос №10 Показателем эффективности вакцинации является обнаружение анти-HBs в сыворотке (плазме) крови в концентрации от _____ мМЕ/мл и выше:

1. 10
2. 5
3. 25
4. 50

Вопрос №11 За лицами, перенесшими острый вирусный гепатит В, устанавливается диспансерное наблюдение в течение _____ после выписки из стационара¹.

1. 12 месяцев
2. 6 недель
3. 2 месяца
4. 45 дней

Вопрос №12 Вакцинации против вирусного гепатита В подлежат новорожденные :

1. в первые сутки жизни
2. через 3-5 дней от момента рождения
3. через 7-10 дней после выписки из стационара
4. через 14-20 дней после выписки из стационара

Эталон ответов:

1	2	3	4	5	6	7	8	9	10	11	12
1,2,3	1	1	1	1	1	1	1	1	1	1	1

№12

1. УСЛОВИЕ СИТУАЦИОННОЙ ЗАДАЧИ

1.1. Ситуация

25.09.17. участковый врач-терапевт прибыл на вызов к пациентке Н. 36 лет на 4 день болезни.

1.2. Жалобы

На отсутствие аппетита, тошноту, горечь во рту, ощущение «тяжести» в эпигастрии и правом подреберье, желтушное окрашивание кожи и склер.

1.3. Анамнез заболевания

- Заболела остро с появления тошноты, однократной рвоты съеденным накануне. К врачу не обращалась.
- В последующие дни тошнота сохранялась, пропал аппетит, появилась горечь во рту и ощущение «тяжести» в эпигастрии и правом подреберье, отмечался двукратный кашицеобразный стул.
- На 4-й день болезни окружающие заметили желтуху, что послужило причиной обращения к врачу.

1.4. Анамнез жизни

- Работает помощником воспитателя в младшей группе детского сада.
- Проживает в отдельной квартире с мужем.
- Аллергоанамнез: не отягощен.
- Перенесенные инфекционные и неинфекционные заболевания: детские инфекции, простудные заболевания, пневмония.
- Вредные привычки: отрицает. Парентеральный анамнез не отягощен.
- Указывает на погрешность в диете накануне заболевания (отмечали день рождения на работе). Окружающие на работе и дома здоровы. Отпуск во второй половине августа провела на даче в Подмосковье. Среди детей после открытия детского сада и возвращения с летних каникул отмечались единичные случаи ОРВИ.

1.5. Объективный статус

- Больная повышенного питания. Температура тела 36,5°C.
- Кожа и склеры ярко желтушны, сыпи нет.
- Язык суховат, уздечка языка иктерична.
- Живот мягкий, чувствителен при пальпации в правом подреберье. Симптом поколачивания по краю правой реберной дуги отрицательный.
- Печень выступает из-под края реберной дуги на 3 см, мягко-эластичной консистенции, чувствительна при пальпации. Пальпируется полюс селезенки.
- Моча темная, стула в течении последних суток не было.
- АД – 120/80мм.рт.ст, ЧСС – 72 уд. в мин.

Вопрос №1 Для постановки диагноза и оценки степени тяжести необходимыми лабораторными исследованиями являются:

1. биохимический анализ крови
2. определение протромбинового индекса
3. ИФА для определения маркеров вирусных гепатитов
4. определение альфа-фетопротеина
5. определение церулоплазмينا сыворотки крови

Е: бактериологический посев кала

3. Результаты лабораторных методов обследования

3.1. Биохимический анализ крови

Наименование	Нормы	Результат
Общий белок	64 - 83 г/л	76
Альбумин	32 - 50 г/л	35
Аланинаминотрансфераза (АлАТ)	до 40 Ед/л	1580
Аспаратаминотрансфераза (АсАТ)	до 40 Ед/л	1120
Щелочная фосфатаза	до 150 Ед/л	325
Гамма-глутамилтрансфераза (ГГТ)	9-50 Ед/л	110
Билирубин общий	3,0 – 17,1 мкмоль/л	249
Билирубин прямой	0,0 – 3,4 мкмоль/л	165
Глюкоза	3,88 – 5,83 ммоль/л	5,0
Мочевина	2,5 – 8,5 ммоль/л	3,8
Креатинин	53 - 115 мкмоль/л	96
Амилаза	28-100 Ед/л	90

3.2. Протромбиновый индекс

80%

3.3. Иммуноферментный анализ крови

Показатели	Результат
HBs-Ag	Отрицательный
AntiHBcor IgM	Отрицательный
Anti-HAV Ig M	Положительный
Anti-HCV	Отрицательный

3.4. Определение альфа-фетопротеина

Альфа-фетопротеин– 1.1 Ме/мл (норма 0,5–5,5 Ме/мл)

3.5. Определение церулоплазмينا сыворотки крови

Церулоплазмин сыворотки крови - 0,5 г/л (норма 0,15 до 0,60 г/л.)

3.6. Бактериологический посев кала

Патогенных энтеробактерий не выделено

Вопрос №2 Выберите необходимые для постановки диагноза инструментальные методы обследования:

1. УЗИ органов брюшной полости
2. эластография печени
3. сцинтиграфия печени
4. эзофагогастродуоденоскопия

5. Результаты инструментальных методов обследования

5.1. УЗИ органов брюшной полости

Печень: толщина правой доли до 151 мм, левой доли до 92 мм, контур ровный, структура паренхимы диффузно изменена, эхогенность повышена. Очаговые изменения не выявлены.

Внутрипеченочные желчные протоки не расширены. Холедох не расширен до 5 мм. Собственные сосуды печени визуализируются до периферии. Воротная вена до 12 мм.

Желчный пузырь: размеры – 54*15 мм, полусокращен. Стенки неравномерно утолщены до 5-7 мм, уплотнены. В полости пузыря визуализируется небольшое количество эхогенной желчи, не дающей акустических теней при полипозиционном исследовании. В ложе желчного пузыря эхо-признаки перепроцесса. околочузырная клетчатка ячеистой структуры до 10-12 мм.

Поджелудочная железа 1. 30*19*21, контуры ровные, четкие, структура однородная, умеренно повышенной эхогенности. Вирсунгов проток не расширен. Селезенка 1. размеры 130*57 мм, контур ровный, структура паренхимы однородная, эхогенность средней степени. Очаговые изменения не выявлены.

Заключение: Увеличение размеров печени. Диффузные изменения в паренхиме печени и поджелудочной железы. Увеличение селезенки. Косвенные эхо-признаки некалькулезного холецистита без признаков обострения и деструкции. Эхо-признаки перепроцесса в ложе желчного пузыря на фоне основного процесса. Ультразвуковых признаков за механический характер желтухи нет.

5.2. Эластография печени

Заключение: F0 — показатели плотности тканей печени меньше 6,2 кПа.

5.3. Сцинтиграфия печени

Заключение: Определяется увеличение и нечеткость границ печени, диффузно-равномерное распределения РФП во всех отделах печени. Умеренное повышение включения РФП в селезенке.

5.4. Эзофагогастродуоденоскопия

Заключение: Патологических изменений желудка и 12ПК не выявлено.

Вопрос №3 Какой основной диагноз?:

1. Острый вирусный гепатит А, желтушная форма, средней степени тяжести
2. Острый вирусный гепатит В, желтушная форма, средней степени тяжести
3. Обострение хронического не калькулезного холецистита
4. Аутоиммунный гепатит

7. Диагноз

Диагноз:

Вопрос №4 При вирусном гепатите А часто развивается:

1. синдром холестаза
2. инфекционно - токсический шок
3. острая почечно-печеночная недостаточность
4. синдром Уотерхауса - Фридериксена

Вопрос №5 В случае развития холестатического варианта вирусного гепатита в динамике заболевания в биохимическом анализе крови будет наблюдаться :

1. билирубин-трансаминазная диссоциация
2. трансаминазно – билирубиновая диссоциация
3. гипербилирубинемия за счет непрямой фракции билирубина
4. гипергаммаглобулинемия

Вопрос №6 Возможным исходом вирусного гепатита А является:

1. дискинезия желчевыводящих путей
2. острая печеночная энцефалопатия
3. вирусоносительство
4. хронизация инфекционного процесса

Вопрос №7 Базисной терапией острого вирусного гепатита А лёгкого и среднетяжелого течения является:

1. дезинтоксикационная
2. противовирусная
3. иммуномодулирующая
4. иммуносупрессивная

Вопрос №8 Дезинтоксикационная терапия при вирусном гепатите А средней степени тяжести предусматривает назначение :

1. 5% раствора глюкозы
2. 10% раствора альбумина
3. 5% раствора эpsilon - аминокaproновой кислоты
4. полиионного раствора «Квартасоль»

Вопрос №9 При ведущей роли синдрома холестаза в затяжном течении желтушного периода острого вирусного гепатита на фоне базовой терапии целесообразно использовать:

1. урсодезоксихолевую кислоту
2. L-орнитин-Ласпартат
3. эссенциальные фосфолипиды
4. дисахарид лактулозы

Вопрос №10 В терапии вирусного гепатита А предусмотрено назначение:

1. лактулозы
2. ванкомицина
3. эссенциальных фосфолипидов
4. рибавирина

Вопрос №11 Продолжительность инкубационного периода при вирусном гепатите А составляет до ____ дней :

1. 50
2. 14
3. 21
4. 180

Вопрос №12 В целях профилактики инфицирования вирусным гепатитом А назначают:

1. вакцинацию
2. интерфероны
3. иммуномодуляторы
4. противовирусные препараты

Эталон ответов:

1	2	3	4	5	6	7	8	9	10	11	12
1,2,3	1	1	1	1	1	1	1	1	1	1	1

№13

1. УСЛОВИЕ СИТУАЦИОННОЙ ЗАДАЧИ

1.1. Ситуация

Больной М. 30 лет обратился в поликлинику по месту жительства.

1.2. Жалобы

На слабость, вялость, общее недомогание, подташнивание, снижение аппетита, чувство «тяжести» в эпигастрии и правом подреберье.

1.3. Анамнез заболевания

- Заболел около 2 недель назад, когда постепенно нарастала слабость, снижалась работоспособность, которые связывал с переутомлением на работе. Слабость, общее недомогание постепенно нарастали, около недели назад понизился аппетит, 4-5 дней назад отметил появление тяжести в эпигастрии, которую объяснял обострением гастрита. Самостоятельно принимал антацидные препараты, де-нол. К врачу не обращался.
- Несмотря на приём лекарственных средств, за 2 дня до обращения к врачу тяжесть в эпигастрии выросла, чувство «тяжести» появилось и в правом подреберье. Также появились подташнивание, исчез аппетит.
- В связи с ухудшением общего состояния обратился к врачу.

1.4. Анамнез жизни

- Работает кладовщиком на складе оргтехники.
- Проживает в отдельной квартире с супругой.
- Аллергоанамнез: не отягощен.
- Перенесенные инфекционные и неинфекционные заболевания: детские инфекции, респираторные сезонные заболевания.
- Вредные привычки: курение, изредка приём алкоголя (по «праздникам»).
- Парентеральный анамнез не отягощен.
- За два месяца до настоящего заболевания лечил зубы у стоматолога, за 1,5 месяца до заболевания делал татуировку, на работе питается в столовой.

1.5. Объективный статус

- Температура тела 36,6°C.
- Кожа и склеры обычной окраски, сыпи нет.
- Язык суховат, обложен белым налетом.
- Живот мягкий, умеренно чувствителен при пальпации в правом подреберье.
- Печень выступает из-под края реберной дуги на 1 см, мягко-эластичной консистенции, умеренно чувствительна при пальпации. Селезенка не пальпируется.
- Моча светлая.
- АД – 110/70 мм.рт.ст, ЧСС – 65 уд. в мин.

Вопрос №1 Выберите необходимые для постановки диагноза лабораторные методы обследования:

1. биохимический анализ крови
 2. ИФА для определения маркеров вирусных гепатитов
 3. определение протромбинового индекса
 4. определение альфа-1-антитрипсина сыворотки крови
 5. определение альфа-фетопротеина
- Е: определение церулоплазмينا сыворотки крови

3. Результаты лабораторных методов обследования

3.1. Биохимический анализ крови

Наименование	Нормы	Результат
Общий белок	64 - 83 г/л	72
Альбумин	32 - 50 г/л	35
Аланинаминотрансфераза (АлАТ)	до 40 Ед/л	880
Аспаратаминотрансфераза (АсАТ)	до 40 Ед/л	650
Щелочная фосфатаза	до 150 Ед/л	165
Гамма-глутамилтрансфераза (ГГТ)	9-50 Ед/л	112
Билирубин общий	3,0 – 17,1 мкмоль/л	20,5
Билирубин прямой	0,0 – 3,4 мкмоль/л	3,1
Глюкоза	3,88 – 5,83 ммоль/л	5,0
Мочевина	2,5 – 8,5 ммоль/л	3,8
Креатинин	53 - 115 мкмоль/л	86
Амилаза	28-100 Ед/л	60

3.2. Иммуноферментный анализ крови

Показатели	Результат
HBs-Ag	Отрицательный

Показатели	Результат
AntiHBcor IgM	Отрицательный
Anti-HAV Ig M	Отрицательный
Anti-HCV	Положительный

3.3. Протромбиновый индекс

85 %

3.4. Определение альфа-1-антитрипсина сыворотки крови

Альфа-1-антитрипсина сыворотки крови - 1100 мг/л (норма - 900-2000 мг/л)

3.5. Определение альфа-фетопротеина

Альфа-фетопротеин – 0, 9 Ме/мл (норма 0,5–5,5 Ме/мл)

3.6. Определение церулоплазмينا сыворотки крови

Церулоплазмин сыворотки крови - 0,40 г/л (норма 0,15 до 0,60 г/л.)

Вопрос №2 Выберите необходимые для постановки диагноза инструментальные методы обследования:

1. УЗИ органов брюшной полости
2. сцинтиграфия печени
3. эзофагогастродуоденоскопия
4. ретроградная холангиопанкреатография

5. Результаты инструментальных методов обследования

5.1. УЗИ органов брюшной полости

Печень: толщина правой доли до 140 мм, левой доли до 75 мм, контур ровный, структура паренхимы диффузна изменена, эхогенность повышена. Очаговые изменения не выявлены. Внутривенные желчные протоки не расширены. Холедох не расширен до 5 мм. Желчный пузырь: размеры – 53*14 мм, полусокращен, содержимое анэхогенное. Селезенка: размеры 110*55 мм, контур ровный, структура паренхимы однородная, эхогенность средней степени. Очаговые изменения не выявлены.

Заключение: Увеличение и умеренные диффузные изменения в паренхиме печени.

5.2. Сцинтиграфия печени

Заключение: Определяется увеличение и нечеткость границ печени, диффузно-равномерное распределения РФП во всех отделах печени. Умеренное повышение включения РФП в селезенке.

5.3. Эзофагогастродуоденоскопия

Заключение: Патологических изменений желудка и 12ПК не выявлено.

5.4. Ретроградная холангиопанкреатография

Заключение: данных за поражение поджелудочной железы нет. Камней в протоке поджелудочной железы не обнаружено

Вопрос №3 Какой основной диагноз?:

1. Вирусный гепатит С безжелтушная форма лёгкой степени тяжести
2. Хронический вирусный гепатит С безжелтушная форма тяжелого течения
3. Синдром Дабина-Джонсона
4. Острый калькулёзный холецистопанкреатит

7. Диагноз

Диагноз:

Вопрос №4 Достоверно подтверждает диагноз «вирусный гепатит С» обнаружение :

1. Core Ag HCV
2. DNA-HCV
3. DNA-HBV
4. Anti-HBcor Ig M

Вопрос №5 В гемограмме при вирусном гепатите С наблюдается тенденция к :

1. лейкопении
2. лейкоцитозу
3. агранулоцитозу
4. нейтрофилии

Вопрос №6 Наиболее вероятным исходом безжелтушной формы острого вирусного гепатита С является:

1. формирование хронического вирусного гепатита С
2. выздоровление

3. развитие фульминантной формы с исходом в кому

4. развитие острой почечной недостаточности

Вопрос №7 Клинические проявления вирусного гепатита С связаны с развитием :

1. прямого цитопатического действия на гепатоциты

2. серозно-геморрагического воспаления внутрипеченочных желчных протоков

3. гранулематозного воспаления в паренхиме печени

4. аутоиммунного генерализованного эндотромбоваскулита

Вопрос №8 Патогенетическая терапия острого вирусного гепатита С включает назначение :

1. спазмолитиков

2. индукторов интерферонов

3. гепатопротекторов

4. глюкокортикостероидов

Вопрос №9 Противовирусная терапия может быть отложена не более, чем на _____ недель :

1. 12

2. 5

3. 16

4. 4

Вопрос №10 Эффективность противовирусного лечения гепатита С оценивается по :

1. исчезновению RNA HCV

2. появлению anti-HCV core

3. исчезновению anti-HCV IgM

4. нарастанию anti-HCV IgG в 4 раза

Вопрос №11 В целях профилактики инфицирования вирусным гепатитом С контактными лицам проводят:

1. лабораторное обследование

2. вакцинацию

3. иммуномодуляцию

4. противовирусное курсовое лечение

Вопрос №12 С целью предотвращения инфицирования вирусным гепатитом С для контактных лиц проводят:

1. беседу о клинических признаках гепатита С, способах инфицирования, факторах передачи инфекции и мерах профилактики

2. экстренную иммунизацию

3. инъекцию специфического иммуноглобулина

4. курсовой длительный прием интерферона пролонгированного действия в сочетании с противовирусными препаратами (рибавирин)

Эталон ответов:

1	2	3	4	5	6	7	8	9	10	11	12
1,2,3	1	1	1	1	1	1	1	1	1	1	1

№14

1. УСЛОВИЕ СИТУАЦИОННОЙ ЗАДАЧИ

1.1. Ситуация

Больной М. 26 лет обратился в поликлинику по месту жительства.

1.2. Жалобы

На слабость, повышение температуры до 37,4°C, тошноту, снижение аппетита, рвоту после еды, «тяжесть» в эпигастрии и дискомфорт в правом подреберье, потемнение мочи, желтушное окрашивание склер.

1.3. Анамнез заболевания

- Заболел остро с повышением температуры до 37,5°C, головной боли, ломоты в мышцах и суставах. Раздражали запахи пищи, отмечал тошноту. Высокая лихорадка до 38,5°C сохранялась в течении первых 3-х дней. Лечился дома, самостоятельно принимал сорбенты и жаропонижающие препараты. К врачу не обращался.
- В последующие дни появились рвота после еды и послабление стула до 3 раз в сутки, ощущение «тяжести» в эпигастрии и правом подреберье, пропал аппетит.
- На 5-й день болезни отметил потемнение мочи. Окружающие заметили желтуху, что послужило причиной обращения к врачу.

1.4. Анамнез жизни

- Журналист
- Проживает в отдельной квартире с семьей.
- Аллергоанамнез: не отягощен.
- Перенесенные инфекционные и неинфекционные заболевания: детские инфекции, простудные заболевания, вирусный гепатит А.
- Вредные привычки: отрицает.
- Парентеральный анамнез не отягощен.
- Последняя командировка была в Таджикистан за 16 дней до начала заболевания.

1.5. Объективный статус

- Температура тела 37,8°C.
- Кожа и склеры желтушны, сыпи нет.
- Язык сухой, обложен белым налетом.
- Живот мягкий, чувствителен при пальпации в правом подреберье.
- Печень выступает из-под края реберной дуги на 4 см, мягко-эластичной консистенции, чувствительна при пальпации. Пальпируется полюс селезенки.
- Моча темная, стул ахоличен.
- АД – 110/70 мм.рт.ст, ЧСС – 72 уд. в мин.

Вопрос №1 Выберите необходимые для постановки диагноза лабораторные методы обследования:

1. биохимический анализ крови
 2. ИФА для определения маркеров вирусных гепатитов
 3. определение протромбинового индекса
 4. определение церулоплазмينا сыворотки крови
 5. бактериологический посев кала
- Е: ДНК-диагностика уридинфосфатглюкуронилтрансферазы

3. Результаты лабораторных методов обследования

3.1. Биохимический анализ крови

Наименование	Нормы	Результат
Общий белок	64 - 83 г/л	69
Альбумин	32 - 50 г/л	36
Аланинаминотрансфераза (АлАТ)	до 40 Ед/л	1870
Аспартатаминотрансфераза (АсАТ)	до 40 Ед/л	1998
Щелочная фосфатаза	до 150 Ед/л	130
Гамма-глутамилтрансфераза (ГГТ)	9-50 Ед/л	39
Билирубин общий	3,0 – 17,1 мкмоль/л	189
Билирубин прямой	0,0 – 3,4 мкмоль/л	98
Глюкоза	3,88 – 5,83 ммоль/л	5,0
Мочевина	2,5 – 8,5 ммоль/л	5,2
Креатинин	53 - 115 мкмоль/л	98
Амилаза	28-100 Ед/л	68

3.2. Иммуноферментный анализ крови

Показатели	Результат
HBs-Ag	Отрицательный
AntiHBcor IgM	Отрицательный
Anti-HAV Ig M	Отрицательный
Anti-HCV	Отрицательный
Anti-HEV Ig M	Положительный

3.3. Протромбиновый индекс

76%

3.4. Определение церулоплазмينا сыворотки крови

Церулоплазмин сыворотки крови - 0,45 г/л (норма 0,15 до 0,60 г/л.)

3.5. Бактериологический посев кала

Патогенных энтеробактерий не выделено

3.6. ДНК-диагностика уридинфосфатглюкурозилтрансферазы

Выявлен генотип : UGT1A1 (ТА)6/(ТА)6 (норма)

Вопрос №2 Выберите необходимые для постановки диагноза инструментальные методы обследования:

1. УЗИ органов брюшной полости
2. сцинтиграфия печени
3. эзофагодуоденоскопия
4. эластография печени

5. Результаты инструментальных методов обследования

5.1. Ультразвуковое исследование органов брюшной полости

Печень: толщина правой доли до 131 мм, левой доли до 72 мм, контур ровный, структура паренхимы диффузна изменена, эхогенность повышена. Очаговые изменения не выявлены. Внутривенные желчные протоки не расширены. Холедох не расширен до 5 мм.

Желчный пузырь: размеры – 54*15 мм, полусокращен, содержимое анэхогенное. Селезенка: размеры 130*57 мм, контур ровный, структура паренхимы однородная, эхогенность средней степени. Очаговые изменения не выявлены.

Заключение: Увеличение и умеренные диффузные изменения в паренхиме печени. Увеличение селезенки.

5.2. Сцинтиграфия печени

Заключение: Определяется увеличение и нечеткость границ печени, диффузно-равномерное распределения РФП во всех отделах печени. Умеренное повышение включения РФП в селезенке.

5.3. Эзофагодуоденоскопия

Заключение: Патологических изменений желудка и 12ПК не выявлено.

5.4. Эластография печени

Заключение: F0 — показатели плотности тканей печени меньше 6,2 кПа

Вопрос №3 Учитывая клинико-анамнестические данные, а также результаты лабораторного и инструментального обследований, можно думать о диагнозе :

1. Вирусный гепатит Е, желтушная форма, средней степени тяжести
2. Острый вирусный гепатит С, желтушная форма, средней степени тяжести
3. Синдром Жильбера
4. ЖКБ. Острый калькулезный холецистит

7. Диагноз

Диагноз:

7.1. Вирусный гепатит Е, желтушная форма, средней степени тяжести

7.2. Острый вирусный гепатит С, желтушная форма, средней степени тяжести

7.3. Синдром Жильбера

7.4. ЖКБ. Острый калькулезный холецистит

Вопрос №4 Клиническим критерием тяжелого течения острого вирусного гепатита является наличие:

1. геморрагического синдрома
2. увеличения размеров печени на фоне нарастающей желтухи
3. пальмарной эритемы
4. «сосудистых звездочек» на коже

Вопрос №5 К внепеченочным проявлениям при вирусном гепатите Е относят поражения :

1. моче-выделительной системы
2. дыхательной системы
3. опорно-двигательного аппарата
4. сердечно-сосудистой системы

Вопрос №6 К внепеченочным проявлениям с поражением нервной системы при остром вирусном гепатите Е относят синдром :

1. Гийена-Барре
2. Зудека
3. Альперса
4. Куленкампа — Тарнова

Вопрос №7 Высокая летальность при остром ВГ Е регистрируется у:

1. беременных женщин в III триместре

2. женщин на ранних сроках беременности
3. пациентов с синдромом Жильбера
4. мужчин в возрасте до 25 лет

Вопрос №8 Базисной терапией вирусного гепатита E является:

1. дезинтоксикационная
2. противовирусная
3. антибактериальная
4. иммуномодулирующая

Вопрос №9 Базисная терапия вирусного гепатита E предусматривает назначение:

1. лактулозы
2. рибавирина
3. ванкомицина
4. эссенциальных фосфолипидов

Вопрос №10 При лечении вирусного гепатита E с холестатическим синдромом используют:

1. урсодезоксихолевую кислоту
2. эссенциальные фосфолипиды
3. рибавирин
4. орнитин

Вопрос №11 При развитии геморрагического синдрома показано использование :

1. ингибиторов протеаз
2. антикоагулянтов прямого действия
3. препаратов желчных кислот
4. гипоаммониемических препаратов

Вопрос №12 В целях профилактики инфицирования вирусным гепатитом E назначают:

1. соблюдение санитарно-гигиенических мероприятий
2. пролонгированные интерфероны
3. иммуномодуляторы
4. курсовой прием противовирусных препаратов

Эталон ответов:

1	2	3	4	5	6	7	8	9	10	11	12
1,2,3	1	1	1	1	1	1	1	1	1	1	1

№15

1. УСЛОВИЕ СИТУАЦИОННОЙ ЗАДАЧИ

1.1. Ситуация

Больной М. 26 лет обратился в поликлинику по месту жительства 22.08.2017г.

1.2. Жалобы

На слабость, повышение температуры до 37,4°C, тошноту, снижение аппетита, рвоту после еды, «тяжесть» в эпигастрии и дискомфорт в правом подреберье, потемнение мочи, желтушное окрашивание склер.

1.3. Анамнез заболевания

- Заболел остро с повышением температуры до 38,5°C, головной боли, боли в мышцах и суставах. Высокая лихорадка (38,5°C- 39,0°C) сохранялась в течении первых 3-х дней. Лечился дома самостоятельно от «простуды». К врачу не обращался.
- В последующие дни появились тошнота, ощущение «тяжести» в эпигастрии и правом подреберье, пропал аппетит.
- На 6-й день болезни отметил потемнение мочи. Окружающие заметили желтуху, что послужило причиной обращения к врачу.

1.4. Анамнез жизни

- Работает менеджером-консультантом в торговом зале.
- Проживает в отдельной квартире с родителями.
- Аллергоанамнез: не отягощен.
- Перенесенные инфекционные и неинфекционные заболевания: детские инфекции, простудные заболевания.
- Вредные привычки: отрицает.
- Парентеральный анамнез не отягощен.

- За полтора месяца до настоящего заболевания выезжал на отдых в Краснодарский край (проживал в частном секторе), пользовался услугами общепита.

1.5. Объективный статус

- Температура тела 36,5°C.
- Кожа и склеры желтушны, сыпи нет.
- Язык сухой, обложен белым налетом.
- Живот мягкий, чувствителен при пальпации в правом подреберье.
- Печень выступает из-под края реберной дуги на 3 см, мягко-эластичной консистенции, чувствительна при пальпации. Пальпируется полюс селезенки.
- Моча темная, стул ахоличен.
- АД – 100/60 мм.рт.ст, ЧСС – 60 уд. в мин.

Вопрос №1 Выберите необходимые для постановки диагноза лабораторные методы обследования:

1. биохимический анализ крови
 2. ИФА для определения маркеров вирусных гепатитов
 3. определение протромбинового индекса
 4. определение церулоплазмينا сыворотки крови
 5. определение альфа-фетопротеина
- Е: ДНК-диагностика уридинфосфатглюкуронилтрансферазы

3. Результаты лабораторных методов обследования

3.1. Биохимический анализ крови

Наименование	Нормы	Результат
Общий белок	64 - 83 г/л	72
Альбумин	32 - 50 г/л	35
Аланинаминотрансфераза (АлАТ)	до 40 Ед/л	1680
Аспаратаминотрансфераза (АсАТ)	до 40 Ед/л	1295
Щелочная фосфатаза	до 150 Ед/л	225
Гамма-глутамилтрансфераза (ГГТ)	9-50 Ед/л	112
Билирубин общий	3,0 – 17,1 мкмоль/л	110,4
Билирубин прямой	0,0 – 3,4 мкмоль/л	86,4
Глюкоза	3,88 – 5,83 ммоль/л	5,0
Мочевина	2,5 – 8,5 ммоль/л	3,8
Креатинин	53 - 115 мкмоль/л	86
Амилаза	28-100 Ед/л	60

3.2. Иммуноферментный анализ крови

Показатели	Результат
HBs-Ag	Отрицательный
AntiHBcor IgM	Отрицательный
Anti-HAV Ig M	Положительный
Anti-HCV	Отрицательный

3.3. Протромбиновый индекс

78%

3.4. Определение церулоплазмينا сыворотки крови

Церулоплазмин сыворотки крови - 0,45 г/л (норма 0,15 до 0,60 г/л.)

3.5. Определение альфа-фетопротеина

Альфа-фетопротеин– 0,7 Ме/мл (норма 0,5–5,5 Ме/мл)

3.6. ДНК-диагностика уридинфосфатглюкуронилтрансферазы

Выявлен генотип : UGT1A1 (ТА)₆/(ТА)₆ (норма)

Вопрос №2 Выберите необходимые для постановки диагноза инструментальные методы обследования:

1. УЗИ органов брюшной полости
2. сцинтиграфия печени
3. эзофагодуоденоскопия
4. эластография печени

5. Результаты инструментальных методов обследования

5.1. Ультразвуковое исследование органов брюшной полости

Печень: толщина правой доли до 131 мм, левой доли до 72 мм, контур ровный, структура паренхимы диффузна изменена, эхогенность повышена. Очаговые изменения не выявлены. Внутривенные желчные протоки не расширены. Холедох не расширен до 5 мм.

Желчный пузырь: размеры – 54*15 мм, полусокращен, содержимое анэхогенное. Селезенка: размеры 130*57 мм, контур ровный, структура паренхимы однородная, эхогенность средней степени. Очаговые изменения не выявлены.

Заключение: Увеличение и умеренные диффузные изменения в паренхиме печени. Увеличение селезенки.

5.2. Сцинтиграфия печени

Заключение: Определяется увеличение и нечеткость границ печени, диффузно-равномерное распределения РФП во всех отделах печени. Умеренное повышение включения РФП в селезенке.

5.3. Эзофагодуоденоскопия

Заключение: Патологических изменений желудка и 12ПК не выявлено.

5.4. Эластография печени

Заключение: F0 — показатели плотности тканей печени меньше 6,2 кПа

Вопрос №3 Какой основной диагноз?:

1. Вирусный гепатит А, желтушная форма, средней степени тяжести
2. Острый вирусный гепатит С, желтушная форма, средней степени тяжести
3. Синдром Жильбера
4. Желчекаменная болезнь. Острый калькулезный холецистит

7. Диагноз

Диагноз:

Вопрос №4 Клиническим критерием тяжелого течения острого вирусного гепатита является наличие:

1. геморрагического синдрома
2. увеличения размеров печени на фоне нарастающей желтухи
3. пальмарной эритемы
4. «сосудистых звездочек» на коже

Вопрос №5 Наиболее значимым лабораторным критерием тяжелого течения острого вирусного гепатита А является:

1. снижение уровня содержания протромбина в крови
2. высокий уровень содержания прямой фракции билирубина в крови
3. трансаминазно-билирубиновая диссоциация
4. повышение активности трансаминаз

Вопрос №6 Возможным осложнением вирусного гепатита А является:

1. острая печеночная энцефалопатия
2. инфекционно-токсический шок
3. гиповолемический шок
4. перфорация стенки кишечника

Вопрос №7 Базисной терапией вирусного гепатита А является:

1. дезинтоксикационная
2. противовирусная
3. антибактериальная
4. иммуномодулирующая

Вопрос №8 С целью дезинтоксикации больным среднетяжелой формой вирусного гепатита А назначают:

1. энтеросорбенты
2. низкорезорбтивные антибиотики
3. эссенциальные фосфолипиды
4. аминокислоты

Вопрос №9 Базисная терапия вирусного гепатита А предусматривает назначение:

1. лактулозы
2. рибавирина
3. ванкомицина
4. эссенциальных фосфолипидов

Вопрос №10 При лечении вирусного гепатита А с холестатическим синдромом используют:

1. урсодезоксихолевую кислоту
2. эссенциальные фосфолипиды
3. рибавирин
4. орнитин

Вопрос №11 В целях профилактики инфицирования вирусным гепатитом А назначают:

1. вакцинацию
2. интерфероны
3. иммуномодуляторы
4. противовирусные препараты

Вопрос №12 Пациенты, перенесшие острый вирусный гепатит А подлежат диспансеризации в течение ____ месяцеЗ.

1. 3-6
2. 1-2
3. 6-9
4. 6-12

Эталон ответов:

1	2	3	4	5	6	7	8	9	10	11	12
1,2,3	1	1	1	1	1	1	1	1	1	1	1

№16

1. УСЛОВИЕ СИТУАЦИОННОЙ ЗАДАЧИ

1.1. Ситуация

Больной К. 36 лет обратился в поликлинику по месту жительства 05.12.2017г.

1.2. Жалобы

Быструю утомляемость, дискомфорт в правом подреберье.

1.3. Анамнез заболевания

- Болен в течение месяца. Точно дату начала заболевания указать не может. Связывал свое состояние с нерегулярным питанием и ненормированным графиком работы. Температуру не измерял. Лекарства никакие не принимал. К врачу ранее не обращался.
- Аппетит несколько снижен. Тошноты, рвоты не было.

1.4. Анамнез жизни

- Работает курьером.
- Проживает в отдельной квартире, не женат.
- Аллергоанамнез: не отягощен.
- Перенесенные инфекционные и неинфекционные заболевания: ветряная оспа, ОРВИ.
- Вредные привычки: курит в течение 5 лет.
- 6 месяцев назад делал татуировки на плечах.
- Из Москвы не выезжал, пользовался услугами общепита.

1.5. Объективный статус

- Температура тела 36,5°C.
- Кожа и склеры нормальной окраски, сыпи нет.
- Язык сухой, слегка обложен белым налетом.
- Живот мягкий, безболезненный
- Печень выступает из-под края реберной дуги на 1 см, мягко-эластичной консистенции, безболезненна. Селезенка не пальпируется.
- Моча ярко желтого цвета, стул нормальной окраски, оформленный.
- АД – 120/80 мм.рт.ст, ЧСС – 72 уд. в мин.

Вопрос №1 Выберите необходимые для постановки диагноза лабораторные методы обследования:

1. биохимический анализ крови
2. ИФА для определения маркеров вирусных гепатитов
3. определение протромбинового индекса
4. определение церулоплазмينا сыворотки крови
5. бактериологический посев крови на стерильность
- Е: ДНК-диагностика уридинфосфатглюкурозилтрансферазы

3. Результаты лабораторных методов обследования

3.1. Биохимический анализ крови

Наименование	Нормы	Результат
Общий белок	64 - 83 г/л	78
Альбумин	32 - 50 г/л	36
Аланинаминотрансфераза (АлАТ)	до 40 Ед/л	580
Аспаратаминотрансфераза (АсАТ)	до 40 Ед/л	335
Щелочная фосфатаза	до 150 Ед/л	120
Гамма-глутамилтрансфераза (ГГТ)	9-50 Ед/л	82
Билирубин общий	3,0 – 17,1 мкмоль/л	17,4
Билирубин прямой	0,0 – 3,4 мкмоль/л	3,4
Глюкоза	3,88 – 5,83 ммоль/л	4,5
Мочевина	2,5 – 8,5 ммоль/л	4,8
Креатинин	53 - 115 мкмоль/л	86
Амилаза	28-100 Ед/л	78

3.2. Иммуноферментный анализ крови

Показатели	Результат
HBs-Ag	Отрицательный
AntiHBs cor IgM	Отрицательный
Anti-HAV Ig M	Отрицательный
Anti-HCV	Положительный

3.3. Протромбиновый индекс

82%

3.4. Определение церулоплазмينا сыворотки крови

Церулоплазмин сыворотки крови - 0,55 г/л (норма 0,15 до 0,60 г/л.)

3.5. Бактериологический посев крови на стерильность

Роста нет

3.6. ДНК-диагностика уридинфосфатглюкуронилтрансферазы

Выявлен генотип : UGT1A1 (ТА)6/(ТА)6 (норма)

Вопрос №2 Выберите необходимые для постановки диагноза инструментальные методы обследования:

1. УЗИ органов брюшной полости
2. сцинтиграфия печени
3. эзофагодуоденоскопия
4. эластография печени

5. Результаты инструментальных методов обследования

5.1. Ультразвуковое исследование органов брюшной полости

Печень: толщина правой доли до 121 мм, левой доли до 62 мм, контур ровный, структура паренхимы диффузна изменена. Очаговые изменения не выявлены. Внутривенные желчные протоки не расширены. Холедох не расширен до 5 мм.

Желчный пузырь: размеры – 54*15 мм, полусокращен, содержимое анэхогенное. Селезенка 1. размеры 80*57 мм, контур ровный, структура паренхимы однородная, эхогенность средней степени. Очаговые изменения не выявлены.

Заключение: Увеличение и умеренные диффузные изменения в паренхиме печени.

5.2. Сцинтиграфия печени

Заключение: Определяется увеличение и нечеткость границ печени, диффузно-равномерное распределения РФП во всех отделах печени. Умеренное повышение включения РФП в селезенке.

5.3. Эзофагодуоденоскопия

Заключение: Патологических изменений желудка и 12ПК не выявлено.

5.4. Эластография печени

Заключение: F0 — показатели плотности тканей печени меньше 6,2 кПа

Вопрос №3 Какой основной диагноз?:

1. Острый вирусный гепатит С, безжелтушная форма, средней степени тяжести
2. Острый вирусный гепатит А, желтушная форма, средней степени тяжести
3. Синдром Жильбера

№17

1. УСЛОВИЕ СИТУАЦИОННОЙ ЗАДАЧИ

1.1. Ситуация

Больной М. 25 лет обратился в поликлинику по месту жительства.

1.2. Жалобы

На лихорадку до 38,5°C, отсутствие аппетита, тошноту, рвоту до 2-3 раз в день, поверхностный сон, головную боль, боли в суставах, боли в правом подреберье, темную мочу, желтушность склер.

1.3. Анамнез заболевания

- Заболел остро 4 дня назад, когда температура тела повысилась до 38,5-39°C, снизился аппетит, появились тошнота, боли в крупных суставах, тяжесть в правом подреберье. Лечился дома самостоятельно, принимал жаропонижающие. К врачу не обращался.
- В последующие дни пропал аппетит, появились рвота до 2-3 раз в день, боли давящего характера в правом подреберье, поверхностный сон.
- На 3-й день болезни отметил потемнение мочи и желтушность склер, геморрагические элементы сыпи на коже.
- В связи с отсутствием эффекта от лечения в домашних условиях и ухудшением общего состояния обратился к врачу.

1.4. Анамнез жизни

- Работает курьером в интернет-магазине.
- Проживает в отдельной квартире один.
- Аллергоанамнез: не отягощен.
- Перенесенные инфекционные и неинфекционные заболевания: детские инфекции, простудные заболевания, аппендэктомия, со слов больного около 2-х лет назад перенес гепатиты В и Д, лечился в стационаре, на учете у врача инфекциониста не состоит.
- Вредные привычки: курит, злоупотребляет алкоголем (преимущественно пиво, водку), периодически принимает в/венно наркотики.
- Парентеральный анамнез: в/венно наркотики в течение 7 лет, беспорядочные половые связи.

1.5. Объективный статус

- Температура тела 38,3°C.
- Кожа и склеры желтушны, единичные геморрагии на туловище и верхних конечностях.
- Язык сухой, обложен бурым налетом.
- Живот умеренно вздут, болезненный при пальпации в эпигастрии и правом подреберье.
- Печень на 1,5 см выступает из-под края реберной дуги, болезненная при пальпации, плотноватой консистенции, край заострен. Пальпируется полюс селезенки.
- Моча темная, стул задержан 2 дня.
- АД – 130/80 мм.рт.ст, ЧСС – 92 уд. в мин.

Вопрос №1 Выберите необходимые для постановки диагноза лабораторные методы обследования:

1. биохимический анализ крови
2. ИФА для определения маркеров вирусных гепатитов
3. определение протромбинового индекса
4. бактериологический посев кала
5. определение сывороточного железа

Е: определение альфа-фетопротеина

3. Результаты лабораторных методов обследования

3.1. Биохимический анализ крови

Наименование	Нормы	Результат
Общий белок	64 - 83 г/л	68
Альбумин	32 - 50 г/л	30
Аланинаминотрансфераза (АлАТ)	до 40 Ед/л	3545
Аспартатаминотрансфераза (АсАТ)	до 40 Ед/л	3992
Щелочная фосфатаза	до 150 Ед/л	146
Гамма-глутамилтрансфераза (ГГТ)	9-50 Ед/л	67
Билирубин общий	3,0 – 17,1 мкмоль/л	190

Наименование	Нормы	Результат
Билирубин прямой	0,0 – 3,4 мкмоль/л	100
Глюкоза	3,88 – 5,83 ммоль/л	4,7
Мочевина	2,5 – 8,5 ммоль/л	5,6
Креатинин	53 - 115 мкмоль/л	108
Амилаза	28-100 Ед/л	120

3.2. Иммуноферментный анализ крови

Показатели	Результат
HBs-Ag	Положительный
AntiHBcor IgM	Отрицательный
Anti-HAV Ig M	Отрицательный
Anti-HCV	Отрицательный
antiHBcorIgG	Положительный
antiHDVIgM	Положительный

3.3. Протромбиновый индекс

49%

3.4. Бактериологический посев кала

Патогенных энтеробактерий не выделено

3.5. Определение сывороточного железа

Сывороточное железо- 17,8 мкмоль/л (норма 11,64 — 30,43 мкмоль/л)

3.6. Определение альфа-фетопротеина

Альфа-фетопротеин– 0, 7 Ме/мл (норма 0,5–5,5 Ме/мл)

Вопрос №2 Для постановки диагноза необходимым инструментальным методом обследования является :

1. УЗИ органов брюшной полости
2. эластография печени
3. холесцинтиграфия (HIDA-сцинтиграфия)
4. ультрасонография

5. Результаты инструментальных методов обследования

5.1. Ультразвуковое исследование органов брюшной полости

Печень: толщина правой доли до 139 мм, левой доли до 76 мм, неравномерное повышение эхоплотности паренхимы, структура паренхимы диффузна изменена, эхогенность неоднородна . Очаговые изменения не выявлены.

Умеренные признаки портальной гипертензии Внутрпеченочные желчные протоки не расширены. Холедох не расширен до 5 мм.

Желчный пузырь: размеры – 54*16 мм, полусокращен, содержимое анэхогенное. Селезенка1. размеры 132*60 мм, контур ровный, структура паренхимы однородная, эхогенность средней степени. Очаговые изменения не выявлены.

Расширение печеночной и селезеночной артерии с усилением кровотока

Заключение: Умеренное увеличение печени. Атрофические изменения правой доли и медиального сегмента левой доли. Увеличение селезенки. Показано проведение эластографии печени.

5.2. Эластография печени

Заключение: F0 — показатели плотности тканей печени меньше 6,2 кПа

5.3. Холесцинтиграфия (HIDA-сцинтиграфия)

Данных за обструкцию пузырного или общего желчного протока, утечку желчи нет

5.4. Ультрасонография

Данных за острый холецистит нет. Конкременты в желчном пузыре не обнаружены

Вопрос №3 Какой основной диагноз?:

1. Хронический вирусный гепатит В с дельта-агентом, тяжелое течение
2. Острый вирусный гепатит С, желтушная форма, средней степени тяжести
3. Острый вирусный гепатит В, желтушная форма, тяжелое течение
4. Острый вирусный гепатит В с дельта-агентом (коинфекция), желтушная форма, тяжелое течение

7. Диагноз

Диагноз:

Вопрос №4 К проявлениям печеночной недостаточности при хроническом вирусном гепатите дельта относят развитие :

1. отечно-асцитического синдрома
2. холестатического синдрома
3. гепатоспленомегалии
4. бульбарной симптоматики

Вопрос №5 Основной причиной летального исхода при острой дельта- (супер) инфекции хронического гепатита В является :

1. печеночная недостаточность
2. сепсис
3. токсический мегаколон
4. гнойный менингоэнцефалит

Вопрос №6 Наиболее вероятным исходом хронического вирусного гепатита В с дельта-агентом (ХВГД) является :

1. быстрое развитие цирроза
2. хронический, активно прогрессирующий вирусный гепатит с формированием цирроза
3. выздоровление
4. гепатоцеллюлярная карцинома

Вопрос №7 Для этиотропного лечения хронического вирусного гепатита дельта ХВГД показано назначение :

1. булевиртида
2. тенофовира
3. энтекавира
4. фавипиравира

Вопрос №8 Длительность приема булевиртида при монотерапии должна составлять не менее _____ недель :

1. 48
2. 8
3. 12
4. 36

Вопрос №9 Комбинированная терапия хронического вирусного гепатита дельта (ХВГД) включает сочетание булевиртида с :

1. пэгинтерфероном альфа-2а
2. тилороном
3. тенофовиром алафенамида
4. интерфероном бета-1b

Вопрос №10 Для контроля эффективности лечения пациентов с хроническим вирусным гепатитом дельта (ХВГД) показано количественное определение :

1. РНК HDV
2. Anti HDV IgM
3. Anti HDV IgG
4. ДНК HBV

Вопрос №11 В целях профилактики инфицирования вирусом гепатита Д назначают :

1. вакцинацию против гепатита В
2. рибавирин
3. иммуноглобулин против гепатита В
4. интерферон альфа-2а

Вопрос №12 Пациентам с ХВГД после завершения этиотропного (противовирусного) лечения показано динамическое наблюдение с частотой обследования 1 раз в :

1. год
2. месяц
3. 3 месяца
4. 6 месяцев

Эталон ответов:

1	2	3	4	5	6	7	8	9	10	11	12
---	---	---	---	---	---	---	---	---	----	----	----

1,2,3	1	1	1	1	1	1	1	1	1	1	1
-------	---	---	---	---	---	---	---	---	---	---	---

№18

1. УСЛОВИЕ СИТУАЦИОННОЙ ЗАДАЧИ

1.1. Ситуация

Больной П. 37 лет обратился в поликлинику по месту жительства.

1.2. Жалобы

на слабость, недомогание, снижение аппетита, тошноту, усиливающуюся на запахи приготовленной пищи и никотина, однократную рвоту, ощущение «тяжести» в эпигастрии и правом подреберье, потемнение мочи.

1.3. Анамнез заболевания

- Заболел подостро, появились слабость, анорексия, тошнота, неприятные ощущения в эпигастральной области, однократно жидкий стул;
- Отмечался кратковременный подъем температуры тела до фебрильных значений;
- Лечился самостоятельно по поводу острой кишечной инфекции (накануне заболевания вернулся из экспедиции), без успеха;
- В последующие дни narосли слабость, недомогание, усилилась анорексия, тошнота, особенно на кулинарные запахи, запах никотина, была однократная рвота;
- На 6-7 день болезни отметил потемнение мочи в течение суток.
- Отсутствие положительной динамики в самочувствии пациента послужило основанием обращения за медицинской помощью.

1.4. Анамнез жизни

- Работает руководителем небольшой коммерческой компании по продаже косметических средств.
- Проживает в отдельной квартире с семьей (жена и один ребенок).
- Аллергоанамнез: не отягощен.
- Перенесенные инфекционные и неинфекционные заболевания: детские инфекции, простудные заболевания, два года назад перенес острый вирусный гепатит А.
- Вредные привычки: отрицает.
- Парентеральный анамнез не отягощен.
- За два месяца до настоящего заболевания выехал в Китай (провинции Гуйчжоу и Сычуань), где находился в командировке по вопросам своего бизнеса. Проживал в гостиницах, преимущественно питался самостоятельно, имел множественные контакты. Вернулся домой за 2-3 дня до начала заболевания.
- Год назад прошел курс вакцинации против вирусного гепатита В.

1.5. Объективный статус

- Температура тела 37,1°C.
- Кожа и склеры субъиктеричные, сыпи нет.
- Язык сухой, обложен белым налетом.
- Живот мягкий, чувствителен при пальпации в правом подреберье.
- Печень выступает из-под края реберной дуги на 1,5 см, мягко-эластичной консистенции, чувствительна при пальпации. Селезенка отчетливо не пальпируется.
- Мочится достаточно, моча темная, симптом поколачивания отрицательный с обеих сторон. Стул частично ахоличен, оформленный
- АД – 110/60 мм.рт.ст, ЧСС – 62 уд. в мин.

Вопрос №1 Для постановки диагноза и оценки степени тяжести заболевания, необходимыми методами обследования являются :

1. биохимический анализ крови
 2. ИФА для определения маркеров вирусных гепатитов
 3. определение протромбинового индекса
 4. серологическое исследование на лептоспироз
 5. серологическое исследование на геморрагическую лихорадку с почечным синдромом
- Е: исследование крови на малярию (тонкий мазок и толстая капля)

3. Результаты лабораторных методов обследования

3.1. Биохимический анализ крови

Наименование	Нормы	Результат
Общий белок	64 - 83 г/л	78

Наименование	Нормы	Результат
Альбумин	32 - 50 г/л	41
Аланинаминотрансфераза (АлАТ)	до 40 Ед/л	1328
Аспартатаминотрансфераза (АсАТ)	до 40 Ед/л	995
Щелочная фосфатаза	до 150 Ед/л	219
Гамма-глутамилтрансфераза (ГГТ)	9-50 Ед/л	154
Билирубин общий	3,0 – 17,1 мкмоль/л	115,7
Билирубин прямой	0,0 – 3,4 мкмоль/л	97,4
Глюкоза	3,88 – 5,83 ммоль/л	4,9
Мочевина	2,5 – 8,5 ммоль/л	4,6
Креатинин	53 - 115 мкмоль/л	92
Амилаза	28-100 Ед/л	76

3.2. Иммуноферментный анализ крови

Показатели	Результат
Anti-HBs	Положительно
HBs-Ag	Отрицательно
AntiHBcor IgM	Отрицательно
Anti-HCV	Отрицательно
Anti-HAV Ig M	Отрицательно
Anti-HAV Ig G	Положительно
Anti-HEV IgM	Положительно

3.3. Протромбиновый индекс

78%

3.4. Серологическое исследование на лептоспироз

Отрицательно

3.5. Серологическое исследование на геморрагическую лихорадку с почечным синдромом

Отрицательно

3.6. Исследование крови на малярию (тонкий мазок и толстая капля)

Плазмодии не обнаружены

Вопрос №2 Выберите необходимые для постановки диагноза инструментальные методы обследования:

1. комплексное УЗИ органов брюшной полости
2. эластография печени
3. ЭГДС (эзофагодуоденоскопия)
4. компьютерная томография органов брюшной полости

5. Результаты инструментальных методов обследования

5.1. Ультразвуковое исследование органов брюшной полости

Печень: толщина правой доли до 134 мм, левой доли до 78 мм, контур ровный, структура паренхимы диффузна изменена, эхогенность повышена. Очаговых зон пониженной эхогенности не выявлены. Внутривенные желчные протоки не расширены. Холедох не расширен (5 мм). Желчный пузырь: размеры – 53*14 мм, полусокращен, содержимое анэхогенное. Селезенка: размеры 132*58 мм, контур ровный, структура паренхимы однородная, эхогенность средней степени. Очаговые изменения не выявлены.

Заключение: Увеличение и умеренные диффузные изменения в паренхиме печени. Увеличение селезенки.

5.2. Эластография печени

Заключение: F0 — показатели плотности тканей печени меньше 6,2 кПа

5.3. ЭГДС (Эзофагодуоденоскопия)

Заключение: Патологических изменений желудка и 12ПК не выявлено.

5.4. Компьютерная томография органов брюшной полости

Увеличение печени и селезенки, по остальным органам без изменений.

Вопрос №3 Какой основной диагноз?:

1. Вирусный гепатит Е, желтушная форма, средней степени тяжести
2. Вирусный гепатит А, желтушная форма, средней степени тяжести
3. Острый вирусный гепатит В, желтушная форма, средней степени тяжести
4. Лептоспироз, желтушная форма, средней степени тяжести

7. Диагноз

Диагноз:

Вопрос №4 Критерием тяжелого течения острых вирусных гепатитов является наличие:

1. геморрагического синдрома
2. гепатомегалии
3. анорексии
4. пальмарной эритемы

Вопрос №5 Наиболее значимым лабораторным критерием тяжелого течения острого вирусного гепатита Е является:

1. снижение уровня содержания протромбина в крови
2. высокий уровень содержания прямой фракции билирубина в сыворотке крови
3. снижение уровня кортизола в сыворотке крови
4. гиперферментемия (аминотрансминаземия)

Вопрос №6 Возможным осложнением вирусного гепатита Е является:

1. острая печеночная энцефалопатия
2. реакция Яриша-Герксгеймера
3. синдром Уотерхауса-Фридериксена
4. сепсис

Вопрос №7 Базисной терапией вирусного гепатита Е является:

1. дезинтоксикационная
2. противовирусная
3. антибактериальная
4. иммуномодулирующая

Вопрос №8 Инфузионно-дезинтоксикационная терапия при вирусном гепатите Е средней степени тяжести предусматривает назначение :

1. 5% раствора глюкозы
2. 10% раствора альбумина
3. свежзамороженной плазмы крови
4. полиионного раствора «Трисоль»

Вопрос №9 Базисная терапия вирусного гепатита Е предусматривает назначение:

1. лактулозы
2. рибавирина
3. этамзилата (гемостатическая терапия)
4. трентала (ангиопротективная терапия)

Вопрос №10 При лечении холестатического варианта вирусного гепатита Е используют:

1. урсодезоксихолевую кислоту
2. трентал (ангиопротективная терапия)
3. глюкокортикостероидные препараты
4. этамзилат (гемостатическая терапия)

Вопрос №11 Все контактные лица по вирусному гепатиту Е подвергаются первичному медицинскому осмотру с последующим медицинским наблюдением в течение _____ со дня разобщения с источником инфекции:

1. 40 дней
2. 1-й недели
3. 2-х недель
4. 60 дней

Вопрос №12 В целях профилактики инфицирования вирусным гепатитом Е рекомендуют:

1. соблюдение санитарно-гигиенических мероприятий
2. вакцинацию
3. курсовой прием противовирусных препаратов
4. прием эссенциальных фосфолипидов

Эталон ответов:

1	2	3	4	5	6	7	8	9	10	11	12
---	---	---	---	---	---	---	---	---	----	----	----

1,2,3	1	1	1	1	1	1	1	1	1	1	1
-------	---	---	---	---	---	---	---	---	---	---	---

№19

1. УСЛОВИЕ СИТУАЦИОННОЙ ЗАДАЧИ

1.1. Ситуация

Больной 52 лет, инвалид II группы, обратился в поликлинику для обследования перед очередным освидетельствованием МСЭК.

1.2. Жалобы

- тупые боли после еды в эпигастрии и левом подреберье с иррадиацией в спину,
- метеоризм и выраженное кишечное газообразование,
- обильный кашицеобразный стул с жирным блеском 4-5 раза в день,
- общая слабость.

1.3. Анамнез заболевания

Много лет злоупотреблял алкоголем. Три года назад в связи с деструктивным панкреатитом проведена некрэксекстрэктомия поджелудочной железы, дренирование сальниковой сумки, была установлена II группа инвалидности.

1.4. Анамнез жизни

- Рос и развивался нормально.
- Перенесенные заболевания и операции: простудные, аппендэктомия в детстве.
- Наследственность: у отца была язвенная болезнь двенадцатиперстной кишки.
- Аллергии на медикаменты нет.
- Вредные привычки: курит по 1 пачке сигарет в день, последние 3 года алкоголь не употребляет, наркотики не употреблял никогда.

1.5. Объективный статус

Состояние удовлетворительное. Рост – 178 см, масса тела – 55 кг, индекс массы тела – 17,4 кг/м². Кожа и слизистые обычной окраски и влажности. Со стороны сердца и легких без отклонений от нормы. Язык влажный с выраженным серым налетом по спинке. Живот мягкий, несколько вздут, болезненный при пальпации в эпигастрии, обоих подреберьях. В эпигастрии пальпируется малоболезненное плотное несмещаемое образование 8×5 см. Отчетливая пульсация аорты в левом подреберье. Печень на 3 см выступает из-под края реберной дуги (опущена).

Вопрос №1 Выберите необходимые для постановки диагноза и экспертизы трудоспособности лабораторные методы обследования:

1. биохимический анализ крови
2. копрологическое исследование
3. глюкоза крови, гликированный гемоглобин
4. определение антигенов H. pylori в кале
5. Определение суточной протеинурии

E: Определение скрытой крови в кале

3. Результаты лабораторных методов обследования

3.1. Биохимический анализ крови

Показатель крови	Обнаруженное значение	Норматив
Общий белок, г/л	52	64 – 82
Мочевина, ммоль/л	7,2	2,5 - 6,4
Креатинин, мкмоль/л	128	53 – 115
Холестерин общий, ммоль/л	4,4	1,4 - 5,7
Билирубин общий, мкмоль/л	16,8	3,0 - 17,0
Билирубин прямой, мкмоль/л	2,2	0,0 - 3,0
АЛТ, Ед/л	42,0	15,0 - 61,0
АСТ, Ед/л	36,0	15,0 - 37,0
Щелочная фосфатаза, Ед/л	108,0	50,0 - 136,0
Альфа-амилаза, Ед/л	110,0	25,0 - 115,0

3.2. Копрологическое исследование

Показатель	Обнаруженное значение	Норматив
Консистенция	Рыхлая	Плотная

Показатель	Обнаруженное значение	Норматив
Форма	Неоформленный	Оформленный
Цвет	Коричневый	Коричневый
Запах	Каловый	Нерезкий каловый
Слизь	В небольшом количестве	Отсутствует
Остатки непереваренной пищи	Незначительное количество	Отсутствуют
Реакция на скрытую кровь	Отрицательная	Отрицательная
Реакция на стеркобилин	Положительная	Положительная
Реакция на билирубин	Отрицательная	Отрицательная
Мышечные волокна	До 10 в препарате	Единичные в препарате
Соединительная ткань	Единичные волокна	Отсутствует
Жир нейтральный	+++	Отсутствует
Жирные кислоты	+++	Отсутствуют
Растительная клетчатка переваренная	+++	Единичные в препарате
Зерна крахмала	До 8-10 в препарате	Отсутствуют
Йодофильная флора	Единичные в препарате	Значительное количество
Лейкоциты	3-5 в препарате	Отсутствуют
Эритроциты	Единичные в препарате	Отсутствуют
Яйца гельминтов	Отсутствуют	Отсутствуют
Дрожжевые грибы	++	Отсутствуют

3.3. Сахар крови, гликированный гемоглобин

Показатель крови Обнаруженное значение Норматив

Глюкоза	7,8	3,89 – 5,83
HbA1c	7,2%	<5,7%

3.4. Определение антигенов H. pylori в кале

Антигены H. pylori в кале не обнаружены

3.5. Определение суточной протеинурии

Суточная протеинурия – 50 мг.

3.6. Определение скрытой крови в кале

Скрытая кровь в кале не обнаружена

Вопрос №2 Выберите скрининговые инструментальные методы для диагностики хронического панкреатита¹.

1. ультразвуковое сканирование органов брюшной полости
2. обзорная рентгенография брюшной полости
3. компьютерная томография органов брюшной полости
4. эзофагогастродуоденоскопия
5. манометрия сфинктера Одди

5. Результаты инструментальных методов обследования

5.1. Ультразвуковое сканирование органов брюшной полости

Печень в размерах не увеличена, контуры ее ровные, четкие, эхогенность паренхимы в пределах нормы, эхоструктура однородная, очаги не визуализируются, сосудистый рисунок в норме, внутривеночные желчные протоки не расширены.

Воротная вена – 12 мм (N), нижняя полая вена – 16 мм (N), селезеночная вена – 7 мм (N), брюшная аорта – 15 мм (N).

Желчный пузырь обычных размеров, контур ровный, четкий, стенка не утолщена, конкременты не визуализируются, холедох не расширен.

Поджелудочная железа частично экранирована воздухом, просматривается фрагментарно, представляется увеличенной в размерах. На визуализируемых участках контуры ее неровные с размытыми очертаниями. Структура паренхимы диффузно-неоднородная, имеются множественные участки повышенной эхогенности, чередующиеся с зонами средней и пониженной плотности без четкого отграничения друг от друга. Просвет панкреатического протока

неравномерен с несимметричным расширением до 5 мм в области головки железы и грубой деформацией внутреннего контура.

Селезенка не увеличена в размерах, экзогенность в пределах нормы, эхоструктура однородная.

Заключение: признаки фиброзно-склеротического панкреатита.

5.2. Обзорная рентгенограмма органов брюшной полости.

Заключение: Множественные кальцинаты в проекции поджелудочной железы.

5.3. Компьютерная томография органов брюшной полости

Многосрезовая спиральная компьютерная томография органов брюшной полости (МСКТ)

Проведено четырехфазное МСКТ исследование: нативное и с внутривенным болюсным контрастированием: в артериальную, венозную и отсроченную (7') фазы в высокоразрешающем режиме с последующим построением 3D MIP и MPR реформаций.

В базальных отделах плевральных полостей свободный выпот не определяется. Видимые костные структуры без деструктивных и травматических изменений. Мягкие ткани брюшной стенки без особенностей.

Печень расположена обычно, в размерах не увеличена, контуры ее четкие ровные. Паренхима однородная, обычной плотности. Сосудистый рисунок не деформирован. Внутривенные желчные протоки не расширены. Портальная вена не расширена.

Желчный пузырь обычной формы, с перегибом в области шейки, стенки его не утолщены, не уплотнены. Содержимое желчного пузыря гомогенное, жидкостной плотности. Холедох не расширен.

Селезенка в размерах не увеличена, внутренняя структура ее без особенностей. Селезеночная вена не расширена.

Деформация и увеличение размеров поджелудочной железы, контуры ее нечеткие, структура органа неоднородна, плотность диффузно увеличена с отдельными мелкими кальцинатами паренхимы, участками локального внутрипротокового калькулеза без признаков кистозной трансформации.

Надпочечники не изменены, контрастируются гомогенно. Параадреналовая клетчатка не изменена. Почки расположены обычно, размеры и форма не изменены. Паранефральная клетчатка не изменена. Видимые отделы мочеточников не расширены, заполнены контрастным веществом в отсроченной фазе сканирования.

Конкрементов в мочевых путях не выявлено.

Лимфатические узлы на визуализируемом участке брюшной полости, забрюшинного пространства не увеличены.

Свободная жидкость в брюшной полости не определяется.

Мочевой пузырь адекватно заполнен, имеет четкие контуры и нормальную толщину стенок. Устья мочеточников без особенностей.

Предстательная железа занимает центральное положение, округлой конфигурации, размерами: в передне-заднем направлении 34 мм, в поперечном направлении 44 мм, с наличием в структуре единичных кальцинатных включений.

Брюшной отдел аорты, другие крупные сосуды брюшной полости без патологических изменений.

Заключение: признаки хронического фиброзного панкреатита.

5.4. Эзофагогастроуденоскопия

Аппарат свободно введен в пищевод. Просвет пищевода не изменен, содержимого нет. Стенки пищевода эластичны. Перистальтика сохранена во всех отделах. Слизистая оболочка его гиперемирована в дистальном отделе. Кардия смыкается неплотно.

В просвете желудка значительное количество слизи. Перистальтика равномерная. Кардиальный отдел желудка. слизистая оболочка розовая.

Складки по большой кривизне желудка и в теле желудка утолщены, частично покрыты желчью.

Угол желудка дифференцируется, в антральном отделе слизистая с очагами атрофии, единичными приподнятыми эрозиями. Привратник сомкнут, проходим аппаратом.

Луковица двенадцатиперстной кишки округлая, в просвете ее желчь. Слизистая оболочка в луковице и постбульбарной части неравномерно гиперемирована, симптом «манной крупы».

Большой дуоденальный сосок несколько отечен, гиперемирован.

Заключение: Недостаточность кардии. Дистальный эзофагит, катаральный. Смешанный гастрит,

дуоденит. Дуоденогастральный рефлюкс. Косвенные признаки патологии панкреатобилиарной зоны. Папиллит.

5.5. Манометрия сфинктера Одди

Базальное давление сфинктера Одди 55 мм рт.ст. (норматив 10-20 мм рт.ст.), частота фазовых сокращений 10 в минуту (норматив 3-6 в минуту), амплитуда фазовых волн 250 мм рт.ст. (норматив 100-140 мм рт.ст.), доля ретроградных сокращений 60% (норматив 5-20%). Заключение: дисфункция сфинктера Одди.

Вопрос №3 Какой диагноз основного заболевания?:

1. Хронический алкогольный фиброзно-склеротический панкреатит, персистирующая болевая форма с экзо- и эндокринной панкреатической недостаточностью
2. Хронический алкогольный интерстициально-отечный панкреатит, болевая форма, часто рецидивирующее течение с экзо- и эндокринной панкреатической недостаточностью
3. Хронический алкогольный паренхиматозный панкреатит, редко рецидивирующее течение с экзо- и эндокринной панкреатической недостаточностью
4. Хронический идиопатический паренхиматозный панкреатит, персистирующая болевая форма, часто рецидивирующее течение с экзокринной панкреатической недостаточностью

7. Диагноз

Диагноз:

Вопрос №4 Осложнением основного заболевания, в наибольшей степени определяющим стойкую утрату трудоспособности пациента, является:

1. синдром панкреатогенной мальабсорбции
2. рецидивирующий абдоминальный болевой синдром
3. панкреатогенный сахарный диабет
4. синдром трофологической недостаточности

Вопрос №5 Инструментальным исследованием, уточняющим состояние панкреатобилиарной зоны, с которого следует начать обследование, является :

1. ультразвуковое сканирование органов брюшной полости
2. эзофагогастродуоденоскопия
3. компьютерная томография органов брюшной полости
4. магнитно-резонансная томография брюшной полости

Вопрос №6 Наиболее точно экзокринную недостаточность поджелудочной железы подтверждает :

1. определение панкреатической эластазы в кале
2. копрологическое исследование
3. определение суточной потери жира с калом
4. тест Лунда

Вопрос №7 Минимальной дозой, обеспечивающей нормальное переваривание пищи у больных хроническим панкреатитом, считается _____ тыс.ед. липазы на прием пищи:

1. 25-50
2. 10
3. 20
4. 60-80

Вопрос №8 Для заместительной полиферментной терапии больному следует предпочесть препараты:

1. в форме минимикросфер
2. в форме таблеток
3. в кишечнорастворимых оболочках
4. в форме водорастворимого геля

Вопрос №9 Для лабораторного скрининга трофологического статуса больного хроническим панкреатитом используют показатели:

1. общего белка и альбумина крови, уровня гемоглобина, абсолютного числа лимфоцитов в гемограмме
2. альбумино-глобулиновый коэффициент, уровень кальция в крови, протеинурия
3. креатинина, мочевины, трансферрина сыворотки, абсолютного числа моноцитов в гемограмме
4. железа, кальция, калия, витамина В₁₂, фолиевой кислоты сыворотки

Вопрос №10 Для уменьшения протокового давления в поджелудочной железе больному целесообразно назначить комбинацию :

1. мебеверина и рабепразола

2. мебеверина и циметидина
3. мебеверина и трамадола
4. рабепразола и парацетамола

Вопрос №11 Диетическая терапия больного с хроническим панкреатитом предполагает:

1. достаточное содержание жиров при условии адекватной заместительной ферментной терапии
2. низкое содержание белков, углеводов и жиров, назначение жирорастворимых витаминов
3. достаточное содержание белков и углеводов, низкое содержание жиров
4. низкое содержание белков и жиров, достаточное содержание углеводов

Вопрос №12 Панкреатогенный сахарный диабет характеризуется:

1. абсолютной недостаточностью инсулина и глюкагона
2. относительной недостаточностью инсулина и глюкагона
3. инсулинопотребным течением с риском гипогликемии
4. инсулиннезависимым течением с риском гипергликемии

Эталон ответов:

1	2	3	4	5	6	7	8	9	10	11	12
1,2,3	1,2	1	1	1	1	1	1	1	1	1	1

№20

1. УСЛОВИЕ СИТУАЦИОННОЙ ЗАДАЧИ

1.1. Ситуация

Больная 46 лет обратилась в поликлинику

1.2. Жалобы

- тупые боли после еды в верхних отделах живота с иррадиацией в спину
- тошноту по утрам и после еды
- горечь во рту
- снижение аппетита
- метеоризм и кишечное газообразование
- обильный кашицеобразный стул с жирным блеском 2-3 раза в день.

1.3. Анамнез заболевания

Пять лет назад при ультразвуковом исследовании органов брюшной полости были обнаружены множественные конкременты в желчном пузыре диаметром от 5 до 18 мм. На рекомендованную холецистэктомию не согласилась. В течение последнего года появились и нарастают указанные жалобы. Из-за ограничений в питании и диареи снизила массу тела на 6 кг.

1.4. Анамнез жизни

- Росла и развивалась нормально.
- Перенесенные заболевания и операции: редкие простудные, миома матки, соответствующая 5 неделям беременности, в течение 3 лет.
- Наследственность: у матери желчнокаменная болезнь.
- Родов 2. Менструальный цикл не изменен.
- Вредные привычки: не курит, алкоголь и наркотики не употребляет.

1.5. Объективный статус

Состояние удовлетворительное. Индекс массы тела 24. Кожа и слизистые обычной окраски и влажности. Со стороны сердца и легких без отклонений от нормы. Язык влажный с выраженным белым налетом по спинке. Живот мягкий, несколько вздут, болезненный при пальпации в эпигастрии, обоих подреберьях. Множество мелких гемангиом на коже верхних отделов живота. Печень перкуторно – по краю реберной дуги.

Вопрос №1 Выберите необходимые для постановки диагноза лабораторные методы обследования:

1. клинический анализ крови
2. биохимический анализ крови
3. копрологическое исследование
4. определение антигенов H. pylori в кале
5. исследование кала на кишечную группу инфекций
- Е: определение скрытой крови в кале

3. Результаты лабораторных методов обследования

3.1. Клинический анализ крови

Показатели крови

Обнаруженные значения

Пределы нормальных колебаний у женщин

Показатели крови	Обнаруженные значения	Пределы нормальных колебаний у женщин
Эритроциты, $10^{12}/л$	4,1	3,7-4,7
Гемоглобин, г/л	132	115-145
Цветовой показатель	0,82	0,82-1,05
СОЭ, мм/ч	24	2,0-15,0
Тромбоциты, $10^9/л$	280	180-320
Лейкоциты, $10^9/л$	8,2	4,0-8,8
Нейтрофилы палочкоядерные, %	2	1-6
Нейтрофилы сегментоядерные, %	68	45,0-70,0
Эозинофилы, %	-	0-5
Базофилы, %	-	0-1
Лимфоциты, %	23	18,0-40,0
Моноциты, %	7	2-9

3.2. Биохимический анализ крови

Показатель крови	Обнаруженное значение	Норматив
Общий белок, г/л	62	64 – 82
Мочевина, ммоль/л	5,1	2,5 - 6,4
Креатинин, мкмоль/л	88	53 – 115
Холестерин общий, ммоль/л	6,4	1,4 - 5,7
Билирубин общий, мкмоль/л	19,2	3,0 - 17,0
Билирубин прямой, мкмоль/л	2,2	0,0 - 3,0
АЛТ, Ед/л	42,0	15,0 - 61,0
АСТ, Ед/л	36,0	15,0 - 37,0
Щелочная фосфатаза, Ед/л	108,0	50,0 - 136,0
Альфа-Амилаза, Ед/л	110,0	25,0 - 115,0
Глюкоза, ммоль/л	5,0	3,89 – 5,83

3.3. Копрологическое исследование

Показатель	Обнаруженное значение	Норматив
Консистенция	Рыхлая	Плотная
Форма	Неоформл	Оформленный
Цвет	Коричневый	Коричневый
Запах	Каловый	Нерезкий каловый
Слизь	Отсутствует	Отсутствует
Остатки непереваренной пищи	Незначительное количество	Отсутствуют
Реакция на скрытую кровь	Отрицательная	Отрицательная
Реакция на стеркобилин	Положительная	Положительная
Реакция на билирубин	Отрицательная	Отрицательная
Мышечные волокна	5-6 в препарате	Единичные в препарате
Соединительная ткань	Единичные волокна	Отсутствует
Жир нейтральный	+++	Отсутствует
Жирные кислоты	++	Отсутствуют
Растительная клетчатка переваренная	+++	Единичные в препарате
Зерна крахмала	6-8 в препарате	Отсутствуют
Йодофильная флора	Умеренное количество	Единичные в препарате

Показатель	Обнаруженное значение	Норматив
Лейкоциты	1-2 в препарате	Отсутствуют
Эритроциты	Отсутствуют	Отсутствуют
Яйца гельминтов	Отсутствуют	Отсутствуют
Дрожжевые грибы	+	Отсутствуют

3.4. Определение антигенов *H. pylori* в кале

Антигены *H. pylori* в кале не обнаружены

3.5. Исследование кала на кишечную группу инфекций

Роста патогенной микрофлоры кишечной группы в кале не обнаружено

3.6. Определение скрытой крови в кале

Скрытая кровь в кале не обнаружена

Вопрос №2 Выберите необходимые для постановки диагноза инструментальные методы обследования:

1. ультразвуковое сканирование органов брюшной полости
2. магнитно-резонансная томография брюшной полости
3. обзорная рентгенография брюшной полости
4. эзофагогастродуоденоскопия
5. манометрия сфинктера Одди

5. Результаты инструментальных методов обследования

5.1. Ультразвуковое сканирование органов брюшной полости

Печень в размерах не увеличена, контуры ее ровные, четкие, эхогенность паренхимы в пределах нормы, эхоструктура однородная, очаги не визуализируются, сосудистый рисунок в норме, внутривеночные желчные протоки не расширены.

Воротная вена – 12 мм (N), нижняя полая вена – 16 мм (N), селезеночная вена – 7 мм (N), брюшная аорта – 15 мм (N).

Желчный пузырь расположен типично, имеет динамический перегиб в теле, стенки неравномерно утолщены до 3 мм. Содержимое неоднородное за счет мелкодисперсной взвеси. В полости пузыря определяются конкременты, занимающие до трети его объема, диаметр наиболее крупного 15 мм. Общий желчный проток визуализируется на протяжении 2 см, диаметр его 5 мм.

Эхогенность поджелудочной железы повышена относительно ткани печени. Контур неровные с размытыми очертаниями. Паренхима железы грубозернистая, неоднородная за счет чередования зон повышенной и пониженной эхогенности. Просвет панкреатического протока прослеживается, неравномерен без отчетливого расширения.

Заключение: картина соответствует холецистолитиазу, хроническому паренхиматозному панкреатиту.

5.2. Магнитно-резонансная томография брюшной полости

Печень не увеличена. Ее размеры: 122 (вертикальный) × 167 (горизонтальный) мм. Очаговых изменений в паренхиме печени не выявлено. На МР-томограммах и МР-холангиограммах внутри- и внепеченочные желчные протоки не расширены. Диаметр общего желчного протока в пределах 3 мм. Желчный пузырь умеренно деформирован за счет перегиба в области шейки, не увеличен, в просвете мелкодисперсная взвесь, множественные конкременты диаметром от 6 до 15 мм.

Сосудистый рисунок в системах воротной и печеночных вен не изменен, воротная вена не расширена. Ее диаметр в пределах 10 мм. Интрапеченочный сегмент нижней полой вены не сужен. Со стороны поджелудочной железы отмечено неравномерное утолщение капсулы.

Паренхима органа уплотнена с зонами фиброза. Дольчатость структуры отчетливо не определяется. Вирсунгов проток проходим, неравномерно расширен, на отдельных участках до 4 мм. Парапанкреатическая клетчатка не изменена. Селезенка не увеличена. Ее размеры 126×60×40 мм. Селезеночный индекс 302 (n<420). Структура селезенки гомогенная. Селезеночная вена не расширена. Почки обычной формы и размеров. Размеры левой почки 108×54 мм, размеры правой почки 106×44 мм. Дифференцировка коркового мозгового вещества не нарушена. Очаговых изменений в паренхиме почек не выявлено. Края почек ровные. Полостные системы почек не расширены. Надпочечники обычной формы и размеров. Дополнительных тканевых и жидкостных образований в области надпочечников не выявлено. Брюшная аорта и ее ветви без видимых патологических изменений. Нижняя полая вена без видимых патологических изменений.

Гиперплазии абдоминальных лимфоузлов не выявлено. Свободной жидкости в брюшной полости

нет. Патологических изменений сигнала от костной структуры визуализированных позвонков не определяется.

Заключение: Холецистолитиаз. Хронический паренхиматозный панкреатит.

5.3. Обзорная рентгенография брюшной полости

Видимые костные структуры без деструктивных и травматических изменений. Печень расположена обычно, в размерах не увеличена, контуры ее четкие, ровные. В проекции желчного пузыря множественные тени конкрементов. Свободного газа в брюшной полости не определяется.

5.4. Эзофагогастродуоденоскопия

Аппарат свободно введен в пищевод. Просвет пищевода не изменен, содержимого нет. Стенки пищевода эластичны. Перистальтика сохранена во всех отделах. Слизистая оболочка розовая. Кардия смыкается полностью.

В просвете желудка значительное количество слизи, окрашенной желчью. Перистальтика равномерная. Слизистая кардиального отдела желудка не изменена.

Складки по большой кривизне желудка и в теле желудка утолщены, частично покрыты желчью.

Угол желудка дифференцируется, в антральном отделе слизистая с очагами атрофии, единичными геморрагиями. Привратник сомкнут, проходим аппаратом.

Луковица двенадцатиперстной кишки округлая, в просвете ее желчь. Слизистая оболочка в луковице неравномерно гиперемирована, симптом «манной крупы». Большой дуоденальный сосок не изменен.

Заключение: Очаговый атрофический гастрит, дуоденит. Дуоденогастральный рефлюкс.

Косвенные признаки патологии панкреатобилиарной зоны.

5.5. Манометрия сфинктера Одди

Базальное давление сфинктера Одди – 55 мм рт.ст. (норматив 10-20 мм рт.ст.), частота фазовых сокращений – 10 в минуту (норматив 3-6 в минуту), амплитуда фазовых волн – 250 мм рт.ст. (норматив 100-140 мм рт.ст.), доля ретроградных сокращений – 60% (норматив 5-20%).

Заключение: дисфункция сфинктера Одди.

Вопрос №3 На основании объективного осмотра, результатов лабораторно-инструментальных методов обследования, можно поставить диагноз:

1. Хронический билиарнозависимый паренхиматозный панкреатит с экзогенной панкреатической недостаточностью, персистирующее течение на фоне желчнокаменной болезни
2. Хронический билиарнозависимый интерстициально-отечный панкреатит, болевая форма, часто рецидивирующее течение на фоне желчнокаменной болезни
3. Хронический билиарнозависимый рецидивирующий фиброзно-склеротический панкреатит с экзогенной панкреатической недостаточностью на фоне желчнокаменной болезни
4. Хронический билиарнозависимый фиброзно-склеротический панкреатит, болевая форма, часто рецидивирующее течение на фоне желчнокаменной болезни

7. Диагноз

Диагноз:

Вопрос №4 Уточнение состояния панкреатобилиарной зоны у пациентки следует начать с :

1. ультразвукового сканирования органов брюшной полости
2. обзорного рентгеновского снимка брюшной полости
3. компьютерной томографии органов брюшной полости
4. магнитно-резонансной томография органов брюшной полости

Вопрос №5 Наиболее точно экзокринную недостаточность поджелудочной железы у больной подтвердит :

1. определение панкреатической эластазы в кале
2. копрологическое исследование
3. определение суточной потери жира с калом
4. тест Лунда

Вопрос №6 Помимо низкого содержания жиров диетическая терапия при функциональной панкреатической недостаточности предусматривает:

1. достаточное содержание белков и углеводов
2. снижение содержания белков и углеводов
3. низкое содержание углеводов, высокое содержание белков
4. низкое содержание белков, достаточное содержание углеводов

Вопрос №7 Оптимальная заместительная полиферментная терапия предполагает преимущественное использование препаратов3.

1. в форме минимикросфер
2. в форме минитаблеток
3. в кишечнорастворимых оболочках
4. в форме суспензии

Вопрос №8 Критерием достаточности заместительной полиферментной терапии являются:

1. исчезновение полифекалии и диспепсии
2. снижение потерь нейтрального жира с калом
3. нормализация показателей копрограммы
4. повышение содержания панкреатической эластазы в кале

Вопрос №9 Для купирования болевых ощущений у пациентки целесообразно назначение комбинации препаратов :

1. гимекромона и рабепразола
2. гимекромона и фамотидина
3. гимекромона и урсодезоксихолевой кислоты
4. рабепразола и урсодезоксихолевой кислоты

Вопрос №10 Показания к оперативному лечению пациентки определяются:

1. возможностью осложнений желчнокаменной болезни
2. прогрессированием экзокринной панкреатической недостаточности
3. формированием эндокринной панкреатической недостаточности
4. возможностью развития рака поджелудочной железы

Вопрос №11 Помимо больших размеров конкрементов, возможность эффективной литолитической терапии у пациентки ограничен

1. давностью конкрементов свыше 5 лет, наличием хронической диареи
2. принадлежностью к женскому полу, экзокринной недостаточностью поджелудочной железы
3. наличием множественных конкрементов, сохраненной менструальной функцией
4. наличием множественных конкрементов, наличием хронического панкреатита

Вопрос №12 Заместительная полиферментная терапия должна назначаться из расчета

1. 25-40 тыс. ед. липазы в основной прием пищи + 10-25 тыс. ед. в промежуточный прием
2. 10-20 тыс. ед. липазы в основной прием пищи + 10 тыс. ед. в промежуточный прием
3. 40-60 тыс. ед. липазы в основной прием пищи + 20-25 тыс. ед. в промежуточный прием
4. 10-20 тыс. ед. липазы только в основные приемы пищи

Эталон ответов:

1	2	3	4	5	6	7	8	9	10	11	12
1,2,3	1,2	1	1	1	1	1	1	1	1	1	1

№21

1. УСЛОВИЕ СИТУАЦИОННОЙ ЗАДАЧИ

1.1. Ситуация

Больной 46 лет обратился в поликлинику.

1.2. Жалобы

на

- кожный зуд,
- желтушность кожи и склер,
- увеличение живота,
- отеки нижних конечностей к вечеру.

1.3. Анамнез заболевания

Диагноз цирроза печени был установлен два года назад. Вирусная этиология доказана не была. Алкоголь в умеренных количествах употреблял в молодости. Были исключены и редкие причины цирроза – болезнь Вильсона, гемохроматоз, аутоиммунный и билиарный варианты. Получал курсами урсодезоксихолевую кислоту, адеметионин, эссенциальные фосфолипиды. Самочувствие оставалось удовлетворительным до последнего времени. Указанные жалобы начались с зуда кожи около месяца назад.

1.4. Анамнез жизни

- Рос и развивался нормально.
- По профессии – системный администратор.
- Перенесенные заболевания и операции: простудные, детские инфекции.

- Наследственность: у матери – сахарный диабет 2 типа, отец в возрасте 57 лет умер от инфаркта миокарда.
- Аллергии на медикаменты нет. Контакта с токсичными веществами не имеет.
- Вредные привычки отрицает.

1.5. Объективный статус

Состояние средней тяжести. Рост – 180 см, масса тела – 84 кг, индекс массы тела – 25,9. Кожа и слизистые иктеричны. На коже верхней части грудной клетки единичные телеангиэктазии. Ладони «печеночные». Пастозность стоп. Живот несколько вздут, перкуторно определяется свободная жидкость. Выражена венозная сеть на передне-боковых поверхностях живота. Живот мягкий, чувствительный при пальпации в эпигастрии. Печень перкуторно выступает из правого подреберья на 5 см, край плотно-эластический, селезенка при пальпации не определяется. Тоны сердца ритмичные, несколько приглушены. ЧСС – 80 в мин. АД – 130/80 мм рт.ст. Со стороны легких – без отклонений от нормы.

Вопрос №1 Выберите необходимые для постановки диагноза лабораторные методы обследования:

1. клинический анализ крови
2. биохимический анализ крови
3. коагулограмма
4. железо сыворотки
5. церулоплазмин

Е: α-фетопротеин антитела к глиадину IgA

3. Результаты лабораторных методов обследования

3.1. Клинический анализ крови

Показатели крови	Обнаруженные значения	Пределы нормальных колебаний у мужчин
Эритроциты, $10^{12}/л$	4,2	3,7-4,7
Гемоглобин, г/л	124	130-160
Цветовой показатель	0,85	0,82-1,05
Ретикулоциты, %	5,0	2,0-12,0
СОЭ, мм/ч	22	2,0-10,0
Тромбоциты, $10^9/л$	185	180-320
Лейкоциты, $10^9/л$	5,6	4,0-8,8
Нейтрофилы палочкоядерные, %	2	1-6
Нейтрофилы сегментоядерные, %	60	45,0-70,0
Эозинофилы, %	-	0-5
Базофилы, %	-	0-1
Лимфоциты, %	30	18,0-40,0
Моноциты, %	8	2-9

3.2. Биохимический анализ крови

Показатель крови	единицы измерения	Обнаруженное значение	Норматив
Общий белок	г/л	58	64 – 82
Альбумины	г/л	24,7	35 – 50
Мочевина	ммоль/л	6,8	2,5 - 6,4
Креатинин	мкмоль/л	92	53 – 115
Холестерин общий	ммоль/л	3,6	3,0 - 5,7
Билирубин общий	мкмоль/л	46,2	3,0 - 21,0
Билирубин прямой	мкмоль/л	10,2	0,0 - 3,0
АЛТ	Ед/л	124	15,0 - 61,0
АСТ	Ед/л	84	15,0 - 37,0
Щелочная фосфатаза	Ед/л	168,0	50,0 - 136,0

Показатель крови	единицы измерения	Обнаруженное значение	Норматив
ГГТ	Ед/л	86,2	<49
Сулемовая проба	мл	1,2	1,6 - 2,2
Тимоловая проба	Ед.	8,5	0 – 4
Альфа-амилаза	Ед/л	46,0	25,0 - 115,0
Глюкоза	ммоль/л	4,2	3,89-5,83

3.3. Коагулограмма

Показатель крови	Обнаруженное значение	Норматив
АЧТВ, сек.	30,5	25,4 – 36,9
Протромбиновый индекс, %	68	80 - 100
Фибриноген, г/л	1,8	2,0 - 4,0
Тромбиновое время, сек.	16,8	10,3 – 16,6

3.4. Железо сыворотки

Сывороточное железо – 12,0 мкмоль/л (11,6-30,4 мкмоль/л).

3.5. Церулопазмин

Церулопазмин – 0,40 г/л (норма 0,15-0,60 г/л).

3.6. α-фетопротеин

α-фетопротеин – 5,5 МЕ/мл (норма <10 МЕ/мл).

Вопрос №2 Выберите необходимые для постановки диагноза инструментальные методы обследования:

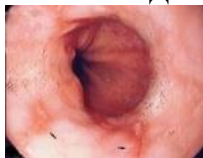1. ультразвуковое сканирование органов брюшной полости
2. эзофагогастродуоденоскопия
3. компьютерная томография брюшной полости
4. обзорная рентгенография брюшной полости
5. спленопортография

Е: фиброэластография печени (фиброскан)

5. Результаты инструментальных методов обследования

5.1. Ультразвуковое сканирование органов брюшной полости

В брюшной полости и малом тазу определяется свободная жидкость. Печень имеет неровный волнистый контур, увеличена в размерах: КВР правой доли 170 мм, левой доли – 82 мм. Паренхима выражено неоднородной структуры крупно-зернистая с чередованием участков пониженной и повышенной эхогенности. Внутривенные протоки представляются расширенными. Диаметр воротной вены 16 мм. Желчный пузырь обычных размеров, контур ровный, четкий, стенка не утолщена, конкременты не визуализируются. Холедох не расширен. Поджелудочная железа в размерах не изменена, контуры ровные, эхогенность паренхимы повышена, эхо-структура неоднородная, вирсунгов проток 3 мм. Селезенка размерами 132×72 см, контуры ровные, четкие, структура не изменена, эхогенность повышена. Диаметр селезеночной вены в проекции ворот 9 мм.



Заключение: Признаки гепатоспленомегалии. Диффузно-дистрофические изменения печени по типу цирротических. Портальная гипертензия. Асцит.

5.2. Эзофагогастродуоденоскопия

Пищевод свободно проходим. Слизистая его в нижней трети отечна, гиперемирована. Кардия полностью не смыкается. Просматриваются венозные стволы диаметром 3-4 мм. Слизистая над ними не изменена. Признаков кровоточивости нет.

В желудке небольшое количество слизи, следы желчи, стенки эластичные, слизистая оболочка гиперемирована с очагами атрофии в теле и антральном отделе. Складки большой кривизны мягкие, подвижные, при инсuffляции воздуха расплавляются полностью. Перистальтика прослеживается во всех отделах. Кольцо привратника эластичное. Луковица двенадцатиперстной

кишки правильной формы, в просвете мутная желчь, слизистая оболочка гиперемирована с единичными геморрагическими эрозиями, в постбульбарном отделе двенадцатиперстной кишки не изменена. Фатеров сосочек визуально не изменен.

Заключение: Недостаточность кардии. Рефлюкс-эзофагит катаральный. Варикозное расширение вен пищевода 1-2 степени. Смешанный гастрит, дуоденит. Дуоденогастральный рефлюкс.

5.3. КТ брюшной полости

Многосрезовая спиральная компьютерная томография органов брюшной полости (МСКТ)

Проведено четырехфазное МСКТ исследование: нативное и с внутривенным болюсным контрастированием: в артериальную, венозную и отсроченную (7') фазы в высокоразрешающем режиме с последующим построением 3D MIP и MPR реформаций.

В базальных отделах плевральных полостей свободный выпот не определяется. Видимые костные структуры без деструктивных и травматических изменений. Мягкие ткани брюшной стенки без особенностей.

Печень расположена обычно, в размерах увеличена, бугристость контуров печени за счет сформированных узлов регенерации. Отчетливы визуализируются гиподенсные участки, радиально расходящиеся от ворот печени, соответствующие участкам сливного фиброза.

Паренхима неоднородная, повышенной плотности. Сосудистый рисунок деформирован.

Внутрипеченочные желчные протоки несколько расширены. Портальная вена расширена до 15 мм.

Желчный пузырь обычной формы, с перегибом в области шейки, стенки его не утолщены, не уплотнены. Содержимое желчного пузыря гомогенное, жидкостной плотности.

Холедох не расширен.

Селезенка увеличена в размерах с длинником до 135 мм, внутренняя структура ее без особенностей. Селезеночная вена расширена, на уровне ворот 9 мм.

Поджелудочная железа контрастируется гомогенно, компактно-дольчатое строение смазано, плотность паренхимы неоднородная. Контуров железы четкие, неровные. Вирсунгов проток не расширен. Парапанкреатическая клетчатка не изменена.

Надпочечники не изменены, контрастируются гомогенно. Параадреналовая клетчатка не изменена. Почки расположены обычно, размеры и форма не изменены. Паранефральная клетчатка не изменена. Видимые отделы мочеточников не расширены, заполнены контрастным веществом в отсроченной фазе сканирования.

Конкрементов в мочевых путях не выявлено.

Лимфатические узлы на визуализируемом участке брюшной полости, забрюшинного пространства не увеличены.

Свободная жидкость в брюшной полости.

Мочевой пузырь адекватно заполнен, имеет четкие контуры и нормальную толщину стенок. Устья мочеточников без особенностей.

Предстательная железа занимает центральное положение, округлой конфигурации, размерами: в передне-заднем направлении 34 мм, в поперечном направлении 44 мм, с наличием в структуре единичных кальцинатных включений.

Брюшной отдел аорты, другие крупные сосуды брюшной полости без патологических изменений.

Заключение: Гепатоспленомегалия. Портальная гипертензия. Асцит.

5.4. Обзорная рентгенография брюшной полости

Видимые костные структуры без деструктивных и травматических изменений. Печень расположена обычно, в размерах увеличена за счет левой доли, контуры ее нечеткие, ровные.

Конкременты в проекции желчного пузыря, поджелудочной железы, почек не определяются.

Свободного газа в брюшной полости не определяется

5.5. Спленопортография

При спленопортографии выявлены признаки удлинения и расширения селезеночной и воротной вен, внутрипеченочные вены контрастируются недостаточно. Контрастное вещество задерживается в крупных венах до 12 сек (норма 5-6 сек).

5.6. Фиброэластография печени (фиброскан)

26,2 кПа (соответствует клиническому циррозу)

Вопрос №3 Какой диагноз основного заболевания и его осложнений?:

1. Цирроз печени неустановленной этиологии, класс В по Чайлд-Пью; осложнения: портальная гипертензия (варикозно расширенные вены пищевода I-II ст., спленомегалия, асцит), печеночно-клеточная недостаточность, холестатический синдром

2. Цирроз печени неустановленной этиологии, класс А по Чайлд-Пью; осложнения: портальная гипертензия (варикозно расширенные вены пищевода I-II ст., спленомегалия, асцит), печеночно-клеточная недостаточность, синдром гиперсплениза

3. Цирроз печени неустановленной этиологии, класс С по Чайлд-Пью; осложнения: портальная гипертензия (варикозно расширенные вены пищевода I-II ст., спленомегалия, асцит), печеночно-клеточная недостаточность, холестатический синдром

4. Цирроз печени неустановленной этиологии, класс В по Чайлд-Пью; осложнения: портальная гипертензия (варикозное расширение вен пищевода I-II ст., спленомегалия, асцит), печеночно-клеточная недостаточность, гепаторенальный синдром

7. Диагноз

Диагноз:

Вопрос №4 Наиболее информативным исследованием, уточняющим состояние печени, является :

1. биопсия печени с гистологическим исследованием биоптата
2. компьютерная томография брюшной полости
3. магнитно-резонансная томография брюшной полости
4. ультразвуковое сканирование органов брюшной полости

Вопрос №5 Наиболее точно подтвердит наличие холестатического синдрома исследование:

1. щелочной фосфатазы и гамма-глутамилтранспептидазы
2. аланинаминотрансферазы и аспартатаминотрансферазы
3. альдолазы и ацетилхолинэстеразы
4. щелочной и кислой фосфатаз

Вопрос №6 Наиболее точно подтвердит наличие цитолитического синдрома исследование:

1. аминотрансфераз
2. щелочной фосфатазы
3. протромбинового времени
4. протеинограммы

Вопрос №7 Для снижения венозного давления в портальной системе назначают:

1. неселективные β -блокаторы
2. центральные симпатолитики
3. М-холиноблокаторы
4. ингибиторы кальциевых каналов

Вопрос №8 При выраженном кожном зуде у больных с циррозом печени лучшие результаты достигаются назначением :

1. холестирамина
2. аторвастатина
3. урсодезоксихолевой кислоты
4. адеметионина

Вопрос №9 Лечение асцита больному следует начать с комбинации :

1. спиронолактона и петлевого диуретика
2. спиронолактона и тиазидного диуретика
3. петлевого и тиазидного диуретика
4. спиронолактона и осмотического диуретика

Вопрос №10 Мониторинг выраженности синдрома гиперспленизма осуществляют по исследованию :

1. тромбоцитов в клиническом анализе крови
2. величины суточной протеинурии
3. диаметра селезеночной вены по данным УЗИ
4. величины протромбинового индекса

Вопрос №11 При исследовании степени тяжести цирроза печени по Чайлд-Пью учитывают содержание:

1. билирубина, альбуминов, протромбиновый индекс
2. билирубина, альбуминов, аланинаминотрансферазы
3. билирубина, холестерина, щелочной фосфатазы
4. аминотрансфераз, общего и прямого билирубина

Вопрос №12 Одним из первых проявлений печеночной энцефалопатии является :

1. нарушение ритма сна и бодрствования
2. быстрое нарастание отеков и асцита

3. быстрое нарастание желтухи
4. появление выраженного кожного зуда

Эталон ответов:

1	2	3	4	5	6	7	8	9	10	11	12
1,2,3	1,2,3	1	1	1	1	1	1	1	1	1	1

№22

1. УСЛОВИЕ СИТУАЦИОННОЙ ЗАДАЧИ

1.1. Ситуация

30-летняя женщина на приеме у участкового врача-терапевта

1.2. Жалобы

На «выкручивающие» боли в животе, чаще в левой подвздошной области, возникающие на фоне стрессовых и конфликтных ситуаций, обычно во второй половине дня, уменьшающиеся или исчезающие после дефекации; на тянущие и боли, дискомфорт в животе без определенной локализации, возникающие обычно после обеда, сопровождающиеся вздутием и урчанием в животе и проходящие после отхождения газов или приема адсорбентов (энтеросгель, эспумизан); на головные боли, возникающие во второй половине дня

1.3. Анамнез заболевания

- С молодости на фоне сильных волнений (конфликты, экзамены и т.п.) отмечала послабление стула, чему пациентка не придавала особого значения, поскольку подобные ситуации возникали редко, а в остальное время она чувствовала себя хорошо.
- С 27 лет самочувствие ухудшилось: большое количество конфликтных ситуаций на работе стало сопровождаться послаблением стула и учащением дефекаций до 3-4 раз в дневное время (без примеси крови и непереваренной пищи), редкий день обходился без приема лоперамида. Около года назад присоединились боли в животе и вздутие, последние полгода чтобы уменьшить их и избежать неловких ситуаций на работе стала принимать адсорбенты (3-4 раза в неделю). Кратковременное улучшение состояния было во время двухнедельного отпуска, но после возвращения на работу боли в животе, вздутие и послабление стула возобновились.
- Обратилась к участковому терапевту для обследования, поскольку сильно обеспокоена состоянием своего здоровья и в последнее время стала испытывать все больше затруднений на работе в связи с имеющимися симптомами.

1.4. Анамнез жизни

- Бабушка со стороны матери умерла в 77 лет от рака сигмовидной кишки, у матери пациентки (58 лет) выявлена аденокарцинома толстой кишки,
- частный предприниматель, замужем, есть дочь,
- не курит, алкоголем не злоупотребляет,
- питается нерегулярно, избегает жирной и острой пищи, употребляет большое количество сырых овощей и фруктов
- месячные обильные, болезненные, цикл регулярный, гинекологических заболеваний нет,
- аллергологический анамнез не отягощен.

1.5. Объективный статус

- Состояние удовлетворительное. Вес 70 кг, рост 169 см. Температура тела 36,8°C.
- Кожные покровы обычной окраски и влажности. Отеков нет.
- Катаральных явлений нет. Над легкими везикулярное дыхание, проводится во все отделы, хрипов нет, ЧДД 15/мин
- Тоны сердца ясные, ритмичные, шумов нет, ЧСС 68/мин, АД 105/75 мм рт.ст.
- Живот мягкий, пальпируется спазмированная сигмовидная кишка, при пальпации слепой кишки определяется урчание. Перитонеальные симптомы отрицательные. Печень, селезенка не увеличены. Стул послабленный (6 тип по Бристольской шкале), мочеиспускание свободное.
- Per rectum: перианальная область не изменена, при пальцевом исследовании тонус сфинктера сохранен, геморроидальные узлы не пальпируются, объемных образований не выявлено, на перчатке кал коричневого цвета.

Вопрос №1 К необходимым для постановки диагноза лабораторным методам обследования, помимо общих анализов крови, мочи и кала относят:

1. определение уровня С-реактивного белка

2. определение антител IgA или IgG к тканевой трансклутаминазе-2
3. ^{13}C -уреазный дыхательный тест
4. определение содержания эластазы -1 в кале
5. определение уровня ракового антигена СА 19-9

3. Результаты лабораторных методов обследования

3.1. Определение уровня С-реактивного белка

СРБ 1 мг/мл (нормальные значения 0-5 мг/дл)

3.2. Определение антител IgA или IgG к тканевой трансклутаминазе-2

Антитела IgA и IgG к тканевой трансклутаминазе-2 не обнаружены

3.3. ^{13}C -уреазный дыхательный тест

2‰ – отсутствие уреазной активности

3.4. Определение содержания эластазы-1 в кале

438 мкг/г (нормальные значения более 200 мкг/г)

3.5. Определение уровня ракового антигена СА 19-9

4 ЕД/мл (нормальные значения 0-34 ЕД/мл)

Вопрос №2 К необходимым для постановки диагноза инструментальным методам обследования относится:

1. колоноскопия с биопсией слизистой оболочки при необходимости
2. компьютерная томография брюшной полости с внутривенным контрастированием
3. магнитно-резонансная томография брюшной полости
4. позитронно-эмиссионная томография с ^{18}F -фторметилхолином

5. Результаты инструментальных методов обследования

5.1. Колоноскопия с биопсией слизистой оболочки при необходимости

Толстая кишка осмотрена на всем протяжении. Слизистая ее не изменена, при морфологическом исследовании патологии не выявлено

5.2. Компьютерная томография брюшной полости с внутривенным контрастированием

Патологических изменений внутренних органов, свободного газа и жидкости в брюшной полости не выявлено.

5.3. Магнитно-резонансная томография брюшной полости

Патологических изменений органов брюшной полости и забрюшинного пространства не выявлено

5.4. Позитронно-эмиссионная томография с ^{18}F -фторметилхолином

Патологического накопления радиофармпрепарата не выявлено

Вопрос №3 Какой диагноз можно поставить данной больной?:

1. Синдром раздраженного кишечника с диареей
2. Синдром раздраженного кишечника без диареи
3. Язвенный колит
4. Хронический панкреатит

7. Диагноз

Диагноз:

Вопрос №4 Рациональной диетической рекомендацией пациентке является:

1. избегать приема пищи в спешке, в процессе работы
2. полное исключение из рациона мясных и молочных продуктов
3. ограничение употребления жидкости до 500 мл/сут
4. исключение из рациона куриных яиц

Вопрос №5 Для лечения абдоминальной боли пациентке показано назначение :

1. спазмолитиков
2. селективных ингибиторов ЦОГ-2
3. опиоидных анальгетиков
4. парацетамола

Вопрос №6 Для купирования диареи пациентке показано назначение:

1. лоперамида гидрохлорида
2. кларитромицина
3. активированного угля
4. фуразолидона

Вопрос №7 Альтернативным препаратом для купирования диареи является:

1. диоктаэдрический смектит
2. амоксициллин/клавулоновая кислота

3. метронидазол

4. лактулоза

Вопрос №8 К «симптомам тревоги» у пациентки относится:

1. отягощенная наследственность
2. появление симптомов в молодом возрасте
3. связь симптомов с психотравмирующими ситуациями
4. «выкручивающий» характер болей

Вопрос №9 Элиминационная диета характеризуется :

1. ограничением употребления продуктов, вызывающих усиление симптомов заболевания
2. ограничением употребления термически не обработанных продуктов
3. ограничением употребления термически обработанных продуктов
4. включением в рацион повышенного количества продуктов, содержащих пищевые волокна

Вопрос №10 Профилактика данного заболевания:

1. не разработана
2. включает в себя профилактический прием спазмолитиков на фоне психотравмирующих ситуаций
3. заключается в длительном приеме лоперамида гидрохлорида
4. заключается в соблюдении аглутеновой диеты

Вопрос №11 Для оценки характера кала используется:

1. Бристольская шкала
2. шкала Чайлд-Пью
3. шкала SCORE
4. Фремингеймская шкала

Вопрос №12 Прогноз quoad vitam при данном заболевании:

1. благоприятный
2. неблагоприятный
3. сомнительный
4. безнадежный

Эталон ответов:

1	2	3	4	5	6	7	8	9	10	11	12
1,2	1	1	1	1	1	1	1	1	1	1	1

№23

1. УСЛОВИЕ СИТУАЦИОННОЙ ЗАДАЧИ

1.1. Ситуация

Пациент 45 лет на осмотре у врача-терапевта участкового

1.2. Жалобы

На дискомфорт и боль в правой половине эпигастральной области, возникающие через 2,5 часа после приема пищи и в ночное время; тошноту натощак, отрыжку кислым содержимым; общую слабость; снижение работоспособности; головную боль.

1.3. Анамнез заболевания

- Боль в подложечной области преимущественно возникает в осеннее время.
- Обострения со сходной симптоматикой отмечает ежегодно на протяжении 3 лет.
- Самостоятельно принимает антацидный препарат или пищевую соду с временным эффектом.
- Общая слабость нарастает в последние 6 месяцев.
- Головная боль беспокоит в течение месяца, связь с каким-либо провоцирующим фактором назвать затрудняется.

1.4. Анамнез жизни

- Рос и развивался нормально
- Работает служащим в банке
- Наличие других хронических заболеваний отрицает
- Наследственность: у отца – инфаркт миокарда в возрасте 73 лет
- Курит по 1 пачке в день на протяжении 10 лет, алкоголь не употребляет
- Аллергологический анамнез не отягощен
- Прием каких-либо лекарственных препаратов, кроме антацидов, отрицает
- Часто употребляет в пищу копчености, шоколад, газированные напитки

1.5. Объективный статус

Состояние средней тяжести. Астенического телосложения, рост 1,82 м, вес 61 кг, индекс массы тела 18,4 кг/м², t тела 36,6°С. Кожные покровы и видимые слизистые бледные, сухие; кожа на ладонях шелушится; ногтевые пластинки несколько истончены. Периферические лимфоузлы не увеличены, отёков нет. При сравнительной перкуссии лёгких – лёгочный звук, при аускультации – везикулярное дыхание, хрипов нет, частота дыханий – 18 в минуту. Тоны сердца ясные, ритм правильный. ЧСС 90 в минуту. АД 100/60 мм рт. ст. Живот мягкий, не вздут, болезненность при пальпации в эпигастральной области, там же локальная перкуторная болезненность. Печень не выступает из-под края рёберной дуги, селезенка не пальпируется.

Вопрос №1 Необходимыми для постановки диагноза лабораторными методами обследования являются:

1. общий анализ крови
 2. определение уровня общего железа сыворотки, ферритина
 3. гликированный гемоглобин
 4. анализ мокроты
 5. определение ТТГ
- Е: определение NT-proBNP

3. Результаты лабораторных методов обследования

3.1. Общий анализ крови

Показатель	Результат	Нормы
Эритроциты (RBC), *10 ¹² /л	3,8	м. 4,4-5,0 ж. 3,8-4,5
Гемоглобин (Hb), г/л	100	м. 130-160 ж. 120-140
Гематокрит (HCT),%	39	м. 39-49 ж. 35-45
Цветовой показатель (ЦП)	0,75	0,8-1,0
Усреднённое значение объёма эритроцита (MCV), (фл)	76	80-100
Среднее содержание гемоглобина в эритроците (MCH), (пг)	3	26-34
Средняя концентрация гемоглобина в эритроците (MCHC), г/дл	30,1	32,0-37,0
Ретикулоциты (RET), %	10	2-12
Тромбоциты (PLT), *10 ⁹ /л	340	180-320
Лейкоциты (WBC), *10 ⁹ /л	6,4	4-9
Лейкоцитарная формула		
Нейтрофилы палочкоядерные, %	2	1-6
Нейтрофилы сегментоядерные, %	64	47-72
Эозинофилы, %	3	1-5
Базофилы, %		0-1
Лимфоциты, %	26	19-37
Моноциты, %	2	2-10
СОЭ, мм/ч	10	м. 2-10 ж. 2-15

3.2. Определение уровня общего железа сыворотки, ферритина

Железо – 6 (N 10-28),

ферритин - 8 (N 20-250)

3.3. Гликированный гемоглобин

HbA1c - 5,8 ммоль/л

3.4. Анализ мокроты

Мокрота слизистая, лейкоциты не обнаружены, эритроциты, атипичные клетки не представлены. Кристаллы Шарко-Лейдена и спирали Куршмана не определяются.

3.5. Определение ТТГ

ТТГ – 2,7

3.6. Определение NT-proBNP

NT-proBNP – 100 пг/мл

Вопрос №2 Необходимым для постановки диагноза инструментальным методом обследования является:

1. эзофагогастродуоденоскопия (ЭГДС) с проведением теста на инфекцию *Helicobacter pylori*
2. УЗИ брюшной полости
3. эндоскопическая ретроградная холангиопанкреатография
4. компьютерная томография органов брюшной полости с внутривенным контрастированием

5. Результаты инструментальных методов обследования

5.1. ЭГДС с проведением теста на инфекцию *Helicobacter pylori*

При ЭГДС в луковице 12ПК - множественные эрозии, гиперемия слизистой, линейный язвенный дефект до 1,5 см. Быстрый уреазный тест для диагностики инфекции *H.pylori* положительный

5.2. УЗИ брюшной полости

УЗ-признаков заболеваний органов брюшной полости не определяется

5.3. Эндоскопическая ретроградная холангиопанкреатография

Большой дуоденальный сосочек не увеличен, не изменен, произведено канюлирование холедоха. В просвет холедоха введено 20 мл водорастворимого контрастного вещества, получено полное контрастирование желчевыводящих протоков. Внутривенные желчные протоки не расширены, общий печеночный проток не расширен

5.4. КТ органов брюшной полости с внутривенным контрастированием

Структура печени не изменена, внутривенные желчевыводящие пути не расширены, воротная вена не расширена.

Желчный пузырь обычных размеров, стенка не утолщена, содержимое однородное.

Общий желчный проток не расширен, конкрементов не содержит.

Поджелудочная железа, надпочечники, почки не увеличены, без структурных изменений.

Чашечно-лоханочная система и мочеточники не расширены.

Деструктивных изменений позвонков не выявлено.

Толстая кишка без особенностей.

Вопрос №3 Какой диагноз можно поставить у данного пациента на основании результатов клинико-лабораторных и инструментальных методов обследования?:

1. Язвенная болезнь двенадцатиперстной кишки, ассоциированная с инфекцией *H.pylori*, обострение
2. Хронический панкреатит, обострение
3. Гастропатия, ассоциированная с приемом нестероидных противовоспалительных средств
4. Грыжа пищеводного отверстия диафрагмы

7. Диагноз

Диагноз:

Вопрос №4 К неинвазивным методам определения *H.pylori* относится:

1. дыхательный тест
2. быстрый уреазный тест
3. микробиологический метод - получение культуры *H.pylori*
4. гистологический метод выявления *H.pylori*

Вопрос №5 У пациента развилось осложнение в виде анемии:

1. железодефицитной, легкой степени тяжести
2. железодефицитной, тяжелой степени тяжести
3. неясного генеза
4. В₁₂-дефицитной

Вопрос №6 Лечение основного заболевания включает :

1. проведение эрадикационной антихеликобактерной терапии
2. назначение антацидов
3. назначение монотерапии ингибитором протонной помпы
4. назначение монотерапии прокинетиком

Вопрос №7 Трехкомпонентная схема эрадикационной терапии первой линии включает кларитромицин в сочетании с:

1. ингибитором протонной помпы и амоксициллином
2. блокатором гистаминовых рецепторов 2 типа и амоксициллином
3. ингибитором протонной помпы и висмута субцитратом

4. ингибитором протонной помпы и эритромицином

Вопрос №8 Контроль эффективности эрадикационной антихеликобактерной терапии :

1. проводится через 4-6 недель после завершения эрадикационной терапии
2. проводится сразу по окончании эрадикационной терапии
3. проводится через неделю после завершения приема антибиотиков
4. не требуется

Вопрос №9 Основу лечения развившегося у больного осложнения составляет:

1. назначение препаратов железа
2. трансфузия эритроцитарной массы
3. назначение фолиевой кислоты
4. диета с высоким содержанием железа в продуктах питания

Вопрос №10 Самым ранним (на 7-10 день) показателем эффективности лечения железodefицитной анемии препаратами железа является:

1. ретикулоцитарная реакция (повышение содержания ретикулоцитов) на 7-10 день терапии
2. повышение цветового показателя
3. повышение уровня гемоглобина на 10 г/л
4. существенное повышение уровня железа и ферритина сыворотки

Вопрос №11 Для улучшения всасывания пероральных препаратов железа назначают:

1. аскорбиновую кислоту
2. ацетилсалициловую кислоту
3. молоко
4. фолиевую кислоту

Вопрос №12 Осложнением, не характерным для язвенной болезни двенадцатиперстной кишки, является:

1. малигнизация
2. кровотечение
3. пенетрация
4. перфорация

Эталон ответов:

1	2	3	4	5	6	7	8	9	10	11	12
1,2	1	1	1	1	1	1	1	1	1	1	1

№24

1. УСЛОВИЕ СИТУАЦИОННОЙ ЗАДАЧИ

1.1. Ситуация

Мужчина 28 лет обратился в поликлинику к врачу-терапевту участковому

1.2. Жалобы

- на изжогу, боли за грудиной, усиливающиеся при наклонах вперед и в горизонтальном положении,
- отрыжку кислым, которая усиливается после еды и приема газированных напитков,
- сухой кашель, усиливающийся в положении лежа, осиплость голоса

1.3. Анамнез заболевания

- Страдает изжогой в течение нескольких лет, за медицинской помощью не обращался
- Отмечает усиление симптомов в течение последних нескольких месяцев
- Самостоятельно периодически принимал антацидные препараты

1.4. Анамнез жизни

- Рос и развивался в соответствии с возрастом
- Жилищно-бытовые условия удовлетворительные
- В возрасте 5-ти лет - аппендэктомия
- Курит 5 лет по 20 сигарет в день, злоупотребление алкоголем отрицает
- Работает менеджером, профессиональные вредности отрицает

1.5. Объективный статус

Состояние удовлетворительное. ИМТ 20 кг/м². Кожа обычной окраски, влажности. ЧДД 16 в минуту. Грудная клетка нормостеническая, симметрична, перкуторный звук ясный легочный. При аускультации над лёгкими выслушивается везикулярное дыхание. Пульс на лучевых артериях ритмичный, удовлетворительных качеств, 76 в мин., АД 120/80 мм рт. ст. Границы сердца соответствуют норме. Тоны сердца ритмичные, звучные. Язык влажный, чистый, живот мягкий,

безболезненный при пальпации. Печень по краю реберной дуги, селезёнка не пальпируется. Поколачивание по поясничной области безболезненное. Стул регулярный, мочеиспускание без особенностей. Периферических отёков нет.

Вопрос №1 Из лабораторных методов исследования для постановки диагноза в первую очередь необходимо провести :

1. общий анализ крови
2. общий анализ мочи
3. определение антител к *H. pylori*
4. копрограмму

3. Результаты лабораторных методов обследования

3.1. Общий анализ крови

Показатель	Результат	Нормы
Эритроциты (RBC), *10 ¹² /л	4,8	м. 4,4-5,0 ж. 3,8-4,5
Гемоглобин (Hb), г/л	136	м. 130-160 ж. 120-140
Гематокрит (HCT),%	42	м. 39-49 ж. 35-45
Цветовой показатель (ЦП)	0,94	0,8-1,0
Усреднённое значение объёма эритроцита (MCV), (фл)	84	80-100
Среднее содержание гемоглобина в эритроците (MCH), (пг)	28	26-34
Средняя концентрация гемоглобина в эритроците (MCHC), г/дл	18	3,0-37,0
Ретикулоциты (RET), %	10	2-12
Тромбоциты (PLT), *10 ⁹ /л	210	180-320
Лейкоциты (WBC), *10 ⁹ /л	5,8	4-9
Лейкоцитарная формула		
Нейтрофилы палочкоядерные, %	3	1-6
Нейтрофилы сегментоядерные, %	64	47-72
Эозинофилы, %	1	1-5
Базофилы, %		0-1
Лимфоциты, %	30	19-37
Моноциты, %	2	2-10
СОЭ, мм/ч	8	м. 2-10 ж. 2-15

3.2. Общий анализ мочи

Цвет мочи	Светло-жёлтый
Прозрачность мочи	Прозрачная
Реакция мочи	Кислая
Удельный вес (относительная плотность) мочи	10108
Белок в моче	0,05 г/л
Глюкоза в моче	Отсутствует
Кетоновые тела в моче	Отсутствуют
Билирубин в моче	Отсутствует
Уробилиноген в моче	5 мг/л
Эритроциты в моче (микроскопия)	2 в поле зрения
Лейкоциты в моче	1 в поле зрения
Эпителиальные клетки в моче	3 в поле зрения
Цилиндры в моче	Отсутствуют
Соли в моче	Отсутствуют

Бактерии в моче

Отсутствуют

3.3. Определение антител к *H.pylori*

отрицательно (0 Ед/л)

3.4. Кoproграмма

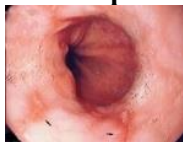Консистенция	Оформленная
Форма	Оформленный, цилиндрический
Запах	Каловый
Цвет	Светло-коричневый,
Реакция	Нейтральная
Кровь	Нет
Слизь	Отсутствует
Остатки непереваренной пищи	Отсутствуют
Мышечные волокна измененные	Отсутствуют
Мышечные волокна неизмененные	Отсутствуют
Детрит	Отсутствует
Растительная клетчатка переваримая	Небольшое количество
Жир нейтральный	Отсутствует
Жирные кислоты	Отсутствуют
Мыла	Отсутствуют
Крахмал внутриклеточный	Отсутствует
Крахмал внеклеточный	Отсутствуют
Лейкоциты	Единичные в препарате
Эритроциты	0 в поле зрения
Кристаллы	Нет
Йодофильная флора	Отсутствует
Клостридии	Отсутствуют
Клетки кишечного эпителия	Единичные в полях зрения
Дрожжеподобные грибы	Отсутствуют

Вопрос №2 Из инструментальных методов обследования в первую очередь для постановки диагноза необходимо проведение:

1. эзофагогастродуоденоскопии
 2. рН-метрии
 3. рентгенографии органов грудной клетки
 4. УЗИ органов брюшной полости
 5. мониторинга ЭКГ по Холтеру
- Е: КТ брюшной полости

5. Результаты инструментальных методов обследования

5.1. Эзофагогастродуоденоскопия



Пищевод свободно проходим. В просвете умеренное количество слизи. Слизистая розовая, выше зубчатой линии 2 линейных эрозии длиной от 1 до 1,5 см с налетом фибрина, венчиком яркой гиперемии. Z-линия на расстоянии 38 см от резцов. Просвет желудка обычных размеров. В просвете умеренное количество слизи. Складки обычных размеров. Перистальтика активная. Слизистая розовая. Привратник проходим. Луковица ДПК не деформирована. Слизистая розовая. Постбульбарные отделы ДПК без особенностей. В просвете желчь.

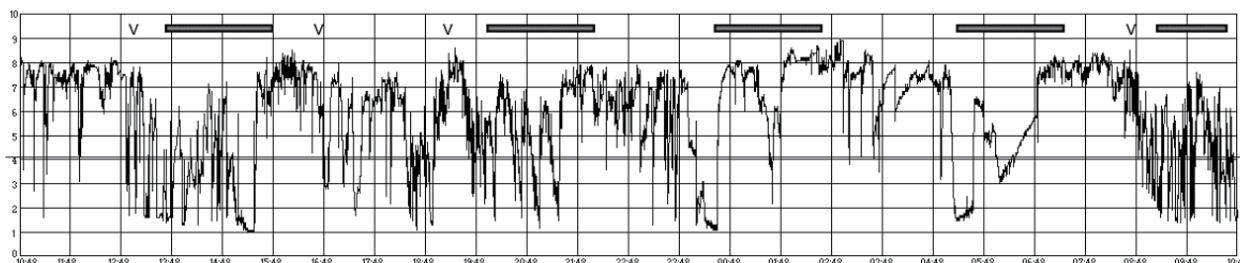
Заключение. ГЭРБ. Эрозийный эзофагит В (Л.А)

5.2. рН-метрия

Заключение: Многочисленные кислые рефлюксы (рН<4,0)

Показатели DeMeester для пищевода

Показатель	Время с $pH \leq 4,0, \%$			Число ГЭРс $pH \leq 4,0$	Число ГЭР продолжительностью ≥ 5 мин	Максимальная продолжительность ГЭР
	В общем положении стоя	В положении лежа	В положении лежа			
Норма	4,5	8,4	3,5	46,9	3,5	00:19:48
Пациент	8,3	1	10	62,1	5	00:28:16



5.3. Рентгенография органов грудной клетки

В легких без видимых очаговых и инфильтративных теней. Корни структурны, не расширены. Контуры диафрагмы и реберно-диафрагмальные синусы без особенностей. Сердечная тень обычной конфигурации. Видимые мягкие ткани и костно-суставная система без особенностей

5.4. УЗИ органов брюшной полости

Печень. Сагитальный размер 148 мм, контур печени ровный, эхоструктура однородная, эхогенность обычная. Портальная вена 8 мм. Желчный пузырь. Форма овоидная. Размеры 71x28 мм. Стенка пузыря 2 мм. В полости пузыря гомогенная желчь. Общий желчный проток 5 мм. Селезенка. Размеры 140x90x60 мм. Контур ровный. Эхоструктура однородная. Эхогенность обычная.

Заключение: Без очаговой УЗ-патологии.

5.5. Мониторирование ЭКГ по Холтеру

Синусовый ритм в течение всего периода наблюдения с ЧСС от 45 до 115 ударов в минуту, что соответствует возрасту пациента. Аритмический синдром представлен одиночными наджелудочковыми экстрасистолами в непатологическом количестве. Желудочковых экстрасистол не обнаружено. Ишемические изменения не выявлены. Удлинения Q-T интервала свыше 450 мс не выявлено. Нарушений дыхания во сне не выявлено. Вариабельность сердечного ритма сохранена. АВ-блокада I степени не выявлена.

5.6. КТ брюшной полости

ПЕЧЕНЬ: не увеличена, однородной структуры. Внутри- и внепеченочные протоки – не расширены.

ЖЕЛЧНЫЙ ПУЗЫРЬ: не изменен, рентгеноконтрастных конкрементов не выявлено.

ПОДЖЕЛУДОЧНАЯ ЖЕЛЕЗЫ: не увеличена, структура не изменена, Вирсунгов проток не расширен.

СЕЛЕЗЕНКА: не увеличена, структура не изменена.

НАДПОЧЕЧНИКИ: не увеличены, структурно не изменены.

ПОЧКИ И МОЧЕВЫВОДЯЩАЯ СИСТЕМА: почки обычно расположены, не увеличены, структура и плотность паренхимы не изменены. Чашечно-лоханочные системы не расширены.

Мочеточники не расширены. Конкрементов по ходу мочевыводящих путей не выявлено. **ОРГАНЫ МАЛОГО ТАЗА:** без патологических изменений.

СОСУДЫ: без особенностей.

ЛИМФАТИЧЕСКИЕ УЗЛЫ: не увеличены.

ПРОЧИЕ ОРГАНЫ: свободной жидкости в брюшной полости нет. В мягких тканях патологические изменения не выявлены.

КОСТНЫЕ СТРУКТУРЫ: без патологических изменений.

ЗАКЛЮЧЕНИЕ: Патологических изменений органов брюшной полости не выявлено

Вопрос №3 Какой предполагаемый основной диагноз?:

1. Гастроэзофагеальная рефлюксная болезнь: рефлюкс-эзофагит степени В
2. Рефлюкс-эзофагит, пищевод Баррета, дисплазия высокой степени

№25

1. УСЛОВИЕ СИТУАЦИОННОЙ ЗАДАЧИ

1.1. Ситуация

Больная 40 лет обратилась в поликлинику к врачу-терапевту участковому

1.2. Жалобы

На частые ноющие боли в правом подреберье через 1,5 часа после употребления жирной пищи и при иногда физической нагрузке (наклоны, быстрая ходьба), с иррадиацией под правую лопатку; на сухость, горечь во рту, метеоризм, запоры

1.3. Анамнез заболевания

Считает себя больной около 4-х лет, когда стали беспокоить боли в правом подреберье после употребления жирной пищи и иногда – после физической нагрузки. К врачу не обращалась по данному поводу, лечилась самостоятельно, при боли принимала дротаверин с хорошим эффектом. Старалась ограничивать употребление жиров. Настоящее ухудшение в течение 4-х дней (после дня рождения): после употребления большого количества жирной, жареной пищи появилась описанная выше боли, с приступами тошноты и чувством познабливания; отмечалось кратковременное повышение температуры тела до 37,3° С.

1.4. Анамнез жизни

- Росла и развивалась нормально.
- Работает менеджером. Имеет 2-х взрослых детей.
- Перенесенные заболевания и операции: редкие простудные заболевания.
- Наследственность: мать пациентки страдает артериальной гипертензией, желчнокаменной болезнью, ожирением.
- Вредные привычки: не курит, алкоголь и наркотики не употребляет.
- Питание нерегулярное. В течение последних трех месяцев целенаправленно придерживалась диеты с целью снижения массы тела, похудела на 2 кг.

1.5. Объективный статус

Общее состояние удовлетворительное. ИМТ - 29,0. Кожа и видимые слизистые розовые, чистые. Периферические лимфатические узлы не увеличены. Костно-мышечная система визуально не изменена, тонус нормальный, активные и пассивные движения в полном объеме. Щитовидная железа не увеличена. Область сердца не изменена. Верхушечный толчок пальпируется в V межреберье по среднеключичной линии, ограниченный, умеренной силы и резистентности. Пульс 80 в минуту, ритмичный, удовлетворительного наполнения и напряжения, симметричный. АД – 130 и 80 мм рт. ст. Перкуторно: границы сердца в пределах возрастной нормы. Аускультативно: тоны сердца ясные, ритмичные. Частота дыхания 18 в минуту. Пальпация грудной клетки безболезненна, голосовое дрожание проводится симметрично. При перкуссии - ясный легочный звук, одинаковый в симметричных участках грудной клетки; границы легких - в пределах нормы. При аускультации в легких везикулярное дыхание. Слизистая рта и зева чистая, нормальной окраски. Язык влажный, обложен у корня тонким сероватым налетом. Живот при пальпации мягкий, болезненный в правом подреберье; определяется пальпаторная болезненность в точке желчного пузыря. Симптомы Мерфи, Василенко, Ортнера-Грекова не определяются. Размеры печени по Курлову – 10-9-7 см. При пальпации печень плотно-эластической консистенции, край закруглен, безболезненный. Селезенка не пальпируется, по данным перкуссии ее размеры 8x5 см. Симптом поколачивания отрицательный с обеих сторон. Стул и диурез без особенностей.

Вопрос №1 К необходимым для постановки диагноза лабораторным методам обследования относят:

1. общий анализ крови
 2. общий анализ мочи
 3. биохимическое исследование крови
 4. анализ кала на скрытую кровь
 5. гликированный гемоглобин (Hb~A1C~)
- Е: определение содержания фекальной эластазы -1

3. Результаты лабораторных методов обследования

3.1. Общий анализ крови

Наименование	Нормы	Результат
Гемоглобин	130,0 - 160,0 г/л	125,0

Наименование	Нормы	Результат
Гематокрит	35,0 - 47,0 %	38,7
Эритроциты	4,00 - 5,70 $\times 10^{12}/л$	4,37
Ср.объем эритроцита	80,0 - 97,0 фл	93,2
Ср.содерж.гемоглобина	28,0 - 35,0 пг	31,2
Тромбоциты	150,0 - 320,0 $\times 10^9/л$	300,0
Лейкоциты	4,0 - 9,0 $\times 10^9/л$	9,9
Лимфоциты	19 - 37%	26
Моноциты	2 – 10%	6
Палочкоядерные нейтрофилы	1-6%	2
Сегментоядерные нейтрофилы	48 - 78%	63,4%
Эозинофилы	0,5 - 5,0%	2
Базофилы	0,0 - 1,0%	0,6
СОЭ	2 – 15 мм/ч	18

3.2. Общий анализ мочи

Наименование	Результат
Прозрачность	прозрачная
Цвет	соломенно-желтый
Плотность	1015
Белок	отриц.
Глюкоза	отриц.
Эритроциты	0-1 в п.зр.
Лейкоциты	1-2 в п. зр.
Эпителий	мало
Цилиндры	отриц.

3.3. Биохимическое исследование крови

Наименование	Нормы	Результат
Общий белок	60 – 80 г/л	67
Альбумин	35 – 55 г/л	42
Мочевина	2,5 - 6,4 ммоль/л	5,5
Креатинин	53 – 115 мкмоль/л	92
Холестерин общий	1,4 - 5,2 ммоль/л	6,4
Триглицериды	0,2 - 1,7 ммоль/л	2,07
Холестерин ЛПНП	1,5—3,5 ммоль/л	3,8
Билирубин общий	3,0 - 17,0 мкмоль/л	19,3
Билирубин прямой	0,0 - 3,0 мкмоль/л	3,0
АЛТ	5 – 40 Ед./л	45
АСТ	5 – 40 Ед./л	38
Щелочная фосфатаза	50 – 136 Ед./л	126
Мочевая кислота	120 - 320 мкмоль/л	250
Глюкоза	3,3-5,5 ммоль/л	5,4
Железо сыворотки	9,0 - 31,3 мкмоль/л	18,8
Липаза	73,0 - 393,0 ммоль/л	390
СРБ	0,5-1,8 мг/л	1,9

3.4. Анализ кала на скрытую кровь

отрицательно

3.5. Гликированный гемоглобин (HbA1C)

5,5% (норма до 6,5)

3.6. Определение содержания фекальной эластазы -1

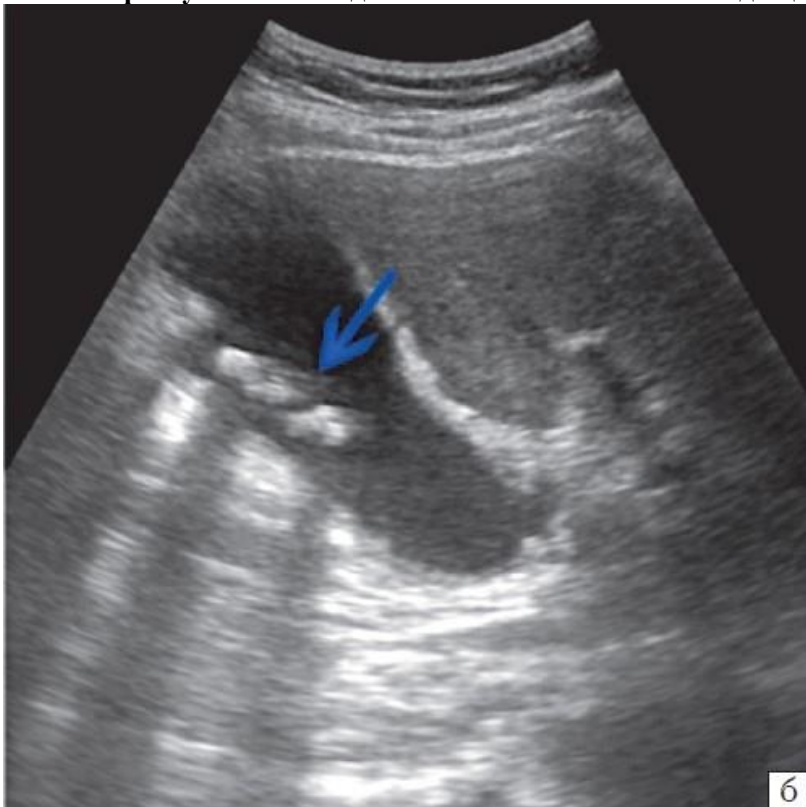
200 мкг/г кала (норма >200)

Вопрос №2 К необходимым для постановки диагноза инструментальным методам обследования относят:

1. ультразвуковое исследование печени и желчевыводящих путей
2. электрокардиографическое исследование
3. колоноскопию с биопсией
4. суточную внутрипищеводную рН-метрию
5. эластометрию печени

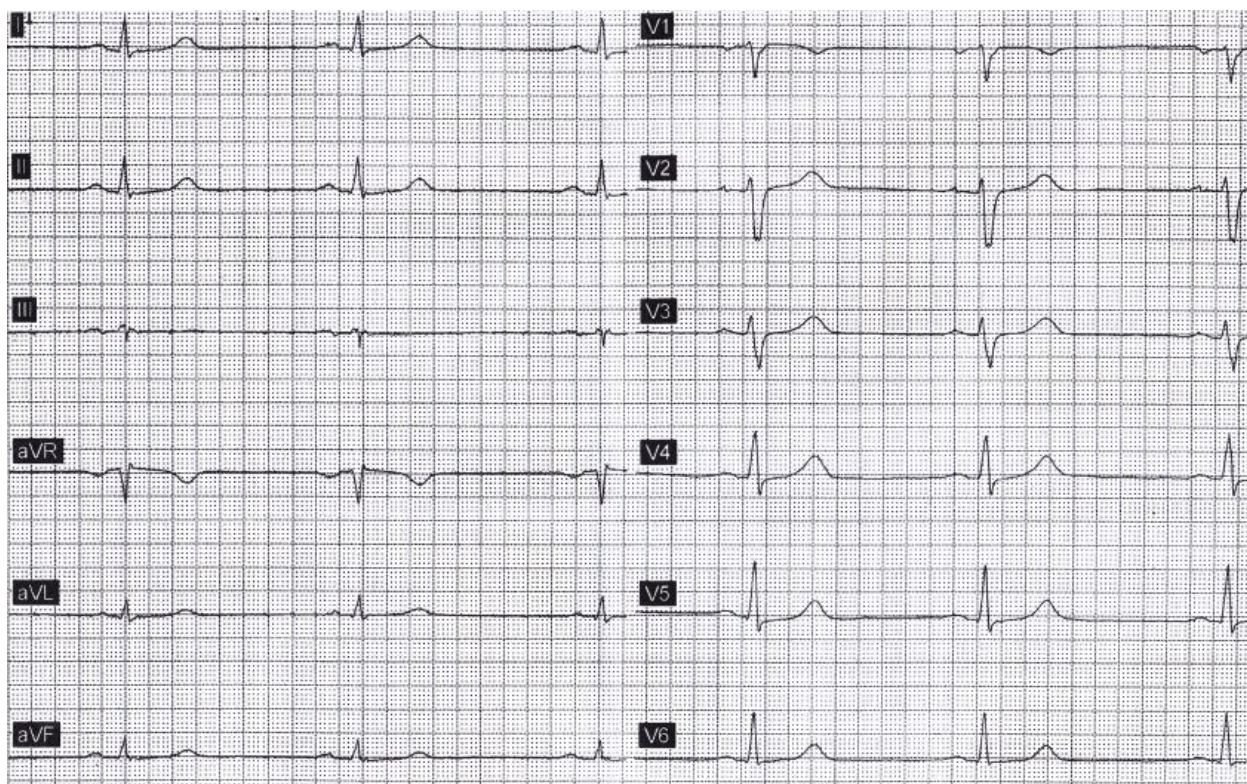
5. Результаты инструментальных методов обследования

5.1. Ультразвуковое исследование печени и желчевыводящих путей



УЗИ заключение: множественные конкременты в полости желчного пузыря различного диаметра

5.2. Электрокардиографическое исследование



ЭКГ заключение: ритм синусовый, правильный, частота сердечных сокращений 61.
Горизонтальное положение электрической оси сердца

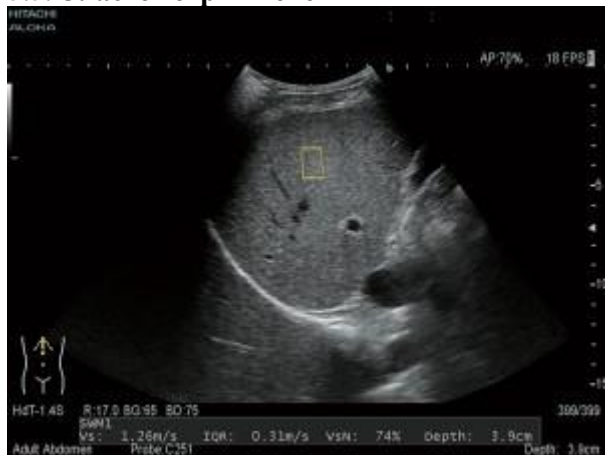5.3. Колоноскопия с биопсией

Область ануса не измена, в просвете кишки небольшое количество частичек кала, форма просвета кишки на всем протяжении соответствует топографии, гаустрация нормальная, тонус кишки нормальный, слизистая кишки на всем протяжении без видимых изменений

5.4. Суточная внутрипищеводная рН-метрия

Показатели	Результат	Норма
Время с рН<4, общее, %	0,5	< 4,5
Время с рН<4, стоя, %	0,6	< 8,4
Время с рН<4, лежа, %	0,9	< 3,5
Общее число рефлюксов	20	< 46,9
Число рефлюксов длит. > 5 мин	1	< 3,5
Самый длительный рефлюкс	0 мин 20 с	< 19 мин 48 с
Показатель DeMeester	3,8	< 14,7

5.5. Эластометрия печени



Показатели соответствуют пограничным значениям фиброза печени (стадия 0-1)

Вопрос №3 Какой предполагаемый основной диагноз?:

1. Желчнокаменная болезнь. Хронический калькулезный холецистит с приступами билиарной боли
2. Хронический некалькулезный холецистит, обострение
3. Хронический паренхиматозный панкреатит, обострение
4. Дисфункция желчного пузыря по гиперкинетическому типу. Хронический гастродуоденит, обострение

7. Диагноз

Диагноз:

Вопрос №4 Больной показана консультация :

1. хирурга
2. невролога
3. эндокринолога
4. физиотерапевта

Вопрос №5 Показания к холецистэктомии включают:

1. острый холецистит, при котором не отмечается улучшения на фоне консервативного лечения, и его осложнения
2. бессимптомное камненосительство в желчном пузыре
3. хронический запор
4. хронический панкреатит

Вопрос №6 В данной клинической ситуации обоснованными консервативными мероприятиями являются диета, :

1. прием спазмолитиков, также возможен прием препаратов урсодезоксихолевой кислоты
2. прием эссенциальных фосфолипидов
3. заместительная ферментная терапия, прием антисекреторных препаратов
4. прием препаратов адеметионина

Вопрос №7 Что верно в отношении опыта применения урсодезоксихолевой кислоты при желчнокаменной болезни?:

1. рецидивы в ближайшие 5 лет наблюдаются в $\approx 25\%$ случаев
2. лечение наиболее эффективно при размере камней >15 мм
3. для растворения камней применяется в дозе 20-25 мг/кг массы тела в день
4. пигментные камни хорошо поддаются растворению

Вопрос №8 Оптимальный интервал ультразвукового контроля растворения желчных камней при лечении урсодезоксихолевой кислотой составляет __ мес.:

1. 3-6
2. 1
3. 2
4. 12

Вопрос №9 Основным методом хирургического лечения ЖКБ является:

1. холецистэктомия
2. холецистостомия
3. чрескожная холецистолитотомия
4. чрескожная ударно-волновая литотрипсия

Вопрос №10 В отсутствие осложнений наблюдение пациентов с желчнокаменной болезнью осуществляется :

1. терапевтом или гастроэнтерологом
2. хирургом
3. диетологом
4. эндокринологом

Вопрос №11 Билиарная колика характеризуется признаками:

1. захватывает эпигастральную область, нередко возникает в ночные часы, быстро нарастает, достигая «плато», может сопровождаться тошнотой и рвотой
2. захватывает эпигастральную область, быстро принимает опоясывающий характер и высокую интенсивность, может сопровождаться тошнотой и рвотой
3. захватывает эпигастральную область, возникает натощак, может сопровождаться тошнотой и рвотой, купируется антацидами
4. может захватывать эпигастральную область, нарастает перед дефекацией и облегчается после опорожнения кишечника

Вопрос №12 К факторам, предрасполагающим к образованию холестериновых камней, относят:

1. соблюдение очень низкокалорийной диеты, голодание
2. хронический гемолиз
3. паразитозы
4. резекцию терминального отдела тонкой кишки

Эталон ответов:

1	2	3	4	5	6	7	8	9	10	11	12
1,2,3	1,2	1	1	1	1	1	1	1	1	1	1

№26

1. УСЛОВИЕ СИТУАЦИОННОЙ ЗАДАЧИ

1.1. Ситуация

Больной Б. 36 лет обратился к врачу-терапевту участковому в поликлинику по месту жительства

1.2. Жалобы

На боль в эпигастральной области, умеренной интенсивности, возникающую через 20 - 30 мин после приема пищи, без иррадиации. Так же беспокоит частая отрыжка, срыгивание кислым, изжога, неприятный вкус во рту, чувство быстрого насыщения, плохой сон, периодически – запор.

1.3. Анамнез заболевания

Считает себя больным около года. Ранее к врачу не обращался. При появлении боли и изжоги принимал антацидные препараты с положительным эффектом. Неделю назад вернулся из командировки, после которой самочувствие ухудшилось: вновь появилась боль в эпигастральной области после еды, отрыжка и изжога, в связи с чем обратился к врачу.

1.4. Анамнез жизни

- Перенесенные заболевания: детские инфекции, острые респираторные инфекции.
- Профессиональный анамнез: работает шофером на междугородных перевозках, часто бывает в командировках, во время которых интервалы между приемами пищи длительные, еда всухомятку.
- Вредные привычки: курит 10 лет по 1 пачке сигарет в день. Алкоголь употребляет редко (не более 200 мл крепких алкогольных напитков в неделю). Любит горячий крепкий чай, кофе.
- Семейный анамнез: мать здорова, у отца — язвенная болезнь желудка, дочь здорова.
- Аллергологический анамнез не отягощен.

1.5. Объективный статус

Состояние удовлетворительное, сознание ясное. Температура тела 36,6° С. Больной нормостенического телосложения. Кожные покровы и видимые слизистые оболочки нормальной окраски, высыпаний нет. Грудная клетка правильной формы, при пальпации эластичная, безболезненна. Голосовое дрожание не изменено. Частота дыхания 16 в 1 мин. При сравнительной перкуссии легких определяется ясный легочный звук. При топографической перкуссии – границы легких в пределах нормы. При аускультации легких: дыхание везикулярное, хрипов нет. Бронхофония не изменена. Верхушечный толчок определяется в пятом межреберье на 1,5 см кнутри от среднеключичной линии. Границы относительной тупости сердца в пределах нормы. При аускультации сердца 1. тоны ясные, ритмичные, шумов нет. Пульс 72 в 1 мин, удовлетворительного наполнения и напряжения, АД 125/70 мм рт. ст. Язык обложен тонким белым налетом. При поверхностной пальпации живот мягкий, умеренно болезненный в эпигастральной области. Симптом раздражения брюшины нет. Пальпация кишечника без особенностей. Нижний край печени пальпируется у края реберной дуги, гладкий, мягкий, безболезненный. Размеры печени по Курлову 9-8-7 см. Селезенка не увеличена. Область почек не изменена, почки не пальпируются, симптом Пастернацкого отрицательный с обеих сторон. Мочевой пузырь расположен за лонным сочленением, не пальпируется; болезненность в области верхней и нижней мочеточниковой точках не определяется.

Вопрос №1 Необходимыми для постановки диагноза лабораторными методами обследования являются:

1. клинический анализ крови
2. анализ кала на скрытую кровь
3. липидный профиль сыворотки крови
4. коагулограмма
5. анализ мочи на суточную протеинурию

Е: электрофорез белков сыворотки крови

3. Результаты лабораторных методов обследования

3.1. Клинический анализ крови

показатель	результат	норма
Гемоглобин, г/л	132	Для мужчин 130-165
Эритроциты, $10^{12}/л$	4,2	Для мужчин 4,0-5,5
Лейкоциты, $10^9/л$	6,4	4,0-9,0
палочкоядерные, %	3	1-6
сегментоядерные, %	57	45-70
Эозинофилы, %	2	0-5
Лимфоциты, %	32	17-48
Моноциты, %	6	4-10
Тромбоциты, $10^9/л$	290	130-400
СОЭ, мм/ч	13	До 17
МСV, fl	90	80-100
МСН, pg	31,4	27-32

3.2. Анализ кала на скрытую кровь

результат отрицательный

3.3. Липидный профиль сыворотки крови

Показатель	Результат	Норма
Холестерин	4,5 ммоль/л	3,6-5,1 ммоль/л
Холестерин ЛПВП	1,1 ммоль/л	0,9-1,9 ммоль/л
Триглицериды	0,8 ммоль/л	0,5-2,1 ммоль/л

3.4. Коагулограмма

Показатель	Результат	Норма
Фибриноген	2,6 г/л	2-5 г/л
Протромбиновый индекс	89%	80-130%
МНО	0,95	0,85-1,15

3.5. Анализ мочи на суточную протеинурию

Суточная протеинурия – 0,01г/л

3.6. Электрофорез белков сыворотки крови

Показатель	Результат	Норма
Альбумины	57,6%	56,5-66,5%
Глобулины	42,4%	33,5-43,5%
α 1- глобулины	4,2%	2,5-5,0%
α 2-глобулины	7,8%	5,1-9,2%
β -глобулины	11,8%	8,1-12,2%
γ -глобулины	18,6%	12,8-19,0%

Вопрос №2 Необходимыми для постановки диагноза инструментальными методами обследования являются:

1. эзофагогастродуоденоскопия (ЭГДС)
2. исследование на инфекцию *Helicobacter pylori*
3. УЗИ печени, поджелудочной железы, желчного пузыря
4. эхокардиография
5. УЗИ щитовидной железы

Е: ультразвуковая диагностика сосудов нижних конечностей

5. Результаты инструментальных методов обследования

5.1. Эзофагогастродуоденоскопия (ЭГДС)

Пищевод проходим. Кардия смыкается. Желудок обычной формы и размеров, содержит умеренное количество секрета с примесью желчи. Складки рельефные, невысокие, расположены

продольно. Слизистая неравномерно гиперемирована в антральном отделе. Угол желудка не изменен. Привратник свободно проходим. Луковица 12-перстной кишки не деформирована. Слизистая 12-п.кишки розовая, эластичная.

Заключение: поверхностный антральный гастрит.

5.2. Исследование на инфекцию *Helicobacter pylori*

¹³C-уреазный дыхательный тест положительный

5.3. УЗИ печени, поджелудочной железы, желчного пузыря

Печень нормальных размеров, контуры ровные, паренхима нормальной эхогенности, однородная, воротная вена 11 мм. Желчный пузырь 66x25 мм, правильной формы, просвет пузыря достаточно однородный. Поджелудочная железа 19-15-16 мм, контуры четкие, паренхима однородная. Вирсунгов проток не расширен. Селезенка 95x29 мм, селезеночная вена в воротах 6,3 мм. Почки нормальных размеров, контуры ровные, паренхима 20 мм, чашечно-лоханочная система не расширена

5.4. Эхокардиография

Аорта 35 мм, левое предсердие 30 мм, левый желудочек 44 мм, межжелудочковая перегородка 9 мм. Правое предсердие и правый желудочек в норме. Зон гипокинеза нет. Клапаны не изменены, ФВ 70%.

5.5. УЗИ щитовидной железы

Размеры щитовидной железы в норме, узловых образований нет

5.6. Ультразвуковая диагностика сосудов нижних конечностей

Скорость кровотока не изменена, гемодинамически значимых стенозов не обнаружено

Вопрос №3 Диагноз, который можно поставить данному больному на основании результатов клинико-лабораторных и инструментальных методов обследования:

1. Хронический *Helicobacter pylori*-ассоциированный гастрит в фазе обострения с синдромом диспепсии
2. Хронический атрофический гастрит, обострение
3. Язвенная болезнь желудка, обострение
4. Язвенная болезнь двенадцатиперстной кишки, обострение

7. Диагноз

Диагноз:

Вопрос №4 Наиболее вероятной причиной развития данного заболевания послужило:

1. инфицирование *Helicobacter pylori*
2. аутоиммунное воспаление в слизистой оболочке желудка
3. появление иммунологической реакции на глютен
4. употребление алкоголя

Вопрос №5 Сохранение диспептических симптомов, несмотря на успешно проведенную эрадикацию *H.pylori*, рассматривается как проявление:

1. функциональной диспепсии
2. язвенной болезни
3. метаплазии слизистой оболочки желудка
4. дуоденального рефлюкса

Вопрос №6 Тактика ведения в данной ситуации подразумевает назначение:

1. схемы эрадикации *Helicobacter pylori* «первой линии»
2. сбалансированной диеты
3. желчегонных препаратов
4. нестероидных противовоспалительных препаратов

Вопрос №7 Препаратами, входящими в трехкомпонентную схему эрадикации *helicobacter pylori*, являются: ингибитор протонной помпы в стандартной дозе 2 раза в сутки :

1. кларитромицин (500 мг 2 раза в сутки) и амоксициллин (1000 мг 2 раза в сутки)
2. метронидазол (500 мг 3 раза в сутки) и тетрациклин (500 мг 4 раза в сутки)
3. тетрациклин (500 мг 4 раза в сутки) и препараты висмута (например, висмута трикалия дицитрат в дозе 240 мг 2 раза в сутки)
4. метронидазол (500 мг 3 раза в сутки) и препараты висмута (например, висмута трикалия дицитрат в дозе 240 мг 2 раза в сутки)

Вопрос №8 Контроль эффективности эрадикации *Helicobacter pylori* проводится через:

1. 4-6 недель
2. 1 неделю

3. полгода

4. 1 год

Вопрос №9 Инвазивным методом диагностики *Helicobacter pylori* является :

1. гистологический метод

2. уреазный дыхательный тест

3. исследование кала на наличие антигена *H.pylori*

4. серологический метод

Вопрос №10 Неинвазивным методом диагностики *Helicobacter pylori* является :

1. уреазный дыхательный тест

2. гистологический метод

3. быстрый уреазный тест (CLO-тест)

4. бактериологический метод

Вопрос №11 В основе некоторых диагностических тестов для выявления *Helicobacter pylori* лежит способность этой бактерии вырабатывать фермент:

1. уреазу

2. фосфолипазу

3. муциназу

4. протеазу

Вопрос №12 Приоритетным методом контроля эффективности эрадикационной терапии *Helicobacter pylori* является :

1. уреазный дыхательный тест

2. быстрый уреазный тест (CLO-тест)

3. гистологический метод

4. микробиологический метод

Эталон ответов:

1	2	3	4	5	6	7	8	9	10	11	12
1,2	1,2,3	1	1	1	1	1	1	1	1	1	1

№27

1. УСЛОВИЕ СИТУАЦИОННОЙ ЗАДАЧИ

1.1. Ситуация

Больной М., 40 лет, инженер, обратился к врачу-терапевту участковому

1.2. Жалобы

на боли в эпигастральной области, возникающие через 30 минут после еды, отрыжку воздухом, тошноту после приема пищи. Боли без иррадиации, купируются приемом антацидных препаратов

1.3. Анамнез заболевания

Считает себя больным в течение пяти лет, когда впервые отметил появление боли в эпигастральной области, по совету друга стал принимать омепразол. Ежегодно обострение заболевания отмечает в весенний и осенний период, при появлении боли принимает омепразол в течение 1 недели. Настоящее ухудшение самочувствия - в течение последних 2 недель, когда отметил усиление боли, появление тошноты и отрыжки.

1.4. Анамнез жизни

Пациент работает инженером, пищу принимает нерегулярно. Курит по 2 пачки сигарет в день на протяжении 15 лет, по праздникам употребляет спиртные напитки в умеренном количестве. У младшего брата больного диагностирована язвенная болезнь двенадцатиперстной кишки.

1.5. Объективный статус

Состояние удовлетворительное. Температура тела 36,7°C. Кожные покровы и видимые слизистые обычной окраски, высыпаний нет. Отеков нет. Периферические лимфоузлы не увеличены. Дыхание везикулярное, хрипов нет. ЧД 16 в мин. Тоны сердца ясные, ритм правильный. ЧСС 68 ударов в мин. АД 120/70 мм рт. ст. Язык влажный, обложен белым налетом. Живот при пальпации мягкий, болезненный в эпигастральной области. Симптомы, Мюсси, Ортнера, Кера и Щеткина - Блюмберга отрицательные. Размеры печени по Курлову 9x8x7 см. Селезенка не увеличена. Симптом поколачивания отрицательный с обеих сторон. Стул и мочеиспускание в норме.

Вопрос №1 Обязательным лабораторным методом обследования является:

1. общий анализ крови

2. биохимический анализ крови с определением глюкозы и гликированного гемоглобина

3. общий анализ мочи

4. общий анализ мокроты

3. Результаты лабораторных методов обследования

3.1. Общий анализ крови

Показатель	Результат	Нормы
Эритроциты (RBC), *10 ¹² /л	4,2	м. 4,4-5,0 ж. 3,8-4,5
Гемоглобин (Hb), г/л	138	м. 130-160 ж. 120-140
Гематокрит (HCT),%	43	м. 39-49 ж. 35-45
Цветовой показатель (ЦП)	0,9	0,8-1,0
Усреднённое значение объёма эритроцита (MCV), (фл)	85	80-100
Среднее содержание гемоглобина в эритроците (MCH), (пг)	29	26-34
Средняя концентрация гемоглобина в эритроците (MCHC), г/дл	33,3	32,0-37,0
Ретикулоциты (RET), %	1	2-12
Тромбоциты (PLT), *10 ⁹ /л	270	180-320
Лейкоциты (WBC), *10 ⁹ /л	5,8	4-9
Лейкоцитарная формула		
Нейтрофилы палочкоядерные, %	1	1-6
Нейтрофилы сегментоядерные, %	63	47-72
Эозинофилы, %	4	1-5
Базофилы, %		0-1
Лимфоциты, %	30	19-37
Моноциты, %	2	2-10
СОЭ, мм/ч	8	м. 2-10 ж. 2-15

3.2. Биохимический анализ крови с определением глюкозы и гликированного гемоглобина

Глюкоза крови 4,2 ммоль/л (норма до 6,2 ммоль/л),
гликированный гемоглобин 4,8% (норма менее 6,5%)

3.3. Общий анализ мочи

Наименование	результат
цвет	темно-желтый
прозрачность	полная
белок	Нет
глюкоза	нет
кетоновые тела	нет
билирубин	нет
уробилин	не повышен
цилиндры	нет
эритроциты	единичные в поле зрения
лейкоциты	единичные в препарате
соли	оксалаты - немного
бактерии	незначительное количество
слизь	умеренно

3.4. Общий анализ мокроты

Характер: слизистая,
цвет: прозрачный.
Запах: отсутствует.
Эритроциты – отсутствуют,

лейкоциты – единичные в препарате.

Эозинофилы, спирали Куршмана, кристаллы Шарко-Лейдена, альвеолярные макрофаги – отсутствуют.

Микобактерии туберкулеза – не обнаружены.

Вопрос №2 Необходимым для постановки диагноза инструментальным методом обследования является:

1. эзофагогастродуоденоскопия с биопсией слизистой оболочки и определением обсемененности *H. pylori*
2. рентгенография грудной клетки
3. ультразвуковое исследование органов брюшной полости
4. сцинтиграфия печени

5. Результаты инструментальных методов обследования

5.1. Эзофагогастродуоденоскопия с биопсией слизистой оболочки на морфологию (при необходимости)

Пищевод свободно проходим, слизистая оболочка пищевода умеренно гиперемирована в нижней трети. Кардия смыкается полностью. Желудок обычной формы и размеров, перистальтика живая. Ближе к антральному отделу желудка по малой кривизне определяется язвенный дефект с перифокальным валом инфильтрации, диаметром 12 мм (взята биопсия на морфологию). Луковица 12-перстной кишки и залуковичные отделы гиперемированы. В биоптате слизистой оболочки желудка выявлен *H. pylori* с высокой степенью обсемененности.

5.2. Рентгенография грудной клетки

Легочные поля прозрачны, инфильтративных и очаговых теней нет

5.3. Ультразвуковое исследование органов брюшной полости

Печень не увеличена, паренхима ее однородной эхогенности. Вне- и внутripеченочные желчные протоки не расширены. Холедох диаметром 0,5 см. V.portae 1,0 см. Селезенка не увеличена. Поджелудочная железа не увеличена, однородной эхогенности. Свободной жидкости в брюшной полости не выявлено

5.4. Сцинтиграфия печени

Печень нормальной формы, размеров и положения. Накопление радионуклидов удовлетворительное, распределение равномерное

Вопрос №3 Какой диагноз можно поставить данному больному на основании результатов клинико-лабораторных и инструментальных методов обследования?:

1. Язвенная болезнь желудка в стадии обострения
2. Хронический атрофический гастрит
3. Гастроэзофагеальная рефлюксная болезнь
4. Хронический холецистит

7. Диагноз

Диагноз:

Вопрос №4 Типичным осложнением, которое может возникнуть при данном заболевании, является:

1. перфорация
2. гепатоспленомегалия
3. кровотечение из варикозно расширенных вен пищевода
4. портальная гипертензия

Вопрос №5 К фоновому заболеванию, которое имеется у пациента, относится:

1. хронический гастрит, ассоциированный с инфекцией *Helicobacter pylori*
2. хронический атрофический гастрит
3. аутоиммунный гастрит
4. гастропатия, ассоциированная с приемом нестероидных противовоспалительных средств

Вопрос №6 Для лечения данного пациента, ранее не получавшего антихеликобактерную терапию, наиболее рационально назначить ингибитор протонной помпы в сочетании с :

1. кларитромицином и амоксициллином
2. метронидазолом и левофлоксацином
3. метронидазолом и цефалоспорином
4. препаратом висмута и азитромицином

Вопрос №7 Минимальная продолжительность приема ингибитора протонной помпы для достижения заживления язвенного дефекта составляет :

1. 4-6 недель
2. 7 дней
3. 14 дней
4. 6 месяцев

Вопрос №8 В четырехкомпонентную схему эрадикации *Helicobacter pylori* входит препарат :

1. висмута трикалия дицитрат
2. цефазолин
3. ципрофлоксацин
4. гентамицин

Вопрос №9 Основным этиологическим фактором развития язвенной болезни желудка является :

1. инфицирование слизистой желудка *H.pylori*
2. образование антител к париетальным клеткам желудка
3. рефлюкс желчи из двенадцатиперстной кишки в желудок
4. атеросклеротическое поражение чревного ствола

Вопрос №10 Язвенное поражение слизистой желудка наиболее часто вызывает прием :

1. аспирин
2. пенициллина
3. капотена
4. аторвастатина

Вопрос №11 Болевой синдром при локализации язвы в двенадцатиперстной кишке характеризуется:

1. появлением боли через 1-1,5 часа после еды и в ночные часы
2. связью с положением тела
3. связью с глубоким дыханием
4. связью с физической нагрузкой

Вопрос №12 Наиболее точным неинвазивным методом диагностики инфекции *H. pylori* является :

1. уреазный дыхательный тест с использованием мочевины, меченной изотопами ^{13}C или ^{14}C
2. полимеразная цепная реакция в кале
3. серологический метод (определение антител в крови)
4. исследование антигена *H.pylori* в кале иммуноферментным методом

Эталон ответов:

1	2	3	4	5	6	7	8	9	10	11	12
1	1	1	1	1	1	1	1	1	1	1	1

№28

1. УСЛОВИЕ СИТУАЦИОННОЙ ЗАДАЧИ

1.1. Ситуация

Больной К. 32 года обратился в поликлинику к врачу-терапевту участковому

1.2. Жалобы

на ноющие боли в эпигастральной области, возникающие натощак, через два часа после еды, а также в ночное время, купирующиеся приемом пищи или антацидных средств; изжогу; отрыжку воздухом.

1.3. Анамнез заболевания

- Вышеуказанные проявления беспокоят на протяжении 5 лет каждую весну и каждую осень.
- За медицинской помощью не обращался, самостоятельно принимал антацидные препараты и антисекреторные препараты с положительным эффектом.
- Настоящее ухудшение состояния отмечает в течение двух последних недель, когда после нарушения режима питания и на фоне эмоциональной нагрузки вновь появились ноющие боли в эпигастральной области, изжога, отрыжка воздухом. Несмотря на прием антацидного препарата, самочувствие пациента не улучшалось, боли стали беспокоить по ночам. Пациент обратился за медицинской помощью.

1.4. Анамнез жизни

- Рос и развивался соответственно возрасту.
- Наследственность: отец пациента страдает хроническим гастритом.
- Вредные привычки отрицает.

1.5. Объективный статус

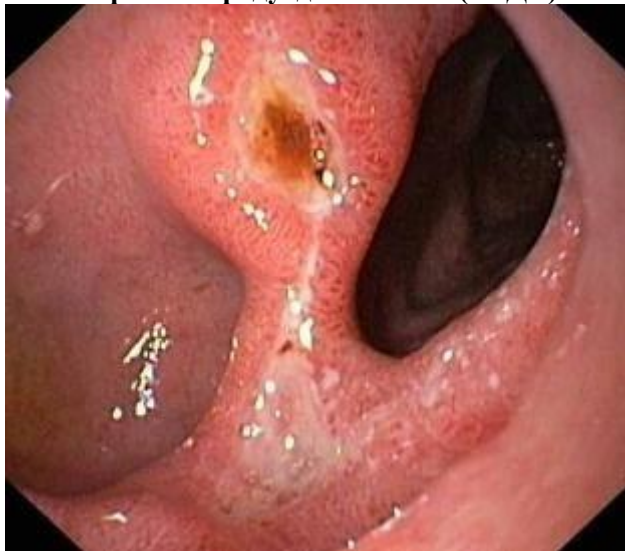Объективно: состояние удовлетворительное. Кожные покровы чистые, обычной окраски, язык влажный, обложен белым налетом. ИМТ 21 кг/м². Отёков нет. ЧДД – 16 в мин., при аускультации лёгких выслушивается везикулярное дыхание, хрипов нет. Выслушиваются I и II тоны сердца, ясные, ритмичные. Пульс 60 ударов в мин., ритмичный, удовлетворительного наполнения. АД 120/80 мм рт. ст. Живот всеми отделами участвует в дыхании, при поверхностной пальпации болезненный в эпигастральной области, максимально - справа от срединной линии, здесь же определяется умеренное защитное напряжение мышц передней брюшной стенки. Симптом Щеткина-Блюмберга не определяется. В остальных областях живот мягкий, безболезненный. Размеры печени по Курлову: 10х9х8 см. Нижний край печени - по краю реберной дуги ровный, безболезненный. Почки не пальпируются. Стул регулярный, оформленный. Мочеиспускание свободное, безболезненное.

Вопрос №1 Обязательным инструментальным методом постановки диагноза при данном заболевании является:

1. эзофагогастродуоденоскопия (ЭГДС)
2. магнитно-резонансная (МР-) томография органов брюшной полости
3. энтерография с исследованием пассажа бария по тонкой кишке
4. обзорная рентгенография органов брюшной полости

3. Результаты инструментального метода обследования

3.1. Эзофагогастродуоденоскопия (ЭГДС)



3.2. Магнитно-резонансная (МР-) томография органов брюшной полости

При МР-томографии органов брюшной полости патологии со стороны печени, селезенки, поджелудочной железы, внутрибрюшных лимфатических узлов не выявлено. Свободной жидкости в брюшной полости не определяется

3.3. Энтерография с исследованием пассажа бария по тонкой кишке

На серии прицельных рентгенограмм тонкой кишки определяется: достигнуто равномерное контрастирование, нормальный рельеф слизистой тонкой кишки, дефектов наполнения не определяется, пассаж контраста нормальный

3.4. Обзорная рентгенография органов брюшной полости

На обзорной рентгенограмме органов брюшной полости свободного газа в брюшной полости, кальцинатов, уровней жидкости в петлях кишечника не определяется

Вопрос №2 Обязательным лабораторным методом исследования для более полной формулировки диагноза является :

1. выявление *Helicobacter pylori*
2. коагулограмма (ориентировочное исследование системы гемостаз¹. АЧТВ, фибриноген, протромбиновый индекс)
3. определение антител к париетальным клеткам желудка
4. анализ крови для определения уровня сывороточного железа

5. Результаты лабораторного метода обследования

5.1. Выявление *Helicobacter pylori*

- 1: микроскопия биоптата слизистой антрального отдела желудка. *Helicobacter pylori* (+++)
 2: микроскопия биоптата слизистой луковицы двенадцатиперстной кишки: *Helicobacter pylori* (++++)

5.2. Коагулограмма (ориентировочное исследование системы гемостаза). АЧТВ, фибриноген, протромбиновый индекс)

Наименование	Нормы	Показатель
АЧТВ, с.	25,4 – 36,9	27,5
Фибриноген, г/л	2,0 – 4,0	3,0
Протромбиновый индекс, %	78 – 142	85

5.3. Определение антител к париетальным клеткам желудка

Наименование	Нормы	Показатель
Антитела к париетальным клеткам желудка, суммарные IgG, IgA, IgM	< 1:40	< 1:40

5.4. Анализ крови для определения уровня сывороточного железа

Наименование	Нормы	Показатель
Железо сыворотки, мкмоль/л (мужчины)	11,6 - 31,3	15,4

Вопрос №3 Дополнительным лабораторным методом исследования при часто рецидивирующем течении заболевания является:

1. исследование уровня гастрина крови
2. ПЦР слюны для обнаружения вируса Эпштейна-Барра
3. исследование уровня щелочной фосфатазы крови
4. определение уровня панкреатической эластазы-1 в кале

7. Результаты дополнительного лабораторного метода обследования

7.1. Исследование уровня гастрина крови

Наименование	Нормы	Показатель
Гастрин крови, мкЕд/л	13 - 115	120

7.2. ПЦР слюны для обнаружения вируса Эпштейна-Барра

Наименование	Нормы	Показатель
Вирус Эпштейна-Барр, определение ДНК	не обнаружено	не обнаружено

7.3. Исследование уровня щелочной фосфатазы крови

Наименование	Нормы	Показатель
Щелочная фосфатаза, Ед/л (мужчины)	40 - 150	90

7.4. Определение уровня панкреатической эластазы-1 в кале

Наименование	Нормы	Показатель
Эластаза-1 панкреатическая, мкг/г кала	> 200	500

Вопрос №4 Какой диагноз можно поставить больному на основании результатов клинико-лабораторных и инструментальных методов обследования?:

1. Язвенная болезнь двенадцатиперстной кишки, ассоциированная с инфекцией *Helicobacter pylori*, часто рецидивирующее течение, обострение. Язва и рубцовая деформация луковицы двенадцатиперстной кишки
2. Хронический панкреатит, часто рецидивирующее течение, обострение. Нарушение внешнесекреторной функции поджелудочной железы. Дискинезия желчевыводящих путей по гиперкинетическому типу, дискинезия сфинктера Одди. Синдром мальабсорбции
3. Язвенная болезнь желудка, редко рецидивирующее течение, обострение. Язва малой кривизны желудка. Субкомпенсированный стеноз привратника. Хронический аутоиммунный атрофический гастрит со сниженной кислотопродуцирующей функцией желудка, обострение. Синдром мальабсорбции
4. Синдром Золлингера-Эллисона. Опухоль поджелудочной железы (гастринома). Симптоматическая острая язва луковицы двенадцатиперстной кишки. Метастатическое поражение печени и внутрибрюшных лимфатических узлов

9. Диагноз

Диагноз:

Вопрос №5 Дифференциальный диагноз следует проводить с:

1. симптоматическими (вторичными) язвами
2. ахалазией кардии, диффузным спазмом пищевода, опухолями средостения
3. лямблиозом, описторхозом, аскаридозом
4. болезнью Менетрие, болезнью Уиппла, язвенным колитом

Вопрос №6 При отрицательном результате теста на инфекцию *Helicobacter pylori* при язвенной болезни до проведения эрадикационной терапии :

1. необходимо применить второй (подтверждающий) метод диагностики инфекции *Helicobacter pylori*
2. следует однозначно расценивать это как признак отсутствия геликобактерной инфекции
3. следует однозначно рассматривать этот результат как ложноотрицательный
4. следует провести водородный дыхательный тест с лактулозой

Вопрос №7 Наиболее оптимальная тактика ведения пациента в данной ситуации включает:

1. проведение эрадикационной антигеликобактерной терапии
2. проведение антисекреторной и дезинтоксикационной терапии, назначение соматостатина
3. консультацию хирурга для решения вопроса о сроках и методе оперативного лечения заболевания
4. проведение курса терапии антисекреторными препаратами с постепенным снижением дозировки и подбором дозы препарата для поддерживающей терапии

Вопрос №8 В данной клинической ситуации (эрадикация ранее не проводилась, аллергических реакций не наблюдалось) больному следует назначить:

1. тройную схему эрадикации *Helicobacter pylori* на срок 14 дней, ингибитор протонной помпы в повышенной дозировке (удвоенной по сравнению со стандартной)
2. четырехкомпонентную схему эрадикации *Helicobacter pylori* на срок 14 дней: блокатор H₂-гистаминовых рецепторов (фамотидин 20 мг) два раза в сутки за 30 минут до еды+тетрацилин 500 мг два раза в сутки после еды+ампициллин 500 мг два раза в сутки после еды+висмута трикалия дицитрат по 120 мг четыре раза в сутки за 30 минут до еды
3. ингибитор протонной помпы в стандартной дозировке (омепразол 20 мг) два раза в день за 30 минут до еды+спазмолитик (бускопан 10 мг) три раза в день за 30 минут до еды+панкреатин 25000 ЕД три раза в день во время еды на срок 10 дней
4. ингибитор протонной помпы в дозе, эквивалентной 60 – 120 мг омепразола два раза в день за 30 минут до еды+соматостатин 0,05 – 0,2 мг в/м 2 раза в день

Вопрос №9 Контроль эффективности проведенного лечения осуществляется через:

1. 4-6 недель после окончания терапии на основании обнаружения антигенов хеликобактер пилори в кале
2. 5 дней от начала терапии на основании данных бактериологического посева кала на специальные среды для обнаружения хеликобактер пилори
3. 1 неделю после окончания терапии на основании данных серологического исследования крови (обнаружение антител к хеликобактер пилори)
4. 4-6 месяцев после окончания терапии на основании оценки имеющейся у пациента симптоматики, и анализа анамнестических данных (наличие обострений заболевания за период наблюдения после окончания терапии)

Вопрос №10 К осложнениям данного заболевания относят:

1. желудочно-кишечное кровотечение, перфорацию язвы, пенетрацию язвы, малигнизацию язвы, стеноз
2. недостаточность кардии, снижение тонуса нижнего пищеводного сфинктера с развитием рефлюкс-эзофагита, грыжу пищеводного отверстия диафрагмы, пищевод Барретта, диффузный спазм пищевода
3. синдром мальабсорбции и мальдигестии, синдром избыточного бактериального роста в тонком кишечнике, сегментарный геморрагический колит, динамическую тонкокишечную непроходимость
4. псевдомембранозный колит, спаечную болезнь брюшной полости, солярный синдром, ранний и поздний демпинг-синдром, нарушение толерантности к глюкозе

Вопрос №11 К наследственно-конституциональным факторам риска развития данного заболевания относят:

1. принадлежность к 0 (I) группе крови, увеличение массы обкладочных клеток
2. высокие титры аутоантител к париетальным и обкладочным клеткам желудка
3. нарушенную секрецию внутреннего фактора Касла

4. семейную гиперхолестеринемию и/или гипертриглицеридемию

Вопрос №12 Алгоритм антисекреторной терапии при данном заболевании включает:

1. назначение ингибитора протонной помпы на общий срок не менее 1 месяца с момента обнаружения язвенного дефекта с постепенной отменой при условии наступления рубцевания язвенного дефекта
2. назначение блокатора H₂-гистаминовых рецепторов в стандартной или удвоенной дозировке с момента первого обнаружения язвенного дефекта пожизненно с переходом на поддерживающую дозу при условии наступления рубцевания язвенного дефекта; назначение ингибиторов протонной помпы только при индивидуальной непереносимости блокаторов H₂-гистаминовых рецепторов
3. назначение ингибитора протонной помпы или блокатора H₂-гистаминовых рецепторов в стандартной или удвоенной дозировке сроком на 10 – 14 дней в составе схемы эрадикации *Helicobacter pylori* с последующим переходом на режим приема препарата «по требованию» для устранения симптомов диспепсии или болевого синдрома вплоть до наступления рубцевания язвенного дефекта
4. назначение холинолитика для подкожного введения до купирования болевого синдрома и устранения симптомов диспепсии с последующим переходом на пожизненную поддерживающую терапию пероральными антисекреторными препаратами

Эталон ответов:

1	2	3	4	5	6	7	8	9	10	11	12
1	1	1	1	1	1	1	1	1	1	1	1

№29

1. УСЛОВИЕ СИТУАЦИОННОЙ ЗАДАЧИ

1.1. Ситуация

Больная З., 57 лет, юрист, обратилась к врачу-терапевту участковому

1.2. Жалобы

на боли в эпигастральной области опоясывающего характера, тошноту, однократную рвоту, многократный жидкий стул, сухость во рту, жажду

1.3. Анамнез заболевания

Считает себя больной в течение 5 лет, когда впервые появились боли в эпигастральной области, возникающие после приема жирной пищи (жареная утка, торт со взбитыми сливками), выраженная диарея, сохраняющаяся до 5 дней, при болях принимала но-шпу, мезим. Отмечает появление диареи при небольшой погрешности в диете, употреблении жирной жареной пищи, пирогов, обострения заболевания бывают 3-4 раза в год. В течение последнего года стала отмечать жажду и сухость во рту, диагностирован сахарный диабет. Настоящее ухудшение самочувствия в течение последней недели, когда после употребления жареной картошки с курицей появились опоясывающие боли в эпигастрии, возникла диарея до 7 раз в сутки, однократно была рвота съеденной пищей.

1.4. Анамнез жизни

Росла и развивалась соответственно возрасту. Бытовые условия хорошие. Вредных привычек нет. Семейный анамнез: отец пациентки умер в возрасте 59 лет от меланомы кожи.

Перенесенные заболевания: в возрасте 46 лет оперирована по поводу желчно-каменной болезни, проведена эндоскопическая холецистэктомия.

На протяжении последних 7 лет диагностирована гипертоническая болезнь, с максимальными подъемами АД до 162/100 мм.рт.ст. постоянно принимает лизиноприл 10 мг 2 раза в день.

1.5. Объективный статус

Состояние удовлетворительное. Больная гиперстенического телосложения, избыточного питания. ИМТ=30,3 кг/м². Температура тела 36,6°C. Периферические лимфоузлы не увеличены. Дыхание везикулярное, хрипов нет. ЧД 17 в мин. Границы сердца в норме, шумов нет. Тоны сердца звучные, ритм правильный. ЧСС 78 ударов в минуту. АД 132/80 мм рт ст. Живот при пальпации умеренно болезненный в эпигастральной области. Симптом Ортнера отрицательный. Симптом Щеткина-Блюмберга отрицательный. Размеры печени по Курлову 9x8x7см. Селезенка не увеличена. Стул и мочеиспускание в норме. Отеков нет.

Вопрос №1 Необходимыми для постановки диагноза лабораторными методами обследования являются:

1. общий анализ крови

2. биохимический анализ крови с определением АлТ, АсТ, амилазы, билирубина, ЩФ, ГГТП, глюкозы, гликированного гемоглобина
3. анализ крови с определением уровня тропонина I
4. общий анализ мочи
5. общий анализ мокроты

3. Результаты лабораторных методов обследования

3.1. Общий анализ крови

Показатель	Результат	Нормы
Эритроциты (RBC), *10 ¹² /л	4,2	м. 4,4-5,0 ж. 3,8-4,5
Гемоглобин (Hb), г/л	138	м. 130-160 ж. 120-140
Гематокрит (HCT),%	43	м. 39-49 ж. 35-45
Цветовой показатель (ЦП)	0,9	0,8-1,0
Усреднённое значение объёма эритроцита (MCV), (фл)	85	80-100
Среднее содержание гемоглобина в эритроците (MCH), (пг)	29	26-34
Средняя концентрация гемоглобина в эритроците (MCHC), г/дл	33,3	32,0-37,0
Ретикулоциты (RET), ‰	1	2-12
Тромбоциты (PLT), *10 ⁹ /л	270	180-320
Лейкоциты (WBC), *10 ⁹ /л	5,8	4-9
Лейкоцитарная формула		
Нейтрофилы палочкоядерные, %	1	1-6
Нейтрофилы сегментоядерные, %	63	47-72
Эозинофилы, %	4	1-5
Базофилы, %		0-1
Лимфоциты, %	30	19-37
Моноциты, %	2	2-10
СОЭ, мм/ч	8	м. 2-10 ж. 2-15

3.2. Биохимический анализ крови с определением АлТ, АсТ, амилазы, билирубина, ЩФ, ГГТП, глюкозы, гликированного гемоглобина

Показатель	Результат	Норма
АлТ	18	<45 ЕД/л
АсТ	22	<35 ЕД/л
ЩФ	208	141-460 ЕД/л
Билирубин общий	12,8	3,4-20 ммоль/л
Амилаза	140	10-124 ЕД/л
ГГТП	32	7-24 ЕД/л
Глюкоза	12,7	3,5-6,2 ммоль/л
Гликированный гемоглобин	7,5	<6,5%

|Наименование |результат |цвет |темно-желтый |прозрачность |полная |белок |Нет |глюкоза |+
|кетоновые тела |нет |билирубин |нет |уробилин |не повышен |цилиндры |нет |эритроциты
|единичные в поле зрения |лейкоциты |единичные в препарате |соли |оксалаты - немного |бактерии
|незначительное количество |слизь |умеренно

3.5. Общий анализ мокроты

Характер: слизистая, цвет: прозрачный. Запах: отсутствует. Эритроциты – отсутствуют, лейкоциты – единичные в препарате. Эозинофилы, спирали Куршмана, кристаллы Шарко-Лейдена, альвеолярные макрофаги – отсутствуют. Микобактерии туберкулеза – не обнаружены.

Вопрос №2 Необходимыми для постановки диагноза инструментальными методами обследования

являются:

1. УЗИ органов брюшной полости
2. МСКТ органов брюшной полости
3. функция внешнего дыхания
4. рентгенография грудной клетки
5. сцинтиграфия печени

5. Результаты инструментальных методов обследования

5.1. УЗИ органов брюшной полости

Печень не увеличена, паренхима ее однородной эхогенности. Вне- и внутрипеченочные желчные протоки не расширены. Ductus choledochus – 0,5 см. V. portae 1,0 см. Селезенка не увеличена. Поджелудочная железа увеличена, диффузно неоднородная, повышенной эхогенности. Свободной жидкости в брюшной полости не выявлено.

5.2. МСКТ органов брюшной полости

Выявлены признаки дистрофии поджелудочной железы с ее фиброзными изменениями, наличием кальцинатов и конкрементов. Обнаружена псевдокиста поджелудочной железы.

5.3. Функция внешнего дыхания

ЖЕЛ - 4,6 л (86%), ОФВ1 -4,15 л/с (93%). ЖЕЛ в норме, показатели проходимости бронхиальных путей в норме. Признаков обструкции дыхательных путей не выявлено

5.4. Рентгенография грудной клетки

Легочные поля прозрачны, инфильтративных и очаговых теней нет

5.5. Сцинтиграфия печени

Печень нормальной формы, размеров и положения. Накопление радионуклеидов удовлетворительное, распределение равномерное

Вопрос №3 Какой диагноз можно поставить данной больной?:

1. Хронический панкреатит, в стадии обострения
2. Желчнокаменная болезнь
3. Хронический холецистит в стадии обострения
4. Первичный билиарный цирроз

7. Диагноз

Диагноз:

Вопрос №4 К возможным осложнениям основного заболевания относится:

1. псевдокисты
2. нефротический синдром
3. холедохолитиаз
4. гепатолиенальный синдром

Вопрос №5 Сочетанным заболеванием у пациентки является:

1. гипертоническая болезнь
2. первичный гиперальдостеронизм
3. ИБС: Стенокардия напряжения II ф.к
4. феохромоцитома

Вопрос №6 Пациентке необходимо назначить :

1. ферментные препараты
2. сульфасалазин
3. препараты висмута
4. желчегонные

Вопрос №7 Для коррекции гипергликемии больной показано назначение:

1. инсулина
2. диабетона
3. метформина
4. сиафора

Вопрос №8 Показателем определения компенсации сахарного диабета является:

1. гликозилированный гемоглобин
2. общий гемоглобин
3. С-пептид
4. кетонурия

Вопрос №9 К выявленным синдромам у пациентки относится:

1. внешнесекреторная недостаточность поджелудочной железы

2. портальная гипертензия
3. холестатический
4. цитолитический

Вопрос №10 Наиболее вероятной причиной возникновения гипергликемии у данной пациентки является:

1. панкреатогенный сахарный диабет
2. сахарный диабет 2 типа
3. сахарный диабет 1 типа
4. несахарный диабет

Вопрос №11 К внепанкреатическим источникам гиперамилаземии и гиперамилазурии относят :

1. болезни слюнных желез
2. печеночную недостаточность
3. легочную гипертензию
4. острый коронарный синдром

Вопрос №12 Препаратами выбора для лечения гипертонической болезни у данной больной являются:

1. ингибиторы АПФ
2. бета-блокаторы
3. антагонисты кальция
4. диуретики

Эталон ответов:

1	2	3	4	5	6	7	8	9	10	11	12
1,2	1	1	1	1	1	1	1	1	1	1	1

№30

1. УСЛОВИЕ СИТУАЦИОННОЙ ЗАДАЧИ

1.1. Ситуация

Больной Ф., 46 лет, строитель, обратился к врачу-терапевту участковому

1.2. Жалобы

на боли в левом подреберье, общую слабость, многократный жидкий стул

1.3. Анамнез заболевания

Считает себя больным в течение 3 лет, когда стал отмечать появление болей в эпигастральной области и в левом подреберье возникающие после употребления алкоголя или приема жирной пищи. Отмечает снижение массы тела за последний год, так как длительное время жалуется на частый жидкий стул. Настоящее ухудшение самочувствия возникло за день до обращения к доктору, накануне праздновал свой день рождения, вечером употреблял более 500 мл крепких спиртных напитков.

1.4. Анамнез жизни

Рос и развивался соответственно возрасту. Бытовые условия хорошие. Курит до 20 сигарет за день, 2-3 раза в неделю употребляет алкоголь до 250 мл водки.

Семейный анамнез: отец пациента страдал алкоголизмом.

Перенесенные заболевания: год назад диагностирован пароксизм фибрилляции предсердий, который был купирован после внутривенной инфузии кордарона.

1.5. Объективный статус

Состояние средней тяжести. Больной астенического телосложения, ИМТ=19 кг/м². Температура тела 36,6°C. Периферические лимфоузлы не увеличены. Дыхание жесткое, хрипов нет. ЧД 16 в мин. Границы сердца в норме, шумов нет. Тоны сердца звучные, ритм правильный. ЧСС 88 ударов в минуту. АД 140/80 мм рт ст. Живот при пальпации умеренно болезненный в эпигастральной области. Симптом Ортнера отрицательный. Симптом Щеткина-Блюмберга отрицательный. Размеры печени по Курлову 9x8x7см. Селезенка не увеличена. Мочеиспускание в норме, многократный жидкий стул. Отеков нет.

Вопрос №1 Необходимым для постановки диагноза лабораторным методом обследования является:

1. биохимический анализ крови с определением АлТ, АсТ, амилазы, билирубина, ЩФ, ГГТП, глюкозы, гликированного гемоглобина
2. анализ крови с определением уровня тропонина I
3. общий анализ мочи

4. общий анализ крови

3. Результаты лабораторного метода обследования

3.1. Биохимический анализ крови с определением АлТ, АсТ, амилазы, билирубина, ЩФ, ГГТП, глюкозы, гликированного гемоглобина

Показатель	Результат	Норма
АлТ	38	<45 ЕД/л
АсТ	32	<35 ЕД/л
ЩФ	208	141-460 ЕД/л
Билирубин общий	18,7	3,4-20 ммоль/л
Амилаза	180	10-124 ЕД/л
ГГТП	80	7-24 ЕД/л
Глюкоза	6,1	3,5-6,2 ммоль/л
Гликированный гемоглобин	5,5	<6,5%

3.2. Анализ крови с определением уровня тропонина I

Тропонин I менее 0,0001 мг/мл (норма менее 0,028 мг/мл)

3.3. Общий анализ мочи

Наименование	результат
цвет	темно-желтый
прозрачность	полная
белок	Нет
глюкоза	нет
кетоновые тела	нет
билирубин	нет
уробилин	не повышен
цилиндры	нет
эритроциты	единичные в поле зрения
лейкоциты	единичные в препарате
соли	оксалаты - немного
бактерии	незначительное количество
слизь	умеренно

3.4. Общий анализ крови

Показатель	Результат	Нормы
Эритроциты (RBC), *10 ¹² /л	4,2	м. 4,4-5,0 ж. 3,8-4,5
Гемоглобин (Hb), г/л	138	м. 130-160 ж. 120-140
Гематокрит (HCT),%	43	м. 39-49 ж. 35-45
Цветовой показатель (ЦП)	0,9	0,8-1,0
Усреднённое значение объёма эритроцита (MCV), (фл)	85	80-100
Среднее содержание гемоглобина в эритроците (MCH), (пг)	29	26-34
Средняя концентрация гемоглобина в эритроците (MCHC), г/дл	33,3	32,0-37,0
Ретикулоциты (RET), %	1	2-12
Тромбоциты (PLT), *10 ⁹ /л	270	180-320
Лейкоциты (WBC), *10 ⁹ /л	5,8	4-9
Лейкоцитарная формула		
Нейтрофилы палочкоядерные, %	1	1-6
Нейтрофилы сегментоядерные, %	63	47-72

Показатель	Результат	Нормы
Эозинофилы, %	4	1-5
Базофилы, %		0-1
Лимфоциты, %	30	19-37
Моноциты, %	2	2-10
СОЭ, мм/ч	8	м. 2-10 ж. 2-15

Вопрос №2 Необходимым для постановки диагноза инструментальным методом обследования является:

1. МСКТ органов брюшной полости
2. функция внешнего дыхания
3. рентгенография грудной клетки
4. сцинтиграфия печени

5. Результаты инструментального метода обследования

5.1. МСКТ органов брюшной полости

Выявлены признаки дистрофии поджелудочной железы с ее фиброзными изменениями, наличием кальцинатов и конкрементов. Обнаружена псевдокиста поджелудочной железы.

5.2. Функция внешнего дыхания

ЖЕЛ - 4,6 л (86%), ОФВ1 -4,15 л/с (93%). ЖЕЛ в норме, показатели проходимости бронхиальных путей в норме. Признаков обструкции дыхательных путей не выявлено.

5.3. Рентгенография грудной клетки

Легочные поля прозрачны, инфильтративных и очаговых теней нет

5.4. Сцинтиграфия печени

Печень нормальной формы, размеров и положения. Накопление радионуклеидов удовлетворительное, распределение равномерное

Вопрос №3 Какой диагноз можно поставить данному больному?:

1. Хронический панкреатит
2. Желчно-каменная болезнь
3. Хронический холецистит
4. Болезнь Крона

7. Диагноз

Диагноз:

Вопрос №4 К возможным осложнениям основного заболевания относят:

1. панкреонекроз
2. водянку желчного пузыря
3. холедохолитиаз
4. кровотечение

Вопрос №5 Этиологией основного заболевания у пациента является:

1. алкогольная
2. билиарозависимая
3. дисметаболическая
4. инфекционная

Вопрос №6 Рациональной комбинацией препаратов для лечения пациента является:

1. ферментные препараты + ингибиторы протонной помпы
2. сульфасалазин+глюкокортикоиды
3. препараты висмута+антибиотики
4. желчегонные+спазмолитики

Вопрос №7 К клиническим показаниям для проведения заместительной ферментной терапии при панкреатите относят :

1. хроническую диарею
2. увеличение уровня амилазы крови
3. гипергликемию
4. болевой синдром

Вопрос №8 Увеличение уровня глюкозы плазмы крови при данном заболевании является признаком :

1. эндокринной недостаточности поджелудочной железы

2. сахарного диабета 2 типа
3. выраженной инсулинорезистентности
4. сахарного диабета 1 типа

Вопрос №9 У пациента был выявлен синдром:

1. внешнесекреторной недостаточности
2. портальной гипертензии
3. холестатический
4. отечно-асцитический

Вопрос №10 Показанием к проведению хирургического вмешательства при осложнениях хронического панкреатита служит:

1. обструкция общего желчного протока
2. незначительное повышение амилазы крови
3. экзокринная недостаточность поджелудочной железы
4. эндокринная недостаточность поджелудочной железы

Вопрос №11 К внепанкреатическим источникам гиперамилаземии и гиперамилазурии относят:

1. болезни слюнных желез
2. печеночную недостаточность
3. легочную гипертензию
4. острый коронарный синдром

Вопрос №12 Профилактика обострений хронического панкреатита включает :

1. отказ от употребления алкоголя
2. длительный прием НПВП
3. вакцинация от вирусного гепатита В
4. прием омега-3 полиненасыщенных жирных кислот

Эталон ответов:

1	2	3	4	5	6	7	8	9	10	11	12
1,2	1,2	1,2	1	1	1	1	1	1	1	1	1

№31

1. УСЛОВИЕ СИТУАЦИОННОЙ ЗАДАЧИ

1.1. Ситуация

Больной К. 18 лет, студент, обратился к врачу-терапевту участковому

1.2. Жалобы

на ноющие боли в эпигастральной области, возникающие натощак, ночью, отрыжку воздухом, горечь во рту по утрам. Боли без иррадиации, купируются приемом пищи или альмагеля.

1.3. Анамнез заболевания

Считает себя больным в течение последнего года, когда впервые отметил появление «голодных» болей в эпигастрии, по совету друга стал использовать альмагель. Настоящее ухудшение самочувствия в течение последних 2 недель, когда стал отмечать усиление болей, появление их ночью.

1.4. Анамнез жизни

Пациент учится в техническом ВУЗе, пищу принимает нерегулярно. 4 года курит по 2 пачки сигарет в день, по праздникам употребляет спиртные напитки, пьет регулярно кофе, диету не соблюдает. Известно, что у отца больного диагностирована язвенная болезнь желудка.

1.5. Объективный статус

Состояние удовлетворительное. Температура тела 36,7°C. Кожные покровы и видимые слизистые обычной окраски, высыпаний нет. Отеков нет. Периферические лимфоузлы не увеличены. Дыхание везикулярное, хрипов нет. ЧД 16 в мин. Тоны сердца ясные, ритм правильный. ЧСС 76 в мин. АД 110/70 мм рт ст. Язык влажный, обложен белым налетом. Живот при пальпации мягкий, болезненный в эпигастральной области. Симптомы, Мюсси, Орнера, Кера и Щеткина - Блюмберга отрицательные. Размеры печени по Курлову 9x8x7 см. Селезенка не увеличена. Симптом Пастернацкого отрицательный с обеих сторон. Стул и мочеиспускание в норме.

Вопрос №1 Необходимым для постановки диагноза лабораторным методом обследования является:

1. общий анализ крови
2. общий анализ мочи
3. биохимический анализ крови с определением общего белка, АлТ, АсТ, билирубина, ЩФ

4. общий анализ мокроты

3. Результаты лабораторного метода обследования

3.1. Общий анализ крови

Показатель	Результат	Нормы
Эритроциты (RBC), *10 ¹² /л	4,4	м. 4,4-5,0 ж. 3,8-4,5
Гемоглобин (Hb), г/л	129	м. 130-160 ж. 120-140
Гематокрит (HCT),%	41	м. 39-49 ж. 35-45
Цветовой показатель (ЦП)	0,94	0,8-1,0
Усреднённое значение объёма эритроцита (MCV), (фл)	84	80-100
Среднее содержание гемоглобина в эритроците (MCH), (пг)	28	26-34
Средняя концентрация гемоглобина в эритроците (MCHC), г/дл	36,3	32,0-37,0
Ретикулоциты (RET), %	10	2-12
Тромбоциты (PLT), *10 ⁹ /л	220	180-320
Лейкоциты (WBC), *10 ⁹ /л	6,7	4-9
Лейкоцитарная формула		
Нейтрофилы палочкоядерные, %	1	1-6
Нейтрофилы сегментоядерные, %	65	47-72
Эозинофилы, %	8	1-5
Базофилы, %		0-1
Лимфоциты, %	24	19-37
Моноциты, %	2	2-10
СОЭ, мм/ч	12	м. 2-10 ж. 2-15

3.2. Общий анализ мочи

Наименование	результат
цвет	темно-желтый
прозрачность	полная
белок	Нет
глюкоза	нет
кетоновые тела	нет
билирубин	нет
уробилин	не повышен
цилиндры	нет
эритроциты	единичные в поле зрения
лейкоциты	единичные в препарате
соли	оксалаты - немного
бактерии	незначительное количество
слизь	умеренно

3.3. Биохимический анализ крови с определением общего белка, АлТ, АсТ, билирубина, ЩФ

АлТ 23 МЕ, АсТ 26 МЕ, билирубин 12,2 ммоль/л, ЩФ 134 МЕ

3.4. Общий анализ мокроты

Характер: слизистая, цвет: прозрачный. Запах: отсутствует. Эритроциты – отсутствуют, лейкоциты – единичные в препарате. Эозинофилы, спирали Куршмана, кристаллы Шарко-Лейдена, альвеолярные макрофаги – отсутствуют. Микобактерии туберкулеза – не обнаружены.

Вопрос №2 Необходимым для постановки диагноза инструментальным методом обследования является:

1. Эзофагогастроуденоскопия с биопсией слизистой оболочки желудка
2. рентгенография органов грудной клетки
3. УЗИ органов брюшной полости
4. сцинтиграфия печени

5. Результат инструментального метода обследования

5.1. Эзофагогастроуденоскопия

Пищевод свободно проходим, слизистая оболочка пищевода умеренно гиперемирована в нижней трети. Кардия смыкается полностью. Желудок обычной формы и размеров, перистальтика живая, большое количество слизи, в антральном отделе желудка слизистая оболочка умеренно гиперемирована, единичные эрозии, взята биопсия. Луковица 12-перстной кишки рубцово - воспалительно деформирована, слизистая гиперемирована, определяется язвенный дефект с перифокальным валом инфильтрации, диаметром 8 мм, залуковичные отделы гиперемированы. В биоптате слизистой оболочки пилорического отдела желудка выявлена высокая степень обсемененности *H.pylori*.

5.2. Рентгенография органов грудной клетки

Легочные поля прозрачны, инфильтративных и очаговых теней нет

5.3. УЗИ органов брюшной полости

Печень не увеличена, паренхима ее однородной эхогенности. Вне- и внутривеночные желчные протоки не расширены. Ductus choledochus – 0,5 см. V. portae 1,0 см. Селезенка не увеличена. Поджелудочная железа не увеличена, однородной эхогенности. Свободной жидкости в брюшной полости не выявлено

5.4. Сцинтиграфия печени

Печень нормальной формы, размеров и положения. Накопление радионуклеидов удовлетворительное, распределение равномерное

Вопрос №3 Какой диагноз можно поставить данному больному?:

1. Язвенная болезнь двенадцатиперстной кишки, в стадии обострения
2. Хронический атрофический гастрит
3. Гастроэзофагеальная рефлюксная болезнь
4. Грыжа пищеводного отверстия диафрагмы

7. Диагноз

Диагноз:

Вопрос №4 Осложнением, которое может возникнуть при данном заболевании является:

1. кровотечение
2. асцит
3. тромбоз воротной вены
4. портальная гипертензия

Вопрос №5 К фоновому заболеванию, имеющемуся у пациента, относится хронический :

1. *H.pylori*– ассоциированный гастрит
2. аутоиммунный атрофический гастрит
3. панкреатит
4. холецистит

Вопрос №6 Наиболее рациональной комбинацией лекарственных препаратов для лечения пациента является:

1. ингибитор протонной помпы + кларитромицин + амоксициллин
2. ингибитор протонной помпы + метронидазол + кларитромицин
3. ранитидин + препарат висмута + метронидазол
4. альмагель + препарат висмута + тетрациклин

Вопрос №7 Продолжительность тройной эрадикационной терапии составляет:

1. 10-14 дней
2. 20 дней
3. 4-6 недель
4. 8 недель

Вопрос №8 В четырехкомпонентную схему эрадикации *Helicobacter pylori* входит препарат:

1. висмута трикалия дицитрат
2. кларитромицин
3. амоксициллин
4. азитромицин

Вопрос №9 В нозологии, относящиеся к кислотозависимым заболеваниям желудка, входит:

1. язвенная болезнь желудка
2. атрофический гастрит
3. рефлюкс-гастрит
4. болезнь Крона

Вопрос №10 Препаратами, вызывающими язвенное поражение слизистой желудка, являются:

1. нестероидные противовоспалительные
2. антибиотики
3. диуретики
4. статины

Вопрос №11 Для болевого синдрома при язвенной болезни в теле желудка в стадии обострения характерны боли :

1. возникающие через 30 минут после еды
2. зависящие от положения тела
3. «ночные»
4. возникающие при физической нагрузке и проходящие в покое

Вопрос №12 Для желудочно-кишечного кровотечения при язвенной болезни двенадцатиперстной кишки характерно:

1. исчезновение болей, слабость
2. положительный симптом раздражения брюшины
3. резкое усиление болей в эпигастральной области
4. отрыжка с запахом «тухлых яиц»

Эталон ответов:

1	2	3	4	5	6	7	8	9	10	11	12
1	1	1	1	1	1	1	1	1	1	1	1

№32

1. УСЛОВИЕ СИТУАЦИОННОЙ ЗАДАЧИ

1.1. Ситуация

Больной Г. 45 лет обратился к врачу-терапевту участковому в поликлинику по месту жительства

1.2. Жалобы

На чувство быстрого насыщения, переполнение после еды, вздутие живота, тошноту. На ноющие боли в эпигастральной области неинтенсивного характера, возникающие сразу после употребления острой, жареной пищи. На слабость, сниженную работоспособность, при физической нагрузке - мелькание мушек перед глазами и сильное сердцебиение. На периодическое онемение и парестезии в конечностях.

1.3. Анамнез заболевания

Считает себя больным полгода. Ранее к врачу не обращался. При дискомфорте в эпигастрии принимал фосфалогель - без эффекта. При детальном расспросе выяснено, что чувство дискомфорта в эпигастральной области беспокоит уже много лет, а последние полгода отмечает снижение работоспособности, повышенную утомляемость, плохую переносимость физической нагрузки, чувство онемения и парестезии в руках и ногах.

1.4. Анамнез жизни

Перенесенные заболевания: детские инфекции, ОРЗ. 5 лет назад диагностировали аутоиммунный тиреоидит, наблюдается у эндокринолога по месту жительства. Профессиональных вредностей нет. Вредные привычки: не курит, алкоголь употребляет редко. Питание полноценное, нерегулярное. Семейный анамнез: мать здорова, с отцом не общается. Аллергологический анамнез не отягощен.

1.5. Объективный статус

Состояние удовлетворительное, сознание ясное. Температура тела 36,6° С. Больной нормостенического телосложения. Кожные покровы и видимые слизистые оболочки бледные, высыпаний нет. Грудная клетка правильной формы, при пальпации эластична, безболезненна. Голосовое дрожание не изменено. Частота дыхания 16 в 1 мин. При сравнительной перкуссии легких определяется ясный легочный звук. При топографической перкуссии – границы легких в пределах нормы. При аускультации легких: дыхание везикулярное, хрипов нет. Бронхофония не изменена. Верхушечный толчок определяется в пятом межреберье на 2 см кнутри от среднеключичной линии. Границы относительной тупости сердца в пределах нормы. При

аускультации сердца. тоны ясные, ритмичные, легкий систолический шум над всеми точками аускультации. Пульс 92 в 1 мин, удовлетворительного наполнения и напряжения, АД 125/70 мм рт. ст. Язык обложен белым налетом, сосочки языка сглаженные, по краю языка — отпечатки зубов. При поверхностной пальпации живот мягкий, умеренно болезненный в эпигастральной области. Симптомов раздражения брюшины нет. Пальпация кишечника без особенностей. Нижний край печени пальпируется у края реберной дуги, гладкий, мягкий, безболезненный. Размеры печени по Курлову 9-8-7см. Селезенка не увеличена. Область почек не изменена, почки не пальпируются, симптом Пастернацкого отрицательный с обеих сторон. Мочевой пузырь расположен за лонным сочленением, не пальпируется; болезненность в области верхней и нижней мочеточниковой точках не определяется.

Вопрос №1 Выберите необходимые для постановки диагноза лабораторные методы обследования:

1. клинический анализ крови
2. липидный профиль сыворотки крови
3. коагулограмма
4. электрофорез белков сыворотки крови

3. Результаты лабораторных методов обследования

3.1. Клинический анализ крови

показатель	результат	норма
Гемоглобин, г/л	87	Для мужчин 130-165
Эритроциты, $10^{12}/л$	2,6	Для мужчин 4,0-5,5
Лейкоциты, $10^9/л$	6,4	4,0-9,0
палочкоядерные, %	3	1-6
сегментоядерные, %	57	45-70
Эозинофилы, %	2	0-5
Лимфоциты, %	32	17-48
Моноциты, %	6	4-10
Тромбоциты, $10^9/л$	230	130-400
СОЭ, мм/ч	16	До 17
MCV, fl	110	80-100
MCH, pg	34	27-32

3.2. Липидный профиль сыворотки крови

Показатель	Результат	Норма
Холестерин	4,4 ммоль/л	3,6-5,1 ммоль/л
Холестерин ЛПВП	1,2 ммоль/л	0,9-1,9 ммоль/л
Триглицериды	0,9 ммоль/л	0,5-2,1 ммоль/л

3.3. Коагулограмма

Показатель	Результат	Норма
Фибриноген	2,6 г/л	2-5 г/л
Протромбиновый индекс	89%	80-130%
МНО	0,95	0,85-1,15
АЧТВ	29 сек	25-35 сек.
Протромбиновое время	15 сек	11-18 сек.

3.4. Электрофорез белков сыворотки крови

Показатель	Результат	Норма
Альбумины	57,6%	56,5-66,5%
Глобулины	42,4%	33,5-43,5%
α1- глобулины	4,2%	2,5-5,0%
α2-глобулины	7,8%	5,1-9,2%
β-глобулины	11,8%	8,1-12,2%
γ-глобулины	18,6%	12,8-19,0%

Вопрос №2 Выберите необходимые для постановки диагноза инструментальные методы обследования:

1. ЭГДС
 2. гистологическое исследование биоптата слизистой оболочки желудка
 3. рентгеноскопия желудка
 4. Эхо-КГ
 5. УЗИ почек
- Е: УЗИ щитовидной железы

5. Результаты инструментальных методов обследования

5.1. ЭГДС

Слизистая оболочка желудка бледная, поверхность ее гладкая. Складки слизистой оболочки желудка уменьшены и истончены, просвечивают кровеносные сосуды.

5.2. Гистологическое исследование биоптата слизистой оболочки желудка

Атрофия железистого аппарата, кишечная метаплазия эпителия. *Helicobacter pylori* не выявлена

5.3. Рентгеноскопия желудка

Заключение: органическая патология, язвенные дефекты и рефлюкс не обнаружены.

5.4. Эхо-КГ

Заключение: полости сердца не расширены, клапанный аппарат не изменен. Зоны гипо- и акинеза не обнаружены. ФВ 58%

5.5. УЗИ почек

Заключение: размеры не увеличены, эхогенность не изменена, чашечно-лоханочная система не расширена

5.6. УЗИ щитовидной железы

Размеры щитовидной железы в норме, узловых образований нет

Вопрос №3 Данному больному целесообразно выполнить дополнительные лабораторные методы исследования:

1. исследование антител к париетальным клеткам желудка
 2. концентрацию витамина В₁₂
 3. бактериологическое исследование крови на стерильность
 4. бактериологическое исследование мочи на стерильность
 5. липидный профиль
- Е: коагулограмму

7. Результаты дополнительных обследований

7.1. Исследование антител к париетальным клеткам желудка

Обнаружены антитела к париетальным клеткам желудка

7.2. Концентрация витамина В₁₂

Витамин В₁₂ – 164 пг/мл (норма 200-800 пг/мл)

7.3. Бактериологическое исследование крови на стерильность

Результаты посева отрицательные

7.4. Бактериологическое исследование мочи на стерильность

Результаты посева отрицательные

7.5. Липидный профиль

Показатель	Результат	Норма
Холестерин	4,5 ммоль/л	3,6-5,1 ммоль/л
Холестерин ЛПВП	1,1 ммоль/л	0,9-1,9 ммоль/л
Триглицериды	0,8 ммоль/л	0,5-2,1 ммоль/л

7.6. Коагулограмма

Показатель	Результат	Норма
Фибриноген	2,6 г/л	2-5 г/л
Протромбиновый индекс	89%	80-130%
МНО	0,95	0,85-1,15
АЧТВ	29 сек	25-35 сек.
Протромбиновое время	15 сек	11-18 сек.

Вопрос №4 Предполагаемый клинический диагноз для данного пациент 1.

1. Хронический атрофический аутоиммунный гастрит. В-12 дефицитная анемия средней степени тяжести
2. Хронический гастрит, ассоциированный *H.pylori*, обострение. В-12 дефицитная анемия легкой степени тяжести
3. Язвенная болезнь желудка, обострение. В-12 дефицитная анемия средней степени тяжести
4. Хронический атрофический аутоиммунный гастрит. Железодефицитная анемия средней степени тяжести

9. Диагноз

Диагноз:

Вопрос №5 Причиной развития данной патологии послужило:

1. хроническое воспаление и образование аутоантител к обкладочным клеткам желудка
2. инфицирование *Helicobacter pylori*
3. чрезмерное потребление чая, кофе
4. нерегулярное питание

Вопрос №6 Причиной развития у пациента таких симптомов как: слабость, сниженная работоспособность, плохая переносимость физической нагрузки, мелькание мушек перед глазами и сильное сердцебиение послужило :

1. развитие анемического синдрома
2. развитие гастрокардиального синдрома
3. развитие диспептического синдрома
4. развитие синдрома печеночно-клеточной недостаточности

Вопрос №7 Назначьте необходимое лечение данному больному:

1. инъекции витамина В12
2. 3-х компонентная схема эрадикации *Helicobacter pylori*
3. 4-х компонентная схема эрадикации *Helicobacter pylori*
4. нестероидные противовоспалительные препараты

Вопрос №8 Тактика лечения пациента с хроническим аутоиммунным гастритом, у которого развилась В12 дефицитная анемия обязывает назначение цианокобаламина в дозе 500-1000 мкг/сут:

1. внутримышечно с последующим переходом на поддерживающую терапию
2. перорально с последующим переходом на поддерживающую терапию
3. внутримышечно курсом 1-2 месяца
4. внутримышечно совместно с глюкокортикостероидами

Вопрос №9 При аутоиммунном гастрите снижение выработки соляной кислоты происходит вследствие :

1. образования аутоантител к париетальным (обкладочным) клеткам желудка
2. образования аутоантител к главным клеткам желудка
3. образования аутоантител к добавочным (слизистым) клеткам желудка
4. образования аутоантител к эндокринным клеткам желудка

Вопрос №10 Причина развития анемии при аутоиммунном гастрите :

1. образование аутоантител к внутреннему фактору Касла и как следствие развитие В12 дефицитной анемии
2. образование аутоантител к внутреннему фактору Касла и как следствие развитие железодефицитной анемии
3. кровотечение из истонченной слизистой желудка и как следствие развитие железодефицитной анемии
4. нарушение всасывания железа в желудке и возникновение железодефицитной анемии

Вопрос №11 Аутоиммунный гастрит значительно увеличивает риск развития:

1. аденокарциномы желудка
2. хронического панкреатита
3. хронического гепатита
4. рака двенадцатиперстной кишки

Вопрос №12 При аутоиммунном гастрите атрофические изменения слизистой оболочки развиваются:

1. в фундальном отделе желудка
2. в пилорическом отделе желудка
3. в кардиальном отделе желудка

4. в антральном отделе желудка

Эталон ответов:

1	2	3	4	5	6	7	8	9	10	11	12
1	1,2	1,2	1	1	1	1	1	1	1	1	1

№33

1. УСЛОВИЕ СИТУАЦИОННОЙ ЗАДАЧИ

1.1. Ситуация

Больной 44 лет, обратился к участковому врачу-терапевту в поликлинику по месту жительства

1.2. Жалобы

На частый сухой кашель и неприятные ощущения за грудиной, которые возникают при горизонтальном положении тела

1.3. Анамнез заболевания

Данные жалобы беспокоят несколько недель, возникновение их связывает со стрессовой ситуацией на работе. Самостоятельно начал прием противокашлевых препаратов, без положительного эффекта. При детальном расспросе выяснено, что возникновение вышеуказанных жалоб совпало с появлением неприятных ощущений в подложечной области

1.4. Анамнез жизни

Перенесенные заболевания: детские инфекции, ОРЗ, гайморит. Профессиональный анамнез не отягощен, работает учителем в школе, работа связана с психоэмоциональным стрессом. Вредные привычки: курит 20 лет, по полпачки сигарет в день. Любит горячий крепкий чай, кофе. Семейный анамнез без особенностей. Аллергологический анамнез не отягощен

1.5. Объективный статус

Состояние удовлетворительное, сознание ясное. Температура тела 36,6°C. Больной гиперстенического телосложения. Рост 182 см, вес 102 кг, ИМТ 30,79 кг/м². Кожные покровы и видимые слизистые оболочки нормальной окраски, высыпаний нет. Грудная клетка правильной формы, при пальпации эластична, безболезненна. Голосовое дрожание не изменено. ЧДД 16 в мин. При сравнительной перкуссии легких определяется ясный легочный звук. При топографической перкуссии – границы легких в пределах нормы. При аускультации легких: дыхание жесткое, хрипы не выслушиваются. Верхушечный толчок определяется в пятом межреберье на 2 см кнутри от среднеключичной линии. Границы относительной тупости сердца: верхняя – III межреберье, правая – по правому краю грудины, левая - в V межреберье на 2 см кнутри от среднеключичной линии. При аускультации сердца: тоны ясные, ритмичные, шумов нет. Пульс 72 уд/мин, удовлетворительного наполнения и напряжения, АД 125/75 мм рт. ст. Язык обложен белым налетом. При поверхностной пальпации живот мягкий, безболезненный. Симптом раздражения брюшины нет. Пальпация кишечника без особенностей. Нижний край печени пальпируется у края реберной дуги, гладкий, мягкий, безболезненный. Размеры печени по Курлову 9-8-7см. Селезенка не увеличена. Область почек не изменена, почки не пальпируются, симптом поколачивания отрицательный с обеих сторон.

Вопрос №1 Приоритетными для постановки диагноза инструментальными методами обследования являются:

1. рентгенологическое исследование легких
 2. спирометрия
 3. ЭГДС
 4. УЗИ печени, поджелудочной железы, желчного пузыря
 5. фибробронхоскопия
- Е: УЗИ щитовидной железы

3. Результаты инструментальных методов обследования

3.1. Рентгенологическое исследование легких

На обзорной рентгенограмме легочные поля прозрачны без очаговых и инфильтративных изменений. Корни легких структурны. Синусы свободны. Сердце и аорта без изменений.

3.2. Спирометрия

Жизненная емкость легких в пределах нормы, нарушений бронхиальной проходимости нет.

3.3. ЭГДС

Заключение: Пищевод свободно проходим. Слизистая абдоминального отдела пищевода гиперемирована, с одиночными поверхностными эрозиями до 5 мм, которые распространяются не на всю поверхность слизистой оболочки пищевода. Имеются признаки недостаточности кардии.

Взята биопсия, результат: признаков метаплазии эпителия нет

3.4. УЗИ печени, поджелудочной железы, желчного пузыря

Заключение: Печень, поджелудочная железа, желчный пузырь не увеличены, экзогенность их не изменена.

3.5. Фибробронхоскопия

Заключение: признаки ларингофарингита

3.6. УЗИ щитовидной железы

Заключение: контуры четкие, ровные. Объем в пределах нормы, патология не выявлена

Вопрос №2 Кашель у данного пациента вызван:

1. забросом содержимого желудка в гортань
2. воспалением надгортанника
3. воспалением бронхолегочной системы
4. последствием хронического синусита

Вопрос №3 Дополнительным методом, позволяющим верифицировать диагноз ГЭРБ, является:

1. внутрипищеводная суточная рН-метрия
2. компьютерная томография органов грудной клетки
3. эндоскопическое УЗИ пищевода
4. МРТ органов брюшной полости

Вопрос №4 Пациентам с подозрением на внепищеводные проявления ГЭРБ рекомендовано выполнение:

1. рН-импедансометрии
2. эндоскопического УЗИ пищевода
3. компьютерной томографии органов грудной клетки
4. УЗИ органов брюшной полости

Вопрос №5 На основании результатов объективного осмотра и инструментальных методов обследования, можно поставить диагноз:

1. Основное заболевание: ГЭРБ, эрозивный эзофагит степень А. Сопутствующее заболевание: Ожирение I ст
2. Основное заболевание: ГЭРБ, эрозивный эзофагит степень А. Пищевод Баррета. + Сопутствующее заболевание: Ожирение I ст
3. Основное заболевание: ГЭРБ, эрозивный эзофагит степень В. + Сочетанное заболевание: Хронический необструктивный бронхит. + Сопутствующее заболевание: Ожирение I ст
4. Основное заболевание: ГЭРБ, эрозивный эзофагит степень В. Ахалазия кардии. + Сопутствующее заболевание: Ожирение I ст

8. Диагноз

Диагноз:

8.1. Основное заболевание: ГЭРБ, эрозивный эзофагит степень А Сопутствующее заболевание: Ожирение I ст

8.2. Основное заболевание: ГЭРБ, эрозивный эзофагит степень А. Пищевод Баррета Сопутствующее заболевание: Ожирение I ст

8.3. Основное заболевание: ГЭРБ, эрозивный эзофагит степень В Сочетанное заболевание: Хронический необструктивный бронхит Сопутствующее заболевание: Ожирение I ст

8.4. Основное заболевание: ГЭРБ, эрозивный эзофагит степень В . Ахалазия кардии Сопутствующее заболевание: Ожирение I ст

Вопрос №6 Помимо ИПП, данному пациенту следует назначить:

1. прокинетики
2. два антибиотика из тройной схемы эрадикации *H.pylori*
3. противокашлевые препараты
4. спазмолитики

Вопрос №7 К рекомендациям по изменению образа жизни пациента с ГЭРБ относят:

1. уменьшение массы тела
2. прекращение приема пищи за 1 час до сна
3. ношение тугих поясов и бандажей
4. физические упражнения, связанные с перенапряжением мышц брюшного пресса

Вопрос №8 Применение монотерапии антацидами возможно только при:

1. редко возникающей изжоге, не сопровождающейся развитием эзофагита

2. редко возникающей изжоге, сопровождающейся развитием умеренного эзофагита
3. незначительной болезненности в эпигастральной области
4. редко возникающей изжоге и тошноте

Вопрос №9 Ключевым фактором патогенеза ГЭРБ будет:

1. патологически высокая частота и/или длительность эпизодов заброса содержимого желудка в пищевод
2. нарушение миоэлектрической активности желудка
3. инфицирование *Helicobacter pylori*
4. нарушение аккомодации желудка

Вопрос №10 К внепищеводным проявлениям ГЭРБ относят хронический:

1. кашель
2. панкреатит
3. гастрит
4. дуоденит

Вопрос №11 Пищевод Барретта повышает риск развития _____ пищевода1.

1. аденокарциномы
2. язвы
3. меланомы
4. плоскоклеточного рака

Вопрос №12 Показанием к антирефлюксному хирургическому лечению ГЭРБ будет(-ут):

1. повторные кровотечения
2. хронический кашель
3. эпизодические аспирационные пневмонии
4. язва пищевода

Эталон ответов:

1	2	3	4	5	6	7	8	9	10	11	12
1,2,3	1	1	1	1	1	1	1	1	1	1	1

№34

1. УСЛОВИЕ СИТУАЦИОННОЙ ЗАДАЧИ

1.1. Ситуация

Больная 42 лет, обратилась к участковому врачу-терапевту в поликлинику по месту жительства

1.2. Жалобы

На частый сухой кашель, который последнее время приобрел приступообразный характер, на чувство нехватки воздуха, ощущение заложенности в груди

1.3. Анамнез заболевания

Данные жалобы беспокоят несколько недель, провоцирующий фактор их возникновения конкретизировать не может, связи с физической нагрузкой нет, какие-либо аллергены определить затрудняется. Самостоятельно начала прием противокашлевых препаратов - без положительного эффекта. При детальном расспросе выяснено, что вышеперечисленные жалобы чаще возникают на работе. Работает в офисе, где строгий дресс-код, носит узкую юбку с тугим поясом.

1.4. Анамнез жизни

Перенесенные заболевания: детские инфекции, ОРЗ. Профессиональный анамнез не отягощен. Вредные привычки отрицает. Любит горячий крепкий чай, кофе. Семейный анамнез без особенностей. Гинекологический и аллергологический анамнез не отягощен

1.5. Объективный статус

Состояние удовлетворительное, сознание ясное. Температура тела 36,6°C. Больная нормостенического телосложения. Рост 172, вес 66 кг, ИМТ - 22.31 кг/м². Кожные покровы и видимые слизистые оболочки нормальной окраски, высыпаний нет. Грудная клетка правильной формы, при пальпации эластична, безболезненна. Голосовое дрожание не изменено. ЧДД 16 в мин. При сравнительной перкуссии легких определяется ясный легочный звук. При топографической перкуссии – границы легких в пределах нормы. При аускультации легких: дыхание везикулярное, хрипов нет. Границы относительной тупости сердца в пределах нормы. При аускультации сердца 1. тоны ясные, ритмичные, шумов нет. Пульс 72 уд/мин, удовлетворительного наполнения и напряжения, АД 115/70 мм рт. ст. Язык без особенностей. При поверхностной пальпации живот мягкий, безболезненный. Симптомов раздражения брюшины нет. Пальпация кишечника без особенностей. Нижний край печени пальпируется у края реберной дуги,

гладкий, мягкий, безболезненный. Размеры печени по Курлову 9-8-7 см. Селезенка не увеличена. Область почек не изменена, почки не пальпируются, симптом поколачивания отрицательный с обеих сторон.

Вопрос №1 Необходимыми для постановки диагноза инструментальными методами обследования являются:

1. рентгенологическое исследование легких
 2. спирометрия
 3. ЭГДС
 4. УЗИ печени, поджелудочной железы, желчного пузыря
 5. фибробронхоскопия
- Е: УЗИ щитовидной железы

3. Результаты инструментальных методов обследования

3.1. Рентгенологическое исследование легких

На обзорной рентгенограмме легочные поля прозрачны без очаговых и инфильтративных изменений. Корни легких структурны. Синусы свободны. Сердце и аорта без изменений.

3.2. Спирометрия

Жизненная емкость легких в пределах нормы, нарушений бронхиальной проходимости нет. Бронходилатационный тест отрицательный

3.3. ЭГДС

Эрозия пищевода, рефлюкс-эзофагит, недостаточность кардии. Взята биопсия

3.4. УЗИ печени, поджелудочной железы, желчного пузыря

Заключение: Печень, поджелудочная железа, желчный пузырь не увеличены, эхогенность их не изменена.

3.5. Фибробронхоскопия

Заключение: признаки ларингофарингита

3.6. УЗИ щитовидной железы

Заключение: контуры четкие, ровные. Объем в пределах нормы, патология не выявлена.

Вопрос №2 Дополнительными исследованиями, которые желательнее всего выполнить пациентке, являются:

1. бронхоконстрикторные тесты
2. исследование фракции оксида азота в выдыхаемом воздухе (FENO)
3. компьютерная томография органов брюшной полости с контрастированием
4. компьютерная томография органов грудной клетки
5. общий анализ мочи

5. Результаты обследования

5.1. Бронхоконстрикторные тесты

- Проба с физической нагрузкой (10 мин. на велоэргометре) – снижение ОФВ1 незначительное (9%)
- Проба с метахолином, заключение: тест отрицательный

5.2. Исследование фракции оксида азота в выдыхаемом воздухе (FENO)

Фракция оксида азота в выдыхаемом воздухе (FENO) в пределах нормальных величин (< 25 ppb)

5.3. Компьютерная томография органов брюшной полости с контрастированием

Данные за объемные образования не получены, патология не выявлена

5.4. Компьютерная томография органов грудной клетки

КТ данных за очаговые и инфильтративные изменения в легких не получены

5.5. Общий анализ мочи

Показатель	Результат	Норма
относительная плотность	1,015	1,012 - 1,025
pH	5,5	4,5-8,0
белок	отрицательно	до 0,033 г/л
глюкоза	отрицательно	отрицательно
лейкоциты	1-2 в поле зрения	2-4 в поле зрения
эритроциты	отрицательно	1-2 в поле зрения

Вопрос №3 Для оценки двигательной функции пищевода с целью верификации диагноза ГЭРБ целесообразно использовать :

1. пищеводную манометрию высокого разрешения
2. рентгенологическое исследование пищевода и желудка
3. компьютерную томографию органов грудной клетки
4. внутрипищеводную суточной рН-метрию

Вопрос №4 Одной из причин развития бронхообструкции при ГЭРБ является :

1. микроаспирация
2. повышенная выработка иммуноглобулина Е при гиперпродукции соляной кислоты
3. аллергия на соляную кислоту
4. повышение концентрации гистамина при гиперпродукции соляной кислоты

Вопрос №5 На основании результатов объективного осмотра, клинико-лабораторных и инструментальных методов обследования, можно поставить диагноз:

1. Основное заболевание: ГЭРБ с внепищеводными проявлениями, эрозивный эзофагит
2. Основное заболевание: ГЭРБ с внепищеводными проявлениями, эрозивный эзофагит. Пищевод Баррета
3. Основное заболевание: ГЭРБ с внепищеводными проявлениями, эрозивный эзофагит.
- Сочетанное заболевание: Бронхиальная астма легкого персистирующего течения, обострение
4. Основное заболевание: Эозинофильный эзофагит. Стриктура пищевода.

9. Диагноз

Диагноз:

9.1. Основное заболевание: ГЭРБ с внепищеводными проявлениями, эрозивный эзофагит

9.2. Основное заболевание: ГЭРБ с внепищеводными проявлениями, эрозивный эзофагит.

Пищевод Баррета

9.3. Основное заболевание: ГЭРБ с внепищеводными проявлениями, эрозивный эзофагит.

Сочетанное заболевание: Бронхиальная астма легкого персистирующего течения, обострение

9.4. Основное заболевание: Эозинофильный эзофагит. Стриктура пищевода.

Вопрос №6 Лечение включает назначение :

1. прокинетиков и ингибиторов протонной помпы
2. антацидов и алгинатов
3. антацидов и прокинетиков
4. препарата висмута и ингибиторов протонной помпы

Вопрос №7 В качестве монотерапии антациды можно применять при :

1. редко возникающей изжоге, не сопровождающейся развитием эзофагита
2. часто возникающей изжоге, не сопровождающейся развитием эзофагита
3. редко возникающей изжоге, сопровождающейся развитием неэрозивного эзофагита
4. редко возникающей изжоге, сопровождающейся развитием неязвенного эзофагита

Вопрос №8 Препаратами выбора для лечения изжоги беременных являются :

1. альгинаты
2. прокинетики
3. ингибиторы протонной помпы
4. блокаторы гистаминовых H₂-рецепторов

Вопрос №9 Причина возникновения патологического рефлюкса при ГЭРБ.

1. недостаточность нижнего пищеводного сфинктера
2. нарушение моторики пищевода
3. нарушение моторики кардиального отдела желудка
4. недостаточность среднего кардиального сфинктера

Вопрос №10 Риск возникновения ГЭРБ увеличивает:

1. повышенная секреция соляной кислоты
2. снижение выработки слюны
3. повышение секреции муцина в слизи, покрывающий эпителий пищевода
4. нарушение секреции простагландина в слизи, покрывающий эпителий пищевода

Вопрос №11 С патофизиологической точки зрения ГЭРБ — это:

1. кислотозависимое заболевание, развивающееся на фоне первичного нарушения двигательной функции верхних отделов пищеварительного тракта
2. кислотозависимое заболевание, развивающееся на фоне вторичного нарушения двигательной функции верхних отделов пищеварительного тракта
3. заболевание, вызванное нарушением двигательной функции пищевода

4. кислотозависимое заболевание, обусловленное гиперпродукцией соляной кислоты
Вопрос №12 При выявлении дисплазии эпителия пищевода низкой степени необходимо :

1. назначить ИПП и повторить гистологическое исследование через 3 месяца
2. рекомендовать хирургическое лечение
3. назначить тройную схему эрадикации *H. pylori* и повторить гистологическое исследование через 3 месяца
4. назначить антациды и повторить гистологическое исследование через 6 месяцев

Эталон ответов:

1	2	3	4	5	6	7	8	9	10	11	12
1,2,3	1,2	1	1	1	1	1	1	1	1	1	1

№35

1. УСЛОВИЕ СИТУАЦИОННОЙ ЗАДАЧИ

1.1. Ситуация

Больной 47 лет, обратился к участковому врачу-терапевту в поликлинику по месту жительства

1.2. Жалобы

На периодические ноющие боли в подложечной области, которые возникают через полчаса–час после еды. Последнее время появились неприятные ощущения за грудиной, конкретизировать их не может, связи с физической нагрузкой не отмечает.

1.3. Анамнез заболевания

Впервые ноющие боли в подложечной области возникли несколько месяцев назад, появление их связывает со стрессовой ситуацией на работе. По рекомендации тещи при болях принимал омепразол с положительным эффектом. На фоне стресса сильно поправился. Несколько недель назад появились неприятные ощущения за грудиной, провоцирующий фактор их возникновения определить не может, связи с физической нагрузкой не отмечает, рекомендованная родственницей настойка пустырника – без положительного эффекта.

1.4. Анамнез жизни

Перенесенные заболевания: детские инфекции, ОРЗ. Профессиональный анамнез не отягощен. Вредные привычки отрицает, потребление алкоголя умеренное. Любит горячий крепкий чай, кофе. Семейный анамнез: у отца в возрасте 53 лет – инфаркт миокарда, у матери – хронический гастрит. Аллергологический анамнез не отягощен.

1.5. Объективный статус

Состояние удовлетворительное, сознание ясное. Температура тела 36,6° С. Больной гиперстенического телосложения, признаки абдоминального ожирения. Рост 182, вес 108 кг, ИМТ - 32.6 кг/м², ОТ 136 см. Кожные покровы и видимые слизистые оболочки нормальной окраски, высыпаний нет. Грудная клетка правильной формы, при пальпации эластична, безболезненна. Голосовое дрожание не изменено. ЧДД 16 в мин. При сравнительной перкуссии легких определяется ясный легочный звук. При топографической перкуссии – границы легких в пределах нормы. При аускультации легких: дыхание везикулярное, хрипов нет. Границы относительной тупости сердца в пределах нормы. При аускультации сердца 1. тоны ясные, ритмичные, шумов нет. Пульс 70 уд/мин, удовлетворительного наполнения и напряжения, АД 125/75 мм рт. ст. Язык без особенностей. При поверхностной пальпации живот мягкий, безболезненный, чувствительный в эпигастральной области. Симптомов раздражения брюшины нет. Пальпация кишечника без особенностей. Нижний край печени пальпируется у края реберной дуги, гладкий, мягкий, безболезненный. Размеры печени по Курлову 9-8-7 см. Селезенка не увеличена. Область почек не изменена, почки не пальпируются, симптом поколачивания отрицательный с обеих сторон.

Вопрос №1 Обязательными лабораторными методами обследования данного пациента являются:

1. клинический анализ крови
2. анализ кала на скрытую кровь
3. липидный профиль сыворотки крови
4. коагулограмма
5. исследование обмена железа

Е: определение уровня мозгового натрийуретического пептида

3. Результаты лабораторных методов обследования

3.1. Клинический анализ крови

показатель	результат	норма
Гемоглобин, г/л	146	Для мужчин 130-165

показатель	результат	норма
Эритроциты, $10^{12}/л$	4,9	Для мужчин 4,0-5,5
Лейкоциты, $10^9/л$	6,4	4,0-9,0
палочкоядерные, %	3	1-6
сегментоядерные, %	57	45-70
эозинофилы, %	2	0-5
лимфоциты, %	32	17-48
моноциты, %	6	4-10
Тромбоциты, $10^9/л$	290	130-400
СОЭ, мм/ч	11	До 17
МСV, fl	92	80-100
МСН, pg	29,8	27-32

3.2. Анализ кала на скрытую кровь

Анализ кала на скрытую кровь - результат отрицательный

3.3. Липидный профиль сыворотки крови

Показатель	Результат	Норма
Холестерин	4,0 ммоль/л	3,6-5,1 ммоль/л
Холестерин ЛПВП	1,1 ммоль/л	0,9-1,9 ммоль/л
Триглицериды	0,8 ммоль/л	0,5-2,1 ммоль/л

3.4. Коагулограмма

Показатель	Результат	Норма
Фибриноген	2,6	2-5 г/л
Протромбиновый индекс	89	80-130%
Тромбиновое время	14	11-17,8 сек
МНО	0,95	0,85-1,15
АЧТВ	27	24-35 сек

3.5. Исследование обмена железа

Сывороточное железо – 15,8 мкмоль/л (норма для мужчин 10,5-28,3 мкмоль/л)

Ферритин - 132 мкг/л (норма 30-300 мкг/л)

3.6. Определение уровня мозгового натрийуретического пептида

BNP — 45 (норма до 100 пг/мл)

Вопрос №2 Первым этапом инструментальной диагностики будет выполнение :

1. ЭГДС
 2. регистрации ЭКГ в 12 отведениях
 3. Эхо-КГ
 4. пробы с физической нагрузкой
 5. коронарной ангиографии
- Е: УЗИ щитовидной железы

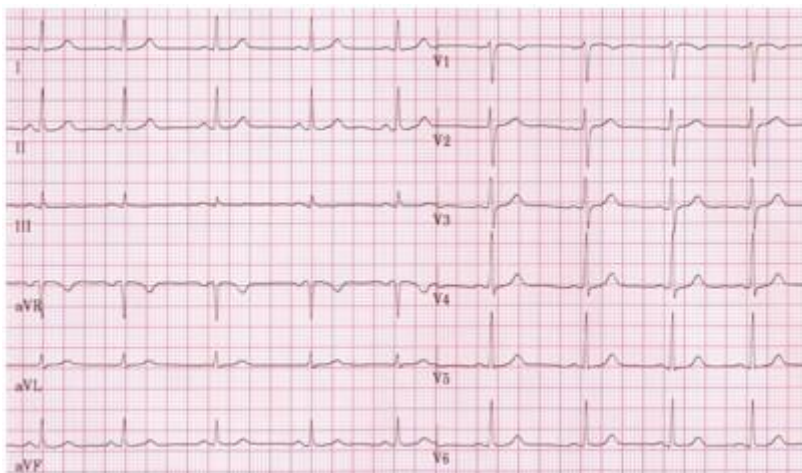
5. Результаты инструментальных методов обследования

5.1. ЭГДС

Слизистая пищевода отечна и гиперемирована, в нижней трети единичные эрозии пищевода.

Слизистая желудка отечна и гиперемирована, по малой кривизне выявляется язвенный дефект размерами 0,7х0,6 см. Взята биопсия.

5.2. Регистрация ЭКГ в 12 отведениях



5.3. Эхо-КГ

Заключение: полости сердца не расширены. Нарушений локальной сократимости миокарда левого желудочка не выявлено. Диастолическая функция миокарда не нарушена. ФВ 66% . Жидкости в полости перикарда не обнаружено.

5.4. Пробы с физической нагрузкой

Проба с физической нагрузкой (Тредмил-тест), заключение: результат теста на коронарную недостаточность отрицательный – во время выполнения теста и в восстановительном периоде диагностически значимой динамики сегмента ST не было зарегистрировано. Не выявлено нарушение ритма и проводимости во время выполнения теста и в восстановительном периоде. Толерантность к физической нагрузке высокая.

5.5. Коронарная ангиография

Заключение: Ствол левой коронарной артерии, передняя межжелудочковая ветвь и диагональные ветви, огибающая ветвь и правая коронарная артерия проходимы, с ровными контурами, без гемодинамически значимых стенозов.

5.6. УЗИ щитовидной железы

Заключение: контуры четкие, ровные. Объем в пределах нормы, патология не выявлена

Вопрос №3 Для верификации диагноза и определения дальнейшей тактики лечения необходимо :

1. исследование наличия инфекции *H.pylori*
2. исследование антител к париетальным клеткам желудка
3. определение уровня холинэстеразы и щелочной фосфатазы
4. посев на *Clostridium difficile*

7. Результаты обследования

7.1. Исследование наличия инфекции *H.pylori*

В полученных биоптатах слизистой оболочки желудка выявлена высокая обсемененность бактериями *H.pylori*

7.2. Исследование антител к париетальным клеткам желудка

Антитела к париетальным клеткам желудка не обнаружены

7.3. Определение уровня холинэстеразы и щелочной фосфатазы

Холинэстераза – 6000 (норма для мужчин: 5800 - 14600 Ед/л)

Щелочная фосфатаза – 56 (норма 40-150 ед/л)

7.4. Посев на *Clostridium difficile*

Роста *Clostridium difficile* не выявлено

Вопрос №4 Причиной неприятных ощущений за грудиной у данного пациента является:

1. ГЭРБ
2. трахеобронхит
3. стенокардия напряжения II фк
4. безболевая ишемия миокарда

Вопрос №5 На основании результатов объективного осмотра, клинических данных и инструментальных методов обследования, можно поставить диагноз:

1. Основное заболевание: ГЭРБ, эрозивный эзофагит, степень А; хронический *Helicobacter pylori*-ассоциированный гастрит в фазе обострения; язвенная болезнь желудка в стадии обострения (язва малой кривизны желудка диаметром 7 мм); сопутствующее: Ожирение I ст

2. Основное заболевание: ГЭРБ, эрозивный эзофагит, степень А; язвенная болезнь желудка в стадии обострения (язва малой кривизны желудка диаметром 7 мм); сопутствующее: Ожирение I ст

3. Основное заболевание: ГЭРБ, эрозивный эзофагит, степень А; хронический *Helicobacter pylori*-ассоциированный гастрит в фазе обострения; язвенная болезнь желудка в стадии обострения (язва малой кривизны желудка диаметром 7 мм); сочетанное: Кардиомиопатия; сопутствующее: Ожирение I ст

4. Основное заболевание: ГЭРБ, эрозивный эзофагит, степень А; хронический *Helicobacter pylori*-ассоциированный гастрит в фазе обострения; язвенная болезнь желудка в стадии обострения (язва малой кривизны желудка диаметром 7 мм); сочетанное: Хроническая ишемическая болезнь сердца; сопутствующее: Ожирение I ст

10. Диагноз

Диагноз:

10.1. Основное заболевание: ГЭРБ, эрозивный эзофагит, степень А; хронический *Helicobacter pylori*-ассоциированный гастрит в фазе обострения; язвенная болезнь желудка в стадии обострения (язва малой кривизны желудка диаметром 7 мм); сопутствующее: Ожирение I ст

10.2. Основное заболевание: ГЭРБ, эрозивный эзофагит, степень А; язвенная болезнь желудка в стадии обострения (язва малой кривизны желудка диаметром 7 мм); сопутствующее: Ожирение I ст

10.3. Основное заболевание: ГЭРБ, эрозивный эзофагит, степень А; хронический *Helicobacter pylori*-ассоциированный гастрит в фазе обострения; язвенная болезнь желудка в стадии обострения (язва малой кривизны желудка диаметром 7 мм); сочетанное: Кардиомиопатия; сопутствующее: Ожирение I ст

10.4. Основное заболевание: ГЭРБ, эрозивный эзофагит, степень А; хронический *Helicobacter pylori*-ассоциированный гастрит в фазе обострения; язвенная болезнь желудка в стадии обострения (язва малой кривизны желудка диаметром 7 мм); сочетанное: Хроническая ишемическая болезнь сердца; сопутствующее: Ожирение I ст

Вопрос №6 Лечение, необходимое данному пациенту, включает назначение тройной схемы эрадикации *Helicobacter pylori* плюс:

1. прокинетики в стандартной дозе
2. альгинаты в стандартной дозе
3. антациды в стандартной дозе
4. прокинетики в удвоенной дозе

Вопрос №7 Для уменьшения риска сердечно-сосудистых заболеваний пациенту следует рекомендовать :

1. снижение массы тела
2. прием иАПФ
3. прием фибратов
4. прием аспирина в дозе 150 мг в день

Вопрос №8 В России схемой первой линии эрадикационной терапии *Helicobacter pylori* является схема :

1. ИПП (в стандартной дозе 2 раза в сутки) + кларитромицин (по 500 мг 2 раза в сутки) + амоксициллин (по 1000 мг 2 раза в сутки)
2. ИПП (в стандартной дозе 3 раза в сутки) + кларитромицин (по 500 мг 3 раза в сутки) + амоксициллин (по 1000 мг 2 раза в сутки)
3. ИПП (в стандартной дозе 2 раза в сутки) + кларитромицин (по 1000 мг 3 раза в сутки) + амоксициллин (по 1000 мг 2 раза в сутки)
4. ИПП (в стандартной дозе) + кларитромицин (по 500 мг 2 раза в сутки) + амоксициллин (по 2000 мг 2 раза в сутки)

Вопрос №9 Контроль эрадикации проводят спустя _____ после окончания эрадикационной терапии *H. pylori*:

1. 4-6 недель
2. 1-2 неделю
3. 2-3 недели
4. 7-8 недель

Вопрос №10 Помимо уреазного дыхательного теста для контроля эрадикации *H. pylori* рекомендовано применять :

1. определение антигена *H. pylori* в кале
2. микробиологический (бактериологический) метод
3. серологический метод выявления антител к *H. pylori*
4. быстрый уреазный тест (CLO-тест)

Вопрос №11 В случае неэффективности проводимой терапии, рекомендуют назначить классическую четырехкомпонентную схему, которая содержит :

1. висмута трикалия дицитрат (120 мг 4 раза в сутки) + ИПП (в стандартной дозе 2 раза в сутки) + тетрациклин (500 мг 4 раза в сутки) + метронидазол (по 500 мг 3 раза в сутки)
2. висмута трикалия дицитрат (120 мг 2 раза в сутки) + ИПП (в стандартной дозе 2 раза в сутки) + тетрациклин (500 мг 4 раза в сутки) + амоксициллин (по 1000 мг 2 раза в сутки)
3. висмута трикалия дицитрат (120 мг 2 раза в сутки) + ИПП (в стандартной дозе 2 раза в сутки) + левофлоксацин (по 500 мг 2 раза в сутки) + кларитромицин (по 500 мг 2 раза в сутки)
4. висмута трикалия дицитрат (120 мг 4 раза в сутки) + ИПП (в стандартной дозе) + кларитромицин (по 500 мг 3 раза в сутки) + амоксициллин (по 1000 мг 2 раза в сутки)

Вопрос №12 Провоцирующим фактором риска возникновения ГЭРБ у данного пациента можно считать :

1. абдоминальное ожирение
2. отягощенный гастроэнтерологический анамнез
3. прием настойки пустырника
4. язву малой кривизны желудка

Эталон ответов:

1	2	3	4	5	6	7	8	9	10	11	12
1,2,3	1,2,3,4	1	1	1	1	1	1	1	1	1	1

№36

1. УСЛОВИЕ СИТУАЦИОННОЙ ЗАДАЧИ

1.1. Ситуация

Больная 44 года, обратилась к участковому врачу-терапевту в поликлинику по месту жительства

1.2. Жалобы

На периодический приступообразный практически сухой кашель; на неприятные ощущения в эпигастральной области, возникающие примерно через час после еды.

1.3. Анамнез заболевания

Впервые неприятные ощущения в эпигастральной области возникли несколько месяцев назад, появление их связывает со стрессовой ситуацией на работе. Так как отмечалась связь появления боли с приемом пищи, стала ограничивать себя в еде, на фоне чего сильно похудела. По рекомендации коллег по работе, при болях принимала антациды, отмечала положительный эффект. Сухой кашель возник примерно тогда же, прием противокашлевых препаратов оказался неэффективным.

1.4. Анамнез жизни

Перенесенные заболевания: детские инфекции, ОРЗ. Профессиональный анамнез не отягощен. Вредные привычки отрицает, потребление алкоголя умеренное. Любит горячий крепкий чай, кофе. Семейный анамнез: у матери – бронхиальная астма. Гинекологический и аллергологический анамнез не отягощен.

1.5. Объективный статус

Состояние удовлетворительное, сознание ясное. Температура тела 36,6° С. Больная нормостенического телосложения. Рост 162, вес 58 кг, ИМТ – 22,1 кг/м². Кожные покровы и видимые слизистые оболочки нормальной окраски, высыпаний нет. Грудная клетка правильной формы, при пальпации эластична, безболезненна. Голосовое дрожание не изменено. Частота дыхания 16 в мин. При сравнительной перкуссии легких определяется ясный легочный звук. При топографической перкуссии – границы легких в пределах нормы. При аускультации легких: дыхание везикулярное, хрипов нет. SpO₂ – 97%. Границы относительной тупости сердца в пределах нормы. При аускультации сердца 1. тоны ясные, ритмичные, шумов нет. Пульс 70 уд/мин, удовлетворительного наполнения и напряжения, АД 125/75 мм рт. ст. Язык без особенностей. При поверхностной пальпации живот мягкий, безболезненный, чувствительный в эпигастральной области. Симптомов раздражения брюшины нет. Пальпация кишечника без особенностей. Нижний край печени пальпируется у края реберной дуги, гладкий, мягкий, безболезненный. Размеры

печени по Курлову 9-8-7 см. Селезенка не увеличена. Область почек не изменена, почки не пальпируются, симптом поколачивания отрицательный с обеих сторон.

Вопрос №1 Первым этапом диагностики будет выполнение :

1. эзофагогастродуоденоскопии (ЭГДС)
2. рентгенологического исследования легких
3. спирометрии
4. фибробронхоскопии
5. рентгенологического исследования желудка

Е: компьютерной томографии органов брюшной полости с контрастированием

3. Результаты обследования

3.1. ЭГДС

ЭГДС: слизистая пищевода отечна и гиперемирована, в нижней трети пищевода единичные линейные эрозии. Слизистая желудка отечна и гиперемирована, в пилорическом отделе выявляется язвенный дефект размерами 0,5 x 0,6 см. Взята биопсия

3.2. Рентгенологическое исследование легких

На обзорной рентгенограмме легочные поля прозрачны без очаговых и инфильтративных изменений. Корни легких структурны. Синусы свободны. Сердце и аорта без изменений.

3.3. Спирометрия

Жизненная емкость легких в пределах нормы, нарушений бронхиальной проходимости нет.

3.4. Фибробронхоскопия

Заключение: признаки ларингофарингита.

3.5. Рентгенологическое исследование желудка

Имеются рентгенологические признаки язвенного дефекта в пилорическом отделе желудка

3.6. Компьютерная томография органов брюшной полости с контрастированием

Данные за объёмные образования не получены, патология не выявлена.

Вопрос №2 Для верификации клинического диагноза и исключения других возможных патологий, целесообразно выполнить:

1. рН-импедансометрию
2. бронхоконстрикторные тесты
3. пробы с физической нагрузкой (Тредмил-тест)
4. эндобронхиальное ультразвуковое исследование легких
5. биопсию легких

5. Результаты обследования

5.1. рН-импедансометрия

Значительное количество слабокислых рефлюксов в пищевод

5.2. Бронхоконстрикторные тесты

- Проба с физической нагрузкой (10 мин. на велоэргометре) – снижение ОФВ1 незначительное (9%)
- Проба с метахолином, заключение: тест отрицательный

5.3. Пробы с физической нагрузкой (Тредмил-тест)

Заключение: результат теста на коронарную недостаточность отрицательный – во время выполнения теста и в восстановительном периоде диагностически значимой динамики сегмента ST не было зарегистрировано. Не выявлено нарушение ритма и проводимости во время выполнения теста и в восстановительном периоде. Толерантность к физической нагрузке высокая.

5.4. Эндобронхиальное ультразвуковое исследование легких

Заключение: патология не выявлена

5.5. Биопсия легких

Заключение: атипичные клетки не обнаружены

Вопрос №3 Помимо клинического анализа крови, желательным лабораторным обследованием будет:

1. анализ кала на скрытую кровь
2. липидный профиль сыворотки крови
3. исследование обмена железа
4. определение уровня витамина B12

7. Результаты обследования

7.1. Анализ кала на скрытую кровь

Анализ кала на скрытую кровь - результат отрицательный

7.2. Липидный профиль сыворотки крови

Показатель	Результат	Норма
Холестерин	4,0 ммоль/л	3,6-5,1 ммоль/л
Холестерин ЛПВП	1,1 ммоль/л	0,9-1,9 ммоль/л
Триглицериды	0,8 ммоль/л	0,5-2,1 ммоль/л

7.3. Исследование обмена железа

Сывороточное железо – 15,8 мкмоль/л (норма для мужчин 10,5-28,3 мкмоль/л)

Ферритин - 132 мкг/л (норма 30-300 мкг/л)

7.4. Определение уровня витамина В 12

Витамин В12 - 345 пг/мл (норма 187-883 пг/мл)

Вопрос №4 Для верификации клинического диагноза и определения дальнейшей тактики лечения необходимо выполнить:

1. исследование на наличие инфекции *H.pylori*
2. посев на клостридии диффициле (*Clostridium difficile*)
3. исследование антител к париетальным клеткам желудка
4. панель «респираторные аллергены» (Respiratory Panel)

9. Результаты обследования

9.1. Исследование на наличие инфекции *H.pylori*

В полученных биоптатах слизистой оболочки желудка выявлена высокая обсемененность бактериями *H.pylori*

9.2. Посев на клостридии диффициле (*Clostridium difficile*)

Роста *Clostridium difficile* не выявлено

9.3. Исследование антител к париетальным клеткам желудка

Антитела к париетальным клеткам желудка не обнаружены

9.4. Панель «респираторные аллергены» (Respiratory Panel)

Интерпретация результат 1. концентрация специфического IgE < 0,34 IU/ml (норма)

Вопрос №5 На основании результатов объективного осмотра, клинико-лабораторных и инструментальных методов обследования, можно поставить диагноз:

1. ГЭРБ, эрозивный эзофагит степень А. Хронический *Helicobacter pylori*-ассоциированный гастрит в фазе обострения. Язвенная болезнь желудка в стадии обострения (язва пилорического отдела желудка диаметром 6 мм)
2. ГЭРБ, эрозивный эзофагит степень А. Язвенная болезнь желудка в стадии обострения (язва пилорического отдела желудка диаметром 6 мм)
3. ГЭРБ, эрозивный эзофагит степень А. Хронический *Helicobacter pylori*-ассоциированный гастрит в фазе обострения. Язвенная болезнь желудка в стадии обострения (язва пилорического отдела желудка диаметром 6 мм).

Бронхиальная астма легкого персистирующего течения вне обострения

4. Эрозивный эзофагит степень А. Хронический *Helicobacter pylori*-ассоциированный гастрит в фазе обострения. Язвенная болезнь желудка в стадии обострения (язва пилорического отдела желудка диаметром 6 мм).

Хронический катаральный бронхит

11. Диагноз

Диагноз:

11.1. ГЭРБ, эрозивный эзофагит степень А. Хронический *Helicobacter pylori*-ассоциированный гастрит в фазе обострения. Язвенная болезнь желудка в стадии обострения (язва пилорического отдела желудка диаметром 6 мм)

11.2. ГЭРБ, эрозивный эзофагит степень А. Язвенная болезнь желудка в стадии обострения (язва пилорического отдела желудка диаметром 6 мм)

11.3. ГЭРБ, эрозивный эзофагит степень А. Хронический *Helicobacter pylori*-ассоциированный гастрит в фазе обострения. Язвенная болезнь желудка в стадии обострения (язва пилорического отдела желудка диаметром 6 мм). Бронхиальная астма легкого персистирующего течения вне обострения

11.4. Эрозивный эзофагит степень А. Хронический *Helicobacter pylori*-ассоциированный гастрит в фазе обострения. Язвенная болезнь желудка в стадии обострения (язва пилорического отдела желудка диаметром 6 мм). Хронический катаральный бронхит

Вопрос №6 Приоритетным будет назначение следующей схемы лечения:

1. тройной схемы эрадикации *Helicobacter pylori* + Итоприда гидрохлорида в стандартной дозе
2. тройной схемы эрадикации *Helicobacter pylori* + Домперидона в удвоенной дозе
3. четырехкомпонентной схемы эрадикации *Helicobacter pylori* + Итоприда гидрохлорида в стандартной дозе
4. четырехкомпонентной схемы эрадикации *Helicobacter pylori* + Альгинатов в стандартной дозе

Вопрос №7 В качестве эрадикационной терапии первой линии при непереносимости препаратов группы пенициллина следует назначить :

1. классическую четырехкомпонентную схему: висмута трикалия дицитрат (120 мг 4 раза в сутки) + ИПП (в стандартной дозе 2 раза в сутки) + тетрациклин (500 мг 4 раза в сутки) + метронидазол (по 500 мг 3 раза в сутки)
2. трехкомпонентную схему: ИПП (в стандартной дозе 2 раза в сутки) + тетрациклин (500 мг 4 раза в сутки) + кларитромицин (по 500 мг 2 раза в сутки)
3. четырехкомпонентную схему: висмута трикалия дицитрата (120 мг 4 раза в сутки) + ИПП (в стандартной дозе 2 раза в сутки) + кларитромицин (500 мг 3 раза в сутки) + метронидазол (по 500 мг 3 раза в сутки)
4. четырехкомпонентную схему: висмута трикалия дицитрат (120 мг 2 раза в сутки) + ИПП (в стандартной дозе 2 раза в сутки) + левофлоксацин (500 мг 2 раза в сутки) + метронидазол (по 500 мг 3 раза в сутки)

Вопрос №8 Для потенцирования терапевтического эффекта ИПП при лечении гастроэзофагеальной рефлюксной болезни (ГЭРБ) к лечению лучше добавить:

1. эзофагопротекторы
2. антациды
3. алгинаты
4. блокаторы H₂-гистаминовых рецепторов

Вопрос №9 В качестве неинвазивных методов первичной диагностики инфекции *H. pylori* используют:

1. уреазный дыхательный тест
2. определение антигена *H. pylori* в кале
3. быстрый уреазный тест (CLO-тест)
4. морфологический (гистологический) метод
5. микробиологический (бактериологический) метод

Вопрос №10 Одним из факторов риска язвенного кровотечения является :

1. инфекция *H. pylori*
2. локализации язв в двенадцатиперстной кишке
3. атрофический гастрит
4. размеры язв до 1 см

Вопрос №11 Возможный ложноотрицательный результат диагностики инфекции *H. pylori* обусловлен тем, что:

1. исследование выполнялось на фоне терапии ингибиторами протонной помпы или вскоре после нее
2. для диагностики использовался быстрый уреазный тест
3. для диагностики использовался морфологический метод
4. исследование выполнялось на фоне терапии антацидами или вскоре после нее

Вопрос №12 При язвенной болезни у беременных назначают:

1. невсасывающиеся антациды и адсорбенты
2. стандартную тройную схему эрадикационной терапии инфекции *H. pylori*
3. четырехкомпонентную схему эрадикации инфекции *H. pylori*
4. ИПП в стандартной дозе + амоксициллин (1000 мг 2 раза в сутки)

Эталон ответов:

1	2	3	4	5	6	7	8	9	10	11	12
1,2,3	1,2	1	1	1	1	1	1	1,2	1	1	1

№37

1. УСЛОВИЕ СИТУАЦИОННОЙ ЗАДАЧИ

1.1. Ситуация

Больной К. 18 лет, студент, обратился к врачу-терапевту участковому

1.2. Жалобы

на ноющие боли в эпигастральной области, возникающие натощак, ночью, отрыжку воздухом, горечь во рту по утрам. Боли без иррадиации, купируются приемом пищи или альмагеля.

1.3. Анамнез заболевания

Считает себя больным в течение последнего года, когда впервые отметил появление «голодных» болей в эпигастрии, по совету друга стал использовать альмагель. Настоящее ухудшение самочувствия в течение последних 2 недель, когда стал отмечать усиление болей, появление их ночью.

1.4. Анамнез жизни

Пациент учится в техническом ВУЗе, пищу принимает нерегулярно. 4 года курит по 2 пачки сигарет в день, по праздникам употребляет спиртные напитки, пьет регулярно кофе, диету не соблюдает. Известно, что у отца больного диагностирована язвенная болезнь желудка.

1.5. Объективный статус

Состояние удовлетворительное. Температура тела 36,7°C. Кожные покровы и видимые слизистые обычной окраски, высыпаний нет. Отеков нет. Периферические лимфоузлы не увеличены. Дыхание везикулярное, хрипов нет. ЧД 16 в мин. Тоны сердца ясные, ритм правильный. ЧСС 76 в мин. АД 110/70 мм рт ст. Язык влажный, обложен белым налетом. Живот при пальпации мягкий, болезненный в эпигастральной области. Симптомы, Мюсси, Ортнера, Кера и Щеткина - Блюмберга отрицательные. Размеры печени по Курлову 9x8x7 см. Селезенка не увеличена. Симптом Пастернацкого отрицательный с обеих сторон. Стул и мочеиспускание в норме.

Вопрос №1 Необходимым для постановки диагноза лабораторным методом обследования является:

1. общий анализ крови
2. общий анализ мочи
3. биохимический анализ крови с определением общего белка, АлТ, АсТ, билирубина, ЩФ
4. общий анализ мокроты

3. Результаты лабораторного метода обследования

3.1. Общий анализ крови

Показатель	Результат	Нормы
Эритроциты (RBC), *10 ¹² /л	4,4	м. 4,4-5,0 ж. 3,8-4,5
Гемоглобин (Hb), г/л	129	м. 130-160 ж. 120-140
Гематокрит (HCT),%	41	м. 39-49 ж. 35-45
Цветовой показатель (ЦП)	0,94	0,8-1,0
Усреднённое значение объёма эритроцита (MCV), (фл)	84	80-100
Среднее содержание гемоглобина в эритроците (MCH), (пг)	28	26-34
Средняя концентрация гемоглобина в эритроците (MCHC), г/дл	36,3	32,0-37,0
Ретикулоциты (RET), ‰	10	2-12
Тромбоциты (PLT), *10 ⁹ /л	220	180-320
Лейкоциты (WBC), *10 ⁹ /л	6,7	4-9
Лейкоцитарная формула		
Нейтрофилы палочкоядерные, %	1	1-6
Нейтрофилы сегментоядерные, %	65	47-72
Эозинофилы, %	8	1-5
Базофилы, %		0-1
Лимфоциты, %	24	19-37
Моноциты, %	2	2-10
СОЭ, мм/ч	12	м. 2-10 ж. 2-15

3.2. Общий анализ мочи

Наименование результат

Наименование	результат
цвет	темно-желтый
прозрачность	полная
белок	Нет
глюкоза	нет
кетоновые тела	нет
билирубин	нет
уробилин	не повышен
цилиндры	нет
эритроциты	единичные в поле зрения
лейкоциты	единичные в препарате
соли	оксалаты - немного
бактерии	незначительное количество
слизь	умеренно

3.3. Биохимический анализ крови с определением общего белка, АлТ, АсТ, билирубина, ЩФ
АлТ 23 МЕ, АсТ 26 МЕ, билирубин 12,2 ммоль/л, ЩФ 134 МЕ

3.4. Общий анализ мокроты

Характер: слизистая, цвет: прозрачный. Запах: отсутствует. Эритроциты – отсутствуют, лейкоциты – единичные в препарате. Эозинофилы, спирали Куршмана, кристаллы Шарко-Лейдена, альвеолярные макрофаги – отсутствуют. Микобактерии туберкулеза – не обнаружены.

Вопрос №2 Необходимым для постановки диагноза инструментальным методом обследования является:

1. Эзофагогастродуоденоскопия с биопсией слизистой оболочки желудка
2. рентгенография органов грудной клетки
3. УЗИ органов брюшной полости
4. сцинтиграфия печени

5. Результат инструментального метода обследования

5.1. Эзофагогастродуоденоскопия

Пищевод свободно проходим, слизистая оболочка пищевода умеренно гиперемирована в нижней трети. Кардия смыкается полностью. Желудок обычной формы и размеров, перистальтика живая, большое количество слизи, в антральном отделе желудка слизистая оболочка умеренно гиперемирована, единичные эрозии, взята биопсия. Луковица 12-перстной кишки рубцово - воспалительно деформирована, слизистая гиперемирована, определяется язвенный дефект с перифокальным валом инфильтрации, диаметром 8 мм, залуковичные отделы гиперемированы. В биоптате слизистой оболочки пилорического отдела желудка выявлена высокая степень обсемененности *H. pylori*.

5.2. Рентгенография органов грудной клетки

Легочные поля прозрачны, инфильтративных и очаговых теней нет

5.3. УЗИ органов брюшной полости

Печень не увеличена, паренхима ее однородной эхогенности. Вне- и внутripеченочные желчные протоки не расширены. Ductus choledochus – 0,5 см. V. portae 1,0 см. Селезенка не увеличена. Поджелудочная железа не увеличена, однородной эхогенности. Свободной жидкости в брюшной полости не выявлено

5.4. Сцинтиграфия печени

Печень нормальной формы, размеров и положения. Накопление радионуклеидов удовлетворительное, распределение равномерное

Вопрос №3 Какой диагноз можно поставить данному больному?:

1. Язвенная болезнь двенадцатиперстной кишки, в стадии обострения
2. Хронический атрофический гастрит
3. Гастроэзофагеальная рефлюксная болезнь
4. Грыжа пищеводного отверстия диафрагмы

7. Диагноз

Диагноз:

Вопрос №4 К фоновому заболеванию, имеющемуся у пациента, относится хронический :

1. Н. pylori – ассоциированный гастрит
2. аутоимунный атрофический гастрит
3. панкреатит
4. холецистит

Вопрос №5 Осложнением, которое может возникнуть при данном заболевании является:

1. кровотечение
2. абсцедирование
3. тромбоз воротной вены
4. портальная гипертензия

Вопрос №6 Для желудочно-кишечного кровотечения при язвенной болезни двенадцатиперстной кишки характерно:

1. исчезновение болей, слабость
2. положительный симптом раздражения брюшины
3. резкое усиление болей в эпигастральной области
4. отрыжка с запахом «тухлых яиц»

Вопрос №7 Наиболее рациональной комбинацией лекарственных препаратов для лечения пациента является:

1. ингибитор протонной помпы + кларитромицин + амоксициллин
2. ингибитор протонной помпы + ранитидин + кларитромицин
3. ранитидин + препарат висмута + метронидазол
4. альмагель + препарат висмута + тетрациклин

Вопрос №8 Продолжительность тройной эрадикационной терапии составляет:

1. 10-14 дней
2. 20 дней
3. 4-6 недель
4. 8 недель

13. Дополнительная информация

Пациент начал лечение рабепразолом 20 мг 2 раза в сутки, кларитромицином 500 мг 2 раза в день, амоксициллином 1000 мг 2 раза в день. В день приема обратил внимание на небольшой зуд кожи, особого значения этому не придал. На второй день приема пациент обратил внимание на покраснение и выраженный зуд кожи. В связи с этим пациент обратился к участковому врачу-терапевту повторно.

Объективно:

Состояние удовлетворительное. Температура тела 36,9°C. Кожные покровы: на коже передней грудной клетки, спины, поясничной области множественные зудящие гиперемизированные волдыри с тенденцией к слиянию, видимые слизистые обычной окраски. Периферические лимфоузлы не увеличены. Дыхание везикулярное, хрипов нет. ЧД 16 в мин. Тоны сердца ясные, ритм правильный. ЧСС 74 в мин. АД 110/70 мм рт ст. Язык влажный, обложен белым налетом. Живот при пальпации мягкий, болезненный в эпигастральной области. Симптомы, Мюсси, Ортугера, Керра и Щеткина - Блюмберга отрицательные. Печень, селезенка не увеличена. Симптом Пастернацкого отрицательный с обеих сторон. Стул и мочеиспускание в норме.

Ситуация оценена как лекарственная аллергия, крапивница, по всей видимости, вызванная приемом антибактериального препарата (кларитромицин и/или амоксициллин).

Пациенту отменен прием антибактериальных препаратов.

Вопрос №9 Для лечения крапивницы в данной ситуации следует назначить _____ препараты:

1. неседативные антигистаминные (дезлоратадин)
2. дезинтоксикационные (тиосульфат натрия)
3. седативные антигистаминные (гидроксизин)
4. макро- и микроэлементы (кальция глюконат)

Вопрос №10 При сохранении симптомов крапивницы через 2 недели необходимо увеличить дозу принимаемого антигистаминного препарата в _____ раз.

1. 4
2. 3
3. 2
4. 5

Вопрос №11 При неэффективности применения антигистаминного препарата в 4-х кратной дозе рекомендовано к терапии добавить :

1. омализумаб
2. цетуксимаб
3. инфликсимаб
4. адалимумаб

Вопрос №12 В дальнейшем, при проведении эрадикационной терапии, у данного пациента необходимо использовать квадротерапию, состоящую из:

1. ингибитора протонного насоса + висмута трикалия дицитрата + тетрациклина + метронидазола
2. ингибитора протонного насоса + альмагель + тетрациклина + метронидазола
3. ингибитора протонного насоса + альмагель + амикацин + метронидазола
4. H2-антигистаминового препарата + висмута трикалия дицитрата + тетрациклина + хлоридин

Эталон ответов:

1	2	3	4	5	6	7	8	9	10	11	12
1	1	1	1	1	1	1	1	1	1	1	1

№38

1. УСЛОВИЕ СИТУАЦИОННОЙ ЗАДАЧИ

1.1. Ситуация

Больной К. 18 лет, студент, обратился к врачу-терапевту участковому

1.2. Жалобы

на ноющие боли в эпигастральной области, возникающие натощак, ночью, отрыжку воздухом, горечь во рту по утрам. Боли без иррадиации, купируются приемом пищи или альмагеля.

1.3. Анамнез заболевания

Считает себя больным в течение последнего года, когда впервые отметил появление «голодных» болей в эпигастрии, по совету друга стал использовать альмагель. Настоящее ухудшение самочувствия в течение последних 2 недель, когда стал отмечать усиление болей, появление их ночью.

1.4. Анамнез жизни

Пациент учится в техническом ВУЗе, пищу принимает нерегулярно. 4 года курит по 2 пачки сигарет в день, по праздникам употребляет спиртные напитки, пьет регулярно кофе, диету не соблюдает. Известно, что у отца больного диагностирована язвенная болезнь желудка.

1.5. Объективный статус

Состояние удовлетворительное. Температура тела 36,7°C. Кожные покровы и видимые слизистые обычной окраски, высыпаний нет. Отеков нет. Периферические лимфоузлы не увеличены. Дыхание везикулярное, хрипов нет. ЧД 16 в мин. Тоны сердца ясные, ритм правильный. ЧСС 76 в мин. АД 110/70 мм рт ст. Язык влажный, обложен белым налетом. Живот при пальпации мягкий, болезненный в эпигастральной области. Симптомы, Мюсси, Ортнера, Кера и Щеткина - Блюмберга отрицательные. Размеры печени по Курлову 9x8x7 см. Селезенка не увеличена. Симптом Пастернацкого отрицательный с обеих сторон. Стул и мочеиспускание в норме.

Вопрос №1 Необходимым для постановки диагноза лабораторным методом обследования является:

1. общий анализ крови
2. общий анализ мочи
3. биохимический анализ крови с определением общего белка, АлТ, АсТ, билирубина, ЩФ
4. общий анализ мокроты

3. Результаты лабораторного метода обследования

3.1. Общий анализ крови

Показатель	Результат	Нормы
Эритроциты (RBC), *10 ¹² /л	4,4	м. 4,4-5,0 ж. 3,8-4,5
Гемоглобин (Hb), г/л	129	м. 130-160 ж. 120-140
Гематокрит (HCT),%	41	м. 39-49 ж. 35-45
Цветовой показатель (ЦП)	0,94	0,8-1,0

Показатель	Результат	Нормы
Усреднённое значение объёма эритроцита (MCV), (фл)	84	80-100
Среднее содержание гемоглобина в эритроците (MCH), (пг)	28	26-34
Средняя концентрация гемоглобина в эритроците (MCHC), г/дл	36,3	32,0-37.0
Ретикулоциты (RET), %	10	2-12
Тромбоциты (PLT), *10 ⁹ /л	220	180-320
Лейкоциты (WBC), *10 ⁹ /л	6,7	4-9
Лейкоцитарная формула		
Нейтрофилы палочкоядерные, %	1	1-6
Нейтрофилы сегментоядерные, %	65	47-72
Эозинофилы, %	8	1-5
Базофилы, %		0-1
Лимфоциты, %	24	19-37
Моноциты, %	2	2-10
СОЭ, мм/ч	12	м. 2-10 ж. 2-15

3.2. Общий анализ мочи

Наименование	результат
цвет	темно-желтый
прозрачность	полная
белок	Нет
глюкоза	нет
кетоновые тела	нет
билирубин	нет
уробилин	не повышен
цилиндры	нет
эритроциты	единичные в поле зрения
лейкоциты	единичные в препарате
соли	оксалаты - немного
бактерии	незначительное количество
слизь	умеренно

3.3. Биохимический анализ крови с определением общего белка, АлТ, АсТ, билирубина, ЩФ

АлТ 23 МЕ, АсТ 26 МЕ, билирубин 12,2 ммоль/л, ЩФ 134 МЕ

3.4. Общий анализ мокроты

Характер: слизистая, цвет: прозрачный. Запах: отсутствует. Эритроциты – отсутствуют, лейкоциты – единичные в препарате. Эозинофилы, спирали Куршмана, кристаллы Шарко-Лейдена, альвеолярные макрофаги – отсутствуют. Микобактерии туберкулеза – не обнаружены.

Вопрос №2 Необходимым для постановки диагноза инструментальным методом обследования является:

1. Эзофагогастродуоденоскопия с биопсией слизистой оболочки желудка
2. рентгенография органов грудной клетки
3. УЗИ органов брюшной полости
4. сцинтиграфия печени

5. Результат инструментального метода обследования

5.1. Эзофагогастродуоденоскопия

Пищевод свободно проходим, слизистая оболочка пищевода умеренно гиперемирована в нижней трети. Кардия смыкается полностью. Желудок обычной формы и размеров, перистальтика живая, большое количество слизи, в антральном отделе желудка слизистая оболочка умеренно гиперемирована, единичные эрозии, взята биопсия. Луковица 12-перстной кишки рубцово - воспалительно деформирована, слизистая гиперемирована, определяется язвенный дефект с

перифокальным валом инфильтрации, диаметром 8 мм, залуковичные отделы гиперемированы. В биоптате слизистой оболочки пилорического отдела желудка выявлена высокая степень обсемененности *H.pylori*.

5.2. Рентгенография органов грудной клетки

Легочные поля прозрачны, инфильтративных и очаговых теней нет

5.3. УЗИ органов брюшной полости

Печень не увеличена, паренхима ее однородной эхогенности. Вне- и внутривнутрипеченочные желчные протоки не расширены. Ductus choledochus – 0,5 см. V. portae 1,0 см. Селезенка не увеличена. Поджелудочная железа не увеличена, однородной эхогенности. Свободной жидкости в брюшной полости не выявлено

5.4. Сцинтиграфия печени

Печень нормальной формы, размеров и положения. Накопление радионуклеидов удовлетворительное, распределение равномерное

Вопрос №3 Какой диагноз можно поставить данному больному?:

1. Язвенная болезнь двенадцатиперстной кишки, в стадии обострения
2. Хронический атрофический гастрит
3. Гастроэзофагеальная рефлюксная болезнь
4. Грыжа пищеводного отверстия диафрагмы

7. Диагноз

Диагноз:

Вопрос №4 К фоновому заболеванию, имеющемуся у пациента, относится хронический :

1. *H.pylori*– ассоциированный гастрит
2. аутоиммунный атрофический гастрит
3. панкреатит
4. холецистит

Вопрос №5 Осложнением, которое может возникнуть при данном заболевании является:

1. кровотечение
2. абсцедирование
3. тромбоз воротной вены
4. портальная гипертензия

Вопрос №6 Для желудочно-кишечного кровотечения при язвенной болезни двенадцатиперстной кишки характерно:

1. исчезновение болей, слабость
2. положительный симптом раздражения брюшины
3. резкое усиление болей в эпигастриальной области
4. отрыжка с запахом «тухлых яиц»

Вопрос №7 Наиболее рациональной комбинацией лекарственных препаратов для лечения пациента является:

1. ингибитор протонной помпы + кларитромицин + амоксициллин
2. ингибитор протонной помпы + ранитидин + кларитромицин
3. ранитидин + препарат висмута + метронидазол
4. альмагель + препарат висмута + тетрациклин

Вопрос №8 Продолжительность тройной эрадикационной терапии составляет:

1. 10-14 дней
2. 20 дней
3. 4-6 недель
4. 8 недель

13. Дополнительная информация

Пациент начал лечение рабепразолом 20 мг 2 раза в сутки, кларитромицином 500 мг 2 раза в день, амоксициллином 1000 мг 2 раза в день. Рекомендаций по диете придерживался. Обратился повторно для оценки динамики состояния и эффекта лечения.

Жалобы: не предъявляет

Объективно:

Состояние удовлетворительное. Температура тела 36,6°C. Кожные покровы и видимые слизистые обычной окраски, высыпаний нет. Отеков нет. Периферические лимфоузлы не увеличены.

Дыхание везикулярное, хрипов нет. ЧД 16 в мин. Тоны сердца ясные, ритм правильный. ЧСС 70 в мин. АД 120/70 мм рт ст. Язык влажный, чистый. Живот при пальпации мягкий, безболезненный.

Симптомы, Мюсси, Ортнера, Кера и Щеткина - Блюмберга отрицательные. Размеры печени по Курлову 9x8x7 см. Селезенка не увеличена. Симптом покалывания отрицательный с обеих сторон. Стул и мочеиспускание в норме.

ЭГДС: положительная динамика - на месте язвы эритематозная зона около 9 мм, отечность слизистой оболочки вокруг.

Тест на антигена *H. pylori* в кале - положительный.

Вопрос №9 Контроль эффективности эрадикационной антихеликобактерной терапии :

1. проводится через 4-6 недель после завершения эрадикационной терапии
2. проводится сразу по окончании эрадикационной терапии
3. проводится через неделю после завершения приема антибиотиков
4. не требуется

Вопрос №10 Учитывая результаты определения антигена *H. pylori* в кале, пациенту необходимо провести эрадикационную терапию в виде:

1. квадротерапии с препаратом висмута
2. ранее проведенной схемы, повторно
3. ранее проведенной схемы, повторно, но в удвоенной дозе
4. ранее проведенной схемы, повторно, но в уменьшенной дозе

Вопрос №11 Кратность ежегодного посещения врача-гастроэнтеролога в рамках диспансерного наблюдения больного язвенной болезнью двенадцатиперстной кишки составляет ____ раз/раз1.

1. 1
2. 2
3. 3
4. 4

Вопрос №12 Длительность диспансерного наблюдения больного язвенной болезнью двенадцатиперстной кишки с момента последнего обострения составляет (в годах):

1. 5
2. 1
3. 2
4. 3

Эталон ответов:

1	2	3	4	5	6	7	8	9	10	11	12
1	1	1	1	1	1	1	1	1	1	1	1

№39

1. УСЛОВИЕ СИТУАЦИОННОЙ ЗАДАЧИ

1.1. Ситуация

Больной Ф., 46 лет, строитель, обратился к врачу-терапевту участковому

1.2. Жалобы

на боли в левом подреберье, общую слабость, многократный жидкий стул

1.3. Анамнез заболевания

Считает себя больным в течение 3 лет, когда стал отмечать появление болей в эпигастральной области и в левом подреберье возникающие после употребления алкоголя или приема жирной пищи. Отмечает снижение массы тела за последний год, так как длительное время жалуется на частый жидкий стул. Настоящее ухудшение самочувствия возникло за день до обращения к доктору, накануне праздновал свой день рождения, вечером употреблял более 500 мл крепких спиртных напитков.

1.4. Анамнез жизни

Рос и развивался соответственно возрасту. Бытовые условия хорошие. Курит до 20 сигарет за день, 2-3 раза в неделю употребляет алкоголь до 250 мл водки.

Семейный анамнез: отец пациента страдал алкоголизмом.

Перенесенные заболевания: год назад диагностирован пароксизм фибрилляции предсердий, который был купирован после внутривенной инфузии кордарона.

1.5. Объективный статус

Состояние средней тяжести. Больной астенического телосложения, ИМТ=19 кг/м². Температура тела 36,6°C. Периферические лимфоузлы не увеличены. Дыхание жесткое, хрипов нет. ЧД 16 в мин. Границы сердца в норме, шумов нет. Тоны сердца звучные, ритм правильный. ЧСС 88 ударов в минуту. АД 140/80 мм рт ст. Живот при пальпации умеренно болезненный в эпигастральной

области. Симптом Ортнера отрицательный. Симптом Щеткина-Блюмберга отрицательный. Размеры печени по Курлову 9x8x7см. Селезенка не увеличена. Мочеиспускание в норме, многократный жидкий стул. Отеков нет.

Вопрос №1 Необходимым для постановки диагноза лабораторным методом обследования является:

1. биохимический анализ крови с определением АлТ, АсТ, амилазы, билирубина, ЩФ, ГГТП, глюкозы, гликированного гемоглобина
2. общий анализ мочи
3. общий анализ крови
4. анализ крови с определением уровня тропонина I

3. Результаты лабораторного метода обследования

3.1. Биохимический анализ крови с определением АлТ, АсТ, амилазы, билирубина, ЩФ, ГГТП, глюкозы, гликированного гемоглобина

Показатель	Результат	Норма
АлТ	38	<45 ЕД/л
АсТ	32	<35 ЕД/л
ЩФ	208	141-460 ЕД/л
Билирубин общий	18,7	3,4-20 ммоль/л
Амилаза	180	10-124 ЕД/л
ГГТП	80	7-24 ЕД/л
Глюкоза	6,1	3,5-6,2 ммоль/л
Гликированный гемоглобин	5,5	<6,5%

3.2. Анализ крови с определением уровня тропонина I

Тропонин I менее 0,0001 мг/мл (норма менее 0,028 мг/мл)

3.3. Общий анализ мочи

Наименование	результат
цвет	темно-желтый
прозрачность	полная
белок	Нет
глюкоза	нет
кетоновые тела	нет
билирубин	нет
уробилин	не повышен
цилиндры	нет
эритроциты	единичные в поле зрения
лейкоциты	единичные в препарате
соли	оксалаты - немного
бактерии	незначительное количество
слизь	умеренно

3.4. Общий анализ крови

Показатель	Результат	Нормы
Эритроциты (RBC), * 10 ¹² /л	4,2	м. 4,4-5,0 ж. 3,8-4,5
Гемоглобин (Hb), г/л	138	м. 130-160 ж. 120-140
Гематокрит (HCT),%	43	м. 39-49 ж. 35-45
Цветовой показатель (ЦП)	0,9	0,8-1,0
Усреднённое значение объёма эритроцита (MCV), (фл)	85	80-100
Среднее содержание гемоглобина в эритроците (MCH), (пг)	29	26-34

Показатель	Результат	Нормы
Средняя концентрация гемоглобина в эритроците (MCHC), г/дл	33,3	32,0-37,0
Ретикулоциты (RET), %	1	2-12
Тромбоциты (PLT), *10 ⁹ /л	270	180-320
Лейкоциты (WBC), *10 ⁹ /л	5,8	4-9
Лейкоцитарная формула		
Нейтрофилы палочкоядерные, %	1	1-6
Нейтрофилы сегментоядерные, %	63	47-72
Эозинофилы, %	4	1-5
Базофилы, %		0-1
Лимфоциты, %	30	19-37
Моноциты, %	2	2-10
СОЭ, мм/ч	8	м. 2-10 ж. 2-15

Вопрос №2 Необходимым для постановки диагноза инструментальным методом обследования является:

1. МСКТ органов брюшной полости
2. рентгенография грудной клетки
3. функция внешнего дыхания
4. сцинтиграфия печени

5. Результаты инструментального метода обследования

5.1. МСКТ органов брюшной полости

Выявлены признаки дистрофии поджелудочной железы с ее фиброзными изменениями, наличием кальцинатов и конкрементов. Обнаружена псевдокиста поджелудочной железы.

5.2. Функция внешнего дыхания

ЖЕЛ - 4,6 л (86%), ОФВ1 -4,15 л/с (93%). ЖЕЛ в норме, показатели проходимости бронхиальных путей в норме. Признаков обструкции дыхательных путей не выявлено.

5.3. Рентгенография грудной клетки

Легочные поля прозрачны, инфильтративных и очаговых теней нет

5.4. Сцинтиграфия печени

Печень нормальной формы, размеров и положения. Накопление радионуклеидов удовлетворительное, распределение равномерное

Вопрос №3 Какой диагноз можно поставить данному больному?:

1. Хронический панкреатит
2. Желчно-каменная болезнь
3. Хронический холецистит
4. Болезнь Крона

7. Диагноз

Диагноз:

Вопрос №4 Этиологией основного заболевания у пациента является:

1. алкогольная
2. билиарозависимая
3. дисметаболическая
4. инфекционная

Вопрос №5 К возможным осложнениям основного заболевания относят:

1. панкреонекроз
2. водянку желчного пузыря
3. холедохолитиаз
4. кровотечение

Вопрос №6 У пациента был выявлен синдром:

1. внешнесекреторной недостаточности
2. портальной гипертензии
3. холестатический
4. отечно-асцитический

Вопрос №7 Рациональной комбинацией препаратов для лечения пациента является:

1. ферментные препараты + ингибиторы протоновой помпы
2. сульфасалазин+глюкокортикоиды
3. препараты висмута+антибиотики
4. желчегонные+спазмолитики

Вопрос №8 Для профилактики возникновения болевого синдрома пациенту рекомендован прием пищи _____, отказ от курения и запрет алкоголя.:

1. с ограничением экстрактивных веществ
2. с энергетической ценностью в 1000 ккал/сут
3. через большие интервалы времени
4. большими порциями, но редко

13. Дополнительная информация

Пациенту назначен Эрмиталь (панкреатин) в капсулах 25000 ЕД по 1 капс. во время основного приема пищи, Париет (рабепразол) 10 мг 1 р/сут. Пациент обратился на повторный прием через неделю. Данных рекомендаций придерживался. На фоне терапии отмечает некоторое улучшение состояния - боль не беспокоит, но сохраняется жидкий стул до 4-5 р/сутки.

Объективно по органам и системам без особенностей, повторный биохимический анализ крови патологических изменений не выявил.

Вопрос №9 С учетом сохранения у пациента жидкого стула необходимо прием панкреатина _____ :

1. увеличить вдвое
2. отменить
3. заменить на препарат, содержащий пепсин
4. совместить с приемом лоперамида

Вопрос №10 Для уточнения степени экзокринной панкреатической недостаточности рекомендуется определение _____ -1 в кале:

1. эластазы
2. амилазы
3. липазы
4. протеиназы

Вопрос №11 Для оценки степени экзокринной панкреатической недостаточности определение эластазы-1 в кале целесообразно выполнять :

1. после уменьшения симптоматики
2. на высоте клинических проявлений
3. до использования ферментативных препаратов
4. до использования ингибиторов протонной помпы

Вопрос №12 О тяжелой степени экзокринной недостаточности говорит содержание эластазы-1 в кале равной _____ мкг/4.

1. 0-100
2. 101-200
3. 201-300
4. 301-400

Эталон ответов:

1	2	3	4	5	6	7	8	9	10	11	12
1,2,3	1,2	1	1	1	1	1	1	1	1	1	1

№40

1. УСЛОВИЕ СИТУАЦИОННОЙ ЗАДАЧИ

1.1. Ситуация

Больной Ф., 46 лет, строитель, обратился к врачу-терапевту участковому

1.2. Жалобы

на боли в левом подреберье, общую слабость, многократный жидкий стул

1.3. Анамнез заболевания

Считает себя больным в течение 3 лет, когда стал отмечать появление болей в эпигастральной области и в левом подреберье возникающие после употребления алкоголя или приема жирной пищи. Отмечает снижение массы тела за последний год, так как длительное время жалуется на частый жидкий стул. Настоящее ухудшение самочувствия возникло за день до обращения к

доктору, накануне праздновал свой день рождения, вечером употреблял более 500 мл крепких спиртных напитков.

1.4. Анамнез жизни

Рос и развивался соответственно возрасту. Бытовые условия хорошие. Курит до 20 сигарет за день, 2-3 раза в неделю употребляет алкоголь до 250 мл водки.

Семейный анамнез: отец пациента страдал алкоголизмом.

Перенесенные заболевания: год назад диагностирован пароксизм фибрилляции предсердий, который был купирован после внутривенной инфузии кордарона.

1.5. Объективный статус

Состояние средней тяжести. Больной астенического телосложения, ИМТ=19 кг/м². Температура тела 36,6°C. Периферические лимфоузлы не увеличены. Дыхание жесткое, хрипов нет. ЧД 16 в мин. Границы сердца в норме, шумов нет. Тоны сердца звучные, ритм правильный. ЧСС 88 ударов в минуту. АД 140/80 мм рт ст. Живот при пальпации умеренно болезненный в эпигастральной области. Симптом Ортнера отрицательный. Симптом Щеткина-Блюмберга отрицательный. Размеры печени по Курлову 9x8x7см. Селезенка не увеличена. Мочеиспускание в норме, многократный жидкий стул. Отеков нет.

Вопрос №1 Необходимым для постановки диагноза лабораторным методом обследования является:

1. биохимический анализ крови с определением АлТ, АсТ, амилазы, билирубина, ЩФ, ГГТП, глюкозы, гликированного гемоглобина
2. общий анализ мочи
3. общий анализ крови
4. анализ крови с определением уровня тропонина I

3. Результаты лабораторного метода обследования

3.1. Биохимический анализ крови с определением АлТ, АсТ, амилазы, билирубина, ЩФ, ГГТП, глюкозы, гликированного гемоглобина

Показатель	Результат	Норма
АлТ	38	<45 ЕД/л
АсТ	32	<35 ЕД/л
ЩФ	208	141-460 ЕД/л
Билирубин общий	18,7	3,4-20 ммоль/л
Амилаза	180	10-124 ЕД/л
ГГТП	80	7-24 ЕД/л
Глюкоза	6,1	3,5-6,2 ммоль/л
Гликированный гемоглобин	5,5	<6,5%

3.2. Анализ крови с определением уровня тропонина I

Тропонин I менее 0,0001 мг/мл (норма менее 0,028 мг/мл)

3.3. Общий анализ мочи

Наименование	результат
цвет	темно-желтый
прозрачность	полная
белок	Нет
глюкоза	нет
кетоновые тела	нет
билирубин	нет
уробилин	не повышен
цилиндры	нет
эритроциты	единичные в поле зрения
лейкоциты	единичные в препарате
соли	оксалаты - немного
бактерии	незначительное количество

Наименование **результат**
слизь умеренно

3.4. Общий анализ крови

Показатель	Результат	Нормы
Эритроциты (RBC), *10 ¹² /л	4,2	м. 4,4-5,0 ж. 3,8-4,5
Гемоглобин (Hb), г/л	138	м. 130-160 ж. 120-140
Гематокрит (HCT),%	43	м. 39-49 ж. 35-45
Цветовой показатель (ЦП)	0,9	0,8-1,0
Усреднённое значение объёма эритроцита (MCV), (фл)	85	80-100
Среднее содержание гемоглобина в эритроците (MCH), (пг)	29	26-34
Средняя концентрация гемоглобина в эритроците (MCHC), г/дл	33,3	32,0-37,0
Ретикулоциты (RET), %	1	2-12
Тромбоциты (PLT), *10 ⁹ /л	270	180-320
Лейкоциты (WBC), *10 ⁹ /л	5,8	4-9
Лейкоцитарная формула		
Нейтрофилы палочкоядерные, %	1	1-6
Нейтрофилы сегментоядерные, %	63	47-72
Эозинофилы, %	4	1-5
Базофилы, %		0-1
Лимфоциты, %	30	19-37
Моноциты, %	2	2-10
СОЭ, мм/ч	8	м. 2-10 ж. 2-15

Вопрос №2 Необходимым для постановки диагноза инструментальным методом обследования является:

1. МСКТ органов брюшной полости
2. рентгенография грудной клетки
3. функция внешнего дыхания
4. сцинтиграфия печени

5. Результаты инструментального метода обследования

5.1. МСКТ органов брюшной полости

Выявлены признаки дистрофии поджелудочной железы с ее фиброзными изменениями, наличием кальцинатов и конкрементов. Обнаружена псевдокиста поджелудочной железы.

5.2. Функция внешнего дыхания

ЖЕЛ - 4,6 л (86%), ОФВ1 -4,15 л/с (93%). ЖЕЛ в норме, показатели проходимости бронхиальных путей в норме. Признаков обструкции дыхательных путей не выявлено.

5.3. Рентгенография грудной клетки

Легочные поля прозрачны, инфильтративных и очаговых теней нет

5.4. Сцинтиграфия печени

Печень нормальной формы, размеров и положения. Накопление радионуклеидов удовлетворительное, распределение равномерное

Вопрос №3 Какой диагноз можно поставить данному больному?:

1. Хронический панкреатит
2. Желчно-каменная болезнь
3. Хронический холецистит
4. Болезнь Крона

7. Диагноз

Диагноз:

Вопрос №4 Этиологией основного заболевания у пациента является:

№41

1. УСЛОВИЕ СИТУАЦИОННОЙ ЗАДАЧИ

1.1. Ситуация

Больная З., 57 лет, юрист, обратилась к врачу-терапевту участковому

1.2. Жалобы

на боли в эпигастральной области опоясывающего характера, тошноту, однократную рвоту, многократный жидкий стул, сухость во рту, жажду

1.3. Анамнез заболевания

Считает себя больной в течение 5 лет, когда впервые появились боли в эпигастральной области, возникающие после приема жирной пищи (жареная утка, торт со взбитыми сливками), выраженная диарея, сохраняющаяся до 5 дней, при болях принимала но-шпу, мезим. Отмечает появление диареи при небольшой погрешности в диете, употреблении жирной жареной пищи, пирогов, обострения заболевания бывают 3-4 раза в год. В течение последнего года стала отмечать жажду и сухость во рту, диагностирован сахарный диабет. Настоящее ухудшение самочувствия в течение последней недели, когда после употребления жареной картошки с курицей появились опоясывающие боли в эпигастрии, возникла диарея до 7 раз в сутки, однократно была рвота съеденной пищей.

1.4. Анамнез жизни

Росла и развивалась соответственно возрасту. Бытовые условия хорошие. Вредных привычек нет. Семейный анамнез: отец пациентки умер в возрасте 59 лет от меланомы кожи.

Перенесенные заболевания: в возрасте 46 лет оперирована по поводу желчно-каменной болезни, проведена эндоскопическая холецистэктомия.

На протяжении последних 7 лет диагностирована гипертоническая болезнь, с максимальными подъемами АД до 162/100 мм.рт.ст. постоянно принимает лизиноприл 10 мг 2 раза в день.

1.5. Объективный статус

Состояние удовлетворительное. Больная гиперстенического телосложения, избыточного питания. ИМТ=30,3 кг/м². Температура тела 36,6°C. Периферические лимфоузлы не увеличены. Дыхание везикулярное, хрипов нет. ЧД 17 в мин. Границы сердца в норме, шумов нет. Тоны сердца звучные, ритм правильный. ЧСС 78 ударов в минуту. АД 132/80 мм рт ст. Живот при пальпации умеренно болезненный в эпигастральной области. Симптом Ортнера отрицательный. Симптом Щеткина-Блюмберга отрицательный. Размеры печени по Курлову 9x8x7см. Селезенка не увеличена. Стул и мочеиспускание в норме. Отеков нет.

Вопрос №1 Необходимыми для постановки диагноза лабораторными методами обследования являются:

1. общий анализ крови
2. биохимический анализ крови с определением АлТ, АсТ, амилазы, билирубина, ЩФ, ГГТП, глюкозы, гликированного гемоглобина
3. общий анализ мочи
4. анализ крови с определением уровня тропонина I
5. общий анализ мокроты

3. Результаты лабораторных методов обследования

3.1. Общий анализ крови

Показатель	Результат	Нормы
Эритроциты (RBC), *10 ¹² /л	4,2	м. 4,4-5,0 ж. 3,8-4,5
Гемоглобин (Hb), г/л	138	м. 130-160 ж. 120-140
Гематокрит (HCT),%	43	м. 39-49 ж. 35-45
Цветовой показатель (ЦП)	0,9	0,8-1,0
Усреднённое значение объёма эритроцита (MCV), (фл)	85	80-100
Среднее содержание гемоглобина в эритроците (MCH), (пг)	29	26-34
Средняя концентрация гемоглобина в эритроците (MCHC), г/дл	33,3	32,0-37,0
Ретикулоциты (RET), %	1	2-12
Тромбоциты (PLT), *10 ⁹ /л	270	180-320

Показатель	Результат	Нормы
Лейкоциты (WBC), *10 ⁹ /л	5,8	4-9
Лейкоцитарная формула		
Нейтрофилы палочкоядерные, %	1	1-6
Нейтрофилы сегментоядерные, %	63	47-72
Эозинофилы, %	4	1-5
Базофилы, %		0-1
Лимфоциты, %	30	19-37
Моноциты, %	2	2-10
СОЭ, мм/ч	8	м. 2-10 ж. 2-15

3.2. Биохимический анализ крови с определением АлТ, АсТ, амилазы, билирубина, ЩФ, ГГТП, глюкозы, гликированного гемоглобина

Показатель	Результат	Норма
АлТ	18	<45 ЕД/л
АсТ	22	<35 ЕД/л
ЩФ	208	141-460 ЕД/л
Билирубин общий	12,8	3,4-20 ммоль/л
Амилаза	140	10-124 ЕД/л
ГГТП	32	7-24 ЕД/л
Глюкоза	12,7	3,5-6,2 ммоль/л
Гликированный гемоглобин	7,5	<6,5%

|Наименование |результат |цвет |темно-желтый |прозрачность |полная |белок |Нет |глюкоза |+
|кетоновые тела |нет |билирубин |нет |уробилин |не повышен |цилиндры |нет |эритроциты
|единичные в поле зрения |лейкоциты |единичные в препарате |соли |оксалаты - немного |бактерии
|незначительное количество |слизь |умеренно

3.5. Общий анализ мокроты

Характер: слизистая, цвет: прозрачный. Запах: отсутствует. Эритроциты – отсутствуют, лейкоциты – единичные в препарате. Эозинофилы, спирали Куршмана, кристаллы Шарко-Лейдена, альвеолярные макрофаги – отсутствуют. Микобактерии туберкулеза – не обнаружены.

Вопрос №2 Необходимыми для постановки диагноза инструментальными методами обследования являются:

1. УЗИ органов брюшной полости
2. МСКТ органов брюшной полости
3. рентгенография грудной клетки
4. функция внешнего дыхания
5. сцинтиграфия печени

5. Результаты инструментальных методов обследования

5.1. УЗИ органов брюшной полости

Печень не увеличена, паренхима ее однородной эхогенности. Вне- и внутripеченочные желчные протоки не расширены. Ductus choledochus – 0,5 см. V. portae 1,0 см. Селезенка не увеличена. Поджелудочная железа увеличена, диффузно неоднородная, повышенной эхогенности. Свободной жидкости в брюшной полости не выявлено.

5.2. МСКТ органов брюшной полости

Выявлены признаки дистрофии поджелудочной железы с ее фиброзными изменениями, наличием кальцинатов и конкрементов. Обнаружена псевдокиста поджелудочной железы.

5.3. Функция внешнего дыхания

ЖЕЛ - 4,6 л (86%), ОФВ1 -4,15 л/с (93%). ЖЕЛ в норме, показатели проходимости бронхиальных путей в норме. Признаков обструкции дыхательных путей не выявлено

5.4. Рентгенография грудной клетки

Легочные поля прозрачны, инфильтративных и очаговых теней нет

5.5. Сцинтиграфия печени

Печень нормальной формы, размеров и положения. Накопление радионуклеидов удовлетворительное, распределение равномерное

Вопрос №3 Какой диагноз можно поставить данной больной?:

1. Хронический панкреатит, в стадии обострения
2. Желчнокаменная болезнь
3. Хронический холецистит в стадии обострения
4. Первичный билиарный цирроз

7. Диагноз

Диагноз:

Вопрос №4 К выявленным синдромам у пациентки относится:

1. внешнесекреторная недостаточность поджелудочной железы
2. портальная гипертензия
3. холестатический
4. цитолитический

Вопрос №5 Наиболее вероятной причиной возникновения гипергликемии у данной пациентки является:

1. панкреатогенный сахарный диабет
2. сахарный диабет 2 типа
3. сахарный диабет 1 типа
4. несахарный диабет

Вопрос №6 Пациентке необходимо назначить :

1. ферментные препараты
2. сульфасалазин
3. препараты висмута
4. желчегонные

Вопрос №7 Минимальная доза для начальной заместительной полиферментной терапии должна назначаться из расчета1.

1. 25-40 тыс. ед. липазы в основной прием пищи + 10-25 тыс. ед. в промежуточный прием
2. 10-20 тыс. ед. липазы в основной прием пищи + 10 тыс. ед. в промежуточный прием
3. 40-60 тыс. ед. липазы в основной прием пищи + 20-25 тыс. ед. в промежуточный прием
4. 10-20 тыс. ед. липазы только в основные приемы пищи

Вопрос №8 Показателем определения компенсации сахарного диабета является:

1. гликозилированный гемоглобин
2. общий гемоглобин
3. С-пептид
4. кетонурия

Вопрос №9 Целевой уровень HbA1c зависит от возраста пациента, макрососудистых осложнений и/или :

1. риска тяжелой гипогликемии
2. избыточного веса
3. неконтролируемой гиперхолестеринемии
4. длительности течения сахарного диабета

Вопрос №10 Целевым уровнем гликемического контроля для пациентки является HbA1c < _____ % :

1. 7,0
2. 7,5
3. 8,0
4. 6,5

Вопрос №11 Для коррекции гипергликемии больной показано назначение:

1. инсулина
2. диабетона
3. метформина
4. сияфора

Вопрос №12 Инсулин короткого действия при близком к нормальному уровне гликемии необходимо вводить за _____ минут до приема пищи.:

1. 20-30
2. 5

3. 10
4. 40-50

Эталон ответов:

1	2	3	4	5	6	7	8	9	10	11	12
1,2,3	1	1	1	1	1	1	1	1	1	1	1

№42

1. УСЛОВИЕ СИТУАЦИОННОЙ ЗАДАЧИ

1.1. Ситуация

Больной М., 40 лет, инженер, обратился к врачу-терапевту участковому

1.2. Жалобы

на боли в эпигастральной области, возникающие через 30 минут после еды, отрыжку воздухом, тошноту после приема пищи. Боли без иррадиации, купируются приемом антацидных препаратов

1.3. Анамнез заболевания

Считает себя больным в течение пяти лет, когда впервые отметил появление боли в эпигастральной области, по совету друга стал принимать омепразол. Ежегодно обострение заболевания отмечает в весенний и осенний период, при появлении боли принимает омепразол в течение 1 недели. Настоящее ухудшение самочувствия - в течение последних 2 недель, когда отметил усиление боли, появление тошноты и отрыжки.

1.4. Анамнез жизни

Пациент работает инженером, пищу принимает нерегулярно. Курит по 2 пачки сигарет в день на протяжении 15 лет, по праздникам употребляет спиртные напитки в умеренном количестве. У младшего брата больного диагностирована язвенная болезнь двенадцатиперстной кишки.

1.5. Объективный статус

Состояние удовлетворительное. Температура тела 36,7°C. Кожные покровы и видимые слизистые обычной окраски, высыпаний нет. Отеков нет. Периферические лимфоузлы не увеличены. Дыхание везикулярное, хрипов нет. ЧД 16 в мин. Тоны сердца ясные, ритм правильный. ЧСС 68 ударов в мин. АД 120/70 мм рт. ст. Язык влажный, обложен белым налетом. Живот при пальпации мягкий, болезненный в эпигастральной области. Симптомы, Мюсси, Ортнера, Кера и Щеткина - Блюмберга отрицательные. Размеры печени по Курлову 9x8x7 см. Селезенка не увеличена. Симптом поколачивания отрицательный с обеих сторон. Стул и мочеиспускание в норме.

Вопрос №1 Обязательным лабораторным методом обследования является:

1. общий анализ крови
2. биохимический анализ крови с определением глюкозы и гликированного гемоглобина
3. общий анализ мочи
4. общий анализ мокроты

3. Результаты лабораторных методов обследования

3.1. Общий анализ крови

Показатель	Результат	Нормы
Эритроциты (RBC), *10 ¹² /л	4,2	м. 4,4-5,0 ж. 3,8-4,5
Гемоглобин (Hb), г/л	138	м. 130-160 ж. 120-140
Гематокрит (HCT),%	43	м. 39-49 ж. 35-45
Цветовой показатель (ЦП)	0,9	0,8-1,0
Усреднённое значение объёма эритроцита (MCV), (фл)	85	80-100
Среднее содержание гемоглобина в эритроците (MCH), (пг)	29	26-34
Средняя концентрация гемоглобина в эритроците (MCHC), г/дл	33,3	32,0-37,0
Ретикулоциты (RET), %	1	2-12
Тромбоциты (PLT), *10 ⁹ /л	270	180-320
Лейкоциты (WBC), *10 ⁹ /л	5,8	4-9
Лейкоцитарная формула		
Нейтрофилы палочкоядерные, %	1	1-6

Показатель	Результат	Нормы
Нейтрофилы сегментоядерные, %	63	47-72
Эозинофилы, %	4	1-5
Базофилы, %		0-1
Лимфоциты, %	30	19-37
Моноциты, %	2	2-10
СОЭ, мм/ч	8	м. 2-10 ж. 2-15

3.2. Биохимический анализ крови с определением глюкозы и гликированного гемоглобина

Глюкоза крови 4,2 ммоль/л (норма до 6,2 ммоль/л),
гликированный гемоглобин 4,8% (норма менее 6,5%)

3.3. Общий анализ мочи

Наименование	результат
цвет	темно-желтый
прозрачность	полная
белок	Нет
глюкоза	нет
кетоновые тела	нет
билирубин	нет
уробилин	не повышен
цилиндры	нет
эритроциты	единичные в поле зрения
лейкоциты	единичные в препарате
соли	оксалаты - немного
бактерии	незначительное количество
слизь	умеренно

3.4. Общий анализ мокроты

Характер: слизистая,

цвет: прозрачный.

Запах: отсутствует.

Эритроциты – отсутствуют,

лейкоциты – единичные в препарате.

Эозинофилы, спирали Куршмана, кристаллы Шарко-Лейдена, альвеолярные макрофаги – отсутствуют.

Микобактерии туберкулеза – не обнаружены.

Вопрос №2 Необходимым для постановки диагноза инструментальным методом обследования является:

1. эзофагогастродуоденоскопия с биопсией слизистой оболочки и определением обсемененности *H. pylori*
2. рентгенография грудной клетки
3. ультразвуковое исследование органов брюшной полости
4. сцинтиграфия печени

5. Результаты инструментальных методов обследования

5.1. Эзофагогастродуоденоскопия с биопсией слизистой оболочки на морфологию (при необходимости)

Пищевод свободно проходим, слизистая оболочка пищевода умеренно гиперемирована в нижней трети. Кардия смыкается полностью. Желудок обычной формы и размеров, перистальтика живая.

Ближе к антральному отделу желудка по малой кривизне определяется язвенный дефект с перифокальным валом инфильтрации, диаметром 12 мм (взята биопсия на морфологию).

Луковица 12-перстной кишки и залуковичные отделы гиперемированы. В биоптате слизистой оболочки желудка выявлен *H. pylori* с высокой степенью обсемененности.

5.2. Рентгенография грудной клетки

Легочные поля прозрачны, инфильтративных и очаговых теней нет

5.3. Ультразвуковое исследование органов брюшной полости

Печень не увеличена, паренхима ее однородной эхогенности. Вне- и внутрипеченочные желчные протоки не расширены. Холедох диаметром 0,5 см. V.portae 1,0 см. Селезенка не увеличена. Поджелудочная железа не увеличена, однородной эхогенности. Свободной жидкости в брюшной полости не выявлено

5.4. Сцинтиграфия печени

Печень нормальной формы, размеров и положения. Накопление радионуклидов удовлетворительное, распределение равномерное

Вопрос №3 Какой диагноз можно поставить данному больному на основании результатов клинико-лабораторных и инструментальных методов обследования?:

1. Язвенная болезнь желудка в стадии обострения
2. Хронический атрофический гастрит
3. Гастроэзофагеальная рефлюксная болезнь
4. Хронический холецистит

7. Диагноз

Диагноз:

Вопрос №4 К фоновому заболеванию, которое имеется у пациента, относится:

1. хронический гастрит, ассоциированный с инфекцией *Helicobacter pylori*
2. хронический атрофический гастрит
3. аутоиммунный гастрит
4. гастропатия, ассоциированная с приемом нестероидных противовоспалительных средств

Вопрос №5 В зависимости от язвенного дефекта язвой малых размеров считаются язвы до _____ см:

1. 0,5
2. 0,3
3. 0,7
4. 0,9

Вопрос №6 Локализация язвы в желудке по сравнению с язвой в 12-ти перстной кишке встречается :

1. реже
2. чаще
3. одинаково
4. очень часто

Вопрос №7 Основным этиологическим фактором развития язвенной болезни желудка является :

1. инфицирование слизистой желудка *H.pylori*
2. образование антител к париетальным клеткам желудка
3. рефлюкс желчи из двенадцатиперстной кишки в желудок
4. атеросклеротическое поражение чревного ствола

Вопрос №8 Наиболее точным неинвазивным методом диагностики инфекции *H. pylori* является :

1. уреазный дыхательный тест с использованием мочевины, меченной изотопами ^{13}C или ^{14}C
2. полимеразная цепная реакция в кале
3. серологический метод (определение антител в крови)
4. исследование антигена *H.pylori* в кале иммуноферментным методом

Вопрос №9 Для лечения данного пациента, ранее не получавшего антихеликобактерную терапию, наиболее рационально назначить ингибитор протонной помпы в сочетании с :

1. кларитромицином и амоксициллином
2. метронидазолом и левофлоксацином
3. метронидазолом и цефалоспорином
4. препаратом висмута и азитромицином

Вопрос №10 Минимальная продолжительность приема ингибитора протонной помпы для достижения заживления язвенного дефекта составляет :

1. 4-6 недель
2. 7 дней
3. 14 дней
4. 6 месяцев

Вопрос №11 Для контроля эрадикации *H.pylori* определяют:

1. антиген *H.pylori* в кале
2. иммуноглобулины к *H.pylori* в крови
3. иммуноглобулины к *H.pylori* в желудочном соке
4. pH желудочного сока

Вопрос №12 Перед назначением препаратов "третьей линии" для эрадикационной терапии необходимо определение :

1. индивидуальной чувствительности *H.pylori* к антибиотикам
2. антигенный состав *H.pylori* у конкретного пациента
3. типов токсинов *H.pylori* у конкретного пациента
4. генетический паспорта пациента

Эталон ответов:

1	2	3	4	5	6	7	8	9	10	11	12
1	1	1	1	1	1	1	1	1	1	1	1

№43

1. УСЛОВИЕ СИТУАЦИОННОЙ ЗАДАЧИ

1.1. Ситуация

Больной Б. 36 лет обратился к врачу-терапевту участковому в поликлинику по месту жительства

1.2. Жалобы

На боль в эпигастральной области, умеренной интенсивности, возникающую через 20 - 30 мин после приема пищи, без иррадиации. Так же беспокоит частая отрыжка, срыгивание кислым, изжога, неприятный вкус во рту, чувство быстрого насыщения, плохой сон, периодически – запор.

1.3. Анамнез заболевания

Считает себя больным около года. Ранее к врачу не обращался. При появлении боли и изжоги принимал антацидные препараты с положительным эффектом. Неделю назад вернулся из командировки, после которой самочувствие ухудшилось: вновь появилась боль в эпигастральной области после еды, отрыжка и изжога, в связи с чем обратился к врачу.

1.4. Анамнез жизни

- Перенесенные заболевания: детские инфекции, острые респираторные инфекции.
- Профессиональный анамнез: работает шофером на междугородных перевозках, часто бывает в командировках, во время которых интервалы между приемами пищи длительные, еда всухомятку.
- Вредные привычки: курит 10 лет по 1 пачке сигарет в день. Алкоголь употребляет редко (не более 200 мл крепких алкогольных напитков в неделю). Любит горячий крепкий чай, кофе.
- Семейный анамнез: мать здорова, у отца — язвенная болезнь желудка, дочь здорова.
- Аллергологический анамнез не отягощен.

1.5. Объективный статус

Состояние удовлетворительное, сознание ясное. Температура тела 36,6° С. Больной нормостенического телосложения. Кожные покровы и видимые слизистые оболочки нормальной окраски, высыпаний нет. Грудная клетка правильной формы, при пальпации эластичная, безболезненна. Голосовое дрожание не изменено. Частота дыхания 16 в 1 мин. При сравнительной перкуссии легких определяется ясный легочный звук. При топографической перкуссии – границы легких в пределах нормы. При аускультации легких: дыхание везикулярное, хрипов нет. Бронхофония не изменена. Верхушечный толчок определяется в пятом межреберье на 1,5 см кнутри от среднеключичной линии. Границы относительной тупости сердца в пределах нормы. При аускультации сердца 1. тоны ясные, ритмичные, шумов нет. Пульс 72 в 1 мин, удовлетворительного наполнения и напряжения, АД 125/70 мм рт. ст. Язык обложен тонким белым налетом. При поверхностной пальпации живот мягкий, умеренно болезненный в эпигастральной области. Симптом раздражения брюшины нет. Пальпация кишечника без особенностей. Нижний край печени пальпируется у края реберной дуги, гладкий, мягкий, безболезненный. Размеры печени по Курлову 9-8-7 см. Селезенка не увеличена. Область почек не изменена, почки не пальпируются, симптом Пастернацкого отрицательный с обеих сторон. Мочевой пузырь расположен за лонным сочленением, не пальпируется; болезненность в области верхней и нижней мочеточниковой точках не определяется.

Вопрос №1 Необходимыми для постановки диагноза лабораторными методами обследования являются:

1. клинический анализ крови
 2. анализ кала на скрытую кровь
 3. липидный профиль сыворотки крови
 4. коагулограмма
 5. анализ мочи на суточную протеинурию
- Е: электрофорез белков сыворотки крови
- 3. Результаты лабораторных методов обследования**

3.1. Клинический анализ крови

показатель	результат	норма
Гемоглобин, г/л	132	Для мужчин 130-165
Эритроциты, $10^{12}/л$	4,2	Для мужчин 4,0-5,5
Лейкоциты, $10^9/л$	6,4	4,0-9,0
палочкоядерные, %	3	1-6
сегментоядерные, %	57	45-70
Эозинофилы, %	2	0-5
Лимфоциты, %	32	17-48
Моноциты, %	6	4-10
Тромбоциты, $10^9/л$	290	130-400
СОЭ, мм/ч	13	До 17
MCV, fl	90	80-100
MCH, pg	31,4	27-32

3.2. Анализ кала на скрытую кровь

результат отрицательный

3.3. Липидный профиль сыворотки крови

Показатель	Результат	Норма
Холестерин	4,5 ммоль/л	3,6-5,1 ммоль/л
Холестерин ЛПВП	1,1 ммоль/л	0,9-1,9 ммоль/л
Триглицериды	0,8 ммоль/л	0,5-2,1 ммоль/л

3.4. Коагулограмма

Показатель	Результат	Норма
Фибриноген	2,6 г/л	2-5 г/л
Протромбиновый индекс	89%	80-130%
МНО	0,95	0,85-1,15

3.5. Анализ мочи на суточную протеинурию

Суточная протеинурия – 0,01г/л

3.6. Электрофорез белков сыворотки крови

Показатель	Результат	Норма
Альбумины	57,6%	56,5-66,5%
Глобулины	42,4%	33,5-43,5%
α1- глобулины	4,2%	2,5-5,0%
α2-глобулины	7,8%	5,1-9,2%
β-глобулины	11,8%	8,1-12,2%
γ-глобулины	18,6%	12,8-19,0%

Вопрос №2 Необходимыми для постановки диагноза инструментальными методами обследования являются:

1. эзофагогастродуоденоскопия (ЭГДС)
2. исследование на инфекцию *Helicobacter pylori*
3. УЗИ печени, поджелудочной железы, желчного пузыря
4. эхокардиография
5. УЗИ щитовидной железы

Е: ультразвуковая диагностика сосудов нижних конечностей

5. Результаты инструментальных методов обследования

5.1. Эзофагогастродуоденоскопия (ЭГДС)

Пищевод проходим. Кардия смыкается. Желудок обычной формы и размеров, содержит умеренное количество секрета с примесью желчи. Складки рельефные, невысокие, расположены продольно. Слизистая неравномерно гиперемирована в антральном отделе. Угол желудка не изменен. Привратник свободно проходим. Луковица 12-перстной кишки не деформирована. Слизистая 12-п. кишки розовая, эластичная.

Заключение: поверхностный антральный гастрит.

5.2. Исследование на инфекцию *Helicobacter pylori*

¹³С-уреазный дыхательный тест положительный

5.3. УЗИ печени, поджелудочной железы, желчного пузыря

Печень нормальных размеров, контуры ровные, паренхима нормальной эхогенности, однородная, воротная вена 11 мм. Желчный пузырь 66x25 мм, правильной формы, просвет пузыря достаточно однородный. Поджелудочная железа 19-15-16 мм, контуры четкие, паренхима однородная. Вирсунгов проток не расширен. Селезенка 95x29 мм, селезеночная вена в воротах 6,3 мм. Почки нормальных размеров, контуры ровные, паренхима 20 мм, чашечно-лоханочная система не расширена

5.4. Эхокардиография

Аорта 35 мм, левое предсердие 30 мм, левый желудочек 44 мм, межжелудочковая перегородка 9 мм. Правое предсердие и правый желудочек в норме. Зон гипокинеза нет. Клапаны не изменены, ФВ 70%.

5.5. УЗИ щитовидной железы

Размеры щитовидной железы в норме, узловых образований нет

5.6. Ультразвуковая диагностика сосудов нижних конечностей

Скорость кровотока не изменена, гемодинамически значимых стенозов не обнаружено

Вопрос №3 Какой диагноз можно поставить данному больному на основании результатов клинико-лабораторных и инструментальных методов обследования?:

1. Хронический *Helicobacter pylori*-ассоциированный гастрит в фазе обострения с синдромом диспепсии
2. Хронический атрофический гастрит, обострение
3. Язвенная болезнь желудка, обострение
4. Язвенная болезнь двенадцатиперстной кишки, обострение

7. Диагноз

Диагноз:

Вопрос №4 Наиболее вероятной причиной развития данного заболевания послужило:

1. инфицирование *Helicobacter pylori*
2. аутоиммунное воспаление в слизистой оболочке желудка
3. появление иммунологической реакции на глютен
4. употребление алкоголя

Вопрос №5 Обсеменение слизистой оболочки желудка *H. pylori* сопровождается формированием поверхностного антрального гастрита и дуоденита и ведет к _____ уровня гастриина с последующим _____ секреции соляной кислоты.:

1. повышению; усилением
2. повышению; ослаблением
3. снижению; усилением
4. снижению; ослаблением

Вопрос №6 Тактика ведения в данной ситуации подразумевает назначение:

1. схемы эрадикации *Helicobacter pylori* «первой линии»
2. сбалансированной диеты
3. желчегонных препаратов
4. нестероидных противовоспалительных препаратов

Вопрос №7 Препаратами, входящими в трехкомпонентную схему эрадикации *helicobacter pylori*, являются: ингибитор протонной помпы в удвоенной стандартной дозе, а также:

1. кларитромицин (500 мг 2 раза в сутки) и амоксициллин (1000 мг 2 раза в сутки)
2. метронидазол (500 мг 3 раза в сутки) и тетрациклин (500 мг 4 раза в сутки)

3. тетрациклин (500 мг 4 раза в сутки) и препараты висмута (например, висмута трикалия дицитрат в дозе 240 мг 2 раза в сутки)

4. метронидазол (500 мг 3 раза в сутки) и препараты висмута (например, висмута трикалия дицитрат в дозе 240 мг 2 раза в сутки)

Вопрос №8 Для уменьшения конкурентного лекарственного взаимодействия с препаратами, метаболизм которых осуществляется с помощью системы цитохрома P450, необходимо помнить, что среди всех ингибиторов протонной помпы самое низкое сродство к системе цитохрома P450 проявляют пантопразол и :

1. рабепразол
2. омепразол
3. лансопразол
4. эзомепразол

Вопрос №9 Контроль эффективности эрадикации *Helicobacter pylori* проводится через _____ после завершения курса лечения:

1. 4-6 недель
2. 1 неделю
3. полгода
4. 1 год

14. Дополнительная информация

Пациент в течение 14 дней принимал препараты первой линии (кларитромицин 500 мг 2 раза в сутки, амоксициллин 1000 мг 2 раза в сутки, пантопразол 40 мг 1 р/сут, соблюдал рекомендованную диету. Пациент пришел на повторный прием через 1 месяц после окончания курса лечения. Со слов больного, на фоне проведенного лечения состояние значительно улучшилось - боли, изжога, отрыжка не беспокоят, практически полностью нормализовался стул. Вчера закончил принимать Целебрекс (целекоксиб) 100 мг 2 р/сут, который принимал в течение 1 недели по совету жены в связи с болью в спине. Боль в спине полностью прошла.

Вопрос №10 Контроль эффективности эрадикационной терапии в данной ситуации следует провести:

1. через 2 недели
2. через 1 неделю
3. немедленно
4. в течение 2-3 дней

Вопрос №11 При выполнении гастродуоденоскопии для выполнения морфологического метода диагностики инфекции *H. pylori* необходимо брать биопсию, как минимум, _____ биоптат(а) из тела желудка и _____ биоптат(а) из антрального отдела.

1. 2; 1
2. 1; 1
3. 1; 2
4. 3; 2

Вопрос №12 В случае исчезновения симптомов диспепсии после успешной эрадикации *Helicobacter pylori* и отсутствия клинических проявлений в течение 6–12 мес. пациента следует отнести в группу больных с:

1. диспепсией, ассоциированной с инфекцией *H. pylori*
2. функциональной диспепсией
3. язвенной болезнью
4. функциональной болью в животе

Эталон ответов:

1	2	3	4	5	6	7	8	9	10	11	12
1,2	1,2,3	1	1	1	1	1	1	1	1	1	1

№44

1. УСЛОВИЕ СИТУАЦИОННОЙ ЗАДАЧИ

1.1. Ситуация

Больная 60 лет обратилась в поликлинику к врачу-терапевту участковому

1.2. Жалобы

На частые ноющие боли в правом подреберье через 1,5 часа после употребления жирной пищи и при иногда физической нагрузке (наклоны, быстрая ходьба), с иррадиацией под правую лопатку; на сухость, горечь во рту, метеоризм, запоры

1.3. Анамнез заболевания

Считает себя больной около 4-х лет, когда стали беспокоить боли в правом подреберье после употребления жирной пищи и иногда – после физической нагрузки. К врачу не обращалась по данному поводу, лечилась самостоятельно, при боли принимала дротаверин с хорошим эффектом. Старалась ограничивать употребление жиров. Настоящее ухудшение в течение 4-х дней (после дня рождения): после употребления большого количества жирной, жареной пищи появилась описанная выше боли, с приступами тошноты.

1.4. Анамнез жизни

- Росла и развивалась нормально.
- Работает менеджером. Имеет 2-х взрослых детей.
- Перенесенные заболевания и операции: редкие простудные заболевания.
- Наследственность: мать пациентки страдает артериальной гипертензией, желчнокаменной болезнью, ожирением.
- Вредные привычки: не курит, алкоголь и наркотики не употребляет.
- Питание нерегулярное. В течение последних трех месяцев целенаправленно придерживалась диеты с целью снижения массы тела, похудела на 2 кг.

1.5. Объективный статус

Общее состояние удовлетворительное. ИМТ - 29,0. Температура тела - 36,7 С. Кожа и видимые слизистые розовые, чистые. Периферические лимфатические узлы не увеличены. Костно-мышечная система визуально не изменена, тонус нормальный, активные и пассивные движения в полном объеме. Щитовидная железа не увеличена. Область сердца не изменена. Верхушечный толчок пальпируется в V межреберье по среднеключичной линии, ограниченный, умеренной силы и резистентности. Пульс 80 в минуту, ритмичный, удовлетворительного наполнения и напряжения, симметричный. АД – 130 и 80 мм рт. ст. Перкуторно: границы сердца в пределах возрастной нормы. Аускультативно: тоны сердца ясные, ритмичные. Частота дыхания 18 в минуту. Пальпация грудной клетки безболезненна, голосовое дрожание проводится симметрично. При перкуссии - ясный легочный звук, одинаковый в симметричных участках грудной клетки; границы легких - в пределах нормы. При аускультации в легких везикулярное дыхание. Слизистая рта и зева чистая, нормальной окраски. Язык влажный, обложен у корня тонким сероватым налетом. Живот при пальпации мягкий, болезненный в правом подреберье; определяется пальпаторная болезненность в точке желчного пузыря. Симптомы Мерфи, Василенко, Ортна-Грекова не определяются. Размеры печени по Курлову – 10-9-7 см. При пальпации печень плотно-эластической консистенции, край закруглен, безболезненный. Селезенка не пальпируется, по данным перкуссии ее размеры 8x5 см. Симптом поколачивания отрицательный с обеих сторон. Стул и диурез без особенностей.

Вопрос №1 К необходимым для постановки диагноза лабораторным методам обследования относят:

1. общий анализ крови
 2. общий анализ мочи
 3. биохимическое исследование крови
 4. анализ кала на скрытую кровь
 5. гликированный гемоглобин (HbA1c)
- Е: определение содержания фекальной эластазы -1

3. Результаты лабораторных методов обследования

3.1. Общий анализ крови

Наименование	Нормы	Результат
Гемоглобин	130,0 - 160,0 г/л	125,0
Гематокрит	35,0 - 47,0 %	38,7
Эритроциты	4,00 - 5,70 x10 ¹² /л	4,37
Ср.объем эритроцита	80,0 - 97,0 фл	93,2
Ср.содерж.гемоглобина	28,0 - 35,0 пг	31,2
Тромбоциты	150,0 - 320,0 x10 ⁹ /л	300,0

Наименование	Нормы	Результат
Лейкоциты	4,0 - 9,0 x10 ⁹ /л	8,9
Лимфоциты	19 - 37%	26
Моноциты	2 – 10%	6
Палочкоядерные нейтрофилы	1-6%	2
Сегментоядерные нейтрофилы	48 - 78%	63,4%
Эозинофилы	0,5 - 5,0%	2
Базофилы	0,0 - 1,0%	0,6
СОЭ	2 – 15 мм/ч	15

3.2. Общий анализ мочи

Наименование Результат

Прозрачность	прозрачная
Цвет	соломенно-желтый
Плотность	1015
Белок	отриц.
Глюкоза	отриц.
Эритроциты	0-1 в п.зр.
Лейкоциты	1-2 в п. зр.
Эпителий	мало
Цилиндры	отриц.

3.3. Биохимическое исследование крови

Наименование	Нормы	Результат
Общий белок	60 – 80 г/л	67
Альбумин	35 – 55 г/л	42
Мочевина	2,5 - 6,4 ммоль/л	5,5
Креатинин	53 – 115 мкмоль/л	92
Холестерин общий	1,4 - 5,2 ммоль/л	6,4
Триглицериды	0,2 - 1,7 ммоль/л	2,07
Холестерин ЛПНП	1,5—3,5 ммоль/л	3,8
Билирубин общий	3,0 - 17,0 мкмоль/л	19,3
Билирубин прямой	0,0 - 3,0 мкмоль/л	3,0
АЛТ	5 – 40 Ед./л	45
АСТ	5 – 40 Ед./л	38
Щелочная фосфатаза	50 – 136 Ед./л	126
Мочевая кислота	120 - 320 мкмоль/л	250
Глюкоза	3,3-5,5 ммоль/л	5,4
Железо сыворотки	9,0 - 31,3 мкмоль/л	18,8
Липаза	73,0 - 393,0 ммоль/л	390
СРБ	0,5-1,8 мг/л	1,8

3.4. Анализ кала на скрытую кровь

отрицательно

3.5. Гликированный гемоглобин (HbA1C)

5,5% (норма до 6,5)

3.6. Определение содержания фекальной эластазы -1

200 мкг/г кала (норма >200)

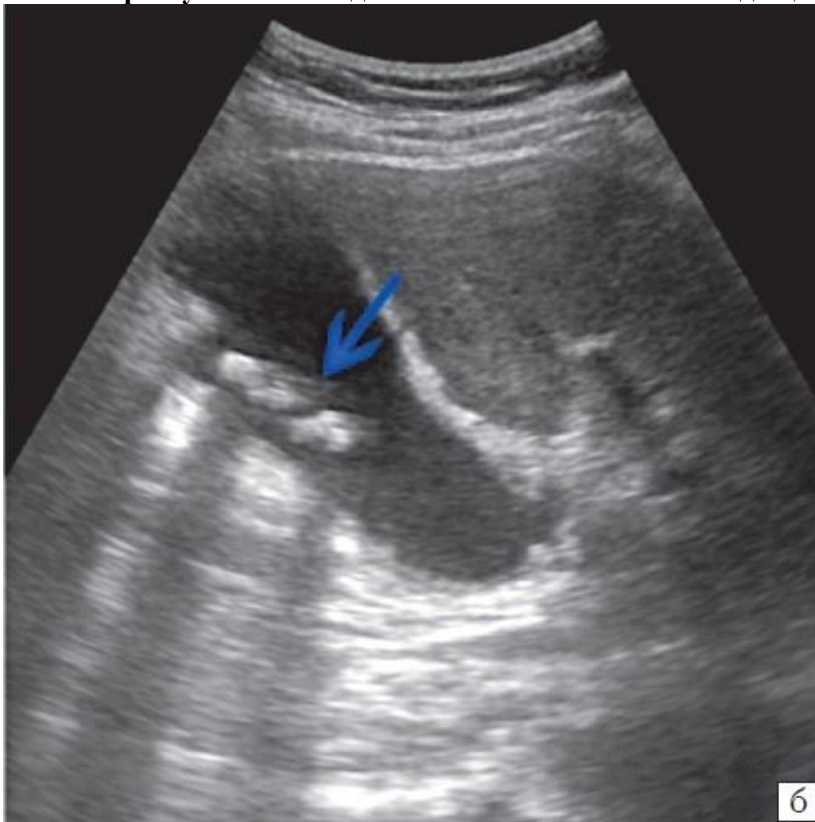
Вопрос №2 К необходимым для постановки диагноза инструментальным методам обследования относятся:

1. ультразвуковое исследование печени и желчевыводящих путей

2. электрокардиографическое исследование
3. колоноскопию с биопсией
4. суточную внутрипищеводную рН-метрию
5. эластометрию печени

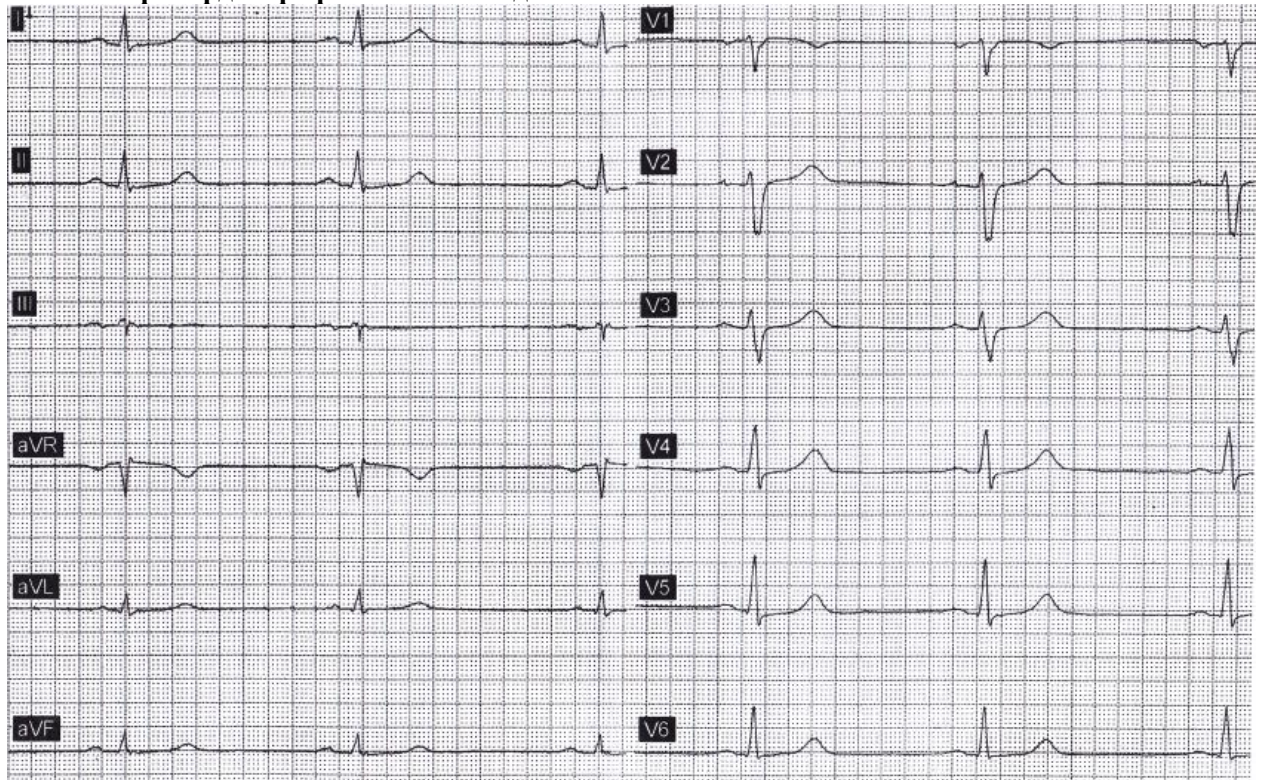
5. Результаты инструментальных методов обследования

5.1. Ультразвуковое исследование печени и желчевыводящих путей



УЗИ заключение: множественные конкременты в полости желчного пузыря различного диаметра

5.2. Электрокардиографическое исследование



ЭКГ заключение: ритм синусовый, правильный, частота сердечных сокращений 61.

Горизонтальное положение электрической оси сердца

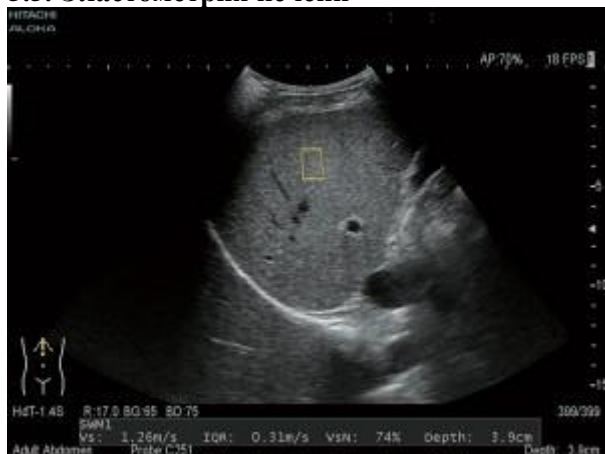5.3. Колоноскопия с биопсией

Область ануса не изменена, в просвете кишки небольшое количество частичек кала, форма просвета кишки на всем протяжении соответствует топографии, гаустрация нормальная, тонус кишки нормальный, слизистая кишки на всем протяжении без видимых изменений

5.4. Суточная внутрипищеводная рН-метрия

Показатели	Результат	Норма
Время с рН<4, общее, %	0,5	< 4,5
Время с рН<4, стоя, %	0,6	< 8,4
Время с рН<4, лежа, %	0,9	< 3,5
Общее число рефлюксов	20	< 46,9
Число рефлюксов длит. > 5 мин	1	< 3,5
Самый длительный рефлюкс	0 мин 20 с	< 19 мин 48 с
Показатель DeMeester	3,8	< 14,7

5.5. Эластометрия печени



Показатели соответствуют пограничным значениям фиброза печени (стадия 0-1)

Вопрос №3 Какой предполагаемый основной диагноз?:

1. Желчнокаменная болезнь. Хронический калькулезный холецистит с приступами билиарной боли
2. Хронический некалькулезный холецистит, обострение
3. Хронический паренхиматозный панкреатит, обострение
4. Дисфункция желчного пузыря по гиперкинетическому типу. Хронический гастродуоденит, обострение

7. Диагноз

Диагноз:

Вопрос №4 Билиарная колика характеризуется признаками:

1. захватывает эпигастральную область, нередко возникает в ночные часы, быстро нарастает, достигая «плато», может сопровождаться тошнотой и рвотой
2. захватывает эпигастральную область, быстро принимает опоясывающий характер и высокую интенсивность, может сопровождаться тошнотой и рвотой
3. захватывает эпигастральную область, возникает натощак, может сопровождаться тошнотой и рвотой, купируется антацидами
4. может захватывать эпигастральную область, нарастает перед дефекацией и облегчается после опорожнения кишечника

Вопрос №5 К факторам, предрасполагающим к образованию холестериновых камней, относят:

1. соблюдение очень низкокалорийной диеты, голодание
2. хронический гемолиз
3. паразитозы
4. резекцию терминального отдела тонкой кишки

Вопрос №6 В данной клинической ситуации обоснованными консервативными мероприятиями являются диета, :

1. прием спазмолитиков, также возможен прием препаратов урсодезоксихолевой кислоты
2. прием эссенциальных фосфолипидов
3. заместительная ферментная терапия, прием антисекреторных препаратов
4. прием препаратов адеметионина

Вопрос №7 Оптимальный интервал ультразвукового контроля растворения желчных камней при лечении урсодезоксихолевой кислотой составляет__ мес.:

1. 3-6
2. 1
3. 2
4. 12

Вопрос №8 В отсутствие осложнений наблюдение пациентов с желчнокаменной болезнью осуществляется :

1. терапевтом или гастроэнтерологом
2. хирургом
3. диетологом
4. эндокринологом

13. Дополнительная информация

Пациентке назначена диета, Дюспаталин (мебеверин) 200 мг 2 р/сут курсом в течение 2 недель, Метеоспазмил (альверин+симетикон) по 1 табл. "по требованию", Урсосан (урсодезоксихолевая кислота) 250 мг в капсуле, 3 капсулы на ночь принимать в течение 6 месяцев. Назначена повторная консультация через 14 дней.

Через неделю после консультации пациентка почувствовала ухудшение состояния: появились боли в правом подреберье, эпигастрии без какой-либо связи с приемом пищи. Пациентка приняла метеоспазмил, дюспаталин - без эффекта. Отметила появление слабости. В связи с отсутствием улучшения состояния, усиления болей в этот же день обратилась к участковому врачу.

Объективно: общее состояние удовлетворительное. Кожные покровы обычной окраски и влажности. Периферических отеков нет. Дыхание везикулярное, хрипов нет. ЧДД 18 в 1 мин. Тоны сердца ритмичные, ЧСС 84 в 1 мин, АД 135/85 мм рт. ст. Язык влажный, обложен белым налетом. Живот участвует в дыхании, при пальпации мягкий, безболезненный. Перитонеальных симптомов нет.

УЗИ: множественные конкременты в полости желчного пузыря различного диаметра, холедох не расширен, толщина стенки желчного пузыря в пределах нормы, структура поджелудочной железы без особенностей, отека поджелудочной железы, отека окружающей клетчатки нет.

ЭКГ. признаки инфаркта миокарда нижней стенки левого желудочка

Экспресс-диагностика тропонина I - положительный

Диагноз: инфаркт миокарда с подъемом сегмента ST

Вопрос №9 Изменения, характерные для инфаркта миокарда нижней стенки, можно увидеть в _____ отведениях:

1. II, III, aVF
2. V1-V3
3. V4R, V5R
4. I, aVL, V4-V6

Вопрос №10 Для купирования болевого синдрома, в данной клинической ситуации показано назначение:

1. 1% раствора морфина гидрохлорида
2. 25% раствора анальгина в сочетании с корвалолом
3. 500 мг баралгина в сочетании с верапамилом
4. глюкозо-новокаиновой смеси (внутривенное капельное введение)

Вопрос №11 Выраженность сердечной недостаточности пациентки на момент осмотра соответствует _____ классу по Killip:

1. I
2. II
3. III
4. IV

Вопрос №12 Тактика ведения пациентки на данном этапе предполагает:

1. немедленную госпитализацию
2. лечение в терапевтическом отделении в плановом порядке

3. лечение в амбулаторных условиях (стационар на дому)
4. лечение в кардиологическом отделении в плановом порядке

Эталон ответов:

1	2	3	4	5	6	7	8	9	10	11	12
1,2,3	1	1	1	1	1	1	1	1	1	1	1

№45

1. УСЛОВИЕ СИТУАЦИОННОЙ ЗАДАЧИ

1.1. Ситуация

Пациент 45 лет на осмотре у врача-терапевта участкового

1.2. Жалобы

На дискомфорт и боль в правой половине эпигастральной области, возникающие через 2,5 часа после приема пищи и в ночное время; тошноту натошак, отрыжку кислым содержимым; общую слабость; снижение работоспособности; головную боль.

1.3. Анамнез заболевания

- Боль в подложечной области преимущественно возникает в осеннее время.
- Обострения со сходной симптоматикой отмечает ежегодно на протяжении 3 лет.
- Самостоятельно принимает антацидный препарат или пищевую соду с временным эффектом.
- Общая слабость нарастает в последние 6 месяцев.
- Головная боль беспокоит в течение месяца, связь с каким-либо провоцирующим фактором назвать затрудняется.

1.4. Анамнез жизни

- Рос и развивался нормально
- Работает служащим в банке
- Наличие других хронических заболеваний отрицает
- Наследственность: у отца – инфаркт миокарда в возрасте 73 лет
- Курит по 1 пачке в день на протяжении 10 лет, алкоголь не употребляет
- Аллергологический анамнез не отягощен
- Прием каких-либо лекарственных препаратов, кроме антацидов, отрицает
- Часто употребляет в пищу копчености, шоколад, газированные напитки

1.5. Объективный статус

Состояние средней тяжести. Астенического телосложения, рост 1,82 м, вес 61 кг, индекс массы тела 18,4 кг/м², t тела 36,6°C. Кожные покровы и видимые слизистые бледные, сухие; кожа на ладонях шелушится; ногтевые пластинки несколько истончены. Периферические лимфоузлы не увеличены, отёков нет. При сравнительной перкуссии лёгких – лёгочный звук, при аускультации – везикулярное дыхание, хрипов нет, частота дыханий – 18 в минуту. Тоны сердца ясные, ритм правильный. ЧСС 90 в минуту. АД 100/60 мм рт. ст. Живот мягкий, не вздут, болезненность при пальпации в эпигастральной области, там же локальная перкуторная болезненность. Печень не выступает из-под края рёберной дуги, селезенка не пальпируется.

Вопрос №1 Необходимыми для постановки диагноза лабораторными методами обследования являются:

1. общий анализ крови
 2. определение уровня общего железа сыворотки, ферритина
 3. гликированный гемоглобин
 4. анализ мокроты
 5. определение ТТГ
- Е: определение NT-proBNP

3. Результаты лабораторных методов обследования

3.1. Общий анализ крови

Показатель	Результат	Нормы
Эритроциты (RBC), * 10 ¹² /л	3,8	м. 4,4-5,0 ж. 3,8-4,5
Гемоглобин (Hb), г/л	100	м. 130-160 ж. 120-140
Гематокрит (HCT), %	39	м. 39-49

Показатель	Результат	Нормы
		ж. 35-45
Цветовой показатель (ЦП)	0,75	0,8-1,0
Усреднённое значение объёма эритроцита (MCV), (фл)	76	80-100
Среднее содержание гемоглобина в эритроците (MCH), (пг)	3	26-34
Средняя концентрация гемоглобина в эритроците (MCHC), г/дл	30,1	32,0-37,0
Ретикулоциты (RET), %	10	2-12
Тромбоциты (PLT), *10 ⁹ /л	340	180-320
Лейкоциты (WBC), *10 ⁹ /л	6,4	4-9
Лейкоцитарная формула		
Нейтрофилы палочкоядерные, %	2	1-6
Нейтрофилы сегментоядерные, %	64	47-72
Эозинофилы, %	3	1-5
Базофилы, %		0-1
Лимфоциты, %	26	19-37
Моноциты, %	2	2-10
СОЭ, мм/ч	10	м. 2-10 ж. 2-15

3.2. Определение уровня общего железа сыворотки, ферритина

Железо – 6 (N 10-28),

ферритин - 8 (N 20-250)

3.3. Гликированный гемоглобин

HbA1c - 5,8 ммоль/л

3.4. Анализ мокроты

Мокрота слизистая, лейкоциты не обнаружены, эритроциты, атипичные клетки не представлены.

Кристаллы Шарко-Лейдена и спирали Куршмана не определяются.

3.5. Определение ТТГ

ТТГ – 2,7

3.6. Определение NT-proBNP

NT-proBNP – 100 пг/мл

Вопрос №2 Необходимым для постановки диагноза инструментальным методом обследования является:

1. эзофагогастродуоденоскопия (ЭГДС) с проведением теста на инфекцию *Helicobacter pylori*
2. УЗИ брюшной полости
3. эндоскопическая ретроградная холангиопанкреатография
4. компьютерная томография органов брюшной полости с внутривенным контрастированием

5. Результаты инструментальных методов обследования

5.1. ЭГДС с проведением теста на инфекцию *Helicobacter pylori*

При ЭГДС в луковице 12ПК - множественные эрозии, гиперемия слизистой, линейный язвенный дефект до 1,5 см. Быстрый уреазный тест для диагностики инфекции *H.pylori* положительный

5.2. УЗИ брюшной полости

УЗ-признаков заболеваний органов брюшной полости не определяется

5.3. Эндоскопическая ретроградная холангиопанкреатография

Большой дуоденальный сосочек не увеличен, не изменен, произведено канюлирование холедоха. В просвет холедоха введено 20 мл водорастворимого контрастного вещества, получено полное контрастирование желчевыводящих протоков. Внутривенные желчные протоки не расширены, общий печеночный проток не расширен

5.4. КТ органов брюшной полости с внутривенным контрастированием

Структура печени не изменена, внутривенные желчевыводящие пути не расширены, воротная вена не расширена.

Желчный пузырь обычных размеров, стенка не утолщена, содержимое однородное.

Общий желчный проток не расширен, конкрементов не содержит.

Поджелудочная железа, надпочечники, почки не увеличены, без структурных изменений.

Чашечно-лоханочная система и мочеточники не расширены.

Деструктивных изменений позвонков не выявлено.

Толстая кишка без особенностей.

Вопрос №3 Какой диагноз можно поставить у данного пациента на основании результатов клинико-лабораторных и инструментальных методов обследования?:

1. Язвенная болезнь двенадцатиперстной кишки, ассоциированная с инфекцией *H. pylori*, обострение
2. Хронический панкреатит, обострение
3. Гастропатия, ассоциированная с приемом нестероидных противовоспалительных средств
4. Грыжа пищеводного отверстия диафрагмы

7. Диагноз

Диагноз:

Вопрос №4 У пациента развилось осложнение в виде анемии:

1. железодефицитной, легкой степени тяжести
2. железодефицитной, тяжелой степени тяжести
3. неясного генеза
4. В-12-дефицитной

Вопрос №5 Лечение основного заболевания включает :

1. проведение эрадикационной антихеликобактерной терапии
2. назначение антацидов
3. назначение монотерапии ингибитором протонной помпы
4. назначение монотерапии прокинетиком

Вопрос №6 Трехкомпонентная схема эрадикационной терапии первой линии включает кларитромицин в сочетании с:

1. ингибитором протонной помпы и амоксициллином
2. блокатором гистаминовых рецепторов 2 типа и амоксициллином
3. ингибитором протонной помпы и висмута субцитратом
4. ингибитором протонной помпы и эритромицином

Вопрос №7 Контроль эффективности эрадикационной антихеликобактерной терапии :

1. проводится через 4-6 недель после завершения эрадикационной терапии
2. проводится сразу по окончании эрадикационной терапии
3. проводится через неделю после завершения приема антибиотиков
4. не требуется

Вопрос №8 Основу лечения развившегося у больного осложнения составляет:

1. назначение препаратов железа
2. трансфузия эритроцитарной массы
3. назначение фолиевой кислоты
4. диета с высоким содержанием железа в продуктах питания

Вопрос №9 Прием препаратов железа при лечении анемии легкой степени необходимо назначить курсом на _____ месяц(-а):

1. 3
2. 2
3. 1
4. 4

Вопрос №10 Преимуществом трехвалентного железа перед двухвалентным является:

1. меньшая частота осложнений
2. более быстрый эффект
3. более низкая стоимость
4. меньшая суточная доза

Вопрос №11 Суточная доза препаратов железа для лечения взрослого пациента составляет _____ мг.

1. 100-300
2. 10-30
3. 400-600
4. 40-60

Вопрос №12 Одним из критериев эффективности лечения железодефицитной анемии является увеличение гемоглобина к концу _____ недели на 10%:

1. 4
2. 6
3. 8
4. 10

Эталон ответов:

1	2	3	4	5	6	7	8	9	10	11	12
1,2	1,2	1	1	1	1	1	1	1	1	1	1

№46

1. УСЛОВИЕ СИТУАЦИОННОЙ ЗАДАЧИ

1.1. Ситуация

Больная З., 44 лет, обратилась к участковому врачу-терапевту в поликлинику по месту жительства

1.2. Жалобы

На периодический приступообразный практически сухой кашель (отхождение мокроты скудное); на неприятные ощущения в эпигастральной области, возникающие примерно через час после еды.

1.3. Анамнез заболевания

Впервые неприятные ощущения в эпигастральной области возникли несколько месяцев назад, появление их связывает со стрессовой ситуацией на работе. Так как отмечалась связь появления боли с приемом пищи, стала ограничивать себя в еде, на фоне чего сильно похудела. По рекомендации коллег по работе при болях принимала антациды, отмечала положительный эффект. Сухой кашель возник примерно тогда же, прием противокашлевых препаратов оказался не эффективным.

1.4. Анамнез жизни

Перенесенные заболевания: детские инфекции, ОРЗ. Профессиональный анамнез не отягощен. Вредные привычки отрицает, потребление алкоголя умеренное. Любит горячий крепкий чай, кофе. Семейный анамнез: у матери – бронхиальная астма. Гинекологический и аллергологический анамнез, со слов, не отягощен.

1.5. Объективный статус

Состояние удовлетворительное, сознание ясное. Температура тела 36,6° С. Больная нормостенического телосложения. Рост 162, вес 58 кг, ИМТ – 22,1 кг/м². Кожные покровы и видимые слизистые оболочки нормальной окраски, высыпаний нет. Грудная клетка правильной формы, при пальпации эластична, безболезненна. Голосовое дрожание не изменено. Частота дыхания 16 в 1 мин. При сравнительной перкуссии легких определяется ясный легочный звук. При топографической перкуссии – границы легких в пределах нормы. При аускультации легких: дыхание везикулярное, хрипов нет. Границы относительной тупости сердца в пределах нормы. При аускультации сердца 1. тоны ясные, ритмичные, шумов нет. Пульс 70 в 1 мин, удовлетворительного наполнения и напряжения, АД 125/75 мм рт. ст. Язык без особенностей. При поверхностной пальпации живот мягкий, безболезненный, чувствительный в эпигастральной области. Симптомов раздражения брюшины нет. Пальпация кишечника без особенностей. Нижний край печени пальпируется у края реберной дуги, гладкий, мягкий, безболезненный. Размеры печени по Курлову 9-8-7см. Селезенка не увеличена. Область почек не изменена, почки не пальпируются, симптом поколачивания отрицательный с обеих сторон.

Вопрос №1 Первым этапом диагностики будет выполнение :

1. ЭГДС
 2. рентгенологического исследования легких
 3. спирометрии
 4. фибробронхоскопии
 5. рентгенологического исследования желудка
- Е: компьютерной томографии органов брюшной полости с контрастированием

3. Результаты обследования

3.1. ЭГДС

ЭГДС: слизистая пищевода отечна и гиперемирована, в нижней трети пищевода единичные линейные эрозии. Слизистая желудка отечна и гиперемирована, в пилорическом отделе выявляется язвенный дефект размерами 0,5 x 0,6 см. Взята биопсия

3.2. Рентгенологическое исследование легких

На обзорной рентгенограмме легочные поля прозрачны без очаговых и инфильтративных изменений. Корни легких структурны. Синусы свободны. Сердце и аорта без изменений.

3.3. Спирометрия

Жизненная емкость легких в пределах нормы, нарушений бронхиальной проходимости нет. Бронходилатационный тест отрицательный.

3.4. Фибробронхоскопия

Заключение: признаки ларингофарингита.

3.5. Рентгенологическое исследования желудка

Имеются рентгенологические признаки язвенного дефекта в пилорическом отделе желудка

3.6. Компьютерная томография органов брюшной полости с контрастированием

Данные за объёмные образования не получены, патология не выявлена.

Вопрос №2 Для верификации клинического диагноза и исключения других возможных патологий, целесообразно выполнить:

1. определение уровня эозинофилов в мокроте
2. бронхоконстрикторные тесты
3. пробы с физической нагрузкой (Тредмил-тест)
4. эндобронхиальное ультразвуковое исследование легких
5. биопсию легких

5. Результаты обследования

5.1. Определение уровня эозинофилов в мокроте

Единичные в поле зрения (1%)

5.2. Бронхоконстрикторные тесты

- Проба с физической нагрузкой (10 мин. на велоэргометре) – снижение ОФВ1 незначительное (9%)
- Проба с метахолином, заключение: тест отрицательный

5.3. Пробы с физической нагрузкой (Тредмил-тест)

Заключение: результат теста на коронарную недостаточность отрицательный – во время выполнения теста и в восстановительном периоде диагностически значимой динамики сегмента ST не было зарегистрировано. Не выявлено нарушение ритма и проводимости во время выполнения теста и в восстановительном периоде. Толерантность к физической нагрузке высокая.

5.4. Эндобронхиальное ультразвуковое исследование легких

Заключение: патология не выявлена

5.5. Биопсия легких

Заключение: атипичные клетки не обнаружены

Вопрос №3 Помимо клинического анализа крови необходимым лабораторным обследованием будет:

1. анализ кала на скрытую кровь
2. липидный профиль сыворотки крови
3. исследование обмена железа
4. определение уровня витамина В 12

7. Результаты обследования

7.1. Анализ кала на скрытую кровь

Анализ кала на скрытую кровь - результат отрицательный

7.2. Липидный профиль сыворотки крови

Показатель	Результат	Норма
Холестерин	4,0 ммоль/л	3,6-5,1 ммоль/л
Холестерин ЛПВП	1,1 ммоль/л	0,9-1,9 ммоль/л
Триглицериды	0,8 ммоль/л	0,5-2,1 ммоль/л

7.3. Исследование обмена железа

Сывороточное железо – 15,8 мкмоль/л (норма для мужчин 10,5-28,3 мкмоль/л)

Ферритин - 132 мкг/л (норма 30-300 мкг/л)

7.4. Определение уровня витамина В 12

Витамин В12 - 345 пг/мл (норма 187-883 пг/мл)

Вопрос №4 Для верификации клинического диагноза и определения дальнейшей тактики лечения необходимо выполнить:

1. исследование на наличие инфекции *H. pylori*
2. посев на клостридии диффициле (*Clostridium difficile*)
3. исследование антител к париетальным клеткам желудка

4. панель «респираторные аллергены» (Respiratory Panel)

9. Результаты обследования

9.1. Исследование на наличие инфекции *H.pylori*

В полученных биоптатах слизистой оболочки желудка выявлена высокая обсемененность бактериями *H.pylori*

9.2. Посев на клостридии диффициле (*Clostridium difficile*)

Роста *Clostridium difficile* не выявлено

9.3. Исследование антител к париетальным клеткам желудка

Антитела к париетальным клеткам желудка не обнаружены

9.4. Панель «респираторные аллергены» (Respiratory Panel)

Интерпретация результат 1. концентрация специфического IgE < 0,34 IU/ml (норма)

Вопрос №5 Какой диагноз можно поставить данному пациенту на основании результатов клинико-лабораторных и инструментальных методов обследования?:

1. ГЭРБ, эрозивный эзофагит 1 стадии. Хронический *Helicobacter pylori*-ассоциированный гастрит в фазе обострения. Язвенная болезнь желудка в стадии обострения (язва пилорического отдела желудка диаметром 6 мм)
2. ГЭРБ, эрозивный эзофагит 1 стадии. Язвенная болезнь желудка в стадии обострения (язва пилорического отдела желудка диаметром 6 мм)
3. ГЭРБ, эрозивный эзофагит 1 стадии. Хронический *Helicobacter pylori*-ассоциированный гастрит в фазе обострения. Язвенная болезнь желудка в стадии обострения (язва пилорического отдела желудка диаметром 6 мм). Бронхиальная астма легкого персистирующего течения вне обострения
4. Эрозивный эзофагит 1 стадии. Хронический *Helicobacter pylori*-ассоциированный гастрит в фазе обострения. Язвенная болезнь желудка в стадии обострения (язва пилорического отдела желудка диаметром 6 мм). Хронический катаральный бронхит

11. Диагноз

Диагноз:

11.1. ГЭРБ, эрозивный эзофагит 1 стадии. Хронический *Helicobacter pylori*-ассоциированный гастрит в фазе обострения. Язвенная болезнь желудка в стадии обострения (язва пилорического отдела желудка диаметром 6 мм)

11.2. ГЭРБ, эрозивный эзофагит 1 стадии. Язвенная болезнь желудка в стадии обострения (язва пилорического отдела желудка диаметром 6 мм)

11.3. ГЭРБ, эрозивный эзофагит 1 стадии. Хронический *Helicobacter pylori*-ассоциированный гастрит в фазе обострения. Язвенная болезнь желудка в стадии обострения (язва пилорического отдела желудка диаметром 6 мм). Бронхиальная астма легкого персистирующего течения вне обострения

11.4. Эрозивный эзофагит 1 стадии. Хронический *Helicobacter pylori*-ассоциированный гастрит в фазе обострения. Язвенная болезнь желудка в стадии обострения (язва пилорического отдела желудка диаметром 6 мм). Хронический катаральный бронхит

Вопрос №6 Приоритетным будет назначение следующей схемы лечения:

1. тройной схемы эрадикации *Helicobacter pylori* + Итоприда гидрохлорида в стандартной дозе
2. тройной схемы эрадикации *Helicobacter pylori* + Домперидона в удвоенной дозе
3. четырехкомпонентной схемы эрадикации *Helicobacter pylori* + Итоприда гидрохлорида в стандартной дозе
4. четырехкомпонентной схемы эрадикации *Helicobacter pylori* + Альгинатов в стандартной дозе

Вопрос №7 При неэффективности лечения пациентов с ГЭРБ в течение 4 недель следует :

1. подтвердить наличие гастроэзофагеального рефлюкса с помощью объективного метода исследования - 24-часовой рН-импедансометрии
2. повторить лечение, но в удвоенной дозировке ИПП
3. повторить лечение, но в удвоенной дозировке прикинетики
4. подтвердить наличие ГЭР с помощью объективного метода исследования – рентгенографического исследования желудка и пищевода

14. Дополнительная информация

Пациентка начала лечение рабепразолом 20 мг 2 раза в сутки, кларитромицином 500 мг 2 раза в день, амоксициллином 1000 мг 2 раза в день и итопридом гидрохлорида в дозе 50 мг 3 раза в день. В день приема обратила внимание на небольшой зуд кожи, особого значения этому не придавала. На второй день приема пациентка обратила внимание на покраснение и выраженный зуд кожи. В связи с этим обратилась к участковому врачу-терапевту повторно.

Объективно:

Состояние удовлетворительное. Температура тела 36,9°C. Кожные покровы: на коже передней грудной клетки, спины, поясничной области множественные зудящие гиперемизированные волдыри с тенденцией к слиянию, видимые слизистые обычной окраски. Периферические лимфоузлы не увеличены. Дыхание везикулярное, хрипов нет. ЧД 16 в мин. Тоны сердца ясные, ритм правильный. ЧСС 76 в мин. АД 125/70 мм рт ст. Язык влажный, обложен белым налетом. Живот при пальпации мягкий, чувствительный в эпигастральной области. Симптомы, Мюсси, Орнтера, Кера и Щеткина - Блюмберга отрицательные. Печень, селезенка не увеличена. Симптом Пастернацкого отрицательный с обеих сторон. Стул и мочеиспускание в норме. Ситуация оценена как лекарственная аллергия, крапивница, по всей видимости, вызванная приемом антибактериального препарата (кларитромицин и/или амоксициллин). Пациентке отменен прием антибактериальных препаратов.

Вопрос №8 Для лечения крапивницы в данной ситуации следует назначить

_____ :

1. цетиризин (неседативный H1-АГ препарат)
2. тиосульфат натрия(дезинтоксикационный препарат)
3. гидроксизин (седативный H1-АГ препарат)
4. кальция глюконат (макро-, микроэлементы)

Вопрос №9 При сохранении симптомов крапивницы через 2 недели необходимо увеличить дозу принимаемого антигистаминного препарата в _____ разl.

1. 4
2. 5
3. 2
4. 3

Вопрос №10 При неэффективности применения антигистаминного препарата в 4-х кратной дозе рекомендовано к терапии добавить :

1. циклоспорин А
2. инфликсимаб
3. цефалоспорин
4. тиосульфат натрия

Вопрос №11 В дальнейшем для эрадикационной терапии пациентке следует назначить :

1. ингибитора протонного насоса + висмута трикалия дицитрата + тетрациклина + метронидазола
2. ингибитора протонного насоса + альмагель + тетрациклина + метронидазола
3. ингибитора протонного насоса + альмагель + амикацин + метронидазола
4. H2-антигистаминового препарата + висмута трикалия дицитрата + тетрациклина + хлоридин

Вопрос №12 При язвенной болезни у беременных назначают:

1. невсасывающиеся антациды и адсорбенты
2. стандартную тройную схему эрадикационной терапии инфекции H. pylori
3. четырехкомпонентную схему эрадикации инфекции H. pylori
4. ИПП в стандартной дозе + амоксициллин (1000 мг 2 раза в сутки)

Эталон ответов:

1	2	3	4	5	6	7	8	9	10	11	12
1,2,3	1,2	1	1	1	1	1	1	1	1	1	1

№47

1. УСЛОВИЕ СИТУАЦИОННОЙ ЗАДАЧИ

1.1. Ситуация

Больной Д., 47 лет, обратился к участковому врачу-терапевту в поликлинику по месту жительства

1.2. Жалобы

На периодические ноющие боли в подложечной области, которые возникают через полчаса–час после еды. Последнее время появились неприятные ощущения за грудиной, конкретизировать их не может, связи с физической нагрузкой не отмечает.

1.3. Анамнез заболевания

Впервые ноющие боли в подложечной области возникли несколько месяцев назад, появление их связывает со стрессовой ситуацией на работе. По рекомендации тещи при болях принимал омепразол с положительным эффектом. На фоне стресса сильно поправился. Несколько недель назад появились неприятные ощущения за грудиной, провоцирующий фактор их возникновения

определить не может, связи с физической нагрузкой не отмечает, рекомендованная родственницей настойка пуштырника – без положительного эффекта.

1.4. Анамнез жизни

Перенесенные заболевания: детские инфекции, ОРЗ. Профессиональный анамнез не отягощен. Вредные привычки отрицает, потребление алкоголя умеренное. Любит горячий крепкий чай, кофе. Семейный анамнез: у отца в возрасте 53 лет – инфаркт миокарда, у матери – хронический гастрит. Аллергологический анамнез не отягощен.

1.5. Объективный статус

Состояние удовлетворительное, сознание ясное. Температура тела 36,6° С. Большой гиперстенического телосложения, признаки абдоминального ожирения. Рост 182, вес 108 кг, ИМТ - 32.6 кг/м², ОТ 136 см. Кожные покровы и видимые слизистые оболочки нормальной окраски, высыпаний нет. Грудная клетка правильной формы, при пальпации эластична, безболезненна. Голосовое дрожание не изменено. Частота дыхания 16 в 1 мин. При сравнительной перкуссии легких определяется ясный легочный звук. При топографической перкуссии – границы легких в пределах нормы. При аускультации легких: дыхание везикулярное, хрипов нет. Границы относительной тупости сердца в пределах нормы. При аускультации сердца 1. тоны ясные, ритмичные, шумов нет. Пульс 70 в 1 мин, удовлетворительного наполнения и напряжения, АД 125/75 мм рт. ст. Язык без особенностей. При поверхностной пальпации живот мягкий, безболезненный, чувствительный в эпигастральной области. Симптомов раздражения брюшины нет. Пальпация кишечника без особенностей. Нижний край печени пальпируется у края реберной дуги, гладкий, мягкий, безболезненный. Размеры печени по Курлову 9-8-7 см. Селезенка не увеличена. Область почек не изменена, почки не пальпируются, симптом поколачивания отрицательный с обеих сторон.

Вопрос №1 Обязательными лабораторными методами обследования данного пациента являются:

1. клинический анализ крови
2. анализ кала на скрытую кровь
3. липидный профиль сыворотки крови
4. коагулограмма
5. исследование обмена железа

Е: определение уровня мозгового натрийуретического пептида

3. Результаты лабораторных методов обследования

3.1. Клинический анализ крови

показатель	результат	норма
Гемоглобин, г/л	146	Для мужчин 130-165
Эритроциты, 10 ¹² /л	4,9	Для мужчин 4,0-5,5
Лейкоциты, 10 ⁹ /л	6,4	4,0-9,0
палочкоядерные, %	3	1-6
сегментоядерные, %	57	45-70
эозинофилы, %	2	0-5
лимфоциты, %	32	17-48
моноциты, %	6	4-10
Тромбоциты, 10 ⁹ /л	290	130-400
СОЭ, мм/ч	11	До 17
MCV, fl	92	80-100
MCH, pg	29,8	27-32

3.2. Анализ кала на скрытую кровь

Анализ кала на скрытую кровь - результат отрицательный

3.3. Липидный профиль сыворотки крови

Показатель	Результат	Норма
Холестерин	4,0 ммоль/л	3,6-5,1 ммоль/л
Холестерин ЛПВП	1,1 ммоль/л	0,9-1,9 ммоль/л
Триглицериды	0,8 ммоль/л	0,5-2,1 ммоль/л

3.4. Коагулограмма

Показатель	Результат	Норма
Фибриноген	2,6	2-5 г/л
Протромбиновый индекс	89	80-130%
Тромбиновое время	14	11-17,8 сек
МНО	0,95	0,85-1,15
АЧТВ	27	24-35 сек

3.5. Исследование обмена железа

Сывороточное железо – 15,8 мкмоль/л (норма для мужчин 10,5-28,3 мкмоль/л)

Ферритин - 132 мкг/л (норма 30-300 мкг/л)

3.6. Определение уровня мозгового натрийуретического пептида

BNP — 45 (норма до 100 пг/мл)

Вопрос №2 Первым этапом инструментальной диагностики будет выполнение :

1. ЭГДС
2. регистрации ЭКГ в 12 отведениях
3. Эхо-КГ
4. пробы с физической нагрузкой
5. коронарной ангиографии

Е: УЗИ щитовидной железы

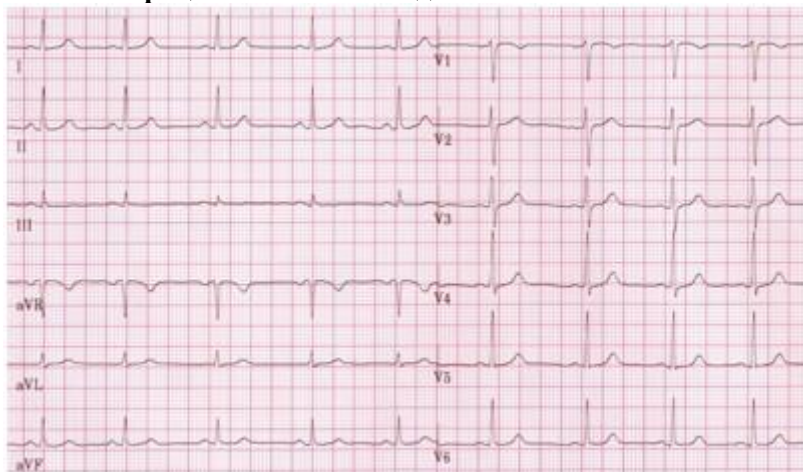
5. Результаты инструментальных методов обследования

5.1. ЭГДС

Слизистая пищевода отечна и гиперемирована, в нижней трети единичные эрозии пищевода.

Слизистая желудка отечна и гиперемирована, по малой кривизне выявляется язвенный дефект размерами 0,7х0,6 см. Взята биопсия.

5.2. Регистрация ЭКГ в 12 отведениях



5.3. Эхо-КГ

Заключение: полости сердца не расширены. Нарушений локальной сократимости миокарда левого желудочка не выявлено. Диастолическая функция миокарда не нарушена. ФВ 66% . Жидкости в полости перикарда не обнаружено.

5.4. Пробы с физической нагрузкой

Проба с физической нагрузкой (Тредмил-тест), заключение: результат теста на коронарную недостаточность отрицательный – во время выполнения теста и в восстановительном периоде диагностически значимой динамики сегмента ST не было зарегистрировано. Не выявлено нарушение ритма и проводимости во время выполнения теста и в восстановительном периоде. Толерантность к физической нагрузке высокая.

5.5. Коронарная ангиография

Заключение: Ствол левой коронарной артерии, передняя межжелудочковая ветвь и диагональные ветви, огибающая ветвь и правая коронарная артерия проходимы, с ровными контурами, без гемодинамически значимых стенозов.

5.6. УЗИ щитовидной железы

Заключение: контуры четкие, ровные. Объем в пределах нормы, патология не выявлена

Вопрос №3 Для верификации диагноза и определения дальнейшей тактики лечения необходимо :

1. исследование на наличие инфекции *H.pylori*
2. исследование антител к париетальным клеткам желудка
3. определение уровня холинэстеразы и щелочной фосфатазы
4. посев на клостридии диффициле (*Clostridium difficile*)

7. Результаты обследования

7.1. Исследование на наличие инфекции *H.pylori*

В полученных биоптатах слизистой оболочки желудка выявлена высокая обсемененность бактериями *H.pylori*

7.2. Исследование антител к париетальным клеткам желудка

Антитела к париетальным клеткам желудка не обнаружены

7.3. Определение уровня холинэстеразы и щелочной фосфатазы

Холинэстераза – 6000 (норма для мужчин: 5800 - 14600 Ед/л)

Щелочная фосфатаза – 56 (норма 40-150 ед/л)

7.4. Посев на клостридии диффициле (*Clostridium difficile*)

Роста *Clostridium difficile* не выявлено

Вопрос №4 Укажите причину неприятных ощущений за грудиной у данного пациента 1.

1. ГЭРБ
2. стенокардия напряжения I фк
3. стенокардия напряжения II фк
4. безболевого ишемия миокарда

Вопрос №5 Какой диагноз можно поставить данному пациенту на основании результатов клинических данных и инструментальных методов обследования?:

1. Основное заболевание: ГЭРБ, эрозивный эзофагит I стадии; хронический *Helicobacter pylori*-ассоциированный гастрит в фазе обострения; язвенная болезнь желудка в стадии обострения (язва малой кривизны желудка диаметром 7 мм); сопутствующее: Ожирение I ст
2. Основное заболевание: ГЭРБ, эрозивный эзофагит I стадии; язвенная болезнь желудка в стадии обострения (язва малой кривизны желудка диаметром 7 мм); сопутствующее: Ожирение I ст
3. Основное заболевание: ГЭРБ, эрозивный эзофагит I стадии; хронический *Helicobacter pylori*-ассоциированный гастрит в фазе обострения; язвенная болезнь желудка в стадии обострения (язва малой кривизны желудка диаметром 7 мм); сочетанное: Кардиомиопатия; сопутствующее: Ожирение I ст
4. Основное заболевание: ГЭРБ, эрозивный эзофагит I стадии; хронический *Helicobacter pylori*-ассоциированный гастрит в фазе обострения; язвенная болезнь желудка в стадии обострения (язва малой кривизны желудка диаметром 7 мм); сочетанное: Хроническая ишемическая болезнь сердца; сопутствующее: Ожирение I ст

10. Диагноз

Диагноз:

10.1. Основное заболевание: ГЭРБ, эрозивный эзофагит I стадии; хронический *Helicobacter pylori*-ассоциированный гастрит в фазе обострения; язвенная болезнь желудка в стадии обострения (язва малой кривизны желудка диаметром 7 мм); сопутствующее: Ожирение I ст

10.2. Основное заболевание: ГЭРБ, эрозивный эзофагит I стадии; язвенная болезнь желудка в стадии обострения (язва малой кривизны желудка диаметром 7 мм); сопутствующее: Ожирение I ст

10.3. Основное заболевание: ГЭРБ, эрозивный эзофагит I стадии; хронический *Helicobacter pylori*-ассоциированный гастрит в фазе обострения; язвенная болезнь желудка в стадии обострения (язва малой кривизны желудка диаметром 7 мм); сочетанное: Кардиомиопатия; сопутствующее: Ожирение I ст

10.4. Основное заболевание: ГЭРБ, эрозивный эзофагит I стадии; хронический *Helicobacter pylori*-ассоциированный гастрит в фазе обострения; язвенная болезнь желудка в стадии обострения (язва малой кривизны желудка диаметром 7 мм); сочетанное: Хроническая ишемическая болезнь сердца; сопутствующее: Ожирение I ст

Вопрос №6 Лечение необходимое данному пациенту включает назначение :

1. тройной схемы эрадикации *Helicobacter pylori* + прокинетики в стандартной дозе
2. тройной схемы эрадикации *Helicobacter pylori* + альгинаты в стандартной дозе
3. тройной схемы эрадикации *Helicobacter pylori* + антациды в стандартной дозе
4. тройной схемы эрадикации *Helicobacter pylori* + прокинетики в удвоенной дозе

Вопрос №7 К стимуляторам моторики желудочно-кишечного тракта относится:

1. итоприд
2. ипратропий
3. дротаверин
4. эзомепразол

Вопрос №8 В России схемой первой линии эрадикационной терапии *Helicobacter pylori* является схема :

1. ИПП (в стандартной дозе 2 раза в сутки) + кларитромицин (по 500 мг 2 раза в сутки) + амоксициллин (по 1000 мг 2 раза в сутки)
2. ИПП (в стандартной дозе 3 раза в сутки) + кларитромицин (по 500 мг 3 раза в сутки) + амоксициллин (по 1000 мг 2 раза в сутки)
3. ИПП (в стандартной дозе 2 раза в сутки) + кларитромицин (по 1000 мг 3 раза в сутки) + амоксициллин (по 1000 мг 2 раза в сутки)
4. ИПП (в стандартной дозе) + кларитромицин (по 500 мг 2 раза в сутки) + амоксициллин (по 2000 мг 2 раза в сутки)

Вопрос №9 Минимальная продолжительность приема ингибитора протонной помпы для достижения заживления язвенного дефекта составляет :

1. 4-6 недель
2. 7 дней
3. 14 дней
4. 6 месяцев

Вопрос №10 Помимо уреазного дыхательного теста для контроля эрадикации *H. pylori* рекомендовано применять :

1. определение антигена *H. pylori* в кале
2. микробиологический (бактериологический) метод
3. серологический метод выявления антител к *H. pylori*
4. быстрый уреазный тест (CLO-тест)

Вопрос №11 Методом, позволяющим верифицировать диагноз ГЭРБ является:

1. внутрипищеводная суточная рН-метрия
2. рентгенологическое исследование пищевода и желудка
3. эндоскопическое УЗИ пищевода
4. УЗИ органов брюшной полости

Вопрос №12 Показанием к антирефлюксному хирургическому лечению ГЭРБ будет:

1. повторные кровотечения
2. хронический кашель
3. эпизодические аспирационные пневмонии
4. язва пищевода

Эталон ответов:

1	2	3	4	5	6	7	8	9	10	11	12
1,2,3	1,2,3,4	1	1	1	1	1	1	1	1	1	1

№48

1. УСЛОВИЕ СИТУАЦИОННОЙ ЗАДАЧИ

1.1. Ситуация

Больная З., 42 лет, обратилась к участковому врачу-терапевту в поликлинику по месту жительства

1.2. Жалобы

На частый сухой кашель, который последнее время приобрел приступообразный характер, на чувство нехватки воздуха, ощущение заложенности в груди

1.3. Анамнез заболевания

Данные жалобы беспокоят несколько недель, провоцирующий фактор их возникновения конкретизировать не может, связи с физической нагрузкой нет, какие-либо аллергены определить затрудняется. Самостоятельно начала прием противокашлевых препаратов - без положительного эффекта. При детальном расспросе выяснено, что выше перечисленные жалобы чаще возникают на работе. Работает в офисе, где строгий дресс-код, носит узкую юбку с тугим поясом.

1.4. Анамнез жизни

Перенесенные заболевания: детские инфекции, ОРЗ. Профессиональный анамнез не отягощен. Вредные привычки отрицает. Любит горячий крепкий чай, кофе. Семейный анамнез без особенностей. Гинекологический и аллергологический анамнез не отягощен

1.5. Объективный статус

Состояние удовлетворительное, сознание ясное. Температура тела 36,6°С. Больная нормостенического телосложения. Рост 172, вес 66 кг, ИМТ - 22.31 кг/м². Кожные покровы и видимые слизистые оболочки нормальной окраски, высыпаний нет. Грудная клетка правильной формы, при пальпации эластична, безболезненна. Голосовое дрожание не изменено. Частота дыхания 16 в 1 мин. При сравнительной перкуссии легких определяется ясный легочный звук. При топографической перкуссии – границы легких в пределах нормы. При аускультации легких: дыхание везикулярное, хрипов нет. Границы относительной тупости сердца в пределах нормы. При аускультации сердца 1. тоны ясные, ритмичные, шумов нет. Пульс 72 в 1 мин, удовлетворительного наполнения и напряжения, АД 115/70 мм рт. ст. Язык без особенностей. При поверхностной пальпации живот мягкий, безболезненный. Симптомов раздражения брюшины нет. Пальпация кишечника без особенностей. Нижний край печени пальпируется у края реберной дуги, гладкий, мягкий, безболезненный. Размеры печени по Курлову 9-8-7 см. Селезенка не увеличена. Область почек не изменена, почки не пальпируются, симптом поколачивания отрицательный с обеих сторон.

Вопрос №1 Выберите необходимые методы инструментального исследования:

1. рентгенологическое исследование легких
 2. спирометрия
 3. ЭГДС
 4. УЗИ печени, поджелудочной железы, желчного пузыря
 5. фибробронхоскопия
- Е: УЗИ щитовидной железы

3. Результаты инструментальных методов обследования

3.1. Рентгенологическое исследование легких

На обзорной рентгенограмме легочные поля прозрачны без очаговых и инфильтративных изменений. Корни легких структурны. Синусы свободны. Сердце и аорта без изменений.

3.2. Спирометрия

Жизненная емкость легких в пределах нормы, нарушений бронхиальной проходимости нет.

Бронходилатационный тест отрицательный

3.3. ЭГДС

Эрозия пищевода, рефлюкс-эзофагит, недостаточность кардии. Взята биопсия

3.4. УЗИ печени, поджелудочной железы, желчного пузыря

Заключение: Печень, поджелудочная железа, желчный пузырь не увеличены, эхогенность их не изменена.

3.5. Фибробронхоскопия

Заключение: признаки ларингофарингита

3.6. УЗИ щитовидной железы

Заключение: контуры четкие, ровные. Объем в пределах нормы, патология не выявлена.

Вопрос №2 Какие дополнительные исследования необходимо выполнить пациентке для верификации клинического диагноза :

1. бронхоконстрикторные тесты
2. исследовать фракцию оксида азота в выдыхаемом воздухе (FENO)
3. определить уровень эозинофилов в мокроте
4. компьютерную томографию органов брюшной полости с контрастированием
5. компьютерную томографию органов грудной клетки

Е: общий анализ мочи

5. Результаты обследования

5.1. Бронхоконстрикторные тесты

- Проба с физической нагрузкой (10 мин. на велоэргометре) – снижение ОФВ1 незначительное (9%)
- Проба с метахолином, заключение: тест отрицательный

5.2. Исследование фракции оксида азота в выдыхаемом воздухе (FENO)

Фракция оксида азота в выдыхаемом воздухе (FENO) в пределах нормальных величин (< 25 ppb)

5.3. Определение уровня эозинофилов в мокроте

Уровень эозинофилов в мокроте – единичные в поле зрения (1%)

5.4. Компьютерная томография органов брюшной полости с контрастированием

Данные за объемные образования не получены, патология не выявлена

5.5. Компьютерная томография органов грудной клетки

КТ данных за очаговые и инфильтративные изменения в легких не получены

5.6. Общий анализ мочи

Показатель	Результат	Норма
относительная плотность	1,015	1,012 - 1,025
pH	5,5	4,5-8,0
белок	отрицательно	до 0,033 г/л
глюкоза	отрицательно	отрицательно
лейкоциты	1-2 в поле зрения	2-4 в поле зрения
эритроциты	отрицательно	1-2 в поле зрения

Вопрос №3 Для оценки двигательной функции пищевода с целью верификации диагноза ГЭРБ целесообразно использовать :

1. пищеводную манометрию высокого разрешения
2. рентгенологическое исследование пищевода и желудка
3. компьютерную томографию органов грудной клетки
4. внутрипищеводную суточную pH-метрию

Вопрос №4 Одной из причин развития бронхообструкции при ГЭРБ является :

1. микроаспирация
2. повышенная выработка иммуноглобулина E при гиперпродукции соляной кислоты
3. аллергия на соляную кислоту
4. повышение концентрации гистамина при гиперпродукции соляной кислоты

Вопрос №5 Выставьте клинический диагноз пациентке на основании результатов клинико-лабораторных и инструментальных методов обследования:

1. Основное заболевание: ГЭРБ с внепищеводными проявлениями, эрозивный эзофагит
2. Основное заболевание: ГЭРБ с внепищеводными проявлениями, эрозивный эзофагит. Пищевод Баррета
3. Основное заболевание: ГЭРБ с внепищеводными проявлениями, эрозивный эзофагит.
Сочетанное заболевание: Бронхиальная астма легкого персистирующего течения, обострение
4. Основное заболевание: ГЭРБ с внепищеводными проявлениями, эрозивный эзофагит.
Сочетанное заболевание: Бронхиальная астма легкого персистирующего течения, вне обострения

9. Диагноз

Диагноз:

9.1. Основное заболевание: ГЭРБ с внепищеводными проявлениями, эрозивный эзофагит

9.2. Основное заболевание: ГЭРБ с внепищеводными проявлениями, эрозивный эзофагит.

Пищевод Баррета

9.3. Основное заболевание: ГЭРБ с внепищеводными проявлениями, эрозивный эзофагит.

Сочетанное заболевание: Бронхиальная астма легкого персистирующего течения, обострение

9.4. Основное заболевание: ГЭРБ с внепищеводными проявлениями, эрозивный эзофагит.

Сочетанное заболевание: Бронхиальная астма легкого персистирующего течения, вне обострения

Вопрос №6 Лечение необходимое данному пациенту включает назначение:

1. прокинетики в стандартной дозе + ингибитора протонной помпы в стандартной дозе
2. прокинетики в удвоенной дозе + ингибитора протонной помпы в стандартной дозе
3. прокинетики в стандартной дозе + ингибитора протонной помпы в удвоенной дозе
4. препарата висмута в стандартной дозе + ингибитора протонной помпы в стандартной дозе

Вопрос №7 К стимуляторам моторики желудочно-кишечного тракта относится:

1. итоприд
2. ипратропий
3. дротаверин
4. эзомепразол

Вопрос №8 Учитывая результаты ЭГДС пациентке назначен рабепразол в дозе _____ мг в день:

1. 20
2. 10

3. 5
4. 40

Вопрос №9 Продолжительность основного курса ИПП с учетом результата ЭГДС составит _____ недель(-и):

1. 4
2. 8
3. 12
4. 16

Вопрос №10 При заживлении эрозии пищевода поддерживающая терапия ИПП должна составлять минимум _____ недель(-и):

1. 16
2. 12
3. 8
4. 4

Вопрос №11 В качестве монотерапии антациды можно применять при :

1. редко возникающей изжоге, не сопровождающейся развитием эзофагита
2. часто возникающей изжоге, не сопровождающейся развитием эзофагита
3. редко возникающей изжоге, сопровождающейся развитием неэрозивного эзофагита
4. редко возникающей изжоге, сопровождающейся развитием неязвенного эзофагита

Вопрос №12 Препаратами выбора для лечения изжоги беременных являются :

1. альгинаты
2. прокинетики
3. ингибиторы протонной помпы
4. блокаторы гистаминовых H₂-рецепторов

Эталон ответов:

1	2	3	4	5	6	7	8	9	10	11	12
1,2,3	1,2,3	1	1	1	1	1	1	1	1	1	1

№49

1. УСЛОВИЕ СИТУАЦИОННОЙ ЗАДАЧИ

1.1. Ситуация

Больной Д., 45 лет, бухгалтер. Обратился к врачу-терапевту.

1.2. Жалобы

На боли в области эпигастрии жгучего характера, появляющиеся через 1-2 часа после приема пищи, иррадиирующие в левую лопатку и левую часть грудной клетки; отрыжку кислым.

1.3. Анамнез заболевания

Боли в эпигастрии и отрыжка кислым беспокоят в течение 3-х месяцев. Сначала появилась боль, возникающая через 1-2 часа после приема пищи, иррадиирующая в левую часть грудной клетки и левую лопатку, боль ослабевала после приема молочных продуктов и антацидов (альмагель). В течение последней недели состояние ухудшилось: боли усилились, заметил снижение массы тела и появление кислой отрыжки. Так же сообщает о том, что 4 месяца назад впервые начали беспокоить боли в коленных суставах, усиливающиеся при движении, самостоятельно начал принимать кетопрофен форте с положительным эффектом, продолжает принимать и в настоящее время. Курит, употребляет алкоголь.

1.4. Анамнез жизни

- курит 1 пачку сигарет (20 штук) в день, алкоголь употребляет 0,5 пива в выходные дни.
- профессиональных вредностей не имеет
- аллергических реакций не было
- мать здорова, у отца – рак желудка.

1.5. Объективный статус

Общее состояние удовлетворительное. Сниженное питание, ИМТ 18. Кожные покровы обычной окраски и влажности. Периферических отеков нет. Дыхание везикулярное, ЧД 15 в 1 мин. Тоны сердца ритмичные, ЧСС 82 в 1 мин, АД 140/80 мм рт. ст. Живот симметричный, мягкий, отмечается умеренная болезненность в эпигастрии. Печень по краю реберной дуги. Пузырные симптомы Кера, Мерфи, Ортуэра отрицательные. Отмечается болезненность и припухлость при пальпации коленных суставов, движения в них ограничены из-за болезненности. Периферических отеков нет.

Вопрос №1 Необходимыми для постановки диагноза лабораторными методами обследования являются:

1. общий анализ крови
2. биохимический анализ крови
3. анализ мочи по Нечипоренко
4. исследование суточной мочи на белок
5. суточный анализ мочи на кортизол

3. Результаты лабораторных методов обследования

3.1. Общий анализ крови

Показатель Результат Референсный интервал

Лейкоциты	8,6	$4,0-11,0 \cdot 10^9$
Эритроциты	5,1	$3,8-6,1 \cdot 10^{12}$
Гемоглобин	143	130-180 г/л
Тромбоциты	322	$150-450 \cdot 10^9$
СОЭ	2	1-15 мм/ч

3.2. Биохимический анализ крови

Показатель Результат Референсный интервал

натрий	144	135-150 ммоль/л
калий	4,2	4,0-5,5 ммоль/л
глюкоза	5,2	4,1-5,9 ммоль/л
Билирубин общий	16,3	8,5-20,5 мкмоль/л
Билирубин прямой	3,6	0-5,1 мкмоль/л
триглицериды	0,89	0,41-1,7 ммоль/л
АЛТ	21	менее 34 Ед/л
АСТ	17	Менее 30 Ед/л
Амилаза	16	12-32 г/л

3.3. Анализ мочи по Нечипоренко

Эритроциты: 100, Лейкоциты: 100, цилиндры 5.

3.4. Исследование суточной мочи на белок

При суточном анализе мочи белок не обнаружен

3.5. Суточный анализ мочи на кортизол

Свободный кортизол в моче (концентрация) 57,9 нмоль/л

Суточный кортизол 97,3 нмоль/сут (норма менее 485,6)

Комментарий: диурез 1680 мл.

Вопрос №2 Выберите необходимые для постановки диагноза инструментальные методы обследования:

1. фиброэзофагогастродуоденоскопия (ФЭГДС)
 2. рентгенография пищевода и желудка
 3. рентгенография органов грудной клетки
 4. ЭКГ
 5. ЭХОКГ
- Е: УЗИ почек

5. Результаты инструментальных методов обследования

5.1. Фиброэзофагогастродуоденоскопия (ФЭГДС)

Слизистая пищевода без признаков патологии, кардиальный жом смыкается. В желудке умеренное количество жидкости, слизь; в области большой кривизны желудка выявлен язвенный дефект размерами 21x23 мм, края ровные, гиперемированные, отечные, утолщены, в дне язвы склероз и тромбоз сосудов, фибриновые наложения.

5.2. Рентгенография пищевода и желудка

Пищевод свободно проходим. Кардиальный жом смыкается. Желудок в форме крючка, газовый пузырь небольшой. В положение Тренделенбурга заброс желудочного содержимого в пищевод не наблюдается, складки слизистой желудка обычного калибра, в области тела желудка по большой

кривизне обнаружен симптом «ниши», перистальтика желудка и эвакуация своевременна, луковица двенадцатиперстной кишки без особенностей.

5.3. Рентгенография органов грудной клетки

По данным рентгенографии органов грудной клетки очаговых и инфильтративных изменений нет. Тень сердца в норме.

5.4. ЭКГ

Ритм синусовый. ЧСС 78 в мин. ЭОС нормальная. Признаков ишемии, гипертрофии нет.

5.5. ЭХОКГ

При эхокардиографии:

Полость левого желудочка 1. конечно-диастолический размер 5,3 (N до 5,5 см); конечно-диастолический объем 97 мл; конечно-систолический объем 43 мл (по Simpson).

Толщина стенок левого желудочка 1. межжелудочковая перегородка 1,1 см, задняя стенка 1,0 см.

Глобальная сократительная функция левого желудочка 1. фракция выброса 56% (N от 55%).

Нарушений локальной сократимости нет.

Клапанный аппарат без патологии.

Заключение: размеры камер в пределах нормы. Значимой регургитации на клапанах не выявлено.

Систолическая и диастолическая функция сохранна.

5.6. УЗИ почек

Почки расположены типично. Размеры в пределах нормы. Патологии чашечно-лоханочного аппарата не выявлено. Мочеточники расположены типично.

Вопрос №3 У данного пациента можно предположить наличие:

1. Язвенной болезни желудка
2. Рака желудка
3. Хронического панкреатита
4. Ишемической болезни сердца

7. Диагноз

Диагноз:

7.1. Язвенная болезнь желудка

7.2. Рак желудка

7.3. Хронический панкреатит

7.4. Ишемическая болезнь сердца

Вопрос №4 У данного пациента дополнительно можно отметить наличие:

1. недостаточного веса
2. хронического пиелонефрита
3. перемежающейся хромоты
4. рака поджелудочной железы

Вопрос №5 У данного пациента сопутствующим заболеванием является:

1. остеоартрит
2. жировой гепатоз
3. ишемическая болезнь сердца
4. хронический простатит

Вопрос №6 Для уменьшения проявлений симптомов и заживления язвы рекомендуется назначить:

1. ингибиторы протонной помпы
2. прокинетики
3. нитраты
4. цитопротекторы

Вопрос №7 Продолжительность лечения ингибиторами протонной помпы у данного пациента должно составлять не менее ____ (пороговое значение в неделях):

1. 4-8
2. 1-2
3. 2-3
4. 3-4

Вопрос №8 Пациентам следует избегать употребление:

1. чеснока
2. молока
3. киселя
4. яиц

Вопрос №9 Учитывая анамнестические данные, ИМТ и результаты ЭГДС, необходимо дополнительно выполнить:

1. биопсию язвы
2. тредмил-тест
3. эндоскопическое УЗИ пищевода
4. колоноскопию

Вопрос №10 Наиболее частым осложнением, возникающим после отмены антацидов, является:

1. синдром «рикошета»
2. появление крови в кале
3. симптом дизурии
4. симптом артралгии

Вопрос №11 При язвенной болезни пациенту следует принимать пищу ____ раз в сутки:

1. 5-6
2. 3-4
3. 6-8
4. 8-12

Вопрос №12 Данному пациенту вне обострения показано:

1. санаторно-курортное лечение
2. назначение курса НПВС
3. применение лечебной физкультуры
4. лечебное голодание

Эталон ответов:

1	2	3	4	5	6	7	8	9	10	11	12
1,2	1,2	1	1	1	1	1	1	1	1	1	1

№50

1. УСЛОВИЕ СИТУАЦИОННОЙ ЗАДАЧИ

1.1. Ситуация

Больной 56 лет, электрик. Обратился к врачу общей практики.

1.2. Жалобы

На боли в области эпигастрия жгучего характера, появляющиеся через 1-2 часа после приема пищи, иррадиирующие в левую лопатку и левую часть грудной клетки; отрыжку кислым.

1.3. Анамнез заболевания

Боли в эпигастрии и отрыжка кислым беспокоят в течение 3-х месяцев. Сначала появилась боль, возникающая через 1-2 часа после приема пищи, иррадиирующая в левую часть грудной клетки и левую лопатку, боль ослабевала после приема молочных продуктов и антацидов (Альмагель). В течение последней недели состояние ухудшилось: боли усилились, заметил снижение массы тела и появление кислой отрыжки. Также сообщает, что 2 недели назад впервые начали беспокоить головные боли, самостоятельно начал принимать Кетопрофен Форте с положительным эффектом, продолжает принимать и в настоящее время.

1.4. Анамнез жизни

- курит 1 пачку сигарет (20 штук) в день, алкоголь: употребляет 0,5 л пива в выходные дни.
- профессиональных вредностей не имеет
- аллергических реакций не было
- мать здорова, у отца – рак желудка.

1.5. Объективный статус

Общее состояние удовлетворительное. Пониженное питание, ИМТ 18 кг/м². Кожные покровы обычной окраски и влажности. Периферических отеков нет. Дыхание везикулярное, ЧДД 15 в мин. Тоны сердца ритмичные, ЧСС 72 уд/мин, АД 120/80 мм рт. ст. Живот симметричный, мягкий, отмечается умеренная болезненность в эпигастрии. Печень - по краю реберной дуги. Симптомы Кера, Мерфи, Ортнера отрицательные. Периферических отеков нет.

Вопрос №1 Необходимыми для постановки диагноза лабораторными методами обследования являются:

1. общий анализ крови
2. биохимический анализ крови
3. анализ мочи по Нечипоренко
4. исследование суточной мочи на белок

5. суточный анализ мочи на кортизол

3. Результаты лабораторных методов обследования

3.1. Общий анализ крови

Показатель Результат Референсный интервал

Лейкоциты 8,6 4,0-11,0 x 10⁹

Эритроциты 5,1 3,8-6,1 x 10¹²

Гемоглобин 143 130-180 г/л

Тромбоциты 322 150-450 x 10⁹

СОЭ 2 1-15 мм/ч

3.2. Биохимический анализ крови

Показатель Результат Референсный интервал

Натрий 144 135-150 ммоль/л

Калий 4,2 4,0-5,5 ммоль/л

Глюкоза 5,2 4,1-5,9 ммоль/л

Билирубин общий 16,3 8,5-20,5 мкмоль/л

Билирубин прямой 3,6 0-5,1 мкмоль/л

Триглицериды 0,89 0,41-1,7 ммоль/л

АЛТ 21 менее 34 Ед/л

АСТ 17 Менее 30 Ед/л

Амилаза 16 12-32 г/л

3.3. Анализ мочи по Нечипоренко

Эритроциты: 100, Лейкоциты: 100, цилиндры 5.

3.4. Исследование суточной мочи на белок

При суточном анализе мочи белок не обнаружен

3.5. Суточный анализ мочи на кортизол

Свободный кортизол в моче (концентрация) 57,9 нмоль/л

Суточный кортизол 97,3 нмоль/сут (норма менее 485,6)

Комментарий: диурез 1680 мл.

Вопрос №2 Необходимыми для постановки диагноза инструментальными методами обследования являются:

1. фиброэзофагогастродуоденоскопия (ФЭГДС)
2. рентгенография пищевода и желудка
3. рентгенография органов грудной клетки
4. ЭКГ
5. ЭхоКГ

Е: УЗИ почек

5. Результаты инструментальных методов обследования

5.1. Фиброэзофагогастродуоденоскопия (ФЭГДС)

Слизистая пищевода без признаков патологии, кардиальный жом смыкается. В желудке умеренное количество жидкости, слизь; в области большой кривизны желудка выявлен язвенный дефект размерами 21x23 мм, края ровные, гиперемированные, отечные, утолщены, в дне язвы склероз и тромбоз сосудов, фибриновые наложения.

5.2. Рентгенография пищевода и желудка

Пищевод свободно проходим. Кардиальный жом смыкается. Желудок в форме крючка, газовый пузырь небольшой. В положение Тренделенбурга заброс желудочного содержимого в пищевод не наблюдается, складки слизистой желудка обычного калибра, в области тела желудка по большой кривизне обнаружен симптом «ниши», перистальтика желудка и эвакуация своевременна, луковица двенадцатиперстной кишки без особенностей.

5.3. Рентгенография органов грудной клетки

По данным рентгенографии органов грудной клетки очаговых и инфильтративных изменений нет. Тень сердца в норме.

5.4. ЭКГ

Ритм синусовый. ЧСС 78 в мин. ЭОС нормальная. Признаков ишемии, гипертрофии нет.

5.5. ЭхоКГ

При эхокардиографии:

Полость левого желудочка 1. конечно-диастолический размер 5,3(Ндо5,5см); конечно-диастолический объем 97мл; конечно-систолический объем 43мл (по Simpson).

Толщина стенок левого желудочка 1. межжелудочковая перегородка 1,1см, задняя стенка 1,0см.

Глобальная сократительная функция левого желудочка 1. фракция выброса 56% (N от 55%).

Нарушений локальной сократимости нет.

Клапанный аппарат без патологии.

Заключение: размеры камер в пределах нормы. Значимой регургитации на клапанах не выявлено.

Систолическая и диастолическая функция сохранна.

5.6. УЗИ почек

Почки расположены типично. Размеры в пределах нормы. Патологии чашечно-лоханочного аппарата не выявлено. Мочеточники расположены типично.

Вопрос №3 У данного пациента можно предположить наличие:

1. Язвенной болезни желудка
2. Рака желудка
3. Хронического панкреатита
4. Ишемической болезни сердца

7. Диагноз

Диагноз:

7.1. Язвенная болезнь желудка

7.2. Рак желудка

7.3. Хронический панкреатит

7.4. Ишемическая болезнь сердца

Вопрос №4 При обследовании данного пациента необходима верификация:

1. H.pylori
2. C.difficile
3. E.coli
4. S.aureus

Вопрос №5 Для исследования кислотообразующей функции желудка целесообразно выполнение:

1. суточной рН-метрии желудка
2. ЭГДС с биопсией
3. уреазного теста
4. морфологического исследования биоптатов желудка

Вопрос №6 Для уменьшения проявлений симптомов болезни и начала заживления язвы рекомендуется назначить:

1. ингибиторы протонной помпы
2. прокинетики
3. нитраты
4. цитопротекторы

Вопрос №7 Продолжительность лечения ИПП в острый период должно составлять не менее _____ (пороговое значение в неделях):

1. 4-8
2. 1-2
3. 2-3
4. 3-4

Вопрос №8 Данному пациенту следует рекомендовать:

1. частое, дробное питание
2. лечебное голодание до купирования болей
3. прием пищи 1 раз в сутки
4. однократный прием термически щадящей пищи

Вопрос №9 Учитывая анамнестические данные, ИМТ и результаты ЭГДС, необходимо дополнительно выполнить:

1. биопсию язвы
2. тредмил-тест
3. эндоскопическое УЗИ пищевода
4. колоноскопию

Вопрос №10 Наиболее частым осложнением, возникающим после отмены антацидов, является:

1. синдром «рикошета»
2. появление крови в кале
3. симптом дизурии
4. симптом артралгии

Вопрос №11 При верификации *H.pylori* у пациента с язвенной болезнью необходимо назначение трехкомпонентной эрадикационной терапии, включающей:

1. ингибитор протонной помпы, кларитромицин и амоксициллин
2. ингибитор протонной помпы, спазмолитик и антацид
3. ципрофлоксацин, амоксициллин и антацид
4. ципрофлоксацин, антацид и H₂-блокатор

Вопрос №12 Пациенту с язвенной болезнью желудка вне обострения показано:

1. санаторно-курортное лечение
2. назначение курса НПВС
3. применение лечебной физкультуры
4. лечебное голодание

Эталон ответов:

1	2	3	4	5	6	7	8	9	10	11	12
1,2	1,2	1	1	1	1	1	1	1	1	1	1

№51

1. УСЛОВИЕ СИТУАЦИОННОЙ ЗАДАЧИ

1.1. Ситуация

Больной Н. 67 лет, водитель. Обратился к врачу общей практики.

1.2. Жалобы

На изжогу после еды, усиливающуюся при наклонах туловища, и в положении лёжа; боли в эпигастрии и за грудиной жгучего характера, сопровождающиеся кислой отрыжкой.

1.3. Анамнез заболевания

Изжога, боли в эпигастрии и за грудиной, отрыжка кислым беспокоят в течение трёх лет. Сначала появилась изжога после погрешностей в питании, при наклонах туловища; затем появились боли в эпигастрии жгучего характера, сопровождающиеся кислой отрыжкой. В последующем изжога стала возникать 3-4 раза в неделю вне зависимости от качества пищи. В течение последнего месяца состояние ухудшилось: усилились боли, особенно по ночам, появилась избыточная саливация во время сна, сон нарушился. Антациды (Альмагель, Маалокс), применяемые ранее для купирования изжоги и болей, в течение последнего месяца перестали действовать. При боли за грудиной принимал нитроглицерин – без существенного эффекта.

1.4. Анамнез жизни

- курит 0,5 пачки сигарет (10 штук) в день, алкоголем не злоупотребляет
- профессиональных вредностей не имеет
- аллергических реакций не было
- отец здоров, у матери – гипертоническая болезнь

1.5. Объективный статус

Общее состояние удовлетворительное. ИМТ 24 кг/м². Кожные покровы обычной окраски и влажности. Периферических отеков нет. Дыхание везикулярное, ЧД 14 в мин. Тоны сердца ритмичные, ЧСС 72 уд/мин, АД 110/80 мм рт. ст. Живот увеличен за счет подкожной клетчатки, мягкий, безболезненный. Пальпация внутренних органов затруднена из-за абдоминального ожирения. Печень - по краю реберной дуги. Симптомы Кера, Мерфи, Ортнера отрицательны.

Вопрос №1 Необходимыми для постановки диагноза лабораторными методами обследования являются:

1. общий анализ крови
2. биохимический анализ крови
3. анализ мочи по Нечипоренко
4. исследование суточной мочи на белок
5. определение уровня метанефринов в суточной моче

3. Результаты лабораторных методов обследования

3.1. Общий анализ крови

Показатель Результат Референсный интервал

Показатель Результат Референсный интервал

Лейкоциты	8,6	4,0-11,0 x 10 ⁹
Эритроциты	5,1	3,8-6,1 x 10 ¹²
Гемоглобин	143	130-180 г/л
Тромбоциты	322	150-450 x 10 ⁹
СОЭ	2	1-15 мм/ч

3.2. Биохимический анализ крови

Показатель	Результат	Референсный интервал
Натрий	144	135-150 ммоль/л
Калий	4,2	4,0-5,5 ммоль/л
Глюкоза	5,2	4,1-5,9 ммоль/л
Билирубин общий	16,3	8,5-20,5 мкмоль/л
Билирубин прямой	3,6	0-5,1 мкмоль/л
Триглицериды	0,89	0,41-1,7 ммоль/л
АЛТ	21	менее 34 Ед/л
АСТ	17	Менее 30 Ед/л
Амилаза	16	12-32 г/л

3.3. Анализ мочи по Нечипоренко

Эритроциты: 100, Лейкоциты: 100, цилиндры 5.

3.4. Исследование суточной мочи на белок

При суточном анализе мочи белок не обнаружен

3.5. Определение уровня метанефринов в суточной моче

Метанефрин общий: 45 мкг/сут.

Норметанефрин общий: 80 мкг/сут.

Вопрос №2 Необходимыми для постановки диагноза инструментальными методами обследования являются:

1. фиброэзофагогастродуоденоскопия (ФЭГДС)
2. рентгенография пищевода и желудка
3. рентгенография шейного отдела позвоночника
4. ЭКГ
5. ЭхоКГ

Е: флюорография

5. Результаты инструментальных методов обследования**5.1. Фиброэзофагогастродуоденоскопия (ФЭГДС)**

Слизистая нижней трети пищевода несколько отёчна, умеренно гиперемирована, кардия зияет, при натуживании, в грудную полость пролабирует слизистая желудка; В желудке умеренное количество жидкости, слизь; слизистая желудка и 12-перстной кишки без особенностей

5.2. Рентгенография пищевода и желудка

Пищевод свободно проходим, прослеживаются продольные складки на всём протяжении. Кардия зияет. Желудок в форме крючка, газовый пузырь небольшой. В положение Тренделенбурга заброс желудочного содержимого в пищевод. Дно желудка выступает в грудную полость в виде округлого образования, вертикально желудок занимает обычное положение, складки слизистой желудка обычного калибра, перистальтика желудка и эвакуация своевременно, луковица 12-перстной кишки без особенностей.

5.3. Рентгенография шейного отдела позвоночника

На рентгенограммах шейного отдела позвоночника в 2х проекциях признаков искривления не выявлено. Высота межпозвоночных дисков не изменена

5.4. ЭКГ

Ритм синусовый. ЧСС 68 в мин. ЭОС нормальная. Признаков ишемии, гипертрофии нет.

5.5. ЭхоКГ

При эхокардиографии:

Полость левого желудочка 1. конечно-диастолический размер 5,3(Ндо5,5см); конечно-диастолический объем 97мл; конечно-систолический объем 43мл (по Simpson).

Толщина стенок левого желудочка 1,1 см, задняя стенка 1,0 см. Глобальная сократительная функция левого желудочка 1. фракция выброса 56% (N от 55%). Нарушений локальной сократимости нет. Объем левого предсердия 89 мл. Объем правого предсердия 60 мл. Правый желудочек не увеличен 3,2 см. Клапанный аппарат без патологии. **Заключение:** размеры камер в пределах нормы. Значимой регургитации на клапанах не выявлено. Систолическая и диастолическая функция сохранна.

5.6. Флюорография

По данным флюорографии, очаговых и инфильтративных изменений в легких нет.

Вопрос №3 У данного пациента можно предположить наличие:

1. Неэрозивной формы гастроэзофагеальной рефлюксной болезни
2. Язвенной болезни желудка, рецидив
3. Хронического фарингита, обострение
4. Ишемической болезни сердца 1. стенокардии 1-2 функционального класса

7. Диагноз

Диагноз:

7.1. Гастроэзофагеальная рефлюксная болезнь, неэрозивная форма

7.2. Язвенная болезнь желудка, рецидив

7.3. Хронический фарингит, обострение

7.4. Ишемическая болезнь сердца 1. стенокардия 1-2 функционального класса

Вопрос №4 Наиболее типичной клинико-анамнестической характеристикой ГЭРБ у данного пациента является наличие:

1. изжоги
2. гиперсаливации
3. отягощенного наследственного анамнеза
4. фактора риска (курения)

Вопрос №5 Наиболее серьезным осложнением ГЭРБ является:

1. пищевод Барретта
2. ожирение
3. язвенная болезнь 12-перстной кишки
4. колит

Вопрос №6 Для снижения влияния кислотно-пептического фактора на слизистую оболочку пищевода при ГЭРБ рекомендуется назначение препаратов из группы:

1. ингибиторов протонной помпы
2. спазмолитиков
3. нитратов
4. цитопротекторов

Вопрос №7 Для нормализации моторики пищевода необходимо назначить:

1. прокинетики
2. антациды
3. цитопротекторы
4. спазмолитики

Вопрос №8 Для профилактики возникновения изжоги рекомендуется назначение:

1. ингибиторов протонной помпы
2. спазмолитиков
3. диуретиков
4. антибиотиков

Вопрос №9 Продолжительность лечения ИПП в острый период должно составлять не менее _____ (пороговое значение в неделях):

1. 4-8
2. 1-2
3. 2-3
4. 3-9

Вопрос №10 Пациентам следует избегать употребления:

1. томатов
2. молока
3. меда
4. яиц

Вопрос №11 В рамках модификации образа жизни пациенту необходимо:

1. бросить курить
2. выполнять силовые нагрузки с весом не менее 15 кг
3. исключить аэробные нагрузки
4. питаться максимально редко

Вопрос №12 Наиболее частым осложнением, возникающим после отмены антацидов, является:

1. синдром «рикошета»
2. появление крови в кале
3. симптом дизурии
4. симптом артралгии

Эталон ответов:

1	2	3	4	5	6	7	8	9	10	11	12
1,2	1,2	1	1	1	1	1	1	1	1	1	1

№52

1. УСЛОВИЕ СИТУАЦИОННОЙ ЗАДАЧИ

1.1. Ситуация

Мужчина 47 лет на приеме у врача общей практики.

1.2. Жалобы

На боли в эпигастрии, возникающие через 3-4 часа после приема пищи, тошноту, периодически рвоту съеденной пищей.

1.3. Анамнез заболевания

Впервые появление болей после приема пищи отметил год назад. К врачу не обращался, самостоятельно принимал Альмагель. Последнее ухудшение состояния отметил неделю назад.

1.4. Анамнез жизни

Образование высшее, работает геологом: частые командировки. Алкоголь не употребляет, курит 1 пачку сигарет в день на протяжении 25 лет. Мать страдает гипертонической болезнью, отец – язвенной болезнью двенадцатиперстной кишки.

1.5. Объективный статус

Общее состояние удовлетворительное, сознание ясное. Кожные покровы и видимые слизистые бледно-розового цвета. Периферические лимфоузлы не увеличены. Рост 175 см, вес 65 кг, ИМТ 21 кг/м². В легких дыхание везикулярное, хрипов нет. Тоны сердца ясные, ритмичные, ЧСС 80 уд/мин., АД 120/70 мм. рт. ст. Язык обложен беловатым налетом, влажный. Живот участвует в акте дыхания, при пальпации отмечается болезненность в эпигастрии, а также умеренная резистентность мышц передней брюшной стенки. Отмечается положительный симптом Менделя. Печень и селезенка не увеличены.

Вопрос №1 Пациенту следует рекомендовать:

1. эзофагогастродуоденоскопию с биопсией
2. диагностику инфекции *H.pylori*
3. мониторинг внутрижелудочного pH
4. общий (клинический) анализ крови
5. компьютерную томографию органов брюшной полости
- Е: магнитно-резонансную томографию органов брюшной полости

3. Результаты обследования

3.1. Эзофагогастродуоденоскопия с биопсией

Язва луковицы двенадцатиперстной кишки диаметром 0,6 см. Данные биопсии: хроническая язва без признаков малигнизации

3.2. Диагностика инфекции *H.pylori*

Позитивный результат

3.3. Мониторинг внутрижелудочного pH

Выраженная гиперацидность

3.4. Общий (клинический) анализ крови

Нб 140 г/л, RBC $5,1 \cdot 10^{12}$ /л, ретикулоциты 1%. WBC $5,2 \cdot 10^9$ /л, PLT $200 \cdot 10^9$ /л, СОЭ 2 мм/ч

3.5. Компьютерная томография органов брюшной полости

Очаговой патологии в паренхиме печени и селезенки не выявлено. КТ-признаков патологических изменений поджелудочной железы не выявлено. Почки, надпочечники и забрюшинное пространство не изменены. Забрюшинные лимфоузлы не увеличены.

3.6. Магнитно-резонансная томография органов брюшной полости

Очаговой патологии в паренхиме печени и селезенки не выявлено. МРТ-признаков патологических изменений поджелудочной железы не выявлено. Почки, надпочечники и забрюшинное пространство не изменены. Забрюшинные лимфоузлы не увеличены.

Вопрос №2 Диагноз пациента звучит как:

1. Язвенная болезнь: язва луковицы двенадцатиперстной кишки ассоциированная с *H.pylori*
2. Хронический гиперацидный гастрит ассоциированный с *H.pylori*
3. Язвенная болезнь: язва желудка ассоциированная с *H.pylori*
4. НПВП-гастропатия

5. Диагноз

Диагноз:

5.1. Язвенная болезнь: язва луковицы двенадцатиперстной кишки ассоциированная с *H.pylori*

5.2. Хронический гиперацидный гастрит ассоциированный с *H.pylori*

5.3. Язвенная болезнь: язва желудка ассоциированная с *H.pylori*

5.4. НПВП-гастропатия

Вопрос №3 Оптимальной схемой эрадикационной терапии для данного пациента является:

1. стандартная тройная с кларитромицином
2. последовательная
3. четырехкомпонентная без препаратов висмута
4. тройная с левофлоксацином

Вопрос №4 Схемой выбора при непереносимости пациентом препаратов группы пенициллина является:

1. классическая четырехкомпонентная на основе висмута
2. тройная с левофлоксацином
3. тройная с рифабутином
4. последовательная

Вопрос №5 Обязательным компонентом схемы эрадикационной терапии, помимо антибиотиков, является:

1. ингибитор протонной помпы
2. блокатор H₂-рецепторов гистамина
3. антацид
4. прокинетики

Вопрос №6 Для контроля эрадикации *H.pylori* не может быть использован метод

:

1. выявления антител к *H.pylori* в крови
2. уреазный дыхательный тест
3. определение антигена *H.pylori* в кале
4. морфологический

Вопрос №7 В случае, если классические эрадикационные схемы не эффективны, терапия 3-й линии основана на определении:

1. чувствительности *H.pylori* к антибиотикам
2. антигенного состава *H.pylori*
3. вирулентности *H.pylori*
4. штамма *H.pylori*

Вопрос №8 Право назначить тройную терапию с левофлоксацином имеет только:

1. гастроэнтеролог
2. терапевт
3. врач общей практики
4. хирург

Вопрос №9 Для профилактики рецидивирования язвенной болезни данному пациенту необходимо рекомендовать отказ от:

1. курения
2. жирной пищи
3. физической активности
4. командировок

Вопрос №10 Одним из показаний к хирургическому лечению язвенной болезни является:

1. перфорация язвы
2. сопутствующий гастрит
3. желание пациента
4. обострение более двух раз в год

Вопрос №11 После эпителизации язвенного дефекта санаторно-курортное лечение можно рекомендовать через :

1. 2-3 месяца
2. 2-3 недели
3. 6 месяцев
4. 12 месяцев

Вопрос №12 Врачебная комиссия продлевает листок нетрудоспособности через ____ дней:

1. 15
2. 10
3. 7
4. 30

Эталон ответов:

1	2	3	4	5	6	7	8	9	10	11	12
1,2,3,4	1	1	1	1	1	1	1	1	1	1	1

№53

1. УСЛОВИЕ СИТУАЦИОННОЙ ЗАДАЧИ

1.1. Ситуация

Молодой человек 28 лет, обратился к участковому врачу-терапевту.

1.2. Жалобы

На умеренные приступообразные боли в животе, больше справа, усиливающиеся перед дефекацией и уменьшающиеся после, вздутие живота, учащение стула до 4 раз в сутки, стул жидкий, без патологических примесей, болезненные язвы в ротовой полости, похудение на 7 кг за последние 3 месяца, повышение температуры тела до 37⁰С, преимущественно в вечернее время, слабость.

1.3. Анамнез заболевания

Считает себя больным в течение 6 месяцев, когда после пережитого стресса впервые появились боли в животе. К врачам не обращался, принимал но-шпу с положительным эффектом. Через несколько месяцев боли в животе усилились, стали беспокоить в ночное время, участился стул до 3-4 раз в сутки, повысилась температура тела до 38,5⁰С, появились болезненные язвы в ротовой полости. Вызвал скорую помощь, врачи провели в/в инфузию препарата (название не уточняет), после чего самочувствие улучшилось. Затем в течение 5 дней ходил на работу, сохранялась общая слабость. В связи с сохранением симптомов решил обратиться к участковому терапевту по месту жительства для обследования.

1.4. Анамнез жизни

Работает менеджером в магазине. У матери язвенная болезнь желудка. Аллергических реакций не было. Из перенесенных заболеваний отмечает редкие ОРВИ (1-2 раз в год), аденоидэктомия в 12 лет. Наличие туберкулеза, хронических инфекций, сахарного диабета отрицает. Курит в течение 4 лет, 6-7 сигарет в день, алкоголь – некрепкие напитки, раз в 2-3 недели.

1.5. Объективный статус

Состояние средней степени тяжести за счет болевого синдрома, слабости. Нормостенический тип конституции. Рост 175 см, вес 72 кг. Температура тела 36,9⁰С. Кожные покровы и слизистые обычной окраски и влажности, отеков нет. При осмотре ротовой полости выявлены единичные афты слизистой оболочки. Костно-мышечная система без особенностей. В легких дыхание проводится по всем полям, везикулярное, хрипов нет. ЧДД 15 в минуту. Тоны сердца ясные, ритмичные, шумов нет, ЧСС 76 уд/мин, ритм правильный. АД 125/70 мм рт. ст. Живот мягкий, болезненный при пальпации в правой подвздошной и надлобковой областях; печень, селезенка не увеличены, перкуторно – границы в пределах нормы. Почки не пальпируются. Мочевыделение свободное. Осмотр per rectum безболезненный, на перчатке кал обычного цвета.

Вопрос №1 К необходимым для постановки диагноза лабораторным методам обследования относятся:

1. общий анализ крови
2. биохимический анализ крови

3. копрограмма
 4. общий анализ мочи
 5. серологическое исследование антител к тканевой трансглутаминазе
- Е: определение содержания эластазы-1 в кале

3. Результаты обследования

3.1. Общий анализ крови

Гемоглобин 117 г/л; эритроциты $4,1 \cdot 10^{12}$ /л; гематокрит 38,7%; лейкоциты $14,2 \cdot 10^9$ /л (п/я 6%, с/я 62%, эозинофилы 4%, базофилы 0%, лимфоциты 24%, моноциты 4%); тромбоциты $245 \cdot 10^9$ /л; СОЭ 33 мм/ч

3.2. Биохимический анализ крови

Общий белок 73.1 г/л; общий билирубин 13.3 ммоль/л; АСТ 14 Ед/л; АЛТ 16 Ед/л; щелочная фосфатаза 95 Ед/л; креатинин 67 мкмоль/л; глюкоза 5.2 ммоль/л; Na⁺ 142 ммоль/л; K⁺ 4.7 ммоль/л; С-реактивный белок 21 мг/л.

3.3. Копрограмма

Консистенция мягкая, полуоформленный, цвет коричневый, переваренные мышечные волокна 1-0-2 в п.зр., непереваренная растительная клетчатка 2-3-1-4 в п.зр., крахмальные зерна (++) , кристаллы жирных кислот (+), скрытая кровь (отрицательно), яйца глист и простейшие (отрицательно).

3.4. Общий анализ мочи

Цвет светло-желтый, прозрачная, относительная плотность 1005, белок отрицательно, лейкоциты 2-3 в п.зр., слизь (++) .

3.5. Серологическое исследование антител к тканевой трансглутаминазе

Антитела к тканевой трансглутаминазе не обнаружены

3.6. Определение содержания эластазы-1 в кале

250 мкг/г

Вопрос №2 К необходимым для постановки диагноза инструментальным методам обследования относятся:

1. колоноскопия
 2. эзофагогастродуоденоскопия
 3. УЗИ органов брюшной полости
 4. МРТ брюшной полости
 5. УЗИ органов малого таза
- Е: обзорная рентгенография брюшной полости

5. Результаты обследования

5.1. Колоноскопия

Аппарат проведен на 15 см в подвздошную кишку. Слизистая ее гиперемирована, отечна с глубокими продольно ориентированными язвами с наложением фибрина. Складки, сосудистый рисунок сохранены. Слизистая купола, восходящей, поперечной, ободочной, нисходящей, сигмовидной кишки розовая. Сосудистый рисунок сохранен во всех отделах. Складчатость, тонус сохранены. Слизистая прямой кишки без особенностей.

5.2. Эзофагогастродуоденоскопия

Пищевод проходим, белесый в нижней трети. Кардиальный жом плотно не смыкается, зубчатая линия не смещена. В желудке желчь, складки обычные, слизистая умеренно гиперемирована во всех отделах. Привратник проходим. Луковица двенадцатиперстной кишки не деформирована, слизистая умеренно гиперемирована. Постбульбарный отдел проходим, без особенностей.

5.3. УЗИ органов брюшной полости

Печень с ровными, четкими контурами, повышенной эхогенности, диффузно неоднородной структуры, сосудистый рисунок не изменен.

Размеры правой доли печени 113x111 мм, левой доли 57x87 мм, хвостатая доля 14 мм. Воротная вена 9 мм, селезеночная вена 4 мм, печеночные вены 6-7 мм в диаметре. Внутрпеченочные желчные протоки не расширены, просвет гепатикохоледоха 3,5 мм. Желчный пузырь грушевидной формы, 56x31 мм, толщина стенок 2,9 мм. Содержимое гипоэхогенное. Поджелудочная железа с четкими ровными контурами, обычной эхогенности, неоднородной структуры, нормальных размеров. Селезенка с ровными четкими контурами, обычной эхогенности, однородной структуры, размеры 109x48 мм

5.4. МРТ брюшной полости

Очагового и объемного поражения паренхиматозных органов брюшной полости и забрюшинного пространства не выявлено

5.5. УЗИ органов малого таза

Размеры и форма органов малого таза не изменены. Эхогенность не повышена. Семенные пузырьки – 0,5 см. Объем предстательной железы – 21 см³. Размеры простаты: поперечный – 31 мм, переднезадний – 20 мм, верхнепередний – 34 мм. Стенка мочевого пузыря – 0,2 см

5.6. Обзорная рентгенография брюшной полости

На обзорной рентгенограмме органов брюшной полости в прямой проекции можно увидеть скопление газов в проекции толстого кишечника

Вопрос №3 На основании клинических, лабораторных и инструментальных методов исследования наиболее вероятным диагнозом является:

1. Болезнь Крона, терминальный илеит
2. Язвенный колит, тотальное поражение
3. Синдром раздраженного кишечника
4. Дивертикулез ободочной кишки

7. Диагноз

Диагноз:

7.1. Болезнь Крона, терминальный илеит

7.2. Язвенный колит, тотальное поражение

7.3. Синдром раздраженного кишечника

7.4. Дивертикулез ободочной кишки

Вопрос №4 Для формулирования диагноза и определения тактики лечения в первую очередь необходимо определить:

1. тяжесть текущего обострения (атаки)
2. наличие внекишечных проявлений
3. наличие сопутствующих заболеваний
4. длительность анамнеза заболевания

Вопрос №5 Тяжесть атаки у данного пациента 1.

1. средняя
2. легкая
3. тяжелая
4. ремиссия

Вопрос №6 Аутоиммунным проявлением, имеющимся у данного пациента, и связанным с активностью заболевания, является/являются:

1. афтозный стоматит
2. артропатии
3. гангренозная пиодермия
4. эписклерит

Вопрос №7 Рациональной диетической рекомендацией пациенту является питание с:

1. повышенным содержанием белка, нормальным количеством жиров, ограничением легкоусвояемых углеводов
2. нормальным содержанием белка, пониженным количеством жиров и повышенным содержанием легкоусвояемых углеводов
3. ограничением содержания белка, пониженным количеством жиров и углеводов
4. ограничением энергетической ценности до 1600 ккал/день преимущественно за счет жиров и углеводов

Вопрос №8 В качестве индукции ремиссии данному пациенту показано назначение:

1. глюкокортикостероидов
2. противомикробных препаратов
3. препаратов 5-аминосалициловой кислоты
4. противодиарейных препаратов

Вопрос №9 После проведенного курса индукционной терапии у пациента достигнута ремиссия заболевания. Поддерживающая противорецидивная терапия включает в себя назначение:

1. иммуносупрессоров
2. нестероидных противовоспалительных препаратов
3. противомикробных препаратов
4. глюкокортикостероидов

Вопрос №10 При назначении данному пациенту иммуносупрессоров необходимо контролировать:

1. уровень лейкоцитов и печеночных проб
2. уровень СОЭ, СРБ
3. водно-электролитный баланс
4. уровень фекального кальпротектина

Вопрос №11 Основным способом реабилитации пациентов является профилактика _____ инфекций:

1. оппортунистических
2. анаэробных
3. энтеровирусных
4. ротавирусных

Вопрос №12 Прогностически неблагоприятным фактором при болезни Крона является:

1. курение
2. ожирение
3. мужской пол
4. генетическая предрасположенность

Эталон ответов:

1	2	3	4	5	6	7	8	9	10	11	12
1,2,3	1,2	1	1	1	1	1	1	1	1	1	1

№54

1. УСЛОВИЕ СИТУАЦИОННОЙ ЗАДАЧИ

1.1. Ситуация

Девушка 31 год, обратилась к участковому врачу-терапевту.

1.2. Жалобы

На ноющие боли в эпигастрии, возникающие натощак и проходящие после приема пищи, чувство переполнения желудка после обычного приема пищи, вздутие живота после еды, отрыжка воздухом, неустойчивость стула, общая слабость.

1.3. Анамнез заболевания

Считает себя больной около 4 лет, когда впервые стала отмечать чувство тяжести в эпигастральной области после еды, отрыжку воздухом. Не лечилась, старалась соблюдать диету, не употребляла жареные и жирные продукты питания. 2 года назад стали беспокоить боли в эпигастрии, по совету знакомого фармацевта стала принимать антацидные препараты. Самочувствие улучшилось. На протяжении последних трех месяцев стала отмечать усиление болевых симптомов, появилась склонность к диарее. С этими жалобами обратилась к участковому терапевту для обследования и назначения лечения.

1.4. Анамнез жизни

Работает продавщицей в магазине. Наследственный анамнез: у матери сахарный диабет, у отца гипертоническая болезнь. Аллергологический анамнез: аллергия на арахис. Из перенесенных заболеваний отмечает частые простудные заболевания, грипп, операции - кесарево сечение в 26 лет. Наличие туберкулеза, хронических инфекций, сахарного диабета отрицает. Вредные привычки – курит с 21 года по 3-4 сигареты в день, алкоголь не употребляет.

1.5. Объективный статус

Состояние удовлетворительное. Нормостенический тип конституции. Рост 164 см, масса тела 53 кг. Температура тела 36,5⁰С. Кожные покровы и слизистые обычной окраски и влажности, отеков нет. Костно-мышечная система без особенностей. В легких дыхание проводится по всем полям, везикулярное, хрипов нет. ЧДД 13 в минуту. Тоны сердца ясные, ритмичные, шумов нет, ЧСС 67 уд/мин, ритм правильный. АД 115/75 мм рт. ст. Язык влажный, обложен белым налетом. Живот мягкий, болезненный при пальпации в эпигастральной области; печень, селезенка не увеличены, перкуторно границы в пределах нормы. Почки не пальпируются.

Вопрос №1 К необходимым для постановки диагноза лабораторным методам обследования относятся:

1. общий анализ крови
2. биохимический анализ крови
3. определение в сыворотке крови уровня гастрин-17, пепсиногена I и II
4. коагулограмма
5. уровень амилазы крови

Е: иммунограмма

3. Результаты обследования

3.1. Общий анализ крови

Гемоглобин 109 г/л; эритроциты $3,05 \cdot 10^{12}$ /л; гематокрит 36,7%; лейкоциты $7,8 \cdot 10^9$ /л (п/я 4%, с/я 65%, эозинофилы 3%, базофилы 0%, лимфоциты 22%, моноциты 6%); тромбоциты $310 \cdot 10^9$ /л; СОЭ 14 мм/ч

3.2. Биохимический анализ крови

Общий белок 65.2 г/л; альбумин 34.3 г/л; общий билирубин 4.5 ммоль/л; АСТ 11 Е/л; АЛТ 14 Е/л; щелочная фосфатаза 67 Ед/л; креатинин 71 мкмоль/л; мочевины 4,2 ммоль/л; глюкоза 4.7 ммоль/л; железо сывороточное 13,2 мкмоль/л.

3.3. Определение в сыворотке крови уровня гастрина-17, пепсиногена I и II

Уровень гастрина-17 = 14 пмоль/л; Уровень пепсиногена I = 19 мкг/л; соотношение пепсиноген-I/пепсиноген-II = 1,4.

3.4. Коагулограмма

Протромбиновый индекс 75,2%, Фибриноген 3,5 г/л

3.5. Уровень амилазы крови

36 Ед/л

3.6. Иммунограмма

АСЛ-О менее 200 МЕ/мл; СРБ 3 мг/л; Циркулирующие иммунные комплексы (ЦИК) 73 ус.ед.; IgA 2,37 мг/мл; IgM 0,67 мг/мл; IgG 9,6 мг/мл; РФ менее 8 МЕ/мл.

Вопрос №2 К необходимым для постановки диагноза инструментальным методам обследования относятся:

1. эзофагогастродуоденоскопия с биопсией
2. внутрижелудочная рН-метрия
3. рентгенологическое исследование желудка и двенадцатиперстной кишки
4. МРТ брюшной полости
5. УЗИ органов брюшной полости

Е: колоноскопия

5. Результаты обследования

5.1. Эзофагогастродуоденоскопия с биопсией

Пищевод свободно проходим, перистальтика сохранена, слизистая не изменена, кардия не изменена, полностью не смыкается, свободно проходима. Желудок хорошо расправляется воздухом, перистальтика активная, в просвете выявлено большое количество слизи. Складки слизистой сглажены, гиперемированы. В пилорическом отделе признаки умеренной атрофии, гиперемия в фундальном отделе желудка. Привратник проходим. Луковица двенадцатиперстной кишки не деформирована. Постбульбарный отдел проходим, без особенностей.

Результаты гистологического обследования: хронический атрофический гастрит, хеликобактер пилори ассоциированный.

5.2. Внутрижелудочная рН-метрия

Базальный рН в течение 30 минут 3.

- антральном отделе – 3,4
- теле желудка – 5,5
- кардиальном отделе желудка – 5,8

Оценка показателей рН:

- 0,9–2,0 гиперацидность
- 2,4–3,0 нормацидность
- 3,1–5,0 гипацидность
- 5,2 – анацидность

5.3. Рентгенологическое исследование желудка и двенадцатиперстной кишки

Пищевод не изменен. Желудок имеет форму крючка, размеры не увеличены, натощак содержит умеренное количество жидкости. Рельеф слизистой желудка сглажен, складки истончены. Луковица двенадцатиперстной кишки не деформирована, перистальтика сохранена.

5.4. МРТ брюшной полости

Очагового и объемного поражения паренхиматозных органов брюшной полости и забрюшинного пространства не выявлено.

5.5. УЗИ органов брюшной полости

Печень с ровными, четкими контурами, обычной эхогенности, однородной структуры, сосудистый рисунок не изменен. Размеры правой доли печени 122x97 мм, левой доли 61x78 мм, хвостатая доля 12 мм. Воротная вена 9мм, селезеночная вена 4мм, печеночные вены 6 мм в диаметре. Внутривенные желчные протоки не расширены, просвет гепатикохоледоха 3мм. Желчный пузырь грушевидной формы, 52x34мм, толщина стенок 2,4 мм. Содержимое гипоэхогенное. Поджелудочная железа с четкими ровными контурами, обычной эхогенности, однородной структуры, нормальных размеров. Селезенка с ровными четкими контурами, обычной эхогенности, однородной структуры, размеры 101x51 мм

5.6. Колоноскопия

Толстая кишка осмотрена до купола слепой кишки. Баугиниева заслонка «губовидной» формы, слизистая розовая. Просвет ободочной кишки хорошо расправляется воздухом на всем протяжении. Слизистая купола, восходящей, поперечной, нисходящей ободочной, сигмовидной кишок розовая. Сосудистый рисунок сохранен во всех отделах. Складчатость, тонус сохранены. Слизистая прямой кишки без особенностей.

Вопрос №3 Основным клиническим диагнозом, выставленным на основании клинических, лабораторных и инструментальных методов исследования, является:

1. Хронический атрофический гастрит, ассоциированный с *Helicobacter pylori*
2. Язвенная болезнь желудка, ассоциированная с *Helicobacter pylori*
3. Гастроэзофагеальная рефлюксная болезнь. Рефлюкс эзофагит стадия В
4. Хронический антральный гастрит, ассоциированный с *Helicobacter pylori*

7. Диагноз

Диагноз:

7.1. Хронический атрофический гастрит, ассоциированный с *Helicobacter pylori*

7.2. Язвенная болезнь желудка, ассоциированная с *Helicobacter pylori*

7.3. Гастроэзофагеальная рефлюксная болезнь. Рефлюкс эзофагит стадия В

7.4. Хронический антральный гастрит, ассоциированный с *Helicobacter pylori*

Вопрос №4 К неинвазивным методам определения *Helicobacter pylori* относится:

1. дыхательный тест с изотопом C13
2. быстрый уреазный тест
3. цитологический метод
4. бактериологический метод

Вопрос №5 Для проведения морфологического исследования рекомендован забор ____ биоптата.

1. 5
2. 4
3. 3
4. 2

Вопрос №6 Лечение основного заболевания у данной пациентки заключается в назначении:

1. эрадикационной антихеликобактерной терапии
2. антацидов
3. ингибиторов протонной помпы
4. гастропротекторов

Вопрос №7 Стандартная тройная эрадикационная терапия первой линии включает в себя:

1. ингибитор протонной помпы, кларитромицин, амоксициллин
2. ингибитор протонной помпы, метронидазол, амоксициллин
3. ингибитор протонной помпы, висмута трикалия дицитрат, кларитромицин
4. ингибитор протонной помпы, эритромицин, левофлоксацин

Вопрос №8 Стандартная продолжительность эрадикационной терапии составляет ____ дней/день:

1. 14
2. 10
3. 21
4. 18

Вопрос №9 Контроль эффективности эрадикации *H.pylori* после завершения терапии необходимо провести не ранее чем через ____ не5.

1. 4
2. 2
3. 6
4. 8

Вопрос №10 В период обострения данного заболевания целесообразно назначение:

1. заместительной терапии секреторной недостаточности желудка
2. ингибиторов протонной помпы
3. антацидных препаратов для защиты слизистой пищевода
4. пленкообразующих препаратов

Вопрос №11 Пациентке следует назначить диетический стол №:

1. 1
2. 4
3. 11
4. 7

Вопрос №12 Пациентка относится к ____ группе состояния здоровья:

1. IIIБ
2. IIIа
3. I
4. II

Эталон ответов:

1	2	3	4	5	6	7	8	9	10	11	12
1,2,3	1,2,3	1	1	1	1	1	1	1	1	1	1

№55

1. УСЛОВИЕ СИТУАЦИОННОЙ ЗАДАЧИ

1.1. Ситуация

Пациент М. 56 лет обратился на прием к участковому врачу.

1.2. Жалобы

Боли в эпигастральной области с иррадиацией в левую половину грудной клетки и левую лопатку, возникающие сразу после приема пищи, отрыжка кислым, тошнота, запоры, рвота кислым желудочным содержимым, приносящая облегчение.

1.3. Анамнез заболевания

Боли беспокоят пациента с 53 лет. Со слов пациента перенес сложный перелом лодыжки.

Принимал диклофенак 75 мг 4-5 раз в неделю в течение 1 месяца при возникновении боли в лодыжке. В данный момент также принимает препарат. Боль в желудке связывает с употреблением острой пищи. В последние дни заметил некоторое уменьшение болей, но рвота приобрела красноватый оттенок.

1.4. Анамнез жизни

- Хронические заболевания отрицает
- Профессиональные вредности отрицает.
- Курит с 20 лет по 4 сигареты в день.
- Отец страдал язвенной болезнью желудка.

1.5. Объективный статус

Состояние средней тяжести. Рост 176см. вес 81 кг ЧДД 16 в минуту. Язык обложен белым налетом. ЧСС 81 уд/мин. Температура 36,5°C. При пальпации живот чувствителен в эпигастральной области. АД 100/90 мм. рт. ст. В легких дыхание везикулярное, дыхательных шумов нет.

Пациент выполнил общий анализ крови в сторонней клинике сутки назад. эритроциты $4,5 \times 10^{12}/л$, гемоглобин 140 г/л, ЦП – 1,0, СОЭ 8 мм/ч, лейкоциты $6,9 \times 10^9/л$, лейкоцитарная формула без отклонений.

Вопрос №1 Для постановки диагноза пациенту необходимо выполнить:

1. эзофагогастродуоденоскопию
2. обзорную рентгенографию органов брюшной полости
3. анализ кала на скрытую кровь
4. УЗИ органов брюшной полости
5. УЗИ почек

Е: рентгенологическое исследование органов грудной клетки

3. Результаты инструментальных методов обследования

3.1. Эзофагогастродуоденоскопия

Множественные язвенные дефекты в антральном отделе желудка, размером от 1 см на 1 см до 2 см на 1,5 см. Всего элементов – 5-6. Слизистая вокруг дефектов гиперемирована, дно язв покрыто тонким слоем фибрина.

3.2. Обзорная рентгенография органов брюшной полости

На обзорной рентгенографии органов брюшной полости (без контрастирования) определяется равномерное вздутие петель тонкой кишки. Структурных изменений не выявлено.

3.3. Анализ кала на скрытую кровь

Кровь в кале не обнаружена

3.4. УЗИ органов брюшной полости

УЗ-признаки диффузных изменений паренхимы печени, поджелудочной железы, умеренной контурной деформации желчного пузыря.

3.5. УЗИ почек

Правая и левая почки расположены типично, подвижность сохранена, форма типичная. Контуры обеих почек ровные, четкие. Размеры в норме. Паренхим 1. 17 мм (N) в обеих почках, эхогенность в пределах нормы, кортикомедуллярная дифференцировка не нарушена. Эхоструктура обеих почек не изменена. Чашечно-лоханочная система в левой и правой почках не расширена. Объемные образования не выявлены. Конкременты не определяются. Мочеточники: не расширены, стенки не изменены, просвет свободный. Надпочечники: область надпочечников не изменена. Забрюшинное пространство: без особенностей, парааортальные и паракаваальные лимфатические узлы не увеличены.

Заключение: УЗ-признаков патологических изменений почек не выявлено.

3.6. Рентгенологическое исследование органов грудной клетки

На обзорных R-граммах органов грудной клетки в двух проекциях легочные поля прозрачны. Легочный рисунок не усилен.

Корни легких не расширены, структурны. Диафрагма обычно расположена. Синусы свободны. Тень органов средостения в пределах возрастных норм.

Заключение: Очаговых и инфильтративных изменений не выявлено.

Вопрос №2 В связи с тем, что пациенту проводится ЭГДС, методом первичной диагностики *Helicobacter pylori* будет являться :

1. быстрый уреазный тест
2. ¹³C-дыхательный уреазный тест
3. определение антигена *H. pylori* в кале
4. микробиологический метод

Вопрос №3 У пациента не выявлена инфекция *H. pylori*. Наиболее вероятный диагноз следует сформулировать как:

1. Симптоматические язвы желудка
2. Ожог слизистой желудка
3. Стеноз кардиального отдела желудка
4. Язвенная болезнь желудка

6. Диагноз

Диагноз:

6.1. Симптоматические язвы желудка

6.2. Ожог слизистой желудка

6.3. Стеноз кардиального отдела желудка

6.4. Язвенная болезнь желудка

Вопрос №4 Основной причиной поражения желудка у пациента является:

1. длительный прием НПВП
2. синдром Золлингера-Эллисона
3. гиперпаратиреоз
4. наследственная предрасположенность

Вопрос №5 Наиболее вероятным осложнением, которое может возникнуть у пациента, является:

1. кровотечение
2. малигнизация
3. пенетрация
4. перфорация

Вопрос №6 Признаком гастродуоденальных язв и эрозий, обусловленных приемом НПВП, являются/является:

1. множественный характер, малосимптомное течение, манифестация внезапными желудочно-кишечными кровотечениями
2. локализация не только в желудке и двенадцатиперстной кишке, но и в тощей кишке, а иногда и пищеводе; выраженные болевые ощущения
3. единичные язвы больших размеров, расположены преимущественно в 12-перстной кишке, редко в желудке, тяжелое течение, упорная диарея
4. большие размеры и локализация язвенного дефекта на большой кривизне желудка, частое осложнение в виде перфорации

Вопрос №7 Препаратами выбора для данного пациента является (-ются):

1. ингибиторы протонного насоса
2. препараты аминокaproновой кислоты
3. реbamипид
4. блокаторы H2-гистаминовых рецепторов

Вопрос №8 Длительность лечения пациента ингибиторами протонного насоса должна составлять в среднем:

1. 4-6 недель
2. 2-3 недели
3. 1-2 недели
4. 3-4 месяца

Вопрос №9 Пациенту следует исключить из питания:

1. крепкие мясные бульоны
2. яйца
3. морскую рыбу
4. черствый белый хлеб

Вопрос №10 Одним из признаков малигнизации язвы желудка может явиться:

1. утрата периодичности, сезонности обострений
2. появление частой диареи
3. усиление болезненности при пальпации в эпигастральной области
4. появление тромбоцитопении

Вопрос №11 Симптомами начала перфорации язвы являются/является:

1. внезапная «кинжальная» боль, вынужденное положение на спине или на боку с приведенными к животу ногами
2. кровавая рвота в виде кофейной гущи, дегтеобразный стул (мелена)
3. постепенно нарастающая боль в эпигастрии, теряющая суточный ритм и связь с приемом пищи
4. постоянная боль в эпигастрии, усиливающаяся в ночное время, иррадирующая в спину, вынужденное сидячее положение

Вопрос №12 Пациентам с лабораторно и эндоскопически подтвержденным язвенным кровотечением с целью его остановки в рамках других мероприятий по достижению гемостаза рекомендуется:

1. внутривенное введение эзомепразола
2. пероральное введение эзомепразола в тройной терапевтической дозе
3. прием реbamипида
4. внутримышечное введение омепразола

Эталон ответов:

1	2	3	4	5	6	7	8	9	10	11	12
1	1	1	1	1	1	1	1	1	1	1	1

Гематология

УСЛОВИЕ СИТУАЦИОННОЙ ЗАДАЧИ №1

1.1. Ситуация

Больной Б., 46 лет, обратился к врачу в поликлинику по месту жительства

1.2. Жалобы

на слабость, повышенную утомляемость, низкую толерантность к физической нагрузке - при быстрой ходьбе появляется чувство давления за грудиной и одышка, которые в покое проходят в

течение 5-10 минут, периодические головокружения, «мелькание мушек» перед глазами, значительное снижение работоспособности. Последнее время отмечал изменение вкуса и обоняния.

1.3. Анамнез заболевания

Данные симптомы возникли полгода назад, интенсивность их постепенно нарастала. Состоит на диспансерном учете у гастроэнтеролога. В 35 лет была выявлена язвенная болезнь желудка. Рекомендованную противоязвенную терапию не принимал, боли в животе купировал эпизодическим приемом альмагеля, маалокса. От повторных исследований отказывался, ссылаясь на нехватку времени. Рекомендации по режиму питания не соблюдал. В возрасте 41 года, был экстренно госпитализирован в стационар по поводу желудочного кровотечения, по медицинским показаниям была произведена резекция желудка по Бильрот II. Первые три года после операции больной выполнял рекомендации, регулярно проходил все необходимые исследования, сдавал анализы, по назначению принимал лекарства. Однако последние годы пациент отказался от приема медикаментов, диспансеризацией пренебрегал, объясняя отсутствием болевого синдрома и времени.

1.4. Анамнез жизни

Перенесенные заболевания: детские инфекции, гепатит А, ОРВИ.

Профессиональный анамнез: работает офисным служащим. Питание полноценное, нерегулярное.

Вредные привычки: курил с 20 до 41 года по полпачки сигарет в день. Алкоголь употребляет редко.

Семейный анамнез: мать здорова, у отца - язвенная болезнь желудка, дочь здорова.

Аллергологический анамнез не отягощен.

1.5. Объективный статус

Состояние удовлетворительное. Температура тела 36,6° С. Больной астенического телосложения. Кожные покровы и видимые слизистые оболочки бледные, чистые, умеренной влажности, сухие, местами шелушатся. Ногти слоятся. Грудная клетка правильной формы, при пальпации эластична, безболезненна. Голосовое дрожание не изменено. Частота дыхания 16 в 1 мин. При сравнительной перкуссии ясный легочный звук. При топографической перкуссии границы легких в пределах нормы. При аускультации легких - дыхание везикулярное, с жестким оттенком, хрипов нет. Бронхофония не изменена. Верхушечный толчок определяется в пятом межреберье на 1,5 см кнутри от среднеключичной линии. Границы относительной тупости сердца в пределах нормы. При аускультации сердца: тоны ясные, ритмичные. Над всеми точками аускультации выслушивается легкий систолический шум. Пульс 94 в 1 мин, удовлетворительного наполнения и напряжения, АД 125/70 мм рт. ст. Язык обложен белым налетом, отмечается сглаженность сосочков языка, имеются признаки ангулярного стоматита. При поверхностной пальпации живот мягкий, безболезненный. Симптомов раздражения брюшины нет. При глубокой методической пальпации по Образцову – Стражеско - Василенко сигмовидная, слепая кишка, восходящая, поперечная и нисходящая части ободочной кишки без особенностей. Нижний край печени пальпируется у края реберной дуги, гладкий, мягкий, безболезненный. Размеры печени по Курлову 9-8-7 см. Селезенка не увеличена. Область почек не изменена, почки не пальпируются, симптом Пастернацкого отрицательный с обеих сторон. Мочевой пузырь расположен за лонным сочленением, не пальпируется.

Вопрос №1 Выберите необходимые для постановки диагноза лабораторные методы обследования:

1. клинический анализ крови | True
2. уровень сывороточного железа (исследование обмена железа) | True
3. уровень витамина В 12 в сыворотке крови | True
4. анализ кала на скрытую кровь | True
5. общий анализ мочи | False
6. электрофорез белков сыворотки крови | False

3. Результаты лабораторных методов обследования

3.1. Клинический анализ крови

показатель	результат	норма
Гемоглобин, г/л	76	Для мужчин 130-165
Эритроциты, 10 ¹² /л	3,2	Для мужчин 4,0-5,5
Лейкоциты, 10 ⁹ /л	6,1	4,0-9,0

показатель	результат	норма
палочкоядерные, %	3	1-6
сегментоядерные, %	57	45-70
Эозинофилы, %	2	0-5
Лимфоциты, %	32	17-48
Моноциты, %	6	4-10
Тромбоциты, 10 ⁹ /л	250	130-400
СОЭ, мм/ч	12	До 17
MCV, fl	72	80-100
MCH, pg	23,75	27-32

3.2. Уровень сывороточного железа (исследование обмена железа)

Железо сыворотки крови 5,6 мкмоль/л. Норма для мужчин 10,5-28,3 мкмоль/л

3.3. Уровень витамина В 12 в сыворотке крови

Витамин В12 – 650 пмоль/л (в пределах нормальных величин)

3.4. Анализ кала на скрытую кровь

результат отрицательный

3.5. Общий анализ мочи

Показатель	Результат
цвет	Соломенно-желтый
прозрачность	полная
белок	0,01‰
глюкоза	нет
кетоновые тела	нет
билирубин	нет
уробилин	не повышен
цилиндры	нет
эритроциты	нет
лейкоциты	единичные в препарате
соли	оксалаты - немного
бактерии	нет

Показатель	Результат
слизь	умеренно

3.6. Электрофорез белков сыворотки крови

Показатель	Результат	Норма
Альбумины	57,6%	56,5-66,5%
Глобулины	42,4%	33,5-43,5%
α1- глобулины	4,2%	2,5-5,0%
α2-глобулины	7,8%	5,1-9,2%
β-глобулины	11,8%	8,1-12,2%
γ-глобулины	18,6%	12,8-19,0%

Вопрос №2 Выберите необходимые для постановки диагноза инструментальные методы обследования:

1. ЭГДС |
2. колоноскопия
3. ЭКГ
4. УЗИ щитовидной железы
5. ультразвуковая диагностика сосудов нижних конечностей
6. ЭЭГ

5. Результаты инструментальных методов обследования

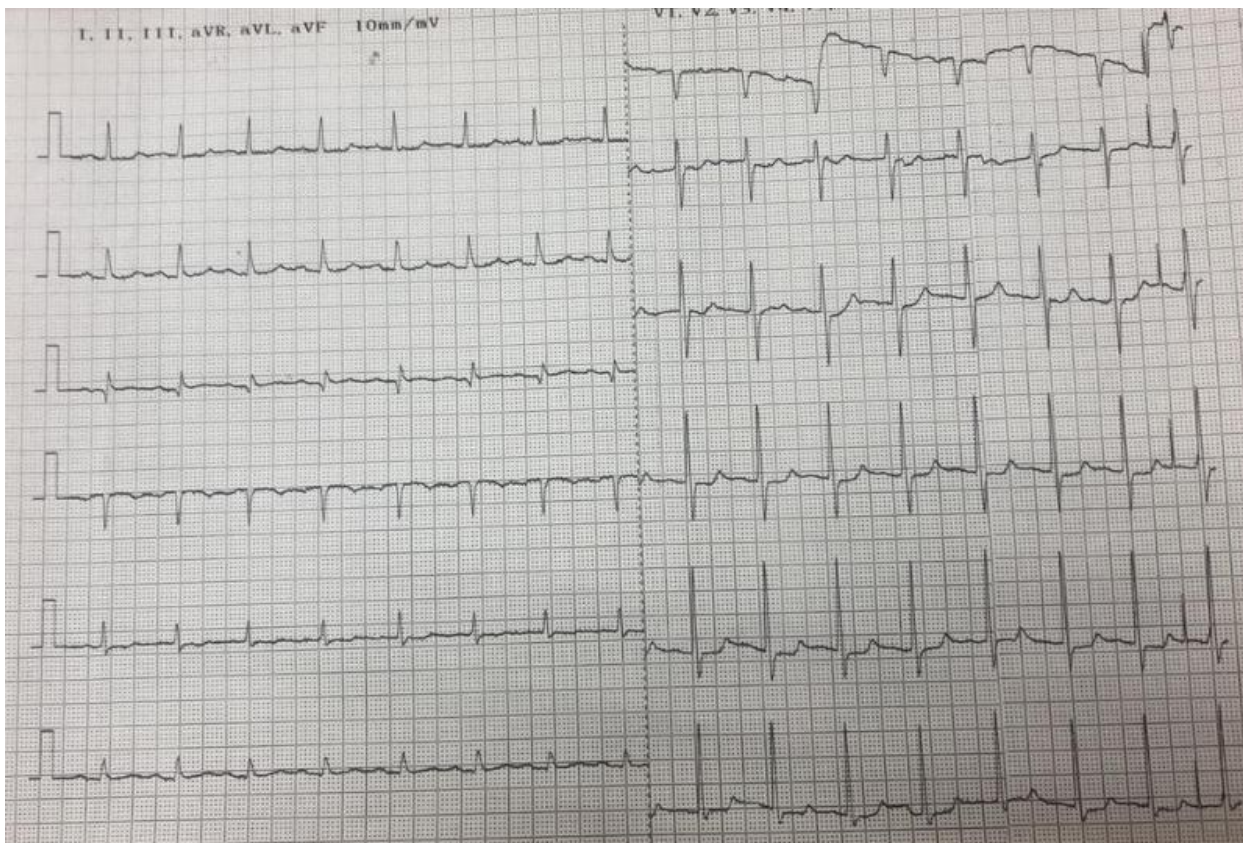
5.1. ЭГДС

Недостаточность кардии, слизистая желудка бледная, картина хронического поверхностного гастрита, анастомоз состоятельный

5.2. Колоноскопия

При проведении колоноскопии патология не выявлена

5.3. ЭКГ



5.4. УЗИ щитовидной железы

Размеры щитовидной железы в норме, узловых образований нет

5.5. Ультразвуковая диагностика сосудов нижних конечностей

Сосуды нижних конечностей проходимы, признаки атеросклероза не обнаружены

5.6. ЭЭГ

Заключение: патология не выявлена

Вопрос №3 Какой предполагаемый основной диагноз?:

1. Основной диагноз: Железодефицитная анемия средней степени тяжести

Фон: Язвенная болезнь желудка вне обострения. Резекция желудка по Бильрот II по поводу желудочного кровотечения из язвенного дефекта (2015г) | True

2. Основной диагноз: Железодефицитная анемия тяжелой степени тяжести

Фон: Язвенная болезнь желудка вне обострения. Резекция желудка по Бильрот II по поводу желудочного кровотечения из язвенного дефекта (2015г) | False

3. Апластическая анемия средней степени тяжести | False

4. Основной диагноз: В12 дефицитная анемия средней степени тяжести

Фон: Язвенная болезнь желудка вне обострения. Резекция желудка по Бильрот II по поводу желудочного кровотечения из язвенного дефекта (2015г) | False

7. Диагноз

Диагноз:

Вопрос №4 Причиной развития железодефицитной анемии у данного больного является проведенная несколько лет назад резекция желудка по Бильрот II и:

1. не соблюдение врачебных рекомендаций (пациент не получал препараты железа)

2. периодическое обострение язвенной болезни

3. состоявшееся несколько лет назад желудочно-кишечное кровотечение

4. длительный стаж табакокурения

Вопрос №5 Критерием для определения степени тяжести железодефицитной анемии является:

1. уровень гемоглобина

2. уровень сывороточного железа

3. цветовой показатель

4. анизоцитоз эритроцитов

Вопрос №6 Для лечения данного больного необходимо назначить:

1. препараты железа

2. ингибиторы протонного насоса
3. антибиотики
4. ингибиторы гистаминовых H₂-рецепторов

Вопрос №7 Предпочтительным способом введения препаратов железа этому больному является:

1. парентеральный
2. пероральный
3. сублингвальный
4. чрезкожный

Вопрос №8 Для контроля эффективности лечения препаратами железа на 3-5 сутки определяют :

1. количество ретикулоцитов
2. уровень сывороточного железа
3. уровень ферритина
4. количество эритроцитов

Вопрос №9 Показаниями для парентерального приема препаратов железа являются нарушение всасывания (различные энтериты, синдром недостаточности всасывания, резекция тонкой кишки, резекция желудка по Бильрот II) и:

1. непереносимость оральных препаратов железа
2. низкие показатели сывороточного железа
3. выраженная клиническая симптоматика железодефицитной анемии
4. низкие показатели МСН

Вопрос №10 Критерием эффективности лечения ЖДА препаратами железа является:

1. нормализация концентрации сывороточного ферритина
2. нормализация МСН
3. нормализация МСV
4. отсутствие эритроцитурии

Вопрос №11 Для анемического синдрома вне зависимости от генеза анемии характерным симптомом является:

1. тахикардия
2. патофагия
3. ломкость с выпадением волос
4. сглаженность сосочков языка

Вопрос №12 Развитие анемического синдрома обуславливает :

1. гемическая гипоксия
2. дыхательная недостаточность
3. сердечно-сосудистая недостаточность
4. печеночно-клеточная недостаточность

показатель	результат	норма
Гемоглобин, г/л	76	Для мужчин 130-165
Эритроциты, 10 ¹² /л	3,2	Для мужчин 4,0-5,5
Лейкоциты, 10 ⁹ /л	6,1	4,0-9,0
палочкоядерные, %	3	1-6
сегментоядерные, %	57	45-70
Эозинофилы, %	2	0-5
Лимфоциты, %	32	17-48
Моноциты, %	6	4-10
Тромбоциты, 10 ⁹ /л	250	130-400

показатель	результат	норма
СОЭ, мм/ч	12	До 17
MCV, fl	72	80-100
MCH, pg	23,75	27-32

Вопрос №2 Необходимыми для постановки диагноза инструментальными методами обследования являются:

1. ЭГДС
2. колоноскопия
3. Эхо-КГ
4. УЗИ щитовидной железы
5. ультразвуковая диагностика артерий нижних конечностей
6. бронхоскопия

5. Результаты инструментальных методов обследования

5.1. ЭГДС

слизистая желудка бледная, картина хронического поверхностного гастрита

5.2. Колоноскопия

При проведении колоноскопии патология не выявлена

Эталоны ответов

1	2	3	4	5	6	7	8	9	10	11	12
1,2,3,4	1,2,3	1	1	1	1	1	1	1	1	1	1

УСЛОВИЕ СИТУАЦИОННОЙ ЗАДАЧИ №2

1.1. Ситуация

Больной Б., 38 лет, обратился к врачу-терапевту участковому в поликлинику по месту жительства

1.2. Жалобы

На слабость, повышенную утомляемость, одышку и сердцебиение при физической нагрузке, периодические головные боли, головокружение, «мелькание мушек» перед глазами, значительное снижение работоспособности. Последнее время так же стал отмечать периодическое ощущение кома за грудиной и затруднения при глотании твердой пищи, изменение вкуса и обоняния, сильную сухость кожи

1.3. Анамнез заболевания

Данные симптомы появились полгода назад, с течением времени интенсивность их усилилась.

Прежде к врачам не обращался, не обследовался.

1.4. Анамнез жизни

Перенесенные заболевания: детские инфекции, ОРВИ.

Профессиональный анамнез: работает художником. При детальном расспросе выяснено, что по религиозным соображениям продукты животного происхождения уже много лет не употребляет. Питается не регулярно.

Вредные привычки – курит по полпачки сигарет в день. Алкоголь не употребляет. Любит крепкий чай, кофе.

Семейный анамнез: мать и отец здоровы.

Аллергологический анамнез не отягощен

1.5. Объективный статус

Состояние удовлетворительное, сознание ясное. Температура тела 36,6° С. Больной нормостенического телосложения. Кожные покровы и видимые слизистые оболочки бледные, чистые, сухие. Отмечается умеренное шелушение кожных покровов, поперечная исчерченность ногтей. Грудная клетка правильной формы, при пальпации эластична, безболезненна. Голосовое дрожание не изменено. Частота дыхания 16 в 1 мин. При сравнительной перкуссии легких определяется ясный легочный звук. При топографической перкуссии – границы легких в пределах нормы. При аускультации легких: дыхание везикулярное, хрипов нет. Бронхофония не изменена. Верхушечный толчок определяется в пятом межреберье на 2 см кнутри от среднеключичной линии.

Границы относительной тупости сердца в пределах нормы. При аускультации сердца: тоны ясные, ритмичные, над всеми точками аускультации определяется нежный систолический шум. Пульс 92 в 1 мин, удовлетворительного наполнения и напряжения, АД 115/70 мм рт. ст. Отмечается сглаженность сосочков языка. При поверхностной пальпации живот мягкий, безболезненный. Симптомов раздражения брюшины нет. При глубокой методической пальпации по Образцову – Стражеско - Василенко сигмовидная, слепая кишка, восходящая, поперечная и нисходящая части ободочной кишки без особенностей. Нижний край печени пальпируется у края реберной дуги, гладкий, мягкий, безболезненный. Размеры печени по Курлову 9-8-7 см. Селезенка не увеличена. Область почек не изменена, почки не пальпируются, симптом Пастернацкого отрицательный с обеих сторон. Мочевой пузырь расположен за лонным сочленением, не пальпируется; болезненность в области верхней и нижней мочеточниковой точках не определяется

Вопрос №1 Необходимыми для постановки диагноза лабораторными методами обследования являются:

- А: клинический анализ крови
- Б: исследование обмена железа
- В: анализ кала на скрытую кровь
- Г: липидный профиль сыворотки крови
- Д: общий анализ кала
- Е: электрофорез белков сыворотки крови

3. Результаты лабораторных методов обследования

3.1. Клинический анализ крови

показатель	результат	норма
Гемоглобин, г/л	102	Для мужчин 130-165
Эритроциты, $10^{12}/л$	3,9	Для мужчин 4,0-5,5
Лейкоциты, $10^9/л$	6,4	4,0-9,0
палочкоядерные, %	3	1-6
сегментоядерные, %	57	45-70
Эозинофилы, %	2	0-5
Лимфоциты, %	32	17-48
Моноциты, %	6	4-10
Тромбоциты, $10^9/л$	270	130-400
СОЭ, мм/ч	11	До 17
MCV, fl	70	80-100
MCH, pg	26,1	27-32

3.2. Исследование обмена железа

Сывороточное железо - 7,8 мкмоль/л (норма для мужчин 10,5-28,3 мкмоль/л)

Ферритин - 24 мкг/л (норма 30-300 мкг/л)

3.3. Анализ кала на скрытую кровь

результат отрицательный

3.4. Липидный профиль сыворотки крови

Показатель	Результат	Норма
------------	-----------	-------

Показатель	Результат	Норма
Холестерин	4,5 ммоль/л	3,6-5,1 ммоль/л
Холестерин ЛПВП	1,1 ммоль/л	0,9-1,9 ммоль/л
Триглицериды	0,8 ммоль/л	0,5-2,1 ммоль/л

3.5. Общий анализ кала

Кал оформленный, патологических примесей нет. Мышечные волокна, соединительная ткань, нейтральный жир, жирные кислоты, растительная клетчатка, крахмал - отсутствуют

3.6. Электрофорез белков сыворотки крови

Показатель	Результат	Норма
Альбумины	57,6%	56,5-66,5%
Глобулины	42,4%	33,5-43,5%
α1-глобулины	4,2%	2,5-5,0%
α2-глобулины	7,8%	5,1-9,2%
β-глобулины	11,8%	8,1-12,2%

Вопрос №2 Необходимыми для постановки диагноза инструментальными методами обследования являются:

А: ЭГДС

Б: колоноскопия

В: Эхо-КГ

Г: УЗИ щитовидной железы

Д: ультразвуковая диагностика артерий нижних конечностей

Е: бронхоскопия

5. Результаты инструментальных методов обследования

5.1. ЭГДС

слизистая желудка бледная, картина хронического поверхностного гастрита

5.2. Колоноскопия

При проведении колоноскопии патология не выявлена

5.3. Эхо-КГ

Заключение: полости сердца не расширены, клапанный аппарат не изменен. Зоны гипо- и акинеза не обнаружены. ФВ 56%

5.4. УЗИ щитовидной железы

Размеры щитовидной железы в норме, узловых образований нет

5.5. Ультразвуковая диагностика артерий нижних конечностей

Сосуды нижних конечностей проходимы, признаки атеросклероза не обнаружены

5.6. Бронхоскопия

Слизистая бронхов не изменена, патология не выявлена

Вопрос №3 Диагноз, который можно поставить данному больному:

А: Железодефицитная анемия легкой степени тяжести алиментарного генеза

Б: Железодефицитная анемия тяжелой степени тяжести алиментарного генеза

В: Апластическая анемия средней степени тяжести

Г: В12 дефицитная анемия легкой степени тяжести

7. Диагноз

Диагноз:

Вопрос №4 Причиной развития железодефицитной анемии у данного больного послужило:

- А: неполноценное питание (вегетарианство)
- Б: табакокурение в течение длительного времени
- В: чрезмерное потребление чая, кофе
- Г: желудочно-кишечное кровотечение

Вопрос №5 Критерием оценки степени тяжести железодефицитной анемии является:

- А: уровень гемоглобина
- Б: цветовой показатель
- В: уровень сывороточного железа
- Г: уровень ферритина сыворотки крови

Вопрос №6 Тактика ведения данного пациента обязывает:

- А: назначить препараты железа
- Б: сбалансировать диету, начать употреблять мясо
- В: осуществить переливание эритроцитарной массы
- Г: назначить Витамин В12, фолиевую кислоту

Вопрос №7 Предпочтительным способом введения препаратов железа этому больному является:

- А: пероральный
- Б: парентеральный
- В: сублингвальный
- Г: чрезкожный

Вопрос №8 Для контроля эффективности лечения препаратами железа на 5-7 сутки определяют :

- А: количество ретикулоцитов
- Б: количество эритроцитов
- В: уровень ферритина
- Г: уровень сывороточного железа

Вопрос №9 Показанием для парентерального введения препаратов железа является:

- А: резекция желудка и/или двенадцатиперстной кишки
- Б: низкий показатель сывороточного железа
- В: значительное снижение цветового показателя
- Г: выраженная клиническая симптоматика ЖДА

Вопрос №10 Одним из основных принципов лечения железодефицитной анемии является:

- А: долгое лечение пероральными препаратами железа
- Б: назначение диеты на несколько месяцев, при неэффективности – препараты железа
- В: короткий курс пероральными препаратами железа не более 1-2 недели
- Г: начало лечения всегда с пероральных препаратов железа

Вопрос №11 Для анемического синдрома характерно:

- А: тахикардия
- Б: затруднение при глотании твердой пищи
- В: изменение вкуса и обоняния
- Г: ломкость ногтей и выпадение волос

Вопрос №12 Для сидеропенического синдрома характерно:

- А: сухость кожи, ломкость и выпадение волос
- Б: тахикардию, аритмию
- В: головокружение и мелькание «мушек» перед глазами
- Г: одышку при физической нагрузке, низкую толерантность к физической нагрузке

Эталоны ответов

1	2	3	4	5	6	7	8	9	10	11	12
1,2,3	2,3	2	2	2	2	2	2	2	2	2	2

УСЛОВИЕ СИТУАЦИОННОЙ ЗАДАЧИ №3

1.1. Ситуация

Больная 28 лет обратилась в поликлинику

1.2. Жалобы

на утомляемость, общую слабость, эпизоды головокружения, сердцебиение и одышку при физической нагрузке

1.3. Анамнез заболевания

Сухость кожи и ломкость ногтей отмечает в течение последних 4-5 лет. Слабость, головокружения появились год тому назад во время беременности.

1.4. Анамнез жизни

- Росла и развивалась нормально
- Перенесенные заболевания и операции: аппендэктомия в возрасте 12 лет
- Наследственность не отягощена
- Вредные привычки: не имеет

Месячные с 13 лет, обильные первые 3–4 дня, продолжительностью 5–6 дней, регулярные. В настоящее время осуществляет грудное вскармливание ребенка.

1.5. Объективный статус

Состояние средней тяжести. Температура 37,2°C. Бледность и сухость кожных покровов; ногти тусклые с поперечной исчерченностью, слоятся. Волосы ломкие. Тоны сердца ритмичные, шумов нет, ЧСС - 90 ударов в минуту, АД - 110/70 мм рт. ст. В лёгких везикулярное дыхание. Печень и селезёнка не увеличены

Вопрос №1 В план обследования пациентки необходимо включить:

А: клинический анализ крови

Б: исследование показателей, характеризующих обмен железа

В: определение витамина В12 в сыворотке крови

Г: определение уровня фолиевой кислоты в периферической крови

Д: определение содержания К, Na, Са, Рв, Мп, Mg в сыворотке крови

3. Результаты лабораторных методов обследования

3.1. Клинический анализ крови

Наименование	Нормы	Результат
Гемоглобин	130,0 - 160,0	80,0
Гематокрит	35,0 – 47,0	25,2
Лейкоциты	4,00 – 9,00	4,70
Эритроциты	4,00 – 5,70	3,3
Тромбоциты	150,0 – 320,0	280,0
Ср.объем эритроцита	80,0 – 97,0	76,3
Ср.содерж.гемоглобина	28,0 – 35,0	24,2
Ср.конц.гемоглобина	330 – 360	288,0
Инд.распр.эр-товкоэф.вар.	11,50 – 14,50	15,3
Цветной показатель	0,85-1,1	0,7
Средний объем тромбоцита	7,40 - 10,40	7,50
Тромбоцитокрит	0,150 - 0,400	
Лимфоциты абс.	1,20 - 3,50	1,66
Моноциты абс.	0,10 - 1,00	0,32

Наименование	Нормы	Результат
Гранулоциты абс.	1,20 - 7,00	
Нейтрофилы абс.	2,04 - 5,80	3,29
Эозинофилы абс.	0,02 - 0,30	0,22
Базофилы абс.	0,00 - 0,07	0,02
Лимфоциты	17,0 - 48,0	37
Моноциты	2,0 - 10,0	3
Гранулоциты	42,00 - 80,00	50
Нейтрофилы	48,00 - 78,00	53
Эозинофилы	0,0 - 6,0	1
Базофилы	0,0 - 1,0	1
СОЭ по Панченкову	2 - 20	12

3.2. Исследование показателей, характеризующих обмен железа

Железо сыворотки (СЖ)- 6,0 мкмоль/л (норма СЖ 12-30 мкмоль/л), Общая железосвязывающая способность сыворотки (ОЖСС) – 89 мкмоль/л (норма ОЖСС 60-70 мкмоль/л), Ферритин сыворотки (СФ) –2,0мкг/л (норма ФС 10-120 мкг/л), Коэффициент насыщения трансферрина железом (НТЖ) - 6,7% (норма НТЖ 20-55%)

3.3. Определение витамина В12 в сыворотке крови

Витамин В12 в сыворотке крови: 450 пг/мл (норма 100-700пг/мл)

3.4. Определение уровня фолиевой кислоты в периферической крови

Фолиевая кислота в сыворотке крови: 17нг/мл (норма 3-20нг/мл)

3.5. Определение содержания К, Na, Са, Рв, Мп, Mg в сыворотке крови

К 182 мг/л (норма 136,0-2000,0)

Na 3244мг/л (норма 2900-3588)

Са 100,9 мг/л (норма 80,0-126,0)

Рв 0,85мкг/л (норма 0-5,0)

Мп 0,5мг/л (норма до 2,0)

Mg 20,7мг/л (норма 17,0-29,0)

Вопрос №2 Инструментальный блок обследования пациентки должен включать проведение:

А: фиброгастроуденоскопии (ФГДС)

Б: УЗИ органов малого таза

В: рентгенографии органов грудной клетки

Г: электрокардиографии

Д: УЗИ щитовидной железы

Е: компьютерной томографии органов брюшной полости

5. Результаты инструментальных методов обследования

5.1. Фиброгастроуденоскопия (ФГДС)

ФГДС: Пищевод: свободно проходим, слизистая бледно-розовая, блестящая. Розетка кардии смыкается полностью. В просвете желудка слизь, слизистая блестящая, складки эластичные небольшой величины. Сосудистый рисунок не прослеживается. Перистальтика удовлетворительная. Привратник проходим, эластичен. Луковица ДПК обычной формы, слизистая розовая. Ретроульбарный отдел ДПК без особенностей.

Заключение: Патологии не выявлено.

5.2. УЗИ органов малого таза

УЗИ органов малого таза, обследование трансвагинальное:

Характер месячных: лактационная аменорея.

Положение матки, форма обычные. Длина 47 мм. Толщина 30 мм. Ширина 42 мм. Объем матки 28,4 мл, нормальных размеров. Структура миометрия не изменена. Толщина эндометрия 3 мм. Контуры эндометрия четкие. Структура эндометрия однородная. Полость матки не изменена. Строение шейки матки не изменено, размеры обычные. Цервикальный канал не изменен.

Правый яичник расположен типично. Длина 29 мм, толщина 22 мм, ширина 27 мм. Объем 8,3 мл, не увеличен, контуры четкие, структура не изменена.

Левый яичник расположен типично. Длина 27 мм, толщина 24 мм, ширина 25 мм. Объем 7,8 мл, не увеличен, контуры четкие, структура не изменена. Свободная жидкость в позадиматочном пространстве не определяется.

Визуализация удовлетворительная.

Дополнительных образований не выявлено.

Заключение: На момент осмотра эхо-патологии не выявлено.

5.3. Рентгенография органов грудной клетки

Сердце и легкие без патологии

5.4. ЭКГ

Ритм синусовый 98 в минуту. ЭОС нормально расположена. Синусовая тахикардия.

5.5. УЗИ щитовидной железы

Щитовидная железа типичной формы и расположения, контуры ровные, чёткие, общий объём 12,3 куб см. (без объёма перешейка). Перешеек толщиной 4 мм., контуры ровные, эхоструктура однородная, изоэхогенная.

Правая доля размерами 52 x 21 x 13 мм., объёмом – 6,7 куб. см., контуры ровные, чёткие, эхоструктура однородная, изоэхогенная.

Левая доля размерами 48 x 18 x 14 мм., объёмом - 5,6 куб. см, эхоструктура однородная, изоэхогенная, дополнительных образований не определяется. Регионарные лимфатические узлы не визуализируются.

ЗАКЛЮЧЕНИЕ: Эхоструктурные изменения не выявлены.

5.6. Компьютерная томография органов брюшной полости

Патологии органов брюшной полости не выявлено.

Вопрос №3 На основании проведённого обследования пациентке может быть сформулирован диагноз:

А: Хроническая железодефицитная анемия

Б: Острая постгеморрагическая анемия

В: Хроническая сидеробластная анемия

Г: Латентный дефицит железа

6.1. Диагноз

Диагноз:

6.2. Острая постгеморрагическая анемия

6.3. Хроническая сидеробластная анемия

6.4. Латентный дефицит железа

Вопрос №4 Анемия, выявленная у пациентки, наиболее вероятно, является следствием:

А: менструальных кровотечений, беременности, родов и лактации

Б: нарушения всасывания железа в кишечнике

В: алиментарного дефицита железа

Г: хронических микрочувствительных из кишечника

Вопрос №5 В круг дифференциальной диагностики у данной пациентки следует включить:

А: талассемию

Б: В12-дефицитную анемию

В: фолиеводефицитную анемию

Г: миелодиспластический синдром

Вопрос №6 В качестве терапии «первой линии» пациентке показано назначение:

А: пероральных препаратов железа

Б: в/в введения препаратов железа

В: гемотрансфузии эритроцитарной массы

Г: диетотерапии

Вопрос №7 Показанием для перехода на парентеральное введение препаратов железа у данной пациентки может быть :

- А: плохая переносимость
- Б: парэнтерально, развитие ретикулоцитарного криза
- В: высокий риск развития перегрузки железом
- Г: выявление антител к внутреннему фактору Касла

Вопрос №8 Повышение уровня гемоглобина целесообразно оценивать не ранее, чем через _____ от начала лечения:

- А: 2,5-3 недели
- Б: 5-7 суток
- В: 5-6,5 недель
- Г: 8-10 недель

Вопрос №9 Прием пациенткой пероральных препаратов железа во время еды может позволить избежать или минимизировать такие их нежелательные побочные эффекты как:

- А: симптомы желудочной диспепсии
- Б: симптомы кишечной диспепсии
- В: окрашивание эмали зубов
- Г: пигментацию дёсен

Вопрос №10 После достижения целевых значений уровня гемоглобина пациентке, с целью определения необходимости поддерживающей ферротерапии, показано ежемесячно контролировать его уровень на протяжении:

- А: 12 месяцев
- Б: 3 месяцев железа короткими курсами по 5-7 дней (50 мг/сут) в месяц в течение 2-3 месяцев
- В: 6 месяцев
- Г: 9 месяцев

Вопрос №11 Ложноотрицательные показатели сывороточного железа (нормальный уровень) у пациента, страдающего железодефицитной анемией могут быть следствием:

- А: употребления мясной пищи накануне исследования
- Б: наличия у пациента антител к внутреннему фактору Касла
- В: наличия у пациента рефрактерной к ферротерапии железодефицитной анемии
- Г: принадлежности к определённым этническим группам

Вопрос №12 К нежелательным побочным эффектам парентеральных форм препаратов железа относят возможное развитие:

- А: анафилактического шока
- Б: геморрагического инсульта
- В: лёгочной гипертензии
- Г: клостридиальной инфекции

Эталонные ответы

1	2	3	4	5	6	7	8	9	10	11	12
1,2	1,2,3,4,5	1	1	1	1	1	1	1	1	1	1

УСЛОВИЕ СИТУАЦИОННОЙ ЗАДАЧИ №4

1.1. Ситуация

Больная 65 лет, пенсионерка, обратилась в поликлинику

1.2. Жалобы

На выраженную общую слабость, утомляемость, сердцебиение, одышку при физической нагрузке и в покое, тошноту, отрыжку, тяжесть в эпигастрии, онемение нижних конечностей, шаткость походки.

1.3. Анамнез заболевания

Признаки желудочной диспепсии около 15 лет. В последние полгода появились слабость, сердцебиения, одышка при нагрузке, онемение нижних конечностей, шаткость походки. К врачам не обращалась.

1.4. Анамнез жизни

- Росла и развивалась нормально.
- Перенесенные заболевания и операции: аппендэктомия.

- Наследственность неотягощена.
- Вредные привычки: не имеет.

1.5. Объективный статус

Объективно: общее состояние тяжелое. Кожные покровы выраженной бледности, лёгкая желтушность кожи и склер лимонного оттенка. Лицо одутловато. Рост - 160 см, масса тела 68 кг. В лёгких везикулярное дыхание. ЧДД 20 в минуту. Границы сердца смещены влево на 1 см, тоны немного приглушены, ЧСС - 98 в минуту, АД - 135/85 мм рт. ст. Язык малинового цвета, сосочки сглажены. Живот мягкий, безболезненный. Печень выступает на 1 см из-под края рёберной дуги, селезёнка не увеличена.

Вопрос №1 К необходимым для постановки диагноза лабораторным методам обследования относят:

А: клинический анализ крови

Б: определение уровня витамина В12 и фолиевой кислоты в крови

В: определение ферритина сыворотки

Г: определение сывороточного железа

Д: определение содержания Рв, Мп, Мг в сыворотке крови

3. Результаты лабораторных методов обследования

3.1. Клинический анализ крови

Наименование	Нормы	результат
Гемоглобин	130,0 - 160,0	40,0
Гематокрит	35,0 - 47,0	20,7
Лейкоциты	4,00 - 9,00	3,30
Эритроциты	4,00 - 5,70	1,0
Тромбоциты	150,0 - 320,0	90,0
Ср.объем эритроцита	80,0 - 97,0	110,2
Ср.содерж.гемоглобина	28,0 - 35,0	41,2
Ср.конц.гемоглобина	330 - 360	370
Инд.распр.эр-товкоэф.вар.	11,50 - 14,50	12,30
Средний объем тромбоцита	7,40 - 10,40	7,50
Тромбоцитокрит	0,150 - 0,400	
Лимфоциты абс.	1,20 - 3,50	1,66
Моноциты абс.	0,10 - 1,00	0,32
Гранулоциты абс.	1,20 - 7,00	
Нейтрофилы абс.	2,04 - 5,80	3,29
Эозинофилы абс.	0,02 - 0,30	0,22
Базофилы абс.	0,00 - 0,07	0,02
Лимфоциты	17,0 - 48,0	37

Наименование	Нормы	результат
Моноциты	2,0 - 10,0	3
Гранулоциты	42,00 - 80,00	5
Нейтрофилы	48,00 - 78,00	53
Эозинофилы	0,0 - 6,0	1
Базофилы	0,0 - 1,0	1
СОЭ по Панченкову	2 - 20	28
Ретикулоциты	8-14промиле	2

3.2. Определение уровня витамина В12 и фолиевой кислоты в крови

Витамин В12 в сыворотке крови: 43 пг/мл (норма 100-700 пг/мл)

Фолиевая кислота в сыворотке крови: 17 нг/мл (норма 3-20 нг/мл)

3.3. Определение ферритина сыворотки

Ферритин сыворотки (ФС) – 100,0 мкг/л (норма ФС 20-300 нг/мл)

3.4. Определение сывороточного железа

Сывороточное железо (СЖ)- 15 мкмоль/л (норма СЖ 12-30 мкмоль/л)

3.5. Определение содержания Рв, Мп, Мг в сыворотке крови

Рв 0,85 мкг/л (норма 0-5,0)

Мп 0,5 мг/л (норма до 2,0)

Мг 20,7 мг/л (норма 17,0-29,0)

Вопрос №2 К необходимым для постановки диагноза инструментальным методам обследования относятся:

А: фиброгастродуоденоскопию (ФГДС)

Б: рентгенографию органов грудной клетки

В: ЭКГ

Г: ультразвуковое исследование органов брюшной полости

5. Результаты инструментальных методов обследования

5.1. Фиброгастродуоденоскопия (ФГДС)

Пищевод свободно проходим, слизистая бледно-розовая, блестящая.

Розетка кардии смыкается не полностью.

Желудок: в просвете прозрачная слизь, слизистая атрофична, складки истончены, угол желудка формируется правильно.

Приврвтник: центричен, проходим, эластичен.

Луковица двенадцатиперстной кишки: округлой формы, слизистая бледно-розовая.

Постбульбарные отделы: без особенностей.

Заключение: Недостаточность кардии. Атрофический гастрит

5.2. Рентгенография органов грудной клетки

Сердце и легкие без патологии

5.3. ЭКГ

Ритм синусовый 98 в минуту. ЭОС не отклонена. Синусовая тахикардия.

5.4. Ультразвуковое исследование органов брюшной полости

Печень, поджелудочная железа, селезенка не увеличены, их ЭХО-структура без особенностей.

Вопрос №3 Какой предполагаемый основной диагноз?:

А: В12-дефицитная анемия тяжелой степени

Б: Гемолитическая анемия на фоне хронического гепатита

В: В12-дефицитная анемия легкой степени

Г: Апластическая анемия

7. Диагноз

Диагноз:

Вопрос №4 Дифференциальный диагноз следует провести с:

- А: гемолитической анемией, апластической анемией, анемией при дефиците фолиевой кислоты, онкопатологией
- Б: атрофическим гастритом, анемией при отравлении свинцом
- В: хроническим гепатитом, талассемией
- Г: паразитарной патологией печени, железодефицитной анемией

Вопрос №5 Тактика ведения данной больной предполагает:

- А: госпитализацию в отделение терапевтического профиля
- Б: ведение в амбулаторных условиях
- В: ведение в дневном стационаре
- Г: ведение в кардиологическом отделении

Вопрос №6 Больная нуждается в неотложной помощи в виде:

- А: в/в переливания эритроцитарной взвеси
- Б: назначения глюкокортикостероидов в/в
- В: в/в переливания свежезамороженной плазмы
- Г: проведения дезинтоксикационной терапии

Вопрос №7 Дальнейшее лечение больной включает назначение:

- А: витамина В12 (цианокобаламина) по 500-1000 мкг в сутки в/м (п/к)
- Б: витамина В12 (цианокобаламина) по 200 мкг 1 раз в день в/м (п/к)
- В: сорбифера 100 мг по 1 таб. 2 раза в день и витамина В12
- Г: фолиевой кислоты 1 мг 3 раза в день и витамина В12

Вопрос №8 Продолжительность лечения больной витамином В12 в дозировке 500-1000 мкг составляет _____ недель/недели :

- А: 4-6
- Б: 12-13
- В: 2-3
- Г: 20-25

Вопрос №9 Эффективность лечения витамином В12 оценивается развитием ретикулоцитарного криза на _____ -е сутки:

- А: 5-7
- Б: 1
- В: 15
- Г: 10

Вопрос №10 Поддерживающая терапия витамином В12 предполагает введение по:

- А: 500 мкг 1 раз в неделю в течение 2-х месяцев, затем 1 раз в месяц пожизненно
- Б: 500 мкг 1 раз в месяц в течение года
- В: 1000 мкг 1 раз в месяц в течение 5 лет
- Г: 500 мкг 1 раз в неделю в течение 2-х месяцев

Вопрос №11 Патогномоничным признаком В12 дефицитной анемии является:

- А: мегалобластический тип кроветворения
- Б: гипохромия эритроцитов
- В: угнетение кроветворения
- Г: микроцитоз

Вопрос №12 Отличительной чертой при дифференциальной диагностике В12 дефицитной анемии и анемии при дефиците фолиевой кислоты является:

- А: фуникулярный миелоз
- Б: мегалобластический тип кроветворения
- В: атрофия слизистой ЖКТ
- Г: гентеровский глоссит

Эталонные ответы

1	2	3	4	5	6	7	8	9	10	11	12
1,2	1	1	1	1	1	1	1	1	1	1	1

УСЛОВИЕ СИТУАЦИОННОЙ ЗАДАЧИ №5

1.1. Ситуация

Больная 28 лет обратилась в поликлинику

1.2. Жалобы

на утомляемость, общую слабость, эпизоды головокружения, сердцебиение и одышку при физической нагрузке

1.3. Анамнез заболевания

Сухость кожи и ломкость ногтей отмечает в течение нескольких лет. Слабость, головокружения появились год тому назад во время беременности.

1.4. Анамнез жизни

- Росла и развивалась нормально
- Перенесенные заболевания и операции: аппендэктомия
- Наследственность не отягощена
- Вредные привычки: не имеет

Месячные с 13 лет, обильные первые 3–4 дня, продолжительностью 5–6 дней, регулярные. В настоящее время осуществляет грудное вскармливание ребенка.

1.5. Объективный статус

Состояние средней тяжести. Температура 37,2. Бледность и сухость кожных покровов; ногти с поперечной исчерченностью, слоятся. Волосы ломкие. Тоны сердца ритмичные, ЧСС - 90 ударов в минуту, АД - 110/70 мм рт. ст. В лёгких везикулярное дыхание. Печень и селезёнка не увеличены

Вопрос №1 К необходимым для постановки диагноза лабораторным методам обследования относят:

А: клинический анализ крови

Б: биохимический анализ крови: уровень сывороточного железа (СЖ), общая железосвязывающая способность сыворотки (ОЖСС), ферритина сыворотки (ФС) и коэффициент насыщения трансферрина железом (КНТЖ)

В: определение витамина В12 в сыворотке крови

Г: определение уровня фолиевой кислоты в периферической крови

Д: определение содержания К, Na, Ca, P, Mg в сыворотке крови

3. Результаты лабораторных методов обследования

3.1. Клинический анализ крови

Наименование	Нормы	Результат
Гемоглобин	130,0 - 160,0	80,0
Гематокрит	35,0 – 47,0	25,2
Лейкоциты	4,00 – 9,00	4,70
Эритроциты	4,00 – 5,70	3,3
Тромбоциты	150,0 – 320,0	280,0
Ср.объем эритроцита	80,0 – 97,0	76,3
Ср.содерж.гемоглобина	28,0 – 35,0	24,2
Ср.конц.гемоглобина	330 – 360	288,0
Инд.распр.эр-товкоэф.вар.	11,50 – 14,50	15,3
Цветной показатель	0,85-1,1	0,7
Средний объем тромбоцита	7,40 - 10,40	7,50
Тромбоцитокрит	0,150 - 0,400	

Наименование	Нормы	Результат
Лимфоциты абс.	1,20 - 3,50	1,66
Моноциты абс.	0,10 - 1,00	0,32
Гранулоциты абс.	1,20 - 7,00	
Нейтрофилы абс.	2,04 - 5,80	3,29
Эозинофилы абс.	0,02 - 0,30	0,22
Базофилы абс.	0,00 - 0,07	0,02
Лимфоциты	17,0 - 48,0	37
Моноциты	2,0 - 10,0	3
Гранулоциты	42,00 - 80,00	5
Нейтрофилы	48,00 - 78,00	53
Эозинофилы	0,0 - 6,0	1
Базофилы	0,0 - 1,0	1
СОЭ по Панченкову	2 - 20	12

3.2. Биохимический анализ крови: уровень сывороточного железа (СЖ), общая железосвязывающая способность сыворотки (ОЖСС), ферритина сыворотки (ФС) и коэффициент насыщения трансферрина железом (КНТЖ)

Сывороточное железо (СЖ)- 6,0 мкмоль/л (норма СЖ 12-30 мкмоль/л), Общая железосвязывающая способность сыворотки (ОЖСС) – 89 мкмоль/л (норма ОЖСС 60-70 мкмоль/л), Ферритин сыворотки (ФС) – 10,0мкг/л (норма ФС 20-300 нг/мл, Коэффициент насыщения трансферрина железом (КНТЖ) -6,7% (норма КНТЖ 20-55%)

3.3. Определение витамина В12 в сыворотке крови

Витамин В12 в сыворотке крови: 450 пг/мл (норма 100-700пг/мл)

3.4. Определение уровня фолиевой кислоты в периферической крови

Фолиевая кислота в сыворотке крови: 17нг/мл (норма 3-20нг/мл)

3.5. Определение содержания К, Na, Са, Рв, Мп, Mg в сыворотке крови

К 182 мг/л (норма 136,0-2000,0)

Na 3244мг/л (норма 2900-3588)

Са 100,9 мг/л (норма 80,0-126,0)

Рв 0,85мкг/л (норма 0-5,0)

Мп 0,5мг/л (норма до 2,0)

Mg 20,7мг/л (норма 17,0-29,0)

Вопрос №2 К необходимым для постановки диагноза инструментальным методам обследования относят:

А: фиброгастродуоденоскопию (ФГДС)

Б: гинекологическое обследование: УЗИ органов малого таза

В: рентгенографию органов грудной клетки

Г: ЭКГ

Д: компьютерную томографию органов брюшной полости

5. Результаты инструментальных методов обследования

5.1. Фиброгастродуоденоскопия (ФГДС)

ФГДС: Пищевод: свободно проходим, слизистая бледно-розовая, блестящая. Розетка кардии смыкается полностью. В просвете желудка слизь, слизистая блестящая, складки эластичные небольшой величины. Сосудистый рисунок не прослеживается. Перистальтика удовлетворительная. Привратник проходим, эластичен. Луковица ДПК обычной формы, слизистая розовая. Ретроульбарный отдел ДПК без особенностей.

Заключение: Патологии не выявлено.

5.2. УЗИ органов малого таза

УЗИ органов малого таза, обследование трансвагинальное:

Характер месячных: лактационная аменорея.

Положение матки, форма обычные. Длина 47 мм. Толщина 30 мм. Ширина 42 мм. Объем матки 28,4 мл, нормальных размеров. Структура миометрия не изменена. Толщина эндометрия 3 мм. Контуры эндометрия четкие. Структура эндометрия однородная. Полость матки не изменена. Строение шейки матки не изменено, размеры обычные. Цервикальный канал не изменен.

Правый яичник расположен типично. Длина 29 мм, толщина 22 мм, ширина 27 мм. Объем 8,3 мл, не увеличен, контуры четкие, структура не изменена.

Левый яичник расположен типично. Длина 27 мм, толщина 24 мм, ширина 25 мм. Объем 7,8 мл, не увеличен, контуры четкие, структура не изменена. Свободная жидкость в позадматочном пространстве не определяется.

Визуализация удовлетворительная.

Дополнительных образований не выявлено.

Заключение: На момент осмотра эхо-патологии не выявлено.

5.3. Рентгенография органов грудной клетки

Сердце и легкие без патологии

5.4. ЭКГ

Ритм синусовый 98 в минуту. ЭОС не отклонена. Синусовая тахикардия

5.5. Компьютерная томография органов брюшной полости

Патологии органов брюшной полости не выявлено.

Вопрос №3 Какой предполагаемый основной диагноз?:

А: Хроническая железодефицитная анемия, средней степени тяжести на фоне меноррагий, недавней беременности, лактации

Б: Хроническая железодефицитная анемия, легкой степени на фоне меноррагий, недавней беременности

В: Хроническая железодефицитная анемия, тяжелой степени на фоне меноррагий, лактации

Г: Латентный дефицит железа на фоне меноррагий, недавней беременности, лактации

7. Диагноз

Диагноз:

Вопрос №4 К основным синдромам, наблюдаемым у пациентки, относятся:

А: анемический и сидеропенический

Б: интоксикационный и анемический

В: лихорадочный и анемический

Г: интоксикационный и сидеропенический

Вопрос №5 К принципам ферротерапии относят назначение препаратов железа предпочтительнее:

А: перорально в достаточной суточной дозе 100-300 мг/сутки, длительностью лечения 3-6 месяцев и поддерживающей терапией

Б: парэнтерально, в достаточной суточной дозе, длительностью лечения 3-6 месяцев с поддерживающей терапией

В: перорально, в достаточной суточной дозе 100 мг/сутки, длительностью лечения 1 месяц с поддерживающей терапией

Г: перорально, в суточной дозе 500 мг/сутки, длительностью лечения 4 месяца без поддерживающей терапии

Вопрос №6 Лечебная тактика данной пациентки включает:

А: лечебное питание, лечение железосодержащими препаратами

Б: лечение железосодержащими препаратами, витамином В12 500 мкг в сутки в течение 1 месяца

В: лечебное питание, лечение витамином В12 500 мкг в сутки в течение 3 месяцев

Г: лечение комбинированными препаратами, содержащими железо, витамин В12 и фолиевую кислоту в течение 3 месяцев

Вопрос №7 Ежедневная потребность взрослого человека в железе составляет _____ мг:

- А: 1-2
- Б: 3-4
- В: 5-6
- Г: 7-8

Вопрос №8 Усиливают всасывание железа из продуктов растительного происхождения овощи и фрукты с высоким содержанием _____ кислоты:

- А: аскорбиновой
- Б: таниновой
- В: тартроновой
- Г: олеиновой

Вопрос №9 Критерием эффективности назначенной терапии является повышение гемоглобина на 10 г/л к концу _____ недели лечения:

- А: 4
- Б: 8
- В: 2
- Г: 1

Вопрос №10 Достаточная длительность курса лечения анемии средней степени тяжести пероральными препаратами железа составляет _____ месяца:

- А: 4,5
- Б: 1,5
- В: 2,5
- Г: 6,5

Вопрос №11 О преодолении тканевой сидеропении можно судить по уровню :

- А: сывороточного ферритина
- Б: сывороточного альбумина
- В: оксигемоглобина
- Г: миоглобина

Вопрос №12 Рекомендации пациентке для дальнейшей профилактики заболевания включают проведение поддерживающей терапии:

- А: приём препаратов железа короткими курсами по 5-7 дней (100 мг/сутки) ежемесячно после менструации
- Б: приём препаратов железа короткими курсами по 5-7 дней (50 мг/сут) в месяц в течение 2-3 месяцев
- В: приём препаратов железа по 5-7 дней (300 мг/сут) в течение 1 месяца
- Г: лечебное питание с богатым содержанием железа

Эталоны ответов

1	2	3	4	5	6	7	8	9	10	11	12
1,2	1,2,3,4	1	1	1	1	1	1	1	1	1	1

УСЛОВИЕ СИТУАЦИОННОЙ ЗАДАЧИ №6

1.1. Ситуация

Больная 28 лет обратилась в поликлинику

1.2. Жалобы

на утомляемость, общую слабость, эпизоды головокружения, сердцебиение и одышку при физической нагрузке

1.3. Анамнез заболевания

Сухость кожи и ломкость ногтей отмечает в течение нескольких лет. Слабость, головокружения появились год тому назад во время беременности.

1.4. Анамнез жизни

- Росла и развивалась нормально
- Перенесенные заболевания и операции: аппендэктомия
- Наследственность не отягощена
- Вредные привычки: не имеет

Месячные с 13 лет, обильные первые 3-4 дня, продолжительностью 5-6 дней, регулярные. В настоящее время осуществляет грудное вскармливание ребенка.

1.5. Объективный статус

Состояние средней тяжести. Температура 37,2. Бледность и сухость кожных покровов; ногти с поперечной исчерченностью, слоятся. Волосы ломкие. Тоны сердца ритмичные, ЧСС - 90 ударов в минуту, АД - 110/70 мм рт. ст. В лёгких везикулярное дыхание. Печень и селезёнка не увеличены

Вопрос №1 К необходимым для постановки диагноза лабораторным методам обследования относят:

А: клинический анализ крови

Б: биохимический анализ крови: уровень сывороточного железа (СЖ), общая железосвязывающая способность сыворотки (ОЖСС), ферритина сыворотки (ФС) и коэффициент насыщения трансферрина железом (КНТЖ)

В: определение витамина В12 в сыворотке крови

Г: определение уровня фолиевой кислоты в периферической крови

Д: определение содержания К, Na, Са, Рв, Мп, Мг в сыворотке крови

3. Результаты лабораторных методов обследования

3.1. Клинический анализ крови

Наименование	Нормы	Результат
Гемоглобин	130,0 - 160,0	80,0
Гематокрит	35,0 – 47,0	25,2
Лейкоциты	4,00 – 9,00	4,70
Эритроциты	4,00 – 5,70	3,3
Тромбоциты	150,0 – 320,0	280,0
Ср.объем эритроцита	80,0 – 97,0	76,3
Ср.содерж.гемоглобина	28,0 – 35,0	24,2
Ср.конц.гемоглобина	330 – 360	288,0
Инд.распр.эр-товкоэф.вар.	11,50 – 14,50	15,3
Цветной показатель	0,85-1,1	0,7
Средний объем тромбоцита	7,40 - 10,40	7,50
Тромбоцитокрит	0,150 - 0,400	
Лимфоциты абс.	1,20 - 3,50	1,66
Моноциты абс.	0,10 - 1,00	0,32
Гранулоциты абс.	1,20 - 7,00	
Нейтрофилы абс.	2,04 - 5,80	3,29
Эозинофилы абс.	0,02 - 0,30	0,22
Базофилы абс.	0,00 - 0,07	0,02
Лимфоциты	17,0 - 48,0	37

Наименование	Нормы	Результат
Моноциты	2,0 - 10,0	3
Гранулоциты	42,00 - 80,00	5
Нейтрофилы	48,00 - 78,00	53
Эозинофилы	0,0 - 6,0	1
Базофилы	0,0 - 1,0	1
СОЭ по Панченкову	2 - 20	12

3.2. Биохимический анализ крови: уровень сывороточного железа (СЖ), общая железосвязывающая способность сыворотки (ОЖСС), ферритина сыворотки (ФС) и коэффициент насыщения трансферрина железом (КНТЖ)

Сывороточное железо (СЖ)- 6,0 мкмоль/л (норма СЖ 12-30 мкмоль/л), Общая железосвязывающая способность сыворотки (ОЖСС) – 89 мкмоль/л (норма ОЖСС 60-70 мкмоль/л), Ферритин сыворотки (ФС) – 10,0мкг/л (норма ФС 20-300 нг/мл, Коэффициент насыщения трансферрина железом (КНТЖ) -6,7% (норма КНТЖ 20-55%)

3.3. Определение витамина В12 в сыворотке крови

Витамин В12 в сыворотке крови: 450 пг/мл (норма 100-700пг/мл)

3.4. Определение уровня фолиевой кислоты в периферической крови

Фолиевая кислота в сыворотке крови: 17нг/мл (норма 3-20нг/мл)

3.5. Определение содержания К, Na, Са, Рв, Mn, Mg в сыворотке крови

К 182 мг/л (норма 136,0-2000,0)

Na 3244мг/л (норма 2900-3588)

Са 100,9 мг/л (норма 80,0-126,0)

Рв 0,85мкг/л (норма 0-5,0)

Mn 0,5мг/л (норма до 2,0)

Mg 20,7мг/л (норма 17,0-29,0)

Вопрос №2 К необходимым для постановки диагноза инструментальным методам обследования относят:

А: фиброгастроуденоскопию (ФГДС)

Б: гинекологическое обследование: УЗИ органов малого таза

В: рентгенографию органов грудной клетки

Г: ЭКГ

Д: компьютерную томографию органов брюшной полости

5. Результаты инструментальных методов обследования

5.1. Фиброгастроуденоскопия (ФГДС)

ФГДС: Пищевод: свободно проходим, слизистая бледно-розовая, блестящая. Розетка кардии смыкается полностью. В просвете желудка слизь, слизистая блестящая, складки эластичные небольшой величины. Сосудистый рисунок не прослеживается. Перистальтика удовлетворительная. Привратник проходим, эластичен. Луковица ДПК обычной формы, слизистая розовая. Ретроульбарный отдел ДПК без особенностей.

Заключение: Патологии не выявлено.

5.2. УЗИ органов малого таза

УЗИ органов малого таза, обследование трансвагинальное:

Характер месячных: лактационная аменорея.

Положение матки, форма обычные. Длина 47 мм. Толщина 30 мм. Ширина 42 мм. Объем матки 28,4 мл, нормальных размеров. Структура миометрия не изменена. Толщина эндометрия 3 мм. Контуры эндометрия четкие. Структура эндометрия однородная. Полость матки не изменена. Строение шейки матки не изменено, размеры обычные. Цервикальный канал не изменен.

Правый яичник расположен типично. Длина 29 мм, толщина 22 мм, ширина 27 мм. Объем 8,3 мл, не увеличен, контуры четкие, структура не изменена.

Левый яичник расположен типично. Длина 27 мм, толщина 24 мм, ширина 25 мм. Объем 7,8 мл, не увеличен, контуры четкие, структура не изменена. Свободная жидкость в позадиматочном пространстве не определяется.

Визуализация удовлетворительная.

Дополнительных образований не выявлено.

Заключение: На момент осмотра эхо-патологии не выявлено.

5.3. Рентгенография органов грудной клетки

Сердце и легкие без патологии

5.4. ЭКГ

Ритм синусовый 98 в минуту. ЭОС не отклонена. Синусовая тахикардия

5.5. Компьютерная томография органов брюшной полости

Патологии органов брюшной полости не выявлено.

Вопрос №3 Какой предполагаемый основной диагноз?:

А: Хроническая железодефицитная анемия, средней степени тяжести на фоне меноррагий, недавней беременности, лактации

Б: Хроническая железодефицитная анемия, легкой степени на фоне меноррагий, недавней беременности

В: Хроническая железодефицитная анемия, тяжелой степени на фоне меноррагий, лактации

Г: Латентный дефицит железа на фоне меноррагий, недавней беременности, лактации

7. Диагноз

Диагноз:

Вопрос №4 К основным синдромам, отмечаемым у пациентки, относятся:

А: анемический и сидеропенический

Б: интоксикационный и анемический

В: лихорадочный и анемический

Г: интоксикационный и сидеропенический

Вопрос №5 К принципам ферротерапии относят назначение препаратов железа предпочтительнее:

А: перорально в достаточной суточной дозе 100-300 мг/сутки, длительностью лечения 3-6 месяцев и поддерживающей терапией

Б: парэнтерально, в достаточной суточной дозе, длительностью лечения 3-6 месяцев с поддерживающей терапией

В: перорально, в достаточной суточной дозе 100 мг/сутки, длительностью лечения 1 месяц с поддерживающей терапией

Г: перорально, в суточной дозе 500 мг/сутки, длительностью лечения 4 месяца без поддерживающей терапии

Вопрос №6 Лечебная тактика данной пациентки включает:

А: лечебное питание, лечение железосодержащими препаратами

Б: лечение железосодержащими препаратами, витамином В12 500 мкг в сутки в течение 1 месяца

В: лечебное питание, лечение витамином В12 500 мкг в сутки в течение 3 месяцев

Г: лечение комбинированными препаратами, содержащими железо, витамин В12 и фолиевую кислоту в течение 3 месяцев

11. Дополнительная информация

Пациентке был назначен Сорбифер Дурулес 100 мг в таблетке, по 1 табл. 2 р/сутки. Пациентка обратилась повторно спустя 3 дня с жалобами на боли в эпигастрии, постоянную тошноту, однократно рвоту после приема сорбифера. Осмотр не выявил каких-либо дополнительных причин появления вышеуказанных жалоб, лабораторные анализы крови также не показали признаков воспаления, УЗИ органов брюшной полости не выявило патологических изменений.

Ситуация расценена как развитие побочного эффекта на прием Сорбифер дурулес

Вопрос №7 Наибольшей комплаентностью обладают препараты железа :

А: на основе гидроксид полимальтозного комплекса

Б: ионные солевые

В: ионные кислотные

Г: на основе хлорид цитратного комплекса

Вопрос №8 Препаратом железа на основе гидроксид полимальтозного комплекса, который можно назначить пациентке вместо Сорбифер дурулес, является:

А: мальтофер

Б: актиферрин

В: ферретаб

Г: тотема

Вопрос №9 Для контроля эффективности лечения препаратами железа на 7-10 сутки определяют :

А: количество ретикулоцитов

Б: количество эритроцитов

В: уровень ферритина

Г: уровень сывороточного железа

Вопрос №10 В рекомендациях по диете при лечении железодефицитной анемии необходимо помнить о том, что _____ препятствует всасыванию железа :

А: чай

Б: кефир

В: кумыс

Г: апельсиновый сок

Вопрос №11 Показаний к переливанию эритроцитарной массы у данной пациентки нет, так как:

А: при анемии средней степени тяжести показаний для гемотрансфузий нет

Б: анемический синдром не доставляет дискомфорт

В: у пациентки нет источника кровопотери

Г: пациентка в настоящее время осуществляет грудное вскармливание ребенка

Вопрос №12 К биохимическим показателям, свидетельствующим о дефиците железа в депо относятся:

А: ферритин сыворотки (ФС), коэффициент насыщения трансферрина железом (КНТЖ)

Б: сывороточное железо (СЖ), эритропоэтин

В: сывороточное железо (СЖ), общая железосвязывающая способность сыворотки (ОЖСС)

Г: сывороточное железо (СЖ), общая железосвязывающая способность сыворотки (ОЖСС), эритропоэтин

Эталоны ответов

1	2	3	4	5	6	7	8	9	10	11	12
1,2	1,2,3,4	1	1	1	1	1	1	1	1	1	1

УСЛОВИЕ СИТУАЦИОННОЙ ЗАДАЧИ №7

1.1. Ситуация

Больной А., 37 лет, обратился к врачу-терапевту участковому в поликлинику по месту жительства

1.2. Жалобы

На слабость, повышенную утомляемость, одышку и сердцебиение при физической нагрузке, периодические головные боли, головокружение, «мелькание мушек» перед глазами, значительное снижение работоспособности. Последнее время так же стал отмечать периодическое ощущение кома за грудиной и затруднения при глотании твердой пищи, изменение вкуса и обоняния, сильную сухость кожи

1.3. Анамнез заболевания

Данные симптомы появились полгода назад, с течением времени интенсивность их усилилась.

Прежде к врачам не обращался, не обследовался.

1.4. Анамнез жизни

Перенесенные заболевания: детские инфекции, ОРВИ.

Профессиональный анамнез: работает художником. При детальном расспросе выяснено, что по религиозным соображениям продукты животного происхождения уже много лет не употребляет. Питается не регулярно.

Вредные привычки – курит по полпачки сигарет в день. Алкоголь не употребляет. Любит крепкий чай, кофе.

Семейный анамнез: мать и отец здоровы.

Аллергологический анамнез не отягощен

1.5. Объективный статус

Состояние удовлетворительное, сознание ясное. Температура тела 36,6° С. Больной нормостенического телосложения. Кожные покровы и видимые слизистые оболочки бледные, чистые, сухие. Отмечается умеренное шелушение кожных покровов, поперечная исчерченность ногтей. Грудная клетка правильной формы, при пальпации эластична, безболезненна. Голосовое

дрожание не изменено. Частота дыхания 16 в 1 мин. При сравнительной перкуссии легких определяется ясный легочный звук. При топографической перкуссии – границы легких в пределах нормы. При аускультации легких: дыхание везикулярное, хрипов нет. Бронхофония не изменена. Верхушечный толчок определяется в пятом межреберье на 2 см кнутри от среднеключичной линии. Границы относительной тупости сердца в пределах нормы. При аускультации сердца: тоны ясные, ритмичные, над всеми точками аускультации определяется нежный систолический шум. Пульс 92 в 1 мин, удовлетворительного наполнения и напряжения, АД 115/70 мм рт. ст. Отмечается сглаженность сосочков языка. При поверхностной пальпации живот мягкий, безболезненный. Симптомов раздражения брюшины нет. При глубокой методической пальпации по Образцову – Стражеско - Василенко сигмовидная, слепая кишка, восходящая, поперечная и нисходящая части ободочной кишки без особенностей. Нижний край печени пальпируется у края реберной дуги, гладкий, мягкий, безболезненный. Размеры печени по Курлову 9-8-7 см. Селезенка не увеличена. Область почек не изменена, почки не пальпируются, симптом Пастернацкого отрицательный с обеих сторон. Мочевой пузырь расположен за лонным сочленением, не пальпируется; болезненность в области верхней и нижней мочеточниковой точках не определяется

Вопрос №1 Необходимыми для постановки диагноза лабораторными методами обследования являются:

- А: клинический анализ крови
- Б: исследование обмена железа
- В: анализ кала на скрытую кровь
- Г: липидный профиль сыворотки крови
- Д: общий анализ кала
- Е: электрофорез белков сыворотки крови

3. Результаты лабораторных методов обследования

3.1. Клинический анализ крови

показатель	результат	норма
Гемоглобин, г/л	102	Для мужчин 130-165
Эритроциты, $10^{12}/л$	3,9	Для мужчин 4,0-5,5
Лейкоциты, $10^9/л$	6,4	4,0-9,0
палочкоядерные, %	3	1-6
сегментоядерные, %	57	45-70
Эозинофилы, %	2	0-5
Лимфоциты, %	32	17-48
Моноциты, %	6	4-10
Тромбоциты, $10^9/л$	270	130-400
СОЭ, мм/ч	11	До 17
MCV, fl	70	80-100
MCH, pg	26,1	27-32

3.2. Исследование обмена железа

Сывороточное железо - 7,8 мкмоль/л (норма для мужчин 10,5-28,3 мкмоль/л)

Ферритин - 24 мкг/л (норма 30-300 24 мкг/л)

3.3. Анализ кала на скрытую кровь

результат отрицательный

3.4. Липидный профиль сыворотки крови

Показатель	Результат	Норма
Холестерин	4,5 ммоль/л	3,6-5,1 ммоль/л
Холестерин ЛПВП	1,1 ммоль/л	0,9-1,9 ммоль/л
Триглицериды	0,8 ммоль/л	0,5-2,1 ммоль/л

3.5. Общий анализ кала

Кал оформленный, патологических примесей нет. Мышечные волокна, соединительная ткань, нейтральный жир, жирные кислоты, растительная клетчатка, крахмал - отсутствуют

3.6. Электрофорез белков сыворотки крови

Показатель	Результат	Норма
Альбумины	57,6%	56,5-66,5%
Глобулины	42,4%	33,5-43,5%
α1-глобулины	4,2%	2,5-5,0%
α2-глобулины	7,8%	5,1-9,2%
β-глобулины	11,8%	8,1-12,2%
γ-глобулины	18,6%	12,8-19,0%

Вопрос №2 Необходимыми для постановки диагноза инструментальными методами обследования являются:

А: ЭГДС

Б: колоноскопия

В: УЗИ щитовидной железы

Г: Эхо-КГ

Д: ультразвуковая диагностика артерий нижних конечностей

Е: бронхоскопия

5. Результаты инструментальных методов обследования

5.1. ЭГДС

слизистая желудка бледная, картина хронического поверхностного гастрита

5.2. Колоноскопия

При проведении колоноскопии патология не выявлена

5.3. Эхо-КГ

Заключение: полости сердца не расширены, клапанный аппарат не изменен. Зоны гипо- и акинеза не обнаружены. ФВ 56%

5.4. УЗИ щитовидной железы

Размеры щитовидной железы в норме, узловых образований нет

5.5. Ультразвуковая диагностика артерий нижних конечностей

Сосуды нижних конечностей проходимы, признаки атеросклероза не обнаружены

5.6. Бронхоскопия

Слизистая бронхов не изменена, патология не выявлена

Вопрос №3 Какой диагноз можно поставить данному больному?:

А: Железодефицитная анемия легкой степени тяжести алиментарного генеза

Б: Железодефицитная анемия тяжелой степени тяжести алиментарного генеза

В: Апластическая анемия средней степени тяжести

Г: В12 дефицитная анемия легкой степени тяжести

7. Диагноз

Диагноз:

Вопрос №4 Согласно критериям ВОЗ, диагнозу анемии у мужчин соответствует уровень гемоглобина менее (г/л):

А: 130

Б: 125

В: 120

Г: 115

Вопрос №5 Критерием оценки степени тяжести железодефицитной анемии является:

А: уровень гемоглобина

Б: цветовой показатель

В: уровень сывороточного железа

Г: уровень ферритина сыворотки крови

Вопрос №6 Причиной развития железодефицитной анемии у данного больного послужило:

А: неполноценное питание (вегетарианство)

Б: табакокурение в течение длительного времени

В: чрезмерное потребление чая, кофе

Г: желудочно-кишечное кровотечение

Вопрос №7 Тактика ведения данного пациента обязывает:

А: назначить препараты железа

Б: сбалансировать диету, начать употреблять мясо

В: осуществить переливание эритроцитарной массы

Г: назначить Витамин В12, фолиевую кислоту

Вопрос №8 Преимуществом гидроксидполимальтозных комплексов трехвалентного железа перед солевыми двухвалентными препаратами железа является:

А: меньшая частота осложнений

Б: более быстрый эффект

В: более низкая стоимость

Г: меньшая суточная доза

Вопрос №9 Предпочтительным способом введения препаратов железа этому больному является:

А: пероральный

Б: парентеральный

В: сублингвальный

Г: чрезкожный

Вопрос №10 Достаточная длительность лечения пациента препаратами железа в данной ситуации составит _____ месяца/ев:

А: 3

Б: 4,5

В: 6

Г: 1

Вопрос №11 Для контроля эффективности лечения препаратами железа на 5-7 сутки определяют :

А: количество ретикулоцитов

Б: количество эритроцитов

В: уровень ферритина

Г: уровень сывороточного железа

Вопрос №12 Для усиления всасывания железа из продуктов растительного происхождения пациенту следует рекомендовать употреблять овощи и фрукты с высоким содержанием _____ кислоты:

А: аскорбиновой

Б: таниновой

В: ортофосфорной

Г: щавелевой

Эталоны ответов

1	2	3	4	5	6	7	8	9	10	11	12
---	---	---	---	---	---	---	---	---	----	----	----

1,2	2,3,4	2	2	2	2	2	2	2	2	2	2
-----	-------	---	---	---	---	---	---	---	---	---	---

УСЛОВИЕ СИТУАЦИОННОЙ ЗАДАЧИ №8

1.1. Ситуация

Пациентка Ш., 64 года, пенсионерка, обратилась к врачу общей практики.

1.2. Жалобы

На снижение аппетита; чувство тяжести в эпигастрии, возникающее после приема любой пищи; отрыжку воздухом и вздутие живота; чувство онемения и покалывания в нижних конечностях; периодическая диарея; чувство жжения и онемения на кончике языка; постоянную слабость.

1.3. Анамнез заболевания

Считает себя больной в течение последних 8-ми месяцев, когда впервые появились жалобы на слабость, снижение аппетита, дискомфорт в эпигастрии после еды, вздутие живота и отрыжку воздухом. В течение последних 6-ти месяцев отмечает разжижение стула.

При расспросе выяснено, что 4 года назад пациентке была произведена правосторонняя гемиколонэктомия по поводу дивертикулярной болезни толстой кишки. Пациентка наблюдается у врача гастроэнтеролога и колопроктолога, данных о рецидиве заболевания нет.

С вышеуказанными жалобами никуда не обращалась, лечение не проходила. За последний год похудела на 5 кг. Ухудшение состояния за последний месяц – усиление всех симптомов, появление чувства жжения и онемения кончика языка, онемения и покалывания в нижних конечностях.

1.4. Анамнез жизни

Перенесенные заболевания: ОРВИ 2-3 раза в год, ветряная оспа в 5 лет. Холецистэктомия – в 53 года.

Эпиданамнез: Тбс, гепатит, венерические заболевания отрицает. За границу не выезжала. Укусов клещей не было. С инфекционными больными в контакте не была. Сырую воду не пьет. В водоемах не купалась.

Гемотрансфузии: не проводились.

Наследственность: неотягощена.

Аллергологический анамнез: пищевая, лекарственная, химическая аллергия отсутствует.

Гинекологический анамнез: беременности – 3, роды – 3, аборт – 0. Менопауза с 51 года.

Вредные привычки: не курит, алкоголь употребляет «редко в малых дозах».

Проф. анамнез: работала продавщицей хозяйственных товаров, профессиональных вредностей не было.

Бытовые условия хорошие, питание регулярное, разнообразное, вегетарианской диеты не соблюдает.

1.5. Объективный статус

Состояние средней степени тяжести. Сознание ясное.

Рост – 165 см, вес – 56 кг, ИМТ – 20,6 кг/м², температура тела – 37,1°С.

Телосложение – нормостеническое.

Кожные покровы бледные, с желтушным оттенком, сухие, эластичность снижена.

Видимые слизистые бледные, чистые. Склеры иктеричны.

Язык красный, гладкий и блестящий («лакированный»).

Периферические л/узлы не увеличены.

Костно-мышечная система: атрофия и слабость мышц верхних и нижних конечностей.

Тоны сердца ритмичные, приглушены, АД=130/80 мм рт. ст., Ps=84 уд/мин.

Легкие – перкуторно легочной звук, дыхание везикулярное, ослабленное в нижних отделах, хрипов нет, ЧДД – 16 в 1 мин.

Живот симметричный, участвует в акте дыхания, при пальпации мягкий, безболезненный. Селезенка не пальпируется. Передненижний край печени – на уровне реберной дуги, закругленный, поверхность эластичная.

Отмечается пастозность стоп и голеней.

Вопрос №1 В план обследования пациентки необходимо включить:

А: клинический анализ крови

Б: биохимический анализ крови

В: исследование морфологии костного мозга

Г: определение уровня витамина В12 в сыворотке крови

Д: определение уровня фолиевой кислоты в сыворотке крови

Е: уровня тиреотропного гормона в крови

3. Результаты обследования

3.1. Клинический анализ крови

Общий анализ крови с лейкоцитарной формулой		
Лейкоциты	3,1x10 ⁹ /л	4,00-10,00
Эритроциты	2,01x10 ¹² /л	4,30-5,70
Гемоглобин	85 г/л	132-173
ЦП	1,2	0,86-1,05
Тромбоциты	110x10 ⁹ /л	180-320
Нейтрофилы палочкоядерные	2,0%	1,0-6,0%
Нейтрофилы сегментоядерные	68,0%	47,0-72,0%
Лимфоциты	25,0%	19,0-37,0%
Моноциты	4,0%	3,0-12,0%
Эозинофилы	0,5%	2,0-5,0%
Базофилы	0,5%	0,0-1,2%
СОЭ	14 мм/час	2-20

3.2. Биохимический анализ крови

Биохимический анализ крови		
Показатель	Результат	Референсные значения
Общий белок	77,3 г/л	64,0-83,0
Щелочная фосфатаза	140 ед/л	70-360
Альбумин	46 г/л	35,0-52,0
Глюкоза	5,2 ммоль/л	3,3-5,5
Креатинин	57,0 мкмоль/л	64-115
Азот мочевины	4,3 ммоль/л	2,5-9,2
Мочевая кислота	158,0 мкмоль/л	202,30-416,50
Билирубин общий	18,0 мкмоль/л	0,00-21,00
Билирубин прямой	1,5 мкмоль/л	0,00-5,00
Калий	3,54 ммоль/л	3,3-5,5
Кальций	2,66 ммоль/л	2,08-2,65

АЛТ	38 ед/л	0-40
АСТ	31 ед/л	0-40
ЛДГ	565 ед/л	240-480
Ферритин	124 мкг/л	7-200

3.3. Исследование морфологии костного мозга

МИЕЛОГРАММА: раздражение красного кроветворного ростка, его гиперплазия; клетки красного ряда преобладают над клетками белого ряда, отношение лейкоциты/эритроциты 1:2 - 1:3 (при норме 3:1 - 4:1); мегалобластный тип кроветворения (гигантская клетка с эксцентрично расположенным ядром без ядрышек, нежной хроматиновой сетью) с преобладанием в разгар болезни базофильных мегалобластов («синий костный мозг»); изменение клеток миелоидного ряда; нарушение созревания мегакариоцитов.

3.4. Определение уровня витамина В12 в сыворотке крови

Витамин В12 в сыворотке: 65 пг/мл (Норма: 100-250 пг/мл)

3.5. Определение уровня фолиевой кислоты в сыворотке крови

Фолиевая кислота в сыворотке: 370,0 пг/мл (норма: 191,0-663,0 пг/мл)

3.6. Уровень тиреотропного гормона в крови

ТИРЕОТРОПНЫЙ ГОРМОН		
Показатель	Результат, мЕд/л	Референсные значения, мЕд/л
ТТГ	1,338	0,4-4,0

Вопрос №2 Инструментальное обследование пациентки должно включать проведение:

- А: эзофагогастродуоденоскопии
- Б: МРТ головного мозга
- В: пульсоксиметрии
- Г: рентгенографии коленных суставов

5. Результаты инструментального метода обследования

5.1. Эзофагогастродуоденоскопия

Пищевод свободно проходим, складки продольные, слизистые, розовые. Кардия перистальтирует, смыкается на 43 см от резцов. Зубчатая линия четкая, на уровне кардии. Желудок обычной формы и размеров, слизистая бледная, в антральном отделе атрофирована, складки расправляются, перистальтика прослеживается. Привратник округлой формы, перистальтирует, смыкается не полностью. ДПК-слизистая розовая, луковица не деформирована. Нисходящий отдел-продольная складка не расширена. БДС достоверно не визуализируются.

Заключение: Атрофический антральный гастрит вне обострения, недостаточность привратника.

5.2. МРТ головного мозга

МРТ головного мозга.

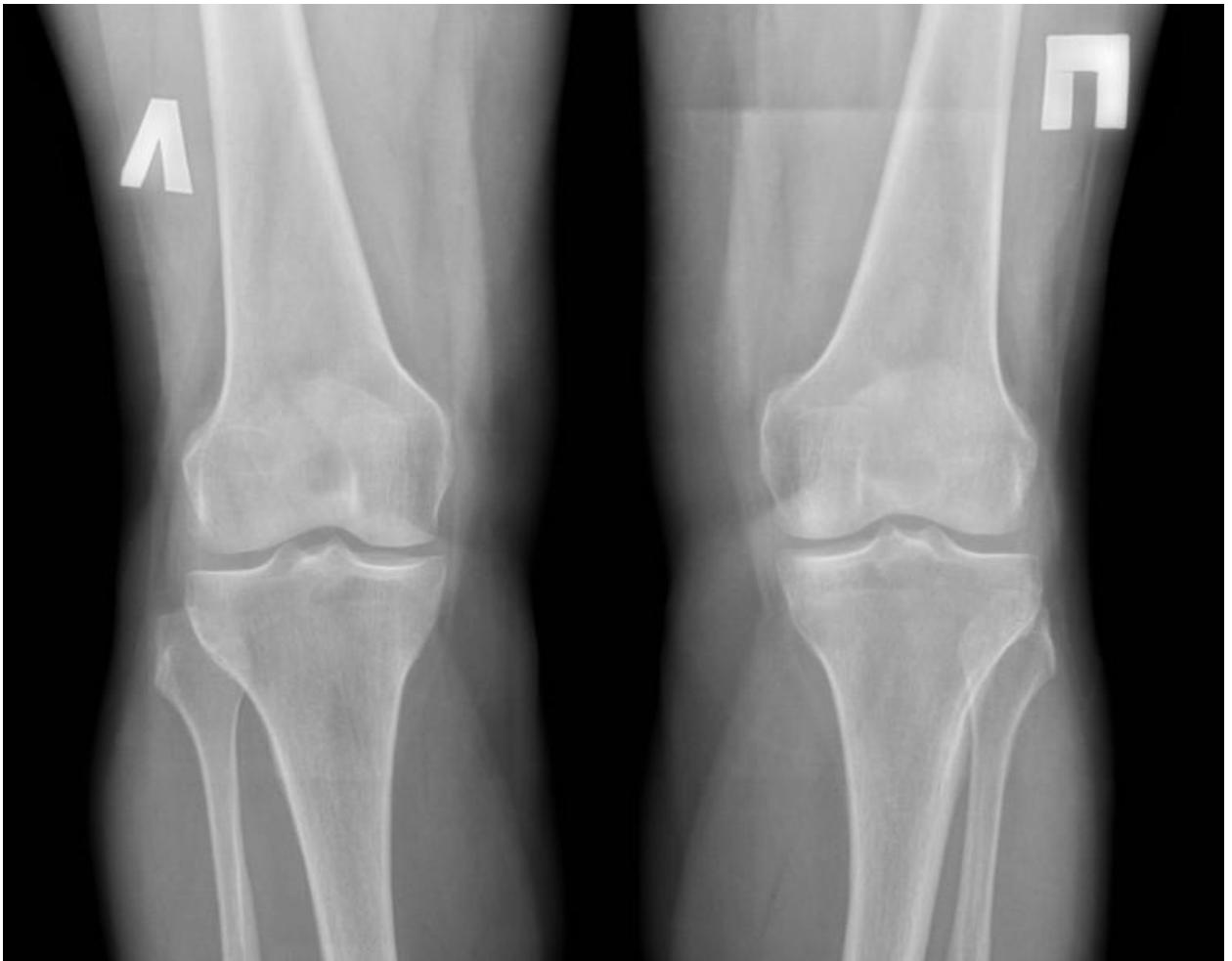
Заключение. МР-картина без признаков очаговых изменений или объемных образований вещества головного мозга. Структуры головного мозга сформированы правильно, без признаков патологических изменений.

Данных за наличие арахноидальных кист, образований головного мозга или патологических изменений гипофиза не получено.

5.3. Пульсоксиметрия

Сатурация SpO₂ – 95%

5.4. Рентгенография коленных суставов



Рентгенография коленных суставов: взаимоотношение суставных поверхностей в обоих коленных суставах сохранено. Высота суставной щели не снижена. Суставные поверхности четкие, ровные, экзостозов не определяется. Заметных изменений мягких тканей коленных суставов не определяется.

Заключение: на момент исследования оба коленных сустава без рентгенологически визуализируемой патологии. При необходимости УЗИ, МРТ коленных суставов.

Вопрос №3 Предполагаемым основным диагнозом является :

- А: В12-дефицитная анемия
- Б: Анемия хронического заболевания
- В: Фолиеводефицитная анемия
- Г: Сидеробластная анемия

7. Диагноз

Диагноз:

- 7.1. В12-дефицитная анемия**
- 7.2. Анемия хронического заболевания**
- 7.3. Фолиеводефицитная анемия**
- 7.4. Сидеробластная анемия**

Вопрос №4 Клиническим(- и) проявлением (-ями) фуникулярного миелоза у данной пациентки является/являются:

- А: ощущение онемения и покалывания в ногах
- Б: чувство тяжести в эпигастрии, возникающее после еды
- В: периодическая диарея
- Г: жжение и онемение кончика языка

Вопрос №5 Клиническим проявлением поражения системы пищеварения у данной пациентки является:

- А: гладкий «лакированный» язык
- Б: бледность кожных покровов с желтушным оттенком
- В: наличие общей слабости

Г: пастозность стоп и голеней

Вопрос №6 Наиболее вероятной причиной развития у пациентки В12-дефицитной анемии является:

А: атрофический гастрит

Б: резекция толстого кишечника в анамнезе

В: холецистэктомия в анамнезе

Г: пожилой возраст

Вопрос №7 Пациентке показан _____ путь введения цианкобаламина:

А: внутримышечный

Б: пероральный

В: ингаляционный

Г: сублингвальный

Вопрос №8 Ранний контроль эффективности терапии В12-дефицитной анемии по возникновению ретикулоцитарного криза проводится на ____ сутки от начала лечения:

А: 5-7

Б: 1-3

В: 10-14

Г: 14-21

Вопрос №9 После начала терапии цианкобаламином повышение уровня гемоглобина ожидается на _____ сутки:

А: 7-10

Б: 1-3

В: 14-21

Г: 30-35

Вопрос №10 Ежедневная потребность организма человека в витамине В12 составляет _____ мкг:

А: 2-4

Б: 5-10

В: 10-20

Г: 50-60

Вопрос №11 Показанием для переливания эритроцитарной массы больным В12-дефицитной анемией является:

А: оценка индивидуальных показаний

Б: уровень гемоглобина

В: степень снижения В12 в сыворотке крови

Г: наличие или отсутствие ретикулоцитарного криза

Вопрос №12 Характерным диагностическим признаком В12-дефицитной анемии при исследовании мазка костного мозга является обнаружение:

А: мегалобластов

Б: бластов

В: шистоцитов

Г: сидеробластов

Эталоны ответов

1	2	3	4	5	6	7	8	9	10	11	12
1,2,3,4,5	1	1	1	1	1	1	1	1	1	1	1

УСЛОВИЕ СИТУАЦИОННОЙ ЗАДАЧИ №9

1.1. Ситуация

На приеме у терапевта пациентка 35 лет.

1.2. Жалобы

На общую слабость, сонливость, снижение толерантности к физическим нагрузкам, повышенную ломкость ногтей, выпадение волос, «заеды» в уголках рта.

1.3. Анамнез заболевания

Пациентка считала себя абсолютно здоровой до 34 летнего возраста, раньше к врачам не обращалась. Около 3 месяцев тому назад отметила повышенную ломкость ногтей и выпадение волос, а также появление трещинок в углах рта. На протяжении последнего месяца беспокоят

слабость, постоянное желание спать и быстрая утомляемость при физических нагрузках, которое отметила после перенесенной вирусной инфекции.

1.4. Анамнез жизни

Социальный анамнез благополучный. Гинекологический анамнез: менархе в 14 лет, цикл – 25 дней. Менструальные кровотечения безболезненные обильные, продолжительностью до 5-7 дней.

Профессия – учитель младших классов. Хронические заболевания: отрицает. Курит редко, не более 1-2 сигарет в неделю. Наследственный анамнез неотягощен. Аллергию на медикаментозные препараты отрицает.

1.5. Объективный статус

Состояние удовлетворительное. Температура тела 36,5°C. Сознание ясное. Интеллект сохранен. Телосложение нормостеническое, рост 175 см, вес 63 кг (ИМТ = 20,6 кг/м²). Отёков нет, периферические л/у не увеличены. Кожные покровы бледные, сухие, «заеды» в уголках рта. В лёгких дыхание везикулярное, хрипов нет, ЧД=16 в минуту. Тоны сердца ясные, ритмичные, ЧСС=84 в минуту, АД=110/65 мм рт. ст. Живот мягкий, безболезненный, печень и селезенка не пальпируются.

Вопрос №1 Лабораторное обследование пациентки должно включать проведение:

А: общего анализа крови

Б: исследования крови на железо сыворотки, общую железосвязывающую способность и ферритин

В: биохимического анализа крови

Г: липидного профиля

Д: исследования ферментов печени

3. Результаты лабораторных методов обследования

3.1. Общий анализ крови

Гемоглобин – 95 г/л (N = 120 – 140 г/л)

Гематокрит – 34,2% (N = 36,0 - 42,0%)

Эритроциты – $3,5 \times 10^{12}/л$ (N = $3,90 - 4,70 \times 10^{12}/л$)

Цветовой показатель – 0,81 (N = 0,85 - 1,05)

СОЭ – 20 мм/час (N = 2-20 мм/час)

3.2. Исследование крови на железо сыворотки, ОЖСС и ферритин

Сывороточное железо – 10,1 мкмоль/л (N = для женщин — от 9 до 30 мкмоль/л, для мужчин — от 12 до 31 мкмоль/л)

ОЖСС – 82 мкмоль/л (N = 45–76 мкмоль/л)

Насыщение трансферрина – 10% (N = 16-50%)

Ферритин сыворотки - 20 мкг/л (N = у женщин — 22–180 мкг/л, у мужчин — 30–310 мкг/л).

3.3. Биохимический анализ крови

Показатель	Результат	Референсные значения
Общий белок	71,0 г/л	64,0-83,0
Альбумин	49 г/л	35,0-52,0
Глюкоза	4,1 ммоль/л	3,3-5,5
Креатинин	88,9 мкмоль/л	64-115
Азот мочевины	4,48 ммоль/л	2,5-9,2
Мочевая кислота	159,35 мкмоль/л	202,30-416,50
Билирубин общий	12,0 мкмоль/л	0,00-21,00
Билирубин прямой	2,5 мкмоль/л	0,00-5,00
Билирубин не прямой	9,5 мкмоль/л	

Холестерин общий	4,6 ммоль/л	2,90-5,20
Триглицериды	2,27 ммоль/л	0,00-2,25

3.4. Липидный профиль

Показатель	Результат	Референсные значения
Холестерин общий	4,99 ммоль/л	3,2-5,6
ЛПНП	3,33 ммоль/л	<4,2
ЛПВП	1,29 ммоль/л	≥ 1,56
Триглицериды	0,81 ммоль/л	0,2,83
ЛПОНП	0,37 ммоль/л	0,19-0,77
КА	2,87	2,2-3,5

3.5. Исследование ферментов печени

Ферменты печени		
Показатель	Результат	Референсные значения
АСТ	22,3 Ед/л	0,0-32,0
АЛТ	27,4 Ед/л	0,0-33,0
ЩФ общая	335 Ед/л	122-469
ГГТ	13 Ед/л	6-42

Вопрос №2 Инструментальное обследование пациентки должно включать проведение:

- А: рентгенографии органов грудной клетки
- Б: УЗИ органов брюшной полости
- В: ЭГДС
- Г: МРТ головного мозга
- Д: маммографии
- Е: бронхоскопии

5. Результаты инструментальных методов обследования

5.1. Рентгенография органов грудной клетки

Рентгенография органов грудной клетки:

Прозрачность легких не изменена. Очаги и инфильтративные изменения в легких не определяются. Легочный рисунок не изменен. Корни легких структурны. Плевральные синусы свободны. Контуры диафрагмы четкие. Размеры сердца не увеличены. Аорта не изменена.

Заключение: рентгенологических признаков патологических изменений в легких не выявлено.

5.2. УЗИ органов брюшной полости

Ультразвуковое исследование органов брюшной полости:

ПЕЧЕНЬ:

Размеры печени не увеличены: толщина правой доли 114 мм (норма до 125 мм), левой доли 52 мм (норма до 70 мм).

Контуры ровные.

Эхоструктура паренхимы однородная.

Эхогенность паренхимы: изоэхогенная.

Сосудистый рисунок не изменен.

Печеночные вены не расширены.

Воротная вена диаметром 9 мм.

Очаговые образования не определяются.

ЖЕЛЧНЫЙ ПУЗЫРЬ

Форма правильная.

Размеры 42x78 мм.

Стенка пузыря однородная, толщиной 2 мм.

Содержимое полости пузыря однородное, камни не определяются.

ЖЕЛЧНЫЕ ПРОТОКИ

Сегментарные и долевые протоки не расширены. Гепатикохоледох виден на всем протяжении, диаметром до 6 мм. Просвет его однороден.

ПОДЖЕЛУДОЧНАЯ ЖЕЛЕЗА

Контуры ровные.

Размеры железы: толщина головки 28 мм, тела 18 мм, хвоста 21 мм.

Эхоструктура железы однородная.

Эхогенность железы – изоэхогенная.

Вирсунгов проток не расширен.

СЕЛЕЗЕНКА

Размеры: длинник – 9 см, толщина – 4,5 см. Контуры ровные.

Эхоструктура паренхимы однородная.

Эхогенность паренхимы изоэхогенная.

Очаговые образования не определяются.

5.3. ЭГДС

Пищевод: свободно проходим на всем протяжении.

Слизистая пищевода: розовая.

Кардия: смыкается полностью.

Желудок: нормотоничен.

Слизистая желудка: умеренно гиперемирована, отечная.

Продольные складки слизистой желудка: обычного калибра.

Угол желудка: не изменен.

В просвете желудка: слизь.

Привратник: округлый, сомкнут.

Луковица 12п. кишки: округлая.

Слизистая луковицы 12п кишки: умеренно гиперемирована, отечная.

Заключение: эритематозная гастродуоденопатия умеренной активности. Хелпилтест НР: отрицательный.

5.4. МРТ головного мозга

Магнитно-резонансная томография головного мозга

МР-картина без признаков очаговых изменений или объёмных образований вещества головного мозга. Структуры головного мозга сформированы правильно, без признаков патологических изменений. Данных за наличие арахноидальных кист, образований головного мозга или патологических изменений гипофиза не получено.

5.5. Маммография

Рентгенологическое исследование молочных желез с томосинтезом

Маммография	Количество снимков: 4
Проекция: прямые, косые	Доза: 0,08

Протокол:

Форма молочных желез симметричная.

Фоновая структура представлена фиброзно-железистой тканью неоднородной плотности.

Плотность: тип с.

Образование: с обеих сторон определяются единичные гомогенные тени овальной и округлой формы размерами до 0,5 см.

Кальцинаты не определяются.

Аксиллярные лимфоузлы не визуализируются.

Заключение:

- достоверных данных за наличие патологического процесса не выявлено.
- фиброзно-кистозные изменения с обеих сторон.

Справа BI-RADS 2, слева BI-RADS 2.

Рекомендовано:

- выполнение УЗИ молочных желез (данных маммографии недостаточно в связи с высокой рентгенологической плотностью железистой ткани)
- консультация маммолога.

5.6. Бронхоскопия

Бронхоскопия.

Заключение: Нормальное трахео-бронхиальное дерево эндоскопически характеризуется четко выраженным хрящевым рисунком, розовой окраской слизистой оболочки, правильной округлой формой просветов бронхов. В области мембранозной части трахеи и главных бронхов нередко можно различить продольные бороздки, образованные в результате контурирования мышечных пучков. Межбронхиальные шпоры ровные, с узкими гребнями.

Вопрос №3 На основании проведенного обследования пациентке может быть поставлен диагноз:

Анемия:

- А: железодефицитная
- Б: фолиеводефицитная
- В: хронического заболевания
- Г: сидеробластная

7. Диагноз

Диагноз:

7.1. Железодефицитная анемия

7.2. Фолиеводефицитная анемия

7.3. Анемия хронического заболевания

7.4. Сидеробластная анемия

Вопрос №4 Наиболее вероятной причиной развития анемии у пациентки является:

- А: большой объем менструальных кровопотерь
- Б: сниженное всасывание железа
- В: повышение потребности организма в железе
- Г: угнетение кроветворения

Вопрос №5 Лечение железодефицитной анемии у данной пациентки должно включать назначение:

- А: препаратов железа
- Б: нагрузочных доз витамина С
- В: диетотерапии
- Г: хелаторной терапии

Вопрос №6 При лечении пациентки препаратами железа следует отдать предпочтение _____ пути введения препарата:

- А: пероральному
- Б: трансдермальному
- В: внутривенному
- Г: внутримышечному

Вопрос №7 Показанием для перехода на парентеральный путь введения препаратов железа у пациентки может стать:

- А: плохая переносимость пероральных форм
- Б: желание пациентки ускорить процесс выздоровления
- В: выраженная слабость и утомляемость
- Г: наличие циркуляторно-гипоксического синдрома

Вопрос №8 При возникновении необходимости парентерального введения препаратов железа пациентке, следует учитывать повышенный риск развития:

- А: анафилактического шока
- Б: гиперлипидемии
- В: вторичной подагры
- Г: нейро-мышечной атрофии

Вопрос №9 Оценку эффективности проводимой пациентке ферротерапии на 8-12 сутки от начала лечения можно провести по:

- А: ретикулоцитарному кризу

- Б: тромбоцитарному кризу
- В: увеличению концентрации сывороточного железа
- Г: эритроцитарному кризу

Вопрос №10 Достоверную оценку роста концентрации Нв на фоне лечения пациентке следует проводить не ранее чем через ___ недели/недель от начала лечения:

- А: 2,5-3
- Б: 1,5-2
- В: 5,5-6
- Г: 7,5-8

Вопрос №11 На фоне начала ферротерапии клиническое улучшение самочувствия у пациентки может наступать уже на _____ сутки:

- А: 5-6
- Б: 1-2
- В: 14-21
- Г: 8-12

Вопрос №12 Длительность терапии препаратами железа при лечении железодефицитной анемии определяется:

- А: выраженностью железодефицита
- Б: переносимостью ферротерапии
- В: путём введения препарата железа
- Г: валентностью содержащегося в препарате железа

Эталоны ответов

1	2	3	4	5	6	7	8	9	10	11	12
1,2	1,2,3	1	1	1	1	1	1	1	1	1	1

Пульмонология

УСЛОВИЕ СИТУАЦИОННОЙ ЗАДАЧИ №1

1.1. Ситуация

Больной 28 лет обратился в поликлинику.

1.2. Жалобы

на приступы удушья и кашля, возникающие внезапно до 1-2 раз в неделю, связывает с вдыханием табачного дыма, различных химических средств, во время приступа ощущает «свист в груди», после него – отхождение вязкой, светлой, скудной мокроты.

1.3. Анамнез заболевания

Приступы удушья появились 2 года назад в летнее время при проживании за городом, при возвращении в городскую среду чувствовал себя хорошо, затруднений дыхания не было. В следующий летний период приступы удушья вновь возобновились уже и при проживании в городских условиях. Затем стал отмечать, что приступы удушья появляются при вдыхании табачного дыма и различных парфюмированных средств 2-4 раза в месяц. В течение последних 2 месяцев приступы удушья стали несколько чаще (до 1-2 раз в неделю), несколько раз просыпался ночью от сухого кашля. Ранее к врачу не обращался, приступы купировались чаще самостоятельно или после приема таблетки эуфиллина.

1.4. Анамнез жизни

- Рос и развивался нормально.
- Перенесенные заболевания и операции: ОРВИ.
- Наследственность отягощена по бронхиальной астме.
- Вредные привычки: не курит, алкоголь не употребляет.

1.5. Объективный статус

Состояние удовлетворительное. Рост – 172 см, масса тела – 74 кг, ИМТ – 25. Кожные покровы и видимые слизистые обычной окраски. Грудная клетка правильная, обе половины симметрично участвуют в акте дыхания, при перкуссии над легкими ясный легочный звук, при аускультации дыхание везикулярное, единичные сухие хрипы при форсированном дыхании. ЧДД – 16 в минуту. Тоны сердца ритмичные, ясные. ЧСС – 72 ударов в минуту, АД – 120/75 мм рт.ст. Живот мягкий, безболезненный. Печень у края реберной дуги. Отеков нет.

Вопрос №1 Выберите необходимые для постановки диагноза лабораторные методы обследования:

А: клинический анализ крови

Б: уровень Ig E

В: микроскопическое исследование мокроты

Г: биохимический анализ крови

Д: антинуклеарный фактор в сыворотке крови

Е: бактериологический анализ мокроты

3. Результаты лабораторных методов обследования

3.1. Клинический анализ крови

Показатель	Обозначение	Результат	Референсный интервал	
			мужчины	женщины
Количество лейкоцитов, $10^9/л$	WBC	6,7	3,90-10,9	3,4-10,8
Количество эритроцитов, $10^{12}/л$	RBC	5,03	4,28-5,78	3,8-5,15
Гемоглобин, г/л	HGB	147	132-172	112-153
Гематокрит, %	HCT	47	39-51- 50,95	34,9-45,6
Средний объем эритроцитов, фл	MCV	92	82-99	82-98
Среднее содержание HGB в 1 эритроците, пг	MCH	30,12	27,93-33,24	26,7-33,00
Средняя концентрация HGB в 1 эритроците, г/дл	MCHC	34,6	31,9-35,6	31,4-34,9
Ширина распределения эритроцитов по объему, %	RDW	14,3	12,10-15,40	12,10- 15,80
Количество тромбоцитов, $10^9/л$	PLT	227	148-339	152-372
Средний объем тромбоцитов, фл	MPV	10,7	8,80-12,10	9,00-12,20
Тромбокрит, %	PCT	0,27	0,16-0,34	0,17-0,38
Ширина распределения тромбоцитов по объему, %	PDW	14,3	9,50-16,30	9,80-16,90
Миелоциты, %		-	-	-
Метамиелоциты, %		-	-	-
Палочкоядерные нейтрофилы, %	BAND	1,0	1,0-5,0	1,0-5,0
Сегментоядерные нейтрофилы, %	NEU	61,0	37,95-71,44	38,85- 74,57
Эозинофилы, %	EOZ	7,0	0,30-5,40	0,20-5,10
Базофилы, %	BAS	0	0,10-1,00	0,1-0,90

Лимфоциты, %	LYM	22,0	17,79-47,79	16,24-48,00
Моноциты, %	MON	9,0	5,80-13,80	5,00-12,5
Скорость оседания эритроцитов, мм/ч	СОЭ	5	1-10	2-15
Ретикулоциты, %	RET	1,27	0,53-2,07	0,50-2,03

3.2. Содержание Ig E в сыворотке крови

Показатель	Результат	Референсный интервал
Ig E, кЕ/л	180	0-100

3.3. Микроскопическое исследование мокроты

Показатель	Результат	Референсный интервал
Характер	Слизистый	Слизистый
Цвет	Белесоватый	Белесоватый
Консистенция	Вязкая	Вязкая
Реакция (pH)	Нейтральная	Нейтральная или щелочная
Альвеолярные клетки	4	4-18
Эластичные волокна	0	0-5
Нейтрофилы	5	0-25
Эозинофилы	31	0-20
Кристаллы Шарко – Лейдена	++	-
Спираль Куршмана	+	-
Микобактерии туберкулеза	-	-
Атипичные клетки	-	-

3.4. Биохимический анализ крови

Показатель	Результат	Норма
Общий белок, г/л	81,6	64-83
Альбумины, г/л	48	35-52
Глюкоза, ммоль/л	4,9	4,1-5,9
Креатинин, мкмоль/л	97	62-106
Мочевина, ммоль/л	5,9	3,2-8,1

Показатель	Результат	Норма
Билирубин общий, мкмоль/л	17,6	<24
Билирубин прямой, мкмоль/л	3,3	<5
Гамма-ГТ, ед/л	42	<60
АСТ, ед/л	27	<40
АЛТ, ед/л	24	<41
ЛДГ, ед/л	189	135-225
Натрий, ммоль/л	140	136-145
Калий, ммоль/л	4,6	3,5-5,1
Кальций общий, ммоль/л	2,48	2,15-2,55

3.5. Антинуклеарный фактор в сыворотке крови

Показатель	Результат	Ед.измерения	Референсные значения
Антинуклеарный фактор	1:40	титр	<1:160

3.6. Бактериологический анализ мокроты

Роста патогенных микроорганизмов не обнаружено

Вопрос №2 Выберите необходимые для постановки диагноза инструментальные методы обследования:

- А: спирометрия с бронходилататором
- Б: рентгенография органов грудной клетки
- В: пикфлоуметрия
- Г: бронхоскопия
- Д: электрокардиография
- Е: эхокардиоскопия

5. Результаты инструментальных методов обследования

5.1. Спирометрия с бронходилататором

Показатели спирометрии до бронходилататора

Показатель			Результат	Референсный интервал
VC/ ЖЕЛ	4,8	4,2	88 %	Более 80%
FVC/ФЖЕЛ	4,7	3,9	84 %	Более 80%
FEV1/ОФВ1	3,9	3,12	80 %	Более 80%
FEV/FVC ОФВ1/ФЖЕЛ			80 %	Более 80%

Показатели спирометрии после бронходилататора

Показатель	Норма	Значение	% к должному	Референсное значение
VC/ ЖЕЛ	4,8	4,3	88 %	Более 80%

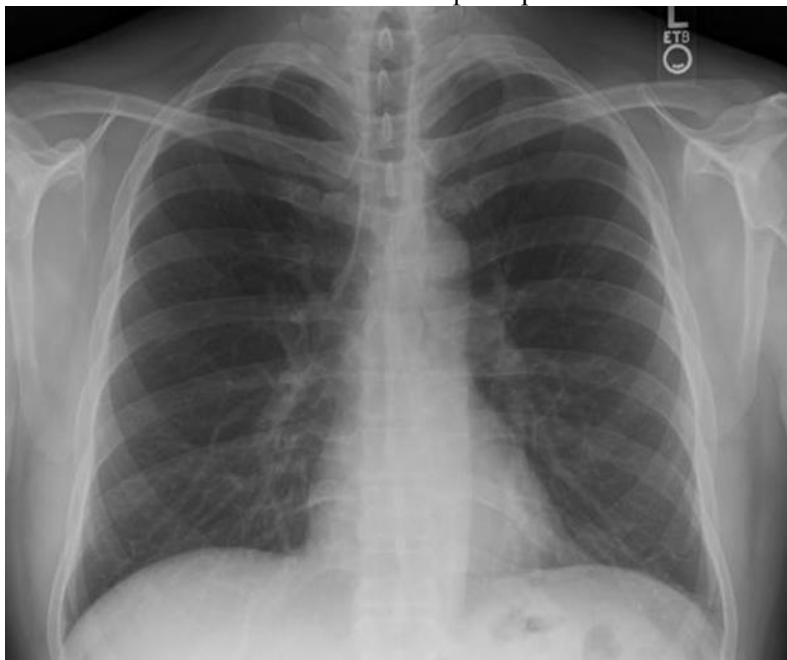Показатель	Норма	Значение	% к должному	Референсное значение
FVC/ФЖЕЛ	4,7	4,2	74 %	Более 80%
FEV1/ОФВ1	3,9	3,7	95 %	Более 80%
FEV/FVC ОФВ1/ФЖЕЛ			88 %	Более 80%

Прирост ОФВ1 составляет 15 %

Заключение: норма; бронходилатирующий тест положительный.

5.2. Рентгенография органов грудной клетки

Заключение: легочные поля без инфильтративных и очаговых изменений, сердце без особенностей.



5.3. Пикфлоуметрия

$\% = \text{ПСВ веч.} - \text{ПСВ утр.} / \frac{1}{2} (\text{ПСВ веч.} + \text{ПСВ утр.}) \times 100 \%$

Показатель	1	2	3	4	5	6	7	8
Утро (л/мин)	430	400	480	400	450	390	420	460
Вечер (л/мин)	350	320	370	300	390	310	340	380
Суточные колебания (л/мин)	80	80	110	120	60	80	80	80
%	21	22	26	26	14	23	20	19

5.4. Бронхоскопия

Бронхоскоп проведен через носовую полость, слизистая оболочка гортани не изменена. Голосовая щель правильной формы, голосовые складки подвижны в полном объеме, подскладочное пространство свободно. Просвет трахеи свободный, широкий, не деформирован, кольца хорошо дифференцируются. Карина по средней линии, прямая, подвижная, основание ее не расширено, гребень заострен. Бронхиальное дерево правильного строения. Просветы центральных бронхов свободны, не деформированы. Осмотр бронхов произведен до субсегментов, бронхи свободно проходимы, просветы не деформированы, слизистая оболочка не изменена.

Заключение: патологических изменений не выявлено.

5.5. Электрокардиография

Ритм синусовый, ЧСС – 64 удара в минуту. Вольтаж нормальный. PQ – 0,16. QRS – 0,08. QRS не деформирован. Зубцы: P I +, P II +, P III +; T I +, T II +, T III +. QRST – 0,38. Экстрасистол не выявлено. Нормальное положение электрической оси сердца.

5.6. Эхокардиография

Аорта: не расширена, стенки не уплотнены. Левое предсердие не увеличено. Левый желудочек не расширен, толщина стенок в норме. ФВ – 66% (N>55%). Локальная и глобальная сократимости не нарушены. Правый желудочек и правое предсердие не расширены. Аортальный клапан: трехстворчатый, створки не изменены, амплитуда раскрытия в норме, регургитации нет. Митральный клапан: створки не изменены, подвижность створок не ограничена, регургитации нет. Трикуспидальный клапан: створки не изменены, подвижность створок не ограничена, регургитации нет. Признаков легочной гипертензии не выявлено. Нижняя полая вена не расширена, на вдохе спадается – 70% (N>50%).

Заключение: размеры камер сердца в норме, локальная и глобальная сократимости не нарушены.

Вопрос №3 Какое основное заболевание?:

- А: Бронхиальная астма, персистирующая, легкой степени тяжести
- Б: Бронхиальная астма, персистирующая, средней степени тяжести
- В: Бронхиальная астма, персистирующая, тяжелой степени тяжести
- Г: Бронхиальная астма, интермиттирующая, легкой степени тяжести

7. Диагноз

Диагноз:

Вопрос №4 Больному необходимо назначить в качестве базисной терапии:

- А: ингаляционные глюкокортикостероиды в низкой дозе
- Б: ингаляционные глюкокортикостероиды в средней дозе
- В: системные глюкокортикостероиды
- Г: стабилизаторы мембран тучных клеток

Вопрос №5 Доза ингаляционных глюкокортикостероидов подбирается с учетом:

- А: степени тяжести бронхиальной астмы
- Б: длительности течения заболевания
- В: возраста и пола пациента
- Г: патогенетического варианта астмы

Вопрос №6 При стабилизации состояния больного коррекция дозы препаратов базисной терапии проводится через:

- А: три месяца
- Б: один месяц
- В: две недели
- Г: шесть месяцев

Вопрос №7 Наиболее целесообразно снижение дозы препаратов базисной терапии на _____% от исходной:

- А: 25
- Б: 5
- В: 10
- Г: 20

Вопрос №8 При назначении β_2 -адреномиметика короткого действия для купирования приступов удушья необходимо предупредить больного о возможности при передозировке препарата:

- А: усиления бронхоспазма
- Б: появления боли животе
- В: появления тошноты, снижения аппетита
- Г: онемение пальцев

Вопрос №9 Для самостоятельного контроля за бронхиальной астмой больной должен отслеживать :

- А: суточные колебания пиковой скорости выдоха
- Б: суточные колебания частоты дыхательных движений
- В: изменения показателей (ОФВ 1) функции внешнего дыхания
- Г: эффективность применения β_2 -адреномиметика

Вопрос №10 Диетические рекомендации у больных бронхиальной астмой включают :

- А: гипоаллергенную диету
- Б: снижение доли белков в рационе
- В: снижение жидкости в рационе

Г: снижение животных жиров в рационе

Вопрос №11 У пациентов с коморбидным течением бронхиальной астмы и ИБС для купирования приступов удушья целесообразно применение :

А: комбинации β_2 -адреномиметика короткого действия и М-холиноблокатора

Б: ингаляционных М-холиноблокаторов

В: препаратов теофиллина пролонгированного действия

Г: глюкокортикостероидов системного действия

Вопрос №12 Профилактика астматического статуса у больного бронхиальной астмой включает наряду с применением β_2 -адреномиметика короткого действия в режиме «по требованию» постоянный прием:

А: препаратов базисной терапии

Б: муколитиков и отхаркивающих средств

В: таблетированной формы зуфиллина

Г: М-холиноблокаторов короткого действия

Эталоны ответов

1	2	3	4	5	6	7	8	9	10	11	12
1.2.3	1,2,3	1	1	1	1	1	1	1	1	1	1

УСЛОВИЕ СИТУАЦИОННОЙ ЗАДАЧИ №2

1.1. Ситуация

Больной 43 лет обратился в поликлинику.

1.2. Жалобы

- На приступы удушья, возникающие ежедневно, чаще в дневное время, купирующиеся тербуталином, которым пользуется, как правило, не более 1 раза в день. Приступы связывает с различными раздражающими запахами, вдыханием холодного воздуха. Вне приступа удушья сохраняется небольшая «заложенность» в груди, затруднение при выдохе, периодический кашель со скудной, светлой мокротой.
- На ноющие боли в эпигастрии на голодный желудок, изжогу.

1.3. Анамнез заболевания

В течение 12 лет страдает бронхиальной астмой, последний год постоянно получает ингаляционные глюкокортикостероиды (беклометазон (бекотид) в дозе 500 мкг/сут), на фоне которого приступы удушья в среднем возникают не чаще 1 раза в неделю, для их купирования использует тербуталин. 3 недели назад перенес ОРВИ, после этого приступы удушья стали ежедневными, увеличилась потребность в β_2 -адреномиметиках короткого действия (тербуталин ежедневно).

В течение двух недель появились боли в эпигастрии на голодный желудок, изжога.

1.4. Анамнез жизни

- Рос и развивался нормально.
- Перенесенные заболевания и операции: ОРВИ, язвенная болезнь двенадцатиперстной кишки НР-негативная с 18 лет, обострения ежегодно.
- Наследственность отягощена по atopическому дерматиту.
- Вредные привычки: не курит, алкоголь не употребляет.

1.5. Объективный статус

Состояние средней степени тяжести. Масса тела – 91 кг, рост – 172 см, ИМТ – 30,7 кг/м². Кожные покровы и видимые слизистые обычной окраски. Язык обложен белым налетом. Грудная клетка правильная, обе половины симметрично участвуют в акте дыхания, при перкуссии над легкими ясный легочный звук, при аускультации дыхание с удлиненным выдохом, единичные свистящие хрипы по передней поверхности грудной клетки. ЧДД – 17 в минуту. Тоны сердца ритмичные, ясные. ЧСС – 74 ударов в минуту, АД – 120/70 мм рт.ст. Живот мягкий, болезненный в эпигастрии. Печень у края реберной дуги. Отеков нет.

Вопрос №1 Выберите необходимые для постановки диагноза лабораторные методы обследования:

А: клинический анализ крови

Б: микроскопическое исследование мокроты

В: антитела к *Helicobacter pylori* (Ig G) в сыворотке крови

Г: биохимический анализ крови

Д: бактериологическое исследование мокроты

Е: антитела к эндомиозию (Ig A) в сыворотке крови

3. Результаты лабораторных методов обследования

3.1. Клинический анализ крови

Показатель	Обозначение	Результат	Референсный интервал	
			мужчины	женщины
Количество лейкоцитов, 10^9 /л	WBC	7,3	3,90-10,9	3,4-10,8
Количество эритроцитов, 10^{12} /л	RBC	5,63	4,28-5,78	3,8-5,15
Гемоглобин, г/л	HGB	164	132-172	112-153
Гематокрит, %	HCT	48	39-51- 50,95	34,9-45,6
Средний объем эритроцитов, фл	MCV	94	82-99	82-98
Среднее содержание HGB в 1 эритроците, пг	MCH	31,45	27,93-33,24	26,7-33,00
Средняя концентрация HGB в 1 эритроците, г/дл	MCHC	34,7	31,9-35,6	31,4-34,9
Ширина распределения эритроцитов по объему, %	RDW	14,6	12,10-15,40	12,10- 15,80
Количество тромбоцитов, 10^9 /л	PLT	245	148-339	152-372
Средний объем тромбоцитов, фл	MPV	10,3	8,80-12,10	9,00-12,20
Тромбокрит, %	PCT	0,23	0,16-0,34	0,17-0,38
Ширина распределения тромбоцитов по объему, %	PDW	14,2	9,50-16,30	9,80-16,90
Миелоциты, %		-	-	-
Метамиелоциты, %		-	-	-
Палочкоядерные нейтрофилы, %	BAND	1,0	1,0-5,0	1,0-5,0
Сегментоядерные нейтрофилы, %	NEU	60,0	37,95-71,44	38,85- 74,57
Эозинофилы, %	EOZ	7,0	0,30-5,40	0,20-5,10
Базофилы, %	BAS	0	0,10-1,00	0,1-0,90
Лимфоциты, %	LYM	24,0	17,79-47,79	16,24- 48,00
Моноциты, %	MON	8,0	5,80-13,80	5,00-12,5

Скорость оседания эритроцитов, мм/ч	СОЭ	7	1-10	2-15
Ретикулоциты, %	RET	1,34	0,53-2,07	0,50-2,03

3.2. Микроскопическое исследование мокроты

Показатель	Результат	Референсный интервал
Характер	Слизистый	Слизистый
Цвет	Белесоватый	Белесоватый
Консистенция	Вязкая	Вязкая
Реакция (рН)	Нейтральная	Нейтральная или щелочная
Альвеолярные клетки	4	4-18
Эластичные волокна	0	0-5
Нейтрофилы	5	0-25
Эозинофилы	31	0-20
Кристаллы Шарко – Лейдена	++	-
Спираль Куршмана	+	-
Микобактерии туберкулеза	-	-
Атипичные клетки	-	-

3.3. Антитела к НР (Ig G) в сыворотке крови

Показатель	результат	Референсный интервал
Ig G, ЕД/мл	6,87	0-0,9

3.4. Биохимический анализ крови

Показатель	Результат	Норма
Общий белок, г/л	80,6	64-83
Альбумины, г/л	46	35-52
Глюкоза, ммоль/л	5,1	4,1-5,9
Креатинин, мкмоль/л	87	62-106
Мочевина, ммоль/л	6,9	3,2-8,1
Билирубин общий, мкмоль/л	20,6	<24
Билирубин прямой, мкмоль/л	4,3	<5

Показатель	Результат	Норма
Гамма-ГТ, ед/л	52	<60
АСТ, ед/л	37	<40
АЛТ, ед/л	34	<41
ЛДГ, ед/л	180	135-225
Натрий, ммоль/л	140	136-145
Калий, ммоль/л	4,6	3,5-5,1
Кальций общий, ммоль/л	2,41	2,15-2,55

3.5. Бактериологическое исследование мокроты

Роста патогенных микроорганизмов не обнаружено

3.6. Антитела к эндомицию (Ig A) в сыворотке крови

Антитела к эндомицию (Ig A): 1:2 (N < 1:5)

Вопрос №2 Выберите необходимые для постановки диагноза инструментальные методы обследования:

А: спирометрия с бронходилататором

Б: рентгенография органов грудной клетки

В: пикфлоуметрия

Г: фиброгастродуоденоскопия

Д: бронхоскопия

Е: УЗИ органов брюшной полости

5. Результаты инструментальных методов обследования

5.1. Спирометрия с бронходилататором

Спирометрия до бронходилататора

Показатель	норма	значение	% к должному	Референсное значение
VC/ ЖЕЛ	4,87	3,85	79 %	Более 80%
FVC/ФЖЕЛ	4,70	3,01	64 %	Более 80%
FEV1/ОФВ1	3,90	2,42	62 %	Более 80%
FEV/FVC ОФВ1/ФЖЕЛ			80,4 %	Более 80%

Спирометрия после бронходилататора

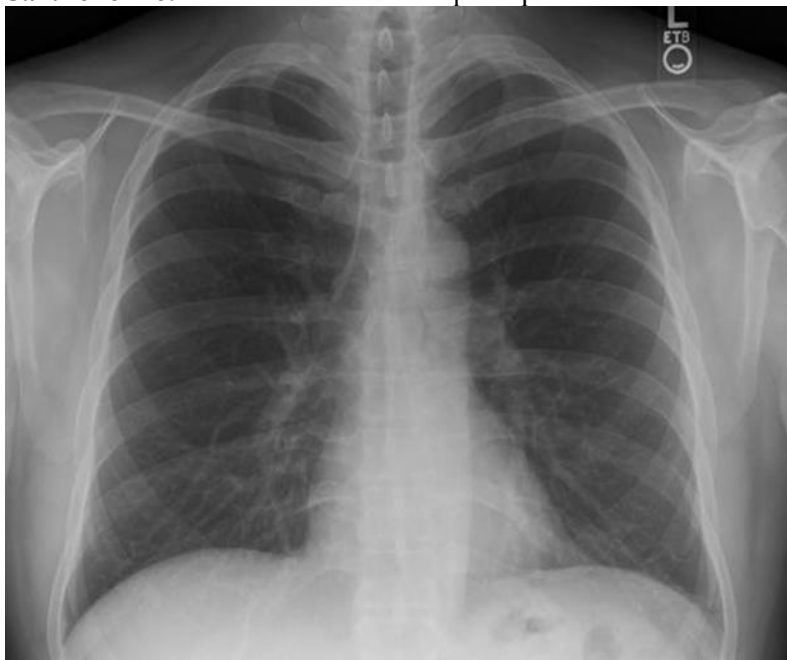Показатель			результат	Референсное значение
VC/ ЖЕЛ	4,87	3,90	80 %	Более 80%
FVC/ФЖЕЛ	4,70	3,24	69 %	Более 80%
FEV1/ОФВ1	3,90	3,03	78 %	Более 80%
FEV/FVC ОФВ1/ФЖЕЛ			91,4%	Более 80%

Прирост ОФВ1 составляет 15,6 %

Заключение: обструктивный тип вентиляционной недостаточности, бронходилатирующий тест положительный.

5.2. Рентгенография органов грудной клетки

Заключение: легочные поля без инфильтративных и очаговых изменений, сердце без особенностей.



5.3. Пикфлоуметрия

$\% = \text{ПСВ веч.} - \text{ПСВ утр.} / \frac{1}{2} (\text{ПСВ веч.} + \text{ПСВ утр.}) \times 100 \%$

Показатель	1	2	3	4	5	6	7	8
Утро (л/мин)	390	400	380	405	380	390	390	360
Вечер (л/мин)	290	300	270	290	290	300	290	280
Суточные колебания (л/мин)	100	100	110	115	90	90	100	80
%	29	29	34	33	27	26	29	25

5.4. Фиброгастродуоденоскопия

Вход в пищевод обычной формы на 13 см от резцов. Тонус верхнего пищеводного сфинктера сохранен. Пищевод свободно проходим, просвет его обычной формы и калибра, стенки эластичные, слизистая его бледно-розовая, гладкая, блестящая. Нижний пищеводный сфинктер обычной формы. Тонус нижнего пищеводного сфинктера сохранен. Зубчатая линия на 35 см от резцов, вход в желудок на 36 см, на уровне хиатального сужения. Просвет тела желудка обычной формы и калибра. Стенки тела желудка эластичные. В просвете – слизистая жидкость в небольшом количестве. Складки слизистой средней высоты, расправляются воздухом, слизистая тела желудка розовая, гладкая, блестящая, с нежным сосудистым рисунком. Антральный отдел обычной формы. Стенки антрального отдела желудка эластичные, перистальтика его сохранена. Слизистая обычной окраски. Сосудистый рисунок не изменен. Привратник округлой формы, сомкнут. Просвет луковицы двенадцатиперстной кишки обычной формы. Стенки двенадцатиперстной кишки эластичные, перистальтика сохранена. В просвете – желчь в небольшом количестве. Слизистая гиперемирована, отечна, на передней стенке луковицы язва размером 0,3×0,4×0,1 см, покрыта фибрином. Постбульбарные отделы двенадцатиперстной кишки без особенностей.

Заключение: язва луковицы двенадцатиперстной кишки, катаральный бульбит.

5.5. Бронхоскопия

Бронхоскоп проведен через носовую полость, слизистая оболочка гортани не изменена. Голосовая щель правильной формы, голосовые складки подвижны в полном объеме, подскладочное пространство свободно. Просвет трахеи свободный, широкий, не деформирован, кольца хорошо дифференцируются. Карина по средней линии, прямая, подвижная, основание ее не расширено, гребень заострен. Бронхиальное дерево правильного строения. Просветы центральных бронхов

свободны, не деформированы. Осмотр бронхов произведен до субсегментов, бронхи свободно проходимы, просветы не деформированы, слизистая оболочка не изменена.

Заключение: патологических изменений не выявлено.

5.6. УЗИ органов брюшной полости

Печень в размерах не увеличена, контуры ее ровные, четкие, эхогенность паренхимы в пределах нормы, эхоструктура однородная, очаги не визуализируются, сосудистый рисунок в норме, внутривеночные желчные протоки не расширены.

Воротная вена – 12 мм (N), нижняя полая вена – 16 мм (N), селезеночная вена – 7 мм (N), брюшная аорта – 15 мм (N).

Желчный пузырь обычных размеров, контур ровный, четкий, стенка не утолщена, конкременты не визуализируются, холедох не расширен.

Поджелудочная железа в размерах не изменена, контуры ровные, эхогенность паренхимы в пределах нормы, эхоструктура однородная, вирсунгов проток не расширен.

Селезенка не увеличена в размерах, эхогенность в пределах нормы, эхоструктура однородная.

Заключение: УЗ-признаков патологических изменений органов брюшной полости не выявлено.

Вопрос №3 Какое основное заболевание?:

А: Бронхиальная астма, аллергическая, персистирующая, средней степени тяжести, неконтролируемая

Б: Бронхиальная астма, персистирующая, легкой степени тяжести

В: Бронхиальная астма, персистирующая, тяжелой степени тяжести

Г: Бронхиальная астма, интермитирующая, легкой степени тяжести

7. Диагноз

Диагноз:

Вопрос №4 Какое сопутствующее заболевание имеется у больного?:

А: Язвенная болезнь двенадцатиперстной кишки, рецидив, НР (+).

Б: Хронический панкреатит, обострение

В: Хронический холецистит, обострение

Г: Хронический гастрит, обострение

Вопрос №5 Учитывая недостаточный контроль бронхиальной астмы у данного пациента возможно рассмотрение вопроса о добавлении к терапии _____ препаратов:

А: антилейкотриеновых

Б: антигистаминных

В: жаропонижающих

Г: иммуномодулирующих

Вопрос №6 Доза ингаляционных глюкокортикостероидов подбирается с учетом:

А: степени тяжести бронхиальной астмы

Б: длительности течения заболевания

В: возраста и пола пациента

Г: патогенетического варианта астмы

Вопрос №7 В качестве базисной терапии у данного пациента целесообразно сочетание ингаляционных глюкокортикостероидов и:

А: антагонистов лейкотриеновых рецепторов

Б: стабилизаторов мембран тучных клеток

В: β_2 -адреномиметиков короткого действия

Г: глюкокортикостероидов системного действия

Вопрос №8 Для самостоятельного контроля за бронхиальной астмой больной должен отслеживать :

А: суточные колебания пиковой скорости выдоха

Б: суточные колебания частоты дыхательных движений

В: изменения показателей (ОФВ₁) функции внешнего дыхания

Г: эффективность применения β_2 -адреномиметика

Вопрос №9 Мониторирование пиковой скорости выдоха проводится:

А: ежедневно 2 раза в сутки

Б: ежедневно однократно в утренние часы

В: ежедневно однократно в вечерние часы

Г: 2 дня в неделю в утренние часы

Вопрос №10 Лечение рецидива язвенной болезни, ассоциированной с *Helicobacter pylori*, должно обязательно включать :

А: препараты для эрадикационной терапии *Helicobacter pylori*

Б: М-холиноблокаторы

В: антациды и альгинаты

Г: спазмолитики и прокинетики

Вопрос №11 Пациент относится к _____ группе состояния здоровья:

А: IIIa

Б: I

В: II

Г: IIIб

Вопрос №12 Кратность посещения врача-пульмонолога в рамках диспансерного наблюдения больных контролируемой бронхиальной астмой средней степени тяжести составляет _____ раз/раза в год:

А: 2

Б: 1

В: 3

Г: 4

Эталоны ответов

1	2	3	4	5	6	7	8	9	10	11	12
1,2,3	1,2,3,4	1	1	1	1	1	1	1	1	1	1

УСЛОВИЕ СИТУАЦИОННОЙ ЗАДАЧИ №3

1.1. Ситуация

Пациентка 22 лет обратилась к врачу-терапевту участковому.

1.2. Жалобы

на

- на ежедневные приступы удушья до 3-4 раз в сутки преимущественно в ночные и ранние утренние часы,
- чувство заложенности в грудной клетке, экспираторную одышку при физической нагрузке,
- приступообразный кашель с отделением умеренного количества прозрачной мокроты.

1.3. Анамнез заболевания

- С детского возраста отмечает появление заложенности носа с умеренными слизистыми выделениями в период цветения деревьев (апрель-май).
- В 15 лет впервые развился приступ затруднённого дыхания после контакта с кошкой, диагностирована бронхиальная астма.
- В качестве поддерживающей терапии использует ингаляционные глюкокортикостероиды в средней суточной дозе.
- В последние 3 месяца появились эпизоды затруднённого «свистящего» дыхания до 4-5 раз в неделю, купирующиеся ингаляцией короткодействующих бронхолитиков, одышка при быстрой ходьбе.
- Ухудшение состояния в течение 7 дней: стали беспокоить ежедневные приступы удушья (3-4 раза), ночные пробуждения из-за симптомов заболевания, возросла потребность в бронхорасширяющих препаратах.

1.4. Анамнез жизни

- Росла и развивалась нормально.
- Работает медицинской сестрой в поликлинике.
- Перенесённые заболевания: детские инфекции.
- Наследственность не отягощена.
- Пищевая аллергия (цитрусовые – явления крапивницы).
- Вредные привычки: отрицает.

1.5. Объективный статус

Общее состояние средней степени тяжести, температура тела – 36,4°C. Астенического телосложения, периферические лимфоузлы не увеличены, отёков нет. Кожные покровы обычной окраски. Носовое дыхание не нарушено. При перкуссии грудной клетки лёгочный звук, при аускультации дыхание жёсткое, над всей поверхностью лёгких выслушиваются рассеянные сухие

дискантовые хрипы, ЧДД – 20 в минуту. Тоны сердца ритмичные, пульс – 86 в минуту, АД – 100/70 мм рт.ст. Живот при пальпации мягкий, безболезненный.

Вопрос №1 Выберите необходимые для постановки диагноза лабораторные методы обследования:

А: клинический анализ крови

Б: общий анализ мокроты

В: специфический иммуноглобулин Е к эпителию кошки в сыворотке крови

Г: биохимический анализ крови

Д: коагулограмма

Е: бактериологическое исследование крови на стерильность

3. Результаты лабораторных методов обследования

3.1. Клинический анализ крови

Показатель	Результат	Нормы
Эритроциты (RBC), $\cdot 10^{12}/л$	4,8	м. 4,4-5,0 ж. 3,8-4,5
Гемоглобин (Hb), г/л	136	м. 130-160 ж. 120-140
Гематокрит (HCT),%	42	м. 39-49 ж. 35-45
Цветовой показатель (ЦП)	0,94	0,8-1,0
Усреднённое значение объёма эритроцита (MCV), (фл)	84	80-100
Среднее содержание гемоглобина в эритроците (MCH), (пг)	28	26-34
Средняя концентрация гемоглобина в эритроците (MCHC), г/дл	36,3	32,0-37,0
Ретикулоциты (RET), %	10	2-12
Тромбоциты (PLT), $\cdot 10^9/л$	210	180-320
Лейкоциты (WBC), $\cdot 10^9/л$	8,8	4-9
Лейкоцитарная формула		
Нейтрофилы палочкоядерные, %	4	1-6
Нейтрофилы сегментоядерные, %	62	47-72
Эозинофилы, %	8	1-5
Базофилы, %	0	0-1
Лимфоциты, %	24	19-37
Моноциты, %	2	2-10
СОЭ, мм/ч	12	м. 2-10 ж. 2-15

3.2. Общий анализ мокроты

Показатель	Результат	Нормальные значения
Количество	5 мл	10-100 в сутки
Запах	нет	нет
Цвет	бесцв.	бесцветный
Характер	слиз.	слизистый
Примеси	нет	нет
Консистенция	вязкая	жидкая
Эпителий	8-10 кл.	< 25 кл.
Волокна	нет	нет
Лейкоциты	1-2 в п/зр.	нет
Эритроциты	нет	нет
Эозинофилы	10 в п/зр.	нет
Микобактерии туберкулеза	не обнаружены	нет
Прочая флора	нет	нет
Спиральи Куршмана	обнаружены	нет
Кристаллы Шарко-Лейдена	обнаружены	нет
Клетки с признаками атипии	нет	нет

3.3. Специфический иммуноглобулин Е к эпителию кошки в сыворотке крови

Исследование	Результат	Ед. изм.	Реактивность на аллерген
Специфический иммуноглобулин Е к эпителию кошки в сыворотке крови	24,80	МЕ/мл	<0,10 Отсутствует 0,10-0,34 Очень низкая 0,35-0,69 Низкая 0,70-3,49 Умеренная 3,50-17,49 Высокая >17,50 Очень высокая

3.4. Биохимический анализ крови

Показатель	Значение	Норма, ед.изм.
Общий белок	68	65-85 г/л
Альбумин	42	35-50 г/л
Креатинин	89	ж. 44-97 мкмоль/л

Показатель	Значение	Норма, ед.изм.
		м. 62-124 мкмоль/л
Мочевина	6,5	2,5-8,3 ммоль/л
Общий билирубин	13	5-21 мкмоль/л
Прямой билирубин	1	0-5 мкмоль/л
Непрямой билирубин	12	5-21 мкмоль/л
Холестерин общий	4,9	3,1-5,2 ммоль/л
Щелочная фосфатаза	58	53-128 Ед/л
ГГТ	12	7-42 Ед/л
АЛТ	33	10-40 Ед/л
АСТ	29	15-40 Ед/л
Калий	4,2	3,4-5,3 ммоль/л
Натрий	128	135-155 ммоль/л
Глюкоза	5,2	4,0-6,1 ммоль/л

3.5. Коагулограмма

Показатель	Результат	Норма
АЧТВ, сек.	28	24-39
Протромбиновый индекс, %	0,87	0,7-1,1
Фибриноген, г/л	3,2	2,0-4,0
Тромбиновое время, сек.	15	14-18
МНО	1,07	0,9-1,2

3.6. Бактериологическое исследование крови на стерильность

Роста микроорганизмов не обнаружено.

Вопрос №2 Выберите необходимые для постановки диагноза инструментальные методы обследования:

А: спирометрия с тестом обратимости бронхиальной обструкции

Б: пульсоксиметрия

В: бронхоскопия

Г: рентгенография придаточных пазух носа

Д: ультразвуковое исследование плевральных полостей

5. Результаты инструментальных методов обследования

5.1. Спирометрия с тестом обратимости бронхиальной обструкции

Показатель	До пробы с бронхолитиком	После пробы с бронхолитиком
------------	--------------------------	-----------------------------

	Должный/Фактич.	% от должных значений	Фактич.	% от должных значений	% изменений
ФЖЕЛ, л	4,6/3,6	78	3,9	85	
ОФВ₁, л/с	3,5/2,2	63	2,6	81	18
ОФВ₁/ФЖЕЛ,%		61		67	

5.2. Пульсоксиметрия

Сатурация SaO₂ – 96%.

5.3. Бронхоскопия

Обострение бронхиальной астмы является противопоказанием для проведения бронхоскопии.

5.4. Рентгенография придаточных пазух носа

На представленной рентгенограмме придаточных пазух носа пневматизация не снижена. Уровней жидкости в верхнечелюстных и лобных пазухах не отмечается. Носовая перегородка не искривлена.

Заключение: рентгенологических признаков синусита не выявлено.

5.5. Ультразвуковое исследование плевральных полостей

При ультразвуковом исследовании плевральных полостей свободной жидкости не выявлено.

Вопрос №3 В данной клинической ситуации основным диагнозом является:

А: Аллергическая бронхиальная астма, среднетяжелое неконтролируемое течение, среднетяжелое обострение. Сезонный аллергический ринит. Сенсibilизация к пыльцевым (деревья), эпидермальным (шерсть кошки), пищевым (цитрусовые) аллергенам.

Б: Аллергическая бронхиальная астма, среднетяжелое частично контролируемое течение.

Сезонный аллергический ринит. Сенсibilизация к пыльцевым (деревья), эпидермальным (шерсть кошки), пищевым (цитрусовые) аллергенам.

В: Аллергическая бронхиальная астма, тяжелое контролируемое течение, обострение.

Аллергический ринит. Сенсibilизация к пыльцевым (деревья), эпидермальным (шерсть кошки), пищевым (цитрусовые) аллергенам.

Г: Аллергическая бронхиальная астма, легкое течение, среднетяжелое обострение.

Круглогодичный аллергический ринит. Сенсibilизация к пыльцевым (деревья), эпидермальным (шерсть кошки), пищевым (цитрусовые) аллергенам.

7. Диагноз

Диагноз:

Вопрос №4 Для неотложной терапии заболевания необходимо назначить небулайзерную терапию короткодействующими бронходилататорами и _____ внутрь:

А: глюкокортикостероиды

Б: теofilлин

В: муколитики

Г: антибиотики

Вопрос №5 Эффективность неотложной терапии после назначения следует оценить через (в минутах):

А: 60

Б: 15

В: 30

Г: 120

Вопрос №6 Суточная доза системных глюкокортикостероидов (преднизолон внутрь) для лечения обострения заболевания составляет (в мг):

А: 40-50

Б: 5-10

В: 10-15

Г: 15-20

Вопрос №7 Для поддерживающей терапии заболевания необходимо назначить комбинацию:

А: высоких доз ингаляционных глюкокортикостероидов и длительно действующих бета2-агонистов

Б: высоких доз ингаляционных и системных глюкокортикостероидов

В: низких доз ингаляционных глюкокортикостероидов и кромонов

Г: средних доз ингаляционных и интраназальных глюкокортикостероидов

Вопрос №8 Больной показано проведение вакцинации против:

А: гриппа

Б: гепатита В

В: кори

Г: дифтерии

Вопрос №9 Пациентка относится к _____ группе состояния здоровья:

А: IIIа

Б: I

В: II

Г: IIIб

Вопрос №10 Бронхиальная астма средней степени тяжести устанавливается у пациентов, получающих терапию, соответствующую ступени:

А: 3

Б: 1

В: 2

Г: 5

Вопрос №11 Критерием тяжёлого обострения астмы является частота дыханий \geq _____ в мин. :

А: 25

Б: 30

В: 32

Г: 35

Вопрос №12 Критерием жизнеугрожающей астмы является SpO₂ < _____%:

А: 92

Б: 90

В: 88

Г: 85

Эталоны ответов

1	2	3	4	5	6	7	8	9	10	11	12
1,2,3	1,2	1	1	1	1	1	1	1	1	1	1

УСЛОВИЕ СИТУАЦИОННОЙ ЗАДАЧИ №4

1.1. Ситуация

Пациентка 28 лет обратилась к врачу-терапевту участковому.

1.2. Жалобы

на

- повышение температуры тела до 37,6°C,
- интенсивный кашель со скудной желтоватой мокротой, сопровождающийся «свистящим» дыханием,
- головную боль,
- боли в мышцах, слабость.

1.3. Анамнез заболевания

- Больна в течение 7 дней, в дебюте заболевания отмечались слабость, субфебрилитет, миалгии, боли в горле при глотании.
- На 3 день заболевания присоединился кашель со скудной мокротой, эпизоды диспноэ, сопровождающиеся свистящими хрипами в грудной клетке.
- Подобные симптомы отмечались у членов семьи (муж, дети).

1.4. Анамнез жизни

- Росла и развивалась нормально.
- Работает уборщицей помещений.
- Перенесённые заболевания: корь, скарлатина.
- Наследственность и аллергоанамнез не отягощены.
- Вредные привычки: курит с 20 лет (10 сигарет в день).

1.5. Объективный статус

Общее состояние средней тяжести, температура тела – 37,2°C. Умеренная гиперемия зева. Нормостенического телосложения, периферические лимфоузлы не увеличены, отёков нет. Кожные покровы обычной окраски, влажные. При осмотре грудной клетки значимой патологии не выявлено. При сравнительной перкуссии легких – лёгочный звук. При аускультации дыхание жёсткое, умеренное количество сухих базовых хрипов, в подлопаточных областях с обеих сторон умеренное количество влажных мелкопузырчатых хрипов, ЧДД – 20 в минуту. Пульс – 86 ударов в минуту, ритмичный. Тоны сердца звучные, ритм правильный. АД – 110/60 мм рт.ст. Язык слегка обложен белым налетом. Живот мягкий, безболезненный. Печень и селезенка не увеличены. Симптом поколачивания отрицательный. Стул и мочеиспускание не нарушены.

Вопрос №1 Выберите необходимые для постановки диагноза лабораторные методы обследования:

А: клинический анализ крови

Б: общий анализ мокроты

В: бактериоскопия мокроты (с окраской по Цилю – Нильсену и Граму)

Г: определение антител классов М, G (IgM, IgG) к вирусу иммунодефицита человека

Д: коагулограмма

Е: определение суммарных антител (IgM, IgG) к *Treponema pallidum*

3. Результаты лабораторных методов обследования

3.1. Клинический анализ крови

Показатель	Результат	Нормы
Эритроциты (RBC), *10 ¹² /л	4,1	м. 4,4-5,0 ж. 3,8-4,5
Гемоглобин (Hb), г/л	120	м. 130-160 ж. 120-140
Гематокрит (HCT),%	37	м. 39-49 ж. 35-45
Цветовой показатель (ЦП)	0,94	0,8-1,0
Усреднённое значение объёма эритроцита (MCV), (фл)	84	80-100
Среднее содержание гемоглобина в эритроците (MCH), (пг)	33,2	26,0-34,0
Средняя концентрация гемоглобина в эритроците (MCHC), г/дл	18	30,0-37,0
Ретикулоциты (RET), ‰	10	2-12
Тромбоциты (PLT), *10 ⁹ /л	210	180-320
Лейкоциты (WBC), *10 ⁹ /л	9,6	4-9
Лейкоцитарная формула		
Нейтрофилы палочкоядерные, %	6	1-6
Нейтрофилы сегментоядерные, %	54	47-72
Эозинофилы, %	2	1-5
Базофилы, %	0	0-1
Лимфоциты, %	34	19-37

Показатель	Результат	Нормы
Моноциты, %	4	2-10
СОЭ, мм/ч	26	м. 2-10 ж. 2-15

3.2. Общий анализ мокроты

Показатель	Результат	Нормальные значения
Количество	4 мл	10-100 в сутки
Запах	нет	нет
Цвет	жёлтый	бесцветный
Характер	гнойный	слизистый
Примеси	нет	нет
Консистенция	вязкая	жидкая
Эпителий плоский	4-5 в п/зр.	< 25 кл.
Эпителий альвеолярный	2-3 в п/зр.	нет
Волокна	нет	нет
Лейкоциты	20-25 в п/зр.	нет
Эритроциты	0-1 в п/зр.	нет
Эозинофилы	нет	нет
Микобактерии туберкулеза	не обнаружены	нет
Прочая флора	нет	нет
Спирали Куршмана	нет	нет
Кристаллы Шарко – Лейдена	нет	нет
Клетки с признаками атипии	нет	нет

3.3. Бактериоскопия мокроты (с окраской по Цилю – Нильсену и Граму)

При бактериоскопии мокроты в мазках (окраска по Цилю – Нильсену и по Граму) микобактерий туберкулёза и других патологических микроорганизмов не обнаружено.

3.4. Определение антител классов М, G (IgM, IgG) к вирусу иммунодефицита человека

Показатель	Результат	Норма
Антитела классов М, G (IgM, IgG) к вирусу иммунодефицита человека (ВИЧ-1,2)	не обнаружены	не обнаружены

3.5. Коагулограмма

Показатель	Результат	Норма
АЧТВ, сек.	28	24-39
Протромбиновый индекс	0,78	0,7-1,1
Фибриноген, г/л	3,2	2,0-4,0
Тромбиновое время, сек.	15	14-18
МНО	1,07	0,9-1,2

3.6. Определение суммарных антител (IgM, IgG) к *Treponema pallidum*

Показатель	Результат	Норма
Антитела к <i>Treponema pallidum</i> суммарные (IgM, IgG)	не обнаружены	не обнаружены

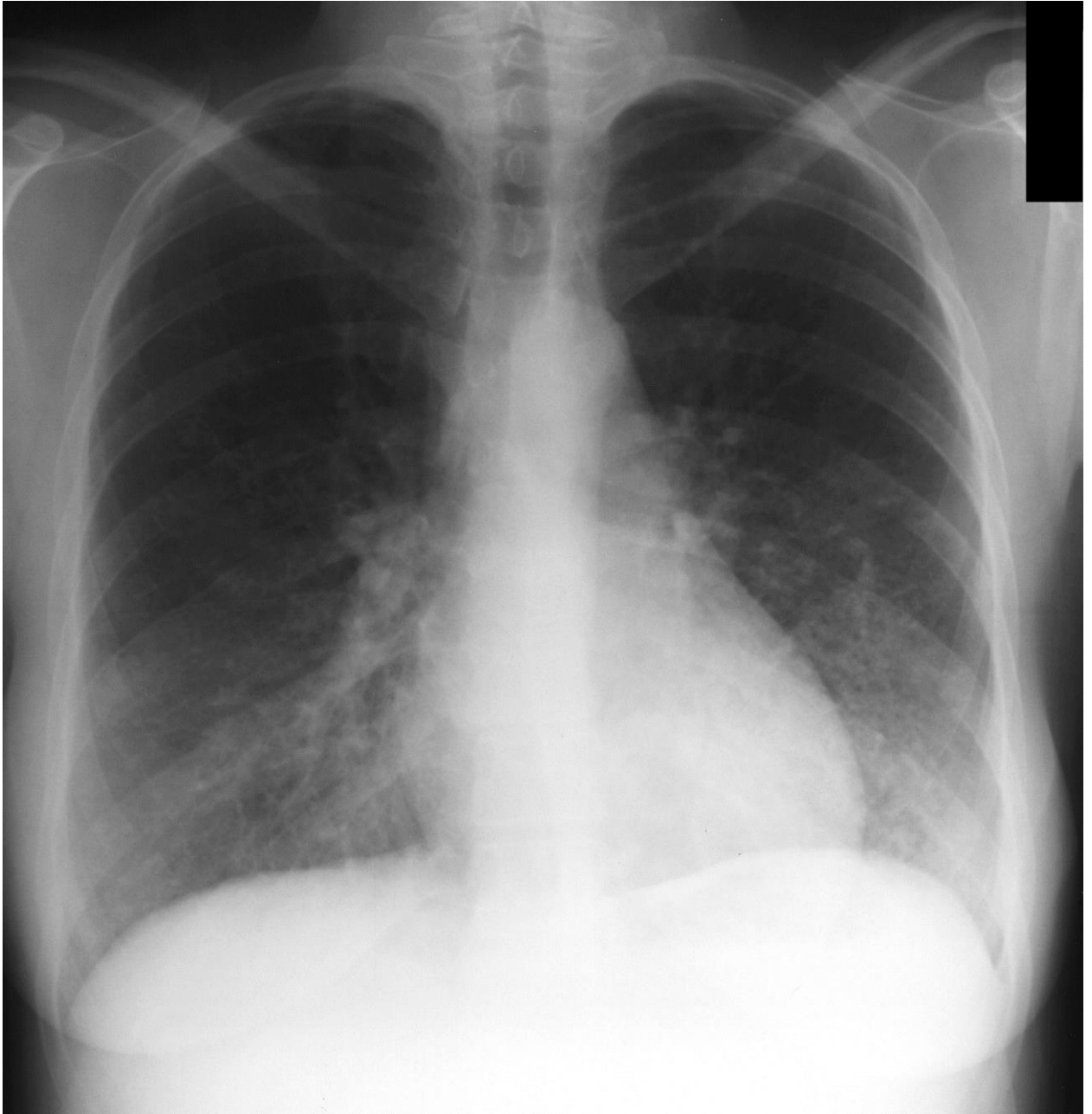
Вопрос №2 Выберите необходимые для постановки диагноза инструментальные методы обследования:

- А: рентгенография органов грудной клетки
- Б: пульсоксиметрия
- В: рентгенография придаточных пазух носа
- Г: бронхоскопия
- Д: ультразвуковое исследование плевральных полостей
- Е: ультразвуковое исследование щитовидной железы

5. Результаты инструментальных методов обследования

5.1. Рентгенография органов грудной клетки

На рентгенограмме органов грудной клетки на фоне усиления лёгочного рисунка в нижних отделах с обеих сторон визуализируются несколько участков уплотнения легочной ткани однородной структуры, низкой интенсивности (симптом «матового стекла»), без четких контуров.



5.2. Пульсоксиметрия

Показатель сатурации SaO_2 – 98%

5.3. Рентгенография придаточных пазух носа

На представленной рентгенограмме придаточных пазух носа пневматизация не снижена. Уровней жидкости в верхнечелюстных и лобных пазухах не отмечается. Носовая перегородка не искривлена.

Заключение: рентгенологических признаков синусита не выявлено.

5.4. Бронхоскопия

Бронхоскоп проведен через носовую полость, слизистая оболочка гортани не изменена. Голосовая щель правильной формы, голосовые складки подвижны в полном объеме, подскладочное пространство свободно. Просвет трахеи свободный, широкий, не деформирован, кольца хорошо дифференцируются. Карина по средней линии, прямая, подвижная, основание ее не расширено, гребень заострен. Бронхиальное дерево правильного строения. Просветы центральных бронхов свободны, не деформированы. Осмотр бронхов произведен до субсегментов, бронхи свободно проходимы, просветы не деформированы, слизистая оболочка не изменена.

Заключение: патологических изменений не выявлено.

5.5. Ультразвуковое исследование плевральных полостей

При ультразвуковом исследовании плевральных полостей свободной жидкости не выявлено

5.6. Ультразвуковое исследование щитовидной железы

Щитовидная железа обычно расположена, нормальных размеров, контуры ровные, паренхима обычной степени экзогенности, эхоструктура однородная. Данных за наличие узлов и других патологических образований не получено. Вазкуляризация тканей в норме. Линейные и спектральные характеристики кровотока по сосудам щитовидной железы не изменены. Регионарные лимфатические узлы без особенностей.

Заключение: патологических изменений не выявлено.

Вопрос №3 В данной клинической ситуации основным диагнозом является:

А: Внебольничная пневмония в нижней доле левого и правого лёгкого нетяжёлого течения

Б: Очаговая пневмония нижней доли левого и правого лёгкого нетяжёлого течения

В: Внебольничная двусторонняя нижнедолевая пневмония тяжёлого течения

Г: Пневмония в нижней доле левого и правого лёгкого тяжёлого течения

7. Диагноз

Диагноз:

Вопрос №4 Для оценки риска неблагоприятного прогноза и выбора места лечения следует использовать шкалу CRB-65, включающую комплекс симптомов и признаков, таких как:

А: нарушение сознания, +

ЧДД ≥ 30 /мин, +

систолическое АД < 90 мм рт.ст. или диастолическое АД ≤ 60 мм рт.ст., +

возраст ≥ 65 лет

Б: температура тела $> 38^\circ\text{C}$, +

ЧДД ≥ 30 /мин, +

систолическое АД < 90 мм рт.ст. или диастолическое АД ≤ 60 мм рт.ст., +

возраст > 65 лет

В: температура тела $> 39^\circ\text{C}$, +

ЧДД ≥ 20 /мин, +

систолическое АД < 100 мм рт.ст. или диастолическое АД ≤ 70 мм рт.ст., +

возраст ≥ 65 лет

Г: нарушение сознания, +

ЧДД ≥ 20 /мин, +

систолическое АД < 100 мм рт.ст. или диастолическое АД ≤ 70 мм рт.ст., +

возраст > 65 лет

Вопрос №5 В качестве стартовой эмпирической терапии пациентке может быть назначен _____ внутрь:

А: кларитромицин

Б: метронидазол

В: ципрофлоксацин

Г: доксициклин

Вопрос №6 Эффективность эмпирической терапии после начала приёма антибактериального препарата следует оценить через (в часах):

А: 48-72

Б: 24-36

В: 12-18

Г: 6-10

Вопрос №7 Главным критерием окончания антибактериальной терапии является :

А: стойкая нормализация температуры в течение 3 суток

Б: стойкая нормализация температуры в течение 1 суток

В: снижение температуры до субфебрильных цифр

Г: исчезновение аускультативных признаков пневмонии

Вопрос №8 Ориентировочные сроки разрешения рентгенологических признаков пневмонии составляют (в неделях):

А: 3-4

Б: 1-2

В: 5-6

Г: 7-8

Вопрос №9 Ориентировочные сроки нетрудоспособности в данном случае составляют (в днях):

А: 20-21

Б: 10-11

В: 15-16

Г: 7-8

Вопрос №10 Диспансерное наблюдение после выздоровления в данном клиническом случае проводится в течение ____ месяцев:

А: 12

Б: 6

В: 2

Г: 3

Вопрос №11 Кратность осмотра врачом-терапевтом пациента, перенесшего пневмонию, в рамках диспансерного наблюдения составляет 1 раз в ____ месяца/месяцев:

А: 3

Б: 2

В: 4

Г: 6

Вопрос №12 При отсутствии патологических клинико-рентгенологических признаков в лёгких по окончании диспансерного наблюдения пациентка переводится в ____ группу состояния здоровья:

А: I

Б: II

В: IIIа

Г: IIIб

Эталоны ответов

1	2	3	4	5	6	7	8	9	10	11	12
1,2,3	1.2	1	1	1	1	1	1	1	1	1	1

УСЛОВИЕ СИТУАЦИОННОЙ ЗАДАЧИ №5

1.1. Ситуация

Пациентка 18 лет обратилась к врачу-терапевту участковому.

1.2. Жалобы

на

- ежедневные приступы затруднённого дыхания до 1-2 раз в сутки, чувство заложенности в грудной клетке, преимущественно, в ночные и ранние утренние часы,
- приступообразный малопродуктивный кашель,
- затруднение носового дыхания со слизистыми выделениями.

1.3. Анамнез заболевания

- С детского возраста отмечает появление заложенности носа с умеренными слизистыми выделениями в период цветения деревьев (апрель-май).
- В 17 лет впервые развился приступ затруднённого дыхания после контакта с кошкой. Симптомы регрессировали самостоятельно, к врачу не обращалась.
- В течение предшествующих 3 недель на фоне цветения деревьев появились симптомы ринита, принимала антигистаминные препараты (дезлоратадин 1 таблетка в день).
- 10 дней назад стали регистрироваться приступы затруднённого дыхания до 1-2 раз в сутки, преимущественно в ночные и ранние утренние часы, непродуктивный кашель.

1.4. Анамнез жизни

- Росла и развивалась нормально.
- Является студенткой техникума.
- Перенесённые заболевания: детские инфекции.
- Наследственность не отягощена.
- Пищевая аллергия (цитрусовые – явления крапивницы).
- Вредные привычки отрицает.

1.5. Объективный статус

Общее состояние средней степени тяжести, температура тела – 36,5°C. Нормостенического телосложения, периферические лимфоузлы не увеличены, отёков нет. Кожные покровы обычной окраски. Носовое дыхание затруднено. При перкуссии грудной клетки лёгочный звук, при аускультации – дыхание жёсткое, над всей поверхностью лёгких выслушиваются рассеянные сухие

дискантовые хрипы, ЧДД – 18 в минуту. Тоны сердца ритмичные, пульс – 82 в минуту, АД – 110/70 мм рт.ст. Живот при пальпации мягкий, безболезненный.

Вопрос №1 Выберите необходимые для постановки диагноза лабораторные методы обследования:

А: клинический анализ крови

Б: общий анализ мокроты

В: специфический иммуноглобулин Е к эпителию кошки в сыворотке крови

Г: биохимический анализ крови

Д: коагулограмма

Е: бактериологическое исследование крови на стерильность

3. Результаты лабораторных методов обследования

3.1. Клинический анализ крови

Показатель	Результат	Нормы
Эритроциты (RBC), $\cdot 10^{12}/л$	4,8	м. 4,4-5,0 ж. 3,8-4,5
Гемоглобин (Hb), г/л	136	м. 130-160 ж. 120-140
Гематокрит (HCT),%	42	м. 39-49 ж. 35-45
Цветовой показатель (ЦП)	0,94	0,8-1,0
Усреднённое значение объёма эритроцита (MCV), (фл)	84	80-100
Среднее содержание гемоглобина в эритроците (MCH), (пг)	28	26-34
Средняя концентрация гемоглобина в эритроците (MCHC), г/дл	34,5	32,0-37,0
Ретикулоциты (RET), %	10	2-12
Тромбоциты (PLT), $\cdot 10^9/л$	210	180-320
Лейкоциты (WBC), $\cdot 10^9/л$	8,8	4-9
Лейкоцитарная формула		
Нейтрофилы палочкоядерные, %	4	1-6
Нейтрофилы сегментоядерные, %	62	47-72
Эозинофилы, %	8	1-5
Базофилы, %	0	0-1
Лимфоциты, %	24	19-37
Моноциты, %	2	2-10
СОЭ, мм/ч	12	м. 2-10 ж. 2-15

3.2. Общий анализ мокроты

Показатель	Результат	Нормальные значения
Количество	5 мл	10-100 в сутки
Запах	нет	нет
Цвет	бесцветный	бесцветный
Характер	слизистый	слизистый
Примеси	нет	нет
Консистенция	вязкая	жидкая
Эпителий	8-10 кл.	< 25 кл.
Волокна	нет	нет
Лейкоциты	1-2 в п/зр.	нет
Эритроциты	нет	нет
Эозинофилы	16 в п/зр.	нет
Микобактерии туберкулеза	не обнаружены	нет
Прочая флора	нет	нет
Спирали Куршмана	обнаружены	нет
Кристаллы Шарко-Лейдена	обнаружены	нет
Клетки с признаками атипии	нет	нет

3.3. Специфический иммуноглобулин Е к эпителию кошки в сыворотке крови

Исследование	Результат	Ед. изм.	Реактивность на аллерген
специфический иммуноглобулин Е к эпителию кошки в сыворотке крови	24,80	МЕ/мл	<0,10 Отсутствует 0,10-0,34 Очень низкая 0,35-0,69 Низкая 0,70-3,49 Умеренная 3,50-17,49 Высокая >17,50 Очень высокая

|показатель |значение |норма |Общий белок |68 |65-85 г/л |Альбумин |42 |35-50 г/л |Креатинин |89 |ж.
44-97 мкмоль/л

м. 62-124 мкмоль/л |Мочевина |6,5 |2,5-8,3 ммоль/л |Общий билирубин |13 |5-21 мкмоль/л |Прямой билирубин |1 |0-5 мкмоль/л |Непрямой билирубин |12 |5-21 мкмоль/л |Холестерин общий |4,9 |3,1-5,2 ммоль/л |Щелочная фосфатаза |58 |53-128 Ед/л |ГГТ |12 |7-42 Ед/л |АЛТ |33 |10-40 Ед/л |АСТ |29 |15-40 Ед/л |Калий |4,2 |3,4-5,3 ммоль/л |Натрий |128 |135-155 ммоль/л |Глюкоза |5,2 |4,0-6,1 ммоль/л

3.5. Коагулограмма

Показатель	Результат	Норма
------------	-----------	-------

Показатель	Результат	Норма
АЧТВ, сек.	28	24-39
Протромбиновый индекс	0,87	0,7-1,1
Фибриноген, г/л	3,2	2,0-4,0
Тромбиновое время, сек.	15	14-18
МНО	1,07	0,9-1,2

3.6. Бактериологическое исследование крови на стерильность

Роста микроорганизмов не обнаружено.

Вопрос №2 Выберите необходимые для постановки диагноза инструментальные методы обследования:

А: спирометрия с тестом обратимости бронхиальной обструкции

Б: пульсоксиметрия

В: бронхоскопия

Г: рентгенография придаточных пазух носа

Д: ультразвуковое исследование плевральных полостей

5. Результаты инструментальных методов обследования

5.1. Спирометрия с тестом обратимости бронхиальной обструкции

2+[^]/Показатель

2+|До пробы с бронхолитиком 3+|После пробы с бронхолитиком

|Должный/Фактич. % от должных значений |Фактич. % от должных значений |% изменений

|ФЖЕЛ, л |4,6/3,6 |78 |3,9 |85 |

|ОФВ₁, л/с |3,5/2,2 |63 |2,6 |74 |18

|ОФВ₁/ФЖЕЛ,% | |61 | |67 |

5.2. Пульсоксиметрия

Сатурация SaO₂ – 96%.

5.3. Бронхоскопия

Наличие бронхообструктивного синдрома является противопоказанием для проведения бронхоскопии.

5.4. Рентгенография придаточных пазух носа

На представленной рентгенограмме придаточных пазух носа пневматизация не снижена. Уровней жидкости в верхнечелюстных и лобных пазухах не отмечается. Носовая перегородка не искривлена.

Заключение: рентгенологических признаков синусита не выявлено.

5.5. Ультразвуковое исследование плевральных полостей

При ультразвуковом исследовании плевральных полостей свободной жидкости не выявлено.

Вопрос №3 В данной клинической ситуации основным диагнозом является:

А: Аллергическая бронхиальная астма, среднетяжелое течение. Сезонный аллергический ринит.

Сенсибилизация к пыльцевым (деревья), эпидермальным (шерсть кошки), пищевым (цитрусовые) аллергенам

Б: Хроническая обструктивная болезнь лёгких, умеренная степень тяжести (GOLD 2), группа В (mMRC 2, редкие обострения). Сенсибилизация к пыльцевым (деревья), эпидермальным (шерсть кошки), пищевым (цитрусовые) аллергенам

В: Хронический бронхит, обострение. Аллергический ринит. Сенсибилизация к пыльцевым (деревья), эпидермальным (шерсть кошки), пищевым (цитрусовые) аллергенам

Г: Аллергическая бронхиальная астма, лёгкое течение. Круглогодичный аллергический ринит.

Сенсибилизация к пыльцевым (деревья), эпидермальным (шерсть кошки), пищевым (цитрусовые) аллергенам

7. Диагноз

Диагноз:

Вопрос №4 Для поддерживающей терапии заболевания необходимо назначить комбинацию длительнодействующих бета₂-агонистов и:

- А: низких доз ингаляционных глюкокортикостероидов
- Б: высоких доз ингаляционных глюкокортикостероидов
- В: омализумаба
- Г: ритуксимаба

Вопрос №5 Мониторирование пиковой скорости выдоха проводится:

- А: ежедневно 2 раза в сутки
- Б: ежедневно однократно в утренние часы
- В: ежедневно однократно в вечерние часы
- Г: 2 дня в неделю в утренние часы

Вопрос №6 Уменьшение объема поддерживающей терапии при достижении контроля симптомов заболевания после начала терапии может быть проведено через (в месяцах):

- А: 3
- Б: 2
- В: 1
- Г: 6

Вопрос №7 Для устранения симптомов в режиме «по требованию» следует назначить:

- А: коротко действующий бета₂-агонист
- Б: антагонист лейкотриеновых рецепторов
- В: кромон
- Г: муколитик

Вопрос №8 Пациентке показано проведение вакцинации против:

- А: гриппа
- Б: пневмококковой инфекции
- В: кори
- Г: дифтерии

Вопрос №9 Пациентка относится к ____ группе состояния здоровья:

- А: Ша
- Б: I
- В: II
- Г: ШБ

Вопрос №10 Кратность посещения врача-терапевта в рамках диспансерного наблюдения больных бронхиальной астмой средней степени тяжести составляет ____ раз/раза в год:

- А: 4
- Б: 1
- В: 2
- Г: 6

Вопрос №11 Кратность посещения врача-пульмонолога в рамках диспансерного наблюдения больных бронхиальной астмой средней степени тяжести составляет _____ раз/раза в год:

- А: 2
- Б: 1
- В: 3
- Г: 4

Вопрос №12 Кратность посещения врача-аллерголога в рамках диспансерного наблюдения больных бронхиальной астмой средней степени тяжести составляет _____ раз/раза в год:

- А: 2
- Б: 1
- В: 3
- Г: 4

Эталоны ответов

1	2	3	4	5	6	7	8	9	10	11	12
1,2,3	2,3	2	2	2	2	2	2	2	2	2	2

УСЛОВИЕ СИТУАЦИОННОЙ ЗАДАЧИ №6

1.1. Ситуация

Пациент 26 лет обратился к врачу-терапевту участковому.

1.2. Жалобы

на

- кашель с трудноотделяемой ржавой мокротой,
- повышение температуры тела до 38,2°C,
- общую слабость, головную боль.

1.3. Анамнез заболевания

- Заболел остро после переохлаждения 2 дня назад: повысилась температура до 38,2°C, появились непродуктивный кашель, озноб, общая слабость.
- На второй день заболевания при кашле стала отделяться мокрота с ржавым оттенком, принимал жаропонижающие без эффекта.

1.4. Анамнез жизни

- Рос и развивался нормально.
- Работает банковским служащим.
- Перенесённые заболевания: корь, скарлатина.
- Наследственность и аллергоанамнез не отягощены.
- Вредные привычки: отрицает.

1.5. Объективный статус

Общее состояние средней тяжести, температура тела – 38,2°. Нормостенического телосложения, рост – 176 см, масса тела – 75 кг, индекс массы тела – 24,2 кг/м², периферические лимфоузлы не увеличены, отёков нет. Определяются гиперемия щек, более выраженная справа, herpes labialis. Дыхание поверхностное, ЧДД – 18 в минуту. При осмотре грудной клетки определяется усиление голосового дрожания и бронхофонии в правой подключичной области. При сравнительной перкуссии легких отмечается притупление перкуторного звука в правой надключичной области, в I и II межреберье справа. При аускультации над местом притупления выслушивается крепитация. Пульс – 96 ударов в минуту, ритмичный. Тоны сердца звучные, ритм правильный. АД – 100/65 мм рт.ст. Язык слегка обложен белым налетом. Живот мягкий, безболезненный. Печень и селезенка не увеличены. Симптом поколачивания отрицательный. Стул и мочеиспускание не нарушены.

Вопрос №1 Выберите необходимые для постановки диагноза лабораторные методы обследования:

А: клинический анализ крови

Б: общий анализ мокроты

В: бактериоскопия мокроты (с окраской по Цилю – Нильсену и Граму)

Г: определение антител классов IgM, IgG к вирусу иммунодефицита человека (ВИЧ)

Д: коагулограмма

Е: реакция Вассермана

3. Результаты лабораторных методов обследования

3.1. Клинический анализ крови

Показатель	Результат	Нормы
Эритроциты (RBC), *10 ¹² /л	4,8	м. 4,4-5,0 ж. 3,8-4,5
Гемоглобин (Hb), г/л	136	м. 130-160 ж. 120-140
Гематокрит (HCT),%	42	м. 39-49 ж. 35-45
Цветовой показатель (ЦП)	0,94	0,8-1,0
Усреднённое значение объёма эритроцита (MCV), (фл)	84	80-100
Среднее содержание гемоглобина в эритроците (MCH), (пг)	28	26-34
Средняя концентрация гемоглобина в эритроците (MCHC), г/дл	34,6	32,0-37,0

Показатель	Результат	Нормы
Ретикулоциты (RET), %	10	2-12
Тромбоциты (PLT), *10 ⁹ /л	210	180-320
Лейкоциты (WBC), *10 ⁹ /л	11,8	4-9
Лейкоцитарная формула		
Нейтрофилы палочкоядерные, %	10	1-6
Нейтрофилы сегментоядерные, %	52	47-72
Эозинофилы, %	2	1-5
Базофилы, %	0	0-1
Лимфоциты, %	34	19-37
Моноциты, %	2	2-10
СОЭ, мм/ч	38	м. 2-10 ж. 2-15

3.2. Общий анализ мокроты

Показатель	Результат	Нормальные значения
Количество	5 мл	10-100 в сутки
Запах	нет	нет
Цвет	коричневый	бесцветный
Характер	гнойный	слизистый
Примеси	нет	нет
Консистенция	вязкая	жидкая
Эпителий плоский	4-5 в п/зр.	< 25 кл.
Эпителий альвеолярный	2-3 в п/зр.	нет
Волокна	нет	нет
Лейкоциты	30-35 в п/зр.	нет
Эритроциты	10-12 в п/зр.	нет
Эозинофилы	нет	нет
Микобактерии туберкулеза	не обнаружены	нет

Показатель	Результат	Нормальные значения
Прочая флора	нет	нет
Спирали Куршмана	нет	нет
Кристаллы Шарко-Лейдена	нет	нет
Клетки с признаками атипии	нет	нет

3.3. Бактериоскопия мокроты (с окраской по Цилю – Нильсену и Граму)

При бактериоскопии мокроты в мазках (окраска по Цилю – Нильсену) микобактерий туберкулёза не обнаружено; в мазках (окраска по Граму) определяются > 10 Грам+ ланцетовидных диплококков (*Streptococcus pneumoniae*).

3.4. Определение антител классов IgM, IgG к вирусу иммунодефицита человека (ВИЧ)

Антитела классов IgM, IgG к вирусу иммунодефицита человека (ВИЧ) не обнаружены.

3.5. Коагулограмма

Показатель	Результат	Норма
АЧТВ, сек.	28	24-39
Протромбиновый индекс	0,87	0,7-1,1
Фибриноген, г/л	3,2	2,0-4,0
Тромбиновое время, сек.	15	14-18
МНО	1,07	0,9-1,2

3.6. Реакция Вассермана

Реакция Вассермана – отрицательная.

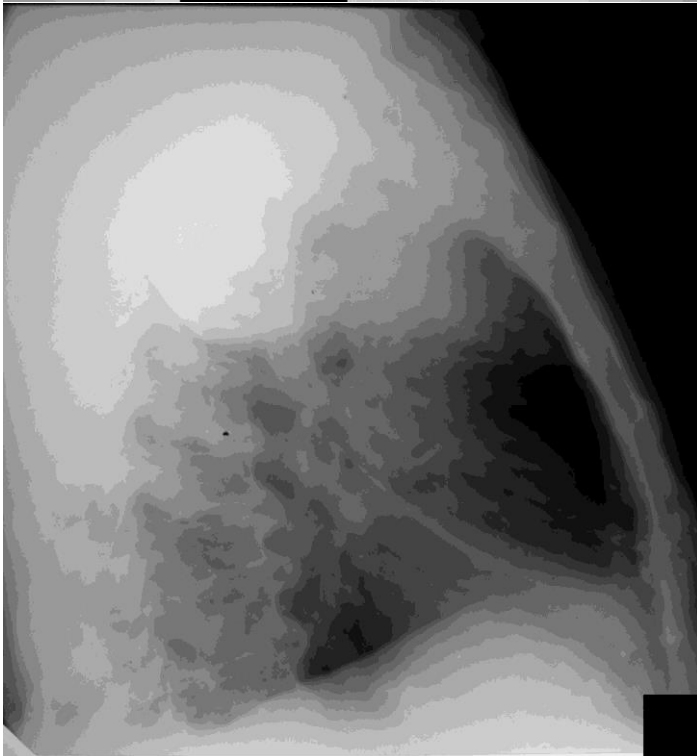
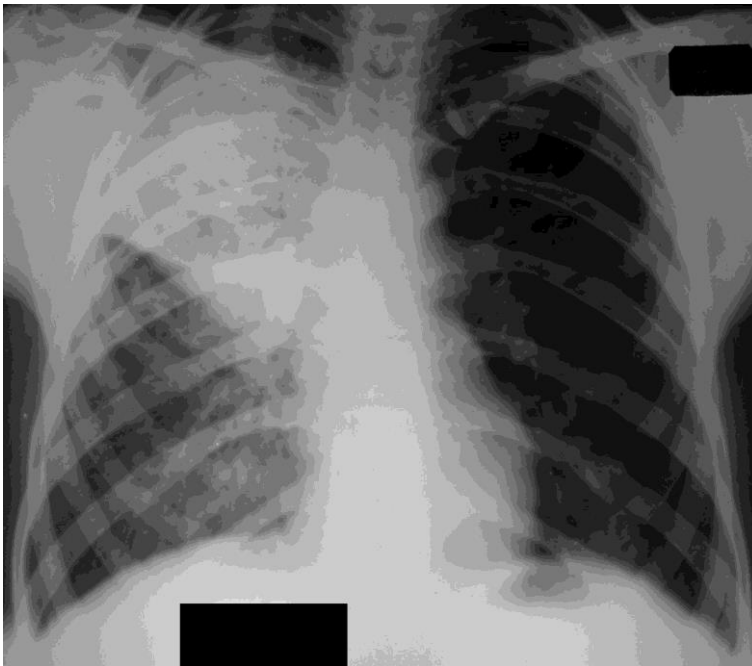
Вопрос №2 Выберите необходимые для постановки диагноза инструментальные методы обследования:

- А: рентгенография органов грудной клетки
- Б: пульсоксиметрия
- В: рентгенография придаточных пазух носа
- Г: бронхоскопия
- Д: ультразвуковое исследование плевральных полостей
- Е: спирометрия

5. Результаты инструментальных методов обследования

5.1. Рентгенография органов грудной клетки

На рентгенограмме органов грудной клетки в проекции верхней доли правого лёгкого определяется участок инфильтрации однородной структуры, средней интенсивности, с нечеткими контурами уплотненного участка, за исключением мест соприкосновения с междолевой плеврой. В уплотнённом участке визуализируются воздушные просветы бронхов.



5.2. Пульсоксиметрия

Показатель сатурации SaO_2 – 98%.

5.3. Рентгенография придаточных пазух носа

На представленной рентгенограмме придаточных пазух носа пневматизация заметно не снижена. Уровней жидкости в верхнечелюстных и лобных пазухах не отмечается. Носовая перегородка не искривлена.

Заключение: рентгенологических признаков синусита не выявлено.

5.4. Бронхоскопия

Фибробронхоскопия.

Бронхоскоп проведен через носовую полость, слизистая оболочка гортани не изменена. Голосовая щель правильной формы, голосовые складки подвижны в полном объеме, подскладочное пространство свободно. Просвет трахеи свободный, широкий, не деформирован, кольца хорошо дифференцируются. Карина по средней линии, прямая, подвижная, основание ее не расширено, гребень заострен. Бронхиальное дерево правильного строения. Просветы центральных бронхов

свободны, не деформированы. Осмотр бронхов произведен до субсегментов, бронхи свободно проходимы, просветы не деформированы, слизистая оболочка не изменена.

Заключение: патологических изменений не выявлено.

5.5. Ультразвуковое исследование плевральных полостей

При ультразвуковом исследовании плевральных полостей свободной жидкости не выявлено.

5.6. Спирометрия

Показатель	должный/ фактический	% от должных значений
ФЖЕЛ, л	4,6/4,2	91
ОФВ ₁ , л/с	3,5/3,29	94
ОФВ ₁ /ФЖЕЛ,%		78

Вопрос №3 В данной клинической ситуации основным диагнозом является:

- А: Внебольничная правосторонняя верхнедолевая пневмония
- Б: Очаговая пневмония верхней доли правого лёгкого
- В: Инфильтративный туберкулёз верхней доли правого лёгкого
- Г: Правосторонний экссудативный плеврит

7. Диагноз

Диагноз:

Вопрос №4 Для оценки риска неблагоприятного прогноза и выбора места лечения следует использовать шкалу CRB-65, включающую комплекс симптомов и признаков, таких как:

- А: • нарушение сознания
- ЧДД ≥ 30 /мин
- систолическое АД < 90 или диастолическое АД ≤ 60 мм рт.ст.
- возраст ≥ 65 лет
- Б: • температура тела $> 38^\circ\text{C}$
- ЧДД ≥ 30 /мин
- систолическое АД < 100 мм рт.ст. или диастолическое АД ≤ 70 мм рт.ст.
- возраст > 65 лет
- В: • температура тела $> 39^\circ\text{C}$
- ЧДД ≥ 20 /мин
- систолическое АД < 90 мм рт.ст. или диастолическое АД ≤ 60 мм рт.ст.
- возраст > 65 лет
- Г: • нарушение сознания
- ЧДД ≥ 20 /мин
- систолическое АД < 100 мм рт.ст. или диастолическое АД ≤ 70 мм рт.ст.
- возраст ≥ 65 лет

Вопрос №5 В качестве стартовой эмпирической терапии в амбулаторных условиях пациенту может быть назначен _____ внутрь:

- А: амоксициллин
- Б: доксициклин
- В: ципрофлоксацин
- Г: метронидазол

Вопрос №6 Эффективность эмпирической терапии после начала приёма антибактериального препарата следует оценить через (в часах):

- А: 48-72
- Б: 24-36
- В: 12-18
- Г: 6-10

Вопрос №7 Главным критерием окончания антибактериальной терапии является :

- А: стойкая нормализация температуры в течение 3 суток
- Б: стойкая нормализация температуры в течение 1 суток
- В: снижение температуры до субфебрильных цифр
- Г: исчезновение аускультативных признаков пневмонии

Вопрос №8 Ориентировочные сроки разрешения рентгенологических признаков пневмонии составляют (в неделях):

- А: 3-4
- Б: 1-2
- В: 5-6
- Г: 7-8

Вопрос №9 Ориентировочные сроки нетрудоспособности в данном случае составляют (в днях):

- А: 20-21
- Б: 10-11
- В: 15-16
- Г: 7-8

Вопрос №10 Диспансерное наблюдение после выздоровления в данном клиническом случае проводится в течение (в месяцах):

- А: 12
- Б: 6
- В: 2
- Г: 3

Вопрос №11 Кратность осмотра врачом-терапевтом пациента, перенесшего пневмонию, в рамках диспансерного наблюдения составляет 1 раз в _____ месяца/месяцев:

- А: 3
- Б: 2
- В: 6
- Г: 12

Вопрос №12 При отсутствии патологических клинико-рентгенологических признаков в лёгких по окончании диспансерного наблюдения данный пациент переводится в _____ группу состояния здоровья:

- А: I
- Б: II
- В: IIIa
- Г: IIIб

Эталонные ответы

1	2	3	4	5	6	7	8	9	10	11	12
1,2,3	1,2	1	1	1	1	1	1	1	1	1	1

УСЛОВИЕ СИТУАЦИОННОЙ ЗАДАЧИ №7

1.1. Ситуация

Пациентка 56 лет обратилась к врачу-терапевту участковому.

1.2. Жалобы

на

- кашель с трудноотделяемой вязкой желтоватой мокротой,
- повышение температуры тела до 37,3°C,
- слабость, недомогание.

1.3. Анамнез заболевания

- С 48 лет беспокоит хронический кашель со скудным количеством светлой мокроты в утренние часы.
- В течение последних 3 лет ежегодно, не менее 4 раз переносила эпизоды бронхолёгочной инфекции (усиление кашля с отделением гнойной мокроты на фоне простудных заболеваний).
- Настоящее ухудшение в течение 4 дней – на фоне простудного заболевания (боли в горле, першение, заложенность носа) усилился кашель, увеличилось количество мокроты, которая приобрела желтоватый оттенок.

1.4. Анамнез жизни

- Росла и развивалась нормально.
- Работает кассиром.
- Перенесённые заболевания: пневмония, частые ОРВИ.
- Наследственность и аллергоанамнез не отягощены.

- Вредные привычки: курит с 18-летнего возраста (30 сигарет в день).

1.5. Объективный статус

Общее состояние средней тяжести, температура тела – 37,2°C. Нормостенического телосложения, рост – 160 см, масса тела – 56 кг, индекс массы тела – 21,9 кг/м². Кожные покровы обычной окраски, периферические лимфоузлы не увеличены, отёков нет. Грудная клетка правильной формы, при перкуссии лёгких – лёгочный звук, при аускультации – жёсткое везикулярное дыхание, рассеянные сухие базовые хрипы в умеренном количестве, ЧДД – 18 в минуту. Тоны сердца приглушены, ритм правильный, ЧСС – 78 в минуту. АД – 120/70 мм рт.ст. Живот мягкий, безболезненный. Печень не выступает из-под края рёберной дуги.

Вопрос №1 Выберите необходимые для постановки диагноза лабораторные методы обследования:

А: клинический анализ крови

Б: общий анализ мокроты

В: бактериологическое исследование мокроты с окраской по Цилю – Нильсену и по Граму

Г: биохимический анализ крови

Д: коагулограмма

Е: бактериологическое исследование крови на стерильность

3. Результаты лабораторных методов обследования

3.1. Клинический анализ крови

Показатель	Результат	Нормы
Эритроциты (RBC), *10 ¹² /л	4,8	м. 4,4-5,0 ж. 3,8-4,5
Гемоглобин (Hb), г/л	126	м. 130-160 ж. 120-140
Гематокрит (HCT),%	42	м. 39-49 ж. 35-45
Цветовой показатель (ЦП)	0,87	0,8-1,0
Усреднённое значение объёма эритроцита (MCV), (фл)	84	80-100
Среднее содержание гемоглобина в эритроците (MCH), (пг)	28	26-34
Средняя концентрация гемоглобина в эритроците (MCHC), г/дл	30,4	32,0-37,0
Ретикулоциты (RET), ‰	10	2-12
Тромбоциты (PLT), *10 ⁹ /л	260	180-320
Лейкоциты (WBC), *10 ⁹ /л	10,1	4-9
Лейкоцитарная формула		
Нейтрофилы палочкоядерные, %	8	1-6
Нейтрофилы сегментоядерные, %	64	47-72
Эозинофилы, %	2	1-5
Базофилы, %	0	0-1
Лимфоциты, %	24	19-37

Показатель	Результат	Нормы
Моноциты, %	2	2-10
СОЭ, мм/ч	22	м. 2-10 ж. 2-15

3.2. Общий анализ мокроты

Показатель	Результат	Нормальные значения
Количество	5 мл	10-100 в сутки
Запах	нет	нет
Цвет	жёлтый	бесцветный
Характер	гнойный	слизистый
Примеси	нет	нет
Консистенция	вязкая	жидкая
Эпителий	10-12 кл.	< 25 кл.
Волокна	нет	нет
Лейкоциты	26-28 в п/зр.	нет
Эритроциты	нет	нет
Эозинофилы	нет	нет
Микобактерии туберкулеза	не обнаружены	нет
Прочая флора	нет	нет
Спирали Куршмана	нет	нет
Кристаллы Шарко-Лейдена	нет	нет
Клетки с признаками атипии	нет	нет

3.3. Бактериологическое исследование мокроты с окраской по Цилю – Нильсену и по Граму

При бактериоскопии мокроты в мазках (окраска по Цилю – Нильсену) микобактерий туберкулёза не обнаружено; в мазках (окраска по Граму) определяются > 10 Грам+ ланцетовидных диплококков (*Streptococcus pneumoniae*).

3.4. Биохимический анализ крови

Показатель	Значение	Норма
Общий белок	68	65-85 г/л
Альбумин	42	35-50 г/л

Показатель	Значение	Норма
Креатинин	89	ж. 44-97 мкмоль/л м. 62-124 мкмоль/л
Мочевина	6,5	2,5-8,3 ммоль/л
Общий билирубин	13	5-21 мкмоль/л
Прямой билирубин	1	0-5 мкмоль/л
Непрямой билирубин	12	5-21 мкмоль/л
Холестерин общий	4,9	3,1-5,2 ммоль/л
Щелочная фосфатаза	58	53-128 Ед/л
ГГТ	12	7-42 Ед/л
АЛТ	33	10-40 Ед/л
АСТ	29	15-40 Ед/л
Калий	4,2	3,4-5,3 ммоль/л
Натрий	128	135-155 ммоль/л
Глюкоза	5,2	4,0-6,1 ммоль/л

3.5. Коагулограмма

Показатель	Результат	Норма
АЧТВ, сек.	28	24-39
Протромбиновый индекс	0,87	0,7-1,1
Фибриноген, г/л	3,2	2,0-4,0
Тромбиновое время, сек.	15	14-18
МНО	1,07	0,9-1,2

3.6. Бактериологическое исследование крови на стерильность

Роста микроорганизмов не обнаружено.

Вопрос №2 Выберите необходимые для постановки диагноза инструментальные методы обследования:

А: спирометрия с тестом обратимости бронхиальной обструкции

Б: рентгенография органов грудной клетки

В: пульсоксиметрия

Г: рентгенография придаточных пазух носа

Д: бронхоскопия

Е: ультразвуковое исследование плевральных полостей

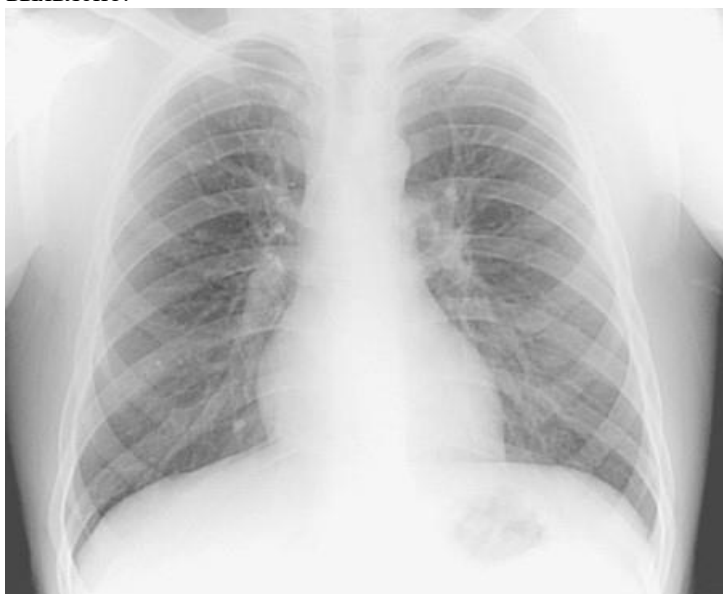5. Результаты инструментальных методов обследования

5.1. Спирометрия с тестом обратимости бронхиальной обструкции

Показатель	До пробы с бронхолитиком		После пробы с бронхолитиком		
	Должный/Фактич.	% от должных значений	Фактич.	% от должных значений	% изменений
ФЖЕЛ, л	4,6/4,2	91	4,3	94	
ОФВ ₁ , л/с	3,5/3,29	94	3,30	94	0,2
ОФВ ₁ /ФЖЕЛ,%		78		77	

5.2. Рентгенография органов грудной клетки

На обзорной рентгенограмме органов грудной клетки очаговых и инфильтративных изменений не выявлено.



5.3. Пульсоксиметрия

Сатурация SaO₂ – 96%.

5.4. Рентгенография придаточных пазух носа

На представленной рентгенограмме придаточных пазух носа пневматизация не снижена. Уровней жидкости в верхнечелюстных и лобных пазухах не отмечается. Носовая перегородка не искривлена.

Заключение: рентгенологических признаков синусита не выявлено.

5.5. Бронхоскопия

Бронхоскоп проведен через носовую полость, слизистая оболочка гортани не изменена. Голосовая щель правильной формы, голосовые складки подвижны в полном объеме, подскладочное пространство свободно. Просвет трахеи свободный, широкий, не деформирован, кольца хорошо дифференцируются. Карина по средней линии, прямая, подвижная, основание ее не расширено, гребень заострен. Бронхиальное дерево правильного строения. Просветы центральных бронхов свободны, не деформированы. Осмотр бронхов произведен до субсегментов, бронхи свободно проходимы, просветы не деформированы, слизистая оболочка не изменена.

Заключение: патологических изменений не выявлено.

5.6. Ультразвуковое исследование плевральных полостей

При ультразвуковом исследовании плевральных полостей свободной жидкости не выявлено.

Вопрос №3 В данной клинической ситуации основным диагнозом является:

- А: Хронический слизисто-гнойный бронхит, обострение
- Б: Хроническая обструктивная болезнь лёгких, степень 1 (GOLD), обострение
- В: Острый катаральный бронхит
- Г: Острый катаральный ларингит

7. Диагноз

Диагноз:

Вопрос №4 Факторами риска обострения заболевания у пациентки являются курение и:

- А: частые респираторные инфекции
- Б: женский пол
- В: средний возраст
- Г: индекс массы тела

Вопрос №5 В связи с частыми ежегодными обострениями заболевания у больной повышен риск развития:

- А: бронхоэктазов
- Б: хронического лёгочного сердца
- В: базального пневмофиброза
- Г: экссудативного плеврита

Вопрос №6 Для лечения обострения заболевания показано комбинированное назначение:

- А: антибиотиков и муколитиков
- Б: антибиотиков и ингаляционных глюкокортикостероидов
- В: системных глюкокортикостероидов и муколитиков
- Г: ингаляционных антибиотиков и противокашлевых средств

Вопрос №7 Пациентка относится к ____ группе состояния здоровья:

- А: Ша
- Б: I
- В: II
- Г: ШБ

Вопрос №8 Ориентировочные сроки нетрудоспособности составляют (в днях):

- А: 12-14
- Б: 3-5
- В: 5-7
- Г: 7-9

Вопрос №9 Пациентке показано проведение вакцинации против пневмококковой инфекции и:

- А: гриппа
- Б: гепатита А
- В: гепатита В
- Г: туберкулёза

Вопрос №10 Кратность ежегодного посещения врача-терапевта в рамках диспансерного наблюдения больного хроническим бронхитом с обострениями заболевания более 3 раз в год составляет ____ раз/раза:

- А: 2
- Б: 1
- В: 3
- Г: 4

Вопрос №11 Лабораторные исследования при диспансерном наблюдении больного хроническим бронхитом включают клинический анализ крови и:

- А: общий анализ мокроты
- Б: биохимический анализ крови
- В: общий анализ мочи
- Г: бактериологическое исследование мокроты

Вопрос №12 Инструментальные исследования при диспансерном наблюдении больного хроническим бронхитом включают спирометрию и:

- А: рентгенографию органов грудной клетки
- Б: полисомнографию
- В: фибробронхоскопию
- Г: велоэргометрию

Эталонные ответы

1	2	3	4	5	6	7	8	9	10	11	12
1,2,3	1,2,3	1	1	1	1	1	1	1	1	1	1

УСЛОВИЕ СИТУАЦИОННОЙ ЗАДАЧИ №8

1.1. Ситуация

Пациент 52 лет обратился к врачу-терапевту участковому.

1.2. Жалобы

- на систематический кашель с отделением скудного количества слизистой мокроты, преимущественно в утренние часы,
- одышку с затруднением выдоха, возникающую при обычной физической нагрузке,
- прогрессирующее снижение массы тела.

1.3. Анамнез заболевания

- В течение 5 лет беспокоит хронический малопродуктивный кашель, в последние 2 года присоединилась одышка при физической нагрузке, похудел на 5 кг.
- 2 месяца назад перенёс простудное заболевание со значительным усилением кашля и одышки, амбулаторно принимал азитромицин с положительным эффектом.
- В связи с сохраняющейся выраженной одышкой при обычной ходьбе обратился в поликлинику.
- В течение последнего года подобных эпизодов простудных заболеваний с усилением кашля и одышки, кроме указанного, не отмечалось.

1.4. Анамнез жизни

- Рос и развивался нормально.
- Работает маляром-штукатуром.
- Перенесённые заболевания, операции: пневмония, аппендэктомия.
- Наследственность и аллергоанамнез не отягощены.
- Вредные привычки: курит с 20-летнего возраста (20 сигарет в день).

1.5. Объективный статус

Общее состояние средней тяжести. Пониженного питания, рост – 1,78 м, масса тела – 55 кг, индекс массы тела – 17,3 кг/м². Кожные покровы обычной окраски, периферические лимфоузлы не увеличены, отёков нет. Грудная клетка бочкообразной формы, при перкуссии лёгких – коробочный звук, при аускультации – умеренное диффузное ослабление везикулярного дыхания, ЧДД – 18 в минуту. Тоны сердца ритмичные, ЧСС – 88 в минуту. АД – 120/70 мм рт.ст. Живот мягкий, безболезненный. Печень не выступает из под края рёберной дуги.

Индекс одышки по шкале mMRC = 2.

Вопрос №1 Выберите необходимые для постановки диагноза лабораторные методы обследования:

А: клинический анализ крови

Б: общий анализ мокроты

В: бактериоскопия мокроты с окраской по Цилю-Нильсену и по Граму

Г: биохимический анализ крови

Д: бактериологическое исследование крови на стерильность

Е: общий анализ мочи

3. Результаты лабораторных методов обследования

3.1. Клинический анализ крови

Показатель	Результат	Нормы
Эритроциты (RBC), *10 ¹² /л	4,8	м. 4,4-5,0 ж. 3,8-4,5
Гемоглобин (Hb), г/л	136	м. 130-160 ж. 120-140
Гематокрит (HCT),%	42	м. 39-49 ж. 35-45
Цветовой показатель (ЦП)	0,94	0,8-1,0
Усреднённое значение объёма эритроцита (MCV), (фл)	84	80-100
Среднее содержание гемоглобина в эритроците (MCH), (пг)	28	26-34
Средняя концентрация гемоглобина в эритроците (MCHC), г/дл	34,2	32,0-37,0

Показатель	Результат	Нормы
Ретикулоциты (RET), %	10	2-12
Тромбоциты (PLT), *10 ⁹ /л	210	180-320
Лейкоциты (WBC), *10 ⁹ /л	5,8	4-9
Лейкоцитарная формула		
Нейтрофилы палочкоядерные, %	4	1-6
Нейтрофилы сегментоядерные, %	62	47-72
Эозинофилы, %	2	1-5
Базофилы, %	0	0-1
Лимфоциты, %	30	19-37
Моноциты, %	2	2-10
СОЭ, мм/ч	8	м. 2-10 ж. 2-15

3.2. Общий анализ мокроты

ФИО	
Возраст	52
Количество	5 мл
Запах	нет
Цвет	бесцветная
Характер	слизистая
Примеси	нет
Консистенция	жидкая
Эпителий	8-10 кл.
Волокна	нет
Лейкоциты	6-8 в п/зр.
Эритроциты	нет
Эозинофилы	нет
Микобактерии туберкулеза	не обнаружены

ФИО	
Прочая флора	нет
Спирали Куршмана	нет
Кристаллы Шарко-Лейдена	нет
Клетки с признаками атипии	нет

3.3. Бактериоскопия мокроты с окраской по Цилю-Нильсену и по Граму

При бактериоскопии мокроты микобактерий туберкулёза и других патогенных микроорганизмов не выявлено.

3.4. Биохимический анализ крови

Показатель	Результат	Норма
Общий белок	65	66 - 83 г/л
Билирубин общий	17	0 - 21 мкмоль/л
Фосфатаза щелочная	105	30 - 120 Ед/л
Глюкоза	4,1	3,3-5,5 ммоль/л
Холестерин	4,5	3,6-5,1 ммоль/л
АЛТ	28	0 - 35 Ед/л
АСТ	33	0 - 45 Ед/л
Креатинин	105	62-115 мкмоль/л

3.5. Бактериологическое исследование крови на стерильность

При бактериологическом исследовании крови бактериального роста не обнаружено

3.6. Общий анализ мочи

Показатель	Результат
цвет	Соломенно-желтый
прозрачность	полная
белок	0,01‰
глюкоза	нет
кетоновые тела	нет
билирубин	нет
уробилин	не повышен
цилиндры	нет

Показатель	Результат
эритроциты	нет
лейкоциты	единичные
соли	оксалаты - немного
бактерии	нет
слизь	умеренно

Вопрос №2 Выберите необходимые для постановки диагноза инструментальные методы обследования:

А: спирометрия с тестом обратимости бронхиальной обструкции

Б: рентгенография органов грудной клетки

В: пульсоксиметрия

Г: рентгенография придаточных пазух носа

Д: бронхоскопия

Е: ультразвуковое исследование плевральных полостей

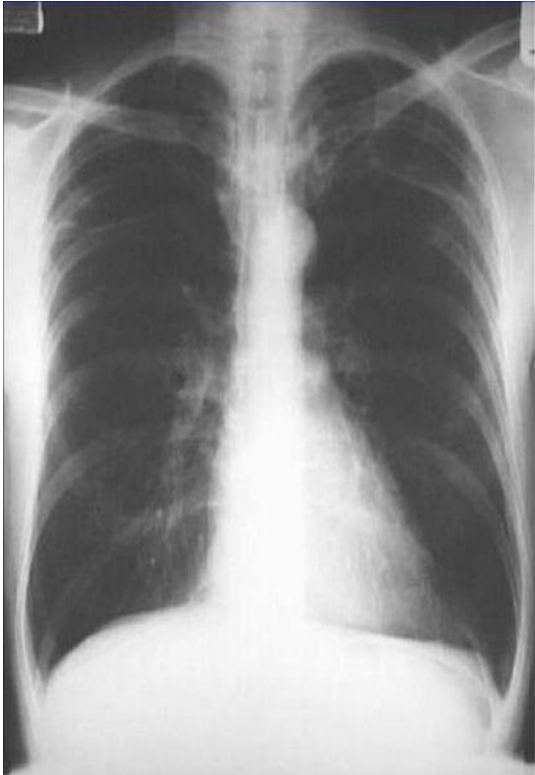
5. Результаты инструментальных методов обследования

5.1. Спирометрия с тестом обратимости бронхиальной обструкции

Показатель	До пробы с бронхолитиком		После пробы с бронхолитиком		
	Должный/Фактич.	% от должных значений	Фактич.	% от должных значений	% изменений
ФЖЕЛ , л	4,6/3,0	65	3,3	71	
ОФВ₁ , л/с	3,5/1,56	44	1,66	47	6
ОФВ₁/ФЖЕЛ ,%		52		50	

5.2. Рентгенография органов грудной клетки

На обзорной рентгенограмме органов грудной клетки определяется увеличение площади лёгочных полей, диффузное повышение их прозрачности, расширение межрёберных промежутков и сглаженность контуров куполов диафрагмы.



5.3. Пульсоксиметрия

Сатурация SaO₂ - 96%

5.4. Рентгенография придаточных пазух носа

При рентгенографии придаточных пазух носа – патологии не обнаружено

5.5. Бронхоскопия

Заключение: эндоскопическая картина диффузного эндобронхита

5.6. Ультразвуковое исследование плевральных полостей

Заключение: ультразвуковое исследование плевральных полостей без особенностей

Вопрос №3 Какой основной диагноз?:

А: Хроническая обструктивная болезнь лёгких, тяжёлая степень (GOLD 3), группа В (mMRC 2, редкие обострения), преимущественно эмфизематозный фенотип

Б: Хроническая обструктивная болезнь лёгких, крайне тяжёлая степень (GOLD 4), группа D (mMRC 2, частые обострения), преимущественно бронхитический фенотип

В: Хронический необструктивный бронхит, обострение средней степени тяжести. Эмфизема лёгких

Г: Неаллергическая бронхиальная астма, среднетяжёлое неконтролируемое течение. Обострение средней степени тяжести

7. Диагноз

Диагноз:

Вопрос №4 Из системных проявлений заболевания у пациента присутствует :

А: недостаточная масса тела

Б: эмфизема лёгких

В: хронический бронхит

Г: бронхиальная обструкция

Вопрос №5 Дифференциально-диагностический ряд в данном клиническом случае включает:

А: хронический бронхит, бронхиальную астму, хроническую сердечную недостаточность

Б: острый бронхит, внебольничную пневмонию, бронхоэктатическую болезнь

В: хронический бронхит, пневмоторакс, экссудативный плеврит

Г: хронический ларингит, внебольничную пневмонию, бронхоэктатическую болезнь

Вопрос №6 Для базисной фармакотерапии заболевания следует назначить комбинацию:

А: длительно действующего антихолинергического препарата и длительно действующего бета₂-агониста

Б: кромона и длительно действующего антихолинергического препарата

В: антагониста лейкотриеновых рецепторов и длительно действующего бета₂-агониста

Г: ингаляционного глюкокортикостероида и муколитика

Вопрос №7 Для устранения симптомов в режиме «по требованию» следует назначить:

А: короткодействующий бронходилататор

Б: ингаляционный глюкокортикостероид

В: пероральный глюкокортикостероид

Г: короткодействующий нитрат

Вопрос №8 Пациенту показано проведение вакцинации против:

А: гриппа, пневмококковой инфекции

Б: гриппа, туберкулёза

В: туберкулёза, гепатита А

Г: пневмококковой инфекции, гепатита В

Вопрос №9 В качестве нефармакологических методов лечения больному следует рекомендовать:

А: прекращение курения, лёгочную реабилитацию

Б: трансплантацию лёгких, кислородотерапию

В: аллерген-специфическую иммунотерапию, респираторную поддержку

Г: лёгочную реабилитацию, низкокалорийную диету

Вопрос №10 Кратность посещения врача-терапевта в рамках диспансерного наблюдения составляет _____ раз/раза в год:

А: 4

Б: 1

В: 2

Г: 3

Вопрос №11 Лабораторные исследования при диспансерном наблюдении включают клинический анализ крови и:

А: общий анализ мокроты, бактериологическое исследование мокроты

Б: кровь на сахар, общий анализ мочи

В: биохимический анализ крови, общий анализ мочи

Г: общий анализ мочи, бактериологическое исследование мокроты

Вопрос №12 Инструментальные исследования при диспансерном наблюдении включают спирометрию и :

А: рентгенографию органов грудной клетки, пульсоксиметрию

Б: полисомнографию, пульсоксиметрию

В: рентгенографию органов грудной клетки, фибробронхоскопию

Г: рентгенографию органов грудной клетки, диффузионную способность лёгких

Эталоны ответов

1	2	3	4	5	6	7	8	9	10	11	12
1,2,3	1,2,3	1	1	1	1	1	1	1	1	1	1

УСЛОВИЕ СИТУАЦИОННОЙ ЗАДАЧИ №9

1.1. Ситуация

Пациент 64 лет обратился к врачу-терапевту участковому.

1.2. Жалобы

- на кашель с трудноотделяемой вязкой мокротой зеленоватого цвета,
- одышку с затруднением выдоха, возникающую при обычной физической нагрузке,
- эпизоды «свистящего» дыхания в ранние утренние часы, проходящие после откашливания мокроты,
- повышение артериального давления до 160/100 мм рт.ст.

1.3. Анамнез заболевания

- С 50 лет беспокоит хронический кашель с небольшим количеством светлой мокроты, с 56 лет присоединилась экспираторная одышка при физической нагрузке с постепенным снижением её переносимости.
- В 60 лет диагностирована ХОБЛ, нерегулярно использует фиксированную комбинацию фенотерола/ипратропия бромиды 2 дозы 2-3 раза в день.
- В течение последних 3 лет ежегодно, не менее 2 раз, госпитализировался по поводу обострений ХОБЛ, проявлявшихся усилением кашля с отделением слизисто-гношной мокроты и

экспираторной одышки. Последнее спирометрическое исследование 3 месяца назад: ОФВ₁ – 48%.

- С 56 лет отмечаются подъёмы АД (максим. цифры 160/100 мм рт.ст.), регулярной терапии не получает.
- Настоящее ухудшение в течение 2 дней: после переохлаждения усилился кашель с затруднением дыхания в утренние часы, мокрота приобрела зеленоватый оттенок.

1.4. Анамнез жизни

- Рос и развивался нормально.
- Работал наборщиком в типографии.
- Перенесённые заболевания, операции: холецистэктомия в 40 лет.
- Наследственность и аллергоанамнез не отягощены.
- Вредные привычки: курит с 18-летнего возраста (20 сигарет в день).

1.5. Объективный статус

Общее состояние средней тяжести, температура тела – 36,8°C. Избыточного питания, рост – 1,75 м, масса тела – 93 кг, индекс массы тела – 30,4 кг/м². Кожные покровы: лёгкий диффузный цианоз лица и шейно-воротниковой зоны, отёков нет. Грудная клетка гиперстенической формы, при перкуссии лёгких – лёгочный звук, при аускультации – жёсткое везикулярное дыхание, рассеянные сухие базовые и дискантовые хрипы в умеренном количестве, ЧДД – 18 в минуту. Тоны сердца приглушены, ритм правильный, ЧСС – 88 в минуту. АД – 150/100 мм рт.ст. Живот мягкий, безболезненный. Печень не выступает из под края рёберной дуги.

Индекс одышки по шкале mMRC 3.

Вопрос №1 Выберите необходимые для постановки диагноза лабораторные методы обследования:

А: клинический анализ крови

Б: общий анализ мокроты

В: бактериологическое исследование мокроты (с окраской по Цилю – Нильсену и Граму)

Г: иммунологическое исследование крови (специфический иммуноглобулин Е)

Д: бактериологическое исследование крови на стерильность

Е: общий анализ мочи

3. Результаты лабораторных методов обследования

3.1. Клинический анализ крови

Показатель	Результат	Нормы
Эритроциты (RBC), *10 ¹² /л	4,8	м. 4,4-5,0 ж. 3,8-4,5
Гемоглобин (Hb), г/л	146	м. 130-160 ж. 120-140
Гематокрит (HCT),%	42	м. 39-49 ж. 35-45
Цветовой показатель (ЦП)	1,0	0,8-1,0
Усреднённое значение объёма эритроцита (MCV), (фл)	84	80-100
Среднее содержание гемоглобина в эритроците (MCH), (пг)	28	26-34
Средняя концентрация гемоглобина в эритроците (MCHC), г/дл	36,1	32,0-37,0
Ретикулоциты (RET), ‰	10	2-12
Тромбоциты (PLT), *10 ⁹ /л	260	180-320
Лейкоциты (WBC), *10 ⁹ /л	9,8	4-9

Показатель	Результат	Нормы
Лейкоцитарная формула		
Нейтрофилы палочкоядерные, %	8	1-6
Нейтрофилы сегментоядерные, %	64	47-72
Эозинофилы, %	2	1-5
Базофилы, %	0	0-1
Лимфоциты, %	24	19-37
Моноциты, %	2	2-10
СОЭ, мм/ч	22	м. 2-10 ж. 2-15

3.2. Общий анализ мокроты

Возраст	64
Количество	5 мл
Запах	нет
Цвет	зеленый
Характер	гнойный
Примеси	нет
Консистенция	вязкая
Эпителий	8-10 кл.
Волокна	нет
Лейкоциты	38-30 в п/зр.
Эритроциты	нет
Эозинофилы	нет
Микобактерии туберкулеза	не обнаружены
Прочая флора	нет
Спираль Куршмана	нет
Кристаллы Шарко – Лейдена	нет
Клетки с признаками атипии	нет

3.3. Бактериологическое исследование мокроты (с окраской по Цилю – Нильсену и Граму)

При бактериоскопии мокроты в мазках (окраска по Цилю – Нильсену) микобактерий туберкулёза не обнаружено; в мазках (окраска по Граму) определяются > 10 Грам+ ланцетовидных диплококков (*Streptococcus pneumoniae*).

3.4. Иммунологическое исследование крови (специфический иммуноглобулин E)

33 МЕ/мл (норма 0 до 100 МЕ/мл)

3.5. Бактериологическое исследование крови на стерильность

Роста бактерий нет (норма)

3.6. Общий анализ мочи

Белок, глюкоза - отрицательно, эритроциты - нет, лейкоциты 3 в поле зрения (норма 2-4)

Вопрос №2 Выберите необходимые для постановки диагноза инструментальные методы обследования:

А: спирометрия с тестом обратимости бронхиальной обструкции

Б: рентгенография органов грудной клетки

В: пульсоксиметрия

Г: рентгенография придаточных пазух носа

Д: бронхоскопия

Е: ультразвуковое исследование плевральных полостей

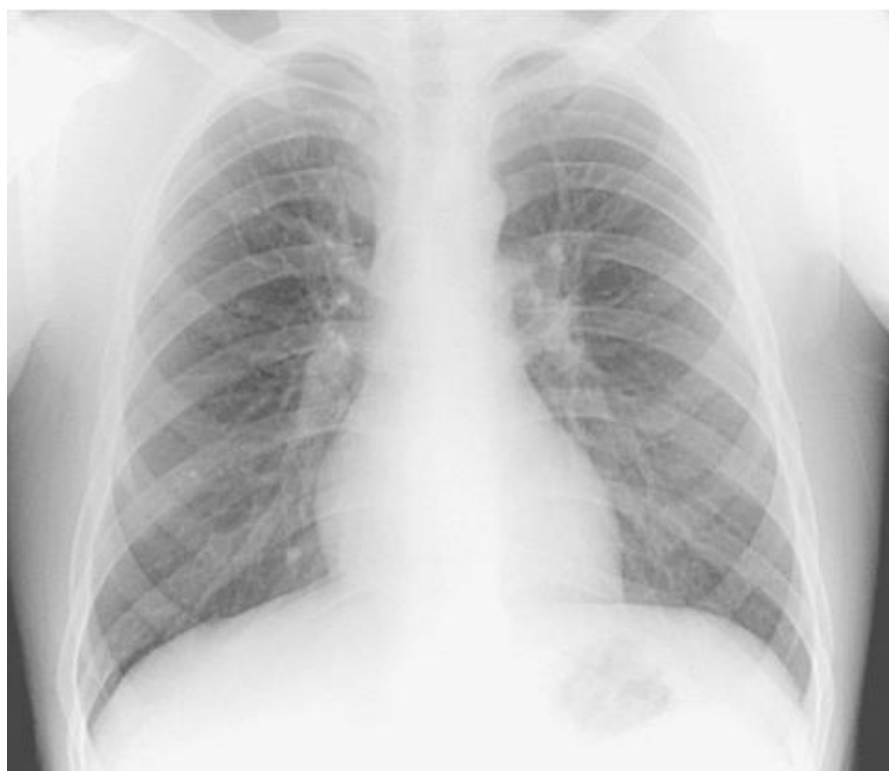5. Результаты инструментальных методов обследования

5.1. Спирометрия с тестом обратимости бронхиальной обструкции

Показатель	До пробы с бронхолитиком		После пробы с бронхолитиком		
	Должный/Фактич.	% от должных значений	Фактич.	% от должных значений	% изменений
ФЖЕЛ, л	4,6/3,0	65	3,3	71	
ОФВ₁, л/с	3,5/1,56	44	1,66	47	6
ОФВ₁/ФЖЕЛ,%		52		50	

5.2. Рентгенография органов грудной клетки

На обзорной рентгенограмме органов грудной клетки очаговых и инфильтративных изменений не выявлено.



5.3. Пульсоксиметрия

Сатурация SaO₂ – 96%.

5.4. Рентгенография придаточных пазух носа

Затенения не обнаружены

5.5. Бронхоскопия

Признаки бронхита

5.6. Ультразвуковое исследование плевральных полостей

Свободной жидкости в плевральной полости не обнаружено

Вопрос №3 Какой основной диагноз?:

А: Хроническая обструктивная болезнь лёгких, тяжёлая степень (GOLD 3), группа D (mMRC 3, частые обострения), преимущественно бронхитический фенотип, обострение средней степени тяжести

Б: Хроническая обструктивная болезнь лёгких, крайне тяжёлая степень (GOLD 4), группа D (mMRC 3, частые обострения), преимущественно эмфизематозный фенотип

В: Хронический гнойный бронхит, преимущественно бронхитический фенотип, обострение средней степени тяжести

Г: Хронический бронхит с бронхоэктазами, преимущественно эмфизематозный фенотип, обострение средней степени тяжести

7. Диагноз

Диагноз:

Вопрос №4 Какая сопутствующая патология присутствует у пациента?:

А: Артериальная гипертензия 2 степени, риск 3. Ожирение I степени.

Б: Артериальная гипертензия 1 степени, риск 2. Ожирение II степени.

В: Артериальная гипертензия 3 степени, риск 4. Избыточная масса тела.

Г: Изолированная систолическая артериальная гипертензия 2 степени, риск 1. Ожирение I степени.

Вопрос №5 Дополнительное инструментальное обследование для оценки сопутствующей патологии включает ЭКГ и:

А: эхокардиографию, дуплексное сканирование брахиоцефальных артерий

Б: эхокардиографию, дуплексное сканирование вен нижних конечностей

В: магнитно-резонансную томографию головного мозга, дуплексное сканирование почечных артерий

Г: чрепещеводную эхокардиографию, дуплексное сканирование вен нижних конечностей

Вопрос №6 Для лечения обострения заболевания следует назначить:

А: небулайзерную терапию короткодействующими бронходилататорами, антибиотики, муколитики

Б: теofilлин, муколитики, спазмолитики

В: небулайзерную терапию короткодействующими бронходилататорами, муколитики, отхаркивающие

Г: ингаляционные глюкокортикостероиды, теofilлин, отхаркивающие

Вопрос №7 Для базисной фармакотерапии ХОБЛ следует назначить комбинацию:

А: длительно действующего антихолинергика и длительно действующего бета-2-агониста

Б: кромона и длительно действующего антихолинергика

В: антагониста лейкотриеновых рецепторов и теofilлина

Г: теofilлина и короткодействующего бета-2-агониста

Вопрос №8 Препаратами выбора для лечения сопутствующей патологии являются:

А: блокаторы рецепторов ангиотензина II, блокаторы кальциевых каналов

Б: альфа-адреноблокаторы, препараты центрального действия

В: антагонисты минералокортикоидных рецепторов, неселективные бета-блокаторы

Г: петлевые диуретики, препараты центрального действия

Вопрос №9 В качестве нефармакологических методов лечения основного заболевания следует рекомендовать:

А: прекращение курения, лёгочную реабилитацию

Б: трансплантацию лёгких, кислородотерапию

В: аллерген-специфическую иммунотерапию, респираторную поддержку

Г: лёгочную реабилитацию, высококалорийную диету

Вопрос №10 Кратность посещения врача-терапевта в рамках диспансерного наблюдения по основному заболеванию составляет ____ раз/раза в год:

А: 4
Б: 1
В: 2
Г: 6

Вопрос №11 Лабораторные исследования при диспансерном наблюдении по основному заболеванию включают клинический анализ крови и:

А: общий анализ мокроты, бактериологическое исследование мокроты
Б: кровь на сахар, общий анализ мочи
В: биохимический анализ крови, общий анализ мочи
Г: общий анализ мочи, бактериологическое исследование мокроты

Вопрос №12 Инструментальные исследования при диспансерном наблюдении по основному заболеванию включают спирометрию и :

А: рентгенографию органов грудной клетки, пульсоксиметрию
Б: полисомнографию, пульсоксиметрию
В: рентгенографию органов грудной клетки, фибробронхоскопию
Г: рентгенографию органов грудной клетки, диффузионную способность лёгких

Эталоны ответов

1	2	3	4	5	6	7	8	9	10	11	12
1,2,3	1,2,3	1	1	1	1	1	1	1	1	1	1

УСЛОВИЕ СИТУАЦИОННОЙ ЗАДАЧИ №10

1.1. Ситуация

Больной С., 45 лет, преподаватель ВУЗа, обратился к участковому врачу

1.2. Жалобы

На кашель с выделением скудной мокроты желтого цвета, повышение температуры тела до 38,0°C, общую слабость, отсутствие аппетита, значительное снижение работоспособности.

1.3. Анамнез заболевания

Заболел внезапно, 3 дня назад. Отметил ощущение недомогания, появился кашель (вначале сухой, затем – с выделением скудной мокроты желтого цвета), повысилась температура до 38,0°C. До настоящего времени за медицинской помощью не обращался. Самостоятельно принимал парацетамол, аскорбиновую кислоту.

1.4. Анамнез жизни

- Рос и развивался нормально;
- Перенесенные заболевания и операции: хронический гастрит, консолидированный перелом костей левой голени;
- Наследственность неотягощена;
- Вредные привычки: курит на протяжении 10 последних лет по полпачки сигарет, алкоголем не злоупотребляет.

1.5. Объективный статус

Состояние средней тяжести. Вес 75 кг, рост 180 см. Кожные покровы нормальной окраски. Цианоза нет. При пальпации грудной клетки справа ниже угла лопатки выявлен небольшой участок усиления голосового дрожания. При перкуссии определяется укорочение звука справа ниже угла лопатки, в этой же области выслушиваются влажные мелкопузырчатые звонкие хрипы при аускультации. Частота дыхания 16 в минуту. Границы сердца не изменены. Тоны сердца ясные, ритмичные. ЧСС 82 ударов в минуту. АД 125/70 мм рт ст. Живот мягкий, безболезненный. Печень не выступает из-под края реберной дуги. Отеков нет.

Вопрос №1 Из лабораторных исследований необходимо выполнить :

А: клинический анализ крови
Б: биохимический анализ крови
В: исследование уровня С-реактивного белка
Г: общий анализ мочи
Д: коагулограмму
Е: определение липидного спектра крови

3. Результаты лабораторных методов обследования

3.1. Клинический анализ крови

Наименование	Нормы	Результат
Гемоглобин, г/л	130,0 - 160,0	132,0
Гематокрит, %	35,0 - 47,0	42,7
Лейкоциты, 10^9 /л	4,00 - 9,00	10,5
Эритроциты, 10^{12} /л	4,00 - 5,70	4,5
Тромбоциты, 10^9 /л	150,0 - 320,0	315,0
Ср.объем эритроцита, фл	80,0 - 97,0	93,2
Ср.содерж.гемоглобина, пг	28,0 - 35,0	31,2
Ср.конц.гемоглобина, г/л	330 - 360	320
Инд.распр.эр-товкоэф.вар., %	11,50 - 14,50	12,30
Средний объем тромбоцита, фл	7,40 - 10,40	7,50
Тромбоцитокрит, %	0,150 - 0,400	
Лимфоциты абс. * 10^9 /л	1,20 - 3,50	2,0
Моноциты абс.* 10^9 /л	0,10 - 1,00	0,4
Гранулоциты абс.* 10^9 /л	1,20 - 7,00	
Нейтрофилы абс.* 10^9 /л	2,04 - 5,80	5,6
Эозинофилы абс.* 10^9 /л	0,02 - 0,30	0,22
Базофилы абс. * 10^9 /л	0,00 - 0,07	0,05
Лимфоциты, %	17,0 - 48,0	29
Моноциты, %	2,0 - 10,0	2
Гранулоциты, %	42,00 - 80,00	70
Нейтрофилы, %	48,00 - 78,00	78
Эозинофилы, %	0,0 - 6,0	
Базофилы, %	0,0 - 1,0	1
СОЭ по Панченкову, мм/час	2 - 20	25

3.2. Биохимический анализ крови

Наименование	Результат	Норма
--------------	-----------	-------

Наименование	Результат	Норма
мочевина ммоль/л	7,1	2,8-7,2
креатинин мкмоль/л	85	74-110
Глюкоза ммоль/л	5,1	3,3-6,0
общий белок г/л	70	66- 83
альбумин г/л	36	35- 52
калий ммоль/л	3,1	3,5- 5,1
натрий ммоль/л	135	136-145
общий билирубин мкмоль/л	19	0,5-21

3.3. Исследование уровня С-реактивного белка

Уровень С-реактивного белка 35 мг/л (норма 0-1 мг/л)

3.4. Общий анализ мочи

Наименование	Результат	Норма
Белок (г/л)	0	0 - 0,1
Глюкоза (ммоль/л)	0	Не обнаружено
Уробилиноген (мкмоль/л)	0	Не обнаружено
Относительная плотность	1015	1003 - 1030
Лейкоциты	1 в поле зрения	До 3 в поле зрения
Эритроциты	0	Не обнаружено

3.5. Коагулограмма

Наименование	Результат	Норма
АЧТВ (сек)	30	25,4–36,9
Тромбиновое время (сек)	12	10,3–16,6
Фибриноген (г/л)	2,1	2,00–4,00
МНО	1,0	0,8-1,2

3.6. Определение липидного спектра крови

Наименование	Результат	Норма
Общий холестерин (ммоль/л)	3,5	0 - 5,2
Триглицериды (ммоль/л)	1,0	0 - 2,25

Наименование	Результат	Норма
ЛПВП (ммоль/л)	1,5	1,03 - 1,55
ЛПНП (ммоль/л)	2,3	0 - 3,3

Вопрос №2 Необходимым для постановки диагноза инструментальным методом обследования является:

- А: рентгенография органов грудной клетки в прямой и правой боковой проекциях
- Б: УЗИ органов брюшной полости
- В: ЭХО-КГ
- Г: пикфлоуметрия

5. Результаты инструментальных методов обследования

5.1. Рентгенография органов грудной клетки в прямой и правой боковой проекциях

Участок инфильтрации легочной ткани в проекции нижней доли правого легкого.

5.2. УЗИ органов брюшной полости

Патологических изменений органов брюшной полости не выявлено

5.3. ЭХО-КГ

Камеры сердца не расширены, сократительная функция сердца сохранена, признаков диастолической дисфункции сердца не обнаружено.

5.4. Пикфлоуметрия

Пиковая скорость выдоха в пределах нормы

Вопрос №3 Наиболее вероятным диагнозом является:

- А: Внебольничная бактериальная пневмония в нижней доле правого легкого неуточненной этиологии
- Б: Внебольничная долевая пневмония нижней доли левого легкого, тяжелого течения
- В: ОРВИ
- Г: Пневмония в нижней доле правого легкого, осложненная правосторонним экссудативным плевритом

7. Диагноз

Диагноз:

Вопрос №4 Для оценки тяжести пневмонии в амбулаторных условиях можно использовать шкалу:

- А: CURB/CRB-65
- Б: CHA2DS2-VASc
- В: APACHE III
- Г: SMART-COP/SMRT-CO

Вопрос №5 Препаратами выбора для лечения внебольничной пневмонии нетяжелого течения являются:

- А: аминопенициллины
- Б: витамин С, ингавирин
- В: аминогликозиды
- Г: карбапенемы

Вопрос №6 Тактика ведения данного больного включает:

- А: амбулаторное лечение с динамическим наблюдением
- Б: отложенную антибактериальную терапию после дообследования
- В: госпитализацию в инфекционное отделение
- Г: незамедлительное направление пациента к фтизиатру

Вопрос №7 Симптоматическая терапия неосложненной бактериальной пневмонии включает назначение:

- А: отхаркивающих и жаропонижающих препаратов
- Б: противовирусных препаратов
- В: метилксантинов
- Г: гастропротекторной терапии

Вопрос №8 Критерием эффективности антибактериальной терапии у больных с пневмонией является:

- А: нормализация температуры тела в первые 48 - 72 часа после назначения антибиотика
- Б: полное восстановление работоспособности

В: обязательно полное исчезновение хрипов в легких

Г: восстановление аппетита

Вопрос №9 При отсутствии эффективности антибактериальной терапии пневмонии на протяжении 48 – 72 часов и появлении признаков нарастания дыхательной недостаточности необходимо:

А: госпитализировать пациента в стационар

Б: продолжить назначенную ранее терапию и лечить амбулаторно

В: удвоить дозу ранее назначенного антибиотика и лечить амбулаторно

Г: добавить второй антибиотик и продолжить амбулаторное лечение

Вопрос №10 Длительность антибактериальной терапии при пневмонии в среднем составляет:

А: 7 дней

Б: 2 – 3 дня при назначении современного антибиотика

В: 3 – 4 дня

Г: 1 месяц

Вопрос №11 Наиболее часто в связи со схожестью клинико-рентгенологической картины дифференциальную диагностику пневмонии следует проводить с :

А: туберкулезом легких

Б: бронхиальной астмой

В: герпетической инфекцией

Г: паразитарной инвазией

Вопрос №12 Показанием для проведения КТ органов грудной клетки при пневмонии является:

А: подозрение на рак легкого, туберкулез легких

Б: локализация пневмонии в нижней доле левого легкого

В: пневмония у лиц молодого возраста

Г: пневмония, вызванная пневмококком

Эталоны ответов

1	2	3	4	5	6	7	8	9	10	11	12
1,2,3	1	1	1	1	1	1	1	1	1	1	1

УСЛОВИЕ СИТУАЦИОННОЙ ЗАДАЧИ №11

1.1. Ситуация

Больной Ф., 39 лет, предприниматель, повторно обратился к участковому врачу

1.2. Жалобы

На кашель с выделением мокроты желто-зеленого цвета, повышение температуры тела до 38,5°C, общую слабость

1.3. Анамнез заболевания

Около 10 дней назад после контакта с больным ОРВИ ребенком отметил повышение температуры тела до 38С, насморк, непродуктивный кашель, першение в горле. Лечился, принимая ингавирин и назальный спрей. Состояние больного не улучшилось - через 3 дня отметил повышение температуры тела до 38,5С, при кашле стала выделяться мокрота желто-зеленого цвета. Пациент был осмотрен врачом, был диагностирован «острый трахеобронхит». Рентгенологическое исследование органов грудной клетки не выполнялось. В качестве антибактериальной терапии был назначен ампициллин, который пациент принимал на протяжении 2 -х последних дней. На фоне приема ампициллина отметил, что температура тела значительно снизилась – до 37,1С, однако появилась гиперемия кожи в области шеи, грудной клетки и верхних конечностей, сопровождающаяся выраженным кожным зудом.

1.4. Анамнез жизни

- Рос и развивался нормально;
- Перенесенные заболевания и операции: ОРВИ, аппендэктомия в возрасте 18 лет, язвенная болезнь желудка;
- Наследственность не отягощена;
- Вредные привычки: не имеет.

1.5. Объективный статус

Состояние средней тяжести. Вес 78 кг, рост 179 см. На коже шеи, грудной клетки, рук - высыпания по типу крапивницы. Цианоза нет. При пальпации грудной клетки справа ниже угла лопатки выявлен участок усиления голосового дрожания. При перкуссии определяется укорочение звука

справа ниже угла лопатки, в этой же области выслушиваются влажные мелкопузырчатые звонкие хрипы при аускультации. Частота дыхания 17 в минуту. Границы сердца не изменены. Тоны сердца ясные, ритмичные. ЧСС 72 ударов в минуту. АД 120/65 мм рт ст. Живот мягкий, безболезненный. Печень не выступает из-под края реберной дуги. Отеков нет.

Вопрос №1 Необходимыми для постановки диагноза лабораторными методами обследования будут:

- А: клинический анализ крови
- Б: биохимический анализ крови
- В: исследование уровня С-реактивного белка
- Г: общий анализ мочи
- Д: коагулограмма
- Е: определение липидного спектра крови

3. Результаты лабораторных методов обследования

3.1. Клинический анализ крови

Наименование	Нормы	Результат
Гемоглобин	130,0 - 160,0	130,0
Гематокрит	35,0 - 47,0	41,7
Лейкоциты	4,00 - 9,00	12,0
Эритроциты	4,00 - 5,70	4,3
Тромбоциты	150,0 - 320,0	335,0
Ср.объем эритроцита	80,0 - 97,0	93,2
Ср.содерж.гемоглобина	28,0 - 35,0	31,2
Ср.конц.гемоглобина	330 - 360	320
Инд.распр.эр-товкоэф.вар.	11,50 - 14,50	12,30
Средний объем тромбоцита	7,40 - 10,40	7,50
Тромбоцитокрит	0,150 - 0,400	
Лимфоциты абс.	1,20 - 3,50	2,0
Моноциты абс.	0,10 - 1,00	0,4
Гранулоциты абс.	1,20 - 7,00	
Нейтрофилы абс.	2,04 - 5,80	5,6
Эозинофилы абс.	0,02 - 0,30	0,22
Базофилы абс.	0,00 - 0,07	0,05
Лимфоциты	17,0 - 48,0	16
Моноциты	2,0 - 10,0	3

Наименование	Нормы	Результат
Гранулоциты	42,00 - 80,00	70
Нейтрофилы	48,00 - 78,00	80
Эозинофилы	0,0 - 6,0	
Базофилы	0,0 - 1,0	1
СОЭ по Панченкову	2 - 20	18

3.2. Биохимический анализ крови

Наименование	Результат	Норма
мочевина ммоль/л	15,1	2,8-7,2
креатинин мкмоль/л	85	74-110
Глюкоза ммоль/л	5,2	3,3-6,0
общий белок г/л	75	66- 83
альбумин г/л	39	35- 52
калий ммоль/л	3,6	3,5- 5,1
натрий ммоль/л	137	136-145
общий билирубин мкмоль/л	19	0,5-21

3.3. Исследование уровня С-реактивного белка

Уровень С-реактивного белка 45 мг/л (норма 0-1 мг/л)

3.4. Общий анализ мочи

Наименование	Результат	Норма
Белок (г/л)	0	0 - 0,1
Глюкоза (ммоль/л)	0	Не обнаружено
Уробилиноген (мкмоль/л)	0	Не обнаружено
Относительная плотность	1015	1003 - 1030
Лейкоциты	1 в поле зрения	До 3 в поле зрения
Эритроциты	0	Не обнаружено

3.5. Коагулограмма

Наименование	Результат	Норма
АЧТВ (сек)	30	25,4-36,9

Наименование	Результат	Норма
Тромбиновое время (сек)	12	10,3–16,6
Фибриноген (г/л)	2,1	2,00–4,00
МНО	1,0	0,8-1,2

3.6. Определение липидного спектра крови

Наименование	Результат	Норма
Общий холестерин (ммоль/л)	3,5	0 - 5,2
Триглицериды (ммоль/л)	1,0	0 - 2,25
ЛПВП (ммоль/л)	1,5	1,03 - 1,55
ЛПНП (ммоль/л)	2,3	0 - 3,3

Вопрос №2 Необходимым для постановки диагноза инструментальным методом обследования является:

А: рентгенография органов грудной клетки в прямой и правой боковой проекциях

Б: УЗИ органов брюшной полости

В: ЭХО-КГ

Г: мониторингирование уровня артериального давления

5. Результаты инструментальных методов обследования

5.1. Рентгенография органов грудной клетки в прямой и правой боковой проекциях

Участок инфильтрации легочной ткани в проекции нижней доли правого легкого.

5.2. УЗИ органов брюшной полости

Патологических изменений органов брюшной полости не выявлено

5.3. ЭХО-КГ

Камеры сердца не расширены, сократительная функция сердца сохранена, признаков диастолической дисфункции сердца не обнаружено.

5.4. Мониторирование уровня артериального давления

В течение 24 часов уровень артериального давления оставался в пределах нормы

Вопрос №3 Основным диагнозом будет :

А: Внебольничная бактериальная пневмония в нижней доле правого легкого неуточненной этиологии

Б: Внебольничная долевая пневмония верхней доли правого легкого, тяжелого течения

В: Интерстициальная пневмония

Г: Фиброзно-кавернозный туберкулез

7. Диагноз

Диагноз:

Вопрос №4 Сочетанная патология, развившаяся у пациента

А: аллергическая реакция на прием антибиотика

Б: корь

В: краснуха

Г: красный плоский лишай

Вопрос №5 В случае развития аллергической реакции по типу крапивницы тактика в отношении антибактериальной терапии заключается в

А: отмене ампициллина, назначении антибактериального препарата другой группы, например - макролиды

Б: полном прекращении антибактериальной терапии

В: продолжении терапии ампициллином и назначении противоаллергического препарата

Г: уменьшении дозы ампициллина

Вопрос №6 Пациенту необходима дополнительная терапия в виде:

- А: противоаллергической терапии антигистаминным препаратом
- Б: назначения бронхолитической терапии
- В: назначения НПВС
- Г: применения антисептика

Вопрос №7 Симптоматическая терапия неосложненной пневмонии включает назначение:

- А: отхаркивающих препаратов
- Б: противовирусных препаратов
- В: бронхолитиков
- Г: гастропротекторной терапии

Вопрос №8 Наиболее частым возбудителем внебольничной пневмонии является:

- А: Streptococcus pneumoniae
- Б: грибковая флора
- В: протей
- Г: синегнойная палочка

Вопрос №9 Признаком пневмонии тяжелого течения является:

- А: выраженная гипотония
- Б: кашель с мокротой желто-зеленого цвета
- В: мелкопузырчатые хрипы, выявляемые при аускультации легких
- Г: повышение температуры тела до 37,5 – 38,0°C

Вопрос №10 Длительность антибактериальной терапии при пневмонии составляет:

- А: в среднем 7 – 10 дней
- Б: 2 – 3 дня при назначении современного антибиотика
- В: 3 – 4 дня
- Г: 15 – 20 дней

Вопрос №11 Наиболее часто в связи со схожестью клинико-рентгенологической картины дифференциальную диагностику пневмонии следует проводить с

- А: туберкулезом легких
- Б: обострением бронхиальной астмы
- В: острой левожелудочковой недостаточностью
- Г: ревматизмом

Вопрос №12 Критерием тяжести пневмонии является:

- А: снижение сатурации крови менее 90%
- Б: умеренный лейкоцитоз
- В: продуктивный кашель с желто-зеленой мокротой
- Г: уровень систолического артериального давления менее 95 мм.рт.ст.

Эталоны ответов

1	2	3	4	5	6	7	8	9	10	11	12
1,2,3	1	1	1	1	1	1	1	1	1	1	1

УСЛОВИЕ СИТУАЦИОННОЙ ЗАДАЧИ №12

1.1. Ситуация

Больная Е., 35 лет, осматривается терапевтом дома

1.2. Жалобы

На кашель с выделением мокроты желто-зеленого цвета, повышение температуры тела до 39,0°C, одышку при незначительной нагрузке, боль в нижних отделах левой половине грудной клетки, выраженную общую слабость, головокружение, значительное снижение работоспособности.

1.3. Анамнез заболевания

Заболела внезапно после переохлаждения, 4 дня назад. Стал беспокоить непродуктивный кашель, повысилась температура тела до 38°C. Через сутки при кашле стала выделяться мокрота желто-зеленого цвета, еще через день появилась боль в нижних отделах грудной клетки слева, температура тела повысилась до 39°C, стала беспокоить сильная слабость, появилась одышка при небольшой нагрузке. За медицинской помощью не обращалась. Самостоятельно принимала парацетамол, противовирусный препарат – без эффекта.

1.4. Анамнез жизни

- Росла и развивалась нормально

- Перенесенные заболевания и операции: хронический гастрит
- Наследственность неотягощена.
- Вредные привычки: не имеет

1.5. Объективный статус

Состояние тяжелое. Вес 65 кг, рост 175 см. Кожные покровы нормальной окраски. Цианоз губ, акроцианоз. При пальпации грудной клетки слева в нижних отделах - усиление голосового дрожания, при перкуссии в этой же области определяется укорочение звука и выслушиваются влажные мелкопузырчатые звонкие хрипы, бронхиальное дыхание. Частота дыхания 31 в минуту. Границы сердца не изменены. Тоны сердца ясные, ритмичные. ЧСС 120 ударов в минуту. АД 90/60 мм рт.ст. Живот мягкий, безболезненный. Печень не выступает из-под края реберной дуги. Отеков нет.

Вопрос №1 Необходимыми для постановки диагноза лабораторными методами обследования являются:

- А: клинический анализ крови
- Б: биохимический анализ крови
- В: исследование уровня С-реактивного белка
- Г: общий анализ мочи
- Д: определение уровня гликированного гемоглобина
- Е: определение липидного спектра крови

3. Результаты лабораторных методов обследования

3.1. Клинический анализ крови

Наименование	Нормы	Результат
Гемоглобин (г/л)	130,0 - 160,0	122,0
Гематокрит (%)	35,0 - 47,0	41,7
Лейкоциты ($\times 10^9$)	4,00 - 9,00	20,5
Эритроциты ($\times 10^{12}$)	4,00 - 5,70	4,5
Тромбоциты ($\times 10^9$)	150,0 - 320,0	300,0
Ср.объем эритроцита (фл)	80,0 - 97,0	93,2
Ср.содерж.гемоглобина (пг)	28,0 - 35,0	31,2
Ср.конц.гемоглобина (г/л)	330 - 360	320
Инд.распр.эр-тов коэф.вар. (%)	11,50 - 14,50	12,30
Средний объем тромбоцита (фл)	7,40 - 10,40	7,50
Тромбоцитокрит (%)	0,150 - 0,400	
Лимфоциты абс.	1,20 - 3,50	2,0
Моноциты абс.	0,10 - 1,00	0,4
Гранулоциты абс.	1,20 - 7,00	
Нейтрофилы абс.	2,04 - 5,80	5,6
Эозинофилы абс.	0,02 - 0,30	0,22

Наименование	Нормы	Результат
Базофилы абс.	0,00 - 0,07	0,05
Лимфоциты (%)	17,0 - 48,0	29
Моноциты (%)	2,0 - 10,0	2
Гранулоциты (%)	42,00 - 80,00	70
Нейтрофилы (%)	48,00 - 78,00	80
Эозинофилы (%)	0,0 - 6,0	
Базофилы (%)	0,0 - 1,0	1
СОЭ по Панченкову (мм/ч)	2 - 20	36

3.2. Биохимический анализ крови

Наименование	Результат	Норма
Мочевина ммоль/л	16,1	2,8-7,2
Креатинин мкмоль/л	87	74-110
Глюкоза ммоль/л	4,3	3,3-6,0
Общий белок г/л	75	66- 83
Альбумин г/л	41	35- 52
Калий ммоль/л	4,6	3,5- 5,1
Натрий ммоль/л	140	136-145
Общий билирубин мкмоль/л	19	0,5-21

3.3. Исследование уровня С-реактивного белка

Уровень С-реактивного белка 75 мг/л

(норма 0-1 мг/л)

3.4. Общий анализ мочи

Наименование	Результат	Норма
Белок (г/л)	0	0 - 0,1
Глюкоза (ммоль/л)	0	не обнаружено
Уробилиноген (мкмоль/л)	0	не обнаружено
Относительная плотность	1015	1003 - 1030
Лейкоциты	1 в поле зрения	до 3 в поле зрения

Наименование	Результат	Норма
Эритроциты	0	1-2 в поле зрения

3.5. Определение уровня гликированного гемоглобина

5 %

Норма: менее 7%

3.6. Определение липидного спектра крови

Наименование	Результат	Норма
Общий холестерин (ммоль/л)	3,5	0 - 5,2
Триглицериды (ммоль/л)	1,0	0 - 2,25
ЛПВП (ммоль/л)	1,5	1,03 - 1,55
ЛПНП (ммоль/л)	2,3	0 - 3,3

Вопрос №2 Необходимым для постановки диагноза инструментальным методом обследования является:

А: рентгенография органов грудной клетки в прямой и левой боковой проекциях

Б: УЗИ органов брюшной полости

В: ЭХО-КГ

Г: торакоскопия

5. Результаты инструментальных методов обследования

5.1. Рентгенография органов грудной клетки в прямой и левой боковой проекциях

Определяется консолидация, занимающая всю нижнюю долю левого легкого.

5.2. УЗИ органов брюшной полости

Патологических изменений органов брюшной полости не выявлено

5.3. ЭХО-КГ

Камеры сердца не расширены, сократительная функция сердца сохранена, признаков диастолической дисфункции сердца не обнаружено.

5.4. Торакоскопия

Патологических изменений плевры не выявлено. Новообразования не выявлены.

Вопрос №3 Исходя из клинико-рентгенологических данных верным диагнозом является:

А: Внебольничная бактериальная левосторонняя нижнедолевая пневмония тяжелого течения неуточненной этиологии

Б: Внебольничная очаговая пневмония нижней доли левого легкого нетяжелого течения

В: Интерстициальная пневмония

Г: Левосторонний пневмоторакс

7. Диагноз

Диагноз:

Вопрос №4 Осложнением пневмонии у данной больной является :

А: дыхательная недостаточность

Б: бронхоспазм

В: острая правожелудочковая недостаточность

Г: пневмоторакс

Вопрос №5 О развитии дыхательной недостаточности у больной свидетельствуют :

А: жалобы на одышку; цианоз и тахипноэ при осмотре

Б: высокая температура тела

В: боль в грудной клетке при дыхании

Г: наличие влажных хрипов при аускультации

Вопрос №6 Тактика ведения данной больной включает :

А: госпитализацию в стационар в экстренном порядке

Б: выполнение рентгенографии органов грудной клетки амбулаторно, после чего госпитализацию больной

В: амбулаторное лечение с динамическим наблюдением

Г: рекомендацию явиться в поликлинику на следующий день для дообследования

Вопрос №7 При пневмонии тяжелого течения антибактериальную терапию предпочтительнее начать с :

А: левофлоксацин + цефтриаксон

Б: гентамицин + азитромицин

В: амоксициллин + гентамицин

Г: цiproфлоксацин + цефазолин

Вопрос №8 Симптоматическая терапия пневмонии включает назначение:

А: НПВС для купирования болевого синдрома при плевралгии

Б: противовирусных препаратов

В: ингаляционных глюкокортикостероидов

Г: противокашлевых средств

Вопрос №9 Критерием эффективности антибактериальной терапии у больной с пневмонией является:

А: нормализация температуры тела в первые 48 - 72 часа после назначения антибиотика

Б: уменьшение ощущения общей слабости в течение первых 48 – 72 часов

В: обязательно полное исчезновение хрипов в легких в течение первых 72 часов от начала лечения

Г: полное прекращение кашля

Вопрос №10 При развитии синдрома дыхательной недостаточности, обусловленного пневмонией тяжелого течения, необходимо:

А: назначить оксигенотерапию

Б: провести массивную инфузионную терапию

В: назначить ингаляционную терапию бронхолитиком через небулайзер

Г: достаточно назначить правильный антибактериальный препарат

Вопрос №11 Длительность антибактериальной терапии при пневмонии в среднем составляет:

А: 7 – 10 дней

Б: 3-4 дня при назначении современного антибиотика

В: 15-20 дней

Г: 1 месяц

Вопрос №12 Рентгенологическим критерием пневмонии является:

А: инфильтрация легочной ткани

Б: повышенная воздушность легких

В: изолированная лимфаденопатия

Г: участок пневмофиброза

Эталоны ответов

1	2	3	4	5	6	7	8	9	10	11	12
1,2,3	1	1	1	1	1	1	1	1	1	1	1

УСЛОВИЕ СИТУАЦИОННОЙ ЗАДАЧИ №13

1.1. Ситуация

Больной И., 55 лет, безработный, обратился к участковому врачу

1.2. Жалобы

На кашель с выделением мокроты желтого цвета, повышение температуры тела до 38,5°C, боль в нижних отделах правой половины грудной клетки, общую слабость.

1.3. Анамнез заболевания

Заболевание началось остро, 5 дней назад. Появился кашель, вначале сухой, затем – с выделением мокроты желтого цвета, повысилась температура до 39°C, стала беспокоить боль в нижних отделах правой половины грудной клетки, усиливающаяся при кашле и глубоком дыхании. До настоящего времени за медицинской помощью не обращался.

1.4. Анамнез жизни

- Рос и развивался нормально;
- Перенесенные заболевания и операции: хронический гастрит, язвенная болезнь желудка;
- Наследственность не отягощена;

- Вредные привычки: курит на протяжении 35 последних лет по пачке сигарет, алкоголем не злоупотребляет.

1.5. Объективный статус

Состояние тяжелое. Вес 80 кг, рост 180 см. Кожные покровы нормальной окраски. Акроцианоз. При перкуссии ниже угла правой лопатки определяется тупой перкуторный звук, в эту же область дыхание не проводится. Частота дыхания 31 в минуту. Границы сердца не изменены. Тоны сердца ясные, ритмичные. ЧСС 125 ударов в минуту. АД 89/60 мм. рт. ст. Живот мягкий, безболезненный. Печень не выступает из-под края реберной дуги. Отеков нет.

Вопрос №1 Для постановки диагноза необходимыми лабораторными методами обследования являются:

- А: клинический анализ крови
- Б: биохимический анализ крови
- В: исследование уровня С-реактивного белка
- Г: общий анализ мочи
- Д: определение уровня МНО
- Е: определение липидного спектра крови

3. Результаты лабораторных методов обследования

3.1. Клинический анализ крови

Наименование	Нормы	Результат
Гемоглобин (г/л)	130,0 - 160,0	145,0
Гематокрит (%)	35,0 - 47,0	45,7
Лейкоциты ($\times 10^9$)	4,00 - 9,00	17,8
Эритроциты ($\times 10^{12}$)	4,00 - 5,70	5,0
Тромбоциты ($\times 10^9$)	150,0 - 320,0	305,0
Ср.объем эритроцита (фл)	80,0 - 97,0	93,2
Ср.содерж.гемоглобина (пг)	28,0 - 35,0	31,2
Ср.конц.гемоглобина (г/л)	330 – 360	320
Инд.распр.эр-тов коэф.вар. (%)	11,50 - 14,50	11,90
Средний объем тромбоцита (фл)	7,40 - 10,40	8,50
Тромбоцитокрит (%)	0,150 - 0,400	
Лимфоциты абс.	1,20 - 3,50	1,9
Моноциты абс.	0,10 - 1,00	0,5
Гранулоциты абс.	1,20 - 7,00	
Нейтрофилы абс.	2,04 - 5,80	6,0
Эозинофилы абс.	0,02 - 0,30	0,22
Базофилы абс.	0,00 - 0,07	0,05

Наименование	Нормы	Результат
Лимфоциты (%)	17,0 - 48,0	29
Моноциты (%)	2,0 - 10,0	2
Гранулоциты (%)	42,00 - 80,00	70
Нейтрофилы (%)	48,00 - 78,00	78
Эозинофилы (%)	0,0 - 6,0	
Базофилы (%)	0,0 - 1,0	1
СОЭ по Панченкову (мм/ч)	2 - 20	45

3.2. Биохимический анализ крови

Наименование	Результат	Норма
Мочевина ммоль/л	15,6	2,8-7,2
Креатинин мкмоль/л	79	74-110
Глюкоза ммоль/л	4,5	3,3-6,0
Общий белок г/л	80	66- 83
Альбумин г/л	41	35- 52
Калий ммоль/л	4,6	3,5- 5,1
Натрий ммоль/л	140	136-145
Общий билирубин мкмоль/л	17	0,5-21

3.3. Исследование уровня С-реактивного белка

Уровень С-реактивного белка 135 мг/л

(норма 0-1 мг/л)

3.4. Общий анализ мочи

Наименование	Результат	Норма
Белок (г/л)	0	0 - 0,1
Глюкоза (ммоль/л)	0	не обнаружено
Уробилиноген (мкмоль/л)	0	не обнаружено
Относительная плотность	1015	1003 - 1030
Лейкоциты	1 в поле зрения	до 3 в поле зрения
Эритроциты	0	1-2 в поле зрения

3.5. Определение уровня МНО

0,9

норма: 0,8-1,2

3.6. Определение липидного спектра крови

Наименование	Результат	Норма
Общий холестерин (ммоль/л)	3,5	0 - 5,2
Триглицериды (ммоль/л)	1,0	0 - 2,25
ЛПВП (ммоль/л)	1,5	1,03 - 1,55
ЛПНП (ммоль/л)	2,3	0 - 3,3

Вопрос №2 Необходимым инструментальным методом диагностики является:

А: рентгенография органов грудной клетки в прямой и правой боковой проекциях

Б: УЗИ органов брюшной полости

В: ЭХО-КГ

Г: рентгенография позвоночника

5. Результаты инструментальных методов обследования

5.1. Рентгенография органов грудной клетки в прямой и правой боковой проекциях

Участок инфильтрации легочной ткани в проекции нижней доли правого легкого, выпот в правой плевральной полости с косой верхней границей.

5.2. УЗИ органов брюшной полости

Патологических изменений органов брюшной полости не выявлено

5.3. ЭХО-КГ

Камеры сердца не расширены, сократительная функция сердца сохранена, признаков диастолической дисфункции сердца не обнаружено.

5.4. Рентгенография позвоночника

Признаков поражения позвонков нет. Высота межпозвоночных дисков сохранена.

Вопрос №3 Наиболее вероятным диагнозом является:

А: Внебольничная бактериальная правосторонняя нижнедолевая пневмония неуточненной этиологии

Б: Грыжа диафрагмы

В: Правосторонний пневмоторакс

Г: Остеохондроз позвоночника в сочетании с пневмонией в нижней доле правого легкого

7. Диагноз

Диагноз:

Вопрос №4 Осложнением пневмонии является :

А: плеврит

Б: острая левожелудочковая недостаточность

В: хроническое легочное сердце

Г: бронхиальная астма

Вопрос №5 Дополнительным методом исследования, позволяющим определить наличие плеврального выпота, является:

А: УЗИ

Б: сцинтиграфия легких

В: ангиография легких

Г: спирометрия

Вопрос №6 Тактика ведения данного больного подразумевает:

А: госпитализацию в стационар

Б: консультацию хирурга

В: консультацию невролога

Г: консультацию фтизиатра

Вопрос №7 Наиболее предпочтительная схема антибактериальной терапии в данной ситуации:

А: левофлоксацин + цефтриаксон

Б: бисептол + азитромицин

В: амоксициллин + гентамицин

Г: цефазолин + кларитромицин

Вопрос №8 Симптоматической терапией необходимой в данной ситуации является назначение :

А: НПВС в качестве обезболивающего и жаропонижающего средства

Б: противовирусных препаратов

В: бронхолитиков

Г: больших доз диуретиков

Вопрос №9 Процедурой, носящей диагностический и лечебный характер, которая может быть выполнена этому пациенту, является:

А: плевральная пункция

Б: УЗИ органов брюшной полости

В: паравerteбральная блокада

Г: электрофорез на грудную клетку

Вопрос №10 При отсутствии эффекта от назначенной первичной антибактериальной терапии необходимо:

А: назначить антибиотик, к которому выявлена чувствительность по результатам антибиотикограммы

Б: продолжить первичную антибактериальную терапию и положительный эффект все равно наступит

В: удвоить дозу ранее назначенного антибиотика

Г: оставить первичный антибиотик, добавить иммуностимулирующие препараты

Вопрос №11 Длительность антибактериальной терапии при пневмонии обычно составляет:

А: 7 – 10 дней

Б: 2 – 3 дня при назначении современного антибиотика

В: 1 – 4 дня

Г: 15-20 дней

Вопрос №12 Для определения тяжести пневмонии в амбулаторных условиях может быть применена шкала:

А: CURB 65

Б: PORT

В: MDRD

Г: APACHE

Эталоны ответов

1	2	3	4	5	6	7	8	9	10	11	12
1,2,3	1	1	1	1	1	1	1	1	1	1	1

УСЛОВИЕ СИТУАЦИОННОЙ ЗАДАЧИ №14

1.1. Ситуация

На приём к врачу-терапевту участковому обратился пациент 60 лет

1.2. Жалобы

- на выраженную одышку при малейшей физической нагрузке
- на кашель с небольшим количеством слизистой мокроты
- на плохую переносимость физических нагрузок низкой интенсивности

1.3. Анамнез заболевания

Около 15 лет назад пациент впервые стал отмечать одышку при значительных физических нагрузках, которая со временем нарастала, стал ходить по ровной местности медленнее, чем люди того же возраста, толерантность к физическим нагрузкам снижалась, присоединился малопродуктивный кашель. Лечение не получал. В течение последней недели отметил увеличение выраженности одышки.

1.4. Анамнез жизни

- пациент курит в течение 40 лет по 1 пачке сигарет в день
- в течение 30 лет работал электриком и газосварщиком

1.5. Объективный статус

Состояние средней степени тяжести. Температура тела 36,6 °С. ИМТ – 22 кг/м². Диффузный тёплый цианоз. Грудная клетка бочкообразная, в акте дыхания участвует вспомогательная дыхательная

мышечная. Над лёгкими при перкуссии – коробочный звук. При аускультации – дыхание ослаблено над всей поверхностью лёгких, выслушиваются сухие свистящие хрипы, усиливающиеся при форсированном выдохе. ЧДД 27 в мин. Пульс 88 в мин. АД 120 и 80 мм рт.ст. SpO₂ 90%.

Вопрос №1 Выберите необходимые для постановки диагноза лабораторные методы обследования:

- А: клинический анализ крови
- Б: цитологический анализ мокроты
- В: микробиологическое исследование мокроты
- Г: серологическое исследование крови на грибы
- Д: бактериологический анализ мазка из зева

3. Результаты лабораторных методов обследования

3.1. Клинический анализ крови

Показатель	Результат	Нормы
Эритроциты (RBC), *10 ¹² /л	5,6	м. 4,4-5,0 ж. 3,8-4,5
Гемоглобин (Hb), г/л	170	м. 130-160 ж. 120-140
Гематокрит (HCT),%	42	м. 39-49 ж. 35-45
Цветовой показатель (ЦП)	0,91	0,8-1,0
Усреднённое значение объёма эритроцита (MCV), (фл)	90	80-100
Среднее содержание гемоглобина в эритроците (MCH), (пг)	33	26-34
Средняя концентрация гемоглобина в эритроците (MCHC), г/дл	36,0	32,0-37,0
Ретикулоциты (RET), %	6	2-12
Тромбоциты (PLT), *10 ⁹ /л	305	180-320
Лейкоциты (WBC), *10 ⁹ /л	5,4	4-9
Лейкоцитарная формула		
Нейтрофилы палочкоядерные, %	2	1-6
Нейтрофилы сегментоядерные, %	62	47-72
Эозинофилы, %	4	1-5
Базофилы, %	0	0-1
Лимфоциты, %	31	19-37
Моноциты, %	1	2-10
СОЭ, мм/ч	5	м. 2-10 ж. 2-15

3.2. Цитологический анализ мокроты

лейкоциты - 10-20 в поле зрения,
макрофаги – много,
спирали Куршмана – 1 в препарате,
кристаллы Шарко-Лейдена - не найдены,
эозинофилы – не найдены.

БК и атипичные клетки не обнаружены

3.3. Микробиологическое исследование мокроты

роста микрофлоры не выявлено

3.4. Серологическое исследование крови на грибы

антитела к грибам не обнаружены

3.5. Бактериологический анализ мазка из зева

роста микрофлоры не выявлено

Вопрос №2 Выберите необходимые для постановки диагноза инструментальные методы обследования:

А: функция внешнего дыхания

Б: рентгенография органов грудной клетки

В: электрокардиография

Г: ультразвуковое исследование плевральных полостей

Д: рентгенография придаточных пазух носа

Е: ларингоскопия

5. Результаты инструментальных методов обследования

5.1. Функция внешнего дыхания

Исходно:

ОФВ₁ - 55% (2000 мл),

ФЖЕЛ - 70% (3400 мл),

МОС₂₅ - 12%,

МОС₅₀ - 11%,

МОС₇₅ - 12%,

ОФВ₁/ФЖЕЛ = 58%;

после ингаляции атровента: ОФВ₁ - 67% (2460 мл),

ФЖЕЛ - 78% (3790 мл),

МОС₂₅ - 13%,

МОС₅₀ - 13%,

МОС₇₅ - 14%,

ОФВ₁/ФЖЕЛ = 64%.

5.2. Рентгенография органов грудной клетки

Свежих очаговых и инфильтративных изменений нет, легочные поля повышенной прозрачности

5.3. Электрокардиография

Ритм синусовый, правильный, ЧСС 88 уд/мин, электрическая ось сердца правильно расположена, нарушений проводимости, гипертрофии, ишемии различных отделов миокарда не выявлено.

5.4. Ультразвуковое исследование плевральных полостей

Жидкость в плевральных полостях не определяется

5.5. Рентгенография придаточных пазух носа

Придаточные пазухи носа воздушны, слизистая не утолщена

5.6. Ларингоскопия

Голосовые связки внешне не изменены, при фонации смыкаются полностью

Вопрос №3 Какой основной диагноз?:

А: Хроническая обструктивная болезнь лёгких 2 степени нарушения бронхиальной проходимости, эмфизематозный вариант, с выраженными симптомами, в фазе обострения

Б: Хроническая обструктивная болезнь лёгких 1 степени нарушения бронхиальной проходимости, бронхитический вариант, с выраженными симптомами, в фазе обострения

В: Хронический катаральный бронхит в фазе обострения

Г: Бронхиальная астма инфекционно-зависимая, не контролируемая

7. Диагноз

Диагноз:

Вопрос №4 Как осложнение основного заболевания у пациента развилась:

А: дыхательная недостаточность

- Б: эмпиема плевры
- В: полисегментарная пневмония
- Г: тромбоэмболия легочной артерии

Вопрос №5 Определение выраженности клинических симптомов у пациента возможно провести по шкалам:

- А: CAT, mMRC
- Б: HAS-BLED, CHA₂-DS₂-VASc
- В: MDRD, СКД-EPI
- Г: CURB-65, SMART-COP

Вопрос №6 Обязательным критерием диагноза ХОБЛ служит:

- А: значение ОФВ₁/ФЖЕЛ < 70% в постбронходилатационной пробе
- Б: участие вспомогательной дыхательной мускулатуры
- В: бочкообразная грудная клетка
- Г: обнаружение большого числа лейкоцитов в цитологическом анализе мокроты

Вопрос №7 Для лечения обострения заболевания необходимо назначить:

- А: бронходилататор через небулайзер в сочетании с коротким курсом пероральных или ингаляционных глюкокортикостероидов
- Б: антибактериальный препарат через небулайзер в сочетании с внутривенным введением метилксантина
- В: антибактериальный препарат в сочетании с ингаляционным глюкокортикостероидом через небулайзер
- Г: метилксантин пролонгированного действия в сочетании с муколитиком с через небулайзер

Вопрос №8 После проведенного лечения у пациента купировано обострение заболевания. Для дальнейшего лечения стабильного течения заболевания необходимо назначить комбинацию:

- А: β₂-адреномиметика длительного действия с М-холинолитиком длительного действия
- Б: β₂-адреномиметика короткого действия с М-холинолитиком короткого действия
- В: β₂-адреномиметика короткого действия с β₂-адреномиметиком длительного действия
- Г: М-холинолитика короткого действия с М-холинолитиком длительного действия

Вопрос №9 В план лечения пациента дополнительно необходимо включить:

- А: длительную кислородотерапию и дыхательную гимнастику
- Б: электростимуляцию диафрагмы
- В: назначение иммуностимуляторов
- Г: назначение муколитиков на постоянной основе

Вопрос №10 В план лечения пациента дополнительно нужно включить:

- А: проведение вакцинации по графику
- Б: назначение антибактериальных препаратов на постоянной основе
- В: назначение противокашлевых препаратов на постоянной основе
- Г: назначение ингаляций оксида азота через небулайзер

Вопрос №11 Необходимо предусмотреть вакцинацию пациента с ХОБЛ против :

- А: гриппа
- Б: туберкулёза
- В: кори
- Г: коклюша

Вопрос №12 Обязательные мероприятия по изменению образа жизни должны включать :

- А: отказ от курения и физическую активность
- Б: закаливающие процедуры и посещение сауны
- В: ежегодное стационарное лечение в рамках профилактики обострений
- Г: увеличение в питании продуктов животного происхождения

Эталоны ответов

1	2	3	4	5	6	7	8	9	10	11	12
1,2	1,2,3	1	1	1	1	1	1	1	1	1	1

УСЛОВИЕ СИТУАЦИОННОЙ ЗАДАЧИ №15

1.1. Ситуация

На приём к врачу-терапевту участковому обратился пациент 56 лет

1.2. Жалобы

- повышение температуры тела до 38,5 °С
- кашель с отделением зелено-жёлтой вязкой мокроты
- одышка при незначительной физической нагрузке (подъём по лестнице на несколько ступеней)
- общую слабость

1.3. Анамнез заболевания

Около 25 лет пациент отметил возникновение кашля с отделением небольшого количества слизисто-гнойной мокроты. Последние 10 лет беспокоит одышка при физической нагрузке и частые простудные заболевания, проявляющиеся усилением кашля, увеличением количества и гнойности мокроты, повышением температуры тела. За прошедший год 2 раза находился на стационарном лечении в связи с усилением имеющихся симптомов. Настоящее ухудшение состояния в течение 4 дней. Самостоятельно начал приём амброксола, парацетамола без значимого эффекта.

1.4. Анамнез жизни

- пациент курит с 26 лет по 20 сигарет в сутки
- работает в офисе с документами

1.5. Объективный статус

Состояние средней степени тяжести. Температура тела 38,5 °С. ИМТ – 27 кг/м². Кожные покровы цианотичны, горячие на ощупь. Грудная клетка бочкообразная, в акте дыхания участвует вспомогательная дыхательная мускулатура. Над лёгкими при перкуссии – коробочный звук. При аускультации – дыхание жёсткое, проводится во все отделы, выслушиваются рассеянные сухие свистящие и жужжащие хрипы, усиливающиеся при форсированном выдохе. ЧДД = 20 в мин. Пульс 105 в мин. АД = 110 и 70 мм рт.ст.

Вопрос №1 Выберите необходимые для постановки диагноза лабораторные методы обследования:

А: клинический анализ крови

Б: цитологический анализ мокроты

В: С-реактивный белок

Г: микробиологическое исследование мокроты

Д: микробиологическое исследование пунктата плевральной полости

Е: биохимический анализ крови

3. Результаты лабораторных методов обследования

3.1. Клинический анализ крови

Показатель	Результат	Нормы
Эритроциты (RBC), *10 ¹² /л	5,0	м. 4,4-5,0 ж. 3,8-4,5
Гемоглобин (Hb), г/л	164	м. 130-160 ж. 120-140
Гематокрит (HCT),%	48	м. 39-49 ж. 35-45
Цветовой показатель (ЦП)	0,98	0,8-1,0
Усреднённое значение объёма эритроцита (MCV), (фл)	86	80-100
Среднее содержание гемоглобина в эритроците (MCH), (пг)	30	26-34
Средняя концентрация гемоглобина в эритроците (MCHC), г/дл	35,5	32,0-37,0
Ретикулоциты (RET), ‰	5	2-12
Тромбоциты (PLT), *10 ⁹ /л	305	180-320
Лейкоциты (WBC), *10 ⁹ /л	12	4-9

Показатель	Результат	Нормы
Лейкоцитарная формула		
Нейтрофилы палочкоядерные, %	8	1-6
Нейтрофилы сегментоядерные, %	64	47-72
Эозинофилы, %	1	1-5
Базофилы, %	0	0-1
Лимфоциты, %	22	19-37
Моноциты, %	5	2-10
СОЭ, мм/ч	30	м. 2-10 ж. 2-15

3.2. Цитологический анализ мокроты

Лейкоциты – 60-80 в поле зрения, местами сплошь покрывают все поле зрения,
макрофаги – много,
спирали Куршмана – 1 в препарате,
кристаллы Шарко-Лейдена – не найдены,
эозинофилы – не найдены.
БК и атипичные клетки не обнаружены

3.3. С-реактивный белок

15 нг/мл (0-5)

3.4. Микробиологическое исследование мокроты

Streptococcus Pneumonia 10⁸ КОЕ/мл

3.5. Микробиологическое исследование пунктата плевральной полости

роста микрофлоры не выявлено

3.6. Биохимический анализ крови

Показатель	Результат	Нормы
билирубин общий, мкмоль/л	15	3-20
общий белок, г/л	72	62-81
калий, ммоль/л	4,9	3,5-5,1
натрий, ммоль/л	142	135-145
хлор, ммоль/л	105	101-110
холестерин, моль/л	5,5	4,0-6,5
креатинин, мг/дл	1,0	0,8-1,2
глюкоза, моль/л	4,8	3,3-5,5
АСТ, ед/л	20	5-40

Показатель	Результат	Нормы
АЛТ, ед/л	22	5-40

Вопрос №2 Выберите необходимые для постановки диагноза инструментальные методы обследования:

- А: функция внешнего дыхания
- Б: рентгенография органов грудной клетки
- В: электрокардиография
- Г: ларингоскопия
- Д: суточное мониторирование ЭКГ
- Е: коронароангиография

5. Результаты инструментальных методов обследования

5.1. Функция внешнего дыхания

Исходно:

- ОФВ₁ - 41% (1470 мл),
- ФЖЕЛ - 68% (3260 мл),
- МОС₂₅ - 56%,
- МОС₅₀ - 51%,
- МОС₇₅ - 50%,
- ОФВ₁/ФЖЕЛ = 45%;

После ингаляции атровента:

- ОФВ₁ - 45% (1620 мл),
- ФЖЕЛ - 74% (3550 мл),
- МОС₂₅ - 68%,
- МОС₅₀ - 63%,
- МОС₇₅ - 52%,
- ОФВ₁/ФЖЕЛ = 46%.

5.2. Рентгенография органов грудной клетки

Свежих очаговых и инфильтративных изменений нет, легочные поля повышенной прозрачности, стенки бронхов уплотнены, утолщены, корни уплотнены.

5.3. Электрокардиография

Ритм синусовый, правильный, ЧСС 105 уд/мин, электрическая ось сердца правильно расположена, нарушений проводимости, гипертрофии, ишемии различных отделов миокарда не выявлено

5.4. Ларингоскопия

Голосовые связки внешне не изменены, при фонации смыкаются полностью

5.5. Суточное мониторирование ЭКГ

За сутки регистрируется синусовый ритм, ЧСС в среднем 80-110 днем и 50-75 ночью, экстрасистолы не зарегистрированы, нарушения ритма и проводимости не выявлены

5.6. Коронароангиография

Тип кровоснабжения левый, коронарные артерии без признаков гемодинамически значимых стенозов

Вопрос №3 У пациента с приведенной клинической картиной дифференциальный диагноз должен проводиться между:

- А: пневмонией, обострением хронического бронхита и ХОБЛ
- Б: обострением атопической бронхиальной астмы, аспергиллезом лёгких и васкулитом
- В: инфарктом миокарда, миокардитом и кардиомиопатией
- Г: стриктурой дыхательных путей, пролапсом трахеи и психогенным кашлем

Вопрос №4 Основной диагноз можно сформулировать как:

- А: Хроническая обструктивная болезнь лёгких, бронхитический вариант, 3 степени нарушения бронхиальной проходимости, в фазе обострения
- Б: Хроническая обструктивная болезнь лёгких, эмфизематозный вариант, 1 степени нарушения бронхиальной проходимости, в фазе обострения
- В: Хронический катаральный бронхит в фазе обострения
- Г: Хронический слизисто-гнойный бронхит в фазе обострения

8. Диагноз

Диагноз:

Вопрос №5 Определение выраженности клинических симптомов у пациента возможно провести по шкалам:

А: CAT, mMRC

Б: HAS-BLED, CHA₂-DS₂-VASc

В: MDRD, СКД-EPI

Г: CURB-65, SMART-COP

Вопрос №6 Обязательным критерием диагноза ХОБЛ служит:

А: значение ОФВ₁/ФЖЕЛ < 70% в постбронходилатационной пробе

Б: участие вспомогательной дыхательной мускулатуры

В: обнаружение большого числа лейкоцитов в общем анализе крови

Г: обнаружение большого числа лейкоцитов в цитологическом анализе мокроты

Вопрос №7 Для лечения обострения заболевания необходимо назначить:

А: бронходилататор (беродуал) через небулайзер

Б: недокромил натрия (тайлед) через дозированный аэрозольный ингалятор

В: кромоглициевая кислота (интал) через дозированный аэрозольный ингалятор

Г: глюкокортикостероид (будесонид) через небулайзер

Вопрос №8 Наряду с бронхолитическими средствами пациенту необходимо назначить _____ препарат:

А: антибактериальный (амоксциллин/клавулановая кислота)

Б: противокашлевой (кодеин)

В: противогрибковый (флуконазол)

Г: ритмурежающий (атенолол)

Вопрос №9 После проведенного лечения у пациента купировано обострение заболевания. Для дальнейшего лечения стабильного течения заболевания необходимо назначить комбинацию:

А: β₂-адреномиметика длительного действия с М-холинолитиком длительного действия

Б: β₂-адреномиметика короткого действия с β₂-адреномиметиком длительного действия

В: М-холинолитика короткого действия с М-холинолитиком длительного действия

Г: метилксантина и антибактериального препарата

Вопрос №10 При ведении пациента с бронхитическим фенотипом ХОБЛ с частыми обострениями заболевания на длительный прием дополнительным служит назначение:

А: рофлумапта (даксас)

Б: фенспирида (эrespал)

В: сурфактанта (курсорф)

Г: бутамирата (омнитус)

Вопрос №11 В план ведения пациента дополнительно нужно включить:

А: проведение вакцинации против гриппа

Б: назначение курсов ингаляций антибактериальных препаратов через небулайзер

В: назначение ингаляций простациклина через небулайзер

Г: назначение противокашлевых препаратов на постоянной основе

Вопрос №12 Обязательные мероприятия по изменению образа жизни должны включать :

А: отказ от курения и физическую активность

Б: уменьшение двигательного режима

В: уменьшение питьевого режима

Г: увеличение в рационе питания продуктов животного происхождения

Эталонные ответы

1	2	3	4	5	6	7	8	9	10	11	12
1,2,3,4	1,2,3	1	1	1	1	1	1	1	1	1	1

УСЛОВИЕ СИТУАЦИОННОЙ ЗАДАЧИ №16

1.1. Ситуация

На приём к врачу-терапевту участковому в поликлинику обратилась пациентка 56 лет

1.2. Жалобы

- повышение температуры тела до 38,0 °С
- кашель с отделением зеленоватой плохо откашливаемой мокроты
- одышка при небольшой физической нагрузке

- общую слабость
- потливость

1.3. Анамнез заболевания

На протяжении около 16 лет пациентка отмечала кашель с отделением небольшого количества мокроты. Последние 10 лет присоединилась одышка при физической нагрузке и частые простудные заболевания, проявляющиеся усилением кашля, увеличением количества и гнойности мокроты, с повышением температуры тела, по поводу чего самостоятельно принимала разные группы антибактериальных препаратов. 5 дней назад после переохлаждения отметила настоящее ухудшение состояния. От приема микстуры от кашля эффекта не отметила.

1.4. Анамнез жизни

- пациентка курит с 20 лет по 1 пачке сигарет в день
- ранее работала переводчиком, в настоящее время не работает
- аллергоанамнез не отягощен

1.5. Объективный статус

Состояние средней степени тяжести. Температура тела 38,2 °С. ИМТ – 25,5 кг/м². Кожные покровы горячие на ощупь. Грудная клетка бочкообразная, в акте дыхания участвует вспомогательная дыхательная мускулатура. Над лёгкими при перкуссии – коробочный звук. При аускультации – дыхание жёсткое, проводится во все отделы, выслушиваются рассеянные сухие свистящие и жужжащие хрипы, усиливающиеся при форсированном выдохе. ЧДД = 24 в мин. Пульс 108 в мин. АД = 125 и 70 мм рт.ст.

Вопрос №1 Выберите необходимые для постановки диагноза лабораторные методы обследования:

А: клинический анализ крови

Б: цитологический анализ мокроты

В: С-реактивный белок

Г: микробиологическое исследование мокроты

Д: микробиологическое исследование пунктата плевральной полости

Е: биохимический анализ крови

3. Результаты лабораторных методов обследования

3.1. Клинический анализ крови

Показатель	Результат	Нормы
Эритроциты (RBC), *10 ¹² /л	4,4	м. 4,4-5,0 ж. 3,8-4,5
Гемоглобин (Hb), г/л	138	м. 130-160 ж. 120-140
Гематокрит (HCT),%	42	м. 39-49 ж. 35-45
Цветовой показатель (ЦП)	0,94	0,8-1,0
Усреднённое значение объёма эритроцита (MCV), (фл)	90	80-100
Среднее содержание гемоглобина в эритроците (MCH), (пг)	33	26-34
Средняя концентрация гемоглобина в эритроците (MCHC), г/дл	36,0	32,0-37,0
Ретикулоциты (RET), ‰	6	2-12
Тромбоциты (PLT), *10 ⁹ /л	300	180-320
Лейкоциты (WBC), *10 ⁹ /л	12	4-9
Лейкоцитарная формула		

Показатель	Результат	Нормы
Нейтрофилы палочкоядерные, %	8	1-6
Нейтрофилы сегментоядерные, %	64	47-72
Эозинофилы, %	1	1-5
Базофилы, %	0	0-1
Лимфоциты, %	22	19-37
Моноциты, %	5	2-10
СОЭ, мм/ч	24	м. 2-10 ж. 2-15
<p>===</p> <p>3.2. Цитологический анализ мокроты лейкоциты - 70-80 в поле зрения, местами сплошь покрывают все поле зрения, макрофаги - много, спирали Куршмана – 2 в препарате, кристаллы Шарко-Лейдена - не найдены, эозинофилы – не найдены. БК и атипичные клетки не обнаружены</p> <p>3.3. С-реактивный белок 20 нг/мл (0-5)</p> <p>3.4. Микробиологическое исследование мокроты <i>Streptococcus pneumoniae</i> 10⁷ КОЕ/мл</p> <p>3.5. Микробиологическое исследование пунктата плевральной полости Роста микрофлоры не выявлено</p> <p>3.6. Биохимический анализ крови</p>	===	Показатель
Результат	Нормы	билирубин общий, мкмоль/л
10	3-20	общий белок, г/л
73	62-81	калий, ммоль/л
4,9	3,5-5,1	натрий, ммоль/л
142	135-145	хлор, ммоль/л
108	101-110	холестерин, моль/л
4,3	4,0-6,5	креатинин, мг/дл
0,9	0,8-1,2	глюкоза, моль/л
4	3,3-5,5	АСТ, ед/л

Показатель	Результат	Нормы
15	5-40	АЛТ, ед/л
17	5-40	===

Вопрос №2 Выберите необходимые для постановки диагноза инструментальные методы обследования:

- А: функция внешнего дыхания
- Б: рентгенография органов грудной клетки
- В: электрокардиография
- Г: ультразвуковое исследование органов брюшной полости
- Д: рентгенография грудного отдела позвоночника
- Е: суточное мониторирование ЭКГ

5. Результаты инструментальных методов обследования

5.1. Функция внешнего дыхания

Исходно

- ОФВ₁ - 60% (1330 мл),
- ФЖЕЛ - 76% (2000 мл),
- МОС₂₅ - 41%,
- МОС₅₀ - 32%,
- МОС₇₅ - 30%,
- ОФВ₁/ФЖЕЛ = 66%;

После ингаляции атровента:

- ОФВ₁ - 66% (1465 мл),
- ФЖЕЛ - 80% (2120 мл),
- МОС₂₅ - 54%,
- МОС₅₀ - 35%,
- МОС₇₅ - 33%,
- ОФВ₁/ФЖЕЛ = 69%

5.2. Рентгенография органов грудной клетки

Свежих очаговых и инфильтративных изменений нет, легочные поля повышенной прозрачности

5.3. Электрокардиография

Ритм синусовый, правильный, ЧСС 108 уд/мин, электрическая ось сердца правильно расположена, нарушений проводимости, гипертрофии, ишемии различных отделов миокарда не выявлено

5.4. Ультразвуковое исследование органов брюшной полости

В брюшной полости свободной жидкости не выявлено, печень обычно расположена, не увеличена, нормальной эхогенности, воротная вена не расширена, желчный пузырь не увеличен, стенки его не утолщены, содержимое однородное, поджелудочная железа не увеличена, паренхима средней степени эхогенности, главный панкреатический проток не расширен, почки обычно расположены, паренхима средней степени эхогенности, конкременты не определяются, чашечно-лоханочная система не расширена.

5.5. Рентгенография грудного отдела позвоночника

На боковой рентгенограмме грудной отдел позвоночника не изменен

5.6. Суточное мониторирование ЭКГ

За сутки регистрируется синусовый ритм, ЧСС в среднем 90-120 днем и 65-80 ночью, экстрасистолы не зарегистрированы, нарушения ритма и проводимости не выявлены

Вопрос №3 У пациента с приведенной клинической картиной дифференциальный диагноз должен проводиться между:

- А: пневмонией, обострением хронического бронхита и ХОБЛ
- Б: обострением инфекционно-зависимой бронхиальной астмы и васкулитом
- В: инфарктом миокарда, миокардитом и отёком лёгких
- Г: стриктурой дыхательных путей, пролапсом трахеи и психогенным кашлем

Вопрос №4 Основной диагноз можно сформулировать как:

- А: Хроническая обструктивная болезнь лёгких 2 степени нарушения бронхиальной проходимости, смешанный вариант, с выраженными симптомами, в фазе обострения
- Б: Бронхиальная астма инфекционно-аллергическая, не контролируемая
- В: Хронический катаральный бронхит в фазе обострения
- Г: Хроническая обструктивная болезнь лёгких 4 степени нарушения бронхиальной проходимости, бронхитический вариант, с выраженными симптомами, в фазе обострения

8. Диагноз

Диагноз:

Вопрос №5 Определение выраженности клинических симптомов у пациента возможно провести по шкалам:

- А: CAT, mMRC
- Б: HAS-BLED, CHA₂DS₂-VASc
- В: MDRD, CKD-EPI
- Г: CURB-65, SMART-COP

Вопрос №6 Обязательным критерием диагноза ХОБЛ служит:

- А: значение ОФВ₁/ФЖЕЛ < 70% в постбронходилатационной пробе
- Б: участие вспомогательной дыхательной мускулатуры
- В: обнаружение большого числа лейкоцитов в общем анализе крови
- Г: обнаружение большого числа лейкоцитов в цитологическом анализе мокроты

Вопрос №7 Для лечения обострения заболевания необходимо назначить:

- А: бронходилататор (беродуал) через небулайзер
- Б: недокромил натрия (тайлед) через дозированный аэрозольный ингалятор
- В: кромоглициевая кислота (интал) через дозированный аэрозольный ингалятор
- Г: глюкокортикостероид (будесонид) черезнебулайзер

Вопрос №8 Наряду с бронхолитическими средствами пациенту необходимо назначить _____ препарат:

- А: муколитический (N-ацетилцистеин) или Карбоцистеин
- Б: противокашлевой (кодеин)
- В: противогрибковый (амфотерицин В)
- Г: ритмурежающий (атенолол)

Вопрос №9 После проведенного лечения у пациента купировано обострение заболевания. Для дальнейшего лечения стабильного течения заболевания необходимо назначить :

- А: β₂-адреномиметик длительного действия и М-холинолитик длительного действия
- Б: β₂-адреномиметика короткого действия
- В: М-холинолитика короткого действия
- Г: метилксантина короткого действия

Вопрос №10 При учащении обострений ХОБЛ в дальнейшем на длительный приемцелесообразно будет назначить:

- А: рофлумаил (даксас)
- Б: фенспирид (эrespал)
- В: бутамират (омнитус)
- Г: сурфактант (куросурф)

Вопрос №11 Необходимо предусмотреть вакцинацию против:

- А: гриппа
- Б: туберкулёза
- В: ротавирусной инфекции
- Г: коклюша

Вопрос №12 Обязательные мероприятия по изменению образа жизни должны включать в себя:

- А: отказ от курения
- Б: уменьшение двигательного режима
- В: проведение аллергенспецифической иммунотерапии
- Г: ежегодное стационарное лечение в рамках профилактики обострений

Эталонны ответов

1	2	3	4	5	6	7	8	9	10	11	12
---	---	---	---	---	---	---	---	---	----	----	----

1,2,3,4	2,3,4	2	2	2	2	2	2	2	2	2	2
---------	-------	---	---	---	---	---	---	---	---	---	---

УСЛОВИЕ СИТУАЦИОННОЙ ЗАДАЧИ №17

1.1. Ситуация

Женщина 28 лет обратилась в поликлинику к врачу-терапевту участковому повторно через 2 недели после первого посещения.

1.2. Жалобы

- на интенсивный непродуктивный кашель
- на одышку смешанного характера в покое, усиливающуюся до степени удушья при физической нагрузке
- на общую слабость, повышение температуры тела до субфебрильных цифр

1.3. Анамнез заболевания

- кашель и слабость появились 2 недели назад, в связи с чем и обращалась первично в поликлинику, где был поставлен диагноз ОРЗ «острый бронхит».
- при рентгенографии легких выявлялось усиление легочного рисунка
- по назначению участкового врача принимала амоксициллин 5 дней, затем азитромицин 3 дня и амброксол
- на фоне лечения кашель и слабость усилились, появилась нарастающая одышка, в связи с чем обратилась к участковому врачу повторно

1.4. Анамнез жизни

- росла и развивалась в соответствии с возрастом
- жилищно-бытовые условия удовлетворительные
- в течение последнего месяца живет в сельской местности, занимается животноводством, помогает мужу заниматься разведением голубей
- хронических сопутствующих заболеваний нет
- не курит, злоупотребление алкоголем отрицает

1.5. Объективный статус

Состояние средней тяжести. Сознание ясное. Кожные покровы чистые, обычной окраски; температура тела 37,5°C. Пульс на лучевых артериях ритмичный, удовлетворительных качеств. ЧСС — 100 в мин, АД — 120/80 мм рт. ст. Верхушечный толчок в 5 межреберье по левой срединно-ключичной линии, сердечный толчок не определяется. Перкуторно границы сердца не изменены. Тоны сердца звучные, ритмичные, шумов нет. ЧСС 100 в минуту. ЧДД 22 в минуту. SpO₂ 92%. Грудная клетка нормостенической формы. При аускультации дыхание везикулярное, над нижними отделами с обеих сторон выслушивается звучная крепитация. Язык влажный, чистый, живот мягкий, безболезненный при пальпации. Печень по краю реберной дуги, селезенка не пальпируется. Поколачивание поясничной области безболезненное. Стул регулярный, мочеиспускание без особенностей. Периферических отеков нет.

Вопрос №1 Из лабораторных методов исследования для постановки диагноза в первую очередь необходимо провести :

А: общий анализ крови

Б: исследование крови на антинуклеарные антитела

В: определение содержания D-димера в сыворотке крови

Г: исследование уровня оксида азота в выдыхаемом воздухе

3. Результаты лабораторных методов обследования

3.1. Общий анализ крови

Показатель	Результат	Нормы
Эритроциты (RBC), *10 ¹² /л	4,8	м. 4,4-5,0 ж. 3,8-4,5
Гемоглобин (Hb), г/л	136	м. 130-160 ж. 120-140
Гематокрит (HCT),%	42	м. 39-49 ж. 35-45

Показатель	Результат	Нормы
Цветовой показатель (ЦП)	0,94	0,8-1,0
Усреднённое значение объёма эритроцита (MCV), (фл)	84	80-100
Среднее содержание гемоглобина в эритроците (MCH), (пг)	28	26-34
Средняя концентрация гемоглобина в эритроците (MCHC), г/дл	18	3,0-37,0
Ретикулоциты (RET), %	10	2-12
Тромбоциты (PLT), *10 ⁹ /л	210	180-320
Лейкоциты (WBC), *10 ⁹ /л	10,0	4-9
Лейкоцитарная формула		
Нейтрофилы палочкоядерные, %	7	1-6
Нейтрофилы сегментоядерные, %	64	47-72
Эозинофилы, %	3	1-5
Базофилы, %		0-1
Лимфоциты, %	20	19-37
Моноциты, %	2	2-10
СОЭ, мм/ч	48	м. 2-10 ж. 2-15

3.2. Исследование крови на антинуклеарные антитела

SS-A(Ro) – отр.;

SS-B(La) – отр.;

Scl-70 – отр.;

Sm – отр.;

RNP/Sm – отр.;

Jo1 – отр.;

CENP-B – отр.

3.3. Определение содержания D-димера в сыворотке крови

100 нг/мл

3.4. Исследование уровня оксида азота в выдыхаемом воздухе

10 ppb

Вопрос №2 Из инструментальных методов обследования в первую очередь для постановки диагноза необходимо проведение:

А: компьютерной томографии органов грудной клетки

Б: цифровой флюорографии в прямой и боковых проекциях

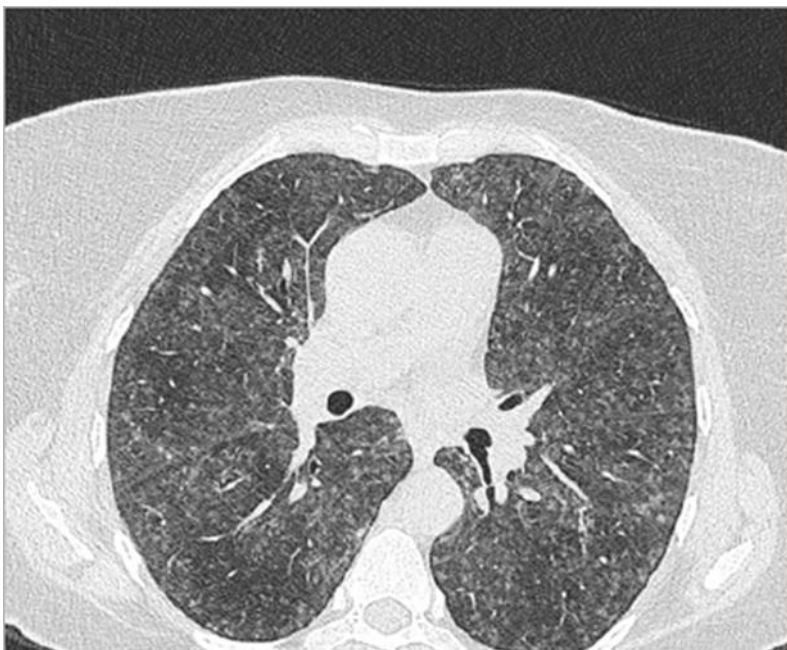
В: ультразвукового исследования плевральных полостей

Г: суточного мониторирования ЭКГ по Холтеру

5. Результаты инструментальных методов обследования

5.1. Компьютерная томография органов грудной клетки

Заключение: определяется понижение прозрачности легких по типу “матового стекла” с наибольшим распространением изменений в средних и нижних отделах.



5.2. Цифровая флюорография в прямой и боковых проекциях

Легочный рисунок усилен и деформирован по сетчатому типу, с обеих сторон в нижних и средних отделах определяются участки инфильтрации легочной ткани с тенденцией к слиянию в более крупные фокусы

5.3. УЗИ плевральных полостей

В плевральных полостях жидкость не определяется

5.4. Суточное мониторирование ЭКГ по Холтеру

Синусовый ритм в течение времени наблюдения с ЧСС от 77 до 148 в мин. Циркадный индекс ЧСС в пределах нормы. Регистрируется наджелудочковая аритмия в виде редких одиночных экстрасистол. Желудочковая эктопическая активность в пределах нормы.

Вопрос №3 Какой диагноз можно поставить данной больной?:

- А: Экзогенный аллергический альвеолит, острое течение. ДН I
- Б: Хронический обструктивный бронхит, рецидивирующее течение
- В: Острое респираторное вирусное заболевание, средней тяжести
- Г: Внебольничная двухсторонняя пневмония, тяжелая, затяжное течение. ДН II

7. Диагноз

Диагноз:

Вопрос №4 Дифференциальный диагноз необходимо проводить в первую очередь с:

- А: пневмонией
- Б: острым бронхитом
- В: поражением легких при гриппе
- Г: обострением бронхоэктатической болезни

Вопрос №5 У пациентки признаки легочной гипертензии при физическом обследовании:

- А: не выявлены на момент осмотра
- Б: присутствуют в виде тахикардии
- В: выявляются в виде выраженной одышки
- Г: есть в виде снижения SpO₂ до 92%

Вопрос №6 Пациентке необходимо в первую очередь назначить:

- А: системные глюкокортикостероиды
- Б: антибактериальный препарат класса цефалоспоринов
- В: комбинацию ингаляционного глюкокортикостероида и длительно действующего бета₂-агониста
- Г: теofilлин внутривенно и глюкокортикостероид через небулайзер

Вопрос №7 Дополнительно к основному лечению при данном варианте течения показано назначение :

- А: плазмафереза
- Б: эндоваскулярной лазеротерапии
- В: аллергенспецифической иммунотерапии

Г: иммуномодуляторов

Вопрос №8 Продолжительность противовоспалительной терапии при данном варианте течения заболевания должна составлять _____ мес.:

А: 1

Б: 3

В: 6

Г: 12

Вопрос №9 Критерием излеченности является стабилизация клинических и рентгенологических признаков болезни после прекращения лечения в течение _____ мес.:

А: 3

Б: 1

В: 1,5

Г: 2

Вопрос №10 Остроту течения заболевания в большей степени определяет:

А: интенсивность действия внешнего фактора

Б: молодой возраст с гиперергической реакцией на внешний фактор

В: отсутствие хронических сопутствующих заболеваний

Г: отсутствие злоупотребления алкоголем и табакокурением

Вопрос №11 Основным средством профилактики заболевания является:

А: использование индивидуальных средств защиты

Б: вакцинация против гриппа и пневмококковой инфекции

В: физическая реабилитация, направленная на тренировку дыхательных мышц

Г: превентивное медикаментозное лечение 2 раза в год

Вопрос №12 Поражение легких по типу альвеолита может вызывать:

А: амиодарон

Б: аторвастатин

В: амлодипин

Г: атенолол

Эталоны ответов

1	2	3	4	5	6	7	8	9	10	11	12
1	1	1	1	1	1	1	1	1	1	1	1

УСЛОВИЕ СИТУАЦИОННОЙ ЗАДАЧИ №18

1.1. Ситуация

Родственники 85-летней женщины вызвали участкового врача-терапевта на дом

1.2. Жалобы

На постоянную сонливость, одышку и покашливание

1.3. Анамнез заболевания

- в течение недели родственники пациентки обратили внимание на значительное ухудшение ее состояния: заметно снизился аппетит, пациентка стала больше времени проводить в постели в постоянной полудреме.
- 3 дня назад пациентке стало труднее дышать, дыхание участилось и стало поверхностным, при этом появился кашель, однако мокроту пациентка откашливала с большим трудом из-за выраженной слабости, а в течение последних суток перестала откашливать совсем.
- Утром родственники были обеспокоены тем, что с трудом смогли разбудить больную и она снова погружалась в забытие, при этом уровень артериального давления без приема препаратов снизился до 100/60 мм рт.ст., а пульс достиг 120 ударов в минуту.

1.4. Анамнез жизни

- длительно страдает артериальной гипертензией с максимальными подъемами АД до 180/130 мм рт.ст., на фоне антигипертензивной терапии целевой уровень АД не достигнут. 15 лет страдает сахарным диабетом 2 типа, гликированный гемоглобин 9,8%. 8 лет назад перенесла ОНМК в бассейне левой средней мозговой артерии, после которого сохранялся правосторонний гемипарез
- не курит, алкоголем не злоупотребляет
- менопауза с 52 лет, опущение матки

- аллергологический анамнез не отягощен

1.5. Объективный статус

- Состояние тяжелое. Уровень сознания – сопор. Вес 90 кг, рост 169 см. Температура тела 37,8⁰С (ранее температуру тела не измеряли).
- Кожные покровы влажные, теплые, пастозность голеней. Катаральных явлений нет.
- Справа ниже угла лопатки отмечается укорочение перкуторного звука, там же выслушивается ослабленное жесткое дыхание и небольшое количество влажных звонких мелко- и среднепузырчатых хрипов. Над остальными отделами легких жесткое дыхание, хрипов нет. ЧДД 30/мин, дыхание поверхностное.
- Тоны сердца глухие, ритмичные, систолический шум на верхушке ЧСС 120/мин, АД 95/65 мм рт.ст.
- Живот мягкий, безболезненный. Печень, селезенка не увеличены. Стула не было 2 дня, мочеиспускание свободное.
- Сухожильные рефлексы справа оживлены, правосторонний гемипарез. Рефлекс Бабинского справа. Менингеальных знаков нет.

Вопрос №1 К необходимым для постановки диагноза лабораторным методам обследования относят:

А: общий анализ крови

Б: бактериологическое исследование крови и мокроты

В: биохимический анализ крови (мочевина, креатинин, электролиты, печеночные ферменты, билирубин, глюкоза, альбумин)

Г: анализ спинномозговой жидкости

Д: общий анализ мочи

Е: общий анализ кала

3. Результаты лабораторных методов обследования

3.1. Общий анализ крови

Наименование	Нормы	результат
Гемоглобин	130,0 - 160,0	135,0
Гематокрит	35,0 - 47,0	41,7
Лейкоциты	4,00 - 9,00	9,2
Эритроциты	4,00 - 5,70	5,37
Тромбоциты	150,0 - 320,0	308,0
Лимфоциты	17,0 - 48,0	16,8
Моноциты	2,0 - 10,0	5,1
Нейтрофилы	48,00 - 78,00	76,3 (п/я 4%)
Эозинофилы	0,0 - 6,0	1,2
Базофилы	0,0 - 1,0	0,6
СОЭ по Панченкову	2 - 20	32

3.2. Бактериологическое исследование крови и мокроты

Бактериологическое исследование мокроты: *S. pneumoniae* 10⁶,

Бактериологическое исследование крови – роста микрофлоры не выявлено

3.3. Биохимический анализ крови (мочевина, креатинин, электролиты, печеночные ферменты, билирубин, глюкоза, альбумин)

Наименование	Нормы	результат
Мочевина	2,5 - 6,4	7,2
Креатинин	53 - 115	130
Альбумин	30-35	31
Билирубин общий	3,0 - 17,0	10,3
АЛТ	15,0 - 61,0	60,0
АСТ	15,0 - 37,0	19,0
Щелочная фосфатаза	50,0 - 136,0	64,0
Натрий	125-135	130
Калий	3,2-5,5	5.4
Глюкоза	3,89 – 5,83	8,9

3.4. Анализ спинномозговой жидкости

Наименование	Нормы	результат
цвет	бесцветная	бесцветная
прозрачность	полная	полная
плотность	1003-1008	1005
цитоз	0-3 в мкл	0
белок	0,22-0,33 г/л	0,25
глюкоза	2,78-3,89 ммоль/л	3,2
хлориды	120-280 ммоль/л	180

3.5. Общий анализ мочи

Наименование	результат
цвет	темно-желтый
прозрачность	полная
белок	0,03‰
глюкоза	нет
кетоновые тела	нет
билирубин	нет

Наименование	результат
уробилин	не повышен
цилиндры	нет
эритроциты	единичные в поле зрения
лейкоциты	единичные в препарате
соли	оксалаты - немного
бактерии	незначительное количество
слизь	умеренно

3.6. Общий анализ кала

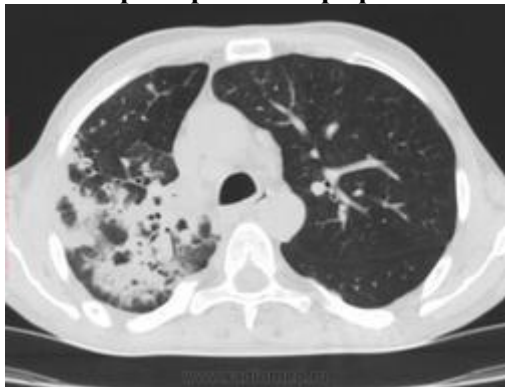
Наименование	результат
цвет	коричневый
форма	оформленный
реакция на стеркобилин	положительная
реакция на скрытую кровь	отрицательная
яйца глист	не найдены

Вопрос №2 К необходимым для постановки диагноза инструментальным методам обследования относятся:

- А: обзорную рентгенографию легких в двух проекциях/ компьютерную томографию легких
- Б: пульсоксиметрию
- В: ЭКГ в стандартных отведениях
- Г: ангиопульмонография
- Д: исследование функции внешнего дыхания (спирометрия)
- Е: бронхоскопия

5. Результаты инструментальных методов обследования

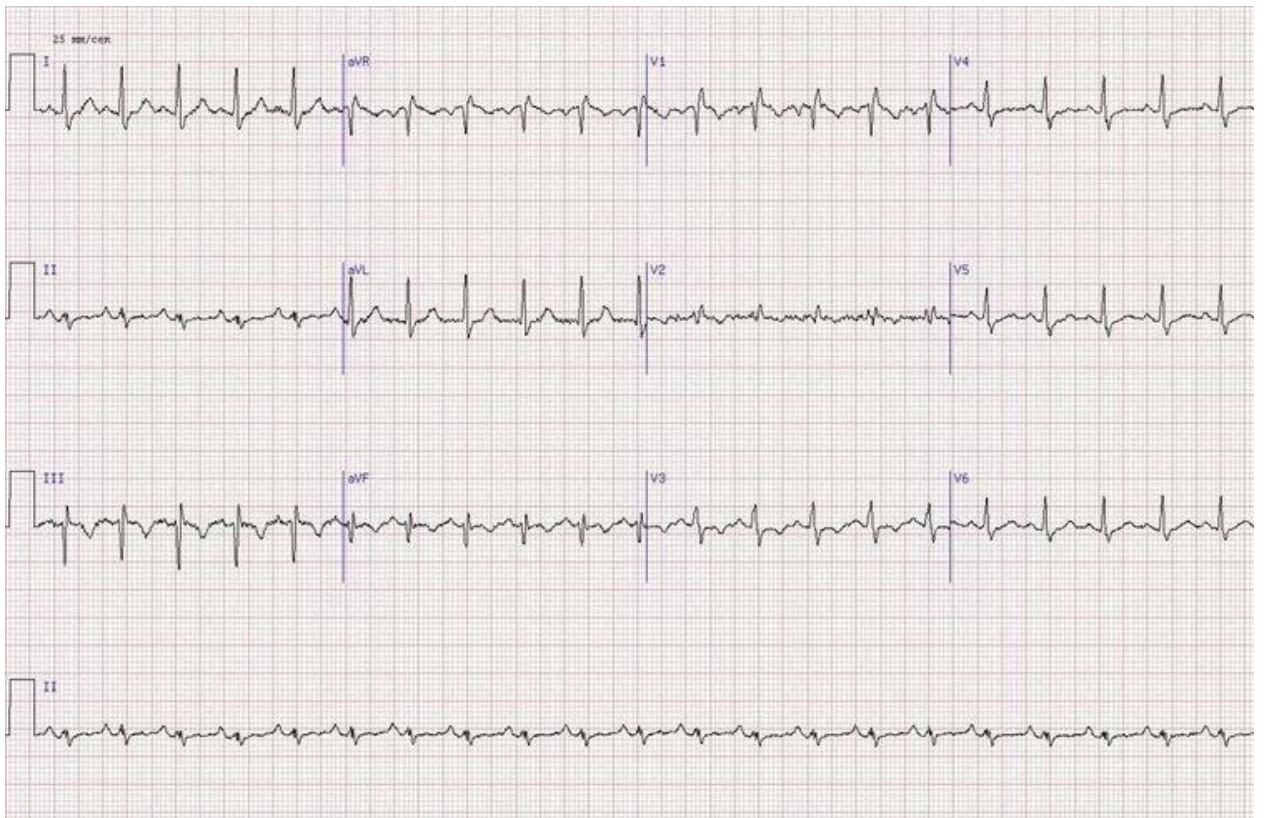
5.1. Обзорная рентгенография легких в двух проекциях/ компьютерная томография легких



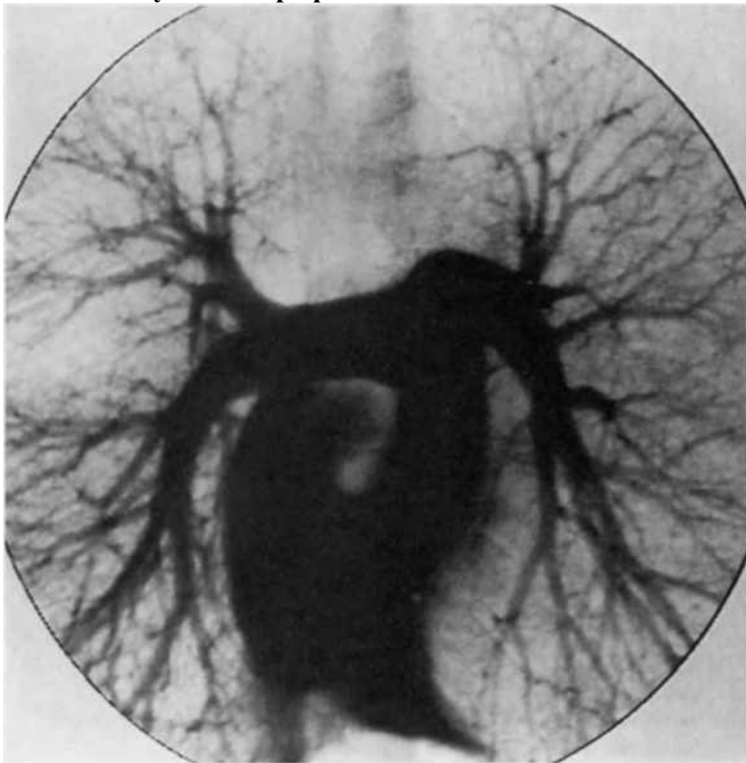
5.2. Пульсоксиметрия

Сатурация кислородом при дыхании атмосферным воздухом 89%

5.3. ЭКГ в стандартных отведениях



5.4. Ангиопульсионография



5.5. Исследование функции внешнего дыхания (спирометрия)

Исследование неинформативно в связи с угнетением сознания

5.6. Бронхоскопия

Диффузный эндобронхит I-Пстепени

Вопрос №3 Наиболее вероятной причиной ухудшения состояния пациентки является:

- А: Внебольничная пневмония с локализацией в нижней доле справа
- Б: Острый инфаркт миокарда с локализацией в области боковой стенки левого желудочка
- В: Острое нарушение мозгового кровообращения в бассейне левой средней мозговой артерии
- Г: Менингоэнцефалит

7. Диагноз

Диагноз:

Вопрос №4 Течение заболевания следует оценить как:

А: тяжелое

Б: среднетяжелое

В: легкое

Г: крайне тяжелое

Вопрос №5 Данная пациентка нуждается в:

А: немедленной госпитализации

Б: назначении лечения в амбулаторных условиях с последующей оценкой эффекта и принятием решения о необходимости госпитализации

В: лечении в амбулаторных условиях (на дому)

Г: лечении в условиях «дневного стационара»

Вопрос №6 Оптимальная стартовая антибактериальная терапия включает назначение:

А: амоксициллина/клавуланата+кларитромицина

Б: амоксициллина+амикацина

В: левофлоксацина+амоксициллина

Г: амоксициллина/клавуланата+цефтриаксона

Вопрос №7 Предпочтительным путем введения препарата пациентке является:

А: парентеральный

Б: пероральный

В: ингаляционный

Г: сублингвальный

Вопрос №8 Критерием эффективности проводимой терапии через 48-72 часа от ее начала будет являться:

А: снижение температуры тела, уменьшение симптомов интоксикации и одышки

Б: нормализация аускультативной картины: исчезновение фокуса влажных хрипов, нормализация характера дыхания

В: нормализация рентгенологической картины

Г: нормализация показателей общего анализа крови

Вопрос №9 Антибактериальная терапия в случае ее эффективности у данной пациентки должна проводиться:

А: 7-дневным курсом

Б: до нормализации аускультативной картины

В: до нормализации рентгенологической картины

Г: до нормализации лабораторных показателей

Вопрос №10 Повторное рентгенологическое обследование в случае благоприятного течения заболевания и клинических признаках эффективности проводимой антибактериальной терапии проводится через:

А: 2-4 недели

Б: 2-3 дня

В: 5-7 дней

Г: 2-3 месяца

Вопрос №11 Возможным осложнением данного заболевания, помимо деструкции легочной ткани и эмпиемы плевры, является:

А: острый респираторный дистресс-синдром

Б: развитие периферического рака легкого

В: тромбоэмболия мелких ветвей легочной артерии

Г: бронхиальная астма

Вопрос №12 К очевидным факторам риска затяжного течения пневмонии у пациентки, помимо наличия сопутствующих заболеваний и тяжелого течения пневмонии, относятся:

А: возраст старше 65 лет

Б: женский пол

В: нарушения сознания

Г: протеинурия

Эталоны ответов

1	2	3	4	5	6	7	8	9	10	11	12
1.2,3	1.2,3	1	1	1	1	1	1	1	1	1	1

УСЛОВИЕ СИТУАЦИОННОЙ ЗАДАЧИ №19

1.1. Ситуация

мужчина 35 лет вызвал участкового врача-терапевта на дом

1.2. Жалобы

на повышение температуры тела до 38,8⁰С, кашель с отделением небольшого количества «ржавой» мокроты, боль в правом боку при глубоком дыхании

1.3. Анамнез заболевания

2 дня назад сильно переохладился на зимней рыбалке. В ночь после этого почувствовал сильный жар, температура тела повысилась до 39,3⁰С, принял 1 г ацетилсалициловой кислоты и уснул, ночью обильно потел. Утром самочувствие ухудшилось: появилась выраженная слабость, пропал аппетит, температура тела - 38,1⁰С. Самостоятельно принимал комбинированные препараты от «простуды» (колдрекс, терафлю), однако самочувствие от этого не улучшалось, а температура тела лишь кратковременно снижалась до 37,8⁰С, быстро повышаясь вновь. Пациента познabливало весь день, а к вечеру появились боль в боку и кашель с трудноотделимой мокротой ржавого цвета. На следующее утро вызвал врача на дом.

1.4. Анамнез жизни

- хронических заболеваний нет
- не курит, алкоголем не злоупотребляет
- профессиональных вредностей не имеет
- аллергическая реакция на амоксициллин в виде крапивницы

1.5. Объективный статус

Состояние средней тяжести. Вес 90 кг, рост 179 см. Температура тела 38,8⁰С. Кожные покровы влажные, теплые, лихорадочный румянец на лице. Herpes labialis. Зев не гиперемирован, миндалины не увеличены. Справа ниже угла лопатки отмечается укорочение перкуторного звука, там же выслушивается бронхиальное дыхание и крепитация. Справа по задней подмышечной линии выслушивается нежный шум трения плевры. SpO₂ - 96%, ЧДД - 20/мин. Тоны сердца ясные, ритмичные, ЧСС - 98/мин, АД - 110/65 мм рт.ст. Живот мягкий, безболезненный. Печень, селезенка не увеличены. Стула не было 2 дня, мочеиспускание свободное.

Вопрос №1 К необходимым для постановки диагноза лабораторным методам обследования относят:

А: общий анализ крови

Б: бактериологическое исследование крови и мокроты

В: общий анализ мочи

Г: исследование уровня белка в плевральной жидкости

3. Результаты лабораторных методов обследования

3.1. Общий анализ крови

Наименование	Нормы	результат
Гемоглобин	130,0 - 160,0	135,0
Гематокрит	35,0 - 47,0	41,7
Лейкоциты	4,00 - 9,00	18,5
Эритроциты	4,00 - 5,70	5,37
Тромбоциты	150,0 - 320,0	308,0
Лимфоциты	17,0 - 48,0	6,8
Моноциты	2,0 - 10,0	5,1

Наименование	Нормы	результат
Нейтрофилы	48,00 - 78,00	86,3 (п/я 10%)
Эозинофилы	0,0 - 6,0	1,2
Базофилы	0,0 - 1,0	0,6
СОЭ по Панченкову	2 - 20	42

3.2. Бактериологическое исследование крови и мокроты

Streptococcus pneumoniae 10⁶, результат получен на 4 день

3.3. Общий анализ мочи

Наименование	результат
цвет	темно-желтый
прозрачность	полная
белок	0,03%
глюкоза	нет
кетоновые тела	нет
билирубин	нет
уробилин	не повышен
цилиндры	нет
эритроциты	единичные в поле зрения
лейкоциты	единичные в препарате
соли	оксалаты - немного
бактерии	незначительное количество
слизь	умеренно

3.4. Исследование уровня белка в плевральной жидкости

Из-за незначительного объема плеврального выпота плевроцентез не проводился.

Вопрос №2 Необходимым для постановки диагноза инструментальным методом обследования является:

А: обзорная рентгенография легких в двух проекциях

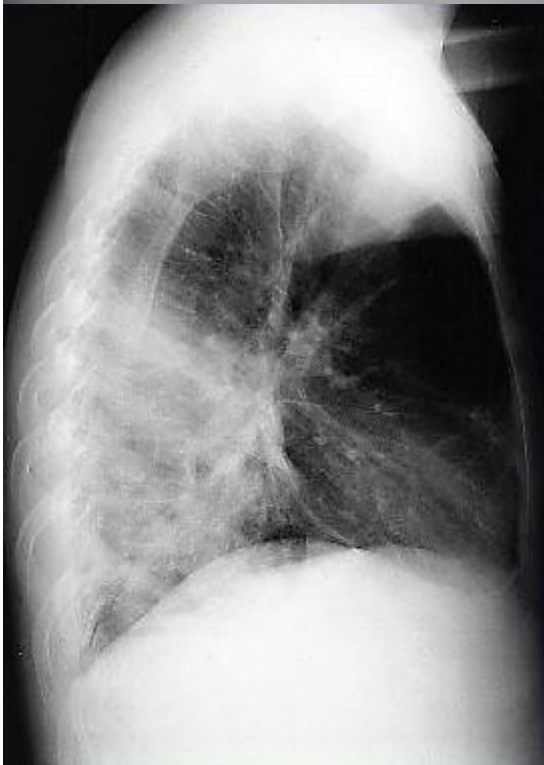
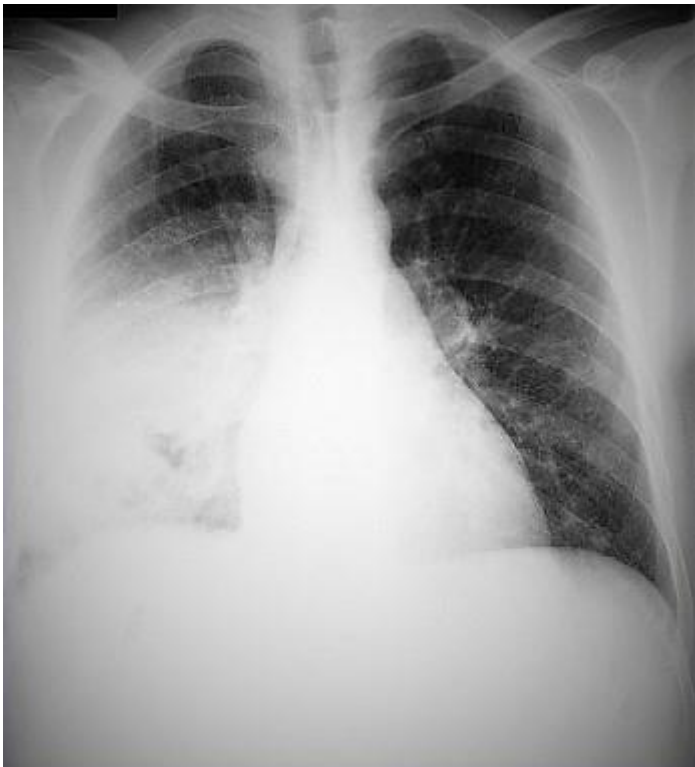Б: компьютерная томография легких с внутривенным контрастированием

В: спирометрия

Г: рентгеноскопия органов грудной клетки

5. Результаты инструментальных методов обследования

5.1. Обзорная рентгенография легких в двух проекциях



5.2. Компьютерная томография легких с внутривенным контрастированием

Легочные сосуды заполняются контрастом на всем протяжении. Дефектов перфузии не выявлено.

5.3. Спирометрия

ЖЕЛ 92%, ОФВ1 91%

5.4. Рентгеноскопия органов грудной клетки

При полипозиционном просвечивании выявляются инфильтративные изменения нижней доли правого легкого

Вопрос №3 Какой диагноз можно поставить данному больному?:

А: Внебольничная пневмония с локализацией в нижней доле справа

Б: Грипп

В: Сухой плеврит

Г: Острый бронхит

7. Диагноз

Диагноз:

Вопрос №4 Дальнейшее обследование и лечение пациента должно проводиться в:

А: амбулаторных условиях (на дому)

Б: стационарных условиях (терапевтическое или пульмонологическое отделение)

В: условиях «дневного стационара»

Г: стационарных условиях (отделение интенсивной терапии)

Вопрос №5 Пациенту показано назначение:

А: кларитромицина 0,5 г 2 раза в сутки

Б: амоксициллина/клавулоновой кислоты 0,625/0,125 г 3 раза в сутки

В: метронидазола 0,5 г 3 раз в сутки

Г: арбидола 200 мг 4 раза в день

Вопрос №6 Предпочтительным путем введения препарата данному пациенту является:

А: энтеральный

Б: внутривенный

В: внутримышечный

Г: ингаляционный

Вопрос №7 Повторный осмотр пациента для определения эффективности лечения необходим через:

А: 48-72 часа

Б: 6 часов

В: 1 неделю

Г: 1 месяц

Вопрос №8 К критериям эффективности проводимой терапии через 48-72 часа от ее начала относят:

А: снижение температуры тела, уменьшение симптомов интоксикации и одышки

Б: нормализацию аускультативной картины, прекращение кашля и отхождения мокроты

В: нормализацию рентгенологической картины

Г: нормализацию показателей общего анализа крови

Вопрос №9 Продолжительность антибактериальной терапии должна составлять:

А: 5-7 суток

Б: 48-72 часа

В: 14 суток

Г: 21 сутки

Вопрос №10 В качестве симптоматической терапии данному пациенту показано назначение:

А: муколитиков

Б: противокашлевых препаратов

В: антигистаминных препаратов

Г: бронхолитиков

Вопрос №11 К возможным осложнениям данного заболевания относится:

А: острый респираторный дистресс-синдром

Б: рак легкого

В: пневмоторакс

Г: бронхиальная астма

Вопрос №12 Предрасполагающим фактором развития заболевания у пациента можно считать:

А: переохлаждение

Б: персестирование вируса простого герпеса

В: мужской пол

Г: избыточная масса тела

Эталоны ответов

1	2	3	4	5	6	7	8	9	10	11	12
1	1	1	1	1	1	1	1	1	1	1	1

УСЛОВИЕ СИТУАЦИОННОЙ ЗАДАЧИ №20

1.1. Ситуация

Больная Б. 35 лет, обратилась к врачу-терапевту участковому

1.2. Жалобы

- На повышение температуры тела до 39,0°C,
- слабость,
- кашель с отхождением слизисто-гноной мокроты,
- инспираторную одышку при незначительной физической нагрузке и в покое.

1.3. Анамнез заболевания

Отмечает ухудшение самочувствия 3 дня назад, когда внезапно повысилась температура тела до 39,2°C, появился сухой кашель. Лечилась народными средствами. Стала отмечать одышку при умеренной, а затем и при незначительной физической нагрузке.

1.4. Анамнез жизни

- Росла и развивалась нормально.
- Перенесенные заболевания и операции: ОРВИ.
- Наследственность не отягощена.
- Вредные привычки: не курит, алкоголь употребляет в умеренном количестве.
- По профессии менеджер.

1.5. Объективный статус

Состояние средней тяжести. Вес 74 кг, рост 175 см. Температура тела 38°C. Цианоз губ. Кожные покровы горячие на ощупь, повышенной влажности. Видимые слизистые нормальной окраски и влажности. Доступные пальпации периферические лимфоузлы не увеличены. Периферических отеков нет. При пальпации грудной клетки справа выявлено усиление голосового дрожания. При сравнительной перкуссии определяется укорочение звука справа ниже угла лопатки, по средней и задней подмышечной линиям. Аускультативно дыхание жесткое, справа в нижней доле выслушиваются влажные звонкие мелкопузырчатые хрипы. Частота дыхания 30 в минуту. Границы сердца не изменены. Тоны сердца ясные, ритмичные. ЧСС 110 ударов в минуту. АД 90/65 мм рт. ст. Живот мягкий, безболезненный. Печень не выступает из-под края реберной дуги. Физиологические отправления не нарушены. В сознании, своевременно и адекватно отвечает на вопросы. SpO₂ 90%.

Вопрос №1 Необходимыми для постановки диагноза лабораторными методами обследования являются:

А: общий анализ крови

Б: общий анализ мокроты

В: анализ мочи по Нечипоренко

Г: исследование уровня общего и прямого билирубина

Д: посев мочи с определением чувствительности к антибиотикам выявленного возбудителя

3. Результаты лабораторных методов обследования

3.1. Общий анализ крови

Наименование	Нормы	Результат
Гемоглобин, г/л	120 - 150	117
Гематокрит, %	35 - 47	36
Лейкоциты, $\times 10^9$	4,0 - 9,0	14,1
Эритроциты, $\times 10^{12}$	4,0 - 5,7	4,2
Тромбоциты, $\times 10^9$	150 - 320	300
Ср.объем эритроцита, фл	80,0 - 97,0	81
Ср.содерж.гемоглобина, пг	28,0 - 35,0	28
Тромбоцитокрит	0,150 - 0,400	0,330
Лимфоциты, %	17,0 - 48,0	16
Моноциты, %	2,0 - 10,0	7

Наименование	Нормы	Результат
Гранулоциты, %	42,00 - 80,00	77
Нейтрофилы, %	48,00 - 78,00	76
Эозинофилы, %	0,0 - 6,0	1
Базофилы, %	0,0 - 1,0	0
Палочкоядерные, %	1-6	7
Сегментоядерные, %	45-72	75
СОЭ по Панченкову, мм /ч	1-15	40

3.2. Общий анализ мокроты

Мокрота слизисто-гнойная, вязкая. Эозинофилы, эритроциты – 0-1 в поле зрения. Лейкоциты 45-50 в поле зрения, альвеолярные макрофаги-единичные в поле зрения.

3.3. Анализ мочи по Нечипоренко

Наименование	результат
Цилиндры	-
белок	-
эритроциты	500 в 1 мл
лейкоциты	-

3.4. Исследование уровня общего и прямого билирубина

Наименование	Нормы	результат
Билирубин общий	3,0 - 17,0	10,3
Билирубин прямой	0-5	3,0

3.5. Посев мочи с определением чувствительности к антибиотикам выявленного возбудителя

Роста микрофлоры не обнаружено

Вопрос №2 Необходимыми для постановки диагноза инструментальными методами обследования являются:

А: рентгенография органов грудной клетки в двух проекциях (прямая и боковая)

Б: ЭКГ

В: УЗИ почек

Г: сцинтиграфия миокарда

Д: ЭГДС

5. Результаты инструментальных методов обследования

5.1. Рентгенография органов грудной клетки в двух проекциях (прямая и боковая)

В нижних отделах правого легкого определяется гомогенное затемнение, охватывающее всю нижнюю долю, плевра уплотнена. В остальных отделах обоих легких легочные поля прозрачны. В правом косто-диафрагмальном синусе небольшое количество жидкости. Тень сердца не изменена.

5.2. ЭКГ

Ритм правильный, синусовый. ЧСС 100 в мин. Нормальное положение ЭОС. Синусовая тахикардия.

5.3. УЗИ почек

УЗИ-признаков патологии со стороны почек и мочевыделительной системы не выявлено.

5.4. Сцинтиграфия миокарда

Дефектов перфузии миокарда не выявлено

5.5. ЭГДС

Патологии со стороны пищевода, желудка и начальных отделов 12-перстной кишки не выявлено

Вопрос №3 На основании жалоб, анамнеза, результатов лабораторных и инструментальных исследований больной может быть установлен клинический диагноз:

А: Внебольничная нижнедолевая пневмония с поражением правого легкого, тяжелого течения. Дыхательная недостаточность

Б: Внебольничная очагово-сливная пневмония нижней доли левого легкого, легкого течения

В: Неатопическая бронхиальная астма средне-тяжелого персистирующего течения, обострение. Эмфизема легких

Г: ТЭЛА

7. Диагноз

Диагноз:

Вопрос №4 Для скрининговой оценки тяжести пневмонии следует использовать шкалу

А: CURB-65

Б: PORT

В: CHA2DS2-VASc

Г: Глазго

Вопрос №5 Дифференциальную диагностику пневмонии у молодой пациентки в первую очередь следует проводить с:

А: инфильтративным туберкулезом легких

Б: обострением ХОБЛ

В: декомпенсацией ХСН

Г: острой ревматической лихорадкой

Вопрос №6 Терапия данной больной должна проводиться :

А: в отделении реанимации и интенсивной терапии.

Б: в амбулаторных условиях

В: в условиях инфекционного отделения стационара

Г: в условиях дневного стационара

Вопрос №7 Терапией выбора для стационарного лечения внебольничной пневмонии тяжелого течения является комбинация:

А: амоксициллина клавуланат и макролида

Б: меропенема и левофлоксацина

В: тетрациклина и метронидазола

Г: ванкомицина и гентамицина

Вопрос №8 Симптоматическая терапия пневмонии включает назначение:

А: НПВС

Б: бронхолитиков

В: противокашлевых средств

Г: антидепрессантов

Вопрос №9 Критерием эффективности антибактериальной терапии у больных с пневмониями является _____ в течение _____ после назначения антибиотика:

А: снижение температуры; 48-72 часа

Б: полное исчезновение симптомов; 5-7 суток

В: исчезновение инфильтрации при рентгенограмме органов грудной клетки; 3-4 суток

Г: прекращение кашля; 24 часа

Вопрос №10 Альтернативной схемой для лечения тяжелой пневмонии в стационаре является комбинация:

А: респираторных фторхинолонов с цефалоспоридами III поколения

Б: ампициллин/клавуланата с ванкомицином

В: гликопептидов с тетрациклинами

Г: незащищенных пенициллинов с макролидами

Вопрос №11 У госпитализированной больной должны применяться антибактериальные препараты с _____ путем введения:

А: внутривенным

Б: энтеральным

В: ингаляционным
Г: внутримышечным

Вопрос №12 Контакт с кондиционерами, увлажнителями воздуха, системами охлаждения воды, недавнее (<2 нед) морское путешествие/проживание в гостинице увеличивает риск развития пневмонии, вызванной:

А: Legionilla spp.
Б: Mycobacterium tuberculosis
В: COVID-19
Г: S.aureus

Эталоны ответов

1	2	3	4	5	6	7	8	9	10	11	12
1.2	1,2	1	1	1	1	1	1	1	1	1	1

УСЛОВИЕ СИТУАЦИОННОЙ ЗАДАЧИ №21

1.1. Ситуация

Больной В. 63 лет, обратился к врачу-терапевту участковому

1.2. Жалобы

На повышение температуры тела до 37,5°C, кашель с отхождением слизистой мокроты, выраженную слабость, потливость

1.3. Анамнез заболевания

Считает себя больным в течение 4 дней, когда после переохлаждения внезапно стала повышаться температура тела до 37,5°C, появился кашель со слизистой мокротой. За медицинской помощью не обращался, самостоятельно принимал доксициклин без эффекта: к третьим суткам заболевания температура тела повысилась до 38,3°C, присоединилась выраженная слабость, потливость, преимущественно в ночное время

1.4. Анамнез жизни

- Рос и развивался соответственно возрасту.
- Перенесенные заболевания и операции: холецистэктомия.
- Наследственность не отягощена.
- Вредные привычки: курит в течение 25 лет по пачке сигарет в сутки, алкоголь не употребляет.
- По профессии кондитер.

1.5. Объективный статус

Состояние средней тяжести. Вес 94 кг, рост 170 см. Температура тела 38,3°C. Кожные покровы и видимые слизистые нормальной окраски и влажности. Периферических отеков нет. При пальпации грудной клетки справа выявлено усиление голосового дрожания. При сравнительной перкуссии определяется укорочение звука справа ниже угла лопатки, по средней и задней подмышечной линиям. Аускультативно дыхание жесткое, справа в нижней доле выслушиваются влажные звонкие мелкопузырчатые хрипы. Частота дыхания 20 в минуту. Границы сердца не изменены. Тоны сердца ясные, ритмичные. ЧСС 100 ударов в минуту. АД 130/80 мм рт. ст. Живот мягкий, безболезненный. Печень не выступает из-под края реберной дуги. Физиологические отправления не нарушены. В сознании, своевременно и адекватно отвечает на вопросы.

Вопрос №1 Необходимыми для постановки диагноза лабораторными методами обследования являются:

А: общий анализ крови
Б: определение липидного спектра в сыворотке крови
В: посев крови с определением чувствительности к антибиотикам выявленного возбудителя
Г: анализ кала на скрытую кровь

3. Результаты лабораторных методов обследования

3.1. Общий анализ крови

Наименование	Нормы	Результат
Гемоглобин, г/л	130 - 160	135,0
Гематокрит, %	35 - 47	39,7

Наименование	Нормы	Результат
Лейкоциты, $\times 10^9$	4,0 - 9,0	11,40
Эритроциты, $\times 10^{12}$	4,0 - 5,7	4,9
Тромбоциты, $\times 10^9$	150 - 320	280,0
Ср.объем эритроцита, фл	80,0 - 97,0	91,9
Ср.содерж.гемоглобина, пг	28,0 - 35,0	33,0
Тромбоцитокрит	0,150 - 0,400	0,330
Лимфоциты, %	17,0 - 48,0	27
Моноциты, %	2,0 - 10,0	3
Гранулоциты, %	42,00 - 80,00	83
Нейтрофилы, %	48,00 - 78,00	81
Эозинофилы, %	0,0 - 6,0	2
Базофилы, %	0,0 - 1,0	0
Палочкоядерные, %	1-6	8
Сегментоядерные, %	45-72	73
СОЭ по Панченкову, мм /ч	1-15	28

3.2. Определение липидного спектра в сыворотке крови

Наименование	Нормы	Значения
Общий холестерин	3,0 - 5,0	3,7
Холестерин ЛПНП	1,5 - 3,0	1,8
Холестерин ЛПВП	>1,0	1,9

3.3. Посев крови с определением чувствительности к антибиотикам выявленного возбудителя

Роста микрофлоры не обнаружено

3.4. Анализ кала на скрытую кровь

Отрицательно

Вопрос №2 Необходимыми для постановки диагноза инструментальными методами обследования являются:

А: рентгенография органов грудной клетки в двух проекциях (прямая и боковая)

Б: КТ органов брюшной полости

В: сцинтиграфия почек

Г: Эхо-КТ

5. Результаты инструментальных методов обследования

5.1. Рентгенография органов грудной клетки в двух проекциях (прямая и боковая)

Рентгенография легких: определяется очаг неомогенной инфильтрации в S8-10 нижней доли правого легкого.

5.2. КТ органов брюшной полости

Патологии со стороны органов брюшной полости не выявлено

5.3. Сцинтиграфия почек

Нарушения накопления и выведения радиофармпрепарата не выявлено

5.4. Эхо-КТ

Эхо-патологии со стороны структур сердца и крупных сосудов не выявлено

Вопрос №3 На основании жалоб, анамнеза, результатов лабораторных и инструментальных исследований больному может быть установлен клинический диагноз:

А: Внебольничная очаговая пневмония в нижней доле правого легкого нетяжелого течения

Б: Внебольничная очагово-сливная пневмония нижней доле левого легкого, тяжелого течения

В: Идиопатический фиброзирующий альвеолит

Г: ТЭЛА

7. Диагноз

Диагноз:

Вопрос №4 Появление у больного немотивированной слабости и потливости следует расценивать как проявление:

А: интоксикационного синдрома

Б: сахарного диабета

В: дисбактериоза кишечника, индуцированного приемом антибиотиков

Г: сердечной недостаточности

Вопрос №5 Дифференциальную диагностику пневмонии у пожилого пациента следует проводить с:

А: опухолью легкого

Б: дебютом ХОБЛ

В: инфекционным эндокардитом

Г: гипертоническим кризом

Вопрос №6 Препаратами выбора для лечения внебольничной пневмонии нетяжелого течения у пациента, имеющего в анамнезе факт приема антибактериального препарата более 2 суток, являются:

А: ингибиторозащищенные аминопенициллины

Б: аминогликозиды

В: аналоги нуклеозидов

Г: макролиды

Вопрос №7 Тактика ведения данного больного заключается в:

А: ведении в амбулаторных условиях

Б: госпитализации в отделение реанимации

В: госпитализации в инфекционное отделение

Г: госпитализации в отделение терапевтического профиля

Вопрос №8 Этиотропная антибактериальная терапия должна :

А: начинаться как можно раньше после установления диагноза пневмонии

Б: начинаться только после получения результатов посева мокроты с учетом выявленной чувствительности высеянного микроорганизма

В: назначаться только с учетом пола пациента (степень тяжести, наличие сопутствующей патологии и эпидемиологические данные не должны влиять на выбор антибактериального препарата)

Г: проводиться до полного исчезновения инфильтративных изменений при рентгенографии органов грудной клетки

Вопрос №9 Критериями эффективности антибактериальной терапии у больных с пневмониями следует считать _____ в течение 48-72 часов после назначения антибиотика:

А: снижение температуры тела, уменьшение интоксикации, улучшение общего самочувствия

Б: исчезновение кашля

В: исчезновение инфильтрации при контрольной рентгенограмме органов грудной клетки

Г: нормализацию картины крови (исчезновение лейкоцитоза)

Вопрос №10 При сохранении в течение 72 часов после назначения антибактериального препарата лихорадки на прежнем уровне, верной тактикой дальнейшего ведения больного является :

А: пересмотр тактики лечения и повторная оценка целесообразности госпитализации пациента

- Б: продолжение терапии этим же антибактериальным препаратом в течение 10 дней
 В: проведение контрольной рентгенографии органов грудной клетки с целью оценки динамики инфильтративных изменений
 Г: добавление к терапии НПВС

Вопрос №11 Средняя продолжительность антибактериальной терапии неосложненной пневмонии должна составлять _____ дней :

- А: 7-10
 Б: 2-5
 В: 18-20
 Г: 14-30

Вопрос №12 К клиническим особенностям пневмонии у лиц пожилого возраста относят:

- А: сонливость или беспокойство, спутанность сознания, анорексию, тошноту, рвоту
 Б: высокую лихорадку, выраженный болевой синдром
 В: частое развитие такого осложнения, как абсцесс легких
 Г: легкое течение болезни, почти не влияющее на общее состояние пациента

Эталоны ответов

1	2	3	4	5	6	7	8	9	10	11	12
1	1	1	1	1	1	1	1	1	1	1	1

УСЛОВИЕ СИТУАЦИОННОЙ ЗАДАЧИ №22

1.1. Ситуация

Больной А. 19 лет, студент, обратился к врачу-терапевту участковому

1.2. Жалобы

На повышение температуры тела до 38,0°C, повышенную потливость, общую слабость, утомляемость, кашель с отхождением мокроты слизисто-гнойного характера.

1.3. Анамнез заболевания

Считает себя больным в течение двух дней, когда внезапно повысилась температура до 38,0°C, появилась слабость, потливость, утомляемость, кашель со слизисто-гнойной мокротой. За медицинской помощью не обращался, самостоятельно принимал парацетамол в таблетках.

1.4. Анамнез жизни

- Рос и развивался нормально.
- Перенесенные заболевания и операции: ветряная оспа.
- Наследственность не отягощена.
- Вредные привычки: не курит, алкоголь не употребляет.

1.5. Объективный статус

Состояние средней тяжести. В сознании, своевременно и адекватно отвечает на вопросы. Вес 78 кг, рост 185 см. Температура тела 38,5° С. Кожные покровы и видимые слизистые нормальной окраски и влажности. Периферических отеков нет. При пальпации грудной клетки слева выявлено усиление голосового дрожания. При перкуссии определяется укорочение звука слева ниже угла лопатки, по средней и задней подмышечной линиям. При аускультации дыхание жесткое, в нижних отделах левого легкого выслушиваются влажные звонкие мелкопузырчатые хрипы. Частота дыхания 22 в минуту. Границы сердца не изменены. Тоны сердца ясные, ритмичные. ЧСС 100 ударов в минуту. АД 105/70 мм рт. ст. Живот мягкий, безболезненный. Печень не выступает из-под края реберной дуги. Физиологические отправления в норме.

Вопрос №1 Необходимыми для постановки диагноза лабораторными методами обследования являются:

- А: клинический анализ крови
 Б: анализ мочи по Нечипоренко
 В: определение содержания общего и прямого билирубина в сыворотке крови
 Г: определение содержания гликозилированного гемоглобина в сыворотке крови

3. Результаты лабораторных методов обследования

3.1. Клинический анализ крови

Наименование	Нормы	Результат
--------------	-------	-----------

Наименование	Нормы	Результат
Гемоглобин, г/л	130 - 160	140
Гематокрит, %	35 - 47	42
Лейкоциты, $\times 10^9$	4,0 - 9,0	11,9
Эритроциты, $\times 10^{12}$	4,0 - 5,7	5,1
Тромбоциты, $\times 10^9$	150 - 320	300
Ср.объем эритроцита, фл	80,0 - 97,0	95
Ср.содерж.гемоглобина, пг	28,0 - 35,0	32
Тромбоцитокрит	0,150 - 0,400	0,330
Лимфоциты, %	17,0 - 48,0	19
Моноциты, %	2,0 - 10,0	3
Гранулоциты, %	42,00 - 80,00	83
Нейтрофилы, %	48,00 - 78,00	82
Эозинофилы, %	0,0 - 6,0	1
Базофилы, %	0,0 - 1,0	0
Палочкоядерные, %	1-6	7
Сегментоядерные, %	45-72	76
СОЭ по Панченкову, мм /ч	1-15	35

3.2. Анализ мочи по Нечипоренко

Наименование	результат
Цилиндры	-
белок	-
эритроциты	500 в 1 мл
лейкоциты	-

3.3. Определение содержания общего и прямого билирубина в сыворотке крови

Наименование	Нормы	результат
Билирубин общий	3,0 - 17,0	10,3
Билирубин прямой	0-5	3,0

3.4. Определение содержания гликозилированного гемоглобина в сыворотке крови

Наименование	Нормы	Значения
HbA1C	0 - 6,7	3,7

Вопрос №2 Необходимыми для постановки диагноза инструментальными методами обследования являются:

- А: рентгенография органов грудной клетки в двух проекциях
- Б: ЭГДС
- В: УЗИ органов брюшной полости
- Г: КТ головного мозга

5. Результаты инструментальных методов обследования

5.1. Рентгенография органов грудной клетки в двух проекциях

Определяется очаг инфильтрации в нижней доле левого легкого.

5.2. ЭГДС

Патологии со стороны пищевода, желудка и начальных отделов 12-перстной кишки не выявлено.

5.3. УЗИ органов брюшной полости

Эхо-признаков патологии органов брюшной полости не выявлено

5.4. КТ головного мозга

Данных за нарушение структур головного мозга не обнаружено

Вопрос №3 На основании жалоб, анамнеза, результатов лабораторных и инструментальных исследований больному может быть установлен клинический диагноз:

- А: Внебольничная очаговая пневмония в нижней доле левого легкого нетяжелая
- Б: Внебольничная нижнедолевая пневмония правого легкого, тяжелого течения
- В: Острый трахеит
- Г: Бронхиальная астма неатопическая, легкого интермиттирующего течения в стадии обострения

7. Диагноз

Диагноз:

Вопрос №4 Дифференциальную диагностику пневмонии у молодого пациента следует проводить с:

- А: туберкулезом легкого
- Б: инфекционным эндокардитом
- В: муковисцидозом
- Г: острым трахеитом

Вопрос №5 Препаратами выбора для лечения внебольничной пневмонии легкого течения являются:

- А: аминопенициллины (амоксициллин)
- Б: тетрациклины (тетрациклин)
- В: аминогликозиды (гентамицин)
- Г: фторхинолоны (ципрофлоксацин)

Вопрос №6 Тактика ведения данного больного заключается в :

- А: ведении пациента в амбулаторных условиях
- Б: госпитализации пациента в отделение терапевтического профиля
- В: госпитализации в инфекционное отделение
- Г: ведении пациента в дневном стационаре

Вопрос №7 К симптоматической терапии пневмонии относят назначение:

- А: НПВС
- Б: антиагрегантов
- В: моноклональных антител
- Г: ингибиторов АПФ

Вопрос №8 Оценка эффективности антибактериальной терапии должна проводиться через _____ от ее начала :

- А: 48-72 часа
- Б: 4-6 часов
- В: 24-36 часов
- Г: 7-10 суток

Вопрос №9 Основными критериями эффективности антибактериальной терапии является :

- А: снижение температуры тела
- Б: исчезновение инфильтрации при контрольной рентгенограмме органов грудной клетки

В: исчезновение кашля

Г: обильное отхождение стекловидной мокроты

Вопрос №10 Помимо *Streptococcus pneumoniae*, наиболее частыми возбудителями внебольничной пневмонии у молодых лиц без сопутствующей патологии являются:

А: *Mycoplasma pneumoniae* и *Chlamydia pneumoniae*

Б: *Escherichia coli* и *Klebsiella pneumoniae*

В: *Haemophilus influenzae* и *Moraxella catarrhalis*

Г: *Pseudomonas aeruginosa* и *Staphylococcus aureus*

Вопрос №11 Развития внебольничной пневмонии, вызванной анаэробной флорой, следует подозревать у лиц с :

А: аспирацией

Б: ОРВИ

В: стероид-зависимой бронхиальной астмой

Г: инфарктом миокарда в анамнезе

Вопрос №12 Внелегочным осложнением пневмонии является :

А: миокардит

Б: абсцедирование

В: дыхательная недостаточность

Г: острый дистресс-синдром взрослых

Эталоны ответов

1	2	3	4	5	6	7	8	9	10	11	12
1	1	1	1	1	1	1	1	1	1	1	1

УСЛОВИЕ СИТУАЦИОННОЙ ЗАДАЧИ №23

1.1. Ситуация

На приём к врачу-терапевту участковому обратилась пациентка 42 лет

1.2. Жалобы

- на сухой, свистящий кашель,
- одышку при физической нагрузке,
- повышенную утомляемость, общую слабость,
- ухудшение состояния в ночное время с приступообразным удушливым кашлем.

1.3. Анамнез заболевания

- Перенесла ОРВИ, около 3-х недель назад, с повышением температуры до 38,5°C, беспокоили насморк, головная боль.
- После чего сначала появился непродуктивный кашель, затем приступы свистящего дыхания, в последние дни стала возникать одышка при быстрой ходьбе, беге, сопровождающаяся приступообразным сухим кашлем.
- Ранее к врачу не обращалась лечилась народными средствами.
- Кашель возникает во время частых простудных заболеваний в холодное время года и отмечается в течение 2-3 месяцев в течение последних пяти лет. Также сухой кашель и свистящее дыхание возникает во время проведения уборки дома, в запылённых помещениях, в ванной. Живёт в панельном доме, в угловой квартире.

1.4. Анамнез жизни

- Росла и развивалась нормально.
- Работает учителем физики в школе.
- Перенесённые заболевания: Сезонный аллергический ринит интермитирующий, лёгкой степени тяжести. Принимает во время сезона цветения Назоваль, Аллергодил назальный спрей по 1 впрыскиванию в каждую ноздрю 2 раза в день утром и вечером, Антигистаминные препараты второго поколения. Назначения были сделаны аллергологом, которого посещала около 6-7 лет назад. С тех пор к аллергологу не обращалась, лечилась по предложенной им схеме.
- Беременности – 2, родов -2.
- Наследственность: у отца –Бронхиальная астма с детства
- Аллергоанамнез: аллергическая реакция на цветение в конце апреля до середины мая.
- Вредные привычки: нет.
- Профессиональных вредностей не имеет.

1.5. Объективный статус

Состояние удовлетворительное. Нормального питания, рост 1,75 м, вес 65 кг, t тела 37,0°C. Кожные покровы чистые, влажные, видимые слизистые нормальной окраски, периферические лимфоузлы не увеличены, отёков нет. Щитовидная железа не увеличена. Грудная клетка нормостеническая. При пальпации грудная клетка безболезненна. ЧД – 18 в минуту. При сравнительной перкуссии лёгких – лёгочный звук, границы относительной тупости сердца: в пределах нормы. При аускультации – дыхание жесткое, единичные сухие рассеянные хрипы, частота дыханий – 18 в минуту. Тоны сердца ясные, ритмичные, пульс 65 уд/мин удовлетворительного наполнения и напряжения. ЧСС 65 в минуту. АД 110/70 мм рт. ст. Живот мягкий, безболезненный. Печень не выступает из-под края рёберной дуги. Дизурических явлений нет. Симптом поколачивания по поясничной области отрицательный

Вопрос №1 Необходимыми для постановки диагноза лабораторными методами обследования являются:

А: определение аллергоспецифических иммуноглобулинов Е к пыльцевым, бытовым и грибковым аллергенам

Б: общий анализ мочи

В: бактериологическое исследование крови на стерильность

Г: коагулограмма

3. Результаты лабораторных методов обследования

3.1. Определение аллергоспецифических иммуноглобулинов Е к пыльцевым, бытовым и грибковым аллергенам

ПОКАЗАТЕЛЬ	РЕЗУЛЬТАТ
<i>Dermatophagoides pteronyssimus</i>	96,2
<i>Dermatophagoides farine</i>	18,6
<i>Penicillum notatum</i>	0,25
<i>Cladosporium herbarum</i>	23,25
<i>Aspergillus fumigatus</i>	53,3
<i>Alternaria tenuis</i>	16,2
<i>Candida albicans</i>	0,35
смесь пыльцы деревьев	35,0
смесь пыльцы злаковых трав	0,35
смесь пыльцы сорных трав	0,35

Концентрация специфического IgE, kU/L	Класс	Интерпретация результата
< 0,35	0	Отрицательный - НОРМА
0,35 - 0,69	I	Неоднозначный, часто без клинических проявлений
0,70 - 3,49	II	Слабо позитивный

Концентрация специфического IgE, kU/L	Класс	Интерпретация результата
3,50 - 17,49	III	Позитивный, с выраженными клиническими проявлениями
17,50 - 52,49	IV	
52,50 - 99,99	V	
> 100	VI	===

3.2. Общий анализ мочи

3.3. Бактериологическое исследование крови на стерильность

	Показатель	Результат
Референсные значения	Выделенные микроорганизмы	Роста не обнаружено
Роста не обнаружено	===	===
3.4. Коагулограмма		

Показатель	Результат	Единицы
Референсные значения	АЧТВ	28,6
сек	25,4 - 36,9	Тромбиновое время (ТВ)
12,5	сек	10,3 - 16,6
Протромбин (по Квику)	98	%
78 - 142	Фибриноген	3,35
г/л	2,00 - 4,00	===

Вопрос №2 Необходимыми для постановки диагноза инструментальными методами обследования являются:

- А: спирометрия и проба с бронхолитиком
- Б: бронхоскопия
- В: эхокардиография
- Г: электрокардиография

5. Результаты инструментальных методов обследования

5.1. Спирометрия и проба с бронхолитиком

ФЖЕЛ - 76%, ОФВ1 - 72%, МОС 25 - 68%, МОС 50 - 74%, МОС 75 - 65%, после ингаляции вентолина: ФЖЕЛ - 78%, ОФВ1 - 88%, МОС 25 - 79%, МОС 50 - 80%, МОС 75 - 76%.

5.2. Бронхоскопия

Не показана на данном этапе

5.3. Эхокардиография

5.4. Электрокардиография

Ритм синусовый, ЧСС — 64 уд. в мин.

Вольтаж нормальный. PQ-0,16. QRS – 0,08. QRS – не деформирован.

Зубцы: P I + , P II , P III + ; T I + , T II + , T III + . + QRST – 0,38. Экстрасистол не выявлено. + Нормальное положение электрической оси сердца.

Вопрос №3 На основании клинико-anamnestических данных и результатов исследования данной пациентке можно поставить диагноз:

- А: Бронхиальная астма, впервые выявленная, персистирующая средне-тяжелого течения
- Б: Саркоидоз легких и внутригрудных лимфатических узлов, в стадии обострения
- В: Бронхиальная астма, впервые выявленная, интермитирующая легкого течения
- Г: Бронхоальвеолярно-клеточная карцинома

7. Диагноз

Диагноз:

Вопрос №4 К факторам риска развития обострений бронхиальной астмы относится:

- А: чрезмерное использование короткодействующих β_2 -агонистов
- Б: применение ингаляционных глюкокортикостероидов
- В: хороший контроль бронхиальной астмы
- Г: ОФВ1 75% и более

Вопрос №5 Для лечения бронхиальной астмы у данной пациентки целесообразно назначить

- А: комбинация ингаляционные глюкокортикостероиды в низкой дозе + β_2 -агонист длительного действия
- Б: комбинация ингаляционных глюкокортикостероидов в высоких дозах + длительно действующие β_2 -агонисты
- В: препараты кромоглициевой кислоты + антагонисты лейкотриеновых рецепторов
- Г: антибиотикотерапия антигистаминные препараты первого поколения + β_2 -агонист короткого действия

Вопрос №6 Для терапии персистирующей бронхиальной астмы легкого течения ингаляционные глюкокортикостероиды показаны в _____ дозах:

- А: низких
- Б: низких и средних
- В: высоких и средних
- Г: высоких

Вопрос №7 Для конца апреля- середины мая, в средней полосе России, характерно цветение таких растений, как:

- А: берёза, ольха, лещина, клён
- Б: полынь, лебеда, амброзия
- В: тимopheевка, ежа, амброзия
- Г: одуванчик

Вопрос №8 Перекрёстную пищевую реакцию пыльца берёзы даёт с :

- А: яблоками, грушами, персиками, черешней, вишней
- Б: пищевыми злаками, медом
- В: свёклой, шпинатом
- Г: маслом подсолнечника, подсолнечным семенем, халвой

Вопрос №9 Доза ингаляционных глюкокортикостероидов для лечения впервые выявленной бронхиальной астмы подбирается с учётом:

- А: выраженности симптомов
- Б: длительности течения заболевания
- В: возраста и пола пациента
- Г: патогенетического варианта

Вопрос №10 При назначении β_2 -адреномиметика короткого действия как средства, купирующего приступы удушья, необходимо предупредить больного о возможности передозировки препарата с :

- А: тахикардией (ЧСС до 200 уд./мин), трепетанием желудочков
- Б: повышением АД
- В: снижением аппетита
- Г: брадикардией, угнетенным состоянием, наджелудочковой экстрасистолой

Вопрос №11 Больной для самостоятельного контроля за бронхиальной астмой должен отслеживать :

- А: суточные колебания пиковой скорости выдоха
- Б: суточные колебания частоты дыхательных движений
- В: изменения показателей (ОФВ 1) функции внешнего дыхания
- Г: эффективность применения β_2 -адреномиметика

Вопрос №12 Факторами, провоцирующими проявление бронхиальной астмы, аллергического ринита являются:

- А: контакт с химическими веществами: стиральные порошки, моющие средства, употребление продуктов вызывающих перекрестную реактивность
- Б: проживание в сельской местности, употребление в пищу глютена
- В: наличие заболеваний пищеварительного тракта, сердечно-сосудистой системы
- Г: хроническая обструктивная болезнь легких

Эталоны ответов

1	2	3	4	5	6	7	8	9	10	11	12
1	2	2	2	2	2	2	2	2	2	2	2

УСЛОВИЕ СИТУАЦИОННОЙ ЗАДАЧИ №24

1.1. Ситуация

На приём к врачу- терапевту участковому обратился пациент 19 лет.

1.2. Жалобы

- На непродуктивный кашель,
- ежедневную одышку и приступы затруднённого дыхания при физической нагрузке,
- чувство заложенности в груди,
- повышенную утомляемость, общую слабость,

- приступообразный кашель в ночное время,
- плохой сон.

1.3. Анамнез заболевания

- Кашель и приступы удушья появились около 3-х недель назад, примерно 10 июля, когда пациент был на даче,
- резкое ухудшение при выходе на улицу,
- заметил улучшение в дождливую погоду,
- к врачу не обращался, принимал Амбробене.

1.4. Анамнез жизни

- Рос и развивался нормально.
- Студент.
- Перенесённые и сопутствующие заболевания: Атопический дерматит среднетяжелого течения в фазе ремиссии. В фазе обострения принимает антигистаминные препараты (дезлоратадин), на кожу местные глюкокортикостероиды. Наблюдался у дерматолога.
- Наследственность: у матери в детстве атопический дерматит, аллергический ринит на цветение полыни.
- Аллергоанамнез: пищевая аллергия, проявляющаяся сыпью и зудом, не знает на что. Приступы свистящего дыхания при контакте с собакой.
- Вредные привычки: курит по 5-10 сигарет в день в течение 3 лет.
- Занимается спортом, в последние 2 недели не может, так как ощущает чувство нехватки воздуха, возникают приступы затруднённого дыхания.
- Профессиональных вредностей не имеет.

1.5. Объективный статус

Состояние удовлетворительное. Нормального питания, рост 1,82 м, вес 75 кг, t тела 36,6°C. Кожные покровы чистые, влажные, видимые слизистые нормальной окраски, на локтевых сгибах имеются участки лихенификации, периферические лимфоузлы не увеличены, отёков нет. Щитовидная железа не увеличена. Грудная клетка нормостеническая. При пальпации грудная клетка безболезненна. ЧД – 18 в минуту. При сравнительной перкуссии лёгких – над всей поверхностью лёгочный звук.

Границы относительной тупости сердца: в пределах нормы. При аускультации – дыхание жесткое, проводится во все отделы, выслушивается небольшое количество сухих, рассеянных, высокодискантных хрипов. Тоны сердца приглушены, ритмичные, пульс 72 уд/мин удовлетворительного наполнения и напряжения. ЧСС 72 в минуту. АД 120/80 мм рт. ст. Живот мягкий, безболезненный. Печень не выступает из-под края рёберной дуги. Дизурических явлений нет. Симптом поколачивания по поясничной области отрицательный.

Вопрос №1 Необходимым лабораторным методом исследования является:

А: определение аллергоспецифических иммуноглобулинов Е к злаковым травам

Б: общий анализ мочи

В: определение специфических иммуноглобулинов G к пищевым аллергенам

Г: биохимический анализ крови

3. Результаты лабораторного метода обследования

3.1. Определение общего и аллергоспецифических иммуноглобулинов Е к злаковым травам

ПОКАЗАТЕЛЬ	РЕЗУЛЬТАТ
овсяница	20,2
ежа	18,6
тимофеевка	53,3
мятлик	0,25
райграс	0,25
костёр	0,25

ПОКАЗАТЕЛЬ	РЕЗУЛЬТАТ
рожь	16,2
пырей	0,27

Концентрация специфического IgE, кU/L	Класс	Интерпретация результата
< 0,35	0	Отрицательный - НОРМА
0,35 - 0,69	I	Неоднозначный, часто без клинических проявлений
0,70 - 3,49	II	Слабо позитивный
3,50 - 17,49	III	Позитивный, с выраженными клиническими проявлениями
17,50 - 52,49	IV	
52,50 - 99,99	V	
> 100	VI	

3.2. Общий анализ мочи

Норма

ОБЩИЙ АНАЛИЗ МОЧИ

Исследование	Результат	Единицы	Референсные значения	Комментарий
Цвет	см.комм			СВЕТЛО-ЖЕЛТЫЙ
Прозрачность	см.комм			ПОЛНАЯ
Относительная плотность	>1030		1003 - 1035	
pH	6.5		5.0 - 8.0	
Белок	<0.100	г/л	< 0.140	
Глюкоза (сахар)	<1.7	ммоль/л	см.комм.	< 1.7 - отриц. 1.7- 2.8 - следы > 2.8 - значимое повышение концентрации глюкозы в моче
Кетоновые тела	<1.0	ммоль/л	см.комм.	< 1.0 - отрицат. > 1.0 - положит.
Уробилиноген	<34	мкмоль/л	< 34	
Билирубин	отрицат.		отрицательно	
Гемоглобин	отрицат.		отрицательно	
Нитриты	отрицат.		отрицательно	
Эпителий плоский	2-4	в п/зр.	< 5	
Эпителий переходный	не обнар	в п/зр.	< 1	
Эпителий почечный	не обнар	в п/зр.	отсутствует	
Лейкоциты (микроскопия)	1-2	в п/зр.	< 5	
Эритроциты (микроскопия)	не обнар	в п/зр.	< 2	
Цилиндры	не обнар	в п/зр.	отсутствуют	
Соли	не обнар		отсутствуют	
Слизь	не обнар		отсут./незн.кол	
Бактерии	не обнар			
Дрожжевые грибки	не обнар		отсутствуют	

3.3. Определение специфических иммуноглобулинов G к пищевым аллергенам

Не имеет прогностического значения

3.4. Биохимический анализ крови

показатели	ед. измерения	данные исследования	среднее собака
Билирубин общий	мкмоль/л	3,0	2.0 - 13.5
Билирубин прямой	мкмоль/л	0,4	0,0 - 5,5
АСТ	ед./л	25	8 - 42
АЛТ	ед./л	38	5 - 58
Коэф. Ритиса	-	0,66	1,1 – 1,3
Мочевина	ммоль/л	6,3	3,5 - 9,2
Креатинин	мкмоль/л	89	26 - 130
Общий белок	г/л	71	55 - 75
Альбумин	г/л	31	25 - 39
Щел. фосфатаза	ед./л	43	0 - 70*
α -Амилаза	ед./л	647	300 - 1500
Глюкоза	ммоль/л	2,1	4,3 - 7,3
ЛДГ	ед./л	110	23 - 220
ГГТ	ед./л	2,4	0-8
Холестерин	ммоль/л	8,30	3,8-7,0
Триглицериды	ммоль/л	0,60	0,24 - 0,90
КФК	ед./л	87	32 – 220
Калий	ммоль/л	5,05	3,8 – 5,6
Натрий	ммоль/л	145	140 - 154
Фосфор	ммоль/л	1,43	1,1 – 2,0*
Кальций	ммоль/л	2,41	2,3 - 3,3*
Железо	мкмоль/л	17,5	14 - 43
Магний	ммоль/л	0,91	0,8 - 1,4
Хлор	ммоль/л	110	96 - 122
Кислотность	ед.рН	7,41	7,35 – 7,50
Мочевая кислота	мкмоль/л		6 - 54
Кислая фосфатаза	Е/л		1-6
Холинэстераза	Е/л		2200 - 6500
Липаза	Е/л		50 - 500

Вопрос №2 Для постановки диагноза необходимым инструментальным методом обследования является:

- А: спирометрия с проведением бронходилатационного теста
- Б: спирометрия с проведением бронхоконстрикторного теста
- В: эхокардиография
- Г: электрокардиография

5. Результаты инструментальных методов обследования

5.1. Спирометрия с проведением бронходилатационного теста

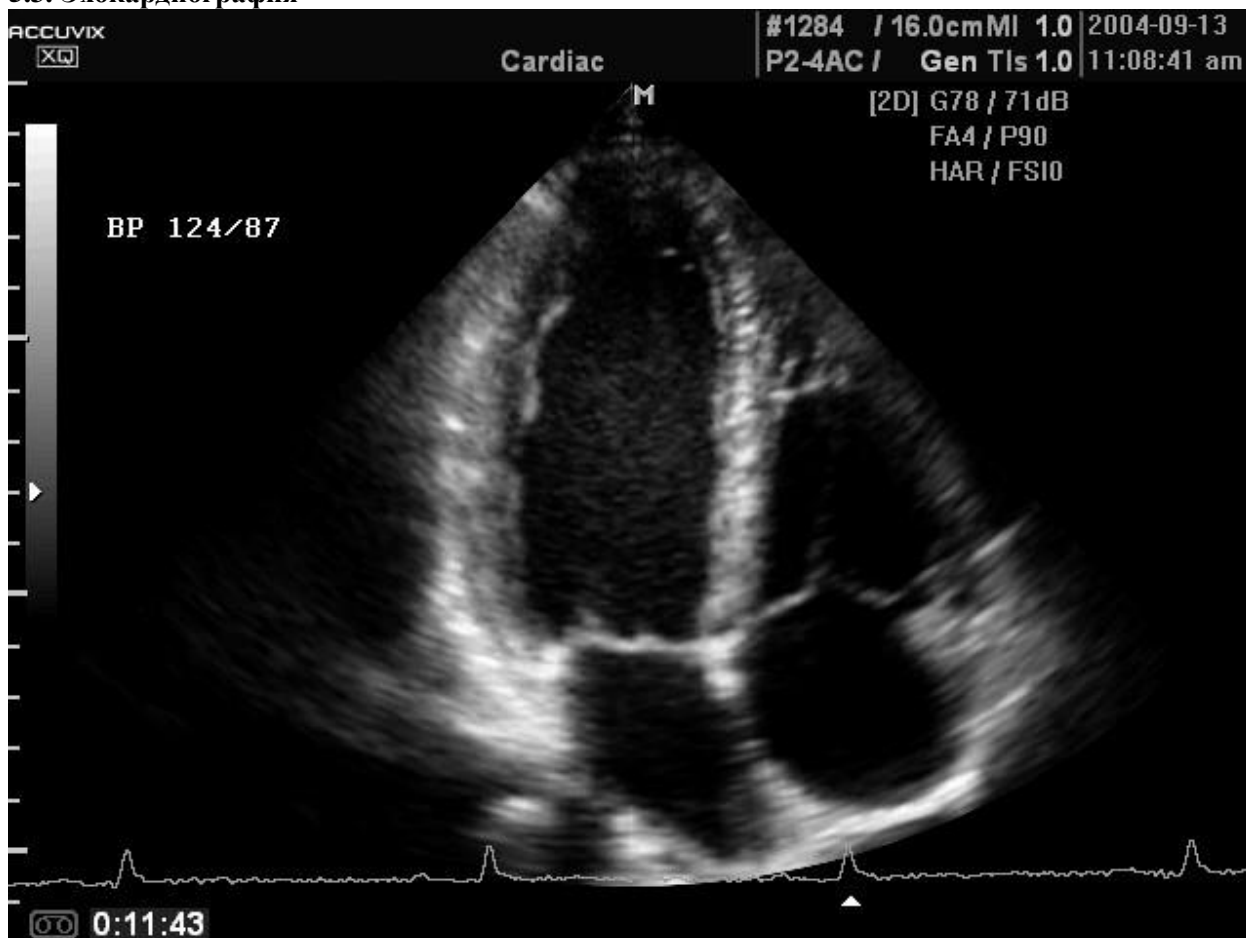
ЖЕЛ – 82 %, ОФВ1 – 62 %, МОС 25 - 69%, МОС 50 -60%, МОС 75 - 58%;

после ингаляции сальбутамола: ЖЕЛ – 90 %, ОФВ1 – 90 %, МОС 25 - 75%, МОС 50 – 73 %, МОС 75 – 76 %.

5.2. Спирометрия с проведением бронхоконстрикторного теста

Не проводилась, так как не показана на данном этапе

5.3. Эхокардиография



Аорта: стенки не уплотнены, не расширены.

Левое предсердие не увеличено.

Левый желудочек не расширен, толщина стенок в норме. ФВ — 60% (N>55%).

Локальная и глобальная сократимость не нарушена.

Правый желудочек и правое предсердие не расширены.

Аортальный клапан: трехстворчатый, створки не изменены, амплитуда раскрытия в норме, регургитации нет.

Митральный клапан: створки не изменены, подвижность створок не ограничена, регургитации нет.

Трикуспидальный клапан: створки не изменены, подвижность створок не ограничена, регургитации нет.

Признаков легочной гипертензии не выявлено.

Нижняя полая вена не расширена, на вдохе спадается — 70% (N>50%).

Заключение: Размеры камер сердца в норме. Локальная и глобальная сократимость не нарушены.

5.4. Электрокардиография

Ритм синусовый, ЧСС — 64 уд. в мин.

Вольтаж нормальный. PQ-0,16. QRS — 0,08. QRS не деформирован.

Зубцы: P_I +, P_{II} +, P_{III} +; T_I +, T_{II} +, T_{III} +.

QRST — 0,38. Экстрасистол не выявлено.

Нормальное положение электрической оси сердца.

Вопрос №3 Диагноз, который можно поставить данному больному:

А: Бронхиальная астма впервые выявленная, аллергическая форма, персистирующая, средней тяжести течения. Атопический дерматит, в стадии ремиссии. Пищевая аллергия неуточненная

Б: Бронхиальная астма с поздним дебютом, персистирующая, средней тяжести течения.

Атопический дерматит, легкого течения, в стадии ремиссии. Пищевая аллергия неуточненная

В: Бронхиальная астма впервые выявленная, аллергическая форма, персистирующая, легкого течения. Атопический дерматит, в стадии ремиссии. Пищевая аллергия неуточненная

Г: Острый бронхит неуточненный. Атопический дерматит, в стадии ремиссии. Пищевая аллергия неуточненная

7. Диагноз

Диагноз:

Вопрос №4 При невозможности провести спирометрию пациенту необходимо провести:

А: пикфлоуметрию в течение 2-х недель и более

Б: пикфлоуметрию в течение 5-6 дней или одной недели

В: степ-тест

Г: шаттл-тесты

Вопрос №5 Рекомендации по изменению образа жизни включают:

А: элиминацию аллергена, отказ от курения

Б: исключение профессиональных вредностей, посещение гомеопата

В: занятия конным спортом, отказ от курения

Г: строгую элиминационную диету, отказ от курения

Вопрос №6 В качестве базисной терапии бронхиальной астмы у данного пациента необходимо назначить:

А: ингаляционные глюкокортикостероиды + длительнодействующие β -2 агонисты в низких дозах

Б: системные глюкокортикостероиды из расчета на массу тела коротким курсом

В: ингаляционные глюкокортикостероиды + длительно действующие β -2 агонисты высоких дозах

Г: короткодействующие β -агонисты+ ингаляционные глюкокортикостероиды в низких дозах

Вопрос №7 Рассмотрение вопроса о смене дозировки назначенного препарата, в сторону уменьшения, может быть произведён через _____ дней:

А: 90

Б: 60

В: 20

Г: 30

Вопрос №8 В качестве вспомогательных средств фармакотерапии рекомендован приём:

А: короткодействующих β -агонистов по потребности

Б: лекарственных средств, улучшающих реологию бронхиального секрета

В: тиотропия бромид

Г: бенрализумаба

Вопрос №9 Пациент жаловался на пищевую аллергию, проявляющуюся сыпью и зудом, но не знает на что, необходимым и разрешённым методом обследования в практике врача терапевта или пульмонолога является:

А: исследование алергоспецифических иммуноглобулинов Е к пищевым аллергенам

Б: проведение провокационного теста с нативным пищевым аллергеном

В: исследование специфических иммуноглобулинов G к пищевым аллергенам

Г: проведение прик-прик теста

Вопрос №10 При аллергии на собаку, вы порекомендуете, кроме элиминации животного из жилища :

А: никаких животных не заводить

Б: можно заводить кошек

В: можно заводить хомячков

Г: можно заводить птиц и рыб

Вопрос №11 Тяжелое течение у больных находящих на базисной терапии длительное время характеризуется:

А: терапией 4-5 ступени

Б: возможностью принимать только антилейкотриеновые препараты

В: терапией 2 ступени

Г: терапией 3-4 ступени

Вопрос №12 На пятой ступени терапии тяжелой аллергической бронхиальной астмы, с уровнем общего иммуноглобулина Е 1200 МЕ, необходимо рассмотреть применение :

А: омализумаба

Б: бензализумаба

В: таблетированной формы эуфиллина

Г: М-холиноблокаторов короткого действия

Эталонные ответы

1	2	3	4	5	6	7	8	9	10	11	12
1	1	1	1	1	1	1	1	1	1	1	1

УСЛОВИЕ СИТУАЦИОННОЙ ЗАДАЧИ №25

1.1. Ситуация

На приём к врачу-терапевту участковому обратилась пациентка 18 лет

1.2. Жалобы

- На непродуктивный кашель, обостряющийся в ночное время,
- Приступы затруднённого дыхания во время быстрой ходьбы или бега,
- Повышенную тревожность,
- Плохой сон.

1.3. Анамнез заболевания

- Около месяца назад, после употребления сыра с плесенью развился приступ удушья, была вызвана скорая помощь, введен в/в преднизолон, эуфиллин.
- Через несколько дней появился непродуктивный кашель, с приступами удушья при физической нагрузке.
- Кашель появляется также при уборке дома.
- Отмечает ухудшение состояния, с приступообразным удушливым кашлем, в ночное время и при посещении студенческой библиотеки.
- Температура не повышалась, других респираторных симптомов не было.
- Обоняние и вкусовые ощущения не изменялись.
- Ранее к врачу не обращалась самостоятельно принимала амбробене.

1.4. Анамнез жизни

- Росла и развивалась нормально.
- Студентка.
- Перенесённые заболевания: в детстве была часто болеющим ребенком.
- Беременности – 0, родов -0.
- Наследственность: у бабушки (со стороны матери) –Бронхиальная астма.
- Аллергоанамнез: без особенностей.
- Вредные привычки: курит по 5 сигарет в день.
- Профессиональных вредностей не имеет.

1.5. Объективный статус

Состояние удовлетворительное. Нормального питания, рост 1,78 м, вес 58 кг, t тела 36,6°С. Кожные покровы чистые, влажные, видимые слизистые нормальной окраски, периферические лимфоузлы не увеличены, отёков нет. Щитовидная железа не увеличена. Грудная клетка нормостеническая. При пальпации грудная клетка безболезненна. ЧД – 18 в минуту. При сравнительной перкуссии лёгких – лёгочный звук, границы относительной тупости сердца: в пределах нормы. При аускультации – дыхание жесткое, единичные сухие высоко дискантные, свистящие хрипы над всей поверхностью легких с двух сторон. Тоны сердца ясные, ритмичные, пульс 72 уд/мин удовлетворительного наполнения и напряжения. ЧСС 72 в минуту. АД 110/70 мм рт. ст. Живот мягкий, безболезненный. Печень не выступает из-под края рёберной дуги. Дизурических явлений нет. Симптом поколачивания по поясничной области отрицательный.

Вопрос №1 На основании клинико-anamnestических данных пациентке можно поставить предварительный диагноз:

- А: Бронхиальная астма впервые выявленная
- Б: Вирусная пневмония вызванная Sars-Cov2
- В: Острый бронхит
- Г: ОРВИ

Вопрос №2 Необходимым для подтверждения диагноза инструментальным методом обследования является:

- А: спирометрия с проведением бронходилатационного теста
- Б: тредмил-тест
- В: эхокардиография
- Г: многосрезовая спиральная компьютерная томография органов грудной клетки

4. Результаты инструментальных методов обследования

4.1. Спирометрия с проведением бронходилатационного теста

Показатель	Результат %	После ингаляции сальбутамола %
ЖЕЛ	78	78
ОФВ1	70	92
МОС 25	68	81
МОС 50	74	85
МОС 75	65	79

Прирост по ОФВ1 составляет 22 %

4.2. Тредмил-тест

Макс. выполненная нагрузка 5.2 METS. Макс. ЧСС 133 уд/мин. (86% от максимально допустимой ЧСС). На фоне нагрузки жалоб не возникло. Диагностически значимой динамики сегмента ST не выявлено.

Заключение: толерантность к нагрузке средняя. Проба отрицательная. Нормотонический тип реакции на физическую нагрузку. Нарушения ритма и проводимости не индуцированы.

4.3. Эхокардиография

Аорта: стенки не уплотнены, не расширены.

Левое предсердие не увеличено.

Левый желудочек не расширен, толщина стенок в норме. ФВ — 60% (N>55%).

Локальная и глобальная сократимость не нарушена.

Правый желудочек и правое предсердие не расширены.

Аортальный клапан: трехстворчатый, створки не изменены, амплитуда раскрытия в норме, регургитации нет.

Митральный клапан: створки не изменены, подвижность створок не ограничена, регургитации нет.

Трикуспидальный клапан: створки не изменены, подвижность створок не ограничена, регургитации нет.

Признаков легочной гипертензии не выявлено.

Нижняя полая вена не расширена, на вдохе спадается — 70% (N>50%).

Заключение: Размеры камер сердца в норме. Локальная и глобальная сократимость не нарушены.

4.4. Многосрезовая спиральная компьютерная томография органов грудной клетки

Костный скелет грудной клетки без травматических и деструктивных изменений. Грудной отдел позвоночника с признаками остеохондроза, спондилёза.

Мягкие ткани грудной клетки без патологических изменений.

Подмышечные лимфоузлы не увеличены.

Внутригрудные лимфатические узлы не увеличены.

Скопления жидкости в плевральных полостях отсутствуют.

Легкие прилежат к грудной стенке по всей поверхности.

Междольевые щели подчеркнуты. Свежих инфильтративных и очаговых изменений в легких не выявлено.

Трахея обычно расположена, свободно проходима.

Бронхи нормально развиты, расширены, прослеживаются до субсегментарных, стенки их утолщены, уплотнены.

Аорта и коронарные артерии с наличием единичных пристеночных кальцинатов.

Сердце обычно расположено; конфигурация его не изменена. Камеры сердца нормальных размеров.

Грудной отдел аорты не изменен.

Средостение по срединной линии.

Диафрагма располагается типично.

Заключение: КТ-признаков органической патологии органов грудной клетки не выявлено.

Вопрос №3 На основании клинико-anamnestических данных и проведённых исследований данной больной можно поставить диагноз:

- А: Бронхиальная астма впервые выявленная, аллергическая форма, персистирующая, средней тяжести течения
- Б: Бронхиальная астма смешаная, персистирующая, тяжелой степени тяжести течения
- В: Бронхиальная астма впервые выявленная, аллергическая форма, интермитирующая, легкой степени тяжести течения
- Г: Бронхиальная астма, персистирующая, тяжелое обострение

6. Диагноз

Диагноз:

Вопрос №4 Для выявления спектра сенсибилизации у данной пациентки к необходимому лабораторному исследованию относится:

- А: определение аллергоспецифических иммуноглобулинов Е к бытовым и грибковым аллергенам
- Б: определение аллергоспецифических иммуноглобулинов G к бытовым и грибковым аллергенам
- В: определение иммуноглобулинов в сыворотке крови
- Г: определение аллергоспецифических иммуноглобулинов G к пищевым аллергенам

8. Результаты дополнительного метода обследования

8.1. Определение аллергоспецифических иммуноглобулинов Е к бытовым и грибковым аллергенам

ПОКАЗАТЕЛЬ	РЕЗУЛЬТАТ
Dermatophagoides pteronyssimus	66,2
Dermatophagoides farine	18,6
Penicillum notatum	53,3
Cladosporium herbarum	23,25
Aspergillus fumigatus	0,25
Alternaria tenuis	16,2
Candida albicans	0,35

Концентрация специфического IgE, kU/L	Класс	Интерпретация результата
< 0,35	0	Отрицательный - НОРМА
0,35 - 0,69	I	Неоднозначный, часто без клинических проявлений
0,70 - 3,49	II	Слабо позитивный
3,50 - 17,49	III	Позитивный, с выраженными клиническими проявлениями
17,50 - 52,49	IV	
52,50 - 99,99	V	
> 100	VI	

8.2. Определение аллергоспецифических иммуноглобулинов G к бытовым и грибковым аллергенам

Данное исследование не проводилось, так как не имеет прогностической ценности

8.3. Определение иммуноглобулинов в сыворотке крови

Показатель	Результат	Норма
IgA, г/л	2,87	0,40-3,50
IgM, г/л	2,4	0,7-2,8
IgG, г/л	17,6	8,0-18,0
IgE, Ед/мл	250	0-100

8.4. Определение аллергоспецифических иммуноглобулинов G к пищевым аллергенам

Данное исследование не проводилось, так как не имеет прогностической ценности

Вопрос №5 В качестве базисной терапии бронхиальной астмы у данной пациентки необходимо назначить:

- А: низкие дозы ингаляционных глюкокортикостероидов + длительнодействующие β -2 агонисты
- Б: монотерапия антилейкотриеновыми препаратами
- В: средние дозы ингаляционных глюкокортикостероидов + длительнодействующие β -2 агонисты
- Г: низкие дозы фиксированной комбинации ингаляционного глюкокортикостероида и быстродействующего бета 2-агониста (ИГКС-БДБА) «по потребности»

Вопрос №6 Для данной больной подойдет режим единого ингалятора, он зарегистрирован для препарата:

- А: будесонид + формотерол в виде дозированного порошкового ингалятора (турбохалер)
- Б: вилантерола трифенат + флутиказона фуоат (эллипта)
- В: вилантерола трифенат + умеклидиния бромид + флутиказона фуоат (эллипта)
- Г: флутиказона пропионат + салметерола ксинафоат, порошок для ингаляций дозированный (мультидиск)

Вопрос №7 Для сенсibilизации к грибковым аллергенам характерны перекрестные пищевые реакции с :

- А: сыром, вином, кефиром, пивом
- Б: макаронами, манной кашей, рисом
- В: яблоками, грушами, сливами, персиками
- Г: морковью, сельдереем, маслинами

Вопрос №8 При недостаточном ответе на проводимую терапию или после купирования обострения лечащему врачу необходимо в первую очередь:

- А: проверить технику ингаляции
- Б: увеличить кратность приема β 2-адреномиметика короткого действия
- В: назначить системные глюкокортикостероиды коротким курсом
- Г: рассмотреть применение биологической терапии

Вопрос №9 Доза ингаляционных глюкокортикостероидов для лечения бронхиальной астмы подбирается с учётом:

- А: степени тяжести
- Б: длительности течения заболевания
- В: возраста и пола пациента
- Г: патогенетического варианта

Вопрос №10 При развитии легкого или среднетяжелого обострения у данной пациентки необходимо в первую очередь :

- А: многократное применение ингаляционных короткодействующих бета 2 агонистов
- Б: повышение дозировки ингаляционных глюкокортикостероидов + бета 2 агонистов длительного действия
- В: добавить к базисной терапии ингаляционный М-холинолитик
- Г: назначить небольшую дозу кислорода

Вопрос №11 Тяжелое течение бронхиальной астмы у больных находящихся на базисной терапии длительное время характеризуется:

- А: терапией 4-5 ступени
- Б: возможностью принимать только антилейкотриеновые препараты
- В: терапией 2 ступени

Г: терапией 3-4 ступени

Вопрос №12 На пятой ступени терапии тяжелой аллергической бронхиальной астмы, с уровнем общего иммуноглобулина Е 1200 МЕ, необходимо рассмотреть применение :

А: омализумаба

Б: бенрализумаба

В: таблетированной формы эуфиллина

Г: М-холиноблокаторов длительного действия

Эталоны ответов

1	2	3	4	5	6	7	8	9	10	11	12
1	1	1	1	1	1	1	1	1	1	1	1

УСЛОВИЕ СИТУАЦИОННОЙ ЗАДАЧИ №26

1.1. Ситуация

На приём к врачу-терапевту участковому в поликлинику обратилась пациентка 63 лет

1.2. Жалобы

- кашель с трудноотделяемой слизисто-гнойной мокротой
- экспираторная одышка в покое, усиливающаяся при небольшой физической нагрузке
- общая слабость
- повышенное потоотделение
- субфебрильная температура
- отеки голеней и стоп

1.3. Анамнез заболевания

С детства пациентка часто страдала острыми респираторными заболеваниями, характеризовавшимися затяжным течением. Неоднократно лечилась амбулаторно и стационарно по поводу повторных пневмоний. В течение последних 15 лет беспокоит постоянный кашель со слизисто-гнойной мокротой, затем появилась одышка. В течение последних 1,5 - 2 лет возникли отеки на ногах. Лечение ранее не получала, к врачам не обращалась. Настоящее ухудшение около 1 недели назад, связано с ОРВИ, на фоне которой усилились кашель и одышка, увеличилось количество отделяемой мокроты

1.4. Анамнез жизни

- пациентка курила на протяжении 28 лет по 1-1,5 пачки сигарет в сутки
- работала в химической промышленности, в условиях воздействия органических веществ, в настоящее время не работает
- аллергоанамнез не отягощен

1.5. Объективный статус

Состояние средней степени тяжести. Кожные покровы чистые, выраженный диффузный цианоз. Грудная клетка бочкообразная. Перкуторный звук коробочный. При аускультации дыхание ослабленное, с удлинённым выдохом, большое количество сухих свистящих и жужжащих хрипов. ЧДД = 26 в мин. Границы сердца: правая на 2,5 см вправо от правого края грудины, верхняя в III межреберье, левая на 1,5 см кнутри от *lin. medioclavicularis sinistra*. Тоны сердца приглушены, ритмичные, ЧСС = 92 в минуту. АД = 135/85 мм рт.ст. Живот при пальпации мягкий, безболезненный во всех отделах. Печень выступает из-под края правой реберной дуги на 4 см. Голен и стопы отечны.

Вопрос №1 Выберите необходимые для постановки диагноза лабораторные методы обследования:

А: клинический анализ крови

Б: цитологический анализ мокроты

В: микробиологическое исследование мокроты

Г: микробиологическое исследование пунктата плевральной полости

Д: биохимический анализ крови

Е: общий иммуноглобулин Е

3. Результаты лабораторных методов обследования

3.1. Клинический анализ крови

Показатель	Результат	Нормы
------------	-----------	-------

Показатель	Результат	Нормы
Эритроциты (RBC), *10 ¹² /л	6,0	м. 4,4-5,0 ж. 3,8-4,5
Гемоглобин (Hb), г/л	170	м. 130-160 ж. 120-140
Гематокрит (HCT),%	55	м. 39-49 ж. 35-45
Цветовой показатель (ЦП)	0,85	0,8-1,0
Усреднённое значение объёма эритроцита (MCV), (фл)	92	80-100
Среднее содержание гемоглобина в эритроците (MCH), (пг)	31	26-34
Средняя концентрация гемоглобина в эритроците (MCHC), г/дл	36,0	32,0-37,0
Ретикулоциты (RET), ‰	6	2-12
Тромбоциты (PLT), *10 ⁹ /л	315	180-320
Лейкоциты (WBC), *10 ⁹ /л	7,2	4-9
Лейкоцитарная формула		
Нейтрофилы палочкоядерные, %	6	1-6
Нейтрофилы сегментоядерные, %	60	47-72
Эозинофилы, %	2	1-5
Базофилы, %	0	0-1
Лимфоциты, %	30	19-37
Моноциты, %	2	2-10
СОЭ, мм/ч	8	м. 2-10 ж. 2-15

3.2. Цитологический анализ мокроты

Мокрота вязкая, лейкоциты – 20/100 – 30/100 клеток, макрофаги - много, эпителиальные клетки - более 5/100 клеток, спирали Куршмана – отсутствуют, кристаллы Шарко-Лейдена - не найдены, эритроциты - не найдены, эозинофилы – не найдены, БК и атипичные клетки - не найдены.

3.3. Микробиологическое исследование мокроты

Streptococcus pneumoniae 103 КОЕ/мл, Staphylococcus aureus 104 КОЕ/мл, Haemophilus influenzae 103 КОЕ/мл, Moraxella catarrhalis 102 КОЕ/мл

3.4. Микробиологическое исследование пунктата плевральной полости

Роста микрофлоры не выявлено

3.5. Биохимический анализ крови

Показатель	Результат	Нормы
------------	-----------	-------

Показатель	Результат	Нормы
билирубин общий, мкмоль/л	15	3-20
общий белок, г/л	65	62-81
калий, ммоль/л	4,5	3,5-5,1
натрий, ммоль/л	140	135-145
хлор, ммоль/л	105	101-110
холестерин, моль/л	4,5	4,0-6,5
креатинин, мг/дл	1,0	0,8-1,2
глюкоза, моль/л	5,2	3,3-5,5
АСТ, ед/л	38	5-40
АЛТ, ед/л	39	5-40

3.6. Общий иммуноглобулин Е

15 МЕ/мл (0-100)

Вопрос №2 Выберите необходимые для постановки диагноза инструментальные методы обследования:

А: функция внешнего дыхания

Б: рентгенография органов грудной клетки

В: исследование диффузионной способности легких

Г: бронхоскопия

Д: суточное мониторирование электрокардиографии

Е: рентгенография грудного отдела позвоночника

5. Результаты инструментальных методов обследования

5.1. Функция внешнего дыхания

Исходно:

ОФВ1 - 45% (1000 мл), ФЖЕЛ - 60% (1580 мл), МОС25 - 41%, МОС50 - 32%, МОС75 - 30%, ОФВ1/ФЖЕЛ = 63%;

после ингаляции сальбутамола:

ОФВ1 - 51% (1130 мл), ФЖЕЛ - 66% (1740 мл), МОС25 - 45%, МОС50 - 35%, МОС75 - 33%, ОФВ1/ФЖЕЛ = 65%

5.2. Рентгенография органов грудной клетки

Легочные поля повышенной прозрачности, свежих очаговых и инфильтративных изменений нет, легочный рисунок деформирован, корни расширены, структурны, оба купола диафрагмы уплощены, опущены, синусы свободны.

5.3. Исследование диффузионной способности легких

Диффузионная способность в норме

5.4. Бронхоскопия

Патологии не выявлено

5.5. Суточное мониторирование электрокардиографии

Патологии не выявлено

5.6. Рентгенография грудного отдела позвоночника

На боковой рентгенограмме грудной отдел позвоночника не изменен

Вопрос №3 Выберите дополнительные методы обследования, необходимые для постановки диагноза и проведения дифференциальной диагностики:

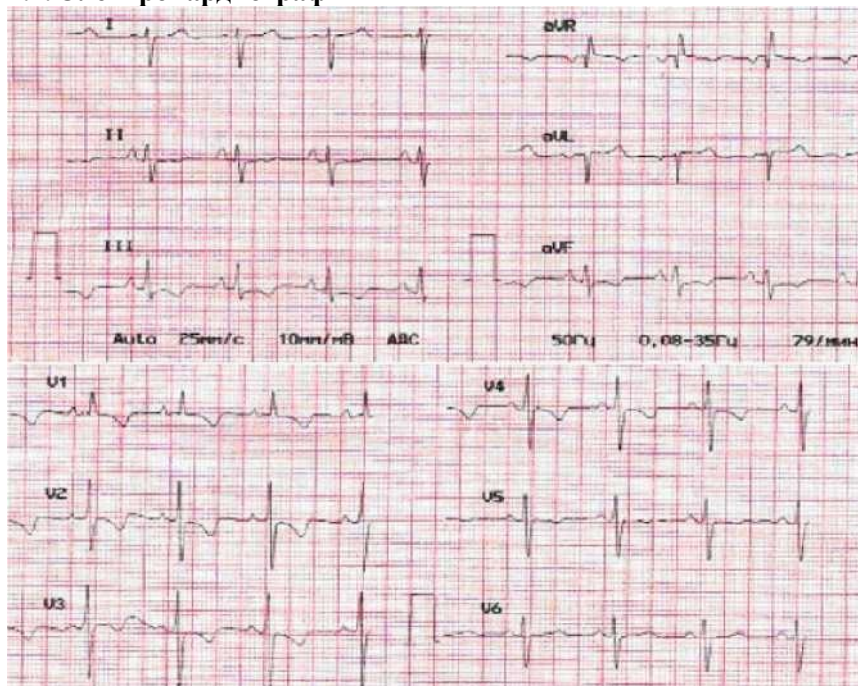
А: электрокардиография

Б: трансторакальная эхокардиография

- В: пульсоксиметрия
- Г: электрофизиологическое исследование сердца
- Д: скинтиграфия щитовидной железы
- Е: ультразвуковое исследование селезенки

7. Результаты дополнительных методов обследования

7.1. Электрокардиография



7.2. Трансторакальная эхокардиография

Эхолокация затруднена, полость левого предсердия и желудочка не расширены, толщина стенок левого желудочка в пределах нормы, глобальная сократительная функция левого желудочка не снижена (ФИ=55%), нарушений локальной сократимости нет. Полость правого предсердия расширена, полость правого желудочка также расширена (3,0 см), свободная стенка правого желудочка утолщена (0,8 см), отмечается её гиперкинез, диастолической функции правого желудочка (Е/А=0,53), клапанный аппарат без особенностей, клапан легочной артерии не визуализируется, жидкости в полости перикарда нет.

7.3. Пульсоксиметрия

SpO₂ = 89%

7.4. Электрофизиологическое исследование сердца

патологии не выявлено

7.5. Скитиграфия щитовидной железы

функция щитовидной железы не изменена, захват радиофармпрепарата не нарушен

7.6. Ультразвуковое исследование селезенки

патологии не выявлено

Вопрос №4 У пациентки с приведенной клинической картиной дифференциальный диагноз должен проводиться между:

- А: пневмонией, обострением хронического бронхита и ХОБЛ
- Б: обострением инфекционно-зависимой бронхиальной астмы, аллергодерматозом и эозинофильным васкулитом
- В: инфарктом миокарда, миокардитом и кардиомиопатией
- Г: стриктурой дыхательных путей, пролапсом трахеи и психогенным кашлем

Вопрос №5 Основной диагноз можно сформулировать как:

- А: Хроническая обструктивная болезнь лёгких III степени нарушения бронхиальной проходимости, с выраженными симптомами, в фазе обострения
- Б: Бронхиальная астма инфекционно-аллергическая, средней степени тяжести, персистирующая, не контролируемая, гормонзависимая, в фазе обострения
- В: Саркоидоз легких и внутригрудных лимфоузлов, морфологически не верифицированный, с неспецифическими проявлениями активности, стабильное течение

Г: Интерстициальное заболевание легких: идиопатический легочный фиброз, стадия сформированного сотового легкого, обострение

10. Диагноз

Диагноз:

Вопрос №6 Как осложнения основного заболевания у пациентки развились:

А: дыхательная недостаточность и правожелудочковая сердечная недостаточность

Б: пневмоторакс и эмпиема плевры

В: артериальная гипертензия и гипертоническая ангиопатия сетчатки

Г: острый инфаркт миокарда и синдром Дресслера

Вопрос №7 Причиной выявленных изменений в общем анализе крови служит развитие:

А: вторичного эритроцитоза

Б: общевоспалительного ответа

В: аллергической реакции

Г: вторичного иммунодефицита

Вопрос №8 Для лечения обострения заболевания необходимо назначить:

А: бронходилататор короткого действия (беродуал) через небулайзер

Б: недокромил натрия (тайлед) через дозированный аэрозольный ингалятор

В: кромоглициевая кислота (интал) через дозированный аэрозольный ингалятор

Г: рофлумиласт перорально

Вопрос №9 Наряду с бронхолитическими средствами пациенту необходимо назначить :

А: муколитический (N-ацетилцистеин) и антибактериальный препарат (амоксциллин / клавуланат)

Б: антибактериальный (сульфаметоксазол / триметоприм) и противокашлевой препарат (кодеин)

В: противогрибковый (амфотерицин В) и иммуносупрессирующий препарат (преднизолон)

Г: ритмурежающий (атенолол) и противокашлевой препарат (либексин)

Вопрос №10 После проведенного лечения у пациентки купировано обострение заболевания. Для дальнейшего лечения стабильного течения заболевания необходимо назначить :

А: β_2 -адреномиметик длительного действия и М-холинолитик длительного действия

Б: β_2 -адреноблокатор длительного действия и М-холиномиметик длительного действия

В: β_2 -адреномиметик короткого действия и М-холинолитик короткого действия

Г: β_2 -адреноблокатор короткого действия и М-холиномиметик короткого действия

Вопрос №11 В качестве лечения осложнений основного заболевания необходимо назначить:

А: длительную кислородотерапию, мочегонные препараты

Б: длительную кислородотерапию, неселективные бета-адреноблокаторы

В: гипербарическую оксигенацию, введение моноклональных антител

Г: физиотерапию, инъекции пролонгированных глюкокортикостероидов

Вопрос №12 Необходимо предусмотреть вакцинацию против:

А: гриппа

Б: туберкулёза

В: ротавирусной инфекции

Г: коклюша

Эталоны ответов

1	2	3	4	5	6	7	8	9	10	11	12
1,2,3	1,2	1,2,3	1	1	1	1	1	1	1	1	1

УСЛОВИЕ СИТУАЦИОННОЙ ЗАДАЧИ №27

1.1. Ситуация

Больной Р. 37 лет обратился в поликлинику к врачу-терапевту участковому

1.2. Жалобы

на кашель с вязкой мокротой зеленого цвета, одышку при ходьбе до 50 метров, повышение температуры тела до 37,5°C, общую слабость, повышенную утомляемость.

1.3. Анамнез заболевания

с 32-летнего возраста отмечал частые респираторные инфекции (около 5 раз в год), после которых в течение нескольких месяцев беспокоил кашель с отделением небольшого количества трудноотделяемой вязкой мокроты желтого цвета. В связи с этим часто проводились курсы

антибактериальной и муколитической терапии, с положительным эффектом. С 35 лет пациент отметил появление и постепенное прогрессирование одышки, в настоящее время одышка возникает при преодолении 250 метров. Настоящее ухудшение состояния в течение 4 дней, когда после длительного нахождения на холоде, стали беспокоить кашель с мокротой зеленого цвета, выраженная общая слабость, утомляемость, одышка при ходьбе до 50 метров, повысилась температура тела до 37,5° С.

1.4. Анамнез жизни

- Рос и развивался соответственно возрасту.
- Наследственность: у отца пациента - ишемическая болезнь сердца; мать страдает остеоартрозом тазобедренных суставов; у сестры – аденомиоз, дочь – практически здорова.
- Аллергологический анамнез: при приеме амоксициклава - крапивница.
- Профессиональный анамнез: работает трактористом в течение 12 лет.
- Вредные привычки: больной курит около 10 лет по 2 пачки сигарет в день; алкоголем не злоупотребляет.

1.5. Объективный статус

Состояние средней тяжести. Температура тела 37,4° С. Кожные покровы с цианотичным оттенком, повышенной влажности. ИМТ 27,5 кг/м². ЧД 17 в мин. SpO₂ 93% при дыхании атмосферным воздухом. При перкуссии легких – коробочный звук. Аускультативно в легких жесткое дыхание, выслушиваются сухие свистящие и жужжащие хрипы над всей поверхностью лёгких. Тоны сердца ритмичные, приглушены. ЧСС 91 в мин. АД 130/75 мм рт.ст. Живот при пальпации мягкий, безболезненный во всех отделах. Печень и селезенка не увеличены. Симптом поколачивания отрицательный с обеих сторон.

Вопрос №1 К основным лабораторным методам обследования данного пациента относят:

- А: клинический анализ крови
- Б: общий анализ мокроты
- В: исследование липидного спектра
- Г: анализ мочи по Нечипоренко
- Д: общий анализ кала
- Е: анализ крови на уровень гликированного гемоглобина

3. Результаты лабораторных методов обследования

3.1. Клинический анализ крови

Наименование	Результат	Нормы
Гемоглобин г/л	135,0	130,0 - 160,0
Гематокрит %	42,6	35,0 - 47,0
Лейкоциты *10 ⁹ /л	13,4	4,0 - 9,0
Эритроциты *10 ¹² /л	4,58	4,00 - 5,70
Тромбоциты *10 ⁹ /л	255,0	150,0 - 320,0
Лимфоциты %	35,6	17,0 - 48,0
Моноциты %	6,4	2,0 - 10,0
Нейтрофилы %	66,7	48,0 - 78,0
Эозинофилы %	2,1	0,0 - 5,0
Базофилы %	0,0	0,0 - 1,0
СОЭ мм/час	25	2 - 20

3.2. Общий анализ мокроты

Общий анализ мокроты: характер - гнойный; консистенция - вязкая; лейкоциты – сплошь покрывают поля зрения, эритроциты - нет; альвеолярные макрофаги – много; эозинофилы – нет; спирали Куршмана - нет; кристаллы Шарко-Лейдена - нет; эпителий плоский - немного; БК - не найдены.

3.3. Исследование липидного спектра

Липидный спектр: общий холестерин 4,59 ммоль/л; ЛПВП 1,2 ммоль/л; ЛПОНП 1,5 ммоль/л; ЛПНП 2,2 ммоль/л; триглицериды 1,47 ммоль/л.

3.4. Анализ мочи по Нечипоренко

Анализ мочи по Нечипоренко: в 1 мл суточной мочи: лейкоциты 150; эритроциты 20; цилиндров нет.

3.5. Общий анализ кала

Общий анализ кала: цвет коричневым, форма - оформленный, слизь - немного, бензидиновая проба - отрицательная, реакция на стеркобилин - положительная, нейтральный жир ++, эритроциты -, лейкоциты -, яйца глист не найдены, простейшие не найдены.

3.6. Анализ крови на уровень гликированного гемоглобина

Анализ крови на уровень гликированного гемоглобина: HbA1c 5,7%

Вопрос №2 Пациенту в качестве дообследования необходимо провести :

А: спирометрию с бронходилатационной пробой

Б: рентгенографию органов грудной клетки

В: конусно-лучевую компьютерную томографию придаточных пазух носа

Г: ультразвуковое исследование органов брюшной полости и почек

Д: эхокардиографическое исследование

5. Результаты обследования

5.1. Спирометрия с бронходилатационной пробой

	Исходные показатели		После бронхолитика	
	Абсолютные величины	% к норме	Абсолютные величины	% к норме
ЖЕЛ	3,03 л	84%		
ФЖЕЛ	1,80 л	81%	2,14	85%
ОФВ1	1,30 л	61%	1,49	71%
ОФВ1/ФЖЕЛ		58%		60%

5.2. Рентгенография органов грудной клетки

На рентгенограмме органов грудной клетки в прямой проекции свежих очаговых и инфильтративных изменений нет. Отмечается повышение воздушности легочной ткани. Стенки бронхов уплотнены. Плевральные синусы свободны. Сердце и аорта не изменены.

5.3. Конусно-лучевая компьютерная томография придаточных пазух носа

Придаточные пазухи носа без патологии. Искривление перегородки носа

5.4. Ультразвуковое исследование органов брюшной полости и почек

Кисты правой почки, дисформия желчного пузыря

5.5. Эхокардиографическое исследование

Эхо-КГ параметры в пределах нормы.

Вопрос №3 Фактором риска развития заболеваний дыхательной системы является:

А: курение

Б: наследственность

В: возраст

Г: неоднократные курсы антибиотикотерапии

Вопрос №4 Для подбора адекватной антибиотикотерапии следует провести:

А: бактериологический посев мокроты

Б: цитологическое исследование осадка мочи

В: иммунологическое исследование крови

Г: исследование кала на скрытую кровь

Вопрос №5 Учитывая клинические данные диагноз пациента может быть сформулирован следующим образом:

А: Хроническая обструктивная болезнь легких, II степени нарушения бронхиальной проходимости с выраженными клиническими симптомами, частыми обострениями

Б: Хроническая обструктивная болезнь легких, IV степени нарушения бронхиальной проходимости с выраженными клиническими симптомами, частыми обострениями

В: Хроническая обструктивная болезнь легких, I степени нарушения бронхиальной проходимости с выраженными клиническими симптомами, редкими обострениями

Г: Хроническая обструктивная болезнь легких, III степени нарушения бронхиальной проходимости с выраженными клиническими симптомами, частыми обострениями

9. Диагноз

Диагноз:

9.1. Хроническая обструктивная болезнь легких, II степени нарушения бронхиальной проходимости с выраженными клиническими симптомами, частыми обострениями

9.2. Хроническая обструктивная болезнь легких, IV степени нарушения бронхиальной проходимости с выраженными клиническими симптомами, частыми обострениями

9.3. Хроническая обструктивная болезнь легких, I степени нарушения бронхиальной проходимости с выраженными клиническими симптомами, редкими обострениями

9.4. Хроническая обструктивная болезнь легких, III степени нарушения бронхиальной проходимости с выраженными клиническими симптомами, частыми обострениями

Вопрос №6 При определении степени нарушения бронхиальной проходимости учитывалось значение:

А: объема форсированного выдоха за 1 сек.

Б: модифицированного индекса Тиффно

В: форсированной жизненной емкости легких

Г: общей емкости легких

Вопрос №7 Осложнением основного заболевания у данного пациента являются :

А: дыхательная недостаточность

Б: острый респираторный дистресс-синдром взрослых

В: двусторонняя пневмония

Г: спонтанный пневмоторакс

Вопрос №8 При наличии гнойной мокроты обязательным является назначение :

А: антибиотиков

Б: глюкокортикостероидов

В: иммуномодуляторов

Г: цитостатиков

Вопрос №9 Учитывая аллергоanamnez в качестве этиотропной терапии пациенту необходимо назначить :

А: азитромицин

Б: амоксициллин

В: цефуроксим

Г: ампициллин

Вопрос №10 Патогенетическая терапия у данного пациента предусматривает назначение :

А: муколитических препаратов и бронхолитических средств

Б: противокашлевых средств

В: антибактериальных препаратов

Г: жаропонижающих средств

Вопрос №11 В стадии ремиссии пациенту необходимо рекомендовать :

А: использование ингаляционных бронходилататоров

Б: ежедневные ингаляции пульмикорта через небулайзер

В: проведение аллерген-специфической иммунотерапии

Г: прием системных глюкокортикостероидов

Вопрос №12 Для профилактики прогрессирования хронической обструктивной болезни легких и развития ее обострений пациенту необходимо:

А: отказаться от курения

Б: соблюдать строгий постельный режим

В: регулярно принимать антигистаминные средства

Г: придерживаться гипоаллергенной диеты

Эталоны ответов

1	2	3	4	5	6	7	8	9	10	11	12
1	1.2	1	1	1	1	1	1	1	1	1	1

УСЛОВИЕ СИТУАЦИОННОЙ ЗАДАЧИ №28

1.1. Ситуация

Больная В. 33 лет обратилась в поликлинику к участковому врачу-терапевту

1.2. Жалобы

на приступообразный кашель с небольшим количеством светлой мокроты, «заложенность» в грудной клетке, потливость, общую слабость

1.3. Анамнез заболевания

с детского возраста страдает хроническим тонзиллитом. В течение последних двух лет после респираторных инфекций длительно беспокоил приступообразный сухой кашель. По данному поводу обследование не проводилось. Три месяца назад после переохлаждения перенесла двустороннюю пневмонию, проводилась антибактериальная терапия, с положительным эффектом. После лечения сохранялся приступообразный сухой кашель. Самостоятельно принимала противокашлевые препараты без отчетливого эффекта. Кроме того, стала отмечать постепенное учащение и усиление приступов кашля, появление небольшого количества светлой мокроты. Настоящее ухудшение в течение последних двух недель, когда после участия в двухдневной ревизии библиотеки стали беспокоить ежедневные приступы кашля в дневное время, однократно возник эпизод кашля ночью, появились ощущение «заложенности» в грудной клетке, потливость, общая слабость.

1.4. Анамнез жизни

- Росла и развивалась соответственно возрасту.
- Наследственность: отец страдает ревматоидным артритом, у матери бронхиальная астма; у сестры аллергия на шерсть кошек; дочь – практически здорова.
- Аллергологический анамнез, лекарственная непереносимость: пищевая аллергия (при употреблении в пищу цитрусовых – отек Квинке); лекарственную непереносимость отрицает.
- Профессиональный анамнез: работает библиотекарем в течение 10 лет.
- Вредные привычки: не курит; алкоголем не злоупотребляет.

1.5. Объективный статус

Состояние средней степени тяжести. Температура тела 36,5° С. Кожные покровы обычной окраски, повышенной влажности. ИМТ 36,8 кг/м². Носовое дыхание не затруднено. Небные миндалины увеличены в размерах, не гиперемированы, видны беловатые образования в лакунах миндалин. ЧД 18 в мин. SpO₂ 96% при дыхании атмосферным воздухом. При перкуссии легких ясный легочный звук. В легких везикулярное дыхание, выслушиваются сухие свистящие над всеми легочными полями. Тоны сердца ритмичные, приглушены. ЧСС 86 в мин. АД 130/80 мм рт. ст. Живот при пальпации мягкий, безболезненный во всех отделах. Печень и селезенка не увеличены. Симптом поколачивания отрицательный с обеих сторон.

Вопрос №1 Лабораторное обследование данной пациентки предусматривает проведение:

А: общего анализа мокроты

Б: клинического анализа крови

В: анализа мочи по Нечипоренко

Г: анализа крови на уровень гликозилированного гемоглобина

Д: анализа крови на лактатдегидрогеназу

3. Результаты лабораторных методов обследования

3.1. Общий анализ мокроты

Характер - слизистый;

консистенция - вязкая;

лейкоциты – 5-7 в п/зр.,

эритроциты - нет;

альвеолярные макрофаги – немного;

эозинофилы – сплошь покрывают поля зрения;

спирали Куршмана – 2 в преп.;

эпителий плоский - немного;
БК - не найдены.

3.2. Клинический анализ крови

Наименование	Результат	Нормы	Единицы измерения
Гемоглобин	142,0	130,0 - 160,0	г/л
Гематокрит	39,7	35,0 - 47,0	%
Лейкоциты	8,2	4,0 - 9,0	$\times 10^9/\text{л}$
Эритроциты	4,45	4,00 - 5,70	$\times 10^{12}/\text{л}$
Тромбоциты	189,0	150,0 - 320,0	$\times 10^9/\text{л}$
Лимфоциты	29,5	17,0 - 48,0	%
Моноциты	7,2	2,0 - 10,0	%
Нейтрофилы	62,3	48,0 - 78,0	%
Эозинофилы	7,8	0,0 - 5,0	%
Базофилы	1,0	0,0 - 1,0	%
СОЭ	19	2 - 20	мм/ч

3.3. Анализ мочи по Нечипоренко

В 1 мл суточной мочи: лейкоциты 340; эритроциты 10; цилиндров не обнаружены

3.4. Анализ крови на уровень гликозилированного гемоглобина

HbA1c 4,6%

3.5. Анализ крови на ЛДГ

150 Ед/л.

Вопрос №2 Исследование уровня _____ в крови позволит выявить системную аллергическую реакцию у пациентки:

А: общего IgE

Б: липопротеинов высокой плотности

В: ревматоидного фактора

Г: щелочной фосфатазы

5. Результаты обследования

5.1. Общий IgE

344 МЕ/мл (норма до 100 МЕ/мл).

5.2. Липопротеины высокой плотности

1,5 ммоль/л

5.3. Ревматоидный фактор

0 МЕ/мл (норма < 14 МЕ/мл)

5.4. Щелочная фосфатаза

101 ЕД/л

Вопрос №3 Обязательными инструментальными методами диагностики в данном случае являются:

А: рентгенография органов грудной клетки

Б: спирография с фармакологической пробой

В: ультразвуковое исследование сердца

Г: ультразвуковое исследование органов гепатобилиарной системы

Д: суточное мониторирование артериального давления

7. Результаты инструментальных методов обследования

7.1. Рентгенография органов грудной клетки

Свежих очаговых и инфильтративных изменений в легких не выявлено. Корни легких структурны. Диафрагма обычно расположена. Плевральные синусы свободны. Сердце и аорта рентгенологически не изменены.

7.2. Спирография с фармакологической пробой

	Исходные показатели		После бронхолитика	
	Абсолютные величины	% к норме	Абсолютные величины	% к норме
ЖЕЛ	3,97 л	93%		
ФЖЕЛ	2,51 л	90%	2,78	104%
ОФВ1	1,27 л	65%	1,50	78%
ОФВ1/ФЖЕЛ		73%		74%

7.3. Ультразвуковое исследование сердца

Эхо-КГ параметры в пределах нормы

7.4. Ультразвуковое исследование органов гепатобилиарной системы

Печень – обычно расположена, не увеличена, контуры ровные, четкие, паренхима средней степени эхогенности, однородной структуры, сосудистый рисунок печеночных вен не изменен, внутрипеченочные желчные протоки не расширены, воротная вена 9 мм. Желчный пузырь 52x24 мм, неправильной формы, перегиб в теле у шейки, стенки не изменены, в просвете конкрементов нет, гепатико-холедох не расширен.

7.5. Суточное мониторирование артериального давления

Среднее САД днем 135 мм рт. ст., ночью – 110 мм рт. ст.; среднее ДАД днем 80 мм рт. ст., ночью 70 мм рт. ст.

Вопрос №4 Учитывая жалобы, анамнез, данные объективного осмотра и результатов обследования наиболее вероятным диагнозом у больной является:

А: Бронхиальная астма, инфекционно-аллергическая, кашлевая форма, среднетяжелого течения, в стадии обострения

Б: Бронхиальная астма, инфекционно-зависимая, кашлевая форма, тяжелого течения, в стадии обострения

В: Бронхиальная астма, смешанного генеза (инфекционно-аллергическая, аспириновая), среднетяжелого течения, в стадии ремиссии

Г: Бронхиальная астма, инфекционно-аллергическая, легкого течения, в стадии обострения

9. Диагноз

Диагноз:

9.1. Бронхиальная астма, инфекционно-аллергическая, кашлевая форма, среднетяжелого течения, в стадии обострения

9.2. Бронхиальная астма, инфекционно-зависимая, кашлевая форма, тяжелого течения, в стадии обострения

9.3. Бронхиальная астма, смешанного генеза (инфекционно-аллергическая, аспириновая), среднетяжелого течения, в стадии ремиссии

9.4. Бронхиальная астма, инфекционно-аллергическая, легкого течения, в стадии обострения

Вопрос №5 С целью уточнения диагноза и определения дальнейшей тактики лечения больной необходимо проведение _____ вне обострения заболевания:

А: кожных скарификационных алергопроб

Б: туберкулиновой пробы Манту

В: иммунологической пробы на резус-принадлежность крови

Г: бензидиновой пробы

Вопрос №6 В качестве фактора риска развития основного заболевания у данной пациентки можно выделить:

А: генетическую предрасположенность

Б: длительный стаж курения

В: наличие лекарственной непереносимости

Г: возраст

Вопрос №7 Среди сопутствующих заболеваний можно выделить :

А: хронический тонзиллит и ожирение II степени

Б: эмфизема легких и ожирение I степени

В: дыхательная недостаточность и морбидное ожирение

Г: морбидное ожирение и постстрептококковый нефрит

Вопрос №8 Базисная терапия основного заболевания предусматривает назначение:

А: ингаляционные ГКС/ β -2-адреномиметики в низких дозах

Б: высоких доз ингаляционных ГКС/ β -2-адреномиметиков длительного действия

В: системных глюкокортикостероидов

Г: антигистаминных препаратов в комбинации с короткодействующими β -2-адреномиметиками по потребности

Вопрос №9 Назначенная базисная терапия соответствует _____ ступени лечения :

А: 3

Б: 5

В: 4

Г: 2

Вопрос №10 В случае недостаточного контроля бронхиальной астмы у данной пациентки возможно рассмотрение вопроса о добавлении к терапии _____ препаратов:

А: антилейкотриеновых

Б: антигистаминных

В: жаропонижающих

Г: иммуномодулирующих

Вопрос №11 Рекомендации по изменению образа жизни у данной пациентки должны включать :

А: смену рода деятельности, снижение массы тела

Б: проведение регулярных закаливающих процедур, ежедневные процедуры грязевых аппликаций

В: ежедневные занятия профессиональным спортом, активное закаливание

Г: строгую гиполлипидемическую диету, регулярные бальнеопроцедуры

Вопрос №12 Дальнейшая тактика ведения пациентки подразумевает :

А: направление на амбулаторное наблюдение к пульмонологу

Б: экстренную госпитализацию в стационар аллергологического профиля

В: направление на медико-генетическую консультацию

Г: диспансерное наблюдение у врача-инфекциониста

Эталоны ответов

1	2	3	4	5	6	7	8	9	10	11	12
1.2	1	1,2	1	1	1	1	1	1	1	1	1

УСЛОВИЕ СИТУАЦИОННОЙ ЗАДАЧИ №29

1.1. Ситуация

Больная 75 лет обратилась на консультацию к врачу-терапевту в поликлинику по месту жительства

1.2. Жалобы

на сердцебиение и одышку, возникающую при физической нагрузке (ходьба на расстояние 100 метров), неинтенсивный кашель без отделения мокроты.

1.3. Анамнез заболевания

С 45 лет периодически отмечала подъёмы АД, в настоящее время в течение последних 2 лет регулярно принимает антигипертензивную терапию (эналаприл 20 мг/сут, амлодипин 10 мг/сут, индапамид 1,5 мг/сут), на фоне которой АД стабилизировалось на цифрах 120/80 мм.рт.ст.. На протяжении последних 1,5 лет пациентка обратила внимание на появление сердцебиения и одышки, возникающих при физической нагрузке. Постепенно толерантность к физической нагрузке снижалась и в настоящее время одышка и ощущение сердцебиения стали появляться при ходьбе на расстояние около 100 метров. Примерно полгода тому назад больная отметила появление «подкашливания», которое не было связано с эпизодами острой респираторной инфекции; в последнее время сухой кашель стал носить постоянный характер в течение суток и иногда возникает по ночам. Месяц тому назад, при обращении с вышеуказанными жалобами в поликлинику, состояние было расценено как хроническая сердечная недостаточность, развившаяся на фоне

длительно существующей АГ, к терапии был добавлен фуросемид по 40мг/сут., однако улучшения состояния в течение месяца приёма фуросемида отмечено не было. Пациентка направлена на стационарное лечение для установления причины прогрессирующей одышки.

1.4. Анамнез жизни

- Вредные привычки: отрицает - пациентка никогда не курила
- В течение жизни работала инженером отдела технического контроля, наличие профессиональных вредностей отрицает, с 60 лет на пенсии.
- Перенесенные заболевания и операции:
 - С 45 лет – артериальная гипертензия
 - В 61 год при УЗИ выявлена киста левой почки 1 см в диаметре, наблюдается урологом, последний визит 2 месяца тому назад.
 - Менопауза с 52 лет

1.5. Объективный статус

Состояние относительно удовлетворительное. Сознание ясное. Вес 95 кг, рост 170 см, ИМТ=32,9 кг/м². Кожные покровы и видимые слизистые чистые, обычной окраски и влажности. Костно-мышечная система – без видимой патологии. Отёков нет. Периферические л/у не увеличены. Грудная клетка не деформирована. При аускультации лёгких дыхание несколько ослабленное, с обеих сторон, преимущественно в нижних отделах, на вдохе выслушиваются хрипы, по тембру напоминающие звук застёжки типа «липучка» (Velcro). ЧДД 17 в мин. Тоны сердца ясные, ритмичные, ЧСС = пульс = 72 ударов в минуту, АД 125/75 мм рт.ст. Живот мягкий, безболезненный. Печень по краю реберной дуги.

Вопрос №1 Для подтверждения/исключения диагноза ХСН, как возможной причины одышки, у больной 75 лет, длительно страдающей АГ необходимо провести:

А: регистрацию ЭКГ

Б: ультразвуковое исследование сердца (ЭХО-КГ)

В: определение мозгового натрий-уретического пептида

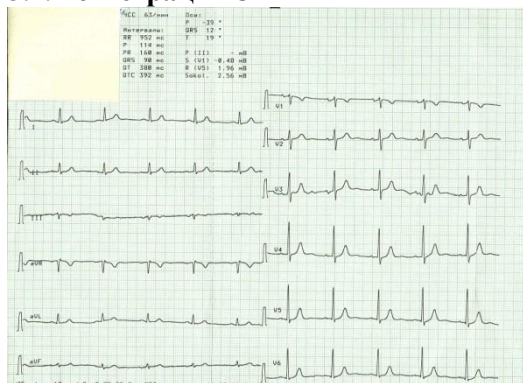
Г: пульсоксиметрию

Д: определение пресепсина крови

Е: определение прокальцитонина

3. Результаты обследования

3.1. Регистрация ЭКГ



3.2. Ультразвуковое исследование сердца (ЭХО-КГ)

ФВ=60%

3.3. Определение мозгового натрий-уретического пептида

BNP=60 пг/мл (норма <100 пг/мл)

3.4. Пульсоксиметрия

SaO₂=98%

3.5. Определение пресепсина крови

100 пг/мл (норма)

3.6. Определение прокальцитонина

<0,05 нг/мл (норма)

Вопрос №2 Для подтверждения/исключения диагноза идиопатический легочный фиброз (ИЛФ), как самой частой идиопатической интерстициальной пневмонии у больной 75 лет без наличия факторов риска ХОБЛ и характерной аускультативной картиной лёгких, в план обследования показано включение:

А: компьютерной томографии органов грудной клетки (КТ)

- Б: оценки диффузионной способности лёгких
- В: морфологического исследования лёгких
- Г: определения уровня Д-димера
- Д: полисомнографии
- Е: вентиляционно-перфузионной сцинтиграфии лёгких

5. Результаты обследования

5.1. Компьютерная томография органов грудной клетки (КТ)

Свежих очаговых и инфильтративных изменений не выявлено. Выраженный мелкосетчатый фиброз в нижних субплевральных отделах лёгких с формированием тракционных бронхиоло- и бронхоэктазов и «сот» до 1 см в диаметре, расположенных в несколько рядов параллельно плевре. В средостении визуализируются лимфатические узлы, размером до 9 мм. Диаметр ствола лёгочной артерии до 34 мм (норма < 28 мм), ПЛА=31 мм, ЛЛА=27 мм. В перикарде слева по задней поверхности небольшое количество жидкости.

Заключение: обычная интерстициальная пневмония. КТ-признаки лёгочной гипертензии.

5.2. Оценка диффузионной способности лёгких

DLCO (корректированный по Hb) = 50%_{долж.}

5.3. Морфологическое исследование лёгких

Лёгочная ткань мозаично изменена, очаги поражения располагаются субплеврально, а также по ходу терминальных бронхиол и прилежащих альвеол. Имеется чередование очагов интерстициального фиброза с миофибробластическими фокусами и пролиферацией кубического и цилиндрического эпителия бронхиол и альвеол формированием аденоматозных фокусов с полиморфизмом эпителия, а также очагов иррегулярной эмфиземы. Интерстиций неравномерно склерозирован и инфильтрирован лимфоплазмноклеточными элементами с примесью единичных эозинофилов. В просветах альвеол - крупные макрофаги. В некоторых альвеолах и в меньшей степени в просвете респираторных бронхиол - полиповидные разрастания грануляционной ткани, состоящей из фибробластов и миофибробластов.

Заключение: в представленных образцах ткани обнаружены гистологические паттерны, характерные для обычной интерстициальной пневмонии и для организуемой пневмонии.

5.4. Определение уровня Д-димера

Д-димер < 0,5 мг/л (норма)

5.5. Полисомнография

Заключение: индекс апноэ = 1.

5.6. Вентиляционно-перфузионная сцинтиграфия лёгких

Заключение: убедительных данных за наличие ТЭЛА нет.

Вопрос №3 В рамках функциональной диагностики у пациентки с подозрением на ИЛФ показано проведение:

- А: теста 6-минутной ходьбы
- Б: тилт-теста
- В: бронхоконстрикторного тестирования
- Г: оценки силы дыхательных мышц

Вопрос №4 КТ-паттерну ИЛФ у пациента соответствует :

- А: мелкосетчатый фиброз в субплевральных отделах с формированием сот
- Б: размер лёгочной артерии и её ветвей
- В: жидкость в перикарде
- Г: наличие лимфатических узлов в средостении, размером до 10 мм

Вопрос №5 Идиопатическому лёгочному фиброзу соответствует обнаруженный у пациентки гистологический паттерн _____ интерстициальной пневмонии:

- А: обычной
- Б: организуемой
- В: десквамативной
- Г: неспецифической

Вопрос №6 Характерным аускультативным симптомом идиопатического лёгочного фиброза является выявление в базальных отделах лёгких:

- А: двусторонней инспираторной крепитации
- Б: односторонней инспираторной крепитации
- В: жёсткого дыхания с обеих сторон
- Г: мозаично расположенных звонких влажных хрипов с обеих сторон

Вопрос №7 Окончательный клинический диагноз пациенту должен быть сформулирован на основании:

- А: многопрофильного обсуждения
- Б: характерных клинических данных
- В: характерного гистологического паттерна
- Г: характерного КТ-паттерна

Вопрос №8 Пациенту в качестве базисной терапии показано назначение:

- А: нинтеданиба
- Б: бозентана
- В: силденафила
- Г: иматиниба

Вопрос №9 При возникновении непереносимости препарата первой линии его можно заменить:

- А: перфенидоном
- Б: колхицином
- В: преднизолоном
- Г: циклоспорином А

Вопрос №10 Заподозрить обострение ИЛФ при динамическом наблюдении за пациенткой можно будет при появлении:

- А: острого ухудшения или развития одышки <1 месяца
- Б: очага влажных звонких хрипов на фоне лихорадки >38,0оС
- В: кровохарканья
- Г: в мокроте спиралей Куршмана

Вопрос №11 При терапии перфенидоном и наличии гастро-эзофагеального рефлюкса нежелательным является назначение:

- А: омепразола
- Б: лансопразола
- В: пантопразола
- Г: рабепразола

Вопрос №12 При динамическом наблюдении за пациентом поводом для обсуждения вопроса о трансплантации лёгких может служить снижение:

- А: ФЖЕЛ на 25% через полгода
- Б: ОФВ₁ ~ ≥12% за полгода
- В: SpO₂ ~ ≤94%
- Г: DLco < 60%

Эталоны ответов

1	2	3	4	5	6	7	8	9	10	11	12
1,2,3	1,2,3	1	1	1	1	1	1	1	1	1	1

УСЛОВИЕ СИТУАЦИОННОЙ ЗАДАЧИ №30

Ситуация

Пациент С. 42 лет вызвал на дом врача-терапевта участкового в связи с острым заболеванием

1.1. Жалобы

на приступообразный кашель с вязкой, плохо отходящей, желто-коричневой мокротой, повышение температуры до 38,5°С, головную боль в лобной области, желто-зеленые выделения из носа, боли в горле, выраженную слабость, потливость.

1.2. Анамнез заболевания

- Заболел остро 3 дня назад, когда появились боли в горле, повысилась температура до 37,5°С. К врачу не обращался, лечился самостоятельно.
- Заболевание связывает с сильным переохлаждением.
- Самостоятельно принимал жаропонижающие, противовирусные препараты (арбидол), полоскал горло антисептическими растворами (мирамистин).
- На фоне проводимой терапии боли в горле уменьшились, однако появился приступообразный кашель, температура повысилась до фебрильных цифр, появилась выраженная слабость, потливость, желто-зеленые выделения из носа. Стала беспокоить сильная головная боль в лобной области.

- При более детальном сборе анамнеза выяснено, что 4 месяца назад пациент поставил имплантаты зубов, в связи с чем получал профилактическую антибактериальную терапию цефалоспоридами 3 поколения в течении 14 дней

1.3. Анамнез жизни

- Рос и развивался нормально
- Профессия: преподаватель
- Перенесенные заболевания и операции: детские инфекции, хронические заболевания отрицает, аппендэктомия.
- Наследственность: у матери – бронхиальная астма, дядя болел туберкулезом.
- Вредные привычки: курит (индекс курения 20 пачка/лет), алкоголь употребляет умеренно
- Аллергоанамнез: не отягощен

1.4. Объективный статус

Состояние удовлетворительно. Вес 64 кг, рост 175 см. Температура 37,9°C. Кожные покровы и видимые слизистые обычной окраски, влажные. Отмечается усиление болезненности при перкуссии в надбровной области справа. Зев незначительно гиперемирован, миндалины не увеличены. Грудная клетка – правильной формы. Справа в межлопаточной области притупление перкуторного звука. Над этой же областью выслушиваются звонкие влажные и крепитирующие хрипы, дыхание ослаблено. Над остальной поверхностью легких - перкуторный звук ясный легочный, дыхание везикулярное, хрипы не выслушиваются. ЧДД 18 в мин. Тоны сердца ясные, ритмичные. ЧСС 100 в мин., АД 115/60 мм рт.ст. Живот мягкий, безболезненный. Печень у края реберной дуги. Край мягкий, эластичный, безболезненный при пальпации. Периферические отеки отсутствуют.

Вопрос №1 Для постановки диагноза данному пациенту в амбулаторных условиях необходимо выполнить следующие лабораторные методы исследования:

А: клинический анализ крови

Б: посев мокроты с определением чувствительности к антибиотикам

В: биохимический анализ крови

Г: аллергообследование

3. Результаты лабораторных методов обследования

3.1. Клинический анализ крови

Наименование (ед.изм.)	Нормы	01.08.17
Гемоглобин, г\л	130,0 - 160,0	140,0
Гематокрит, %	35,0 - 47,0	46,9
Лейкоциты, $\times 10^9\text{/л}$	4,00 - 9,00	11,60
Эритроциты, $\times 10^{12}\text{/л}$	4,00 - 5,70	4,2
Тромбоциты, $\times 10^9\text{/л}$	150,0 - 320,0	300,0
Ср.объем эритроцита, фл	80,0 - 97,0	89,1
Ср.содерж.гемоглобина, пг	28,0 - 35,0	30,7
Ср.конц.гемоглобина, г\л	330 - 360	312
Лимфоциты, $\times 10^9\text{/л}$	1,20 - 3,50	3,98
Моноциты, $\times 10^9\text{/л}$	0,10 - 1,00	1,02
Гранулоциты, $\times 10^9\text{/л}$	1,20 - 7,00	8,9
Нейтрофилы, $\times 10^9\text{/л}$	2,04 - 5,80	6,2

Наименование (ед.изм.)	Нормы	01.08.17
Эозинофилы, $\times 10^9$ /л	0,02 - 0,30	0,01
Базофилы, $\times 10^9$ /л.	0,00 - 0,07	0,03
Лимфоциты, %	17,0 - 48,0	12,3
Моноциты, %	2,0 - 10,0	3,0
Гранулоциты, %	42,00 - 80,00	84,7
Нейтрофилы, %	48,00 - 78,00	95,0
Эозинофилы, %	0,0 - 6,0	4,5
Базофилы, %	0,0 - 1,0	0,5
СОЭ, мм\ч	2 - 20	31

3.2. Посев мокроты с определением чувствительности к антибиотикам

Выявлены *Streptococcus viridans* 10^3

3.3. Биохимический анализ крови

Название, мера измерения	Норма	Результат
Общий белок, г/литр	60-85	71
Альбумины, г/л	35-50	43
Фибриноген, г/л	2-4	2,7
Общий билирубин, мкмоль/л	8,5-20,5	16
Непрямой билирубин, мкмоль/л	1-8	4
Прямой билирубин, мкмоль/л	1-20	12
Аспаратаминотрансфераза, ед/л	< 31	24
Аланинаминотрансфераза, ед/л	< 35	32
(Гамма)-глутаминтрансфераза, ед/л	< 40	27
Щелочная фосфатаза, ед/л	30-110	68
Триглицериды, моль/л	0,4-1,8	0,8
Холестерин, моль/л	3,5-5,5	4,2

3.4. Аллергообследование

Сенсибилизации не выявлено

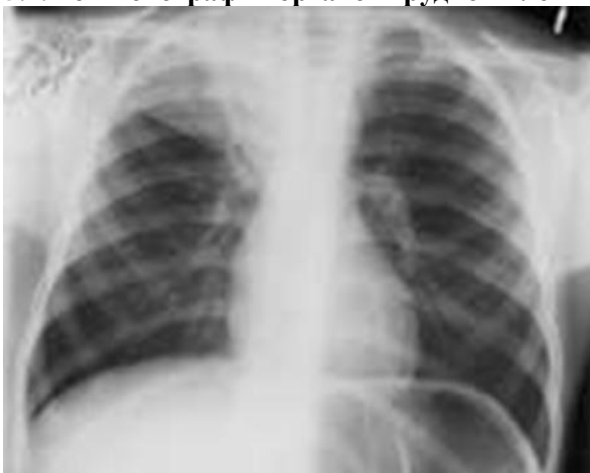Вопрос №2 Для постановки диагноза данному пациенту в амбулаторных условиях необходимо выполнить инструментальные методы исследования:

А: рентгенографию органов грудной клетки в двух проекциях

Б: рентгенографию придаточных пазух носа
В: КТ органов грудной клетки с ангиографией
Г: функцию внешнего дыхания с бронхолитической пробой
Д: ЭХО КГ

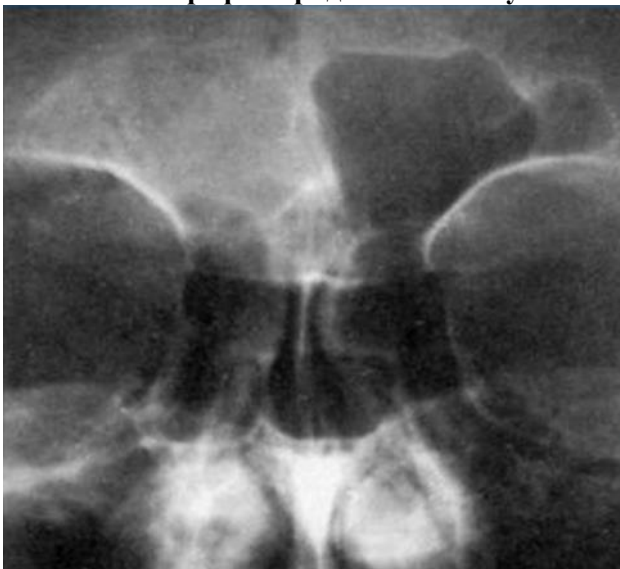5. Результаты инструментальных методов обследования

5.1. Рентгенография органов грудной клетки в двух проекциях



На представленных обзорных рентгенограммах органов грудной клетки в прямой и правой боковой проекциях прослеживается затемнение с неровными нечеткими контурами воспалительного генеза в S1-2 правого легкого на фоне усиленного легочного рисунка. Корни структурны, тяжисты за счет сосудистого компонента. Правый купол диафрагмы приподнят, релаксирован; левый — без особенностей. Сердечная тень обычной конфигурации. В проекции мягких тканей и средостения видимых патологических изменений не прослеживается.

5.2. Рентгенография придаточных пазух носа



Гомогенное затемнение правой лобной пазухи

5.3. КТ органов грудной клетки с ангиографией

Данных за тромбоэмболию легочной артерии не получено

5.4. Функция внешнего дыхания с бронхолитической пробой

показатель	Результат %	После ингаляции сальбутамола %
ФЖЕЛ	90	93
ОФВ1	82	90
ОФВ1/ФЖЕЛ	80	

показатель	Результат %	После ингаляции сальбутамола %
МОС 25	78	80
МОС 50	78	82
МОС 75	76	83

Данных за нарушение вентиляционной способности легких не получено. Проба с бронхолитиком - отрицательная

5.5. ЭХО КГ

Аорта: корень Ао -35 (37)мм. Восходящий отдел 34 (37) мм

Полость левого предсердия: 38 (40)мм

Полость левого желудочка: КДР 49(55)мм, КСР 33(35)мм

Зон гипо-акинеза нет

ТМЖП 10 (7-11)мм, ТЗСЛЖ 9 (9-11)мм

Аортальный клапан: створки не изменены, амплитуда раскрытия 18 (15-19)мм

Митральный клапан: створки не изменены, движение в противофазе

Трикуспидальный клапан: створки не изменены

Правый желудочек: 27 (28) мм. Правое предсердие 34х 43мм

НПВ -15 мм (не расширена), коллабирует на вдохе более 50%

Толщина стенки ПЖ 6 мм

Признаки легочной гипертензии-нет. СДЛА (по ТР) 27 мм рт ст

Конечный диастолический объем 112 (120) мл

Конечный систолический объем 44 (45) мл

Ударный объем 87 (80-100) мл

Фракция изгнания 69% (60-70)%

Заключение: Полости сердца не расширены. Глобальная сократимость миокарда не снижена.

Пролапс митрального клапана 1ст.

Вопрос №3 Какой диагноз можно поставить у данного пациента на основании результатов клинко-лабораторных и инструментальных методов обследования?:

А: Внебольничная полисегментарная пневмония с локализацией в S 1-2 справа. ДН 0. Острый правосторонний фронтит

Б: Острый бронхит-тяжелое течение. ДН0. острый фронтит

В: Тромбоэмболия легочной артерии. ДН 0-1

Г: Острая сегментарная пневмония с локализацией в S1-2 справа, неуточненной этиологии. ДН 0. острый фронтит

7. Диагноз

Диагноз:

Вопрос №4 Бронхопневмонию у данного пациента после проведения рентгенологического обследования необходимо дифференцировать с:

А: туберкулезом, недифференцируемой аденокарциномой легкого

Б: острым бронхитом, отеком легких

В: острым бронхитом, абсцессом легкого, опухолью легкого, ХОБЛ

Г: тромбоэмболией легочной артерии

Вопрос №5 Пневмонию у данного пациента с наибольшей вероятностью могут вызвать :

А: *S. pneumoniae*, *M. pneumoniae*, *C. pneumoniae*, *H. influenzae*_

Б: *S. pneumoniae*, *H. influenzae*, *C. pneumoniae*, *C. psittaci*_

В: *C. pneumoniae*, *Pseudomonas aeruginosa*_, Респираторные вирусы, *S. pyogenes*_

Г: *M. pneumoniae*, *C. pneumoniae*, *H. influenzae*, *S. pyogenes*, *B. pertussis*_

Вопрос №6 У данного пациента факторы риска развития пневмонии, вызванной полирезистентными возбудителями:

А: не имеются, антибактериальная терапия была 4 месяца назад

Б: имеются, так как начал амбулаторное лечение с приема противовирусных препаратов

В: имеются, пневмония развилась на фоне ОРВИ

Г: имеются, так как длительный стаж табакокурения (индекс курения 20 пачка/лет)

Вопрос №7 Больному в амбулаторных условиях предпочтительно назначить :

- А: β лактамные антибиотики
- Б: β -лактамы с антисинегнойной активностью ± макролиды
- В: респираторные фторхинолоны + цефалоспорины 2 поколения
- Г: цефалоспорины 1-2 поколения± макролиды или бета-лактамы с антисинегнойной активностью

Вопрос №8 Возможными причинами неэффективности проведения антибактериальной терапии у данного пациента могли явиться:

- А: неправильный выбор дозы и группы антибактериального препарата, развитие осложнения пневмонии, неправильный диагноз
- Б: неправильная рекомендация по приему препарата (препарат надо принимать за 30-40 минут до еды), длительный прием противовирусных препаратов
- В: самостоятельное лечение, неправильная рекомендация по приему препарата (препарат надо принимать за 30-40 минут до еды)
- Г: невыполнение назначений врача, наличие коморбидной патологии, самостоятельное лечение противовирусными препаратами

Вопрос №9 Тактика врача, если через 3 дня после назначения антибактериальной терапии, у пациента сохраняется повышение температуры до 39°C, кашель со слизисто-гноющей мокротой, появились сильные головные боли в лобной области, ЧДД- 18 в мин; ЧСС 100 в мин; АД 100\55 мм рт ст. заключается в :

- А: госпитализации в многопрофильный стационар с наличием оториноларингологического отделения
- Б: смене антибиотика, проведении повторного рентгена органов грудной клетки, придаточных пазух носа, клинического анализа крови с последующим решением вопроса о необходимости госпитализации
- В: госпитализация в отделение интенсивной терапии, экстренное проведение хирургического лечения с вскрытием соответствующей пазухи носа
- Г: проведении разъяснительной беседы с пациентом и родственниками о необходимости соблюдения режима приема препарата и через 48-72 часа после повторной смены антибиотика оценки динамики течения заболевания

Вопрос №10 Данному пациенту в условиях стационара необходимо рекомендовать :

- А: респираторные фторхинолоны в\в капельно
- Б: макролиды в\в капельно
- В: карбапенемы с антисинегнойной активностью
- Г: цефалоспорины 2-3 поколения в\в капельно или бета-лактамы с антисинегнойной активностью в\в капельно

Вопрос №11 К показаниям для проведения компьютерной томографии органов грудной клетки относится:

- А: отсутствие положительной динамики заболевания в течение 72 часов
- Б: наличие факторов риска развития пневмонии, вызванной полирезистентными возбудителями
- В: выраженная системная воспалительная реакция
- Г: подозрение на пневмоторакс

Вопрос №12 Пациенту необходимо назначить :

- А: муколитики
- Б: бронхолитики (беродуал через небулайзер)
- В: антигистаминные препараты
- Г: препараты, нормализующие микрофлору кишечника

Эталоны ответов

1	2	3	4	5	6	7	8	9	10	11	12
1	1,2	1	1	1	1	1	1	1	1	1	1

УСЛОВИЕ СИТУАЦИОННОЙ ЗАДАЧИ №31

1.1. Ситуация

Пациент С. 42 лет вызвал на дом врача-терапевта участкового в связи с острым заболеванием

1.2. Жалобы

на приступообразный кашель с вязкой, плохо отходящей, желто-коричневой мокротой, повышение температуры до 38,5°C, головную боль в лобной области, желто-зеленые выделения из носа, боли в горле, выраженную слабость, потливость.

1.3. Анамнез заболевания

- Заболел остро 3 дня назад, когда появились боли в горле, повысилась температура до 37,5°C. К врачу не обращался, лечился самостоятельно.
- Заболевание связывает с сильным переохлаждением.
- Самостоятельно принимал жаропонижающие, противовирусные препараты (арбидол), полоскал горло антисептическими растворами (мирамистин).
- На фоне проводимой терапии боли в горле уменьшились, однако появился приступообразный кашель, температура повысилась до фебрильных цифр, появилась выраженная слабость, потливость, желто-зеленые выделения из носа. Стала беспокоить сильная головная боль в лобной области.
- При более детальном сборе анамнеза выяснено, что месяц назад пациент поставил имплантаты зубов, в связи с чем получал профилактическую антибактериальную терапию цефалоспорином 3 поколения в течении 14 дней

1.4. Анамнез жизни

- Рос и развивался нормально
- Профессия: преподаватель
- Перенесенные заболевания и операции: детские инфекции, хронические заболевания отрицает, аппендэктомия.
- Наследственность: у матери – бронхиальная астма, дядя болел туберкулезом.
- Вредные привычки: курит (индекс курения 20 пачка/лет), алкоголь употребляет умеренно
- Аллергоанамнез: не отягощен

1.5. Объективный статус

Состояние относительно удовлетворительное. Вес 64 кг, рост 175 см. Температура 37,9°C. Кожные покровы и видимые слизистые обычной окраски, влажные. Отмечается усиление болезненности при перкуссии в надбровной области справа. Зев незначительно гиперемирован, миндалины не увеличены. Грудная клетка – правильной формы. Справа в межлопаточной области притупление перкуторного звука. Над областью незначительное притупление перкуторного звука, над этой же областью выслушиваются звонкие влажные и крепитирующие хрипы, дыхание ослаблено. Над остальной поверхностью легких - перкуторный звук ясный легочный, дыхание везикулярное, хрипы не выслушиваются. ЧДД 18 в мин. Тоны сердца ясные, ритмичные. ЧСС 100 в мин., АД 115/60 мм рт.ст. Живот мягкий, безболезненный. Печень у края реберной дуги. Край мягкий, эластичный, безболезненный при пальпации. Периферические отеки отсутствуют.

Вопрос №1 Для постановки диагноза данному пациенту в амбулаторных условиях необходимо выполнить следующие лабораторные методы исследования:

А: клинический анализ крови

Б: биохимический анализ крови

В: анализ мокроты

Г: посев мокроты с определением чувствительности к антибиотикам

3. Результаты лабораторных методов обследования

3.1. Клинический анализ крови

Наименование (ед.изм.)	Нормы	01.08.17
Гемоглобин, г\л	130,0 - 160,0	140,0
Гематокрит, %	35,0 - 47,0	46,9
Лейкоциты, $\times 10^9$ /л	4,00 - 9,00	11,60
Эритроциты, $\times 10^{12}$ /л	4,00 - 5,70	4,2
Тромбоциты, $\times 10^9$ /л	150,0 - 320,0	300,0

Наименование (ед.изм.)	Нормы	01.08.17
Ср.объем эритроцита, фл	80,0 - 97,0	89,1
Ср.содерж.гемоглобина, пг	28,0 - 35,0	30,7
Ср.конц.гемоглобина, г\л	330 - 360	312
Лимфоциты, $\times 10^9$ /л	1,20 - 3,50	3,98
Моноциты, $\times 10^9$ /л	0,10 - 1,00	1,02
Гранулоциты, $\times 10^9$ /л	1,20 - 7,00	8,9
Нейтрофилы, $\times 10^9$ /л	2,04 - 5,80	6,2
Эозинофилы, $\times 10^9$ /л	0,02 - 0,30	0,01
Базофилы, $\times 10^9$ /л.	0,00 - 0,07	0,03
Лимфоциты, %	17,0 - 48,0	12,3
Моноциты, %	2,0 - 10,0	3,0
Гранулоциты, %	42,00 - 80,00	84,7
Нейтрофилы, %	48,00 - 78,00	95,0
Эозинофилы,%	0,0 - 6,0	4,5
Базофилы,%	0,0 - 1,0	0,5
СОЭ , мм\ч	2 - 20	31

3.2. Биохимический анализ крови

Название, мера измерения	Норма	Результат
Общий белок, г/литр	60-85	71
Альбумины, г/л	35-50	43
Фибриноген, г/л	2-4	2,7
Общий билирубин, мкмоль/л	8,5-20,5	16
Непрямой билирубин, мкмоль/л	1-8	4
Прямой билирубин, мкмоль/л	1-20	12
Аспаратаминотрансфераза, ед/л	< 31	24
Аланинаминотрансфераза, ед/л	< 35	32

Название, мера измерения	Норма	Результат
(Гамма)-глутаминтрансфераза, ед/л	< 40	27
Щелочная фосфатаза, ед/л	30-110	68
Триглицериды, моль/л	0,4-1,8	0,8
Холестерин, моль/л	3,5-5,5	4,2

3.3. Анализ мокроты

количество	скудная
цвет	желтый
консистенция	вязкая
характер	слизисто-гнойный
примеси	отсутствуют
лейкоциты	покрывают все поле зрения
эритроциты	5-10 в поле зрения
эозинофилы	не обнаружены
атипичные клетки	не обнаружены
плоский эпителий	не обнаружен
альвеолярный эпителий	10-15 в поле зрения
эластичные волокна	отсутствуют
Спираль Куршмана	отсутствуют
Кристаллы Шарко-Лейдена	отсутствуют
Другие микроорганизмы	кокковая флора +++
Кислотоустойчивые микобактерии	отсутствуют

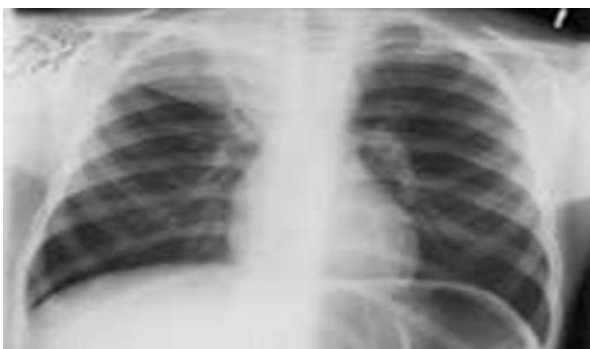3.4. Посев мокроты с определением чувствительности к антибиотикам

Выявлены *Streptococcus viridans* 10³

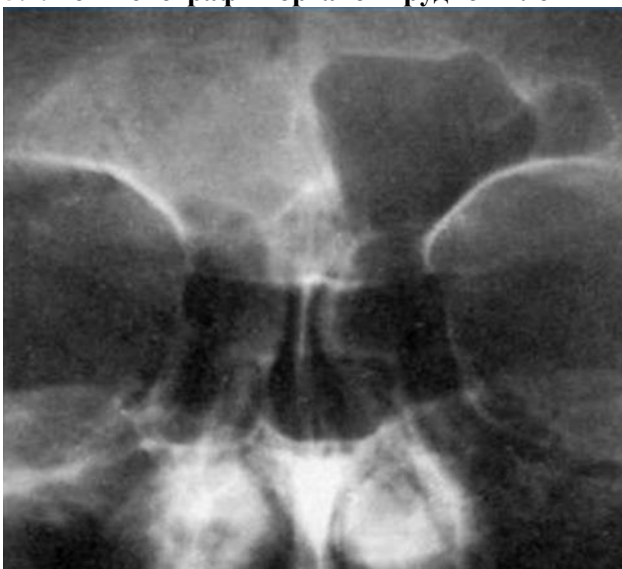Вопрос №2 Для постановки диагноза данному пациенту в амбулаторных условиях необходимо выполнить инструментальные методы исследования:

- А: рентгенографию органов грудной клетки в двух проекциях
- Б: рентгенографию придаточных пазух носа
- В: КТ органов грудной клетки с ангиографией
- Г: функцию внешнего дыхания с бронхолитической пробой
- Д: ЭХО КГ

5. Результаты инструментальных методов обследования



5.1. Рентгенография органов грудной клетки в двух проекциях



На представленных обзорных рентгенограммах органов грудной клетки в прямой и правой боковой проекциях прослеживается затемнение с неровными нечеткими контурами воспалительного генеза в S1-2 правого легкого на фоне усиленного легочного рисунка. Корни структурны, тяжисты за счет сосудистого компонента. Правый купол диафрагмы приподнят, релаксирован; левый — без особенностей. Сердечная тень обычной конфигурации. В проекции мягких тканей и средостения видимых патологических изменений не прослеживается.

5.2. Рентгенография придаточных пазух носа

Гомогенное затемнение правой лобной пазухи

5.3. КТ органов грудной клетки с ангиографией

Данных за тромбоз легочной артерии не получено

5.4. Функция внешнего дыхания с бронхолитической пробой

показатель	Результат %	После ингаляции сальбутамола %
ФЖЕЛ	90	93
ОФВ1	82	90
ОФВ1/ФЖЕЛ	80	
МОС 25	78	80
МОС 50	78	82
МОС 75	76	83

Данных за нарушение вентиляционной способности легких не получено. Проба с бронхолитиком - отрицательная

5.5. ЭХО КГ

Аорта: корень Ао -35 (37)мм. Восходящий отдел 34 (37) мм

Полость левого предсердия: 38 (40)мм

Полость левого желудочка: КДР 49(55)мм, КСР 33(35)мм

Зон гипо-акинеза нет

ТМЖП 10 (7-11)мм, ТЗСЛЖ 9 (9-11)мм

Аортальный клапан: створки не изменены, амплитуда раскрытия 18 (15-19)мм

Митральный клапан: створки не изменены, движение в противофазе

Трикуспидальный клапан: створки не изменены

Правый желудочек: 27 (28) мм. Правое предсердие 34х 43мм

НПВ -15 мм (не расширена), коллабирует на вдохе более 50%

Толщина стенки ПЖ 6 мм

Признаки легочной гипертензии-нет. СДЛА (по ТР) 27 мм рт ст

Конечный диастолический объем 112 (120) мл

Конечный систолический объем 44 (45) мл

Ударный объем 87 (80-100) мл

Фракция изгнания 69% (60-70)%

Заключение: Полости сердца не расширены. Глобальная сократимость миокарда не снижена.

Пролапс митрального клапана 1ст.

Вопрос №3 Какой диагноз можно поставить у данного пациента на основании результатов клинко-лабораторных и инструментальных методов обследования?:

А: Внебольничная полисегментарная пневмония с локализацией в S 1-2 справа. ДН 0. Острый правосторонний фронтит

Б: Острый бронхит-тяжелое течение. ДН0. острый фронтит

В: Тромбоэмболия легочной артерии. ДН 0-1

Г: Острая сегментарная пневмония с локализацией в S1-2 справа, неуточненной этиологии. ДН 0. острый фронтит

7. Диагноз

Диагноз:

Вопрос №4 Больному в амбулаторных условиях предпочтительно назначить :

А: респираторные фторхинолоны

Б: β -лактамы с антисинегнойной активностью ± макролиды

В: респираторные фторхинолоны + цефалоспорины 2 поколения

Г: цефалоспорины 1-2 поколения± макролиды или бета-лактамы с антисинегнойной активностью

Вопрос №5 К респираторным фторхинолонам относится:

А: левофлоксацин

Б: джозамицин

В: канамицин

Г: цефтазидим

Вопрос №6 К факторам риска развития пневмонии, вызванной полирезистентными возбудителями, у данного пациента относят:

А: прием цефалоспоринов 3 поколения в предшествующие 30 дней

Б: самостоятельное лечение в амбулаторных условиях, прием противовирусных препаратов

В: развитие пневмонии на фоне ОРВИ

Г: длительный стаж курения

Вопрос №7 Пациенту необходимо назначить :

А: муколитики

Б: бронхолитики (беродуал через небулайзер)

В: антигистаминные препараты

Г: препараты, нормализующие микрофлору кишечника

Вопрос №8 Показанием для проведения компьютерной томографии органов грудной клетки является:

А: рецидивирующая, медленно разрешающаяся пневмония

Б: отсутствие положительной динамики заболевания в течение 72 часов

В: выраженная системная воспалительная реакция

Г: подозрение на пневмоторакс

13. Дополнительная информация

На 3-и сутки лечения левифлоксацином 500 мг 1 р/сут внутрь, ацетилцистеином 600 мг внутрь 1 р/сут., ринофлуимуцилом спрей для носа по 2 дозы 4 р/сут, мометазоном по 2 дозы в каждый носовой ход 2 р/сут. пациент был повторно осмотрен участковым врачом терапевтом. На фоне лечения отмечается положительная динамика: температура тела снизилась до 37,1 С, улучшилось отхождение мокроты, прошла головная боль. Учитывая положительную динамику в состоянии пациента, рекомендовано продолжить курс начатой терапии с повторным осмотром по завершению курса антибиотикотерапии (через 4 дня).

Пациент повторно обратился к врачу-терапевту через 7 дней с жалобами на расстройство стула - жидкий стул до 4-5 раз в сутки в течение 2 дней, метеоризм, дискомфорт в животе, вчера отметил подъем температуры до 37,5 С. Однократно принял лоперамид, но-шпу. Со слов больного, закончил курс приема ранее назначенных лекарств 3 дня назад, чувствовал себя хорошо, сохранялся влажный кашель, температура нормализовалась, а через день возникли вышеописанные симптомы.

Эпиданамнез: без особенностей.

Объективно: состояние относительно удовлетворительно. Температура 37,5°С. Кожные покровы и видимые слизистые обычной окраски, влажные. ЛОР-органы: без особенностей. Грудная клетка – правильной формы. Над поверхностью легких - перкуторный звук ясный легочный, дыхание везикулярное, хрипы не выслушиваются. ЧДД 18 в мин. Тоны сердца ясные, ритмичные. ЧСС 90 в мин., АД 120/70 мм рт.ст. Живот живот симметричный, при пальпации мягкий, умеренно болезненный во всех отделах, при перкуссии: тимпанит. Печень у края реберной дуги. Край мягкий, эластичный, безболезненный при пальпации. Периферические отеки отсутствуют. Физиологические отправления: мочеиспускание не нарушено, стул жидкий, без патологических примесей, до 5 р/сут, светло-коричневого цвета.

Анализ кала на антигены *C. difficile* А и В - положительный

Поставлен диагноз: *Clostridium difficile* - ассоциированная диарея

Вопрос №9 Для терапии *Clostridium difficile*-ассоциированной болезни лёгкого/среднетяжёлого течения показано назначение:

А: метронидазола

Б: моксифлоксацина

В: меропенема

Г: ванкомицина

Вопрос №10 Рекомендованная пациенту доза метронидазола при легкой и средне-тяжелой форме составляет _____ мг, _____ раза в день, _____ дней :

А: 500; 3; 10

Б: 250; 2; 5

В: 500; 1; 5

Г: 250; 1; 10

Вопрос №11 При неэффективности терапии *Clostridium difficile*-ассоциированной болезни метронидазолом, его следует заменить на:

А: ванкомицин

Б: цефоперазон

В: фенспирид

Г: имипенем

Вопрос №12 Эффективными средствами для профилактики и лечения антибиотик-ассоциированной диареи являются:

А: пробиотики

Б: пребиотики

В: прокинетики

Г: холеретики

Эталонные ответы

1	2	3	4	5	6	7	8	9	10	11	12
1	1.2	1	1	1	1	1	1	1	1	1	1

УСЛОВИЕ СИТУАЦИОННОЙ ЗАДАЧИ №32

1.1. Ситуация

Больная В. 33 лет обратилась в поликлинику к участковому врачу-терапевту

1.2. Жалобы

на приступообразный кашель с небольшим количеством светлой мокроты, «заложенность» в грудной клетке, потливость, общую слабость

1.3. Анамнез заболевания

с детского возраста страдает хроническим тонзиллитом. В течение последних двух лет после респираторных инфекций длительно беспокоил приступообразный сухой кашель. По данному поводу обследование не проводилось. Три месяца назад после переохлаждения перенесла двустороннюю пневмонию, проводилась антибактериальная терапия, с положительным эффектом. После лечения сохранялся приступообразный сухой кашель. Самостоятельно принимала противокашлевые препараты без отчетливого эффекта. Кроме того, стала отмечать постепенное учащение и усиление приступов кашля, появление небольшого количества светлой мокроты. Настоящее ухудшение в течение последних двух недель, когда после участия в двухдневной ревизии библиотеки стали беспокоить ежедневные приступы кашля в дневное время, однократно возник эпизод кашля ночью, появились ощущение «заложенности» в грудной клетке, потливость, общая слабость.

1.4. Анамнез жизни

- Росла и развивалась соответственно возрасту.
- Наследственность: отец страдает ревматоидным артритом, у матери бронхиальная астма; у сестры аллергия на шерсть кошек; дочь – практически здорова.
- Аллергологический анамнез, лекарственная непереносимость: пищевая аллергия (при употреблении в пищу цитрусовых – отек Квинке); лекарственную непереносимость отрицает.
- Профессиональный анамнез: работает библиотекарем в течение 10 лет.
- Вредные привычки: не курит; алкоголем не злоупотребляет.

1.5. Объективный статус

Состояние средней степени тяжести. Температура тела 36,5° С. Кожные покровы обычной окраски, повышенной влажности. ИМТ 36,8 кг/м². Носовое дыхание не затруднено. Небные миндалины увеличены в размерах, не гиперемированы, видны беловатые образования в лакунах миндалин. ЧД 18 в мин. SpO₂ 96% при дыхании атмосферным воздухом. При перкуссии легких ясный легочный звук. В легких везикулярное дыхание, выслушиваются сухие свистящие над всеми легочными полями. Тоны сердца ритмичные, приглушены. ЧСС 86 в мин. АД 130/80 мм рт. ст. Живот при пальпации мягкий, безболезненный во всех отделах. Печень и селезенка не увеличены. Симптом поколачивания отрицательный с обеих сторон.

Вопрос №1 Лабораторное обследование данной пациентки предусматривает проведение:

- А: общего анализа мокроты
- Б: клинического анализа крови
- В: анализа мочи по Нечипоренко
- Г: анализа крови на уровень гликозилированного гемоглобина
- Д: анализа крови на лактатдегидрогеназу

3. Результаты лабораторных методов обследования

3.1. Общий анализ мокроты

Характер - слизистый;
консистенция - вязкая;
лейкоциты – 5-7 в п/зр.,
эритроциты - нет;
альвеолярные макрофаги – немного;
эозинофилы – сплошь покрывают поля зрения;
спирали Куршмана – 2 в преп.;
эпителий плоский - немного;
БК - не найдены.

3.2. Клинический анализ крови

Наименование	Результат	Нормы	Единицы измерения
Гемоглобин	142,0	130,0 - 160,0	г/л
Гематокрит	39,7	35,0 - 47,0	%

Наименование	Результат	Нормы	Единицы измерения
Лейкоциты	8,2	4,0 - 9,0	$\times 10^9/\text{л}$
Эритроциты	4,45	4,00 - 5,70	$\times 10^{12}/\text{л}$
Тромбоциты	189,0	150,0 - 320,0	$\times 10^9/\text{л}$
Лимфоциты	29,5	17,0 - 48,0	%
Моноциты	7,2	2,0 - 10,0	%
Нейтрофилы	62,3	48,0 - 78,0	%
Эозинофилы	7,8	0,0 - 5,0	%
Базофилы	1,0	0,0 - 1,0	%
СОЭ	19	2 - 20	мм/ч

3.3. Анализ мочи по Нечипоренко

В 1 мл суточной мочи: лейкоциты 340; эритроциты 10; цилиндров не обнаружены

3.4. Анализ крови на уровень гликозилированного гемоглобина

HbA1c 4,6%

3.5. Анализ крови на ЛДГ

150 Ед/л.

Вопрос №2 Исследование уровня _____ в крови позволит выявить системную аллергическую реакцию у пациентки:

А: общего IgE

Б: липопротеинов высокой плотности

В: ревматоидного фактора

Г: щелочной фосфатазы

5. Результаты обследования

5.1. Общий IgE

344 МЕ/мл (норма до 100 МЕ/мл).

5.2. Липопротеины высокой плотности

1,5 ммоль/л

5.3. Ревматоидный фактор

0 МЕ/мл (норма < 14 МЕ/мл)

5.4. Щелочная фосфатаза

101 ЕД/л

Вопрос №3 Обязательными инструментальными методами диагностики в данном случае являются:

А: рентгенография органов грудной клетки

Б: спирография с фармакологической пробой

В: ультразвуковое исследование сердца

Г: ультразвуковое исследование органов гепатобилиарной системы

Д: суточное мониторирование артериального давления

7. Результаты инструментальных методов обследования

7.1. Рентгенография органов грудной клетки

Свежих очаговых и инфильтративных изменений в легких не выявлено. Корни легких структурны.

Диафрагма обычно расположена. Плевральные синусы свободны. Сердце и аорта рентгенологически не изменены.

7.2. Спирография с фармакологической пробой

	Исходные показатели	После бронхолитика
--	---------------------	--------------------

	Абсолютные величины	% к норме	Абсолютные величины	% к норме
ЖЕЛ	3,97 л	93%		
ФЖЕЛ	2,51 л	90%	2,78	104%
ОФВ1	1,27 л	65%	1,50	78%
ОФВ1/ФЖЕЛ		73%		74%

7.3. Ультразвуковое исследование сердца

Эхо-КГ параметры в пределах нормы

7.4. Ультразвуковое исследование органов гепатобилиарной системы

Печень – обычно расположена, не увеличена, контуры ровные, четкие, паренхима средней степени эхогенности, однородной структуры, сосудистый рисунок печеночных вен не изменен, внутрпеченочные желчные протоки не расширены, воротная вена 9 мм. Желчный пузырь 52x24 мм, неправильной формы, перегиб в теле у шейки, стенки не изменены, в просвете конкрементов нет, гепатико-холедох не расширен.

7.5. Суточное мониторирование артериального давления

Среднее САД днем 135 мм рт. ст., ночью – 110 мм рт. ст.; среднее ДАД днем 80 мм рт. ст., ночью 70 мм рт. ст.

Вопрос №4 Учитывая жалобы, анамнез, данные объективного осмотра и результатов обследования наиболее вероятным диагнозом у больной является:

А: Бронхиальная астма, инфекционно-аллергическая, кашлевая форма, среднетяжелого течения, в стадии обострения

Б: Бронхиальная астма, инфекционно-зависимая, кашлевая форма, тяжелого течения, в стадии обострения

В: Бронхиальная астма, смешанного генеза (инфекционно-аллергическая, аспириновая), среднетяжелого течения, в стадии ремиссии

Г: Бронхиальная астма, инфекционно-аллергическая, легкого течения, в стадии обострения

9. Диагноз

Диагноз:

Вопрос №5 При проведении спирометрии с фармакологической пробой рассчитывается коэффициент бронходилатации по формуле:

А: $(\text{ОФВ1 после(мл)} - \text{ОФВ1 исх(мл)}) / \text{ОФВ1 исх(мл)} \times 100\%$

Б: $(\text{ОФВ1 исх(мл)} - \text{ОФВ1 после(мл)}) / \text{ОФВ1 исх(мл)} \times 100\%$

В: $(\text{ОФВ1 после(мл)} - \text{ОФВ1 исх(мл)}) / \text{ОФВ1 после(мл)} \times 100\%$

Г: $(\text{ОФВ1 после(мл)} - \text{ОФВ1 исх(мл)}) / \text{ОФВ1 исх(мл)} / 100\%$

Вопрос №6 Бронходилатационный тест считается положительным, если после ингаляции бронходилататора коэффициент бронходилатации (КБД) по ОФВ1 составляет не менее

_____ %.:

А: 12

Б: 10

В: 8

Г: 6

Вопрос №7 В качестве фактора риска развития основного заболевания у данной пациентки можно выделить:

А: генетическую предрасположенность

Б: длительный стаж курения

В: наличие лекарственной непереносимости

Г: возраст

Вопрос №8 Базисная терапия основного заболевания предусматривает назначение:

А: низких доз ингаляционных ГКС/ β_2 -адреномиметиков длительного действия

Б: высоких доз ингаляционных ГКС/ β_2 -адреномиметиков длительного действия

В: системных глюкокортикостероидов

Г: антигистаминных препаратов в комбинации с короткодействующими β_2 -адреномиметиками по потребности

Вопрос №9 В случае недостаточного контроля бронхиальной астмы у данной пациентки возможно рассмотрение вопроса о добавлении к терапии _____ препаратов:

А: антилейкотриеновых

Б: антигистаминных

В: жаропонижающих

Г: иммуномодулирующих

Вопрос №10 Рекомендации по изменению образа жизни у данной пациентки должны включать :

А: смену рода деятельности, снижение массы тела

Б: проведение регулярных закаливающих процедур, ежедневные процедуры грязевых аппликаций

В: ежедневные занятия профессиональным спортом, активное закаливание

Г: строгую гипохолестеринемическую диету, регулярные бальнеопроцедуры

16. Дополнительная информация

Пациентка обратилась повторно на плановый прием через 3 месяца после проведенной консультации. За это время пациентка сменила форму деятельности, работает с электронной библиотекой. В течение этого периода времени постоянно использовала Симбикорт турбухалер (будесонид 160 мкг + формотерол 4,5 мкг с хорошим эффектом с самого начала лечения. В начале лечения пациентка применяла Симбикорт по 1 ингаляции 2 р/сутки. В течение последнего месяца в связи с хорошим самочувствием стала применять Симбикорт только 1 ингаляцию в сутки.

ОФВ1 = 83% от нормативных показателей

Вопрос №11 С учетом клинического состояния пациентки, результатов ФВД, дальнейшая тактика предполагает:

А: использование ингаляционных глюкокортикостероидов в низких дозах

Б: оставить текущую терапию неопределенно долго

В: отменить использование лечебных препаратов

Г: оставить текущую терапию еще на 3 месяца

Вопрос №12 Для самостоятельного контроля за бронхиальной астмой больной рекомендовано отслеживать :

А: суточные колебания пиковой скорости выдоха

Б: суточные колебания частоты дыхательных движений

В: изменения показателей (ОФВ 1) функции внешнего дыхания

Г: суточные колебания SpO₂

Эталоны ответов

1	2	3	4	5	6	7	8	9	10	11	12
1.2	1	1.2	1	1	1	1	1	1	1	1	1

УСЛОВИЕ СИТУАЦИОННОЙ ЗАДАЧИ №33

1.1. Ситуация

Больная В. 33 лет обратилась в поликлинику к участковому врачу-терапевту

1.2. Жалобы

На приступообразный кашель с небольшим количеством светлой мокроты, «заложенность» в грудной клетке, потливость, общую слабость

1.3. Анамнез заболевания

С детского возраста страдает хроническим тонзиллитом. В течение последних двух лет после перенесенных респираторных инфекций длительное время сохраняется сухой приступообразный кашель. По данному поводу обследование не проводилось. Три месяца назад перенесла двустороннюю пневмонию, проводимая антибактериальная терапия с положительным эффектом. Однако, после разрешения пневмонии остался сухой приступообразный кашель. Самостоятельно принимала противокашлевые препараты без отчетливого эффекта. Кроме того, пациентка отметила постепенное учащение и усиление приступов кашля, появление небольшого количества светлой вязкой мокроты. В течение последних двух недель, после участия в двухдневной ревизии библиотеки, состояние ухудшилось - появились ежедневные приступы сухого кашля в дневное время, и однократно был приступ кашля ночью, появились ощущение «заложенности» в грудной клетке, потливость, общая слабость.

1.4. Анамнез жизни

- Росла и развивалась соответственно возрасту.
- Наследственность: отец страдает ревматоидным артритом, у матери бронхиальная астма; у сестры аллергия на шерсть кошек; дочь – практически здорова.
- Аллергологический анамнез, лекарственная непереносимость: пищевая аллергия (при употреблении в пищу цитрусовых – отек Квинке); лекарственную непереносимость отрицает.
- Профессиональный анамнез: работает библиотекарем в течение 10 лет.
- Вредные привычки: не курит; алкоголем не злоупотребляет.

1.5. Объективный статус

Состояние средней степени тяжести. Температура тела 36,5° С. Кожные покровы обычной окраски, повышенной влажности. ИМТ 36,8 кг/м². Носовое дыхание не затруднено. Небные миндалины увеличены в размерах, не гиперемированы, видны беловатые образования в лакунах миндалин. ЧД 18 в мин. SpO₂ 96% при дыхании атмосферным воздухом. При перкуссии легких ясный легочный звук. В легких везикулярное дыхание, выслушиваются сухие свистящие над всеми легочными полями, усиливающиеся при форсированном выдохе. Тоны сердца ритмичные, приглушены. ЧСС 86 в мин. АД 130/80 мм рт. ст. Живот при пальпации мягкий, безболезненный во всех отделах. Печень и селезенка не увеличены. Симптом поколачивания отрицательный с обеих сторон.

Вопрос №1 Лабораторное обследование данной пациентки предусматривает проведение:

А: определение уровня общего иммуноглобулина Е в крови

Б: клинического анализа крови

В: анализа мочи по Нечипоренко

Г: анализа крови на уровень гликозилированного гемоглобина

Д: анализа крови на лактатдегидрогеназу

3. Результаты лабораторных методов обследования

3.1. Определение уровня общего иммуноглобулина Е в крови

IgE 344 МЕ/мл (норма до 100 МЕ/мл)

3.2. Клинический анализ крови

Наименование	Результат	Нормы	Единицы измерения
Гемоглобин	142,0	130,0 - 160,0	г/л
Гематокрит	39,7	35,0 - 47,0	%
Лейкоциты	8,2	4,0 - 9,0	х10 ⁹ /л
Эритроциты	4,45	4,00 - 5,70	х10 ¹² /л
Тромбоциты	189,0	150,0 - 320,0	х10 ⁹ /л
Лимфоциты	29,5	17,0 - 48,0	%
Моноциты	7,2	2,0 - 10,0	%
Нейтрофилы	62,3	48,0 - 78,0	%
Эозинофилы	7,8	0,0 - 5,0	%
Базофилы	1,0	0,0 - 1,0	%
СОЭ	19	2 - 20	мм/ч

3.3. Анализ мочи по Нечипоренко

В 1 мл суточной мочи: лейкоциты 340; эритроциты 10; цилиндров не обнаружены

3.4. Анализ крови на уровень гликозилированного гемоглобина

HbA1c 4,6%

3.5. Анализ крови на ЛДГ

150 Ед/л.

Вопрос №2 Для оценки характера воспаления в качестве дополнительного исследования у пациентки рекомендуется определить :

А: уровень эозинофилов в индуцированной мокроте

Б: липопротеинов высокой плотности

В: ревматоидного фактора

Г: щелочной фосфатазы

5. Результаты обследования

5.1. Уровень эозинофилов в индуцированной мокроте

6% (Норма: <2%)

5.2. Липопротеины высокой плотности

1,5 ммоль/л

5.3. Ревматоидный фактор

0 МЕ/мл (норма < 14 МЕ/мл)

5.4. Щелочная фосфатаза

101 ЕД/л

Вопрос №3 Обязательными инструментальными методами диагностики в данном случае являются:

А: рентгенография органов грудной клетки

Б: спирометрия с проведением фармакологической пробы

В: ультразвуковое исследование сердца

Г: ультразвуковое исследование органов гепатобилиарной системы

Д: суточное мониторирование артериального давления

7. Результаты инструментальных методов обследования

7.1. Рентгенография органов грудной клетки

Свежих очаговых и инфильтративных изменений в легких не выявлено. Корни легких структурны. Диафрагма обычно расположена. Плевральные синусы свободны. Сердце и аорта рентгенологически не изменены.

7.2. Спирометрия с проведением фармакологической пробы

	Исходные показатели		После бронхолитика	
	Абсолютные величины	% к норме	Абсолютные величины	% к норме
ЖЕЛ	3,97 л	93%		
ФЖЕЛ	2,51 л	90%	2,78	104%
ОФВ1	1,27 л	65%	1,50	78%
ОФВ1/ФЖЕЛ		73%		74%

7.3. Ультразвуковое исследование сердца

Эхо-КГ параметры в пределах нормы

7.4. Ультразвуковое исследование органов гепатобилиарной системы

Печень – обычно расположена, не увеличена, контуры ровные, четкие, паренхима средней степени эхогенности, однородной структуры, сосудистый рисунок печеночных вен не изменен, внутрпеченочные желчные протоки не расширены, воротная вена 9 мм. Желчный пузырь 52x24 мм, неправильной формы, перегиб в теле у шейки, стенки не изменены, в просвете конкрементов нет, гепатико-холедох не расширен.

7.5. Суточное мониторирование артериального давления

Среднее САД днем 135 мм рт. ст., ночью – 110 мм рт. ст.; среднее ДАД днем 80 мм рт. ст., ночью 70 мм рт. ст.

Вопрос №4 Учитывая жалобы, анамнез, данные объективного осмотра и результатов обследования наиболее вероятным диагнозом у больной является:

А: Бронхиальная астма, аллергическая, впервые выявленная персистирующая средней тяжести в стадии обострения

Б: Бронхиальная астма, аллергическая, впервые выявленная персистирующая тяжелого течения в стадии обострения

В: Бронхиальная астма, смешанная (инфекционно-аллергическая, аспириновая), среднетяжелого течения, в стадии ремиссии

Г: Бронхиальная астма, аллергическая, впервые выявленная интермиттирующая в стадии обострения

9. Диагноз

Диагноз:

Вопрос №5 При проведении спирометрии с фармакологической пробой сальмотерол используют в дозе _____ мкг:

А: 400

Б: 0,4

В: 4

Г: 40

Вопрос №6 В качестве фактора риска развития основного заболевания у данной пациентки можно выделить:

А: генетическую предрасположенность

Б: длительный стаж курения

В: наличие лекарственной непереносимости

Г: возраст

Вопрос №7 Базисная терапия основного заболевания предусматривает назначение:

А: низких доз ингаляционных ГКС/ β_2 -адреномиметиков длительного действия

Б: высоких доз ингаляционных ГКС/ β_2 -адреномиметиков длительного действия

В: системных глюкокортикостероидов

Г: антигистаминных препаратов в комбинации с короткодействующими β_2 -адреномиметиками по потребности

Вопрос №8 Рекомендации по изменению образа жизни у данной пациентки должны включать :

А: смену рода деятельности, снижение массы тела

Б: проведение регулярных закаливающих процедур, ежедневные процедуры грязевых аппликаций

В: ежедневные занятия профессиональным спортом, активное закаливание

Г: строгую гиполлипидемическую диету, регулярные бальнеопроцедуры

Вопрос №9 Для самостоятельного контроля за бронхиальной астмой пациентка должна отслеживать :

А: суточные колебания пиковой скорости выдоха

Б: суточные колебания частоты дыхательных движений

В: изменения показателей (ОФВ 1) функции внешнего дыхания

Г: суточные колебания SpO₂

Вопрос №10 В случае недостаточного контроля бронхиальной астмы у данной пациентки возможно рассмотрение вопроса о добавлении к терапии _____ препаратов:

А: антилейкотриеновых

Б: антигистаминных

В: жаропонижающих

Г: иммуномодулирующих

Вопрос №11 Антилейкотриеновым препаратом является:

А: монтелукаст

Б: омализумаб

В: эксенатид

Г: амантадин

Вопрос №12 Кратность посещения врача-пульмонолога в рамках диспансерного наблюдения больных бронхиальной астмой средней степени тяжести составляет _____ раз/раза в год:

А: 2

Б: 1

В: 3

Г: 4

Эталонные ответы

1	2	3	4	5	6	7	8	9	10	11	12
---	---	---	---	---	---	---	---	---	----	----	----

1,2	1	1.2	1	1	1	1	1	1	1	1	1
-----	---	-----	---	---	---	---	---	---	---	---	---

УСЛОВИЕ СИТУАЦИОННОЙ ЗАДАЧИ №34

1.1. Ситуация

Больной Р. 37 лет обратился в поликлинику к врачу-терапевту участковому

1.2. Жалобы

на кашель с вязкой мокротой зеленого цвета, одышку при быстрой ходьбе, повышение температуры тела до 37,5°C, общую слабость, повышенную утомляемость.

1.3. Анамнез заболевания

с 32-летнего возраста отмечал частые респираторные инфекции (около 5 раз в год), после которых в течение нескольких месяцев беспокоил кашель с отделением небольшого количества трудноотделяемой вязкой мокроты желтого цвета. В связи с этим часто проводились курсы антибактериальной и муколитической терапии, с положительным эффектом. С 35 лет пациент отметил появление и постепенное прогрессирование одышки, в настоящее время одышка возникает при преодолении 250 метров. Из-за одышки, по ровной местности, пациент ходит медленнее, чем люди его же возраста. Настоящее ухудшение состояния в течение 4 дней, когда после длительного нахождения на холоде, стали беспокоить кашель с мокротой зеленого цвета, выраженная общая слабость, утомляемость, одышка при ходьбе до 50 метров, повысилась температура тела до 37,5° С.

1.4. Анамнез жизни

- Рос и развивался соответственно возрасту.
- Наследственность: у отца пациента - ишемическая болезнь сердца; мать страдает остеоартрозом тазобедренных суставов; у сестры – аденомиоз, дочь – практически здорова.
- Аллергологический анамнез: при приеме амоксициклава - крапивница.
- Профессиональный анамнез: работает трактористом в течение 12 лет.
- Вредные привычки: больной курит около 10 лет по 2 пачки сигарет в день; алкоголем не злоупотребляет.

1.5. Объективный статус

Состояние средней тяжести. Температура тела 37,4° С. Кожные покровы с цианотичным оттенком, повышенной влажности. ИМТ 27,5 кг/м². ЧД 17 в мин. SpO₂ 93% при дыхании атмосферным воздухом. При перкуссии легких – коробочный звук. Аускультативно в легких жесткое дыхание, выслушиваются сухие свистящие и жужжащие хрипы над всей поверхностью лёгких. Тоны сердца ритмичные, приглушены. ЧСС 91 в мин. АД 130/75 мм рт.ст. Живот при пальпации мягкий, безболезненный во всех отделах. Печень и селезенка не увеличены. Симптом поколачивания отрицательный с обеих сторон.

Вопрос №1 К основным лабораторным методам обследования данного пациента относят:

- А: клинический анализ крови
- Б: общий анализ мокроты
- В: исследование липидного спектра
- Г: анализ мочи по Нечипоренко
- Д: общий анализ кала
- Е: анализ крови на уровень гликированного гемоглобина

3. Результаты лабораторных методов обследования

3.1. Клинический анализ крови

Наименование	Результат	Нормы
Гемоглобин г/л	135,0	130,0 - 160,0
Гематокрит %	42,6	35,0 - 47,0
Лейкоциты *10 ⁹ /л	13,4	4,0 - 9,0
Эритроциты *10 ¹² /л	4,58	4,00 - 5,70
Тромбоциты *10 ⁹ /л	255,0	150,0 - 320,0

Наименование	Результат	Нормы
Лимфоциты %	35,6	17,0 - 48,0
Моноциты %	6,4	2,0 - 10,0
Нейтрофилы %	66,7	48,0 - 78,0
Эозинофилы %	2,1	0,0 - 5,0
Базофилы %	0,0	0,0 - 1,0
СОЭ мм/час	25	2 - 20

3.2. Общий анализ мокроты

Общий анализ мокроты: характер - гнойный; консистенция - вязкая; лейкоциты – сплошь покрывают поля зрения, эритроциты - нет; альвеолярные макрофаги – много; эозинофилы – нет; спирали Куршмана - нет; кристаллы Шарко-Лейдена - нет; эпителий плоский - немного; БК - не найдены.

3.3. Исследование липидного спектра

Липидный спектр: общий холестерин 4,59 ммоль/л; ЛПВП 1,2 ммоль/л; ЛПОНП 1,5 ммоль/л; ЛПНП 2,2 ммоль/л; триглицериды 1,47 ммоль/л.

3.4. Анализ мочи по Нечипоренко

Анализ мочи по Нечипоренко: в 1 мл суточной мочи: лейкоциты 150; эритроциты 20; цилиндров нет.

3.5. Общий анализ кала

Общий анализ кала: цвет коричневый, форма - оформленный, слизь - немного, бензидиновая проба - отрицательная, реакция на стеркобилин - положительная, нейтральный жир ++, эритроциты -, лейкоциты -, яйца глист не найдены, простейшие не найдены.

3.6. Анализ крови на уровень гликированного гемоглобина

Анализ крови на уровень гликированного гемоглобина: HbA1c 5,7%

Вопрос №2 Пациенту в качестве дообследования необходимо провести :

А: спирометрию с бронходилатационной пробой

Б: рентгенографии органов грудной клетки

В: конусно-лучевой компьютерной томографии придаточных пазух носа

Г: ультразвукового исследования органов брюшной полости и почек

Д: эхокардиографического исследования

5. Результаты обследования

5.1. Спирометрия с бронходилатационной пробой

	Исходные показатели		После бронхолитика	
	Абсолютные величины	% к норме	Абсолютные величины	% к норме
ЖЕЛ	3,03 л	84%		
ФЖЕЛ	1,80 л	81%	2,14	85%
ОФВ1	1,30 л	61%	1,49	71%
ОФВ1/ФЖЕЛ		58%		60%

5.2. Рентгенография органов грудной клетки

На рентгенограмме органов грудной клетки в прямой проекции свежих очаговых и инфильтративных изменений нет. Отмечается повышение воздушности легочной ткани. Стенки бронхов уплотнены. Плевральные синусы свободны. Сердце и аорта не изменены.

5.3. Конусно-лучевая компьютерная томография придаточных пазух носа

Придаточные пазухи носа без патологии. Искривление перегородки носа

5.4. Ультразвуковое исследование органов брюшной полости и почек

Кисты правой почки, дисформия желчного пузыря

5.5. Эхокардиографическое исследование

Эхо-КГ параметры в пределах нормы.

Вопрос №3 Перед проведением спирометрии пациенту необходимо :

А: исключить курение за 1 час перед исследованием

Б: соблюдать гипоаллергенную диету накануне исследования

В: отменить прием антибактериальных препаратов за сутки до исследования

Г: провести курс муколитической терапии

Вопрос №4 Для подбора адекватной антибиотикотерапии следует провести:

А: бактериологический посев мокроты

Б: цитологическое исследование осадка мочи

В: иммунологическое исследование крови

Г: исследование кала на скрытую кровь

Вопрос №5 Учитывая клинические данные диагноз пациента может быть сформулирован следующим образом:

А: Хроническая обструктивная болезнь легких, II степени нарушения бронхиальной проходимости с выраженными клиническими симптомами, частыми обострениями.

Б: Хроническая обструктивная болезнь легких, IV степени нарушения бронхиальной проходимости с выраженными клиническими симптомами, частыми обострениями

В: Хроническая обструктивная болезнь легких, I степени нарушения бронхиальной проходимости с выраженными клиническими симптомами, редкими обострениями

Г: Хроническая обструктивная болезнь легких, III степени нарушения бронхиальной проходимости с выраженными клиническими симптомами, частыми обострениями

9. Диагноз

Диагноз:

Вопрос №6 При наличии гнойной мокроты обязательным является назначение :

А: антибиотиков

Б: глюкокортикостероидов

В: иммуномодуляторов

Г: цитостатиков

Вопрос №7 Учитывая аллергоanamnez в качестве этиотропной терапии пациенту необходимо назначить :

А: азитромицин

Б: амоксициллин

В: цефуроксим

Г: ампициллин

Вопрос №8 Патогенетическая терапия у данного пациента предусматривает назначение :

А: муколитических препаратов и бронхолитических средств

Б: противокашлевых средств

В: антибактериальных препаратов

Г: жаропонижающих средств

13. Дополнительная информация

Пациент отпущен со следующими рекомендациями: азитромицин 500 мг по 1 табл. 1 р/сутки 7 дней, ингаляция беродуала 1,0 мл + 3,0 мл физ. р-ра через небулайзер 3 р/д 7 дней, ацетилцистеин внутрь 200 мг быстрорастворимые таблетки по 1 табл. 3 р/д. Повторный визит через 7 дней.

На повторном визите:

Жалобы: активных нет.

Назначенным рекомендациям следовал. Отмечает положительную динамику в своем состоянии: температуры нет, мокрота слизистого характера, слабость прошла.

Объективно:

Состояние удовлетворительное. Температура тела 36,6 С. Кожные покровы обычной окраски и влажности. ЧД 16 в мин. SpO2 96% при дыхании атмосферным воздухом. При перкуссии легких – коробочный звук. Аускультативно в легких жесткое дыхание, единичные сухие хрипы над всей поверхностью легких. Тоны сердца ритмичные, приглушены. ЧСС 76 в мин. АД 130/70 мм рт.ст.

Живот при пальпации мягкий, безболезненный во всех отделах. Печень и селезенка не увеличены. Симптом поколачивания отрицательный с обеих сторон.

Пациенту необходимо дать дальнейшие рекомендации по лечению ХОБЛ.

Вопрос №9 Согласно оценочному тесту ХОБЛ САТ составил >10, пациенту для дальнейшего лечения следует рекомендовать бронходилататоры, представленные:

А: комбинацией длительнодействующих антихолинергиков + длительнодействующих β_2 -агонистов

Б: длительнодействующими антихолинергиками

В: длительнодействующими β_2 -агонистами

Г: комбинацией длительнодействующих антихолинергиков + длительнодействующих β_2 -антагонистов

Вопрос №10 Комбинацией длительнодействующих антихолинергиков + длительнодействующих β_2 -агонистов является:

А: Тиотропия бромид + формотерол

Б: сальбутамол + беклометазон

В: фенотерол + рофлумиласт

Г: теofilлин + ипратропия бромид

Вопрос №11 Всем пациентам с ХОБЛ следует рекомендовать вакцинацию против инфекции:

А: пневмококковой

Б: легионеллезной

В: стафилококковой

Г: бруцеллезной

Вопрос №12 Для профилактики прогрессирования хронической обструктивной болезни легких и развития ее обострений пациенту необходимо:

А: отказаться от курения

Б: соблюдать строгий постельный режим

В: регулярно принимать антигистаминные средства

Г: придерживаться гипоаллергенной диеты

Эталоны ответов

1	2	3	4	5	6	7	8	9	10	11	12
1	1,2	1	1	1	1	1	1	1	1	1	1

УСЛОВИЕ СИТУАЦИОННОЙ ЗАДАЧИ №35

1.1. Ситуация

Больная 35 лет обратилась в поликлинику к врачу-терапевту участковому

1.2. Жалобы

на повышение температуры тела до 39,2°C, кашель с отделением небольшого количества слизисто-гнойной мокроты, снижение аппетита, слабость, недомогание, жидкий стул без примеси крови до 4 раз за сутки.

1.3. Анамнез заболевания

Всегда считала себя здоровым человеком. 6 дней тому назад после переохлаждения, отметила появление слабости и недомогания, повышение температуры тела до 37,8°C, сопровождающееся сильным ознобом. На следующий день присоединился кашель с отделением небольшого количества слизистой мокроты. По совету знакомых самостоятельно начала приём амоксициклава 875/125 мг 2 р/сут., однако, существенного улучшения состояния к концу 4 суток лечения амоксициклавом не отмечалось: температура тела колебалась от 37,3°C до 39,2°C, сохранялись слабость. Сегодня (на 6 сутки болезни) присоединилась диарея до 4 раз в сутки.

1.4. Анамнез жизни

- Вредные привычки отрицает
- Аллергологический анамнез не отягощён
- Перенесенные заболевания и операции: отрицает

1.5. Объективный статус

Состояние средней тяжести. Вес 59 кг, рост 170 см. Кожные покровы горячие, влажные.

Температура тела 38,7°C. Видимые слизистые не изменены, миндалины не увеличены, глотание

безболезненное, отделяемого из полости носа нет. В легких дыхание везикулярное, на ограниченном участке под левой лопаткой выслушиваются влажные звонкие хрипы, ЧДД 20 в мин. Тоны сердца ясные, ритмичные, шумов нет, ЧСС 88 в мин., АД 110/75 мм рт.ст. Живот мягкий, безболезненный. Печень по краю реберной дуги. Симптом Щёткина-Блюмберга - отрицательный.

Вопрос №1 Для исключения/подтверждения диагноза пневмонии пациентке показано проведение:

А: рентгенографии органов грудной клетки в передней прямой и боковой проекциях

Б: общего анализа крови

В: анализа мочи на выявление растворимого антигена L. Pneumophila серогруппы 1

Г: посева мокроты

Д: бронхоскопии

Е: бронхоальвеолярного лаважа с исследованием бронхо-альвеолярного смыва

3. Результаты обследования

3.1. Рентгенография органов грудной клетки в передней прямой и боковой проекциях

На рентгенограмме органов грудной клетки в прямой проекции: корни лёгких структурны. Диафрагма обычно расположена. Плевральные синусы свободны. В наддиафрагмальном отделе слева визуализируется зона очаговой инфильтрации лёгочной ткани с неровными контурами. Сердце горизонтально расположено. Аорта рентгенологически не изменена.

На рентгенограмме органов грудной клетки в боковой проекции: в наддиафрагмальном отделе определяется очаговое уплотнение.

3.2. Общий анализ крови

Анализ крови по cito:

Эритроциты=5,12 млн/мкл

Hb=152,0 г/л

Ht=45,7%

Лейкоциты=16,2 тыс/мкл

Тромбоциты=264 тыс/мкл

СОЭ=35 мм/час

3.3. Бронхоскопия

При бронхоскопии патологии не выявлено

3.4. Анализ мочи на выявление растворимого антигена L. Pneumophila серогруппы 1

Антиген L. Pneumophila серогруппы 1: не выявлен

3.5. Бронхоальвеолярный лаваж с исследованием бронхо-альвеолярного смыва

Цитограмма бронхоальвеолярного смыва:

Количество клеток:	0,2 x 10 ⁵ /мл
Альвеолярные макрофаги	85%
Лимфоциты	12%
Нейтрофилы	2%
Эозинофилы	0,5%
Тучные клетки	0,5%

(норма)

3.6. Посев мокроты

Посев мокроты: высеян Str. Viridans 10² (норма)

Вопрос №2 Для исключения/подтверждения Clostridium difficile-ассоциированной болезни у пациентки с диареей, развившейся на 5 сутки приёма амоксициллина показано проведение:

А: теста амплификации нуклеиновых кислот (ПЦР) для токсигенного штамма Clostridium difficile

Б: иммуноферментного анализа для определения токсина А Clostridium difficile в кале

В: иммуноферментного анализа для определения токсина В Clostridium difficile в кале

Г: исследования глутаматдегидрогеназы Clostridium difficile

Д: исследования активности β-глюкоцереброзидазы лейкоцитов

Е: исследования уровня активности хемокина CCL 18 в сыворотке крови

5. Результаты обследования

5.1. Тест амплификации нуклеиновых кислот (ПЦР) для токсигенного штамма *Clostridium difficile*

результат положительный

5.2. Иммуноферментный анализ для определения токсина А *Clostridium difficile* в кале

Токсин А (*Clostridium difficile*): выявлен

5.3. Иммуноферментный анализ для определения токсина В *Clostridium difficile* в кале

Токсин В (*Clostridium difficile*): выявлен

5.4. Исследование глутаматдегидрогеназы *Clostridium difficile*

Глутаматдегидрогеназа (*Clostridium difficile*): выявлена

5.5. Исследование активности β-глюкоцереброзидазы лейкоцитов

Активность β-глюкоцереброзидазы лейкоцитов: не снижена

5.6. Исследование уровня активности хемокина CCL 18 в сыворотке крови

Активность хемокина CCL 18: не повышена.

Вопрос №3 Клинический диагноз может быть сформулирован следующим образом:

А: Внебольничная левосторонняя пневмония. *Clostridium difficile*-ассоциированная болезнь лёгкого течения

Б: Левосторонняя пневмония на фоне иммунодефицитного состояния, тяжёлого течения.

Нарушение микробиоты кишечника

В: Внебольничная левосторонняя пневмония, тяжёлого течения. Псевдомембранозный колит

Г: Внебольничная левосторонняя пневмония, средней тяжести. Дисбактериоз

7. Диагноз

Диагноз:

Вопрос №4 Оценку эффективности проводимой стартовой антибактериальной терапии следует проводить по истечении _____ часов:

А: 48-72

Б: 12-24

В: 24-48

Г: 72-96

Вопрос №5 Проводимая терапия амоксиклавом :

А: неэффективна

Б: эффективна

В: не может быть оценена в настоящий момент

Г: недостаточно эффективна

Вопрос №6 Учитывая неэффективность терапии амоксиклавом, в качестве препарата выбора второй линии целесообразно выбрать:

А: левофлоксацин

Б: амоксициллин

В: кларитромицин

Г: клиндамицин

Вопрос №7 Для терапии *Clostridium difficile*-ассоциированной болезни лёгкого/среднетяжёлого течения показано назначение:

А: метронидазола

Б: моксифлоксацина

В: меропенема

Г: ванкомицина

Вопрос №8 Для нейтрализации активности токсинов *C. difficile* следует применить:

А: диоктаэдрический смектит (смекта)

Б: макрогол (фортранс)

В: димеркаптопропансульфонат натрия (унитиол)

Г: меглюмина натрия сукцинат (реамберин)

13. Дополнительная информация

Повторная консультация на 3 сутки лечения левофлоксацином, муколитическими препаратами, метронидазолом:

на фоне лечения отмечается положительная динамика: снизилась температура до 37,3-37,2 С (в последние сутки), уменьшилась слабость. Сохраняется влажный кашель, жидкий стул до 4 р/сут.

Объективно:

УСЛОВИЕ СИТУАЦИОННОЙ ЗАДАЧИ №36

1.1. Ситуация

Мужчина, 48 лет, обратился к врачу общей практики.

1.2. Жалобы

- На чувство нехватки воздуха при выполнении физической нагрузки средней интенсивности (подъем на 4 этаж, быстрая ходьба).
- На кашель с умеренным количеством отделяемой мокроты желто-зелёного цвета.
- Сонливость и быстрая утомляемость в дневное время.

1.3. Анамнез заболевания

Постоянный кашель с отделением небольшого количества мокроты серого цвета преимущественно по утрам беспокоит 15 лет. Впервые начал замечать одышку при физической нагрузке около года назад, кроме этого стал отмечать быструю утомляемость и сонливость в дневные часы. Настоящее ухудшение заболевания около месяца назад, после перенесенной вирусной инфекции отмечает усиление одышки, кашля, а также увеличения количества отделяемой мокроты, которая стала желто-зелёного цвета.

1.4. Анамнез жизни

Работает сварщиком. Семейный анамнез: отец умер от рака легкого. Аллергические реакции отрицает. Хронические заболевания: хронический гастрит. Наличие туберкулеза, венерические заболевания, сахарный диабет, хронические инфекции отрицает. Алкоголем не злоупотребляет, курит 25 лет по 20 сигарет в день.

1.5. Объективный статус

Состояние средней степени тяжести. SpO₂=95%, температура тела 36,8°C. Сознание ясное. Повышенного питания. Рост 178, вес 86 кг. ИМТ 27,14 кг/м³. Кожные покровы нормальной окраски, без высыпаний. Отеков нет. Лимфоузлы доступные пальпации не увеличены, безболезненны. Щитовидная железа не увеличена.

Тоны сердца ясные, ритмичные, ЧСС 85 уд/м. АД 135/80 мм.рт.ст.

Живот участвует в акте дыхания, при пальпации мягкий, безболезненный. Печень не увеличена, безболезненна при пальпации. Размеры по Курлову 11x9x8 см.

Стул в норме. Диурез адекватный.

Грудная клетка эмфизематозная, при пальпации безболезненна. ЧДД 20 в мин. Аускультация легких: дыхание жесткое, проводится по всем полям. Множественные рассеянные сухие хрипы с обеих сторон. Перкуторно: коробочный звук.

Вопрос №1 Для постановки диагноза необходимо выполнить:

А: общий анализ крови

Б: общий анализ мочи

В: исследование мокроты по Грамму

Г: исследование мокроты на кислотоустойчивые микобактерии

3. Результаты обследования

3.1. Общий анализ крови

СОЭ 18 мм/ч (N м 2-10, ж 3-15)

Лейкоциты $10,8 \times 10^3$ мкл (N 3,50 – $8,50 \times 10^3$ мкл)

Эритроциты $5,5 \times 10^6$ мкл (N 3,2 – $5,1 \times 10^6$ мкл)

Тромбоциты 240×10^3 (N 170.00 – 350.00×10^3)

Гемоглобин 154 г/л (N М 120-180; Ж 115– 145)

Эоз – 2; с/я – 58; п/я – 2; лимфоциты 36; моноциты 3.

3.2. Общий анализ мочи

Цвет: светло/желтый; уд.вес 1012; прозрачная; реакция 7,0; белок отрицательно; сахар отрицательно; лейкоциты 1-2 п/зр; эпителий плоский 2-3 п/зр.

3.3. Исследование мокроты по Грамму

Микрофлора: грам (+/-) коккобациллы в умеренном количестве

Встречаются:

- нити мицелия
- цепочки грамм (+) кокков

3.4. Исследование мокроты на кислотоустойчивые микобактерии

Заключение: В мокроте кислотоустойчивых микобактерий не обнаружено.

Вопрос №2 Для постановки диагноза необходимо выполнить:

А: спирографию

Б: рентгенографию органов грудной клетки

В: эзофагогастродуоденоскопию

Г: видеобронхоскопию

Д: ЭКГ

Е: стресс-эхоКГ

5. Результаты обследования

5.1. Спирометрия

Индекс	Осн.	% расч
ЖЕЛ	2,47л	67%
ФЖЕЛ	2,0	63%
ОФВ1	1,28л	44%
ОФВ1/ЖЕЛ	52%	
ОФВ1/ ФЖЕЛ	64%	

5.2. Рентгенография органов грудной клетки

Грудная клетка правильной формы. В легких нет очаговых и инфильтративных теней. Усиление легочного рисунка. Корни структурны. Плевральные синусы свободны. Сердечная тень обычной конфигурации.

5.3. Эзофагогастродуоденоскопия

Заключение: поверхностный эзофагит. Смешанный (поверхностный и атрофический) гастрит. Поверхностный бульбит. Недостаточность привратника.

5.4. Видеобронхоскопия

Осмотрены просветы трахеи и бронхов до 5-7 генерации. Карина и бронхиальные шпоры эластичные, немного отечные. Рельеф хрящевых колец прослеживается. Умеренное количество мутной слизистой мокроты на стенках и в просвете бронхов с обеих сторон.

5.5. ЭКГ

Синусовый ритм с ЧСС 78 уд\мин. Отклонение ЭОС влево.

5.6. Стресс-эхоКГ

Данных за стресс-индуцированную ишемию миокарда не получено

Вопрос №3 В данной клинической ситуации основным диагнозом является:

А: Хроническая обструктивная болезнь легких, обострение средней тяжести

Б: Буллезная эмфизема легких, пневмосклероз

В: Хронический слизисто-гнойный бронхит, обострение

Г: Бронхиальная астма, аллергическая, персистирующая, средней степени тяжести, не контролируемая, в фазе обострения

7. Диагноз

Диагноз:

7.1. Хроническая обструктивная болезнь легких, обострение средней тяжести

7.2. Буллезная эмфизема легких, пневмосклероз

7.3. Хронический слизисто-гнойный бронхит, обострение

7.4. Бронхиальная астма, аллергическая, персистирующая, средней степени тяжести, не контролируемая, в фазе обострения

Вопрос №4 Для выяснения причины дневной сонливости пациента рекомендуется проведение:

А: ночной оксиметрии с последующим уточнением диагноза с помощью полисомнографии

Б: суточного мониторирования ЭКГ

В: пикфлоуметрии

Г: электроэнцефалографии

Вопрос №5 Для купирования симптомов обострения хронической обструктивной болезни легких пациенту рекомендуется назначить:

А: бронхолитики и системные глюкокортикостероиды

- Б: системные глюкокортикостероиды и инфузионную терапию
- В: нестероидные противовоспалительные препараты и инфузионную терапию
- Г: нестероидные противовоспалительные препараты и бронхолитики

Вопрос №6 Помимо бронхолитической терапии, пациенту необходимо назначить:

- А: муколитический препарат
- Б: преноксдиазин
- В: грудной сбор
- Г: противокашлевые средства, содержащие кодеин

Вопрос №7 Нефармакологическая терапия у данного пациента включает:

- А: отказ от курения
- Б: отказ от занятий спортом
- В: гипоаллергенную диету
- Г: бальнеотерапию

Вопрос №8 Показанием к назначению антибактериальной терапии у данного пациента является наличие:

- А: усиления одышки, увеличения количества и «гнойности» мокроты
- Б: значения ОФВ1/ЖЕЛ 52% в сочетании с дневной сонливостью
- В: множественных сухих рассеянных хрипов при аускультации и значение SpO₂ ~
- Г: изменений в ОАК: СОЭ 18 мм/ч, лейкоциты $10,8 \times 10^3$ мкл

Вопрос №9 Наиболее вероятным возбудителем обострения у пациента является:

- А: *Haemophilus influenzae*
- Б: *Pseudomonas aeruginosa*
- В: энтеробактерии
- Г: вирус гриппа А

Вопрос №10 К необратимым компонентам экспираторного ограничения воздушного потока относят:

- А: потерю эластичной тяги легких вследствие альвеолярной деструкции
- Б: накопление воспалительных клеток, слизи и экссудата плазмы в бронхах
- В: сокращение гладкой мускулатуры бронхов
- Г: динамическую гиперинфляцию

Вопрос №11 Контроль эффективности впервые назначенного лечения ХОБЛ следует проводить через :

- А: 1, 3, 12 месяцев
- Б: 1, 2 месяца
- В: 1-2 недели
- Г: 5, 10, 15 недель

Вопрос №12 Интегральная оценка тяжести пациентов, страдающих ХОБЛ учитывает выраженность клинических симптомов, оцененных по шкале:

- А: mMRC
- Б: GOLD
- В: GINA
- Г: DAS-28

Эталонные ответы

1	2	3	4	5	6	7	8	9	10	11	12
1	1.2	1	1	1	1	1	1	1	1	1	1

УСЛОВИЕ СИТУАЦИОННОЙ ЗАДАЧИ №37

1.1. Ситуация

Женщина, 39 лет, обратилась к врачу общей практики.

1.2. Жалобы

- Эпизоды одышки, которые могут возникнуть при повседневных физических нагрузках (медленной ходьбе, подъеме на 1 этаж), в т.ч. ночью, при эмоциональных нагрузках. Сопровождаются интенсивным, приступообразным кашлем с легко отделяемой слизистой мокротой в течение всего дня, но преимущественно утром, без запаха и примеси крови.
- Периодически возникают свистящие хрипы.

1.3. Анамнез заболевания

Впервые вышеперечисленные жалобы появились 2 года назад во время отдыха в санатории в Краснодарском крае, по возвращению домой симптомы исчезли, беспокоил только сухой кашель с трудно отделяемой мокротой. Не обследовалась, лечение не получала.

Настоящее ухудшение заболевания 1 месяц назад, после перенесенного простудного заболевания.

1.4. Анамнез жизни

- Работает бухгалтером.
- В детстве болела пневмонией, часто болела ОРВИ (1-2 раза в год), после выздоровления длительное время отмечался кашель. В зрелом возрасте после простудных заболеваний так же отмечался длительный кашель, но к специалистам не обращалась.
- Аллергия на кошачью шерсть, проявляется слезотечением.
- Наличие туберкулеза, венерические заболевания, сахарный диабет, хронические инфекции отрицает.
- Алкоголем не злоупотребляет.
- Не курит и никогда не курила.

1.5. Объективный статус

Общее состояние больного: средней степени тяжести.

Конституция: гиперстеническая. Рост: 182 см. Вес: 100 кг. ИМТ: 30,19 кг/м².

Тоны сердца ясные, ритмичные, ЧСС 90 уд\м. АД 130\80 мм.рт.ст.

Живот участвует в акте дыхания, при пальпации мягкий, безболезненный. Печень не увеличена, безболезненна при пальпации. Размеры по Курлову 12x10x8 см.

Стул в норме. Диурез адекватный.

Грудная клетка правильной формы, при пальпации безболезненна. ЧДД 22 в мин. Аускультация легких: дыхание проводится по всем полям. Множественные рассеянные сухие хрипы с обеих сторон. Перкуторно: коробочный звук.

Вопрос №1 Для постановки диагноза необходимо выполнить:

А: общий анализ крови с лейкоцитарной формулой

Б: цитологический анализ мокроты

В: специфический Ig E к эпителию кошки в сыворотке крови

Г: общий Ig E

Д: биохимический анализ крови

Е: исследования гемостаза

3. Результаты обследования

3.1. Общий анализ крови с лейкоцитарной формулой

Эритроциты – 5,75 x 10¹²/л

Гемоглобин - 164 г/л

Гематокрит – 51%

Лейкоциты – 18,5 x 10⁹/л,

Тромбоциты - 180 x 10⁹/л

СОЭ - 18 мм/ч

Лейкоцитарная формула:

Палочкоядерные 3%, Сегментоядерные 64%, Лимфоциты 35,7 %, Моноциты 14% Эозинофилы 10%

3.2. Цитологический анализ мокроты

Бесцветная. Консистенция - вязкая. Характер - слизистая. Микроскопическое исследование:

Плоский эпителий - 3-4 в поле зрения. Лейкоциты - 10 -12 в поле зрения. Эозинофилы в скоплении до 5. Кристаллы Шарко-Лейдена отсутствуют. Спирали Куршмана отсутствуют.

3.3. Специфический Ig E к эпителию кошки в сыворотке крови

Специфический Ig E к эпителию кошки в сыворотке крови – 16,9 Ме\мл

3.4. Общий Ig E

Общий Ig E: 254 ме/мл (до 130).

3.5. Биохимический анализ крови

Показатель	Значение	Норма
Глюкоза	5,1	4,2 - 6,1 ммоль/л
Общий билирубин	7,0	8 - 20,5 мкмоль/л

Показатель	Значение	Норма
Калий	4,3	3,5 - 5,1 ммоль/л
Натрий	146	136 - 145 ммоль/л
Сывороточное железо	6,4	9 - 30,4 мкмоль/л
Креатинин	81	44-88 мкмоль/л
СКФ	85	>90 мл/мин
Мочевина	4,50	1,7-8,3 ммоль/л
АСТ	14	<31 У/л
АЛТ	10	<31 У/л
Общий белок	68	65 - 85 г/л
Протромбиновая активность	88	80 - 100 %
Фибриноген	3.55	2 - 4 г/л

3.6. Исследование гемостаза

Результаты исследования гемостаза: АПТВ – 27,0с (27,0с), ПТВ-12,8 (13,0), ТВ – 18,6 (16с), РФМК – отриц.мг% (<4,0 мг %), Антитромбин III 98,0% (75-140%), фибриноген 2 (2-4 г/л), агрегация тромбоцитов крови на стекле (экспресс оценка) – 18, 0с (15-20с).

Вопрос №2 Для постановки диагноза необходимо назначить:

А: спирометрию с бронходилатационным тестом

Б: пульсоксиметрию

В: видеобронхоскопию

Г: УЗИ органов брюшной полости

Д: эзофагогастродуоденоскопию

Е: УЗИ плевральных полостей

5. Результаты обследования

5.1. Спирометрия с бронходилатационным тестом

Спирометрия:

ЖЕЛ 4,84 л – 91%, ФЖЕЛ 4,3 – 79%, ОФВ1 3,88 л – 78%, ОФВ1/ЖЕЛ 80%, ПОСвыд 440 л\м – 75%.

Заключение: Снижение ПОС, остальные показатели в норме.

После пробы с бронхолитиком:

ЖЕЛ 4,85-91%, ОФВ1 4,17 – 90%, ОФВ1\ЖЕЛ 86%, ПОСвыд 456 л\мин-78%.

Заключение: прирост по ОФВ1 на 290 мл.

5.2. Пульсоксиметрия

SaO2 97%

5.3. Видеобронхоскопия

Осмотрены трахея и бронхи до 5-7 генерации. Карина и бронхиальные шпоры эластичные. Рельеф хрящевых колец прослеживается. Умеренно выраженная гиперемия слизистой проксимальных бронхов. Небольшое количество слизистой мокроты на стенках бронхов.

5.4. УЗИ органов брюшной полости

УЗИ органов брюшной полости: Печень не выступает из под края реберной дуги, не увеличена, контуры ровные, четкие. Эхоструктура неоднородна за счет парных гиперэхогенных включений линейной формы. Эхогенность средняя.

Желчный пузырь средних размеров, деформирован. Стенки не утолщены, повышенной эхогенности.

В просвете желчного пузыря тени конкрементов не лоцируются. Холедох не расширен, воротная вена – 8,5 мм.

Поджелудочная железа средних размеров, обычной формы. Контуры ее четкие и ровные.

Эхоструктура однородная, эхогенность средняя.

Селезенка не увеличена, однородная, средней эхогенности. В брюшной полости свободная жидкость не лоцируется.

5.5. Эзофагогастродуоденоскопия

Эзофагогастродуоденоскопия.

Заключение: Хронический эзофагит. Скользящая Г.П.О.Д. ГЭРБ 1 стадия. Смешанный (поверхностный и атрофический) гастрит.

5.6. УЗИ плевральных полостей

В плевральных полостях выпота не обнаружено.

Вопрос №3 В данной клинической ситуации основным диагнозом является:

А: Аллергическая бронхиальная астма, средней степени тяжести, персистирующая, неконтролируемая. Сенсibilизация к эпидермальным (шерсть кошки) аллергенам

Б: Хронический слизисто-гнойный бронхит, обострение

В: Бронхиальная астма, смешанный вариант, тяжелой степени тяжести, неконтролируемая, обострение

Г: Хроническая обструктивная болезнь легких тяжелое течение, обострение. Пневмосклероз. ДН 2

7. Диагноз

Диагноз:

7.1. Аллергическая бронхиальная астма, средней степени тяжести, персистирующая, неконтролируемая. Сенсibilизация к эпидермальным (шерсть кошки) аллергенам

7.2. Хронический слизисто-гнойный бронхит, обострение

7.3. Бронхиальная астма, смешанный вариант, тяжелой степени тяжести, неконтролируемая, обострение

7.4. Хроническая обструктивная болезнь легких тяжелое течение, обострение. Пневмосклероз. ДН 2

Вопрос №4 Мониторинг пиковой скорости выдоха служит для определения:

А: уровня контроля симптомов бронхиальной астмы

Б: фенотипа бронхиальной астмы

В: степени тяжести обострения

Г: степени дыхательной недостаточности

Вопрос №5 В качестве базисной терапии данной пациентке необходимо назначить:

А: низкие дозы ингаляционных глюкокортикостероидов и длительно действующие бета агонисты

Б: короткодействующие бета агонисты по потребности

В: низкие дозы пероральных глюкокортикостероидов

Г: высокие дозы ингаляционных глюкокортикостероидов и длительно действующие бета агонисты

Вопрос №6 Снижение объема терапии (переход на ступень вниз) показано при достижении и сохранении стабильного контроля \geq (пороговое значение):

А: 3-х месяцев

Б: 3-х лет

В: 1-го года

Г: 1 месяца

Вопрос №7 Для оценки контроля бронхиальной астмы рекомендуется использовать вопросник:

А: ACQ-5 и тест по контролю над астмой (ACT)

Б: оценки одышки по шкале (MRC)

В: CAT тест

Г: CHA2DS2-VASC

Вопрос №8 Пациентам при обострении бронхиальной астмы рекомендуется проводить:

А: рентгенографию органов грудной клетки в прямой проекции

Б: УЗИ плевральной полости

В: бодиплетизмографию

Г: компьютерную томографию органов грудной клетки

Вопрос №9 Показанием к назначению тiotропия бромидом больным с бронхиальной астмой является:

А: наличие хотя бы 1-го обострения, потребовавшего госпитализации

Б: тяжелая сопутствующая сердечно-сосудистая патология

В: астматический статус в анамнезе

Г: стартовая терапия на этапе постановки диагноза бронхиальной астмы у молодых пациентов

Вопрос №10 Пациентке необходимо рекомендовать:

- А: снизить массу тела, ограничить контакт с аллергеном
- Б: санаторно-курортное лечение
- В: прием антигистаминных препаратов при контакте с аллергенами
- Г: регулярную аэробную физическую нагрузку

Вопрос №11 Пациентам с бронхиальной астмой средней и тяжелой степени тяжести рекомендовано проводить вакцинацию:

- А: против гриппа и пневмококковой инфекции
- Б: против гемофильной инфекции и кори
- В: против полиомиелита и краснухи
- Г: против кори и паротита

Вопрос №12 Пациентке необходимо обратиться к врачу первичного звена в течение _____ после выписки:

- А: 24 часов
- Б: 3 дней
- В: 7 дней
- Г: 1 месяца

Эталоны ответов

1	2	3	4	5	6	7	8	9	10	11	12
1,2,3	1,2	1	1	1	1	1	1	1	1	1	1

УСЛОВИЕ СИТУАЦИОННОЙ ЗАДАЧИ №38

1.1. Ситуация

Мужчина 32 года обратился к врачу общей практики.

1.2. Жалобы

- слабость,
- одышку,
- кашель с гнойной мокротой.

1.3. Анамнез заболевания

Семь дней тому назад появилась утомляемость, повышение температуры тела до 37,8°C, накануне сидел под кондиционером. Принимал парацетамол, ибупрофен, без особого эффекта. Спустя 3 дня появился кашель со слизисто-гнойной мокротой. По совету родственников, начал прием таблеток амоксициллина по 500 мг 3 раза в день, ренгалин. Улучшения состояния к концу 4 суток не отмечалось, сохраняется повышение температуры тела до 38°C

1.4. Анамнез жизни

- Работает на одном из предприятий менеджером.
- Перенесенные заболевания: аппендэктомия в 30 лет. Туберкулез, вирусный гепатит, венерические заболевания, контакты с инфекционными больными отрицает.
- Аллергологический анамнез: неотягощен.
- Наследственность: неотягощена.
- Вредные привычки: отрицает.

1.5. Объективный статус

Состояние средней степени тяжести. Телосложение нормостеническое. Кожные покровы физиологической окраски. Высыпаний нет. Периферические лимфатические узлы не увеличены, безболезненные. Грудная клетка не деформирована. Аускультативно дыхание жесткое, ослаблено в верхних отделах правого легкого, выслушиваются влажные мелкопузырчатые хрипы. Шум трения плевры нет. Аускультативно тоны сердца ясные, ритмичные. АД 122/85 мм рт.ст. ЧСС 80 уд. в мин. Перкуторно границы сердца не увеличены. Живот мягкий безболезненный. Симптом раздражения брюшины нет. Стул и диурез без особенностей.

Вопрос №1 Необходимыми для постановки диагноза лабораторными методами обследования являются:

- А: общий анализ крови
- Б: иммунограмма
- В: коагулограмма
- Г: IgE общий

3. Результаты лабораторных методов обследования

3.1. Общий анализ крови

Показатель	Результат	Нормы
Эритроциты (RBC), *10 ¹² /л	4,7	м. 4,4-5,0 ж. 3,8-4,5
Гемоглобин (Hb), г/л	144	м. 130-160 ж. 120-140
Гематокрит (HCT), %	36	м. 39-49 ж. 35-45
Цветовой показатель (ЦП)	0,99	0,8-1,0
Усреднённое значение объёма эритроцита (MCV), (фл)	89	80-100
Среднее содержание гемоглобина в эритроците (MCH), (пг)	29	26-34
Средняя концентрация гемоглобина в эритроците (MCHC), г/дл	34,5	32,0-37,0
Ретикулоциты (RET), %	2	2-12
Тромбоциты (PLT), *10 ⁹ /л	289	180-320
Лейкоциты (WBC), *10 ⁹ /л	9,7	4-9
Лейкоцитарная формула		
Нейтрофилы палочкоядерные, %	8	1-6
Нейтрофилы сегментоядерные, %	62	47-72
Эозинофилы, %	1	1-5
Базофилы, %	0	0-1
Лимфоциты, %	19	19-37
Моноциты, %	10	2-10
СОЭ, мм/ч	23	м. 2-10 ж. 2-15

3.2. Иммунограмма

Показатель	Результат	Нормальные значения
IgA (г\л)	3,1	0,7-4,0
IgM (г\л)	2,1	0,4-2,3
IgG (г\л)	10,8	7-16

3.3. Коагулограмма

Показатель	Результат	Нормальные значения
Фибриноген (г/л)	3,5	2-4
АЧТВ (сек)	23	24-35
Протромбин (%)	90	78-142

3.4. IgE общий

Показатель	Результат	Нормальные значения
IgE (мг\л)	0,2	менее 0,3

Вопрос №2 Необходимыми для постановки диагноза инструментальными методами обследования являются:

А: обзорная рентгенография органов грудной полости

Б: электрокардиограмма в стандартных отведениях.

В: эзофагогастродуоденоскопия

Г: эхокардиография

Д: видеобронхоскопия

5. Результаты инструментальных методов обследования

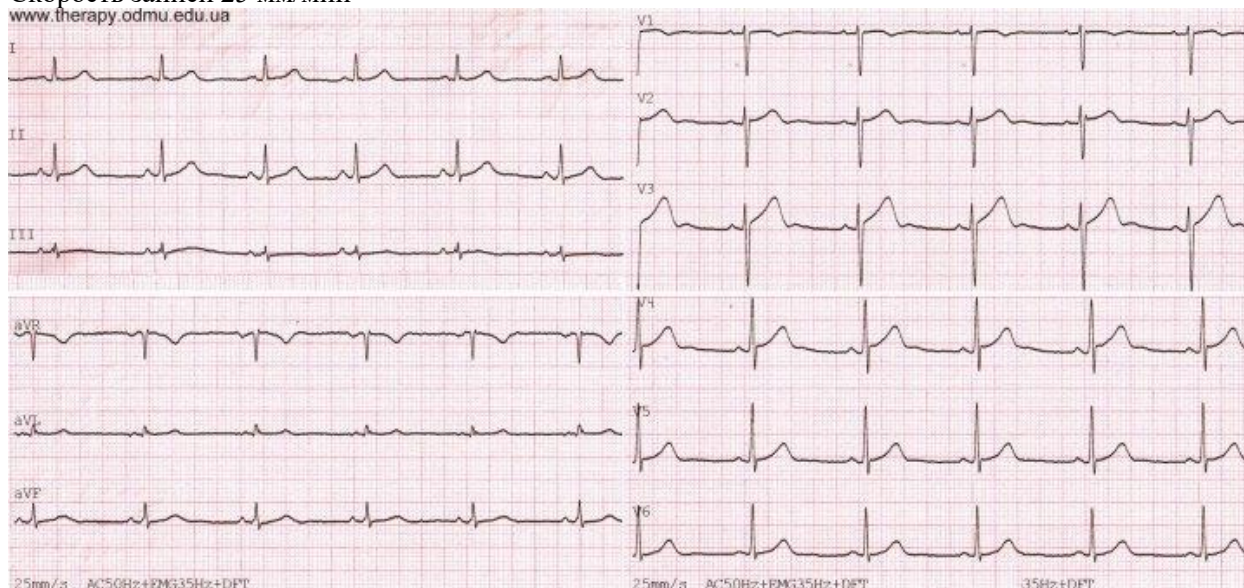
5.1. Обзорная рентгенография органов грудной полости

На рентгенограмме органов грудной клетки в проекции верхней доли правого легкого определяется участок инфильтрации однородной структуры, средней интенсивности, с нечеткими контурами уплотненного участка. Синусы свободны. Сердце без особенностей

5.2. Электрокардиограмма в стандартных отведениях

Скорость записи 25 мм/мин

www.therapy.odmu.edu.ua



5.3. Эзофагогастродуоденоскопия

Пищевод свободно проходим на всём протяжении, слизистая розовая. Кардиальный жом - нормотоничный, полностью смыкается при осмотре в ретрофлексии из желудка. Желудок - натощак в полости содержит умеренное количество слизи, слизистая умеренно гиперемирована в астральном отделе, складки нормальных размеров, желудочные поля не выражены, перистальтика сохранена. Приватник - свободно проходим. Луковица двенадцатиперстной кишки - без особенностей, в просвете жёлчь. **Заключение:** поверхностный гастрит.

5.4. Эхокардиография

Размеры полостей и стенок не увеличены. Морфология и кинетика клапанов не изменены.

Систолические и диастолические функции сохранены. Гемодинамических нарушений не выявлены.

5.5. Видеобронхоскопия

Осмотрены просветы трахеи и бронхов до 5-7 генерации. Карина и бронхиальные шпоры эластичные, незначительно отечны. Рельеф хрящевых колец прослеживается. Умеренное количество мутной, слизистой мокроты на стенках и в просвете бронхов с обеих сторон.

Вопрос №3 У данного пациента предполагаемым основным диагнозом является:

А: Внебольничная правосторонняя верхнедолевая пневмония

Б: Правосторонний плеврит

В: Острый бронхит

Г: Хроническая обструктивная болезнь легких, легкой степени тяжести. Эмфизема легких, пневмосклероз. ДН I

7. Диагноз

Диагноз:

7.1. Внебольничная правосторонняя верхнедолевая пневмония

7.2. Правосторонний плеврит

7.3. Острый бронхит

7.4. Хроническая обструктивная болезнь легких, легкой степени тяжести. Эмфизема легких, пневмосклероз. ДН I

Вопрос №4 Шкала CURB-65 включает повышение уровня азота мочевины $> \text{_____}$ ммоль/л (пороговый уровень), тахипноэ $\geq \text{_____}$ в минуту (пороговый уровень):

А: 7; 30

Б: 3; 25

В: 5; 20

Г: 10; 35

Вопрос №5 Тактикой ведения пациента будет:

А: госпитализация

Б: увеличить дозу амоксицилина до 1000 мг 2 раза в сутки

В: заменить антибиотик на другой

Г: продолжить прием амоксицилина в той же дозе еще 3 дня

Вопрос №6 Основным критерием эффективности антибиотикотерапии является:

А: снижение температуры

Б: снижение уровня гемоглобина

В: снижение артериального давления

Г: повышение артериального давления

Вопрос №7 Критерий эффективности антибиотикотерапии - это стойкое снижение температуры тела менее:

А: $37,2^{\circ}\text{C}$ в течение не менее 48 ч

Б: $38,2^{\circ}\text{C}$ в течение не менее 48 ч

В: $37,2^{\circ}\text{C}$ в течение не менее 24 ч

Г: $37,2^{\circ}\text{C}$ в течение не менее 72 ч

Вопрос №8 Глюкокортикостероиды системного действия рекомендуются пациентам с тяжелой внебольничной пневмонией, осложненной:

А: септическим шоком длительностью < 1 суток

Б: гипотонией

В: развитием эмпиемы плевры

Г: развитием абсцесса легкого

Вопрос №9 В качестве симптоматической терапии пациенту показаны:

А: муколитики

Б: бронхолитики

В: статины

Г: антикоагулянты

Вопрос №10 Наиболее эффективными средствами вторичной профилактики пневмонии являются:

А: пневмококковые и гриппозные вакцины

Б: методы закаливания

В: витамины группы С

Г: витамины группы В

Вопрос №11 К группам высокого риска развития пневмококковых инфекций относятся:

А: пациенты в возрасте 65 лет и старше

Б: женщины старше 60 лет

В: мужчины старше 55 лет

Г: пациенты, ежедневно использующие общественный транспорт

Вопрос №12 Тяжелой внебольничной пневмонией считают пневмонию :

А: с выраженной острой дыхательной недостаточностью и/или сепсисом

Б: не разрешившуюся спустя 7 дней

В: с сохранившейся гипертермией в течение 5 дней

Г: поразившую всю долю

Эталоны ответов

1	2	3	4	5	6	7	8	9	10	11	12
1	1,2	1	1	1	1	1	1	1	1	1	1

УСЛОВИЕ СИТУАЦИОННОЙ ЗАДАЧИ №38

1.1. Ситуация

Пациент 49 лет обратился к врачу общей практики.

1.2. Жалобы

Отмечается одышка в покое, кашель с мокротой, бледность и потливость кожных покровов.

1.3. Анамнез заболевания

Около 12-ти часов назад пациент отметил повышение температуры тела до 39,2°C, острый кашель, одышку при умеренной нагрузке, выраженную слабость и потливость.

Была вызвана скорая помощь, которой пациент был доставлен в стационар.

1.4. Анамнез жизни

Вредные привычки: курит (5 сигарет в день).

Аллергологический анамнез: не отягощен.

Профессиональный анамнез: офисный работник.

1.5. Объективный статус

Состояние тяжелое. Температура тела 39,2°C. Кожные покровы бледные, влажные. Губы цианотичные. Слабая гиперемия слизистых оболочек, инъекция сосудов склер. Притупление перкуторного звука в проекции нижней доли правого легкого. Дыхание жесткое по всем полям, мелкопузырчатые хрипы в нижней доле правого легкого.

ЧДД 30 уд в мин., SpO₂=87%. Тоны сердца ясные ритмичные. ЧСС 110 уд в мин., АД 100/60 мм рт. ст. Живот мягкий безболезненный. Периферические отеки отсутствуют.

Вопрос №1 Необходимыми для постановки диагноза лабораторными методами обследования являются:

А: общий анализ крови

Б: общий анализ мокроты

В: иммунограмма

Г: общий анализ мочи

Д: коагулограмма

Е: IgE общий

3. Результаты лабораторных методов обследования

3.1. Общий анализ крови

Показатель	Результат	Нормы
Эритроциты (RBC), *10 ¹² /л	4,7	м. 4,4-5,0 ж. 3,8-4,5
Гемоглобин (Hb), г/л	144	м. 130-160 ж. 120-140
Гематокрит (HCT),%	36	м. 39-49 ж.35-45
Цветовой показатель (ЦП)	0,99	0,8-1,0

Показатель	Результат	Нормы
Усреднённое значение объёма эритроцита (MCV), (фл)	89	80-100
Среднее содержание гемоглобина в эритроците (MCH), (пг)	29	26-34
Средняя концентрация гемоглобина в эритроците (MCHC), г/дл	34,5	32,0-37,0
Ретикулоциты (RET), ‰	2	2-12
Тромбоциты (PLT), *10 ⁹ /л	289	180-320
Лейкоциты (WBC), *10 ⁹ /л	9,7	4-9
Лейкоцитарная формула		
Нейтрофилы палочкоядерные, %	8	1-6
Нейтрофилы сегментоядерные, %	62	47-72
Эозинофилы, %	1	1-5
Базофилы, %	0	0-1
Лимфоциты, %	19	19-37
Моноциты, %	10	2-10
СОЭ, мм/ч	23	м.2-10 ж.2-15

3.2. Общий анализ мокроты

Показатель	Результат	Нормальные значения
Количество	4 мл	10-100 в сутки
Запах	нет	нет
Цвет	зеленоватый	бесцветный
Характер	гнойный	слизистый
Примеси	нет	нет
Консистенция	вязкая	жидкая
Эпителий плоский	2-3 в п/зр.	< 25 кл.
Эпителий альвеолярный	нет	нет
Волокна	нет	нет
Лейкоциты	25-30 в п/зр.	нет

Показатель	Результат	Нормальные значения
Эритроциты	5-7 в п/зр.	нет
Эозинофилы	нет	нет
Микобактерии туберкулеза	не обнаружены	нет
Прочая флора	нет	нет
Спирали Куршмана	нет	нет
Кристаллы Шарко-Лейдена	нет	нет
Клетки с признаками атипии	нет	нет

3.3. Иммунограмма

Показатель	Результат	Нормальные значения
IgA (г\л)	3,1	0,7-4,0
IgM (г\л)	2,1	0,4-2,3
IgG (г\л)	10,8	7-16

3.4. Общий анализ мочи

Показатель	Результат	Нормальные значения
Цвет мочи	соломенно-желтая	соломенно-желтая
прозрачность	прозрачная	прозрачная
Плотность (г/л)	1016	1010-1022
pH	5	4-7
белок	нет	нет
глюкоза	нет	нет
Кетоновые тела	нет	нет
эритроциты	единичные в поле зрения	единичные в поле зрения
лейкоциты	1-2 в поле зрения	М-1-2 в поле зрения Ж- 3-4 в поле зрения
Эпителиальные клетки	1-3 в поле зрения	нет
цилиндры	нет	нет

3.5. Коагулограмма

Показатель	Результат	Нормальные значения
------------	-----------	---------------------

Показатель	Результат	Нормальные значения
Фибриноген (г/л)	3,5	2-4
АЧТВ (сек)	23	24-35
Протромбин (%)	90	78-142

3.6. IgE общий

Показатель	Результат	Нормальные значения
IgE (мг\л)	0,2	менее 0,3

Вопрос №2 Необходимыми для постановки диагноза инструментальными методами обследования являются:

А: обзорная рентгенография органов грудной полости

Б: электрокардиограмма в стандартных отведениях.

В: эзофагогастродуоденоскопия

Г: эхокардиография

Д: видеобронхоскопия

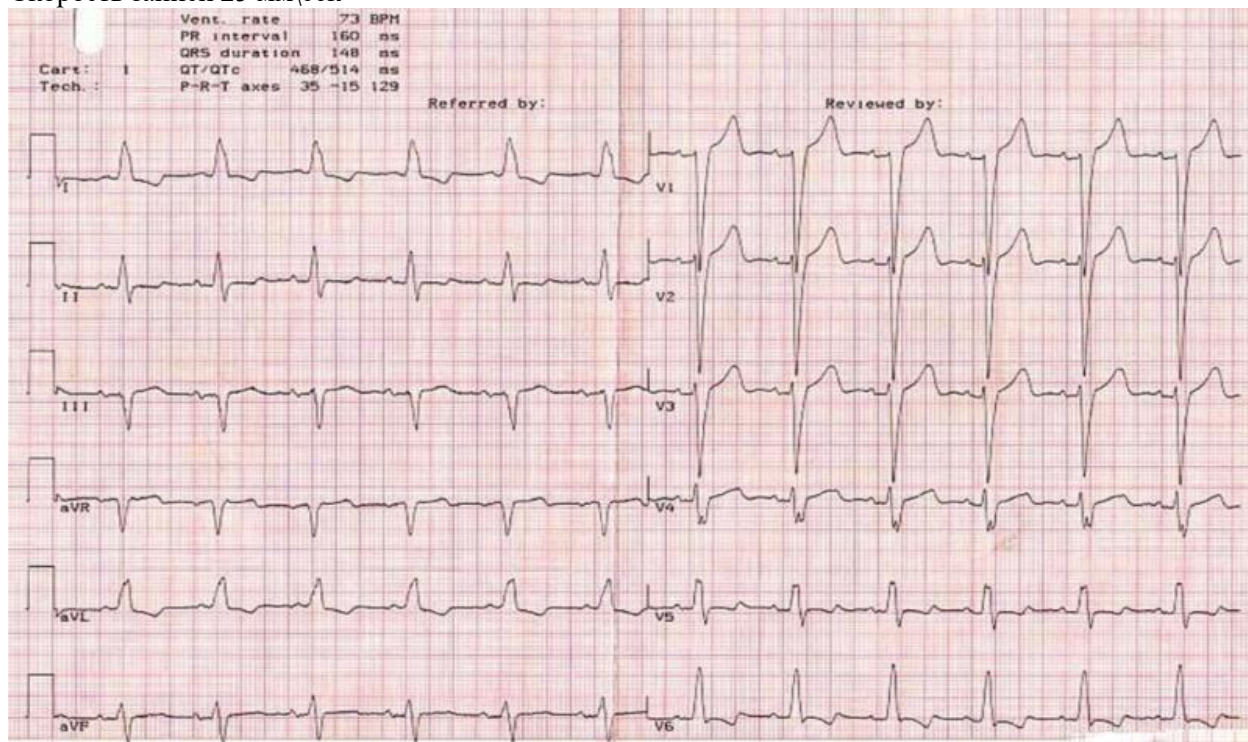
5. Результаты инструментального метода обследования

5.1. Обзорная рентгенография органов грудной полости

На рентгенограмме органов грудной клетки в проекции нижней доли правого легкого определяется интенсивное гомогенное затемнение, занимающее всю долю. Сердце без особенностей.

5.2. Электрокардиограмма в стандартных отведениях.

Скорость записи 25 мм\сек



5.3. Эзофагогастродуоденоскопия

Пищевод свободно проходим на всём протяжении, слизистая розовая. Кардиальный жом - нормотоничный, полностью смыкается при осмотре в ретрофлексии из желудка. Желудок - натощак в полости содержит умеренное количество слизи, слизистая умеренно гиперемирована в астральном отделе, складки нормальных размеров, желудочные поля не выражены, перистальтика сохранена. Приватник - свободно проходим. Луковица двенадцатиперстной кишки - без особенностей, в просвете жёлчь. **Заключение:** поверхностный гастрит.

5.4. Эхокардиография

Размеры полостей и стенок не увеличены. Морфология и кинетика клапанов не изменены. Систолические и диастолические функции сохранены. Гемодинамических нарушений не выявлены.

5.5. Видеобронхоскопия

Осмотрены просветы трахеи и бронхов до 5-7 генерации. Карина и бронхиальные шпоры эластичные, незначительно отечны. Рельеф хрящевых колец прослеживается. Умеренное количество мутной, слизистой мокроты на стенках и в просвете бронхов с обеих сторон.

Вопрос №3 У данного пациента предполагается:

- А: Внебольничная пневмония нижней доли правого легкого
- Б: Правосторонний плеврит
- В: Острый бронхит
- Г: Хроническая обструктивная болезнь легких, легкой степени тяжести. Эмфизема легких, пневмосклероз. ДН 1

7. Диагноз

Диагноз:

- 7.1. Внебольничная пневмония нижней доли правого легкого
- 7.2. Правосторонний плеврит
- 7.3. Острый бронхит
- 7.4. Хроническая обструктивная болезнь легких, легкой степени тяжести. Эмфизема легких, пневмосклероз. ДН 1

Вопрос №4 Шкала CURB-65 включает повышение уровня азота мочевины > _____ ммоль/л (пороговый уровень), тахипноэ \geq _____ в минуту (пороговый уровень):

- А: 7; 30
- Б: 3; 25
- В: 5; 20
- Г: 10; 35

Вопрос №5 Антибиотиком выбора у данного пациента является:

- А: ампициллин
- Б: ципрофлоксацин
- В: офлоксацин
- Г: кларитромицин

Вопрос №6 Основным критерием эффективности антибиотикотерапии является:

- А: снижение температуры
- Б: снижение уровня гемоглобина
- В: снижение артериального давления
- Г: повышение артериального давления

Вопрос №7 Всем пациентам с внебольничной пневмонией _____ после начала лечения рекомендуется оценка эффективности и безопасности стартового режима антибактериальной терапии:

- А: спустя 2-3 суток
- Б: в течение первых суток
- В: в течение первых двух суток
- Г: спустя 4-5 дня

Вопрос №8 При тяжелой пневмонии с септическим шоком возможно назначение:

- А: глюкокортикостероидов
- Б: иммуноглобулинов
- В: антигистаминных препаратов
- Г: нестероидных противовоспалительных средств

Вопрос №9 В качестве симптоматической терапии пациенту показаны:

- А: муколитики
- Б: бронхолитики
- В: статины
- Г: антикоагулянты

Вопрос №10 Наиболее эффективными средствами вторичной профилактики пневмонии являются:

- А: пневмококковые и гриппозные вакцины
- Б: методы закаливания
- В: витамины группы С

Г: витамины группы В

Вопрос №11 Всем амбулаторным пациентам с внебольничной пневмонией для оценки прогноза и выбора места лечения рекомендуется использовать шкалу :

А: CURB/CRB-65

Б: ОЛС

В: PORT

Г: SMART-COP

Вопрос №12 Шкала CURB-65 включает анализ 5 признаков: нарушение сознания, тахипноэ ≥ 30 /мин; снижение систолического артериального давления < 90 мм рт.ст. или диастолического ≤ 60 мм рт.ст.; возраст пациента ≥ 65 лет и :

А: повышение уровня азота мочевины > 7 ммоль/л

Б: повышение уровня калия > 7 ммоль/л

В: понижение уровня азота мочевины $< 2,5$ ммоль/л

Г: понижение уровня калия $< 3,5$ ммоль/л

Эталоны ответов

1	2	3	4	5	6	7	8	9	10	11	12
1,2	1,2	1	1	1	1	1	1	1	1	1	1

УСЛОВИЕ СИТУАЦИОННОЙ ЗАДАЧИ №39

1.1. Ситуация

Пациент в возрасте 55 лет обратился к врачу-терапевту.

1.2. Жалобы на:

- одышку при физической нагрузке (ходьба около 100 м по ровной поверхности)
- кашель с мокротой белесоватого цвета;
- эпизоды затруднения дыхания, «свистящее» дыхание;
- чувство дискомфорта в груди при дыхании.

1.3. Анамнез заболевания

Считает себя больным около 3-х лет, когда появились одышка при физической нагрузке и редкий кашель со скудной мокротой желтого цвета. С течением времени наблюдается усиление одышки со снижением толерантности к физической нагрузке. Несколько раз в год (до 3-х) отмечает обострения заболевания. Указанные жалобы беспокоят в течение последнего месяца.

1.4. Анамнез жизни

Пенсионер. Работал водителем. Семейный анамнез не отягощен. Аллергические реакции отрицает. Хронические заболевания: хронический гастрит. Наличие туберкулеза, венерические заболевания, сахарный диабет, хронические инфекции отрицает. Алкоголем не злоупотребляет. Курит по 20 сигарет в день на протяжении 30 лет.

1.5. Объективный статус

Состояние средней степени тяжести. SaO₂ 90%, температура тела 36,6°C. Сознание ясное.

Телосложение нормостеническое. Масса тела 71 кг, рост 180 см, ИМТ 21,9 кг/м². Кожные покровы нормальной окраски, без высыпаний.

Грудная клетка бочкообразная, при пальпации безболезненна. ЧДД 20 в минуту. При аускультации дыхание жесткое, проводится по всем полям, слышны множественные рассеянные сухие хрипы с обеих сторон. При перкуссии определяется коробочный звук. Тоны сердца приглушены, ритмичные. ЧСС 89 ударов в минуту, АД 139/88 мм рт. ст. Живот мягкий, при пальпации безболезненный.

Печень у края реберной дуги. Отеков нет. Стул, мочеиспускание без особенностей.

Вопрос №1 Лабораторным исследованием, необходимым пациенту, является:

А: общий анализ крови

Б: биохимический анализ крови

В: общий анализ мочи

Г: исследование мокроты на микобактерии

3. Результаты обследования

3.1. Общий анализ крови

RBC $4,0 \cdot 10^{12}$ /л; HGB 130 г/л; WBC $6,9 \cdot 10^9$ /л; НСТ 36,5%; PLT $216 \cdot 10^9$ /л; П/я 1%; С/я 60%; Эозинофилы 1%; Моноциты 3%; Лимфоциты 25%; СОЭ 18 мм/ч.

3.2. Биохимический анализ крови

Мочевина 5,8 ммоль/л; глюкоза 4,38 ммоль/л; холестерин 4,7 ммоль/л; креатинин 98 ммоль/л; общий белок 71 г/л; билирубин общий 14 ммоль/л; АЛТ 13 Ед/л; АСТ 17 Ед/л.

3.3. Общий анализ мочи

Цвет светло-желтый; уд.вес 1020; прозрачная; реакция 6,5, белок отриц.; сахар отриц.; кетоновые тела отриц.; лейкоциты 0; эритроциты 0; эпителий плоский единичн. в п/з.

3.4. Исследование мокроты на микобактерии

Отрицательно

Вопрос №2 Инструментальными методами исследования, необходимыми пациенту, являются:

А: спирометрия

Б: рентгенография органов грудной клетки в прямой проекции

В: рентгеновская компьютерная томография органов грудной клетки

Г: эхокардиография

Д: эзофагодуоденоскопия

Е: исследование диффузионной способности легких

5. Результаты обследования

5.1. Спирометрия

ЖЕЛ 2,60 л (71%); ОФВ1 1,34 л (46%); ОФВ1/ФЖЕЛ 52%

5.2. Рентгенография органов грудной клетки в прямой проекции

На рентгенограмме определяются признаки гипервоздушности легких: расположение диафрагмы отмечается на уровне передних отрезков VII-VIII ребер, купола диафрагмы уплотнены; определяется увеличение ретростернального пространства, «капельная» тень сердца. Отмечается расширение обеих легочных артерий и их прикорневых ветвей – характерный признак легочной гипертензии

5.3. Рентгеновская компьютерная томография органов грудной клетки

Легкие воздушны, без очаговых инфильтративных изменений. РКТ признаки пневмофиброзных изменений в язычковых сегментах левого легкого. Диафрагма не изменена. Сердце обычной конфигурации, нормальных размеров. Аорта уплотнена.

5.4. Эхокардиография

Дилатация правого желудочка, признаки легочной гипертензии 1 степени.

5.5. Эзофагодуоденоскопия

Гастродуоденит, вне обострения.

5.6. Исследование диффузионной способности легких

Диффузионная способность легких не нарушена

Вопрос №3 Наиболее верным диагнозом является хроническая обструктивная болезнь легких, с _____ симптомами, _____ риск обострения. Эмфизема легких, пневмосклероз. ДН 1:

А: Выраженными; высокий

Б: Невыраженными; высокий

В: Выраженными; низкий

Г: Невыраженными; низкий

7. Диагноз

Диагноз:

7.1. Хроническая обструктивная болезнь легких, с выраженными симптомами, высокий риск обострения

7.2. Хроническая обструктивная болезнь легких, с невыраженными симптомами, высокий риск обострения

7.3. Хроническая обструктивная болезнь легких, с выраженными симптомами, низкий риск обострения

7.4. Хроническая обструктивная болезнь легких, с невыраженными симптомами, низкий риск обострения

Вопрос №4 Дифференциальную диагностику необходимо проводить с:

А: бронхиальной астмой, бронхоэктазами, туберкулезом, облитерирующим бронхолитом

Б: муковисцидозом, саркоидозом внутригрудных лимфатических узлов, дилатационной кардиомиопатией

В: пневмонией, аллергическим альвеолитом, ТЭЛА, эмфиземой

Г: острым бронхитом, гранулематозом Вегенера с поражением легких, пневмонией

Вопрос №5 Индекс курения пациента составляет ____ пачка/лет:

А: 30

Б: 20

В: 10

Г: 5

Вопрос №6 Кроме бронхолитической терапии, пациенту необходимо назначить:

А: N-ацетилцистеин, карбоцистеин

Б: травяной сбор

В: амброксол через небулайзер

Г: препараты на основе кодеина

Вопрос №7 Длительно действующими антихолинергиками (ДДАХ) для лечения ХОБЛ являются:

А: тиотропия бромид, гликопиррония бромид

Б: беклометазон, будесонид

В: олодатерол, формотерол

Г: сальбутамол, фенотерол

Вопрос №8 Основной рекомендацией по нефармакологическому лечению для данного пациента является:

А: отказ от курения

Б: низкокалорийная диета

В: массаж области грудной клетки

Г: занятие спортом

Вопрос №9 Короткодействующими ингаляционными бронходилататорами (КДБА), применяющимися при обострении ХОБЛ, являются:

А: сальбутамол, фенотерол

Б: беклометазон, будесонид

В: олодатерол, формотерол

Г: тиотропия бромид, беклометазон

Вопрос №10 Пациент 2 месяца назад был привит от гриппа, также показана вакцинация против:

А: пневмококковой инфекции

Б: кори

В: краснухи

Г: дифтерии

Вопрос №11 В динамике, после последнего обострения ХОБЛ, спирометрия показана через:

А: 3 месяца

Б: 1 месяц

В: 14 дней

Г: 6 месяцев

Вопрос №12 Кратность посещения врача пульмонолога в рамках диспансерного наблюдения составляет ___ раз(а) в год:

А: 1

Б: 4

В: 2

Г: 3

Эталоны ответов

1	2	3	4	5	6	7	8	9	10	11	12
1	1.2	1	1	1	1	1	1	1	1	1	1

УСЛОВИЕ СИТУАЦИОННОЙ ЗАДАЧИ №40

1.1. Ситуация

Пациентка С. 20 лет обратилась в приёмное отделение стационара к терапевту.

1.2. Жалобы

На повышение температуры до 38,7°C, с ознобом, сухой кашель с трудноотделяемой желтоватой мокротой, общую слабость, ноющие боли в правой ниже-лопаточной области.

1.3. Анамнез заболевания

Заболела три дня назад, остро. Начало заболевания связывает с возможным переохлаждением - была на длительной экскурсии по городу. Принимала парацетамол с эффектом на несколько часов.

1.4. Анамнез жизни

Перенесенные заболевания: ОРВИ, миопия слабой степени.

Вирусный гепатит, туберкулез отрицает. Венерические заболевания отрицает.
Эпидемиологический анамнез: контакт с инфекционными больными – отрицает, сырую воду не пьет. В открытых водоемах не купалась. За границу на протяжении последнего года не выезжала.
Аллергологический анамнез: отрицает.
Наследственность: неотягощена.
Гемотрансфузионный анамнез: отрицает.
Профессиональный анамнез: студентка 1 курса юридического факультета.
Вредные привычки: отрицает.
Инвалидность: нет.
Жилищно-бытовые условия: удовлетворительные.

1.5. Объективный статус

Состояние при поступлении: состояние средней степени тяжести, сознание ясное, температура тела 38,5°C. Сатурация кислорода 99%. Справа ниже угла лопатки – притупление перкуторного звука, при аускультации в этой области выслушиваются влажные звонкие хрипы, над остальными отделами лёгких – везикулярное дыхание. Шум трения плевры не выслушивается. ЧДД 18 в мин. Перкуторно границы относительной сердечной тупости не изменены. Тоны сердца ясные, ритмичные, шумов нет. АД 110/70 мм рт. ст., ЧСС 85 в мин, пульс 85 в мин. Живот при пальпации мягкий, безболезненный. Стул, мочеиспускание в норме. Периферических отёков нет. Лимфатические узлы, доступные пальпации не увеличены.

Вопрос №1 В план обследования пациентки необходимо включить:

- А: общий анализ крови
- Б: С-реактивный белок
- В: биохимический анализ крови
- Г: Д-димер
- Д: коагулограмма
- Е: иммунограмма

3. Результаты обследования

3.1. Общий анализ крови

Лейкоциты $15 \cdot 10^9$ /л; эритроциты $4,48 \cdot 10^{12}$ /л; гемоглобин 131 г/л; тромбоциты $172 \cdot 10^9$; СОЭ 25 мм/ч; лейкоформула: п/я 12%; с/я 60%; эозинофилы 0%; базофилы 1%; лимфоциты 7%; моноциты 10%.

3.2. С-реактивный белок

90 мг/л (норма до 5)

3.3. Биохимический анализ крови

АЛТ25 Ед/л; АСТ 17 Ед/л; креатинин 55 мкмоль/л; мочевина 6,1 мкмоль/л; общий белок 58,1 г/л; альбумин-глобулин соотн. 1,6; глобулин 22,1; альбумин 39 г/л; глюкоза 5 ммоль/л; билирубин общий 7,5 мкмоль/л.

3.4. Д-димер

356 мкг/л (норма до 500)

3.5. Коагулограмма

МНО 1,6; ПТИ 53,1; АЧТВ 45,9 сек.; фибриноген 4,4 г/л

3.6. Иммунограмма

АСЛО менее 200; IgA 1,6 мг/л; IgM 1,4 мг/л; IgG 8,8 мг/л

Вопрос №2 Инструментальное обследование, необходимое пациентке, должно включать проведение:

- А: рентгенографии органов грудной клетки
- Б: фибробронхоскопии
- В: электрокардиографии
- Г: УЗИ органов брюшной полости, почек

5. Результаты обследования

5.1. Рентгенография органов грудной клетки

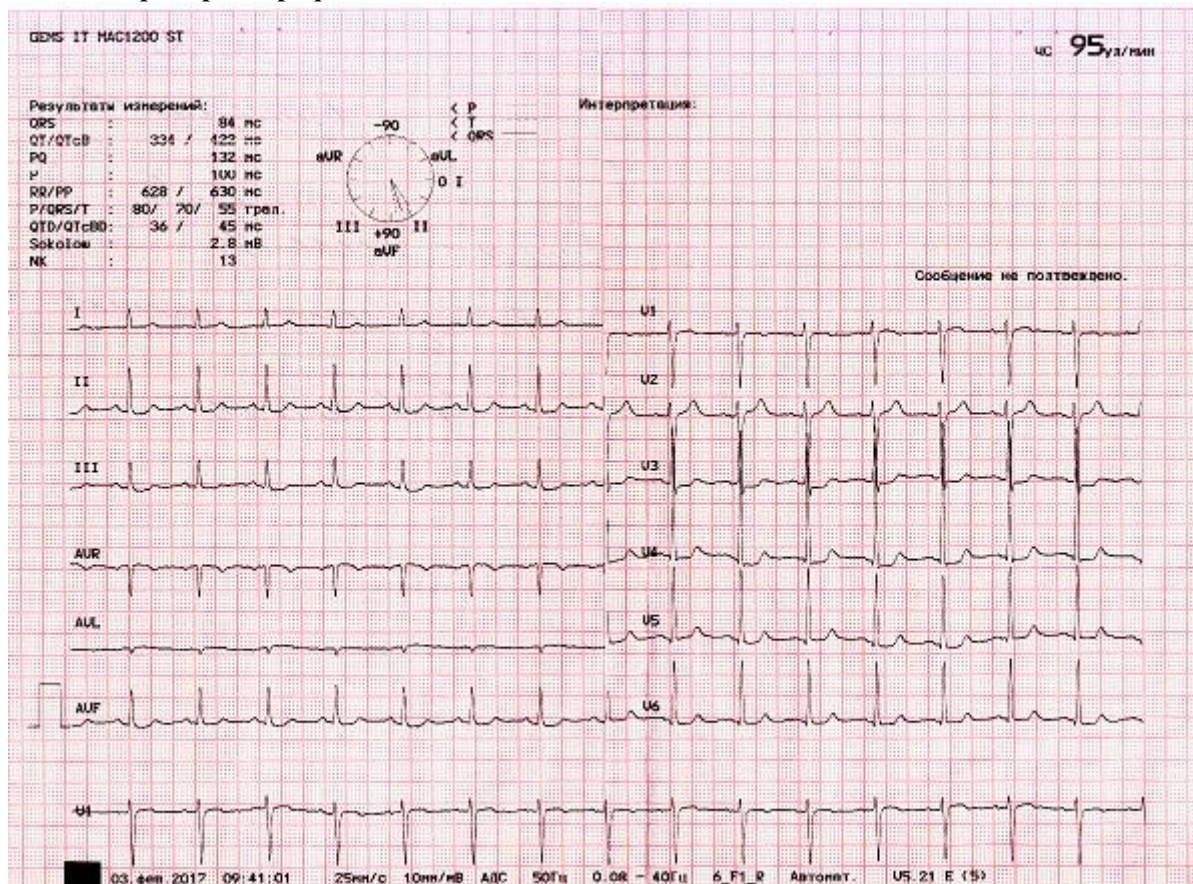
Справа в проекции С10 легкого определяется тень уплотнения легочной ткани неправильной формы, средней интенсивности с неровными нечеткими контурами, крупных размеров. Дорожка перибронхиального уплотнения к корню. Легочной рисунок умеренно - обогащен за счет перибронхиальных уплотнений. Корни структурные, синусы свободны, тень сердца без особенностей.

5.2. Фибробронхоскопия

Осмотрены просветы трахеи и бронхов до 5-7 генерации. Карина и бронхиальные шпоры эластичные, отечные. Рельеф хрящевых колец прослеживается. Умеренно выраженная гиперемия и отечность слизистой проксимальных бронхов. Небольшое количество мутной слизистой мокроты на стенках бронхов с обеих сторон и в просвете ветвей нижнедолевого бронха справа. Санация. Взята материал на цитологию со слизистой бронха.

Цитологическое исследование: Клетки бронхиального эпителия без особенностей, лейкоцитарный инфильтрат. КУМ не обнаружены.

5.3. Электрокардиография



5.4. УЗИ органов брюшной полости, почек

УЗИ внутренних органов: Печень - правая доля 130 мм, левая доля-90 мм, границы четкие, контуры ровные, паренхима однородная, структура уплотнена, эхогенность обычная, VP-7, Холедох-4 мм, внутрпеченочные протоки не расширены.

Желчный пузырь-размер 67*29 мм.

Поджелудочная железа: средних размеров, контуры волнистые, паренхима однородная, уплотнена, эхогенность обычная, головка 22 мм, тело 15 мм, хвост 24 мм.

Селезенка: 90*40 мм, паренхима однородная, эхогенность обычная, селезеночная вена-6 мм.

Брюшная полость: жидкость не визуализируется.

Почки: Правая почка - расположена обычно, форма без особенностей, контуры ровные, размер 115*44 мм, паренхима-14 мм, паренхима уплотнена, ЧЛС-структура тяжистая. ЧЛС-не расширена.

Левая почка - расположена обычно, форма без особенностей, контуры ровные, размер 119*46 мм, паренхима-16 мм, паренхима уплотнена, ЧЛС-структура тяжистая. ЧЛС-не расширена.

Плевральная полость - жидкость не визуализируется.

Вопрос №3 На основании проведенного обследования окончательный диагноз пациентке может быть сформулирован как:

- А: Внебольничная пневмония
- Б: Медленно разрешающаяся внебольничная пневмония
- В: Тяжелая внебольничная пневмония
- Г: Интерстициальная пневмония

7. Диагноз

Диагноз:

7.1. Внебольничная пневмония

7.2. Медленно разрешающаяся внебольничная пневмония

7.3. Тяжёлая внебольничная пневмония

7.4. Интерстициальная пневмония

Вопрос №4 Об отсутствии дыхательной недостаточности можно говорить на основании _____ у данной пациентки :

А: результата пульсоксиметрии

Б: частоты сердечных сокращений

В: уровня Hb

Г: частоты дыхания

Вопрос №5 Антибактериальная терапия данной пациентке должна быть назначена не позднее _____ часов от момента диагностики:

А: 8

Б: 72

В: 24

Г: 48

Вопрос №6 Для оценки прогноза больной следует использовать шкалу:

А: CURB/CRB-65

Б: PESI

В: SCORE

Г: CHADS2

Вопрос №7 Наиболее вероятным возбудителем внебольничной пневмонии у данной пациентки является:

А: *S. pneumoniae*

Б: *K. pneumoniae*

В: *M. pneumoniae*

Г: *C. pneumoniae*

Вопрос №8 Пациентке показано назначение антибактериальных препаратов с _____ путем введения:

А: пероральным

Б: внутримышечным

В: внутривенным

Г: ингаляционным

Вопрос №9 Препаратом выбора антимикробной химиотерапии для данной пациентки является:

А: амоксициллин

Б: кларитромицин

В: левофлоксацин

Г: цефтриаксон

Вопрос №10 Оценку эффективности стартовой антибактериальной терапии следует проводить через _____ часа/часов:

А: 48-72

Б: 12-24

В: 6-8

Г: 96-120

Вопрос №11 Продолжительность антибактериальной терапии внебольничной пневмонии определяется:

А: критериями достаточности

Б: критериями эффективности

В: рентгенологическими критериями разрешения

Г: возрастом пациента

Вопрос №12 Объективным показанием для назначения жаропонижающих препаратов при внебольничной пневмонии является лихорадка выше :

А: 38,5°C

Б: 37,5°C

В: 39,5°C

Г: 40,5°C

Эталоны ответов

1	2	3	4	5	6	7	8	9	10	11	12
1,2,3	1	1	1	1	1	1	1	1	1	1	1

УСЛОВИЕ СИТУАЦИОННОЙ ЗАДАЧИ №41

1.1. Ситуация

Пациент Н. 18 лет обратился за медицинской помощью к участковому врачу-терапевту районной поликлиники.

1.2. Жалобы

На слабость, утомляемость, заложенность носа, сухой кашель и чувство нехватки воздуха, беспокоящие пациента практически ежедневно.

1.3. Анамнез заболевания

В детстве поставлен диагноз: бронхиальная астма. Наблюдался по этому поводу у врача-педиатра поликлиники по месту жительства. Постоянно использует ДАИ «Пульмикорт» 400 мкг/сут. Со слов пациента, на протяжении года чувствует себя удовлетворительно, однако, в весеннее время года в период цветения деревьев, заболевание ежегодно обостряется, что проявляется в виде заложенности носа и нехватки воздуха. В это период использует ДАИ «Беродуал» по потребности, обычно не более 4-6 доз в сутки. Настоящее ухудшение длительнее и сильнее обычных, проявляется ухудшением общего самочувствия на протяжении последнего месяца, появлением слабости, утомляемость, заложенность носа, сухим кашлем, ощущением «заложенности» в грудной клетке и чувством нехватки воздуха, которые беспокоят пациента и в дневное и в ночное время суток, практически ежедневно на протяжении этого месяца. В последние 2 дня пациент чувствует себя особенно плохо, симптомы заболевания полностью купировать не удаётся.

1.4. Анамнез жизни

- иные хронические заболевания отрицает
- питание регулярное, полноценное
- не курит, алкоголем не злоупотребляет
- профессиональных вредностей не имел
- аллергическая реакция на пыльцу, цветение деревьев в виде аллергического ринита

1.5. Объективный статус

Состояние средней степени тяжести. Положение активное. Температура тела — 36,6°C. При осмотре кожные покровы и видимые слизистые нормальной окраски и влажности. Периферических отеков нет. Лимфоузлы не увеличены. Масса тела 70 кг, рост 180 см. ИМТ 21,6 кг/м². Мышечный тонус сохранен. Костная система не изменена. Суставы не изменены. При аускультации в легких дыхание жесткое, проводится по всем отделам, выслушиваются сухие свистящие хрипы над всей поверхностью грудной клетки. ЧДД 20 в минуту. При аускультации сердца – тоны сердца ясные, ритмичные, ЧСС 84 в минуту. Пульс ритмичный, симметричный на обеих руках, удовлетворительного наполнения и напряжения, дефицита пульса нет. Артериальное давление на обеих руках – 120/70 мм рт. ст. Живот при пальпации мягкий, безболезненный, перитонеальные симптомы отсутствуют. Печень, селезенка не увеличены. Симптом поколачивания отрицательный с обеих сторон. Физиологические отправления в норме. Сознание ясное, доступен продуктивному контакту, ориентирован в месте, времени, собственной личности верно.

Общий анализ крови: гемоглобин 140 г/л, эритроциты $4,8 \times 10^{12}$ /л, тромбоциты 200×10^9 /л, лейкоциты $10,2 \times 10^9$ /л, палочкоядерные 2%, сегментоядерные 80%, эозинофилы 12%, лимфоциты 16%, моноциты 2%, СОЭ 25 мм/час.

Учитывая жалобы, анамнез, результаты общего анализа крови, принято решение о наблюдении и лечении пациента в условиях дневного стационара

Вопрос №1 Пациент поступил в стационар с предварительным диагнозом: обострение бронхиальной астмы. На момент поступления степень тяжести обострения следует классифицировать как:

- А: лёгкое/среднетяжёлое
- Б: среднетяжёлое/тяжёлое
- В: жизнеугрожающее
- Г: астма, близкая к фатальной

Вопрос №2 Учитывая, что больной регулярно принимает будесонид 400 мкг/сут, на фоне которого заболевание обостряется, как правило, один раз в год – в «период цветения», степень тяжести БА следует классифицировать как:

- А: лёгкую
- Б: тяжёлую
- В: среднетяжёлую
- Г: очень тяжёлую

Вопрос №3 Обследование пациента, поступившего с обострением БА должно включать:

- А: рентгенографию органов грудной клетки
- Б: пульсоксиметрию
- В: спирометрию
- Г: компьютерную томографию органов грудной клетки с контрастированием
- Д: бронхоскопию
- Е: эзофагогастродуоденоскопию

5. Результаты обследования

5.1. Рентгенография органов грудной клетки

Рентгенография органов грудной клетки: в прямой и боковой проекциях лёгочные поля без видимых очаговых и инфильтративных изменений. Лёгочный рисунок не изменен. Корни лёгких структурны, обычно плотности. Средостение расположено по средней линии, нормальной ширины. Диафрагма с чёткими, ровными контурами, обычно расположена. Плевральные синусы свободные. Сердце обычной конфигурации, нормальных размеров. Аорта не изменена. Костный скелет и мягкие ткани грудной клетки- без патологических изменений.

Заключение: при рентгенографии органов грудной клетки свежих очаговых и инфильтративных изменений не выявлено.

5.2. Пульсоксиметрия

SpO₂=96%

5.3. Спирометрия

Функция внешнего дыхания		
Показатель	До бронходилатации	После бронходилатации
Частота	10	
Глубина	540	
МОД	5400	
ФЖЕЛ	45% (1250)	
ОФВ ₁	38% (790)	68 %
ОФВ ₁ / ФЖЕЛ	62%	72 %
МОС25	24%	70 %
МОС50	18%	43 %
МОС75	17%	34%

5.4. Компьютерная томография органов грудной клетки с контрастированием

Заключение: данных за ТЭЛА не получено.

5.5. Бронхоскопия

Бронхоскопия. Нормальное трахео-бронхиальное дерево эндоскопически характеризуется четко выраженным хрящевым рисунком, розовой окраской слизистой оболочки, правильной округлой формой просветов бронхов. В области мембранозной части трахеи и главных бронхов нередко

можно различить продольные бороздки, образованные в результате контурирования мышечных пучков. Межбронхиальные шпоры ровные, с узкими гребнями.

Заключение: картина катарального воспаления бронхов.

5.6. Эзофагогастродуоденоскопия

ЭГДС: Пищевод: слизистая оболочка розовая. Кардия смыкается. Складки обычные. Атрофия слизистой оболочки в области тела желудка. Складки не высокие, утолщены. Угол желудка не изменен. Слизистая оболочка луковицы двенадцатиперстной кишки нормальная. Слизистая оболочка в постбульбарном отделе двенадцатиперстной кишки нормальная.

Заключение: патологии не выявлено.

Вопрос №4 Для купирования обострения на догоспитальном этапе пациенту можно использовать комбинацию:

А: короткодействующего β_2 -агониста и ипратропия бромиды с подбором дозы в соответствии с эффектом терапии

Б: длительнодействующего β_2 -агониста и ипратропия бромиды с подбором дозы в соответствии с эффектом терапии

В: длительнодействующего β_2 -агониста и длительнодействующего антихолинергика в среднетерапевтической дозе

Г: короткодействующего β_2 -агониста и короткодействующего антихолинергика в максимально высоких дозах

Вопрос №5 Обострения средней степени тяжести требуют назначения короткодействующего β_2 -агониста _____ доз(-ы) каждые _____ часа:

А: 6-10; 1-2

Б: 2-4; 1-2

В: 6-10; 3-4

Г: 2-4; 3-4

Вопрос №6 После 6-ти доз ДАИ «Сальбутамол» 100 мкг наступило некоторое улучшение, однако уже через 2 часа пациент вновь отметил усиление одышки и нарастание чувства «заложенности» в грудной клетке. В связи с этим тактика ведения пациента должна заключаться в:

А: назначении системных глюкокортикостероидов

Б: увеличении дозы пульмикорта до 800 мкг/сут

В: добавлении к терапии антагониста лейкотриеновых рецепторов

Г: в переходе на длительнодействующие β_2 -агонисты

Вопрос №7 Предпочтительным способом доставки системных глюкокортикостероидов в данном случае будет являться:

А: пероральный

Б: внутривенный

В: внутримышечный

Г: внутриартериальный

Вопрос №8 Продолжительность курса системных глюкокортикостероидов должна составлять _____ дней:

А: 5-7

Б: 1-3

В: 3-5

Г: 10-14

Вопрос №9 В качестве базисной терапии пациенту, при отсутствии у него факторов риска для неблагоприятного исхода, в дальнейшем показано применение:

А: низких доз ИГКС+БДБА по потребности

Б: низких доз ИГКС+ДДБА

В: средних доз ИГКС+ДДБА

Г: высоких доз ИГКС+ДДБА

Вопрос №10 Пациента следует предупредить: если не полоскать рот и горло каждый раз после применения ИГКС, то у него может развиваться кандидоз ротовой полости, а также:

А: осиплость голоса

Б: герпетический стоматит

В: ангина Симановского — Венсана

Г: волосистая лейкоплакия

Вопрос №11 Аллергенспецифическая терапия пациенту может быть назначена:

А: аллергологом-иммунологом

Б: врачом общей практики

В: терапевтом

Г: инфекционистом

Вопрос №12 Повышение фракции оксида азота в выдыхаемом воздухе (FENO) свидетельствует о/об:

А: аллергическом характере воспаления в бронхах

Б: наличии у пациента бронхиальной астмы

В: астме физического усилия

Г: развитию ремоделирования бронхов

Эталоны ответов

1	2	3	4	5	6	7	8	9	10	11	12
1	1	1,2,3	1	1	1	1	1	1	1	1	1

УСЛОВИЕ СИТУАЦИОННОЙ ЗАДАЧИ №42

1.1. Ситуация

Пациент Х., 66 лет, обратился на прием к врачу-терапевту.

1.2. Жалобы

На одышку при физической нагрузке, кашель со слизисто-гнойной мокротой, сонливость днём, бессонницу ночью. В последние 5 дней также отмечает повышенную потливость, беспокойный сон из-за кашля, повышение температуры тела до 37,4°C.

1.3. Анамнез заболевания

Кашель беспокоит примерно с 50 лет. До 60-летнего возраста был неинтенсивным с небольшим количеством слизистой мокроты. Не лечился, связывал заболевание с курением. Однако за последние годы самочувствие ухудшилось: усилился кашель, характер мокроты стал слизисто-гнойным, присоединилась одышка, интенсивность которой со временем нарастала. Обратился к врачу в связи с повышением температуры тела, увеличением количества выделяемой мокроты, ограничением физической нагрузки из-за одышки (не может подняться выше 3 этажа без остановки).

1.4. Анамнез жизни

- хронические заболевания отрицает
- курил с 16 до 50 лет по пачке в день, после появления кашля старался ограничивать количество сигарет, на данный момент курит около 10 сигарет в день
- профессиональные вредности отрицает, работал инженером, сейчас на пенсии
- аллергические реакции: поллиноз, антибиотики пенициллинового ряда - сыпь (крапивница)
- отец умер в 70 лет, со слов больного имел какие-то проблемы с легкими

1.5. Объективный статус

Состояние средней тяжести. Рост 178, вес 88 кг. ЧДД - 21 в минуту, одышка преимущественно экспираторного характера. Грудная клетка бочкообразная. Экскурсия нижнего края ограничена до 3-4 см и опущена на 2 см. Бронхофония и голосовое дрожание одинаковые с обеих сторон. По всем легочным полям выслушиваются ослабленное везикулярное дыхание, сухие свистящие и жужжащие хрипы. Границы относительной сердечной тупости: правая на 1 см снаружи от правого края грудины в 4 межреберье, верхняя на уровне 3 ребра; левая совпадает с верхушечным толчком в 5 межреберье. Тоны сердца приглушены, соотношение тонов не изменено, ритм сердца правильный. Пульс - 76 ударов в минуту. АД - 124/85 мм рт. ст. Живот при пальпации мягкий, безболезненный. Печень пальпируется по краю реберной дуги, селезенка не пальпируется. Температура тела субфебрильная, 37,5°C

Вопрос №1 Для выявления и оценки степени тяжести обструкции дыхательных путей целесообразно выполнить:

А: спирометрию

Б: рентгенографию легких

В: компьютерную томографию органов грудной полости

Г: бронхоскопию

3. Результаты обследования

3.1. Спирометрия

Постбронходилатационное значение ОФВ₁/ФЖЕЛ < 0,7. ОФВ₁ = 64%.

3.2. Рентгенография легких

Очаговых и инфильтративных изменений не выявлено. Отмечается повышение прозрачности лёгочных полей, преимущественно в задне-базальных отделах лёгких. Лёгочный рисунок усилен за счёт бронховаскулярного компонента. Корни лёгких не расширены, уплотнены. Аорта извита, уплотнена. Левые отделы сердца расширены. Плевро-диафрагмальные и плевро-кардиальные синусы свободные. Межреберные промежутки расширены.

3.3. Компьютерная томография органов грудной полости

Очаговых и инфильтративных изменений в лёгких не выявлено. КТ-картина эмфиземы лёгких, преимущественно в базальных отделах. Признаки гипертрофии правого желудочка. Аортосклероз, кардиосклероз. Остеохондроз грудного отдела позвоночника.

3.4. Бронхоскопия

Бронхиальное дерево правильного строения, просветы центральных бронхов свободны, не деформированы. Устья сегментарных и субсегментарных бронхов овальной формы, симметрично сужены, дыхательная подвижность сохранена. Слизистая во всех отделах гладкая, с обеих сторон очагово умеренно гиперемирована, хрящевой рельеф и складчатость сохранены, сосудистый рисунок различим. В просвете ТБД умеренное количество слизистого секрета. **Заключение:** признаки хронического бронхита.

Вопрос №2 Оценка тяжести пациентов при ХОБЛ должна определяться :

- А: на основании классификации ХОБЛ согласно _GOLD_
- Б: на основании спирометрической (функциональной) классификации ХОБЛ
- В: исключительно на основании данных шкалы mMRC
- Г: исключительно на основании данных САТ-теста

Вопрос №3 Предположительным диагнозом у пациента является:

- А: Хроническая обструктивная болезнь легких
- Б: Бронхиальная астма неуточненная
- В: Бронхоэктатическая болезнь
- Г: Облитерирующий бронхиолит

6. Предположительный диагноз

6.1. Хроническая обструктивная болезнь легких

6.2. Бронхиальная астма неуточненная

6.3. Бронхоэктатическая болезнь

6.4. Облитерирующий бронхиолит

Вопрос №4 Как в проксимальных, так и в дистальных отделах дыхательных путей для ХОБЛ характерно повышение:

- А: нейтрофилов
- Б: моноцитов
- В: в-лимфоцитов
- Г: базофилов

Вопрос №5 Измерение концентрации $\alpha 1$ -антитрипсина данному пациенту:

- А: показано в связи с наличием эмфиземы преимущественно в базальных отделах легких
- Б: не показано по возрасту
- В: не показано, так как у пациента не выявлена бронхиальная астма
- Г: показано, так как это исследование проводится всем пациентам с ХОБЛ

Вопрос №6 По результатам осмотра по шкале mMRC – 3 балла, САТ-тест – 12 баллов. Пациент отмечает, что состояние ухудшается 1 раз в год. В соответствии с классификацией GOLD (2011г.) пациент относится к группе:

- А: В (низкий риск обострений, симптомы выражены)
- Б: А (низкий риск обострений, симптомы не выражены)
- В: С (высокий риск обострений, симптомы не выражены)
- Г: D (высокий риск обострений, симптомы выражены)

Вопрос №7 В связи с нарастанием интоксикации, а также на основании дополнительно проведенных лабораторных исследований (появление признаков гнойного обострения), было принято включить в лечение антибактериальный препарат. Из антибактериальных препаратов пациенту следует рекомендовать:

- А: макролиды
- Б: пенициллины
- В: респираторные фторхинолоны

Г: цефалоспорины II поколения

Вопрос №8 Преимуществом бета-2-агонистов по сравнению с антихолинергическими препаратами при лечении обострения ХОБЛ является:

А: более быстрое развитие эффекта

Б: высокая безопасность

В: хорошая переносимость

Г: более высокая эффективность

Вопрос №9 После установления диагноза пациенту следует назначить комбинацию длительно действующего антихолинергического препарата и:

А: длительно действующего бета-2-агониста

Б: короткодействующего антихолинергического препарата

В: короткодействующего бета-2-агониста

Г: ингаляционного глюкокортикостероида

Вопрос №10 Данному пациенту показана вакцинация от гриппа и:

А: пневмококка

Б: гемофильной палочки

В: кори

Г: дифтерии

Вопрос №11 Одним из показаний для хирургического лечения ХОБЛ – проведения трансплантации легких является:

А: ОФВ1 < 15% должных

Б: не менее 2-х обострений в предшествующий год

В: легочная гипертензия с СДЛА = 30 мм рт. ст

Г: легочная гипертензия с СДЛА = 25 мм рт. ст

Вопрос №12 В качестве реабилитационного лечения пациенту следует рекомендовать:

А: обучение в школе для больных, отказ от курения

Б: интенсивные занятия в тренажерном зале

В: ежедневные прогулки около 30-40 минут в период обострения

Г: ежедневные занятия на беговой дорожке около 2 часов

Эталоны ответов

1	2	3	4	5	6	7	8	9	10	11	12
1	1	1	1	1	1	1	1	1	1	1	1

УСЛОВИЕ СИТУАЦИОННОЙ ЗАДАЧИ №43

1.1. Ситуация

Мужчина 35 лет обратился к врачу-терапевту.

1.2. Жалобы

На повышение температуры тела до 38,5°C, общую слабость, кашель со слизистой мокротой, одышку смешанного характера при умеренной физической нагрузке.

1.3. Анамнез заболевания

Заболел остро 3 дня назад, когда отметил повышение температуры до 38,5°C, озноб, появился кашель со слизистым отделяемым. Самостоятельно принимал парацетамол со снижением температуры тела до 37,5°C. В последующем отметил выраженную общую слабость, повышенную утомляемость, присоединилась одышка при умеренной физической нагрузке, в связи с этим обратился к врачу.

1.4. Анамнез жизни

- хронические заболевания отрицает
- курение по 1 пачке в день в течение 20 лет, алкоголем не злоупотребляет
- профессиональных вредностей не имел
- аллергических реакций не было
- наследственный анамнез без особенностей

1.5. Объективный статус

Объективно: Состояние средней тяжести. В сознании, контактен, адекватен. Температура тела 38,0°C. Телосложение нормостеническое. Рост 170 см, вес 70 кг. Кожные покровы бледные, теплые. Отеков нет. Область сердца визуальнo не изменена. Границы сердца: верхняя – III межреберье, левая

– по левой среднеключичной линии, правая – по правому краю грудины. Аускультативно: тоны ясные, ритм правильный. АД 110/60 мм рт. ст. ЧСС 80 уд/мин. Пульсация на периферических артериях нижних конечностей сохранена. Границы легких не изменены. В легких жесткое дыхание, выслушиваются мелкопузырчатые хрипы в нижних отделах справа. Перкуссия: притупление в нижних отделах справа. ЧД – 19 в мин. Живот обычной формы и размера, при пальпации безболезненный. Перитонеальных знаков нет. Печень не увеличена. Симптом «поколачивания» отрицательный с обеих сторон. Пациент был госпитализирован в терапевтический стационар.

Вопрос №1 При проведении лабораторных исследований необходимо включить:

А: развернутый общий анализ крови

Б: биохимический анализ крови

В: определение уровня СРБ

Г: бактериоскопию и культуральное исследование мокроты

Д: общий анализ мочи

Е: NT-proBNP

3. Результаты лабораторных методов обследования

3.1. Развернутый общий анализ крови

Показатель	Результат	Норма
Эритроциты, $\cdot 10^{12}/л$	4,6	4,5-5,0
Гемоглобин, г/л	136	132-164
Гематокрит	43	40-48
СОЭ, мм/ч	20	2-10
Тромбоциты, $\cdot 10^9/л$	280	180-320
Лейкоциты, $\cdot 10^9/л$	15	4-9
Лейкоцитарная формула		
Нейтрофилы палочкоядерные, %	10	1-5
Нейтрофилы сегментоядерные, %	70	47-72
Эозинофилы, %	1	1-5
Базофилы, %	0	0-1
Лимфоциты, %	12	20-40
Моноциты, %	7	2-10

3.2. Биохимический анализ крови

Показатель	Результат	Норма
Альбумины, г/л	38	35,0-52,0
Глюкоза, ммоль/л	5	3,3-5,5
Креатинин, мкмоль/л	88,6	64-115
Азот мочевины, ммоль/л	4,48	2,5-9,2

Показатель	Результат	Норма
Мочевая кислота, мкмоль/л	159,35	202,30-416,50
Общий билирубин, мкмоль/л	18,0	0,00-21,00
АСТ, ед/л	22	до 42
АЛТ, ед/л	26	до 38
Натрий, ммоль/л	3,58	3,35-5,35
Калий, ммоль/л	142	130-155

3.3. Определение уровня СРБ

СРБ=30 мг/л (Референсные значения: 0-5)

3.4. Бактериоскопия и культуральное исследование мокроты

Бактериоскопия: *Mycobacterium tuberculosis* не обнаружены. Бактериологическое культуральное исследование в работе.

3.5. Общий анализ мочи

Показатель	Результат
Цвет	Соломенно-желтый
pH	7
Плотность	1,020 г/л
Белок	нет
Глюкоза	нет
Билирубин	нет
Эритроциты	нет
Лейкоциты	нет
Цилиндры	нет
Соли	нет
Бактерии	нет

3.6. NT-proBNP

NT-proBNP		
Показатель	Результат, пг/мл	Референсные значения, пг/мл
NT-proBNP	75	0-125

Вопрос №2 Инструментальное обследование пациента должно включать:

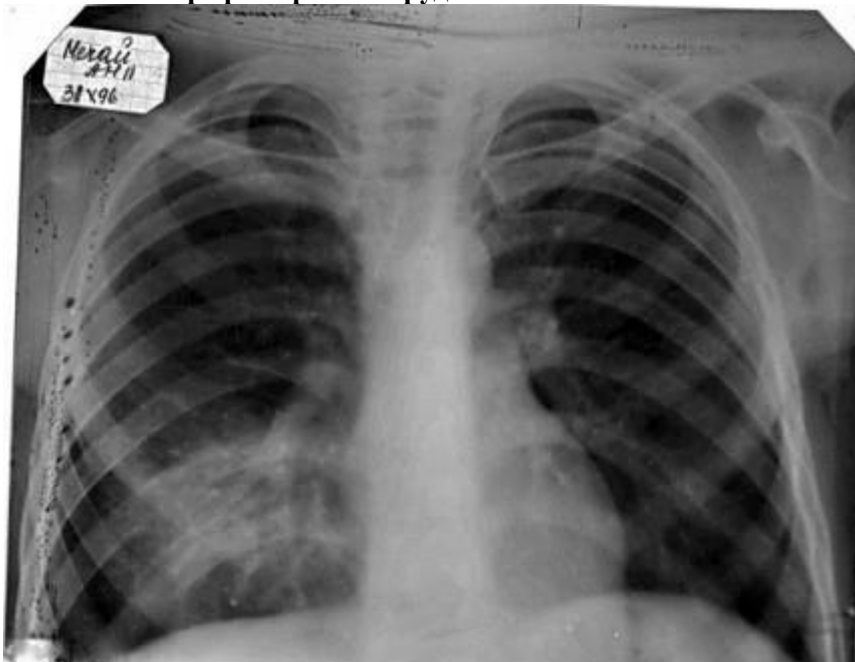
А: рентгенографию органов грудной клетки

Б: ЭКГ в стандартных отведениях

- В: Эхо-КГ
- Г: УЗИ почек
- Д: УЗИ органов брюшной полости
- Е: фибробронхоскопию

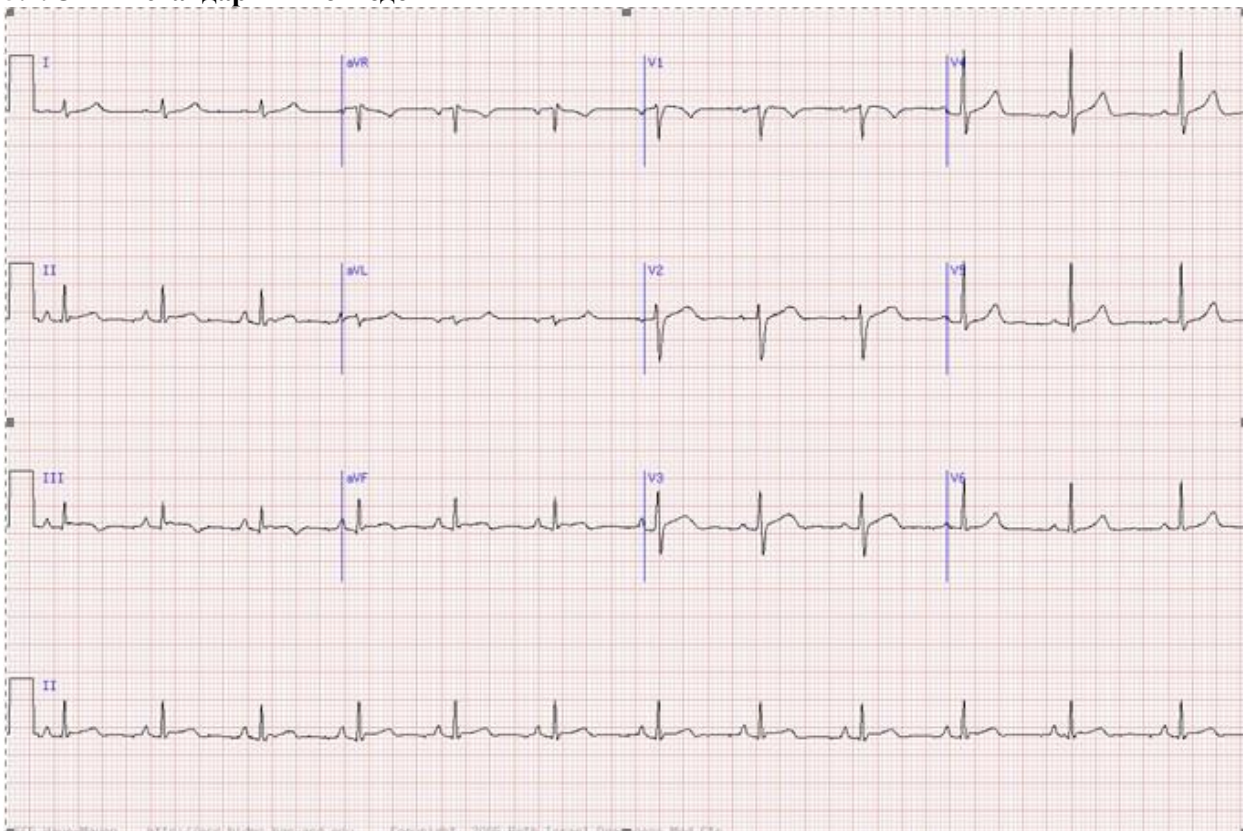
5. Результаты инструментальных методов обследования

5.1. Рентгенография органов грудной клетки



Заключение: На рентгенограмме органов грудной клетки в нижнем отделе справа на уровне ТIII-ТIV визуализируется инфильтрация легочной ткани неоднородной структуры, без четких контуров.

5.2. ЭКГ в стандартных отведениях



Синусовый ритм с ЧСС 76 ударов в минуту. Нормальное положение ЭОС. Комплекс QRST без отклонений от возрастной нормы.

5.3. Эхо-КГ

Наименование	Нормы	Результат
КДР	37–55 мм	40
КСР	26–37 мм	32
КДО	55–149	78
КСО	18–40	25
ФВ	55-65	78
ТЗС	9–11 мм	9
ТМЖП	9-10 мм	9
ПЖ, d	7–26 мм	10
ПЖ, толщина стенки	2-4 мм	2
ЛП	20–36 мм	31
Корень аорты	20–38, мм	27

Митральная регургитация I степени.

Заключение: сократимости миокарда сохранена. Митральная регургитация I степени.

5.4. УЗИ почек

УЗИ почек:

Правая почка: 108x52 мм, положение и форма типичные, контуры ровные, чёткие, паренхима толщиной 18-20 мм, однородная, равномерно гипозоногенная, ЧЛС не расширена.

Левая почка: 103x50 мм, положение и форма типичные, контуры волнистые, чёткие, паренхима толщиной 18-20 мм, однородная, равномерно гипозоногенная, ЧЛС не расширена.

При сканировании стоя положение почек не меняется.

Заключение: эхоструктурные изменения не выявлены.

5.5. УЗИ органов брюшной полости

Печень: не увеличена.

Правая доля 115 мм, левая доля – 25 мм, угол левой доли острый.

Эхоструктура: однородная.

Эхогенность: средняя.

Вены не расширены, протоки не расширены.

Воротная вена: 9 мм, холедох – 4 мм, нижняя полая вена – 18 мм.

Дополнительные образования: не определяются.

Желчный пузырь: длина 69 мм, ширина 15 мм.

Форма: лентовидная.

Перетяжка в шейке, тело.

Стенка 2,4 мм уплотнена.

Содержимое анэхогенное.

Дополнительные образования: не определяются.

Поджелудочная железа: головка 16 мм, тело 14 мм, хвост 15 мм.

Контуры четкие, ровные.

Эхоструктура: однородная.

Эхогенность: средняя.

Вирсунгов проток не расширен.

Дополнительные образования: не определяются.

Селезенка: длина 80 мм, ширина 31 мм, площадь 23 см².

Форма обычная. Контур четкий, ровный.

Эхоструктура: однородная.
Эхогенность: средняя.
Селезеночная вена 4,6 мм.
Дополнительные образования: не определяются.
Свободная жидкость не определяется.
Забрюшинные ЛУ не определяются.
Аорта брюшного отдела без особенностей.

5.6. Фибробронхоскопия

Заключение: нормальное трахео-бронхиальное дерево эндоскопически характеризуется четко выраженным хрящевым рисунком, розовой окраской слизистой оболочки, правильной округлой формой просветов бронхов. В области мембранозной части трахеи и главных бронхов нередко можно различить продольные бороздки, образованные в результате контурирования мышечных пучков. Межбронхиальные шпоры ровные, с узкими гребнями.

Вопрос №3 На основании данных проведенного обследования у пациента по классификации МКБ-10 :

- А: Долевая пневмония неуточненная
- Б: Саркоидоз легких
- В: Острый бронхит
- Г: Хроническая обструктивная болезнь легких в стадии обострения

7. Диагноз

Диагноз:

- 7.1. Долевая пневмония неуточненная**
- 7.2. Саркоидоз легких**
- 7.3. Острый бронхит**
- 7.4. Хроническая обструктивная болезнь легких в стадии обострения**

Вопрос №4 Для оценки прогноза пневмонии в стационаре следует использовать шкалу:

- А: PORT
- Б: Kilip
- В: NYHA
- Г: HAS-BLED

Вопрос №5 Известно, что последний раз пациент получал антибактериальные препараты более 2-х лет назад в связи с простудным заболеванием. В качестве этиотропной эмпирической терапии препаратом выбора для пациента будет являться:

- А: ампициллин
- Б: цефтриаксон
- В: ципрофлоксацин
- Г: левофлоксацин

Вопрос №6 Эффективность проводимой пациенту антибактериальной терапии следует оценивать через _____ часов:

- А: 48-72
- Б: 12-36
- В: 12-24
- Г: 6-12

Вопрос №7 При неэффективности стартовой антибиотикотерапии пациенту показано назначение:

- А: левофлоксацина
- Б: цефтаролина
- В: эртапенема
- Г: линезолида

Вопрос №8 При эффективности антибактериальной терапии продолжительность лечения пациента должна:

- А: определяться индивидуально
- Б: быть не более 7 дней
- В: составлять 10 суток
- Г: составлять 14 дней

Вопрос №9 Показанием для отмены антибиотикотерапии у пациента будет являться стойкое снижение температуры тела < _____ °С в течение не менее 48 часов:

- А: 37,2

Б: 38,0

В: 36,6

Г: 37,5

Вопрос №10 При улучшении состояния пациента противопоказанием для отмены антибактериальной терапии будет наличие:

А: лейкоцитоза $12 \times 10^9 / \text{л}$

Б: кашля

В: хрипов при аускультации

Г: участка консолидации при КТ

Вопрос №11 Показанием к проведению стандартной (низкопоточной) оксигенотерапии является снижение SpO_2 от ____% (пороговое значение):

А: 90

Б: 88

В: 92

Г: 94

Вопрос №12 При тяжелом течении внебольничной пневмонии и развитии септического шока в случае назначения глюкокортикостероидов предпочтение следует отдавать:

А: гидрокортизону

Б: преднизолону

В: триамцинолону

Г: дексаметазону

Эталоны ответов

1	2	3	4	5	6	7	8	9	10	11	12
1,2,3,4	1,2	1	1	1	1	1	1	1	1	1	1

УСЛОВИЕ СИТУАЦИОННОЙ ЗАДАЧИ №44

1.1. Ситуация

Пациент Л. 65 лет госпитализирован в стационар.

1.2. Жалобы

- боли в горле при глотании, осиплость голоса;
- сильный кашель, сопровождающийся болями в груди;
- ночную потливость, общую слабость, повышение температуры тела до $37,9^\circ\text{C}$;
- головную боль, наиболее выраженную в теменной области;
- периодически возникающие боли в мышцах и суставах.

1.3. Анамнез заболевания

Считает себя больным в течение 3-х недель, когда после работы почувствовал сильную слабость, температура тела составила $38,7^\circ\text{C}$. Продолжал работать. Через два дня появился кашель со скудной вязкой мокротой слизистого характера. В течение нескольких дней кашель приобрел упорный, мучительный характер, в связи с чем обратился в поликлинику по месту жительства, был выставлен диагноз ОРЗ и назначено лечение: ингавирин 1 капсула (90 мг) 1 раз в сутки, полоскание горла раствором фурацилина, ингаляции лазолвана 3 раза в день. Лечение соблюдал в полном объеме, однако, в связи с отсутствием улучшения состояния в течение недели, обратился за консультацией к врачу-терапевту в частной клинике, где была проведена рентгенография органов грудной клетки и назначена терапия амоксициклавом 875/125 мг 2 раза в день. На фоне терапии отмечалось постепенное ухудшение самочувствия в течение недели в виде появления одышки при физической нагрузке, нарастания общей слабости, потливости, болей в мышцах и суставах, упорного кашля с выделением вязкой мокроты слизистого характера. Госпитализирован для лечения в стационар по месту жительства.

1.4. Анамнез жизни

- Рос и развивался соответственно возрасту.
- Перенесенные заболевания: ОРВИ 2-3 раза в год, правосторонняя нижнедолевая пневмония в возрасте 29 лет.
- Стаж курения 22 года по пачке сигарет в день. Употребление алкоголя отрицает.
- Работает сторожем на складе пищевых продуктов.
- Аллергические реакции отрицает.

- Семейный анамнез не отягощен.

1.5. Объективный статус

Состояние средней степени тяжести. SpO₂=94%. В сознании, контактен, адекватен. Телосложение нормостеническое. Рост 179 см. Вес 80 кг. ИМТ 24,97 кг/м². Кожные покровы обычной окраски. Границы легких не изменены. Дыхание жесткое, проводится по всем отделам. Слева в области нижнего угла лопатки выслушиваются мелкопузырчатые влажные хрипы. ЧДД: 20 в минуту. Область сердца визуально не изменена. Границы сердца: верхняя – III межреберье, левая – на 1 см кнутри от левой среднеключичной линии, правая – по правому краю грудины. Аускультативно: тоны ясные, ритмичные, соотношение тонов не изменено. Шумы не выслушиваются. ЧСС 89 уд/мин. АД 120/70 мм рт. ст. Пульсация на периферических артериях нижних сохранена, симметрична. Живот обычной формы, при пальпации безболезненный. Перитонеальных знаков нет. Печень не увеличена. Симптом «поколачивания» отрицательный с обеих сторон.

Вопрос №1 Лабораторное обследование пациента должно включать проведение:

А: общего анализа крови

Б: биохимического анализа крови

В: определение уровня С-реактивного белка

Г: бактериоскопии и культурального исследования мокроты

Д: микробиологического исследования жидкости бронхоальвеолярного лаважа

Е: исследования плевральной жидкости

3. Результаты лабораторных методов обследования

3.1. Общий анализ крови

Общий анализ крови с лейкоцитарной формулой		
Лейкоциты	11,98x10 ⁹ /л	4,00-10,00
Эритроциты	4,98x10 ¹² /л	4,30-5,70
Гемоглобин	138 г/л	132-173
Тромбоциты	280x10 ⁹ /л	180-320
Нейтрофилы	67,0%	47,0-72,0
Лимфоциты	20,0%	19,0-37,0
Моноциты	9,0%	3,0-12,0
Эозинофилы	3,0%	2,0-5,0
Базофилы	1,0%	0,0-1,2
СОЭ	33 мм/час	2-20

3.2. Биохимический анализ крови

Показатель	Результат	Референсные значения
Альбумин	49 г/л	35,0-52,0
Глюкоза	4,1 ммоль/л	3,3-5,5
Креатинин	88,9 мкмоль/л	64-115
Азот мочевины	4,48 ммоль/л	2,5-9,2

Мочевая кислота	159,35 мкмоль/л	202,30-416,50
Билирубин общий	12,0 мкмоль/л	0,00-21,00
АЛТ	28 Ед/л	до 38
АСТ	22 Ед/л	до 42
Натрий	3,58	3,35-5,35 ммоль/л
Калий	138	130-155 ммоль/л

3.3. Определение уровня С-реактивного белка

СРБ

Результат: 10,88 мг/л (N<5 мг/л).

3.4. Бактериоскопия и культуральное исследование мокроты

Бактериоскопия: *Mycobacterium tuberculosis* не обнаружены. Бактериологическое культуральное исследование в работе.

3.5. Микробиологическое исследование жидкости бронхоальвеолярного лаважа

Посев жидкости бронхоальвеолярного смыва: в работе

3.6. Исследование плевральной жидкости

Плевральной жидкости при пункции не получено

Вопрос №2 Инструментальные методы обследования пациента должны включать проведение:

А: обзорной рентгенографии органов грудной клетки

Б: электрокардиографии

В: эхокардиографии

Г: фибробронхоскопии

Д: спирометрии

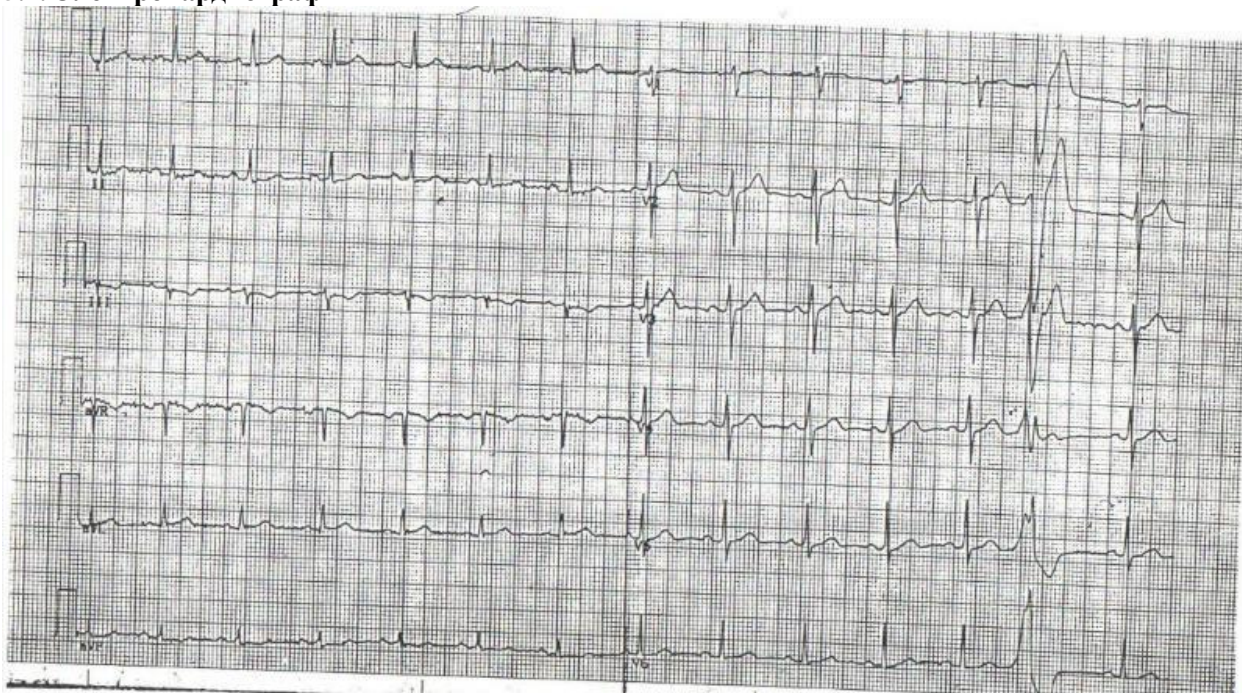
Е: дуплексного сканирования брахиоцефальных артерий

5. Результаты инструментальных методов обследования

5.1. Обзорная рентгенография органов грудной клетки

Очаги и инфильтративные изменения в легких не определяются. Легочный рисунок усилен, больше слева. Корни легких пониженной структурности, тяжисты, обеднены в хвостовых отделах, не расширены, уплотнены. Плевральные синусы свободны. Контуры диафрагмы четкие, ровные. Размеры сердца — нормальные. Аорта склерозирована.

5.2. Электрокардиография



Ритм синусовый с частотой 90 в минуту. Горизонтальное положение ЭОС. Одиночная желудочковая экстрасистола.

5.3. Эхокардиография

ЭХОКГ: полость левого желудочка: КДР 4,6 см (N до 5,5 см); КДО 94 мл; КСО 24 мл. Толщина стенок ЛЖ: МЖП 1,0 см (N до 1 см); ЗС 1,0 см (N до 1,1 см). ИММДЖ=92 г/м², ОТС=0,48.

Глобальная сократительная функция ЛЖ: не нарушена, ФВ=64% (N от 55%). Нарушение локальной сократимости: нет. E/A=0,74. E/e'=10,2. Полость правого желудочка: 1,8 см (N до 2,6 см), толщина свободной стенки ПЖ: 0,4 см (N до 0,5 см), характер движения стенок: не изменен. Левое предсердие: 50 мл. Правое предсердие: 3,1x4,2 см. Межпредсердная перегородка: без особенностей.

Нижняя полая вена: коллабирует после глубокого вдоха более чем на 50%. Кровоток в легочных венах: преобладание систолической фазы наполнения. Митральный клапан: не изменен. Митральная регургитация: нет. Аортальный клапан: не изменен. Аортальная регургитация: нет.

Трикуспидальный клапан: не изменен. Трикуспидальная регургитация: нет. Клапан легочной артерии: признаков легочной гипертензии нет. Регургитация через клапан: нет. Диаметр ствола легочной артерии: 1,9 см. Диаметр корня аорты: 3,0 см. Стенки аорты уплотнены. Наличие жидкости в полости перикарда: нет.

5.4. Фибробронхоскопия

ЗАКЛЮЧЕНИЕ: нормальное трахео-бронхиальное дерево эндоскопически характеризуется четко выраженным хрящевым рисунком, розовой окраской слизистой оболочки, правильной округлой формой просветов бронхов. В области мембранозной части трахеи и главных бронхов нередко можно различить продольные бороздки, образованные в результате контурирования мышечных пучков. Межбронхиальные шпоры ровные, с узкими гребнями.

5.5. Спирометрия

Функция внешнего дыхания	
Показатель	
ФЖЕЛ	87%
ОФВ ₁	87,10%
ОФВ ₁ / ФЖЕЛ	76,97%
МОС25	71,82%
МОС50	64,68%
МОС75	61,84%

5.6. Дуплексное сканирование брахиоцефальных артерий

Кровоток по подключичным артериям и в брахиоцефальном стволе неизмененный. Дополнительные внутрипросветные образования не выявлены. Сосудистая геометрия артерий не изменена.

Расширения яремных вен не выявлено.

Вопрос №3 Принимая во внимание клиническую картину заболевания, подозрительную на наличие пневмонии и отсутствие очевидной очаговой инфильтрации при рентгенографическом исследовании органов грудной клетки, в план обследования пациента необходимо включить проведение:

А: компьютерной томографии органов грудной полости

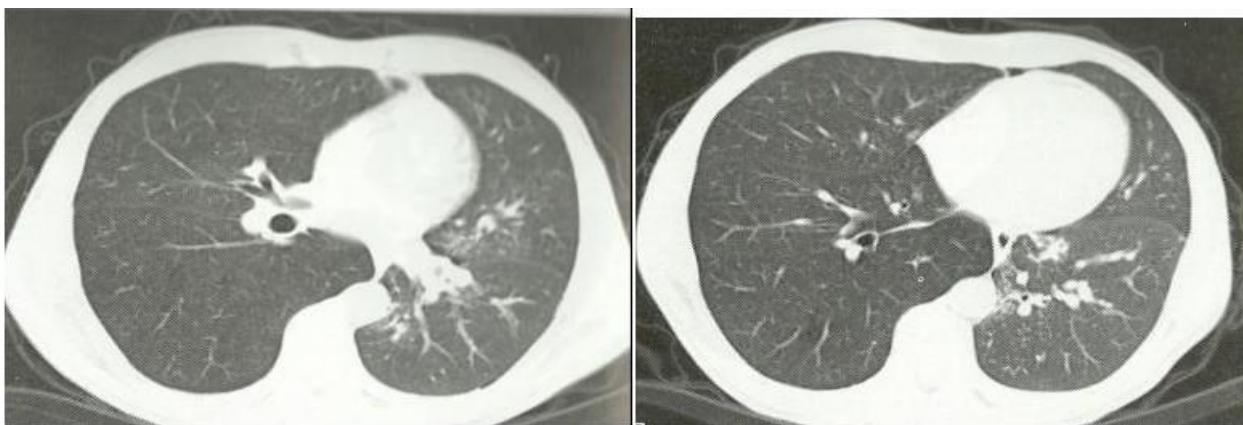
Б: пикфлоуметрии

В: культурального исследования крови

Г: компьютерной томографии органов брюшной полости

7. Результаты обследования

7.1. Компьютерная томография органов грудной полости



Заключение: в 3,5,10 сегментах левого легкого визуализируются множественные перибронхиально расположенные центролобулярные узелки с картиной «дерева в почках» на фоне общего равномерного снижения воздушности левого легкого. Увеличение бронхопульмональных лимфоузлов слева.

7.2. Пикфлоуметрия

ПСВ= 575 л/мин

7.3. Культуральное исследование крови

Бактериологический анализ крови: рост микрофлоры не выявлен, рост анаэробной микрофлоры не обнаружен.

7.4. Компьютерная томография органов брюшной полости

КТ ОРГАНОВ БРЮШНОЙ ПОЛОСТИ:

Печень: не увеличена, неоднородной структуры. Внутри- и внепечёночные протоки – не расширены. Жёлчный пузырь: не изменён, рентгеноконтрастных конкрементов не выявлено.

Поджелудочная железа: диффузно неоднородной структуры, контуры ровные, четкие, плотность не изменена. Вирсунгов проток 2 мм.

Селезёнка: не увеличена, структура не изменена.

Надпочечники: не увеличены, структурно не изменены.

Почки и мочевыводящая система: почки обычно расположены, не увеличены, структура и плотность паренхимы не изменена. Чашечно-лоханочные системы не расширены. Мочеточники не расширены.

Конкрементов по ходу мочевыводящих путей не выявлено.

Заключение: признаки хронического панкреатита, фаза ремиссии.

Вопрос №4 На основании проведенного обследования пациенту может быть сформулирован диагноз:

- А: Внебольничная левосторонняя пневмония
- Б: Хроническая обструктивная болезнь легких, группа А, в стадии обострения
- В: Острая интерстициальная пневмония (синдром Хаммена-Рича)
- Г: Экзогенный аллергический альвеолит

9. Диагноз

Диагноз:

- 9.1. Внебольничная левосторонняя пневмония
- 9.2. Хроническая обструктивная болезнь легких, группа А, в стадии обострения
- 9.3. Острая интерстициальная пневмония (синдром Хаммена-Рича)
- 9.4. Экзогенный аллергический альвеолит

Вопрос №5 Течение основного заболевания у данного пациента осложнилось развитием:

- А: дыхательной недостаточности
- Б: острого респираторного дистресс синдрома взрослых
- В: плеврального выпота
- Г: эмпиемы плевры

Вопрос №6 Тяжесть респираторных нарушений, развившихся у пациента, соответствует ____ степени дыхательной недостаточности:

- А: I
- Б: II
- В: III
- Г: IV

Вопрос №7 Оценку риска неблагоприятного исхода и выбора места лечения целесообразно провести по шкале:

А: {nbsp}CRB-65

Б: {nbsp}HAS-BLED

В: {nbsp}PESI

Г: {nbsp}SCORE

Вопрос №8 В соответствии со шкалой CRB-65 тяжесть состояния пациента может быть оценена в ___ балл (балла):

А: 1

Б: 2

В: 3

Г: 4

Вопрос №9 Учитывая неэффективность предварительной антибактериальной терапии амоксицивином, и возможностью наличия атипичного возбудителя внебольничной пневмонии на основании клинической картины и данных компьютерной томографии, пациенту до получения результата microbiological исследования предпочтение следует отдать :

А: левофлоксацин

Б: ципрофлоксацин

В: азитромицин

Г: цефуроксим

Вопрос №10 Оценить эффективность проводимой пациенту антибактериальной терапии макролидом можно будет через _____ часа (часов):

А: 48-72

Б: 12-24

В: 24-36

Г: 72-96

Вопрос №11 Одним из основных критериев эффективности проводимой пациенту антибактериальной терапии, на который следует ориентироваться через 48-72 часа от начала применения антибактериального препарата, является:

А: снижению температуры тела

Б: положительной рентгенологической динамике

В: изменению цвета мокроты

Г: исчезновению лейкоцитоза в периферической крови

Вопрос №12 Одним из критериев, на который следует ориентироваться при решении вопроса отмены антибактериального препарата пациенту, является:

А: стойкое снижение t тела $<37,2^{\circ}\text{C}$ в течение не менее 48 ч

Б: частота дыхания $<25/\text{мин}$

В: количество лимфоцитов в периферической крови $<10\%$

Г: отсутствие патологических изменений в лёгких при контрольной КТ органов грудной клетки

Эталонные ответы

1	2	3	4	5	6	7	8	9	10	11	12
1,2,3,4	1,2	1	1	1	1	1	1	1	1	1	1

УСЛОВИЕ СИТУАЦИОННОЙ ЗАДАЧИ №45

1.1. Ситуация

Пациентка Л. 33 года госпитализирована в стационар.

1.2. Жалобы

На кашель с мокротой желто-белого цвета, усиливающийся к вечеру и в ночные часы, повышение температуры до $38,5^{\circ}\text{C}$, общую слабость, ночную потливость, боли в груди, возникающие при кашле.

1.3. Анамнез заболевания

Считает себя больной в течение 10 дней, когда после переохлаждения появилась заложенность в груди, эпизодический кашель, повысилась температура тела до $38,0^{\circ}\text{C}$. На второй день болезни обратилась в поликлинику по месту жительства, где была выполнена рентгенография органов грудной клетки, по результатам которой патологии не обнаружено. В анализе крови: гемоглобин 131

г/л; эритроциты $4,88 \times 10^{12}$ /л; лейкоциты $12,2 \times 10^9$ /л; лимфоциты 25%; моноциты 9,1%; тромбоциты 180×10^9 /л. Была назначена терапия: амоксиклав 1000 мг х 2 р/д, имудон таблетки для рассасывания, капсулы бифидобактерии лонгум + энтерококкус фэциум, лоратадин таблетки, ацетилцистеин таблетки. Рекомендовано проведение компьютерной томографии органов грудной клетки. Терапию принимала в течение недели, однако на фоне лечения сохранялось повышение температуры тела в вечернее время до 38,5 С, кашель с мокротой желтоватого цвета, усиливающийся в ночное время, появились боли в грудной клетке при кашле. В связи с сохранением вышеуказанных жалоб вызвала бригаду скорой медицинской помощи, была госпитализирована в стационар по месту жительства.

1.4. Анамнез жизни

- Росла и развивалась соответственно возрасту
- Перенесенные заболевания: ОРВИ 2-3 раза в год, гепатит А в возрасте 10 лет
- Стаж курения 18 лет по 11 сигарет в день. Употребление алкоголя отрицает
- Профессиональных вредностей не имеет
- Аллергических реакций не было
- Семейный анамнез не отягощен

1.5. Объективный статус

Состояние при поступлении средней степени тяжести. SpO₂=93%. Температура тела 37,8°С. В сознании, контактна, адекватна. Телосложение нормостеническое. Рост 165 см. Вес 54 кг. ИМТ 19,54 кг/м². Кожные покровы обычной окраски. Границы легких не изменены. Дыхание жесткое, проводится по всем отделам. В прикорневых и нижних отделах слева выслушиваются сухие свистящие и мелкопузырчатые влажные хрипы. Справа хрипы не выслушиваются. ЧДД 24 в минуту. Область сердца визуально не изменена. Границы сердца: верхняя – III межреберье, левая – на 1 см кнутри от левой среднеключичной линии, правая – по правому краю грудины. Аускультативно: тоны ясные, ритмичные, соотношение тонов не изменено. Шумы не выслушиваются. ЧСС 85 уд/мин. АД 100/70 мм рт. ст. Пульсация на периферических артериях нижних сохранена, симметрична. Живот обычной формы, при пальпации безболезненный. Перитонеальных знаков нет. Печень не увеличена. Симптом «поколачивания» отрицательный с обеих сторон.

Вопрос №1 Для постановки диагноза из лабораторных исследований необходимо выполнить:

А: биохимический анализ крови

Б: определение уровня С-реактивного белка

В: бактериоскопию и культуральное исследование мокроты

Г: микробиологическое исследование бронхоальвеолярного лаважа

Д: определение ДНК *Mycoplasma pneumoniae* в биоматериале методом полимеразной цепной реакции (ПЦР)

Е: определение ДНК *Chlamydia pneumoniae* в биоматериале методом полимеразной цепной реакции (ПЦР)

3. Результаты лабораторных исследований

3.1. Биохимический анализ крови

Биохимический анализ крови		
Показатель	Результат	Референсные значения
Альбумин	47 г/л	35,0-52,0
Глюкоза	5,0 ммоль/л	3,3-5,5
Креатинин	66 мкмоль/л	64-115
Азот мочевины	4,3 ммоль/л	2,5-9,2
Мочевая кислота	159,35 мкмоль/л	202,30-416,50
Билирубин общий	12,0 мкмоль/л	0,00-21,00
АЛТ	23 Ед/л	до 38

Биохимический анализ крови		
АСТ	18 Ед/л	до 42
Натрий	4,2	3,35-5,35 ммоль/л
Калий	136	130-155 ммоль/л

3.2. Определение уровня С-реактивного белка

15,55 мг/л (N<5 мг/л)

3.3. Бактериоскопия и культуральное исследование мокроты

Mycobacterium tuberculosis не обнаружены. Бактериологическое исследование в работе.

3.4. Микробиологическое исследование бронхоальвеолярного лаважа

Посев в работе

3.5. Определение ДНК *Mycoplasma pneumoniae* в биоматериале методом полимеразной цепной реакции (ПЦР)

Тест отрицательный

3.6. Определение ДНК *Chlamydia pneumoniae* в биоматериале методом полимеразной цепной реакции (ПЦР)

Тест отрицательный

Вопрос №2 Из инструментальных исследований в данном случае показаны:

А: мультиспиральная компьютерная томография органов грудной полости

Б: электрокардиография

В: эхокардиография

Г: фибробронхоскопия

Д: УЗИ органов брюшной полости

Е: дуплексное сканирование брахиоцефальных артерий

5. Результаты инструментальных исследований

5.1. Мультиспиральная компьютерная томография органов грудной полости

Выявлены инфильтративные изменения в нижней доле левого легкого размерами 6,9x4,2x8 см.

5.2. Электрокардиография

Синусовая тахикардия с частотой сердечных сокращений 78 уд/мин. Нормальное положение ЭОС.

Признаков ишемии и гипертрофии миокарда не выявлено.

5.3. Эхокардиография

Заключение: размеры камер сердца в норме. Локальная и глобальная сократимость не нарушены.

5.4. Фибробронхоскопия

Заключение: патологических изменений не выявлено.

5.5. УЗИ органов брюшной полости

Заключение: УЗ-признаков патологических изменений органов брюшной полости не выявлено.

5.6. Дуплексное сканирование брахиоцефальных артерий

Кровоток по подключичным артериям и в брахиоцефальном стволе неизмененный. Дополнительные внутрисосудистые образования не выявлены. Сосудистая геометрия артерий не изменена.

Расширения яремных вен не выявлено.

Вопрос №3 Предположительным диагнозом является:

А: Внебольничная левосторонняя нижнедолевая пневмония

Б: Хроническая обструктивная болезнь легких, группа А, в стадии обострения

В: Острая интерстициальная пневмония (синдром Хаммена-Рича)

Г: Хроническая обструктивная болезнь легких, группа В, в стадии обострения

7. Диагноз

Диагноз:

7.1. Внебольничная левосторонняя нижнедолевая пневмония

7.2. Хроническая обструктивная болезнь легких, группа А, в стадии обострения

7.3. Острая интерстициальная пневмония (синдром Хаммена-Рича)

7.4. Хроническая обструктивная болезнь легких, группа В, в стадии обострения

Вопрос №4 Для оценки прогноза пневмонии в стационаре следует использовать шкалы:

А: PORT, CURB/CRB-65

Б: EHRA, TIMI

В: DAPT, PRECISE-DAPT

Г: ABCD, ESRS

Вопрос №5 У пациентки нетяжелая внебольничная пневмония. Целесообразно начать антибиотикотерапию с _____ введения:

А: парентерального (внутримышечного)

Б: перорального

В: парентерального (внутривенного)

Г: внутривенного

Вопрос №6 Учитывая анамнез заболевания, пациентке в качестве антибактериальной терапии целесообразно назначить:

А: цефтриаксон

Б: ампициллин

В: амоксициллин

Г: полимиксин Е

Вопрос №7 При принятии решения о переводе на пероральный прием антибактериальных препаратов целесообразно использовать критерии, одним из которых является:

А: частота дыхания < 24/мин (пороговое значение)

Б: SpO₂ ≥ 80% (пороговое значение)

В: желание пациента

Г: систолическое АД ≥ 80 мм рт. ст. (пороговое значение)

Вопрос №8 При решении вопроса об отмене антибактериальной терапии рекомендуется руководствоваться критериями достаточности антибактериальной терапии, одним из которых является стойкое снижение температуры тела < 37,2°C в течение не менее _____ часов:

А: 48

Б: 24

В: 12

Г: 72

Вопрос №9 При проведении респираторной поддержки рекомендуется поддерживать целевые значения SpO₂ на уровне не менее _____% (пороговое значение):

А: 92

Б: 96

В: 90

Г: 98

Вопрос №10 Кортикостероиды системного действия пациентке :

А: не показаны, поскольку пневмония не тяжелая и не осложнена септическим шоком

Б: показаны, поскольку имеется длительное сохранение температуры

В: показаны, поскольку имеется повышение С-реактивного белка

Г: не показаны, поскольку область поражения легких невелика

Вопрос №11 Назначение парентеральных антикоагулянтов с целью снижения риска системных тромбоэмболий пациентке :

А: не показано, поскольку пневмония не тяжелая и отсутствуют риски тромбоэмболий в анамнезе

Б: показано, поскольку имеется длительное сохранение температуры, неэффективность от проводимой терапии

В: показано, поскольку имеется повышение С-реактивного белка

Г: не показано, поскольку область поражения легких невелика, повышение С-реактивного белка менее 50 мг/л

Вопрос №12 С целью противоэпидемических мероприятий медицинская организация, выявившая больного внебольничной пневмонией обязана:

А: передать экстренное извещение об инфекционном заболевании (форма 058/у)

Б: внести сведения в журнал учета инфекционных заболеваний (ф. № 060/у)

В: только внести сведения в амбулаторную карту пациента (ф. №025у)

Г: внести сведения только в карту стационарного больного (ф. №027/у), даже если заболевание было выявлено в поликлинике

Эталоны ответов

1	2	3	4	5	6	7	8	9	10	11	12
---	---	---	---	---	---	---	---	---	----	----	----

1,2,3	1,2	1	1	1	1	1	1	1	1	1	1
-------	-----	---	---	---	---	---	---	---	---	---	---

Ревматология

УСЛОВИЕ СИТУАЦИОННОЙ ЗАДАЧИ №1

1.1. Ситуация

Больной 45 лет обратился в поликлинику

1.2. Жалобы

На припухание и боль в первом пальце левой стопы, покраснение кожи, ограничение в движении

1.3. Анамнез заболевания

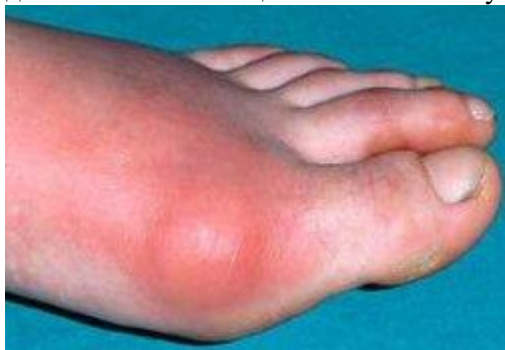Считает себя больным 1,5 года, когда впервые появились интенсивные боли в первом пальце левой стопы, покраснение кожи, ограничение в движении. Самостоятельный прием анальгетиков привел к значительному уменьшению и исчезновению болевого синдрома и восстановлению функции сустава в течение 5 дней. В последующем эпизоды подобных болей возникали после праздничных застолий.

1.4. Анамнез жизни

- Рос и развивался нормально.
- Перенесенные заболевания и операции: аппендэктомия.
- Наследственность не отягощена.
- Вредные привычки: не курит, злоупотребление алкогольными напитками (пиво).
- Сопутствующая патология: страдает 3 года артериальной гипертензией с максимальными подъемами до 170/90 мм рт.ст., постоянной терапии не имеет.

1.5. Объективный статус

Телосложение правильное, повышенного питания, рост – 174 см, вес – 99 кг, ИМТ – 32,7 кг/м². Кожные покровы чистые, достаточной влажности. Тургор тканей сохранен. Отмечаются костные деформации в области 1-го плюснефалангового сустава левой стопы с формированием hallus valgus, сочетающиеся с припухлостью, покраснением кожи и повышением местной температуры над этим же суставом. Симптом бокового сжатия левой стопы – положительный. Значительное ограничение движений 1-го пальца левой стопы. Внутренние органы без существенных видимых изменений.



Вопрос №1 Выберите необходимые для постановки диагноза лабораторные методы обследования:

- А: анализ крови на мочевую кислоту
- Б: поляризационная микроскопия синовиальной жидкости
- В: клинический анализ крови
- Г: клинический анализ мочи
- Д: гликированный гемоглобин

3. Результаты лабораторных методов обследования

3.1. Анализ крови на мочевую кислоту

Исследование	Результат	Единицы	Референсные значения
Мочевая кислота	604	мкмоль/л	155,0 - 428,0

3.2. Поляризационная микроскопия синовиальной жидкости

Обнаружены игольчатые кристаллы уратов, расположенные внутриклеточно, с отрицательным двойным лучепреломлением и увеличение числа лейкоцитов (преимущественно нейтрофилов) до 10 000-20 000 клеток/мм³.

3.3. Клинический анализ крови

Исследование	Результат	Единицы	Референсные значения
Гематокрит	43,4	%	39,0 - 49,0
Гемоглобин	136	г/л	130—160 – мужчины 120—140 – женщины
Эритроциты	5,2	млн/мкл	4,30 - 5,70
MCV (ср, объем эритроц.)	88,8	Фл	80,0 - 99,0
RDW (шир, распредел, эритроц.)	12,9	%	11,6 - 14,8
MCH (ср, содер, НЬ в эр.)	32	Пг	27,0 - 34,0
MCHC (ср, конц, НЬ в эр.)	35,7	г/дл	32,0 - 37,0
Тромбоциты	197	тыс/мкл	150 - 400
Лейкоциты	6,9	тыс/мкл	4,50 – 11,00
Нейтрофилы (общ, число), %	60,8	%	48,0 – 78,0
Лимфоциты, %	20	%	19,0 – 37,0
Моноциты, %	10	%	3,0-11,0
Эозинофилы, %	2	%	1,0-5,0
Базофилы, %	0	%	< 1,0
Нейтрофилы, абс,	2	тыс/мкл	1,78 – 5,38
Лимфоциты, абс,	2	тыс/мкл	1,32 – 3,57
Моноциты, абс,	1,29	тыс/мкл	0,20 – 0,95
Эозинофилы, абс,	0,14	тыс/мкл	0,00 – 0,70
Базофилы, абс,	0,06	тыс/мкл	0,00 – 0,20
СОЭ (по Вестергрену)	36	мм/ч	< 15

3.4. Клинический анализ мочи

Исследование	Результат	Единицы	Референсные значения
Цвет	СОЛОМЕННАЯ		
Прозрачность	ПОЛНАЯ		
Относительная плотность	1019		1003 - 1035
pH	6		5,0 - 8,0

Исследование	Результат	Единицы	Референсные значения
Белок	отрицат,	г/л	отрицательно
Глюкоза (сахар)	отрицат,	ммоль/л	отрицательно
Кетоновые тела	отрицат,	ммоль/л	отрицательно
Уробилиноген	отрицат,	ммоль/л	отрицательно
Билирубин	отрицат,		отрицательно
Лейкоцитарная	отрицат,		отрицательно
Гемоглобин	отрицат,		отрицательно
Нитриты	отрицат,		отрицательно
Эпителий плоский	1	в п/зр,	< 5
Лейкоциты	10-12	в п/зр	< 5
Эритроциты	4-6	в п/зр	< 2
Цилиндры	не обнар	в п/зр	отсутствуют
Соли	не обнар		отсутствуют
Слизь	не обнар		
Бактерии	не обнар		отсутствуют

3.5. Гликированный гемоглобин

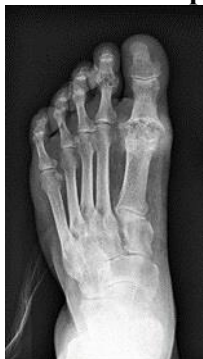5,8

Вопрос №2 Выберите необходимые для постановки диагноза инструментальные методы обследования:

- А: рентгенограмма левой стопы
- Б: ультразвуковое исследование пораженного сустава
- В: эхокардиография
- Г: рентгенография коленного сустава
- Д: рентгенография голеностопного сустава
- Е: рентгенография органов грудной клетки

5. Результаты инструментальных методов обследования

5.1. Рентгенограмма левой стопы



На рентгенограмме определяются подагрические эрозии со склеротическими краями, нависающими краями и относительным отсутствием периартикулярной остеопении.

На рентгенограмме в области 1 межфалангового и 1 плюсне-фалангового суставов определяется кортикальный дефект со склеротической каймой и нависающими краями.

5.2. Ультразвуковое исследование сустава

Ультразвуковые изменения представлены расширением суставной щели 1 плюснефалангового сустава, отеком с уплотнением мягких тканей, признаком двойного контура хряща.

5.3. Эхокардиография

Аорта не расширена, корень 3,2 см, восходящий отдел 3,8 см (N 2,0-4,0 см), стенки уплотнены. Левое предсердие не расширено, передне-задний размер 3,6 см (N 2,0-4,0 см), левый желудочек не расширен КДР 4,8 см (N 4,0-5,5 см), КСР 3,2 см (N 2,5-3,8 см), КДО 120 мл (N м < 156 мл), КСО 42 мл (N м < 59 мл).

Межжелудочковая перегородка не утолщена 1,1 см (N 0,7-1,1 см), ТЗСЛЖ 1,2 см (N 0,7-1,1 см), ИММЛЖ 110 г/м² (N м < 115 г/м²),

Сократительная функция ЛЖ 62% (N > 55%)

Зон гипокинезии на момент осмотра нет

Правое предсердие: S ПП 15 см² (N < 18 см²), ПЖ 3,0 см (n < 4,0 см²)

Легочная артерия не расширена, ствол 2,2 см (N < 2,6 см)

Аортальный клапан трехстворчатый, створки уплотнены. Раскрытие створок в систолу в пределах нормы.

Митральный клапан: створки уплотнены. Противофаза есть.

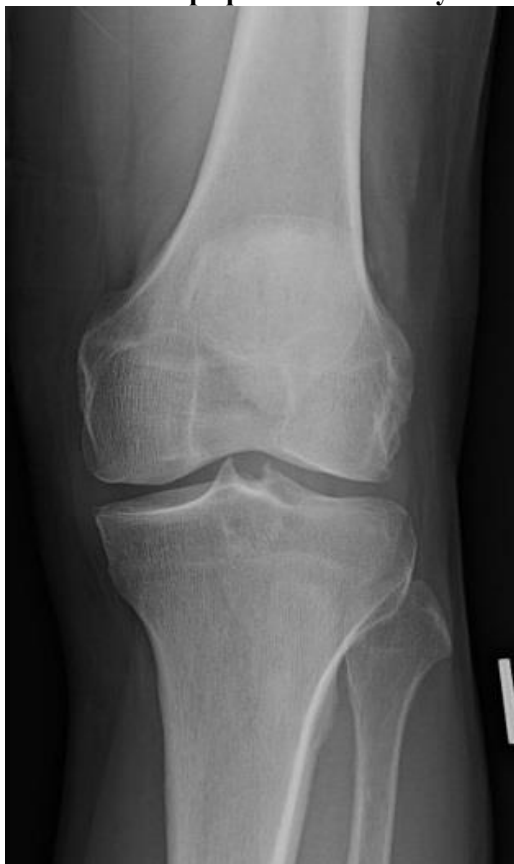Трикуспидальный клапан: створки существенно не изменены, подвижность створок без особенностей.

НПВ не расширена. Реакция НПВ на фазы дыхания >50%. Листки перикарда не уплотнены.

Расчетное систолическое давление в легочной артерии не повышено 20 мм рт ст (N < 35 мм рт ст)

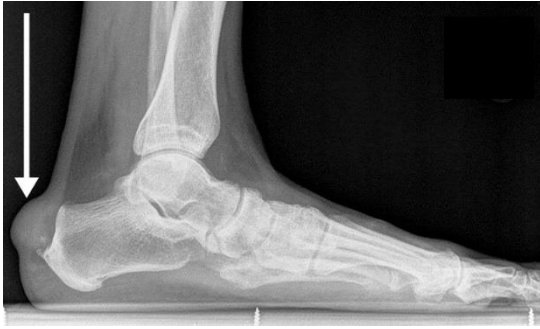Диастолическая функция миокарда левого желудочка нарушена: замедленная релаксация

5.4. Рентгенография коленного сустава

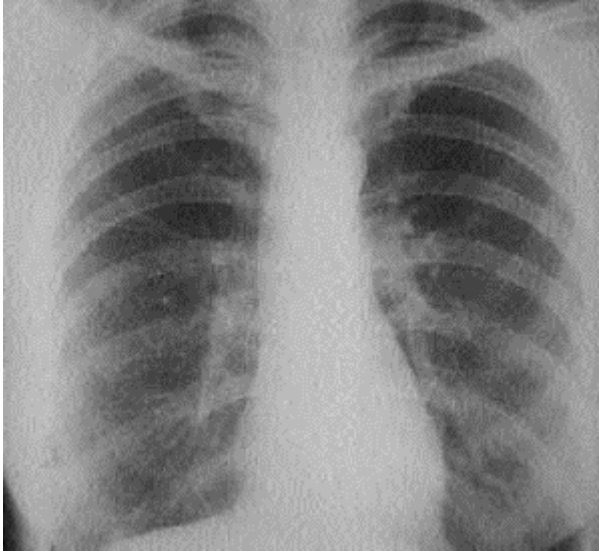


На рентгенограмме признаки нерезко выраженного кальциноза хряща

5.5. Рентгенография голеностопного сустава



5.6. Рентгенография органов грудной клетки



На рентгенограмме органов грудной клетки в прямой проекции в легких без видимых очаговых и инфильтративных теней. Корни структурны, не расширены. Контуры диафрагмы и реберно-диафрагмальные синусы без особенностей. Сердечная тень обычной конфигурации. Видимые мягкие ткани и костно-суставная система без особенностей.

Вопрос №3 Основным диагнозом у больного является:

- А: Острый подагрический артрит 1-го плюснефалангового сустава слева
- Б: Септический артрит 1-го левого плюснефалангового сустава
- В: Хронический подагрический артрит, олигоартрит 1-го левого плюснефалангового сустава, активность 1-2 степени
- Г: Рожистое воспаление 1-го пальца левой стопы

7. Диагноз

Диагноз:

- 7.1. Острый подагрический артрит 1-го плюснефалангового сустава слева**
- 7.2. Септический артрит 1-го левого плюснефалангового сустава**
- 7.3. Хронический подагрический артрит, олигоартрит 1-го левого плюснефалангового сустава, активность 1-2 степени**
- 7.4. Рожистое воспаление 1-го пальца левой стопы**

Вопрос №4 При подагре увеличивается риск развития :

- А: сердечно-сосудистой патологии
- Б: язвенной болезни желудка
- В: хронической обструктивной болезни легких
- Г: язвенного колита

Вопрос №5 Основная терапия при остром приступе подагры включает назначение:

- А: диклофенака или колхицина
- Б: аллопуринола и диклофенака
- В: фебуксостата и диклофенака
- Г: аллопуринола и кортизона ацетата

Вопрос №6 Для купирования острого приступа подагрического артрита следует выбрать колхицин в дозе :

- А: 1 - 1,5 мг в первый день и 1 мг со следующего дня

- Б: 1 - 3 мг в первый день и 1,5 мг в последующие дни
- В: 2 - 2 мг в первый день и по 1 мг в последующие дни
- Г: 3 - 2 мг в первый день и по 0,5 мг в последующие дни

Вопрос №7 При наличии противопоказаний и/или неэффективности назначенной терапии при остром приступе подагры можно выбрать:

- А: внутрисуставное введение метилпреднизолона
- Б: внутрисуставное введение метотрексата
- В: внутривенное введение метотрексата
- Г: введение инфликсимаба

Вопрос №8 Для длительного лечения больным подагрой назначают:

- А: аллопуринол
- Б: диклофенак
- В: преднизолон
- Г: мелоксикам

Вопрос №9 Для длительного лечения подагры, осложнившейся хронической почечной недостаточностью, назначают:

- А: фебуксостат
- Б: аллопуринол
- В: колхицин
- Г: диклофенак

Вопрос №10 Учитывая основное заболевание, в качестве гипотензивного средства, пациенту следует назначить :

- А: лозартан
- Б: фуросемид
- В: нифедипин
- Г: бисопролол

Вопрос №11 Больным подагрой нельзя назначать колхицин при:

- А: тяжелом поражении почек
- Б: заболеваниях щитовидной железы
- В: заболеваниях желудочно-кишечного тракта
- Г: хронической обструктивной болезнью легких

Вопрос №12 Индикатором эффективности лечения подагры служит снижение уровня :

- А: мочевой кислоты
- Б: С-реактивного белка
- В: креатинина
- Г: мочевины

Эталоны ответов

1	2	3	4	5	6	7	8	9	10	11	12
1,2	1,2	1	1	1	1	1	1	1	1	1	1

УСЛОВИЕ СИТУАЦИОННОЙ ЗАДАЧИ №2

1.1. Ситуация

Больная 23 лет обратилась в поликлинику

1.2. Жалобы

на боли в коленных, локтевых и межфаланговых суставах кистей, чувство «скованности» в них, общую слабость, повышение температуры тела до 38,3°C.

1.3. Анамнез заболевания

Заболела остро 3 месяца назад, когда появились резкие боли в правом плечевом и лучезапястном суставах, чувство «скованности» в них, слабость в руках и ногах, повышение температуры тела до 38,3°C. Вскоре появились эритематозные высыпания на спинке носа и щеках. Лечилась самостоятельно жаропонижающими средствами, температура тела снизилась до субфебрильных значений, однако сохранялись артралгии, распространившиеся на коленные суставы и межфаланговые суставы кистей

1.4. Анамнез жизни

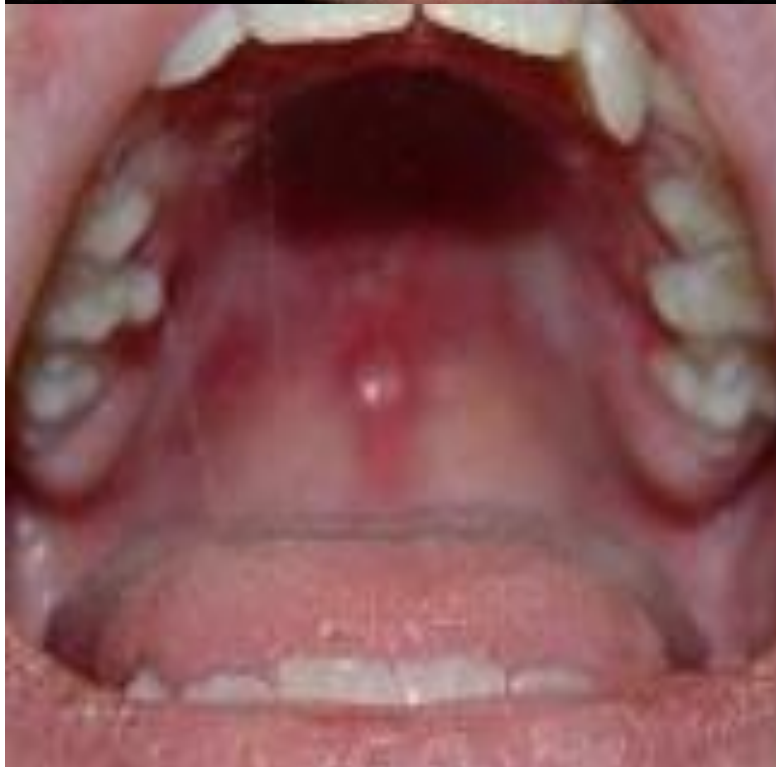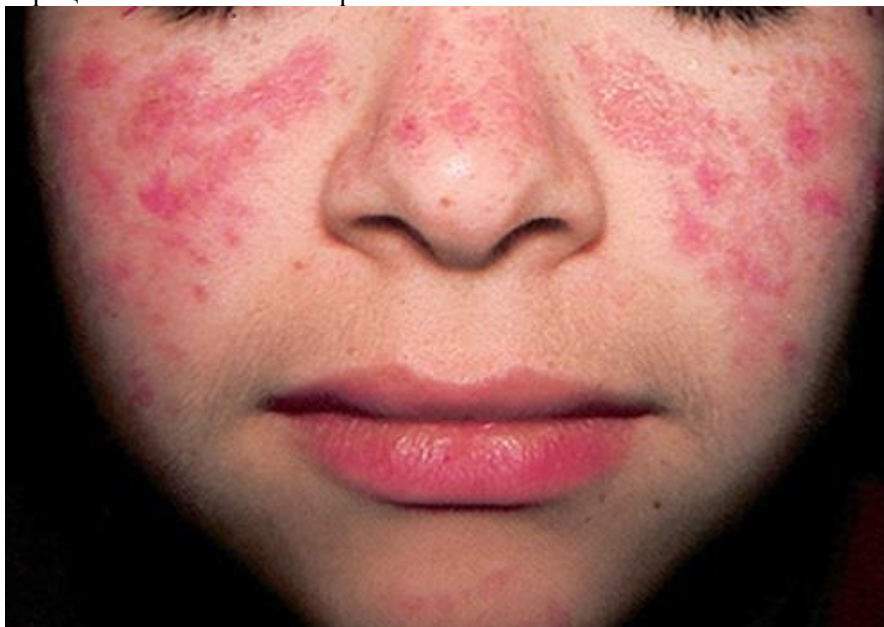- Росла и развивалась нормально.

- Перенесенные заболевания и операции
- Наследственность неотягощена.
- Вредные привычки: не курит, не злоупотребляет алкоголем.
- Заболевания систем органов отрицает

1.5. Объективный статус

Температура тела 37,6 °С. Кожные покровы бледные. Увеличение в объеме и гипертермия левого коленного сустава.

На слизистых ротовой полости видны изъязвления, безболезненные. На коже щек и спинки носа яркая эритема с дискоидными высыпаниями. Число дыханий 17 в мин. Органы грудной клетки без патологии. Перкуторно границы сердца не расширены. Тоны сердца ясные, ритм правильный, шумов нет. Пульс 88 ударов в мин, ритмичный. Артериальное давление 120/70 мм рт.ст. Печень расположена по краю реберной дуги, при пальпации мягко-эластичная, безболезненная. Пальпируется нижний полюс селезенки. Симптом поколачивания по поясничной области отрицательный с обеих сторон.



Вопрос №1 Выберите необходимые для постановки диагноза лабораторные методы обследования:

А: определение иммунологических тестов

Б: клинический анализ крови

В: клинический анализ мочи

Г: полимеразная цепная реакция к возбудителям

Д: посев из зева и носоглотки

Е: иммуноферментный анализ (определение суммарных антител к вирусу иммунодефицита человека)

3. Результаты лабораторных методов обследования

3.1. Определение иммунологических тестов

Исследование	Результат	Единицы	Референсные значения
Антитела к двуспиральной (нативной) ДНК IgG	102	МЕ/мл	< 20
Антядерный фактор	1:640		< 1:160

3.2. Клинический анализ крови

Исследование	Результат	Единицы	Референсные значения
Гематокрит	43,4	%	39,0 - 49,0
Гемоглобин	102	г/л	130—160 – мужчины 120—140 – женщины
Эритроциты	3,2	млн/мкл	4,30 - 5,70
MCV (ср, объем эритроц.)	85,8	фл	80,0 - 99,0
RDW (шир, распредел, эритроц.)	12	%	11,6 - 14,8
MCH (ср, содер, НЬ в эр.)	28	пг	27,0 - 34,0
MCHC (ср, конц, НЬ в эр.)	35,7	г/дл	32,0 - 37,0
Тромбоциты	112	тыс/мкл	150 - 400
Лейкоциты	3,7	тыс/мкл	4,50 - 11,00
Нейтрофилы (общ, число)	60,8	%	48,0 - 78,0
Лимфоциты	20	%	19,0 - 37,0
Моноциты	10	%	3,0-11,0
Эозинофилы	2	%	1,0-5,0
Базофилы	0	%	< 1,0
Нейтрофилы, абс,	2	тыс/мкл	1,78 - 5,38
Лимфоциты, абс,	2	тыс/мкл	1,32 - 3,57
Моноциты, абс,	1,29	тыс/мкл	0,20 - 0,95
Эозинофилы, абс,	0,14	тыс/мкл	0,00 - 0,70

Исследование	Результат	Единицы	Референсные значения
Базофилы, абс,	0,06	тыс/мкл	0,00 - 0,20
СОЭ (по Вестергрену)	36	мм/ч	< 15

3.3. Клинический анализ мочи

Исследование	Результат	Единицы	Референсные значения
Цвет	соломенная		
Прозрачность	полная		
Относительная плотность	1013		1003 - 1035
рН	6		5,0 - 8,0
Белок	отрицат	г/л	отрицательно
Глюкоза (сахар)	отрицат	ммоль/л	отрицательно
Кетоновые тела	отрицат	ммоль/л	отрицательно
Уробилиноген	отрицат	ммоль/л	отрицательно
Билирубин	отрицат		отрицательно
Лейкоцитарная эстераза	отрицат		отрицательно
Гемоглобин	отрицат		отрицательно
Нитриты	отрицат		отрицательно
Эпителий плоский	1	в п/зр,	< 5
Лейкоциты	1	в п/зр	< 5
Эритроциты	не обнар	в п/зр	< 2
Цилиндры	не обнар	в п/зр	отсутствуют
Соли	не обнар		отсутствуют
Слизь	не обнар		
Бактерии	не обнар		отсутствуют

3.4. Полимеразная цепная реакция к возбудителям

ПЦР к возбудителям отрицательная

3.5. Посев из зева и носоглотки

Выделен Streptococcus viridans, Staph.epidermidis в титре 10 в 4 степени

3.6. Иммуноферментный анализ (определение суммарных антител к ВИЧ)

Антитела к ВИЧ не обнаружены

Вопрос №2 Выберите необходимые для постановки диагноза инструментальные методы обследования:

А: рентгенография органов грудной клетки

Б: доплеровское ультразвуковое исследование сосудов верхних и нижних конечностей

В: ультразвуковое исследование органов брюшной полости, почек

Г: ультразвуковое исследование сердца (ЭХО-КГ)

5. Результаты инструментальных методов обследования

5.1. Рентгенограмма легких

Очаговых теней нет, синусы свободны, высокое стояние правого купола диафрагмы.

5.2. Ультразвуковое исследование сосудов верхних и нижних конечностей

Пройодимость артерий и вен не нарушена, признаков тромбоза нет, клапаны вен функционируют нормально.

5.3. Ультразвуковое исследование органов брюшной полости, почек

Желчный пузырь сокращен. Внутрпеченочные желчные протоки и гепатикохоледох не расширены, осмотрены на всем протяжении. Печень не увеличена, с ровными, четкими контурами. Ткань печени обычной структуры и эхогенности, сосудистый рисунок не изменен. Селезенка увеличена 13х5,6 см. В брюшной полости свободная жидкость не обнаружена.

Почки расположены в типичном месте, с ровными, четкими контурами, правая - 102х50х46 мм, левая - 105х48х46 мм, Паренхима до 18-19 мм структура однородная. Кортико-медулярная дифференцировка сохранена. Мочеточник не расширен. Конкременты не обнаружены.

5.4. Ультразвуковое исследование сердца (ЭХО-КГ)

Аорта не расширена, корень 2,8 см (2,0-4,0). Левое предсердие не расширено, передне-задний размер 3,2 см (2,0-4,0). Левый желудочек не расширен КДР 4,3 см (4,0-5,5), КСР 2,9 см (2,5-3,8); КСО 28 мл (Ж менее 50), УО 64 мл; ТМЖП и ЗСЛЖ 1,0 см (0,7-1,1). ИММЛЖ 86 г/м² (ж менее 95). ФВ 68%. Локальных зон гипокинезии нет. Правое предсердие, правый желудочек не расширены. Легочная артерия не расширена. Расчетное систолическое давление в легочной артерии не повышено. Створки митрального клапана уплотнены

Вопрос №3 Основным диагнозом у больной является:

А: Системная красная волчанка

Б: Синдром Стилла взрослых

В: Ревматоидный артрит

Г: Артрит, вызванный вирусной инфекцией

7. Диагноз

Диагноз:

7.1. Системная красная волчанка

7.2. Синдром Стилла взрослых

7.3. Ревматоидный артрит

7.4. Артрит, вызванный вирусной инфекцией

Вопрос №4 Активность заболевания соответствует _____ степени:

А: средней

Б: низкой

В: высокой

Г: очень высокой

Вопрос №5 Проявления заболевания представлены поражением:

А: слизистых, суставов, гемолитической анемией, цитопенией

Б: суставов, почек, нормохромной анемией, сердца

В: суставов, анемией, сердца, легких

Г: почек, гемолитической анемией, слизистых, суставов

Вопрос №6 Лечение основного заболевания проводят:

А: гидроксихлорохином – 200 мг внутрь 2 таблетки в сутки, в течение 3 месяцев и далее 200 мг ежедневно; преднизолоном по 25 мг/сут, внутрь

Б: гидроксихлорохином – 200 мг внутрь 2 раза в сутки, в течение 3 месяцев и далее 200 мг ежедневно; преднизолон – 0,1 мг/кг, внутрь

В: циклофосфамидом – 1000 мг в/в ежемесячно, в течении 6 мес

Г: метилпреднизолоном в виде пульс-терапии по 15-20 мг/кг, в/в 3 дня

Вопрос №7 При резистентности к лекарственной терапии назначают:

- А: пульс-терапию метилпреднизолоном
- Б: нестероидные противовоспалительные средства
- В: аминохинолиновые препараты
- Г: глюкокортикоиды в дозе 0,5 мг/кг

Вопрос №8 У больных системной красной волчанкой с высокой иммунологической активностью следует применять:

- А: белимумаб
- Б: преднизолон в малых дозах
- В: преднизолон в высоких дозах
- Г: нестероидные противовоспалительные средства

Вопрос №9 При данном диагнозе больную должен наблюдать :

- А: ревматолог
- Б: терапевт
- В: врач общей практики
- Г: нефролог

Вопрос №10 При высокой степени активности и поражении органов и систем больным системной красной волчанкой назначают:

- А: цитостатические иммунодепрессанты
- Б: аминохинолиновые препараты
- В: глюкокортикоиды в дозе 1 мг/кг
- Г: глюкокортикоиды в средних дозах

Вопрос №11 Обязательным компонентом индукционной терапии при волчаночном нефрите является:

- А: Циклофосфамид
- Б: белимумаб
- В: гидроксихлорохин
- Г: преднизолон внутрь

Вопрос №12 Беременным с волчаночным нефритом противопоказано назначать:

- А: циклофосфамид
- Б: гидроксихлорохин
- В: преднизолон в малых дозах
- Г: преднизолон в высоких дозах

Эталоны ответов

1	2	3	4	5	6	7	8	9	10	11	12
1,2,3	1	1	1	1	1	1	1	1	1	1	1

УСЛОВИЕ СИТУАЦИОННОЙ ЗАДАЧИ №3

1.1. Ситуация

Больная 58 лет обратилась в поликлинику

1.2. Жалобы

на нарушение глотания, чувство кома за грудиной после еды, стойкой изжоги, усиливающейся в горизонтальном положении, общую слабость, отеки кистей, периодическую потерю чувствительности и выраженную бледность кончиков пальцев рук на холоде.

1.3. Анамнез заболевания

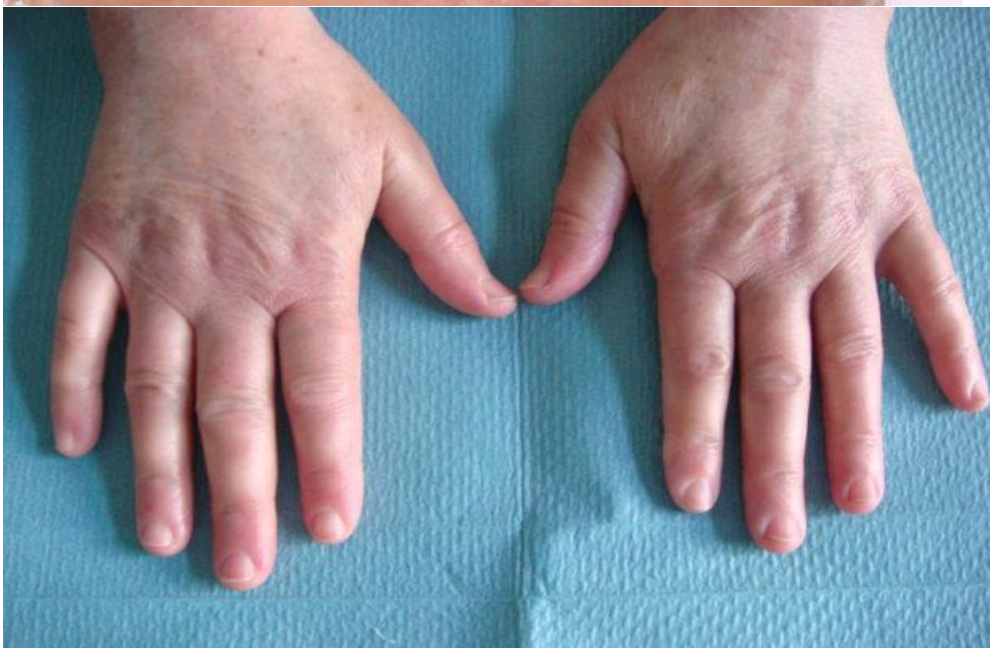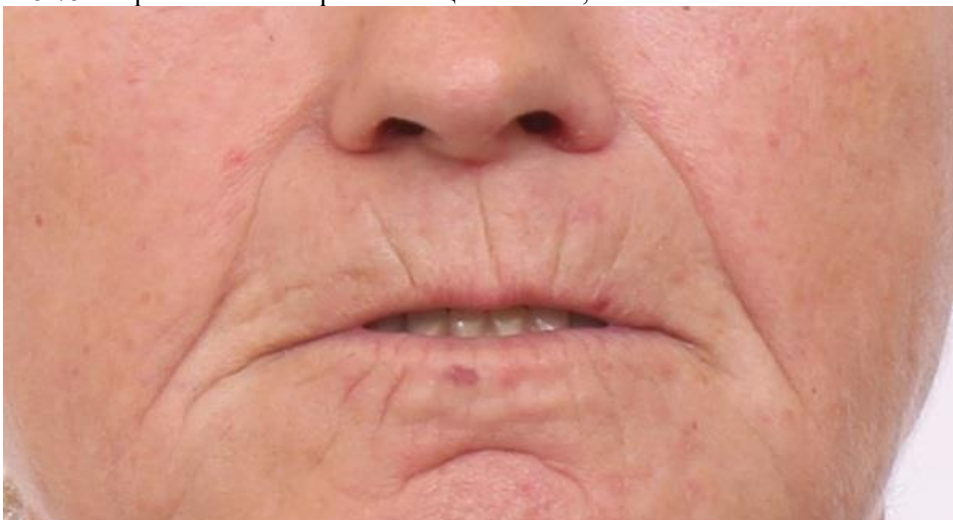Отеки кистей, периодическая потеря чувствительности и выраженная бледность кончиков пальцев рук на холоде беспокоят длительное время, к врачам не обращалась. Месяц назад появилось нарушение глотания, чувство кома за грудиной после еды, стойкой изжоги, усиливающейся в горизонтальном положении

1.4. Анамнез жизни

- Росла и развивалась нормально.
- Перенесенные заболевания и операции: аппендэктомия.
- Наследственность: отец умер в возрасте 56 лет.
- Вредные привычки: курит 1/2 пачки сигарет в день, алкоголь не употребляет

1.5. Объективный статус

При осмотре состояние удовлетворительное. Температура тела 36,6°C. При осмотре кожных покровов обращают на себя внимание отечные мягкие ткани кистей рук, кожа пальцев кистей не собирается в складку. В области рта отмечается складчатость кожи и небольшие телеангиэктазии. В легких дыхание везикулярное, хрипов нет. Число дыханий - 16 в минуту. Тоны сердца ясные, ритм правильный, шумов нет. Число сердечных сокращений - 76 в минуту. Артериальное давление - 115/75 мм рт. ст. Живот при пальпации мягкий, безболезненный. Печень и селезенка не увеличены.



Вопрос №1 Выберите необходимые для постановки диагноза лабораторные методы обследования:

- А: определение антинуклеарного фактора
- Б: определение ревматоидного фактора
- В: определение С-реактивного белка
- Г: определение антител к циклическому цитруллинированному пептиду

3. Результаты лабораторных методов обследования

3.1. Антинуклеарный фактор

Исследование	Результат	Единицы	Референсные значения
Антинуклеарный фактор	1:640	Титр	<1:160

3.2. Определение ревматоидного фактора

Вариант-норма

3.3. Определение С-реактивного белка

Вариант-норма

3.4. Антитела к циклическому цитруллинированному пептиду

Антитела к циклическому цитруллинированному пептиду	53,0	Мед/мл	<5,0
---	------	--------	------

Вопрос №2 Выберите необходимые для постановки диагноза инструментальные методы обследования:

- А: мультиспиральная компьютерная томография грудной клетки
- Б: функция внешнего дыхания
- В: рентгенография пищевода с барием
- Г: эхокардиография
- Д: рентгенография суставов кистей
- Е: ультразвуковое исследование органов брюшной полости

5. Результаты инструментальных методов обследования

5.1. Мультиспиральная компьютерная томография грудной клетки

ЛЕГКИЕ: легкие без очаговых и инфильтративных изменений. Трахея и крупные бронхи не изменены. Плеврального выпота не выявлено.

СРЕДОСТЕНИЕ: средостение не расширено, в полости перикарда выпота нет.

ЛИМФАТИЧЕСКИЕ УЗЛЫ: внутригрудные и подмышечные лимфоузлы не увеличены.

МЯГКИЕ ТКАНИ грудной стенки не изменены.

КОСТНЫЕ СТРУКТУРЫ: без патологических изменений.

5.2. Исследование функции внешнего дыхания

Показатели	Значения
ЖЕЛ - жизненная емкость легких	> 80%
ФЖЕЛ - форсированная жизненная емкость легких	> 80%
МВЛ - объем максимальной вентиляции легких	> 80%
ООЛ - остаточный объем легких	>75%
ОФВ1 - объем форсированного выдоха за 1 сек (л)	> 75%
ОФВ1/ФЖЕЛ - объем форсированного выдоха в % к ФЖЕЛ	> 75%
МОС25-75% - объемная форсированная скорость выдоха в интервале 25-75% ФЖЕЛ	> 75%
ПОС - пиковая объемная форсированная скорость выдоха	> 80%
МОС25% - объемная форсированная скорость выдоха интервале 25% ФЖЕЛ	> 80%
МОС50% - объемная форсированная скорость выдоха интервале 50% ФЖЕЛ	> 80%
МОС75% - объемная форсированная скорость выдоха интервале 75% ФЖЕЛ	> 80%

5.3. Рентгенография пищевода с барием

при наполнении барием пищевод расширен, частично заполнен воздухом, прохождение бариевой смеси замедлено, стенки пищевода после опорожнения не спадаются.

5.4. Эхокардиография

Протокол эхокардиографии:

Аорта – 29 мм, уплотнена, не расширена (норма до 37 мм).

Левое предсердие - 32мм (норма 20-40 мм).

Полость левого желудочка КДР ЛЖ- 46 мм (норма до 55 мм),

КСР ЛЖ- 32 мм (норма до 38 мм).

Сократительная функция левого желудочка нормальная, ФВ – 60 % (норма более 55%).
Нарушение локальной сократимости нет.
Диастолическая функция миокарда левого желудочка не нарушена.
Межжелудочковая перегородка ТМЖП 12 мм (норма до 11 мм).
Задняя стенка левого желудочка: ТЗСЛЖ 11 мм (норма до 11 мм).
Аортальный клапан: створки не уплотнены.
Амплитуда раскрытия норма (более 15 мм).
Митральный клапан: створки не уплотнены. Противофаза есть (движение створок разнонаправленное).
Правое предсердие: 14,9 см² (норма 18см²).
Правый желудочек: 29 мм (норма апикально до 40 мм).
Толщина передней стенки правого желудочка норма (до 5 мм).
Легочная артерия 25 мм (норма не более 25 мм).
Систолическое давление в легочной артерии: 40 мм рт.ст. (норма до 30 мм рт.ст.)
Признаки недостаточности клапана: митрального - 0-1ст, трикуспидального -0-1ст.
Реакция нижней полой вены на фазы дыхания более 50% (норма более 50%).

5.5. Рентгенография суставов кистей

На рентгенограммах невыраженный окооклосуставной остеопороз, неполное разгибание 4-5 пальцев правой кисти, незначительное сужение суставных щелей суставов запястий.

5.6. Ультразвуковое исследование органов брюшной полости

УЗИ органов брюшной полости. Желчный пузырь обычной формы, не увеличен, не напряжен, стенка его тонкая, содержимое гомогенное. Внутривенечные желчные протоки и гепатикохоледох не расширены. Печень не увеличена, с ровными, четкими контурами. Ткань печени обычной структуры и эхогенности. Поджелудочная железа не увеличена, с ровными, четкими контурами, однородной структуры, обычной эхогенности. Вирсунгов проток не расширен. Селезенка не увеличена, однородной структуры.

Вопрос №3 Показанием для консультации ревматолога служит наличие:

- А: феномена Рейно
- Б: отека кистей
- В: позитивного теста на антинуклеарный фактор
- Г: складчатости кожи вокруг губ
- Д: телеангиэктазий
- Е: повышенного ревматоидного фактора

Вопрос №4 Основным диагнозом у больной является:

- А: Системная склеродермия
- Б: Опухоль-ассоциированная склеродермия
- В: Синдром Вернера
- Г: Ревматоидный артрит

8. Диагноз

Диагноз:

8.1. Системная склеродермия

8.2. Опухоль-ассоциированная склеродермия

8.3. Синдром Вернера

8.4. Ревматоидный артрит

Вопрос №5 Течение, форма и активность данного заболевания соответствуют :

- А: хроническому течению, лимитированной форме, низкой активности
- Б: острому течению, диффузной форме, высокой активности
- В: подострому течению, висцеральной форме, умеренной активности
- Г: хроническому течению, диффузной форме, умеренной активности

Вопрос №6 У пациента выявлено поражение желудочно-кишечного тракта в виде:

- А: гипотонии пищевода
- Б: стриктуры пищевода
- В: эзофагита
- Г: гастроэзофагеальной рефлюксной болезни

Вопрос №7 У пациента обнаружены признаки:

- А: легочной артериальной гипертензии
- Б: рестриктивной кардиомиопатии
- В: миокардита
- Г: перикардита

Вопрос №8 Препаратом первого ряда для лечения синдрома Рейно является:

- А: производное дигидропиридина
- Б: преднизолон
- В: бозентан
- Г: изоптин

Вопрос №9 При тяжелом синдроме Рейно и неэффективности стандартной терапии назначают:

- А: илопрост
- Б: нифедипин
- В: силденафил
- Г: преднизолон

Вопрос №10 В качестве специфической терапии легочной артериальной гипертензии применяется:

- А: бозентан
- Б: амиодарон
- В: дилтиазем
- Г: нипертен

Вопрос №11 При поражении кожи для лечения диффузной формы заболевания назначают :

- А: метотрексат
- Б: азатиоприн
- В: преднизолон
- Г: инфликсимаб

Вопрос №12 В зависимости от течения и степени активности склеродермии реабилитация показана при:

- А: любом течении и степени активности
- Б: хроническом течении, минимальной степени активности
- В: остром течении, высокой степени активности
- Г: подостром течении, умеренной степени активности

Эталоны ответов

1	2	3	4	5	6	7	8	9	10	11	12
1	1,2,3,4	2,3,4	2	2	2	2	2	2	2	2	2

УСЛОВИЕ СИТУАЦИОННОЙ ЗАДАЧИ №4

1.1. Ситуация

Больной 49 лет обратился в поликлинику к врачу общей практики

1.2. Жалобы

на припухание и боль в первом пальце левой стопы, покраснение кожи, ограничение в движении

1.3. Анамнез заболевания

Считает себя больным около 3-х лет, когда впервые появились интенсивные боли в первом пальце левой стопы, покраснение кожи, ограничение в движении.

Самостоятельный прием анальгетиков привел к значительному уменьшению боли и восстановлению функции сустава в течение 5 дней.

В последующем эпизоды подобных болей возникали после праздничных застолий. Настоящее обострение началось 4 дня назад, имело меньшую интенсивность. Для купирования боли принимал Пенталгин 2 таблетки в сутки, отмечал незначительное снижение боли, припухлость сохранялась.

1.4. Анамнез жизни

Рос и развивался нормально

Перенесенные заболевания и операции: аппендэктомия, грыжесечение по поводу паховой грыжи слева.

Наследственность: не отягощена.

Вредные привычки: курит, злоупотребление алкогольными напитками (пиво, вино)

Сопутствующая патология: страдает 3 года артериальной гипертензией, с максимальными подъемами АД до 180/110 мм рт.ст., постоянной терапии не имеет.

1.5. Объективный статус

Телосложение правильное, повышенного питания, рост – 174 см, вес – 99 кг, ИМТ – 32,7 кг/м².

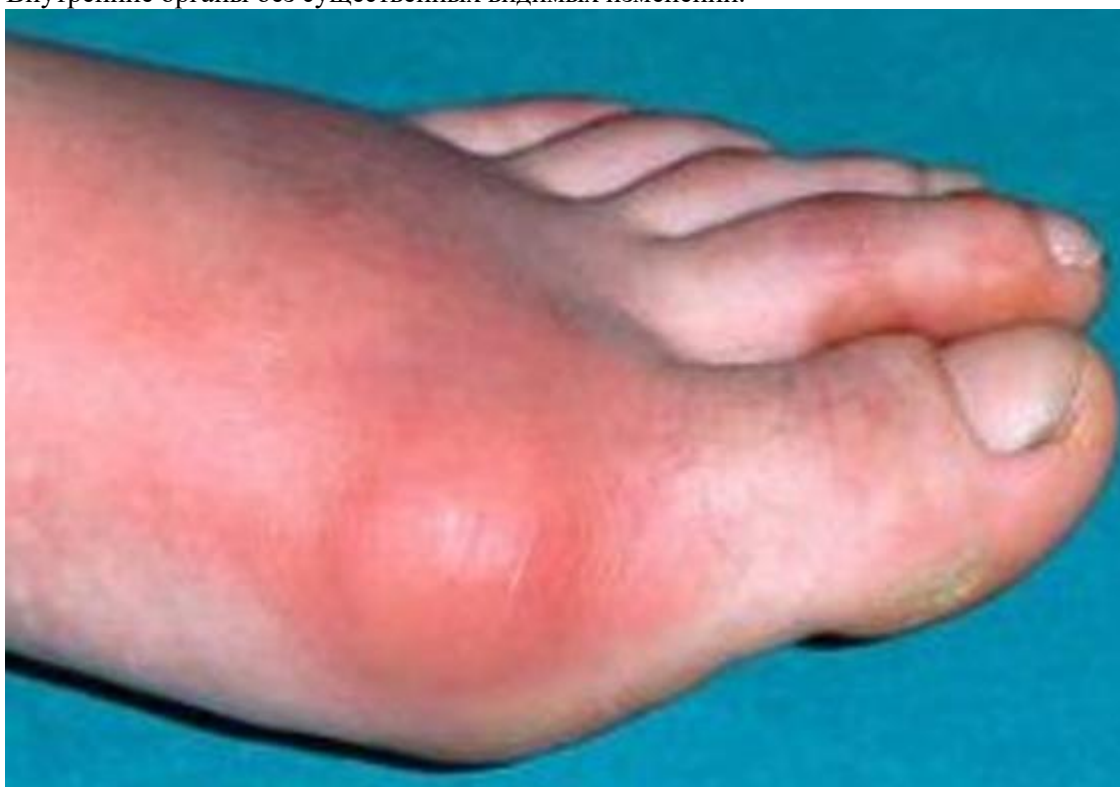Кожные покровы чистые, достаточной влажности. Тургор тканей сохранен.

Отмечаются костные деформации в области 1-го плюснефалангового сустава левой стопы с формированием hallus valgus, сочетающиеся с припухлостью, покраснением кожи и повышением местной температуры над этими же суставами.

Симптом бокового сжатия левой стопы - положительный.

Значительное ограничение движений 1-го пальца левой стопы.

Внутренние органы без существенных видимых изменений.



Вопрос №1 Необходимыми для постановки диагноза лабораторными методами обследования являются:

А: биохимический анализ крови

Б: консультация хирурга для получения аспирата синовиальной жидкости для выявления кристаллов моноурата натрия, анализ синовиальной жидкости на обнаружение кристаллов моноурата натрия

В: общий анализ крови

Г: общий анализ мочи

Д: суточная протеинурия

Е: креатинин сыворотки крови

3. Результаты лабораторных методов обследования

3.1. Биохимический анализ крови

Исследование	Результат	Единицы	Референсные значения
АлАТ	38	Ед/л	<41
АсАТ	48	Ед/л	<37
Билирубин общий	19	мкмоль/л	3,4 – 20,5
Билирубин прямой	17	мкмоль/л	<79

Исследование	Результат	Единицы	Референсные значения
Глюкоза	5,9	ммоль/л	4,1-5,9
Креатинин	114	мкмоль/л	80-115
Мочевина	5,6	ммоль/л	2,5-6,4
Общий белок	72	г/л	64-83
Мочевая кислота	624	мкмоль/л	155,0 - 428,0
Триглицериды	0,7	ммоль/л	0,62 – 3,61
Холестерин	6,9	ммоль/л	3,91-6,94
Кальций	2,3	ммоль/л	2,15-2,50
С - реактивный белок	20	мг/л	0,0 – 5,0

3.2. Консультация хирурга для получения аспирата синовиальной жидкости для выявления кристаллов моноурата натрия, анализ синовиальной жидкости на обнаружение кристаллов моноурата натрия

Исследование синовиальной жидкости: наличие игольчатых кристаллов, расположенных внутриклеточно и двоякопреломляющих свет в поляризационном микроскопе. Цитоз 10 000 - 60 000 клеток на мм³ (преимущественно нейтрофилы)

3.3. Общий анализ крови

Показатели	Результат	Единицы	Референсные значения
Гематокрит	43,6	%	39,0 - 49,0
Гемоглобин	146	г/л	130—160 – мужчины 120—140 – женщины
Эритроциты	4,8	млн/мкл	4,30 - 5,70
Тромбоциты	327	тыс/мкл	150 - 400
Лейкоциты	10,8	тыс/мкл	4,50 - 11,00
Нейтрофилы (общ, число), %	70	%	48,0 - 78,0
Лимфоциты, %	20	%	19,0 - 37,0
Моноциты, %	8		3,0-11,0
Эозинофилы, %	2	%	1,0-5,0
Базофилы, %	0	%	< 1,0
Нейтрофилы, абс,	7,56	тыс/мкл	1,78 - 5,38
Лимфоциты, абс,	2,16	тыс/мкл	1,32 - 3,57

Показатели	Результат	Единицы	Референсные значения
Моноциты, абс,	0,86	тыс/мкл	0,20 - 0,95
Эозинофилы, абс,	0,21	тыс/мкл	0,00 - 0,70
Базофилы, абс,	0	тыс/мкл	0,00 - 0,20

3.4. Общий анализ мочи

Исследование	Результат	Единицы	Референсные значения
цвет	соломенно-желтый		
прозрачность	полная		
относительная плотность	1013		1003 - 1035
РН	6		5,0 - 8,0
белок	0,03	г/л	отрицательно
глюкоза (сахар)	отрицат,	ммоль/л	отрицательно
кетоновые тела	отрицат,	ммоль/л	отрицательно
уробилиноген	отрицат,	ммоль/л	отрицательно
билирубин	отрицат,		отрицательно
лейкоцитарная	отрицат,		отрицательно
эстераза			
гемоглобин	отрицат,		отрицательно
нитриты	отрицат,		отрицательно
эпителий плоский	1	в п/зр,	< 5
лейкоциты	4-6	в п/зр	< 5
эритроциты	не обнар	в п/зр	< 2
цилиндры	не обнар	в п/зр	отсутствуют
соли	отсутствуют		отсутствуют
слизь	в небольшом количестве		
бактерии	не обнар		отсутствуют

3.5. Суточная протеинурия

Суточная протеинурия = 150 мг

3.6. Креатинин сыворотки крови

109 мкмоль/л

Вопрос №2 Необходимыми для постановки диагноза инструментальными методами обследования являются :

А: рентгенография стоп

Б: УЗИ пораженного сустава

В: рентгенография левого голеностопного сустава в двух проекциях

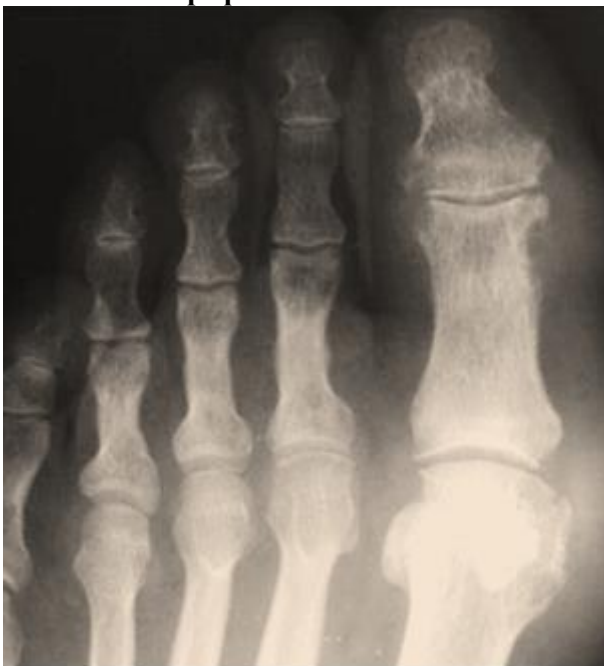Г: обзорная рентгенограмма почек и мочеточников

Д: рентгенография органов грудной клетки

Е: ультразвуковое исследование органов брюшной полости и почек

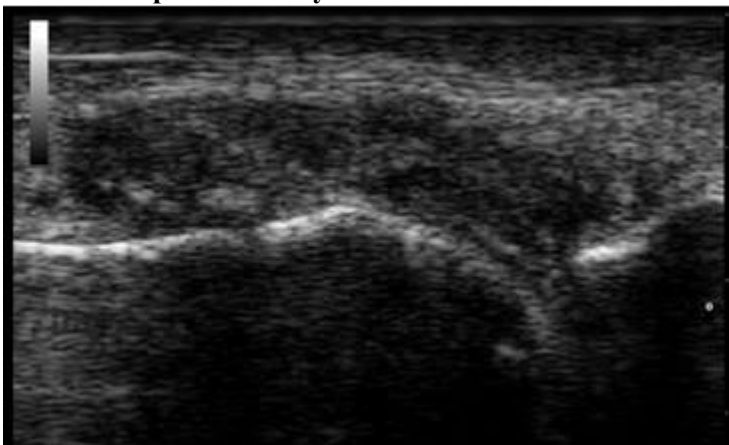
5. Результаты инструментальных методов обследования

5.1. Рентгенография стоп



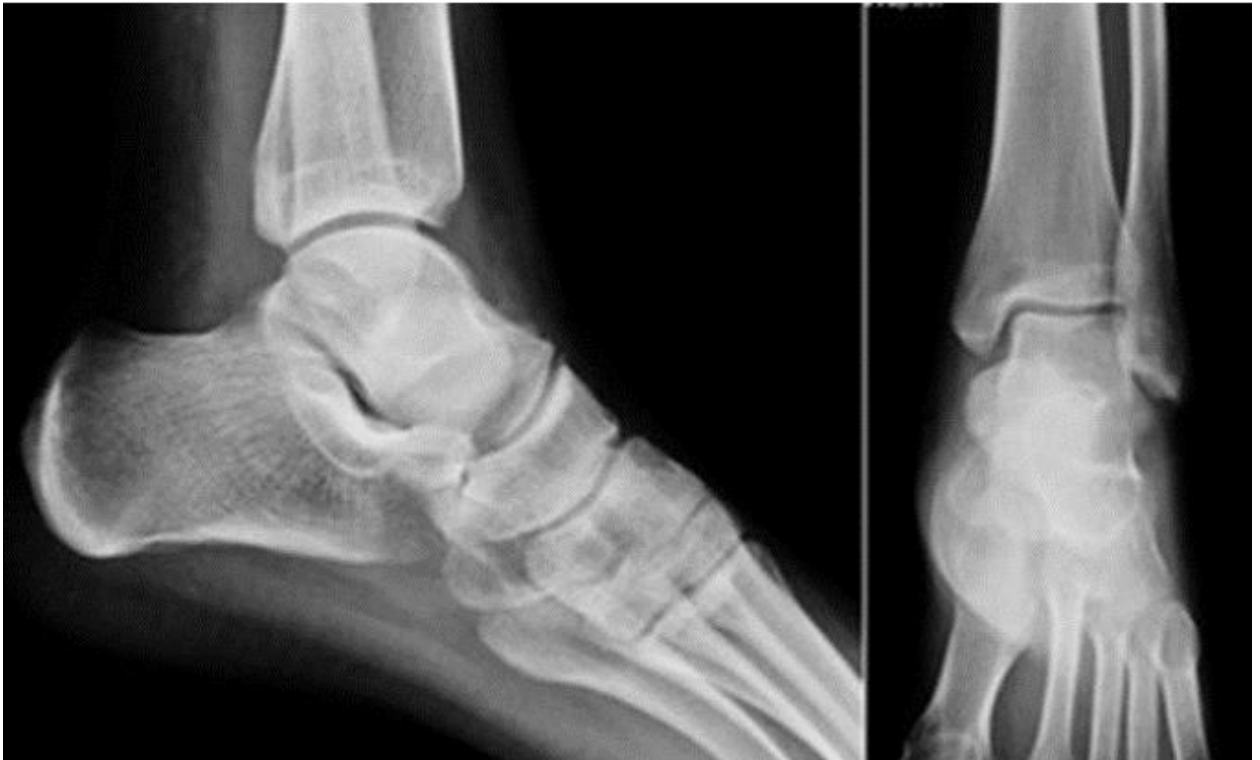На обзорной рентгенограмме дистальных отделов левой стопы в прямой проекции отмечено незначительное сужение суставных щелей плюснефалангового сустава первого пальца стопы, единичные кистовидные просветления в головке первой плюсневой кости слева. Здесь же выявляется кортикальный дефект суставных поверхностей первого плюснефалангового сустава со склеротической каймой и нависающими краями.

5.2. УЗИ пораженного сустава



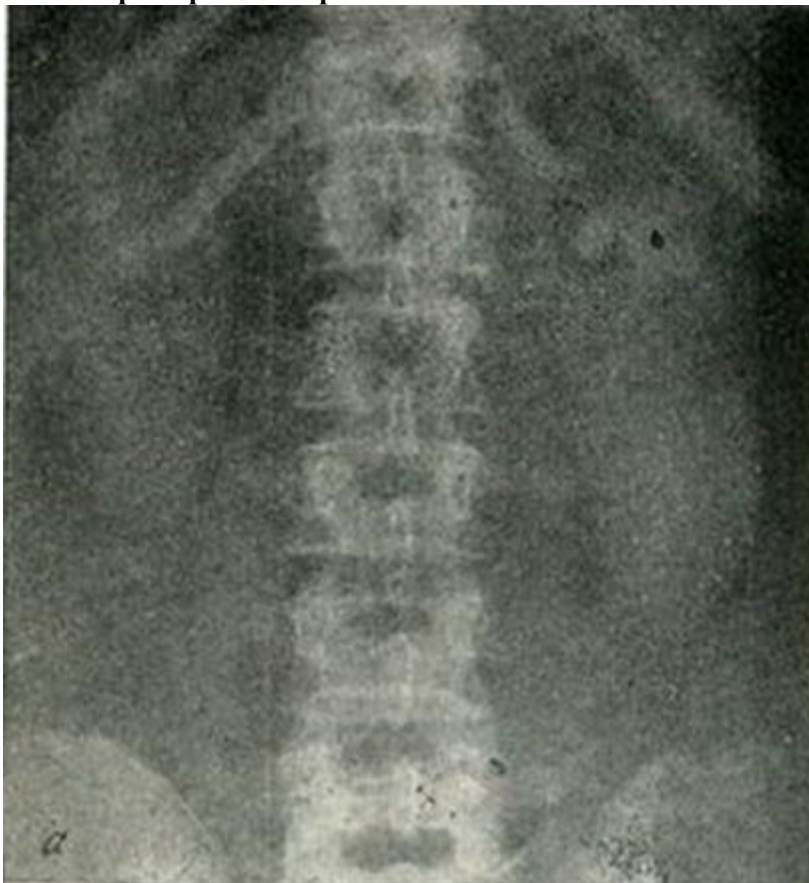При УЗИ первого плюснефалангового сустава левой стопы выявлено расширение суставной щели сустава, отек с уплотнением мягких тканей, признак двойного контура хряща.

5.3. Рентгенография левого голеностопного сустава в двух проекциях



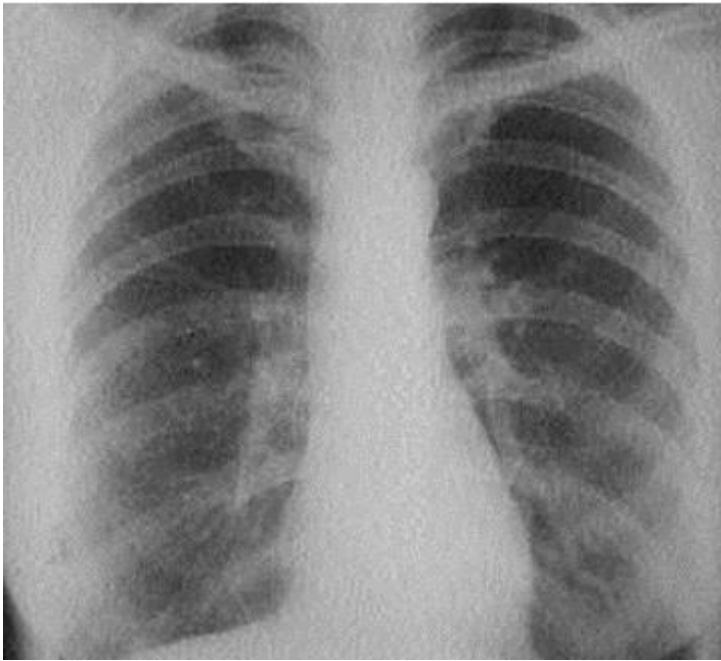
Рентгенограмма левого голеностопного сустава без признаков патологии.

5.4. Обзорная рентгенограмма почек и мочеточников



На обзорной рентгенограмме области почек и мочеточников правая почка расположена в проекции от 12 грудного до 3 поясничного позвонков, левая – от 11 грудного до 2 поясничного. Почки имеют ровные контуры. Мочеточники не видны, конкрементов, кальцинатов не выявлено

5.5. Рентгенография органов грудной клетки



На рентгенограмме органов грудной клетки в прямой проекции в легких без видимых очаговых и инфильтративных теней. Корни структурны, не расширены. Контуры диафрагмы и реберно-диафрагмальные синусы без особенностей. Сердечная тень обычной конфигурации. Видимые мягкие ткани и костно-суставная система без особенностей.

5.6. Ультразвуковое исследование органов брюшной полости и почек

Протокол ультразвукового исследования

Печень расположена в правом подреберье, увеличена: переднезадний размер правой доли - 15,2 см, левой доли - 9,2 см. Контуры ровные. Структура паренхимы неоднородная с участками повышенной эхогенности. Диаметр воротной вены составляет 12 мм. Внутривенные желчные протоки и холедох не расширены.

Желчный пузырь не увеличен. Стенка не утолщена, не уплотнена. Просвет гомогенный.

Конкрементов не выявлено.

Поджелудочная железа не увеличена: головка – 29 мм, тело – 15 мм, хвост – 23 мм. Контуры ровные. Структура паренхимы неоднородная. Эхогенность смешанная.

Селезенка в левом подреберье не увеличена - 102x49 мм. Контуры ровные. Структура паренхимы однородная.

Почки расположены обычно, нормальных размеров. Контуры ровные. Паренхима не истончена, не изменена. ЧЛС обеих почек не расширена. Конкрементов не выявлено.

Вопрос №3 На основании результатов клинико-лабораторных и инструментальных методов обследования больному можно поставить диагноз :

А: Острый подагрический артрит, артрит 1-го плюснефалангового сустава левой стопы

Б: Септический артрит 1-го плюснефалангового сустава левой стопы

В: Хронический подагрический артрит, моноартрит 1-го плюснефалангового сустава левой стопы

Г: Рожистое воспаление левой стопы

7. Диагноз

Диагноз:

7.1. Острый подагрический артрит, артрит 1-го плюснефалангового сустава левой стопы

7.2. Септический артрит 1-го плюснефалангового сустава левой стопы

7.3. Хронический подагрический артрит, моноартрит 1-го плюснефалангового сустава левой стопы

7.4. Рожистое воспаление левой стопы

Вопрос №4 К факторам риска неблагоприятного исхода при подагре относятся:

А: хроническая болезнь почек и сердечно-сосудистые заболевания

Б: гипертоническая болезнь и стойкая гиперурикемия

В: гиперхолестеринемия и артериальная гипертензия

Г: мочекаменная болезнь и артериальная гипертензия

Вопрос №5 Основная терапия включает :

А: нимесулид 200 мг внутрь или колхицин: в 1-й день 1,5 мг (1,0 мг и через час еще 0,5 мг), затем по 1 мг/сут внутрь
 Б: аллопуринол – 50-100 мг с последующим увеличением до 100 мг каждые 2-4 нед; диклофенак – 25-50 мг внутрь
 В: фебуксостат – 80 мг 1 раз в день; диклофенак – 25-50 мг, внутрь
 Г: кортизона ацетат – 100-200 мг внутрь

Вопрос №6 Вместо нимесулида можно выбрать:

А: диклофенак 50-150 мг в сутки
 Б: ибупрофен 200 мг
 В: аллопуринол – 50-100 мг с последующим увеличением по 100 мг каждые 2-4 нед; Диклофенак – 25-50 мг, внутрь
 Г: парацетамол до 2000 мг

Вопрос №7 При наличии противопоказаний и/или неэффективности назначенной терапии можно выбрать :

А: введение в I плюснефаланговый сустав триампсиналона ацетанида 10 мг
 Б: фебуксостат 80 мг 1 раз в день
 В: фебуксостат 80 мг 1 раз в день; диклофенак 25-50 мг внутрь
 Г: фебуксостат 40 мг 1 раз в день

Вопрос №8 Для длительного лечения больных с хронической подагрой назначают :

А: аллопуринол – 50-100 мг с последующим увеличением по 50-100 мг каждые 2-4 нед
 Б: диклофенак – 25-50 мг, внутрь
 В: преднизолон – 25-30 мг/сут в 2-3 приема
 Г: аллопуринол 300 мг

Вопрос №9 Для длительного лечения больных с хронической подагрой, осложнившейся ХБП ШБ, назначают:

А: фебуксостат 40-80 мг 1 раз в день
 Б: аллопуринол – 50-100 мг с последующим увеличением по 100 мг каждые 2-4 нед
 В: колхицин – 1,5 мг в первый день, с переходом на 1 мг со следующего дня внутрь
 Г: диклофенак – 50-100 мг внутрь ежедневно

Вопрос №10 Учитывая основное заболевание, в качестве гипотензивного средства пациенту следует назначить :

А: лозартан 50 мг 1-2 раза в день внутрь
 Б: фуросемид 20 мг внутрь
 В: нифедипин 10 мг 3-4 раза в день внутрь
 Г: гидрохлортиазид 25 мг внутрь

Вопрос №11 При подборе дозы аллопуринола следует учитывать:

А: скорость клубочковой фильтрации
 Б: уровень ферритина
 В: уровень мочевой кислоты
 Г: уровень СОЭ

Вопрос №12 Индикатором эффективности лечения служит снижение:

А: концентрации мочевой кислоты
 Б: уровня С-реактивного белка
 В: уровня креатинина
 Г: уровня мочевины

Эталоны ответов

1	2	3	4	5	6	7	8	9	10	11	12
1,2	1.2	1	1	1	1	1	1	1	1	1	1

УСЛОВИЕ СИТУАЦИОННОЙ ЗАДАЧИ №5

1.1. Ситуация

Больная 66 лет обратилась в поликлинику

1.2. Жалобы

На периодические боли в коленных суставах, больше слева, которые резко усиливались при длительной ходьбе, физическом напряжении, подъеме по лестнице. Ухудшение в течение 2-х

месяцев, беспокоят интенсивные боли при спуске по лестнице, чувство утренней скованности в них около получаса, треск при движениях.

1.3. Анамнез заболевания

Из анамнеза выяснено, что страдает данным заболеванием более 10 лет. Начало заболевания постепенное, изредка после интенсивной физической работы в области коленных суставов, больше справа, отмечалась припухлость, которая держалась в течение 2-3 дней и исчезала после уменьшения нагрузки и применения мази Долгит, диклофенак. В последнее время состояние ухудшилось, боли в суставах стали более интенсивными и продолжительными, присоединилось чувство утренней скованности до 20 мин, отмечает «стартовые боли».

1.4. Анамнез жизни

- Росла и развивалась нормально.
- Перенесенные заболевания и операции: отрицает.
- Наследственность не отягощена.
- Вредные привычки: не курит, алкоголь не употребляет.

1.5. Объективный статус

Телосложение правильное, питание повышенное, передвигается с трудом из-за болей в коленных суставах.

Кожные покровы внешне не изменены. В легких – везикулярное дыхание, хрипы не выслушиваются. ЧДД – 18 в мин.

Перкуторно границы сердца не расширены. Тоны сердца приглушены, ритм правильный, шумов нет. Пульс 74 в мин, ритмичный. АД 150 и 90 мм рт.ст.

Печень расположена по краю реберной дуги, при пальпации мягко-эластичная, безболезненная.

Симптом поколачивания по поясничной области отрицательный с обеих сторон.

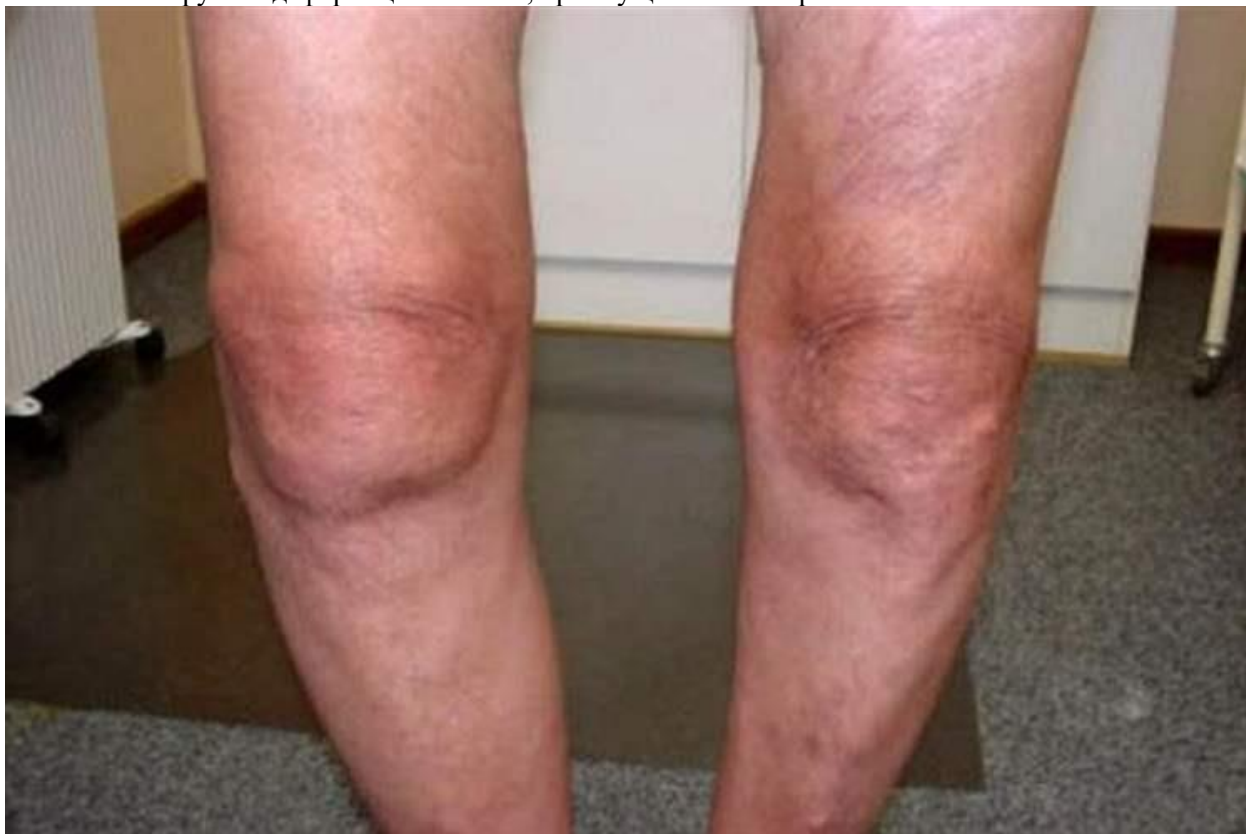Деформация коленных суставов, больше справа, объем активных движений в них снижен, объем пассивных движений значительно снижен в правом суставе.

Голеностопные суставы внешне не изменены, движения в них сохранены.

Отмечается крепитация и треск при движениях в коленных суставах.

Болезненность при пальпации коленных суставов.

Отмечается варусная деформация голеней, преимущественно справа.



Вопрос №1 Необходимым для постановки диагноза лабораторным методом обследования является:

А: клинический анализ крови

Б: маркеры вирусных гепатитов

В: миозит-специфические антитела

Г: ферменты цитолиза

3. Результаты лабораторного метода обследования

3.1. Клинический анализ крови

Исследование	Результат	Единицы	Референсные значения
Гематокрит	43,4	%	39,0 - 49,0
Гемоглобин	142	г/л	130—160 – мужчины 120—140 – женщины
Эритроциты	4,0	млн/мкл	4,30 - 5,70
MCV (ср, объем эритроц.)	85,8	фл	80,0 - 99,0
RDW (шир, распредел, эритроц.)	12	%	11,6 - 14,8
MCH (ср, содер, НЬ в эр.)	28	пг	27,0 - 34,0
MCHC (ср, конц, НЬ в эр.)	35,7	г/дл	32,0 - 37,0
Тромбоциты	288	тыс/мкл	150 - 400
Лейкоциты	6,9	тыс/мкл	4,50 - 11,00
Нейтрофилы (общ, число), %	60,8	%	48,0 - 78,0
Лимфоциты, %	20	%	19,0 - 37,0
Моноциты, %	10	1%	3,0-11,0
Эозинофилы, %	2	%	1,0-5,0
Базофилы, %	0	%	< 1,0
Нейтрофилы, абс,	2	тыс/мкл	1,78 - 5,38
Лимфоциты, абс,	2	тыс/мкл	1,32 - 3,57
Моноциты, абс,	1,29	тыс/мкл	0,20 - 0,95
Эозинофилы, абс,	0,14	тыс/мкл	0,00 - 0,70
Базофилы, абс,	0,06	тыс/мкл	0,00 - 0,20
СОЭ	18	мм/ч	< 15

3.2. Маркеры вирусных гепатитов

HBs-Ag – не обнаружен,

HCV – не обнаружен

3.3. Миозит-специфические антитела

Антитела к Jo-1 не обнаружены

3.4. Ферменты цитолиза

Исследование	Результат	Единицы	Референсные значения
АлАТ	30	Ед/л	<41
АсАТ	26	Ед/л	<37

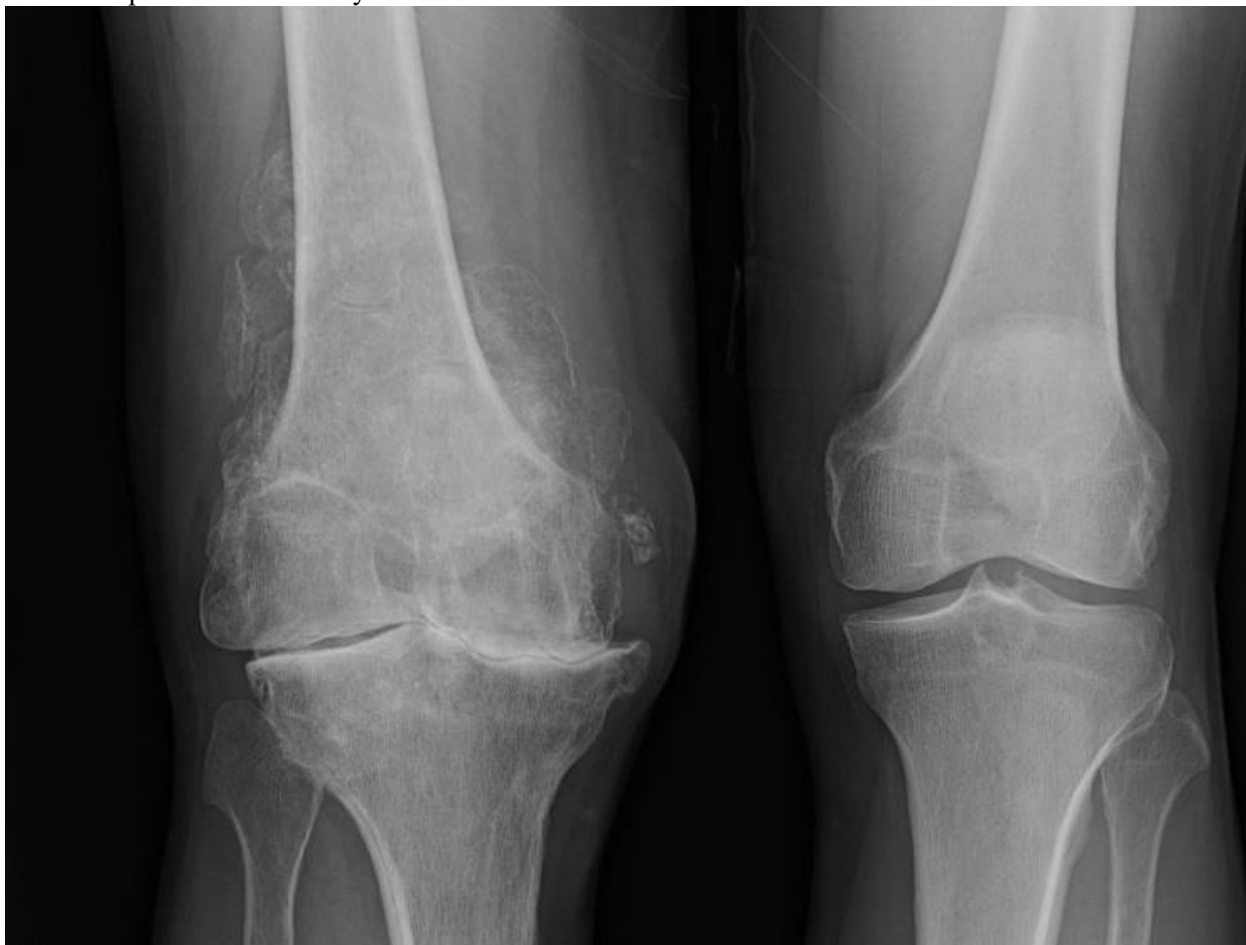
Вопрос №2 Необходимым для постановки диагноза инструментальным методом обследования является:

- А: рентгенография пораженных суставов
- Б: рентгенография суставов кистей
- В: сцинтиграфия суставов кистей
- Г: сцинтиграфия костей скелета

5. Результаты инструментального метода обследования

5.1. Рентгенография пораженных суставов

Рентгенограмма коленных суставов:



На рентгенограмме коленных суставов справа – признаки невыраженного кальциноза хряща, слева – нарушение конгруэнтности суставных поверхностей, деструкция внутреннего мыщелка большеберцовой кости, грубые краевые остеофиты.

5.2. Рентгенография суставов кистей

На рентгенограмме суставов патологических изменений нет.

5.3. Сцинтиграфия суставов кистей

Накопления РФП и признаков синовита не выявлено.

5.4. Сцинтиграфия костей скелета

Патологических очагов фиксации РФП не выявлено.

Вопрос №3 Какой диагноз можно поставить данной больной?:

- А: Первичный гонартроз
- Б: Ревматоидный артрит с поражением коленных суставов
- В: Хронический подагрический артрит коленных суставов
- Г: Хондрокальциноз

УСЛОВИЕ СИТУАЦИОННОЙ ЗАДАЧИ №6

1.1. Ситуация

Больная 68 лет обратилась в поликлинику к врачу общей практики.

1.2. Жалобы

Жалуется на ограничение подвижности, припухание и боль в дистальных межфаланговых суставах обеих кистей, которые усиливаются к концу дня и ночью, сильные интенсивные боли в коленных суставах и ограничение движений в них, появление припухлости коленных, дистальных межфаланговых суставов кистей.

1.3. Анамнез заболевания

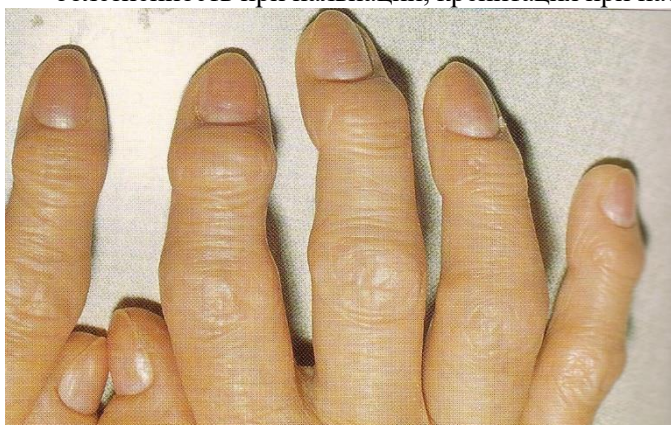Появление болей в суставах связывает с механической нагрузкой, в покое боли стихают. В последние месяцы боли интенсивные, боль в коленном суставе не дает спать, трудно найти положение для ноги в постели. К утру боль уменьшается, припухлость постоянная. Кроме того, больная отмечает появление плотных симметричных узловатых утолщений в области дистальных межфаланговых суставов обеих кистей и II проксимального межфалангового сустава справа в последние три года.

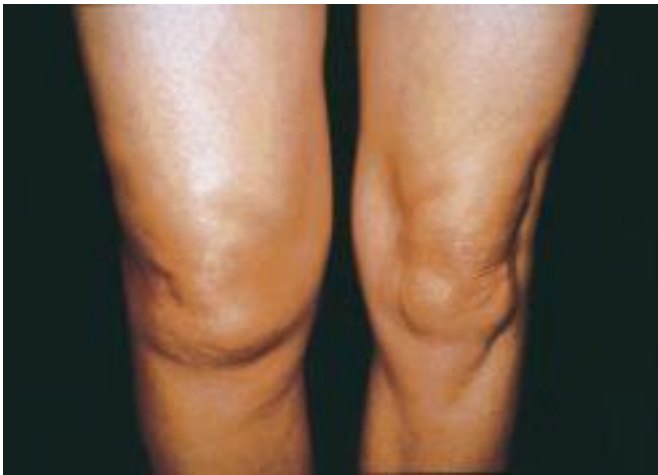1.4. Анамнез жизни

- Росла и развивалась нормально.
- Перенесенные заболевания и операции: удаление левого яичника по поводу кисты, удаление миоматозных узлов матки.
- Наследственность: мать страдает остеохондрозом позвоночника много лет, болят суставы рук.
- Вредные привычки: не курит, алкоголь не употребляет.

1.5. Объективный статус

- Состояние относительно удовлетворительное.
- Повышенного питания. ИМТ 33,0 кг/м²
- Кожные покровы и видимые слизистые обычной окраски.
- В легких дыхание везикулярное. ЧД 18 в мин.
- Границы сердца не изменены.
- Тоны сердца приглушены, ритмичные. ЧСС 70 ударов в мин. АД 150/90 мм рт.ст.
- Живот мягкий, безболезненный.
- Присутствуют узловатые плотные утолщения в области дистальных и проксимальных межфаланговых суставов обеих кистей, пальцы деформированы, подвижность в этих суставах ограничена.
- Правый коленный сустав увеличен в объеме, деформирован, местное повышение температуры, болезненность при пальпации, крепитация при пассивных движениях.





Вопрос №1 Необходимыми для постановки диагноза лабораторными методами обследования являются:

- А: клинический анализ крови
- Б: ревматоидный фактор
- В: уровень мочевой кислоты
- Г: скорость клубочковой фильтрации
- Д: сывороточное железо
- Е: уровень мочевины

3. Результаты лабораторных методов обследования

3.1. Клинический анализ крови

Исследование	Результат	Единицы	Референсные значения
Гематокрит	43,4	%	39,0 - 49,0
Гемоглобин	140	г/л	130—160 – мужчины 120—140 – женщины
Эритроциты	4,0	млн/мкл	4,30 - 5,70
MCV (ср, объем эритроц.)	85,8	фл	80,0 - 99,0
RDW (шир, распредел, эритроц.)	12	%	11,6 - 14,8
MCH (ср, содер, НЬ в эр.)	28	пг	27,0 - 34,0
MCHC (ср, конц, НЬ в эр.)	35,7	г/дл	32,0 - 37,0
Тромбоциты	310	тыс/мкл	150 - 400
Лейкоциты	6,9	тыс/мкл	4,50 - 11,00
Нейтрофилы (общ, число), %	60,8	%	48,0 - 78,0
Лимфоциты, %	20	%	19,0 - 37,0
Моноциты, %	10	%	3,0-11,0
Эозинофилы, %	2	%	1,0-5,0

Исследование	Результат	Единицы	Референсные значения
Базофилы, %	0	%	< 1,0
Нейтрофилы, абс,	2	тыс/мкл	1,78 - 5,38
Лимфоциты, абс,	2	тыс/мкл	1,32 - 3,57
Моноциты, абс,	1,29	тыс/мкл	0,20 - 0,95
Эозинофилы, абс,	0,14	тыс/мкл	0,00 - 0,70
Базофилы, абс,	0,06	тыс/мкл	0,00 - 0,20
СОЭ по Вестергрену)	20	мм/ч	< 15

3.2. Ревматоидный фактор

Исследование	Результат	Единицы	Референсные значения
Ревматоидный фактор	<20,0	МЕд/мл	<30,0

3.3. Уровень мочевой кислоты

423 мкмоль/л - референсное значение 184-464 мкмоль/л

3.4. Скорость клубочковой фильтрации

82 мл/мин - референсное значение 80-120 мл/мин

3.5. Сывороточное железо

13 мкмоль/л - референсное значение 8,0-31,3 мкмоль/л

3.6. Уровень мочевины

8,3 ммоль/л - референсное значение - 3,2-8,2 ммоль/л

Вопрос №2 Для постановки диагноза следует выполнить:

А: рентгенографию пораженных суставов

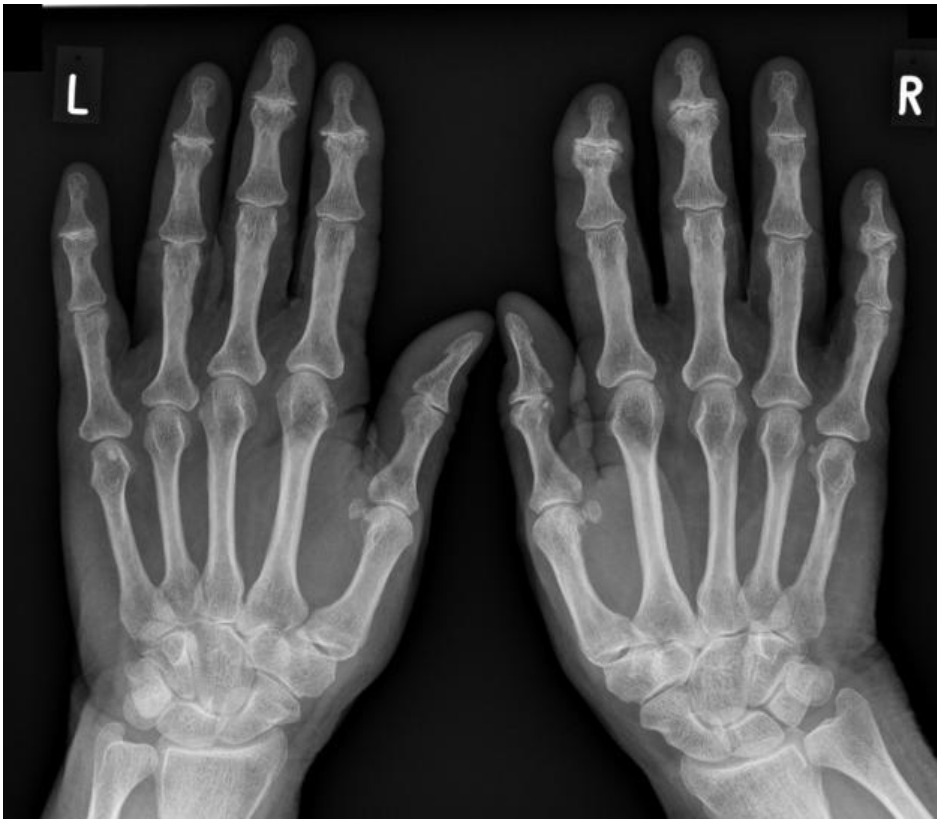Б: аффеКТ-КТ легких

В: сцинтиграфию костей скелета

Г: ультразвуковое исследование сердца

5. Результаты обследования

5.1. Рентгенография пораженных суставов



Множественные остеофиты. В разной степени выраженности сужение суставных щелей. Множественные кисты со склеротическим ободком. Субхондральный остеоэсклероз преимущественно дистальных межфаланговых суставов.

5.2. Аффект-КТ легких

Признаков очаговых изменений легких, увеличения лимфоузлов нет

5.3. Сцинтиграфия костей скелета

При сцинтиграфии скелета участков патологической фиксации РФП не выявлено

5.4. Ультразвуковое исследование сердца

Аорта не расширена, корень 3,9 см, стенки уплотнены.

Левое предсердие не расширено, передне-задний размер 3,4 см

Левый желудочек не расширен КДР 5,1 см, КСР 3,5 см

КДО 125 мл, КСО 54 мл Межжелудочковая перегородка утолщена ТМЖП 1,2 см

Задняя стенка левого желудочка не утолщена ТЗСЛЖ 1,1 см Сократительная функция левого желудочка нормальная ФВ 55%

Правое предсердие и правый желудочек не расширены

Легочная артерия не расширена. Расчетное систолическое давление в легочной артерии не повышено 19 мм рт ст. Регургитации на клапанах нет

Вопрос №3 Данной больной можно поставить диагноз:

- А: Первичный генерализованный остеоартроз
- Б: Ревматоидный артрит
- В: Хронический подагрический артрит
- Г: Пирофосфатная артропатия

7. Диагноз

Диагноз:

7.1. Первичный генерализованный остеоартроз

7.2. Ревматоидный артрит

7.3. Хронический подагрический артрит

7.4. Пирофосфатная артропатия

Вопрос №4 Основная немедикаментозная терапия включает:

- А: снижение массы тела
- Б: ходьбу со скандинавскими палками
- В: ультрафиолетовое облучение

Г: сауну

Вопрос №5 В связи с стойкими болями в коленных суставах, ограничением при ходьбе обратилась к ортопеду. Пациентке рекомендовано:

А: ношение ортеза с жесткой фиксацией

Б: ношение эластичного надколенника

В: подобрать обувь с поддержкой стопы

Г: ограничить нагрузку

Вопрос №6 При сильной боли в суставах лечение начинают с:

А: НПВП в средних дозах перорально

Б: внутрисуставного введения гиалуроновой кислоты

В: внутрисуставного введения метотрексата

Г: НПВП в максимальных дозах внутримышечно

Вопрос №7 При приеме НПВП необходим контроль за:

А: уровнем артериального давления

Б: частотой сердечных сокращений

В: пульсоксиметрией

Г: динамикой ЭКГ

Вопрос №8 При наличии выраженного синовита коленных суставов назначают:

А: внутрисуставное введение триамцинолона

Б: внутрисуставное введение гиалуроновой кислоты высокой молекулярной массы

В: внутрисуставное введение гиалуроновой кислоты

Г: внутрисуставное введение диклофенака

Вопрос №9 Остеоартроз проявляется рентгенологическими признаками сужения суставной щели и:

А: развития остеофитов

Б: эрозиями

В: хондрокальцинозом

Г: хрящевой деструкцией

Вопрос №10 Для лечения ОА коленных и тазобедренных суставов в качестве симптоматического средства замедленного действия для уменьшения боли назначают:

А: диацереин

Б: хондроитин сульфат

В: глюкозамина сульфат

Г: комбинированные препараты хондроитина и глюкозамина

Вопрос №11 При наличии синовита коленного сустава и ночной боли следует назначить внутрисуставное введение:

А: метилпреднизолона

Б: рифампицина

В: гидрокортизона

Г: метотрексата

Вопрос №12 Препараты гиалуроната и глюкокортикоидов при внутрисуставном введении одинаково эффективны через _____ нед. после инъекции:

А: 4

Б: 5-13

В: 12-14

Г: 2-3

Эталоны ответов

1	2	3	4	5	6	7	8	9	10	11	12
1,2	1	1	1	1	1	1	1	1	1	1	1

УСЛОВИЕ СИТУАЦИОННОЙ ЗАДАЧИ №7

1.1. Ситуация

Пациент Н. 42 года, обратился к врачу общей практики.

1.2. Жалобы

На сильные боли в плюснефаланговых суставах I-ых пальцев обеих стоп, левом голеностопном суставе, усиливающиеся в ранние утренние часы и при движениях, ограничение объема движений в вышеперечисленных суставах.

1.3. Анамнез заболевания

Впервые на фоне полного благополучия ночью появились сильные, жгучие, пульсирующие боли в области плюснефалангового сустава I пальца правой стопы около 1,5 лет тому назад. Повысилась температура тела до 38,8°C. Сустав припух, кожа над ним покраснела, стала горячей, натянутой, движения в суставе стали невозможны из-за нестерпимой боли. К врачам пациент не обращался, принимал самостоятельно диклофенак 100 мг в сутки. Через 3–4 дня боли в I плюснефаланговом суставе правой стопы прошли, через неделю прошла припухлость сустава. Второй приступ боли возник последовал примерно полгода назад, боли в суставе носили аналогичный характер, сопровождались субфебрилитетом, недомоганием. Эпизодически наблюдаются подъемы артериального давления до 160/100 мм рт. ст.

1.4. Анамнез жизни

Пять лет назад обнаружена язва луковицы 12-перстной кишки. Алкоголь употребляет в умеренном количестве.

1.5. Объективный статус

Общее состояние относительно удовлетворительное, сознание ясное, ориентирован во времени и пространстве. Температура тела – 36,8°C. Рост 176 см, вес – 98 кг. Окружность талии – 102 см. Кожные покровы и видимые слизистые бледно-розовые, чистые. Тоны сердца ритмичные, ясные, шумов нет. ЧСС – 78 уд в 1 мин. Пульс, ритмичный одинакового наполнения и напряжения с обеих сторон, 78 уд. в 1 мин. АД – 135/75 мм рт. ст. на обеих руках. Дыхание везикулярное, хрипов нет. Живот мягкий, безболезненный во всех отделах. Печень у края реберной дуги, край печени мягкий, безболезненный при пальпации. Дизурии нет. Симптом поколачивания по поясничной области отрицательный. При осмотре суставов: деформация левого голеностопного суставов и I-ых плюснефаланговых суставов обеих стоп, кожа над суставами гиперемирована, локальная гипертермия. Движения в суставах с болезненным ограничением.

Вопрос №1 Гиперурикемия у пациента будет диагностирована при уровне мочевой кислоты в сыворотке \geq _____ мкмоль/л:

- А: 360
- Б: 240
- В: 480
- Г: 600

Вопрос №2 «Золотым стандартом» в диагностике подагры является:

- А: поляризационная микроскопия синовиальной жидкости или содержимого тофуса
- Б: ультразвуковое исследование
- В: компьютерная томография
- Г: магнитно-резонансная томография

Вопрос №3 При невозможности исследования синовиальной жидкости методом поляризационной микроскопии всем пациентам показано проведение:

- А: ультразвукового исследования сустава
- Б: позитронно-эмиссионной томографии
- В: рентгенографии
- Г: магнитно-резонансной томографии

Вопрос №4 Проведение диагностической пункции сустава для подтверждения диагноза подагры показано:

- А: всем пациентам на момент осмотра
- Б: пациентам с наличием артрита на момент осмотра
- В: пациентам с наличием тофусов на момент осмотра
- Г: пациентам с отсутствием тофусов на момент осмотра

Вопрос №5 На ранних этапах болезни не рекомендуется выполнение:

- А: рентгенологического исследования суставов
- Б: ультразвукового исследования суставов
- В: компьютерной томографии суставов
- Г: пункции суставов

Вопрос №6 Визуальным признаком подагрического поражения сустава при ультразвуковом исследовании является симптом:

- А: «метели»
- Б: «матового стекла»
- В: «атолла»
- Г: «перстня»

Вопрос №7 Для купирования приступа острого подагрического артрита показано назначение препаратов:

- А: из группы нестероидных противовоспалительных
- Б: влияющих на обмен мочевой кислоты
- В: из группы сульфаниламидов
- Г: из группы иммунодепрессантов

Вопрос №8 С учетом того, что у пациента в анамнезе язва луковицы 12-перстной кишки, для купирования острого приступа подагрического артрита целесообразно выбрать следует сделать в пользу :

- А: колхицина
- Б: ибупрофена
- В: преднизолон
- Г: диклофенака

Вопрос №9 Для профилактики приступов артрита всем пациентам в течение первых месяцев после начала уратснижающей терапии необходимо использовать колхицин в суточной дозе _____ мг:

- А: 0,5
- Б: 1,0
- В: 1,5
- Г: 2,0

Вопрос №10 При дообследовании СКФ-ЕРІ пациента составила 84 мл/мин/1,73м². В качестве препарата первой линии уратснижающей терапии пациенту рекомендуется назначение:

- А: аллопуринола
- Б: фебуксостата
- В: колхицина
- Г: лозартана

Вопрос №11 Целевое значение уровня мочевой кислоты в сыворотке крови на фоне лечения не должно опускаться ниже _____ мкмоль/л:

- А: 180
- Б: 240
- В: 300
- Г: 320

Вопрос №12 При наличии артериальной гипертензии у пациентов с подагрой показано назначение:

- А: лозартана
- Б: эналаприла
- В: фуросемида
- Г: гипотиазида

Эталонные ответы

1	2	3	4	5	6	7	8	9	10	11	12
1	1	1	1	1	1	1	1	1	1	1	1

УСЛОВИЕ СИТУАЦИОННОЙ ЗАДАЧИ №8

1.1. Ситуация

Мужчина 45 лет обратился к врачу-терапевту.

1.2. Жалобы

На острую боль в левом коленном суставе, усиливающуюся при движениях, повышение температуры тела до 38,5°C.

1.3. Анамнез заболевания

Заболел остро 2 дня назад, когда после травмы (упал на лестнице, ушиб левый коленный сустав) в ночное время появились и стали нарастать указанные выше жалобы. Ранее подобных эпизодов не возникало, однако, со слов пациента, в течение последних 2-х лет периодически беспокоили болезненность при движениях, припухание и покраснение в области I плюснефалангового сустава

слева, чаще в зимнее время, 2-3 раза в год. К врачам не обращался. В течение 4-х лет – мочекаменная болезнь, камень правой почки (выявлен случайно при ультразвуковом обследовании), в течение последнего года эпизодически отмечает повышения артериального давления до max 160/90 мм рт. ст., регулярной терапии не получает.

1.4. Анамнез жизни

- рос и развивался соответственно возрасту;
- работает начальником отдела в банке;
- перенесенные заболевания: ОРВИ 2-3 раза в год;
- алкоголь употребляет 5-6 раз в месяц. Стаж курения 10 лет по половине пачки в день, не курит последние 5 лет;
- профессиональных вредностей не имеет;
- аллергических реакций не было;
- мать умерла в возрасте 70 лет от инфаркта миокарда.

1.5. Объективный статус

Общее состояние средней степени тяжести. Температура тела 37,6°C. Телосложение гиперстеническое. Рост 176 см, вес 98 кг. ИМТ 31,64 кг/м². Окружность талии 104 см. Гиперемия лица. Левый коленный сустав деформирован, кожные покровы над ним ярко гиперемизированы, горячие на ощупь. Имеется несколько линейных ссадин в области надколенника, прикрытых струпом. Объем активных движений в суставе значительно ограничен из-за боли («с большим трудом добрался до поликлиники»), пассивные движения ограничены, резко болезненны. Правый коленный сустав без видимой патологии. По другим суставам без особенностей. В легких дыхание жесткое, хрипы не выслушиваются. ЧДД 16 в минуту. Перкуторный звук ясный легочный над всеми легочными полями. Тоны сердца приглушены во всех точках аускультации, ритм правильный, шумов и дополнительных тонов не выслушивается.

АД 140/90 мм рт. ст., ЧСС 86 в минуту. Живот мягкий, безболезненный. Печень перкуторно по краю реберной дуги. Периферических отеков нет.

Вопрос №1 При подозрении на впервые возникший приступ острого подагрического артрита пациенту показано провести:

А: биохимический анализ крови с определением уровня мочевой кислоты

Б: общий анализ крови

В: определение альфа-амилазы в моче

Г: определение гормонов щитовидной железы

3. Результаты обследования

3.1. Биохимический анализ крови с определением уровня мочевой кислоты

Биохимический анализ крови		
Показатель	Результат	Референсные значения
Общий белок	72,0 г/л	64,0-83,0
Альбумин	46 г/л	35,0-52,0
Глюкоза	5,9 ммоль/л	3,3-5,5
Креатинин	72,0 мкмоль/л	64-115
СКФ-ЕРІ	107 мл/мин/1,73м ²	80-100
Азот мочевины	4,8 ммоль/л	2,5-9,2
Мочевая кислота	647,0 мкмоль/л	202,30-416,50
Билирубин общий	9,0 мкмоль/л	0,00-21,00
Билирубин прямой	3,47 мкмоль/л	0,00-5,00

Биохимический анализ крови		
Холестерин общий	6,8 ммоль/л	<5,0
ЛПНП	4,1 ммоль/л	< 3,0
ЛПВП	0,9 ммоль/л	≥ 1,0
Триглицериды	1,09 ммоль/л	<1,7 ммоль/л
АСТ	20,0 Ед/л	0,0-32,0
АЛТ	23,0 Ед/л	0,0-33,0
ЩФ	187 ед/л	122-469

3.2. Общий анализ крови

Общий анализ крови с лейкоцитарной формулой		
Лейкоциты	8,98 x 10 ⁹ /л	4,00-10,00
Эритроциты	5,18 x 10 ¹² /л	4,30-5,70
Гемоглобин	131 г/л	132-173
Гематокрит	39,2%	39,0-49,0
MCV	75,7 fL	80,0-99,0
MCH	25,3 пг	27,0-34,0
MCHC	334 г/л	300-380
RDW	40,0 fL	37,0-54,0
Тромбоциты	269 x 10 ⁹ /л	180-320
Нейтрофилы	5,48 x 10 ⁹ /л	1,80-7,70
Лимфоциты	2,50 x 10 ⁹ /л	1,00-4,80
Моноциты	0,67 x 10 ⁹ /л	0,05-0,82
Эозинофилы	0,26 x 10 ⁹ /л	0,02-0,50
Базофилы	0,07 x 10 ⁹ /л	0,00-0,08
Нейтрофилы	61,0%	47,0-72,0
Лимфоциты	27,8%	19,0-37,0
Моноциты	7,5%	3,0-12,0

Общий анализ крови с лейкоцитарной формулой		
Эозинофилы	2,9%	2,0-5,0
Базофилы	0,8%	0,0-1,2
СОЭ	8 мм/час	2-20

3.3. Определение альфа-амилазы в моче

Общая амилаза в суточной моче		
Показатель	Результат, Ед/сут	Референсные значения, Ед/сут
Амилаза	5,00 Ед/сут	1,00-408,00

3.4. Определение гормонов щитовидной железы


Гормоны щитовидной железы		
Показатель	Результат,	Референсные значения, мЕд/л
ТТГ	2,0 мЕд/л	0,4-4,0
Тироксин (Т4)	12,4 пмоль/л	12,60-21,00
Трийодтиронин (Т3)	2,76 пмоль/л	3,10-6,80

Вопрос №2 Диагностика остро развившегося артрита, подозрительного на дебют подагры, включает:

- А: поляризационную микроскопию синовиальной жидкости
- Б: посев синовиальной жидкости
- В: определение суточной экскреции фосфора
- Г: определение суточной экскреции мочевины
- Д: определение суточной экскреции мочевой кислоты

5. Результаты обследования

5.1. Поляризационная микроскопия синовиальной жидкости



Заключение микроскопического исследования синовиальной жидкости: Обнаружены кристаллы моноурата натрия

5.2. Посев синовиальной жидкости

Посев синовиальной жидкости: роста микрофлоры не обнаружено.

5.3. Определение суточной экскреции фосфора

Фосфор в суточной моче		
Показатель	Результат	Референсные значения
Фосфор	18,18 ммоль/сут	12,90-42,00 ммоль/сут

5.4. Определение суточной экскреции мочевины

Мочевина в суточной моче		
Показатель	Результат	Референсные значения
Мочевая кислота	680,34 ммоль/сут	428,00-714,00 ммоль/сут

5.5. Определение суточной экскреции мочевой кислоты

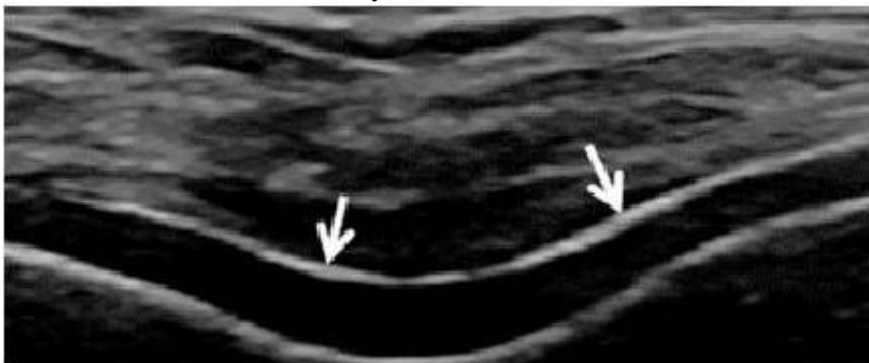
Мочевая кислота в суточной моче		
Показатель	Результат	Референсные значения
Мочевая кислота	2,38 ммоль/сут	1,48-4,43 ммоль/сут

Вопрос №3 В случае невозможности проведения исследования синовиальной жидкости, для верификации дебюта подагрического артрита левого коленного сустава у данного больного можно было бы провести _____ левого коленного сустава:

- А: УЗИ
- Б: рентгенографию
- В: МРТ
- Г: КТ

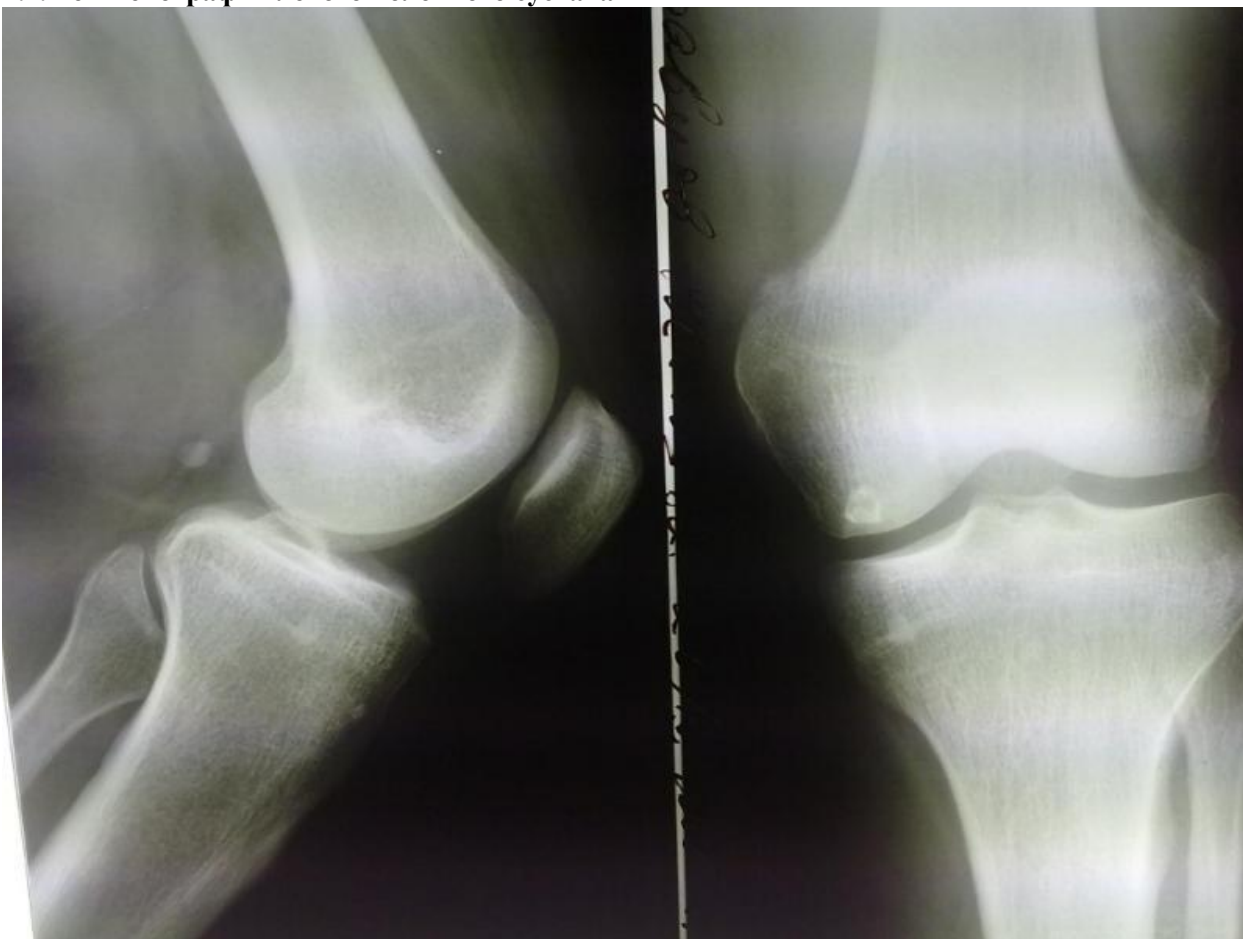
7. Результаты обследования

7.1. УЗИ левого коленного сустава



Эхо-признаки «двойного контура», гиперэхогенные гетерогенные повреждения, окруженные анэхогенными краями.

7.2. Рентгенография левого коленного сустава



Описание: взаимоотношение суставных поверхностей в левом коленном суставе сохранено. Высота суставной щели не снижена. Суставные поверхности четкие, ровные, экзостозов не определяется. Заметных изменений мягких тканей вокруг коленного сустава в виде отека окружающих тканей.

7.3. МРТ левого коленного сустава

На серии МР томограмм, взвешенных по T1 и T2 в трех проекциях с жироподавлением костных травматических изменений не определяется.

Капсула сустава тонкая. В полости сустава небольшое количество выпота.

Структура костной ткани изменена за счет локального участка аинтенсивного сигнала на всех ИП в латеральных отделах наружного мыщелка бедренной кости, размером до 0,4x0,2 см - локальный участок уплотнения костной ткани. Небольшие участки субкортикального склероза в области суставных поверхностей обоих мыщелков большеберцовой кости, наружных отделов суставной поверхности надколенника.

Суставная щель равномерная, конгруэнтность суставных поверхностей сохранена. Убедительные данные за значимое нарушение целостности менисков, крестообразных, коллатеральных связок не получены. Собственная связка надколенника без особенностей. Интенсивность сигнала от костного мозга не изменена. Сигнал хрящевого компонента сустава незначительно локально неравномерно повышен по T2 на уровне средних отделов обеих мыщелков бедренной кости и в области наружных отделов ретропателлярного хряща, суставной гиалиновый хрящ обычной толщины, довольно равномерный. Интенсивность сигнала от клетчатки Гоффа без особенностей. Подколенная ямка не изменена. Начальные проявления кревых заострений суставных поверхностей мыщелков и межмышцелковых возвышений. Окружающие мягкие ткани без видимой патологии.

Заключение: признаки умеренно выраженного синовита. Мякотканых и внутрикостных депозитов, подозрительных на внесуставные отложения кристаллов мочевой кислоты не получено.

7.4. КТ левого коленного сустава

На серии компьютерных томограмм левого коленного сустава в трех взаимно перпендикулярных плоскостях определяется: костно-травматических, костно-деструктивных изменений не выявлено. Анатомические соотношения не нарушены. Соотношение в суставе правильное. Суставная щель незначительно неравномерно сужена, преимущественно в медиальном отделе, суставные отделы с четкими ровными контурами, суставные поверхности конгруэнтны. Вокруг мыщелков бедренной, большеберцовой костей, углах надколенника, межмышцелкового возвышения не выраженные краевые костные заострения. В структуре эпифизов бедренной и большеберцовой костей единичные склеротические очаги до 3,5 мм с ровными контурами, плотностью 1378 ед.Н. Надколенник обычной формы и положения, неоднородной структуры, за счет кистовидных просветлений и участков склероза.

Крестообразные связки прослеживаются на всем протяжении, обычной траектории, конфигурации, с четкими ровными контурами. Коллатеральные связки без видимых изменений. Собственная связка надколенника обычной траектории, без особенностей. Околосуставные мягкие ткани без видимых изменений.

Заключение: начальные признаки левостороннего гонартроза и синовита. Данных за наличие депозитов, подозрительных на тофусы в околосуставных тканях не получено.

Вопрос №4 На основании проведенного пациенту обследования диагноз может быть сформулирован как:

- А: Подагра, острый артрит левого коленного сустава
- Б: Подагра, хронический артрит (левосторонний гонартрит, артрит мелких суставов стоп)
- В: Нарушение пуринового обмена: бессимптомная гиперурикемия
- Г: Межприступная подагра, рецидивирующий артрит

9. Диагноз

Диагноз:

- 9.1. Подагра, острый артрит левого коленного сустава**
- 9.2. Подагра, хронический артрит (левосторонний гонартрит, артрит мелких суставов стоп)**
- 9.3. Нарушение пуринового обмена: бессимптомная гиперурикемия**
- 9.4. Межприступная подагра, рецидивирующий артрит**

Вопрос №5 По результатам проведенного обследования пациенту может быть диагностирована _____ стадия подагры:

- А: третья
- Б: первая
- В: вторая
- Г: четвертая

Вопрос №6 Для купирования острого подагрического артрита пациенту показано назначение:

- А: колхицина
- Б: аллопуринола
- В: гидрохлортиазида
- Г: фебуксостата

Вопрос №7 Лечение колхицином пациенту следует начинать с дозы _____ мг/сут:

- А: 1,5

- Б: 2,5
- В: 4,0
- Г: 0,5

Вопрос №8 Модификация диеты пациента, учитывая диагностированную у него подагру, должна состоять в ограничении:

- А: продуктов, содержащих пурины
- Б: поваренной соли
- В: растительных жиров
- Г: углеводов

Вопрос №9 Дальнейшая тактика ведения пациента должна состоять в:

- А: назначении постоянной уратснижающей терапии
- Б: купировании приступов при их возникновении
- В: назначении постоянной противовоспалительной терапии
- Г: назначении модификации факторов риска и образа жизни

Вопрос №10 Уратснижающим препаратом «первой линии» для данного пациента является:

- А: аллопуринол
- Б: фебуксостат
- В: канакинумаб
- Г: ритуксимаб

Вопрос №11 Целью уратснижающей терапии у данного пациента будет достижение уровня порогового значения урикемии менее _____ мкмоль/л:

- А: 360
- Б: 300
- В: 180
- Г: 400

Вопрос №12 Абсолютным показанием для безотлагательного назначения уратснижающей терапии является:

- А: снижение СКФ <60 мл/мин/1,73 м²
- Б: возраст > 40 лет
- В: гипертермия, сопровождающая острый артрит
- Г: артрит крупного сустава

Эталоны ответов

1	2	3	4	5	6	7	8	9	10	11	12
1	1,2	1	1	1	1	1	1	1	1	1	1

Кардиология

УСЛОВИЕ СИТУАЦИОННОЙ ЗАДАЧИ №1

1.1. Ситуация

Мужчина 55 лет, служащий, обратился к врачу-терапевту участковому с просьбой обследовать и назначить лечение.

1.2. Жалобы

на сжимающие боли в грудной клетке с иррадиацией в левую руку длительностью до 5 минут, ощущение нехватки воздуха при умеренной физической нагрузке (быстрая ходьба более 500 м, подъем более 2-х пролетов).

1.3. Анамнез заболевания

Из анамнеза известно, что боли в грудной клетке при физической нагрузке появились около 2-х лет назад, купировались самостоятельно после прекращения нагрузки. Кроме этого, в последние полгода стал отмечать появление и постепенное нарастание одышки при физической нагрузке. Ранее за медицинской помощью не обращался, лечения не получал.

1.4. Анамнез жизни

- Рос и развивался нормально.
- Образование высшее.
- Работает.

- Наследственность: мать 79-ти лет страдает АГ, ИБС, перенесла ИМ; отец умер в 50 лет от ИМ.
- Аллергологический анамнез не отягощен.
- Вредные привычки: курит более 30 лет, по ½ пачке сигарет в день, злоупотребление алкоголем отрицает.

1.5. Объективный статус

Общее состояние относительно удовлетворительное. Телосложение нормостеническое, рост – 179 см, масса тела – 93 кг, ИМТ=29 кг/м². Кожные покровы обычной окраски, чистые, влажные.

Лимфоузлы не увеличены. Костно-суставная систем1. без патологии. Мышечная систем1. без патологии. ЧДД – 16 в минуту. Перкуторный звук ясный легочный. Дыхание везикулярное, хрипов нет. Границы сердца не расширены. Тоны приглушены, ритмичные, шумов нет. ЧСС – 72 удара в минуту, АД – 130/80 мм рт.ст. Живот мягкий, безболезненный при пальпации. Печень, селезенка не увеличены. Симптом поколачивания отрицательный с обеих сторон. Щитовидная желез1. пальпируется перешеек щитовидной железы. В неврологическом статусе очаговой симптоматики не выявлено.

Вопрос №1 Выберите необходимые для постановки диагноза лабораторные методы обследования:

1. общий анализ крови
2. исследование уровня креатинина крови
3. исследование уровня общего холестерина (ОХС), холестерина липопротеидов высокой плотности (ХС ЛПВП), холестерина липопротеидов низкой плотности (ХС ЛПНП), триглицеридов (ТГ)
4. измерение уровня гликозилированного гемоглобина крови и уровня глюкозы крови натощак
5. определение уровня тропонина Т
6. анализ мочи по Нечипоренко

3. Результаты лабораторных методов обследования

3.1. Общий анализ крови

Показатель	Результат	Норма
Эритроциты, *10 ¹² /л	4,33	м. 4,5-5,0 ж. 3,7-4,7
Гемоглобин, г/л	155	м. 132-164 ж. 115-145
ЦП	1,05	0,85-1,05
Ретикулоциты, %	-	2-12
СОЭ, мм/ч	5	м. 2-10 ж. 2-15
Тромбоциты, *10 ⁹ /л	220,5	180-320
Гематокрит, %	42,7	м. 40-48 ж. 36-41
Лейкоциты, *10 ⁹ /л	6,98	4-9
Лейкоцитарная формула		
Нейтрофилы палочкоядерные, %	1	1-5
Нейтрофилы сегментоядерные, %	58	47-72

Показатель	Результат	Норма
Эозинофилы, %	3	1-5
Базофилы, %	1	0-1
Лимфоциты, %	31	20-40
Моноциты, %	6	2-10

3.2. Измерение уровня гликозилированного гемоглобина крови и уровня глюкозы крови натощак

Гликированный гемоглобин (HbA1c) – 6%.

Глюкоза в плазме крови натощак – 5,4 ммоль/л.

3.3. Исследование уровня креатинина крови

Креатинин – 0,85 мг/дл,

СКФ по формуле СКД-ЕРІ = 98 мл/мин/1,73 м².

3.4. Исследование уровня общего холестерина (ОХС), холестерина липопротеидов высокой плотности (ХС ЛПВП), холестерина липопротеидов низкой плотности (ХС ЛПНП), триглицеридов (ТГ)

Показатель	Результат	Ед.измерения	Норма
Холестерин общий	7,8	ммоль/л	(0,00-5,30)
Триглицериды	1,46	ммоль/л	(0,00-1,70)
Холестерин ЛПВП	1,13	ммоль/л	(0,90-1,90)
Холестерин ЛПОНП	0,29	ммоль/л	(0,10-1,00)
Холестерин ЛПНП	6,4	ммоль/л	(0,00-3,30)
Коэффициент атерогенности	5,9		(2,28-3,02)

3.5. Определение уровня тропонина Т

Показатель	Результат	Норма
Тропонин Т, нг/л	10	< 50

3.6. Анализ мочи по Нечипоренко

Показатель	Результат	Норма
Лейкоциты (LEU), в 1 мл	1800	0-4000
Эритроциты (BLD), в 1 мл	120	0-1000
Цилиндры: гиалиновые, Ед/мл	5	0-20
Цилиндры: зернистые, Ед/мл	5	0-20
Цилиндры: восковидные, Ед/мл	0	0-20
Цилиндры: другие, Ед/мл	0	0-20

Вопрос №2 Выберите необходимые для постановки диагноза инструментальные методы обследования:

1. электрокардиография покоя в 12 отведениях
2. эхокардиография трансторакальная
3. ультразвуковое исследование сонных артерий
4. рентгенография грудной клетки
5. ультразвуковое исследование почек
6. магнитно-резонансная томография головного мозга

5. Результаты инструментальных методов обследования

5.1. ЭКГ покоя в 12 отведениях

Заключение. ритм синусовый, правильный, ЧСС 75 в минуту, PR 162 мсек., QRS 90 мсек., QT 408 мсек., QTc 392 мсек., нормальное положение ЭОС, депрессии ST не зарегистрировано, признаков гипертрофии миокарда ЛЖ нет.

5.2. Эхокардиография трансторакальная

Полость левого желудочка¹. Dd 5,1 см (N до 5,5); KDO 114 мл; KSO 47 мл. Толщина стенок ЛЖ: МЖП 1,0 см; ЗС 1,0 см. Глобальная сократительная функция ЛЖ: не нарушена, ФВ=59%. Нарушений локальной сократимости нет. Диастолическая функция: снижена, E/A=0,9. Полость правого желудочка¹. 2,4 см, толщина свободной стенки ПЖ: 0,4 см, характер движения стенок: не изменен. Левое предсердие. 51 мл. Правое предсердие. 50 мл. Межпредсердная перегородка¹. без особенностей. Нижняя полая вена коллабирует после глубокого вдоха более, чем на 50%. Митральный клапан: не изменен, митральная регургитация: нет. Аортальный клапан: не изменен, аортальная регургитация: нет. Трикуспидальный клапан: не изменен, трикуспидальная регургитация: нет. Клапан легочной артерии: признаков легочной гипертензии нет, легочная регургитация: нет. Диаметр ствола легочной артерии: 2,2 см. Диаметр корня аорты: 3,7 см. Стенки аорты уплотнены. Наличие жидкости в полости перикарда¹. нет.

Заключение. нарушение диастолической функции ЛЖ, уплотнение стенок аорты.

5.3. Ультразвуковое исследование сонных артерий

Заключение. утолщение КИМ до 1,0 мм. Эхо-признаки стенозирующего атеросклероза экстракраниальных отделов магистральных артерий шеи: стеноз правой подключичной артерии до 28% по диаметру, стеноз правой ОСА до 35% по диаметру, меньший диаметр левой ПА.

5.4. Рентгенография грудной клетки

Легкие без свежих очаговых и инфильтративных изменений. Корни легких структурны. Диафрагма обычно расположена. Плевральные синусы свободны. Сердце и аорта без особенностей.

Заключение. патологии не выявлено.

5.5. Ультразвуковое исследование почек

Правая и левая почки расположены типично, подвижность сохранена, форма типичная. Контуры обеих почек ровные, четкие. Размеры в норме. Паренхим¹. 17 мм (N) в обеих почках, эхогенность в пределах нормы, кортикомедулярная дифференцировка не нарушена. Эхоструктура обеих почек не изменена. Чашечно-лоханочная система в левой и правой почках не расширена. Объемные образования не выявлены. Конкременты не определяются. Мочеточники: не расширены, стенки не изменены, просвет свободный. Надпочечники: область надпочечников не изменена. Брюшинное пространство: без особенностей, парааортальные и паракавальные лимфатические узлы не увеличены.

Заключение. УЗ-признаков патологических изменений почек не выявлено.

5.6. Магнитно-резонансная томография головного мозга

МР-данных за наличие изменений очагового и диффузного характера в веществе головного мозга не выявлено.

Вопрос №3 План дальнейшего обследования и лечения больного строится исходя из полученных первичных данных и :

1. предстесовой вероятности (ПТВ) диагноза ИБС
2. суммы баллов по шкале TIMI
3. суммы баллов по шкале GRACE
4. суммы баллов по шкале SCORE

Вопрос №4 Основной диагноз пациента следующий:

1. ИБС. Стенокардия напряжения
2. ИБС. Атеросклеротический кардиосклероз
3. ИБС. Постинфарктный кардиосклероз

УСЛОВИЕ СИТУАЦИОННОЙ ЗАДАЧИ №2

1.1. Ситуация

Женщина 75 лет вызвала врача-терапевта участкового на дом.

1.2. Жалобы

на боль в загрудинной области давящего характера, возникающую при незначительной физической нагрузке (ходьба менее 500 м), купирующуюся приемом нитратов в течение 2-х минут, на одышку при физической нагрузке, эпизоды повышения АД до 170/100 мм рт.ст.

1.3. Анамнез заболевания

Считает себя больной с 45-летнего возраста, когда впервые стала отмечать повышение АД до 170/100 мм рт.ст. Около 10 лет отмечает загрудинные давящие боли при физической нагрузке, проходящие в покое. С этого же времени известно о наличии сахарного диабета 2 типа, по поводу чего постоянно принимает пероральные сахароснижающие препараты (в настоящее время – метформин 2000 мг/сутки), на фоне чего уровень гликемии 3,9-4,9-4,2 ммоль/л. Постоянно получает терапию нитратами, эналаприлом, индапамидом, аспирином. (цифры АД по данным предоставленного пациенткой дневника самоконтроля, в пределах от 170/100 мм.рт.ст. до 165/95 мм.ртст.) Гиполипидемические препараты принимает нерегулярно. Отмечает ухудшение состояния в течение последних 2 недель, когда стала нарастать одышка при физической нагрузке, появились отеки ног.

1.4. Анамнез жизни

- Росла и развивалась нормально.
- Образование среднее.
- На пенсии с 65 лет, работала продавцом.
- Наследственность: мать умерла от ОНМК, сестра 66-ти лет страдает ИБС, АГ.
- Аллергологический анамнез не отягощен.
- Гинекологический анамнез: беременности – 3, роды – 2, менопауза с 55 лет.
- Вредные привычки: не курит, злоупотребление алкоголем отрицает.

1.5. Объективный статус

Общее состояние относительно удовлетворительное. Распределение подкожной жировой клетчатки по абдоминальному типу, повышенного питания. ИМТ – 33,2 кг/м². ОТ – 98 см. Кожные покровы нормальной окраски, чистые, умеренной влажности. Пастозность голеней, стоп. Язык влажный, не обложен. Периферические лимфатические узлы, доступные пальпации, не увеличены. ЧДД – 18 в минуту. В легких дыхание везикулярное, проводится во все отделы, хрипов нет. Тоны сердца приглушены, ритмичные, шумов нет. АД – 160/100 мм рт.ст., ЧСС – 74 удара в минуту. Живот при пальпации мягкий, безболезненный. Печень у края реберной дуги, при пальпации безболезненна. Селезенка не увеличена. Симптом поколачивания отрицательный с обеих сторон. Щитовидная железа не увеличена.

Вопрос №1 Выберите необходимые для постановки диагноза лабораторные методы исследования :

1. общий анализ крови
2. измерение уровня гликозилированного гемоглобина крови и уровня глюкозы крови натощак
3. исследование уровня креатинина крови
4. исследование уровня общего холестерина (ОХС), холестерина липопротеидов высокой плотности (ХС ЛПВП), холестерина липопротеидов низкой плотности (ХС ЛПНП), триглицеридов (ТГ)
5. анализ мочи по Нечипоренко
6. определение уровня тропонина Т

3. Результаты лабораторных методов обследования

3.1. Общий анализ крови

Показатель	Результат	Норма
Эритроциты, *10 ¹² /л	4,7	м. 4,5-5,0 ж. 3,7-4,7
Гемоглобин, г/л	133,1	м. 132-164 ж. 115-145
ЦП	0,85	0,85-1,05

Показатель	Результат	Норма
Ретикулоциты, ‰	-	2-12
СОЭ, мм/ч	15	м. 2-10 ж. 2-15
Тромбоциты, *10 ⁹ /л	199,4	180-320
Гематокрит, %	42,7	м. 40-48 ж. 36-41
Лейкоциты, *10 ⁹ /л	9,03	4-9
Лейкоцитарная формула		
Нейтрофилы палочкоядерные, %	1	1-5
Нейтрофилы сегментоядерные, %	58	47-72
Эозинофилы, %	3	1-5
Базофилы, %	1	0-1
Лимфоциты, %	31	20-40
Моноциты, %	6	2-10

3.2. Измерение уровня гликозилированного гемоглобина крови и уровня глюкозы крови натощак

Гликированный гемоглобин (HbA1c) – 6,1%.

Глюкоза в плазме крови натощак – 5,0 ммоль/л.

3.3. Исследование уровня креатинина крови

Креатинин – 0,89 мг/дл,

СКФ по формуле СКД-ЕРІ = 64 мл/мин/1,73 м².

3.4. Исследование уровня общего холестерина (ОХС), холестерина липопротеидов высокой плотности (ХС ЛПВП), холестерина липопротеидов низкой плотности (ХС ЛПНП), триглицеридов (ТГ)

Показатель	Результат	Ед.измерения	Норма
Холестерин общий	4,57	ммоль/л	(0,00-5,30)
Триглицериды	2,37	ммоль/л	(0,00-1,70)
Холестерин ЛПВП	1,13	ммоль/л	(0,90-1,90)
Холестерин ЛПОНП	0,29	ммоль/л	(0,10-1,00)
Холестерин ЛПНП	2,8	ммоль/л	(0,00-3,30)
Коэффициент атерогенности	2,49		(2,28-3,02)

3.5. Анализ мочи по Нечипоренко

Показатель	Результат	Норма
Лейкоциты (LEU), в 1 мл	1500	0-4000
Эритроциты (BLD), в 1 мл	300	0-1000
Цилиндры: гиалиновые, Ед/мл	5	0-20
Цилиндры: зернистые, Ед/мл	5	0-20
Цилиндры: восковидные, Ед/мл	0	0-20
Цилиндры: другие, Ед/мл	0	0-20

3.6. Определение уровня тропонина Т

Показатель	Результат	Норма
Тропонин Т, нг/л	10	< 50

Вопрос №2 Выберите необходимые для постановки диагноза инструментальные методы обследования:

1. электрокардиография покоя в 12 отведениях
2. эхокардиография трансторакальная
3. ультразвуковое исследование сонных артерий
4. рентгенография грудной клетки
5. ультразвуковое исследование щитовидной железы
6. магнитно-резонансная томография головного мозга

5. Результаты инструментальных методов обследования

5.1. ЭКГ покоя в 12 отведениях

Заключение. ритм синусовый, правильный, ЧСС – 78 в минуту, PR 162 мсек., QRS 90 мсек., QT 408 мсек., QTc 392 мсек., нормальное положение ЭОС, депрессии ST не зарегистрировано, признаков гипертрофии миокарда ЛЖ нет.

5.2. Эхокардиография трансторакальная

Полость левого желудочка 1. Dd 5,1 см (N до 5,5); KDO 114 мл; KSO 47 мл. Толщина стенок ЛЖ: МЖП 1,0 см; ЗС 1,0 см. Глобальная сократительная функция ЛЖ: не нарушена, ФВ=54%. Нарушений локальной сократимости нет. Диастолическая функция: снижена, E/A= 0,9. Полость правого желудочка 1. 2,4 см, толщина свободной стенки ПЖ: 0,4 см, характер движения стенок: не изменен. Левое предсердие 51 мл. Правое предсердие 50 мл. Межпредсердная перегородка 1. без особенностей. Нижняя полая вена коллабирует после глубокого вдоха более чем на 50%. Митральный клапан: не изменен, митральная регургитация: нет. Аортальный клапан: не изменен, аортальная регургитация: нет. Трикуспидальный клапан: не изменен, трикуспидальная регургитация: нет. Клапан легочной артерии: признаков легочной гипертензии нет, легочная регургитация: нет. Диаметр ствола легочной артерии: 2,2 см. Диаметр корня аорты: 3,7 см. Стенки аорты уплотнены. Наличие жидкости в полости перикарда 1. нет.

Заключение. нарушение диастолической функции ЛЖ, уплотнение стенок аорты.

5.3. Ультразвуковое исследование сонных артерий

Заключение. КИМ утолщен, размер 1,1 мм. Эхо-признаки атеросклеротического поражения брахиоцефальных артерий со стенозированием внутренней сонной артерии справа 20%, внутренней сонной артерии слева 20%.

5.4. Рентгенография грудной клетки

Легкие без свежих очаговых и инфильтративных изменений. Корни легких структурны. Диафрагма обычно расположена. Плевральные синусы свободны. Сердце и аорта без особенностей.

Заключение. патологии не выявлено.

5.5. Ультразвуковое исследование щитовидной железы

Щитовидная железа обычно расположена, нормальных размеров, контуры ровные, четкие, паренхима обычной степени эхогенности, эхоструктура однородная. Данных за наличие узлов и

других патологических образований не получено. Васкуляризация тканей в норме. Линейные и спектральные характеристики кровотока по сосудам щитовидной железы не изменены. Регионарные лимфатические узлы без особенностей.

Заключение. УЗ-признаков патологических изменений щитовидной железы не выявлено.

5.6. Магнитно-резонансная томография головного мозга

МР-данных за наличие изменений очагового и диффузного характера в веществе головного мозга не выявлено.

Вопрос №3 Основной диагноз у данного пациент1.

1. ИБС. Стенокардия напряжения
2. ИБС. Атеросклеротический кардиосклероз
3. ИБС. Постинфарктный кардиосклероз
4. ИБС. Нестабильная стенокардия

7. Диагноз

Диагноз:

Вопрос №4 У пациентки _____ функциональный класс стенокардии:

1. 3
2. 1
3. 2
4. 4

Вопрос №5 Фоновым заболеванием является:

1. ГБ 3 стадии, АГ 2 степени, очень высокого риска
2. ГБ 3 стадии, АГ 3 степени, очень высокого риска
3. ГБ 2 стадии, АГ 2 степени, высокого риска
4. ГБ 2 стадии, АГ 3 степени, высокого риска

Вопрос №6 Терапия сахарного диабета у пациентки:

1. не требует коррекции
2. должна быть усилена
3. должна быть заменена на инсулин
4. может быть прекращена

Вопрос №7 В качестве антиишемической терапии пациентке рекомендуется назначить:

1. комбинацию бета-адреноблокатора с дигидропиридиновым антагонистом кальция
2. ивабрадин
3. мельдоний
4. триметазидин

Вопрос №8 Целевое значение ЧСС у пациентки составляет ____ ударов в минуту:

1. 55-60
2. 65-70
3. более 80
4. менее 50

Вопрос №9 Для профилактики ССО всем пациентам со стабильной ИБС рекомендуется назначать статины для достижения целевого уровня ХсЛНП ____ ммоль/л:

1. <1,4
2. <1,8
3. <2,8
4. <3,4

Вопрос №10 Инвазивная коронароангиография (КАГ) показана пациентке при:

1. неэффективности оптимальной медикаментозной терапии
2. недостижении целевых уровней холестерина
3. отсутствии приступов стенокардии на фоне лечения
4. неконтролируемой АГ

Вопрос №11 Помимо диеты с ограничением употребления соли, животных жиров и легкоусвояемых углеводов пациентке следует рекомендовать:

1. снизить массу тела
2. увеличить массу тела
3. избегать переохлаждений
4. выполнять интенсивные физические нагрузки

Вопрос №12 Согласно индексу массы тела у данной пациентки выявляется:

1. ожирение
2. избыточная масса тела
3. ожирение 2 ст.
4. ожирение 3 ст.

Эталоны ответов

1	2	3	4	5	6	7	8	9	10	11	12
1,2,3,4	1,2,3,4	1	1	1	1	1	1	1	1	1	1

УСЛОВИЕ СИТУАЦИОННОЙ ЗАДАЧИ №3

1.1. Ситуация

Женщина 50 лет, бухгалтер, обратилась к врачу-терапевту участковому с просьбой обследовать и назначить лечение.

1.2. Жалобы

на эпизоды повышения АД до 160/100 мм рт.ст. при обычном АД 110-120/80 мм рт.ст., на периодически возникающую головную боль, особенно на фоне повышения АД, на боль в поясничном отделе позвоночника.

1.3. Анамнез заболевания

Около 10-15 лет назад стала отмечать повышение АД максимально до 160/100 мм рт.ст., по поводу чего не обследовалась, постоянную терапию не получала, периодически принимала Тенорик при повышении АД.

1.4. Анамнез жизни

- Росла и развивалась нормально.
- Образование высшее.
- Работает.
- Наследственность: мать 78-ми лет страдает АГ, перенесла ОНМК, отец умер в 60 лет от острого инфаркта миокарда.
- Гинекологический анамнез отягощен – менопауза с 35 лет после гистерэктомии по поводу миомы матки.
- Аллергологический анамнез не отягощен.
- Вредные привычки: не курит, злоупотребление алкоголем отрицает.
- Ведет малоподвижный образ жизни.

1.5. Объективный статус

Общее состояние удовлетворительное. Телосложение нормостеническое, рост – 158 см, масса тела – 67 кг, ИМТ=26,8 кг/м². Окружность талии – 86 см. Кожные покровы обычной окраски, чистые, влажные. Лимфоузлы не увеличены. Костно-суставная систем1. болезненность при пальпации в области паравертебральных точек. Мышечная систем1. без патологии. ЧДД – 16 в минуту. Перкуторный звук ясный легочный. В лёгких дыхание везикулярное, хрипов нет. Границы сердца не расширены, тоны ясные, ритмичные, акцент II тона над проекцией аорты, шумов нет. ЧСС – 68 ударов в минуту, АД – 150/90 мм рт.ст. Живот мягкий, безболезненный при пальпации. Печень, селезенка не увеличены. Почки не пальпируются, симптом поколачивания отрицательный с обеих сторон. Щитовидная железа не увеличена. В неврологическом статусе очаговой симптоматики не выявлено.

Вопрос №1 Выберите необходимые для постановки диагноза лабораторные методы исследования на первом этапе обследования :

1. общий анализ крови
2. исследование глюкозы в плазме крови (натощак)
3. исследование общего холестерина (ОХС), холестерина липопротеидов высокой плотности (ХС ЛПВП), холестерина липопротеидов низкой плотности (ХС ЛПНП), триглицеридов (ТГ)
4. уровень креатинина плазмы
5. общий анализ мочи
6. анализ мочи по Нечипоренко

3. Результаты лабораторных методов обследования

3.1. Общий анализ крови

Показатель	Результат	Норма
------------	-----------	-------

Показатель	Результат	Норма
Эритроциты, *10 ¹² /л	4,3	м. 4,5-5,0 ж. 3,7-4,7
Гемоглобин, г/л	142	м. 132-164 ж. 115-145
ЦП	0,97	0,85-1,05
Ретикулоциты, ‰	-	2-12
СОЭ, мм/ч	7	м. 2-10 ж. 2-15
Тромбоциты, *10 ⁹ /л	172,0	180-320
Гематокрит, %	40,7	м. 40-48 ж. 36-41
Лейкоциты, *10 ⁹ /л	8,0	4-9
Лейкоцитарная формула		
Нейтрофилы палочкоядерные, %	1	1-5
Нейтрофилы сегментоядерные, %	58	47-72
Эозинофилы, %	3	1-5
Базофилы, %	1	0-1
Лимфоциты, %	31	20-40
Моноциты, %	6	2-10

3.2. Общий анализ мочи

Показатель	Результат	Норма
Цвет	желтая	от светло- до темно-желтого
Прозрачность	полная	полная
рН	5,05	5,0-7,0
Отн. плотность утренней порции	1018	1010 и выше
Белок	-	не более 0,033 г/л
Сахар	-	-
Кетоновые тела	-	-

Показатель	Результат	Норма
Уробилин	-	-
Билирубин	-	-
Микроскопия		
Эритроциты	1-2 в поле зрения	единичные в препарате
Лейкоциты	1-2 в поле зрения	м. 0-3 в поле зрения ж. 0-5 в поле зрения
Эпителий	эпител. клетки плоские умер. кол-во	плоский единичный в поле зрения
Цилиндры	-	единичные гиалиновые в препарате
Микробное число	бактерии умер. кол-во	не более 50 000 бактерий в 1 мл

3.3. Исследование глюкозы в плазме крови (натощак)

Глюкоза в плазме крови натощак 5,5 ммоль/л.

3.4. Исследование общего холестерина (ОХС), холестерина липопротеидов высокой плотности (ХС ЛПВП), холестерина липопротеидов низкой плотности (ХС ЛПНП), триглицеридов (ТГ)

Показатель	Результат	Ед.измерения	Норма
Холестерин общий	4,99	ммоль/л	(0,00-5,30)
Триглицериды	1,47	ммоль/л	(0,00-1,70)
Холестерин ЛПВП	1,52	ммоль/л	(0,90-1,90)
Холестерин ЛПОНП	0,29	ммоль/л	(0,10-1,00)
Холестерин ЛПНП	3,2	ммоль/л	(0,00-3,30)
Коэффициент атерогенности	2,28		(2,28-3,02)

3.5. Уровень креатинина плазмы

Креатинин 0,78 мг/дл, СКФ по формуле СКД-ЕРІ = 89 мл/мин/1,73 м².

3.6. Анализ мочи по Нечипоренко

Показатель	Результат	Норма
Лейкоциты (LEU), в 1 мл	1500	0-4000
Эритроциты (BLD), в 1 мл	300	0-1000
Цилиндры: гиалиновые, Ед/мл	5	0-20
Цилиндры: зернистые, Ед/мл	5	0-20
Цилиндры: восковидные, Ед/мл	0	0-20

Показатель	Результат	Норма
Цилиндры: другие, Ед/мл	0	0-20

Вопрос №2 Выберите необходимые для постановки диагноза инструментальные методы обследования:

1. суточное мониторирование А5. СКАД и/или СМАД
2. эхокардиография трансторакальная
3. дуплексное сканирование брахиоцефальных артерий
4. ультразвуковое исследование почек
5. электрокардиография покоя в 12 отведениях
6. ультразвуковое исследование щитовидной железы

5. Результаты инструментальных методов обследования

5.1. Суточное мониторирование АД

А5. макс. 168/100 мм рт.ст., миним. 115/79 мм рт.ст., в среднем 155/98 мм рт.ст. ЧСС: макс. 83 в мин., минимально 61 в мин., в среднем 72 в мин. Снижение АД (САД и ДАД) ночью – 0% и 0% (норма 10-20%). Индекс гипертонии по САД=35%, по ДАД=47% (норма 0-25%, умеренно повышенный 25-50%, высокий > 50%).

5.2. ЭКГ покоя в 12 отведениях

Заключение. ритм синусовый, правильный, ЧСС 68 в минуту, PR 140 мсек., QRS 88 мсек., QTc 404 мсек., нормальное положение ЭОС, отриц. зубец Т в отв. V1.

5.3. Эхокардиография трансторакальная

Полость левого желудочка 1. Dd 4,7 см; KDO 107 мл; KSO 26 мл. Толщина стенок ЛЖ: МЖП 1,0; ЗС 1,1 см; ИММЛЖ 104 г/м². Глобальная сократительная функция ЛЖ: не нарушена, ФВ=56%. Нарушение локальной сократимости: нет. Диастолическая функция: E/A=1,3. Полость правого желудочка 1. 1,8 см, толщина свободной стенки ПЖ: 0,35 см, характер движения стенок: не изменён. Левое предсердие 49 мл. Правое предсердие 49 мл. Митральный клапан не изменён, регургитации нет. Аортальный клапан не изменён, регургитации нет. Трикуспидальный клапан не изменён, регургитации нет. Клапан лёгочной артерии: признаков лёгочной гипертензии нет, регургитации нет. Диаметр корня аорты: 3,3 см. Стенки аорты умеренно уплотнены. Наличие жидкости в полости перикарда 1. нет.

Заключение. сократительная способность миокарда сохранена, признаки гипертрофии миокарда ЛЖ.

5.4. Дуплексное сканирование брахиоцефальных артерий

Общие (ОСА), наружные (НСА) и внутренние (ВСА) сонные артерии в экстракраниальных отделах визуализированы. Комплекс интима-медиа (КИМ) ОСА не изменен, толщина комплекса в типичном для измерения месте 0,5 мм, контур ровный, не уплотнен, дифференцировка на слои не нарушена. Атеросклеротических бляшек нет.

Заключение. патологии не выявлено.

5.5. УЗИ почек

Почки обычно расположены, нормальных размеров, паренхима толщиной 15-16 мм, с ровными контурами, дилатации ЧЛС и теней конкрементов не выявлено, область надпочечников не изменена.

Заключение. патологии не выявлено.

5.6. УЗИ щитовидной железы

Щитовидная железа обычно расположена, нормальных размеров, контуры ровные, четкие, паренхима обычной степени эхогенности, эхоструктура однородная. Данных за наличие узлов и других патологических образований не получено. Васкуляризация тканей в норме. Линейные и спектральные характеристики кровотока по сосудам щитовидной железы не изменены. Регионарные лимфатические узлы без особенностей.

Заключение. УЗ-признаков патологических изменений щитовидной железы не выявлено.

Вопрос №3 Основной диагноз пациента следующий:

1. Гипертоническая болезнь
2. Почечная АГ
3. Нейроциркуляторная дистония
4. АГ сосудистого генеза

7. Диагноз

Диагноз:

Вопрос №4 У пациентки _____ стадия Г2.

1. 2
2. 1
3. 3
4. 0

Вопрос №5 У пациентки _____ степень А4.

1. 2
2. 1
3. 3
4. изолированная систолическая

Вопрос №6 У пациентки _____ риск развития сердечно-сосудистых осложнений :

1. высокий
2. низкий
3. средний
4. очень высокий

Вопрос №7 У бессимптомных больных АГ без сердечно-сосудистых заболеваний, ХБП и диабета рекомендуется стратификация риска с помощью модели:

1. SCORE
2. GRACE
3. TIMI
4. CHA2DS2-VASc

Вопрос №8 Помимо диеты с ограничением употребления соли, животных жиров и легкоусвояемых углеводов, пациентке необходимо рекомендовать :

1. снижение массы тела
2. увеличение массы тела
3. избегать переохлаждений
4. интенсивные физические нагрузки

Вопрос №9 Больной следует назначить:

1. комбинацию 2-х антигипертензивных препаратов
2. монотерапию бета-адреноблокаторами
3. монотерапию диуретиками
4. комбинацию 3-х антигипертензивных препаратов

Вопрос №10 Целевым для пациентки является АД < _____ мм рт.ст.:

1. 130/80
2. 140/85
3. 150/90
4. 150/85

Вопрос №11 Больной рекомендуется:

1. лечение в амбулаторных условиях
2. госпитализация в терапевтический стационар
3. госпитализация в кардиологический стационар
4. направление на санаторно-курортное лечение

Вопрос №12 Учитывая раннее начало менопаузы (гистерэктомия в 35 лет) и жалобы на боли в поясничном отделе позвоночника, для исключения остеопороза больной необходимо выполнить:

1. денситометрию
2. МРТ позвоночника
3. рентгенографию позвоночника в 2 проекциях
4. костную ультрасонометрию

Эталонные ответы

1	2	3	4	5	6	7	8	9	10	11	12
1,2,3,4,5	1,2,3,4,5	1	1	1	1	1	1	1	1	1	1

УСЛОВИЕ СИТУАЦИОННОЙ ЗАДАЧИ №4

1.1. Ситуация

Мужчина 57 лет, инженер, обратился к врачу-терапевту участковому с просьбой обследовать и назначить лечение.

1.2. Жалобы

на нестабильное артериальное давление (колебания от 120/80 до 170/105 мм рт.ст.) в течение полугода, сопровождающееся головными болями.

1.3. Анамнез заболевания

Из анамнеза известно, что пациент около 6 лет страдает АГ, однако, несмотря на рекомендации врачей, постоянной антигипертензивной терапии не получал. Во время последнего визита к врачу-терапевту участковому полгода назад было зарегистрировано АД 170/100 мм рт.ст.; в анализе мочи выявлялась альбуминурия 30 мг/сутки.

1.4. Анамнез жизни

- Рос и развивался нормально.
- Образование высшее.
- Работает.
- Наследственность: мать 79-ти лет страдает АГ, ИБС, перенесла ИМ; отец умер в 50 лет от ИМ.
- Аллергологический анамнез не отягощен.
- Вредные привычки: курит более 30 лет, по ½ пачке сигарет в день, злоупотребление алкоголем отрицает.

1.5. Объективный статус

Общее состояние удовлетворительное. ИМТ – 31,8 кг/м². Окружность талии – 106 см. Кожные покровы обычной окраски, чистые, влажные. Лимфоузлы не увеличены. ЧДД – 16 в минуту. Перкуторный звук ясный легочный. В лёгких дыхание везикулярное, хрипов нет. Границы сердца не расширены, тоны приглушены, ритмичные, акцент II тона над проекцией аорты, шумов нет. ЧСС – 72 удара в минуту, АД – 160/100 мм рт.ст. Живот мягкий, безболезненный при пальпации. Печень, селезенка не увеличены. Почки не пальпируются, симптом поколачивания отрицательный с обеих сторон. Щитовидная железа не увеличена. В неврологическом статусе очаговой симптоматики не выявлено.

Вопрос №1 Выберите необходимые для постановки диагноза лабораторные методы исследования:

1. общий анализ крови
2. исследование уровня глюкозы в венозной крови
3. исследование общего холестерина (ОХС), холестерина липопротеидов высокой плотности (ХС ЛПВП), холестерина липопротеидов низкой плотности (ХС ЛПНП), триглицеридов (ТГ)
4. уровень креатинина плазмы
5. общий анализ мочи
6. анализ мочи по Нечипоренко

3. Результаты лабораторных методов обследования

3.1. Общий анализ крови

Показатель	Результат	Норма
Эритроциты, *10 ¹² /л	4,8	м. 4,5-5,0 ж. 3,7-4,7
Гемоглобин, г/л	152	м. 132-164 ж. 115-145
ЦП	0,98	0,85-1,05
Ретикулоциты, ‰	-	2-12
СОЭ, мм/ч	10	м. 2-10 ж. 2-15
Тромбоциты, *10 ⁹ /л	220,0	180-320
Гематокрит, ‰	42,7	м. 40-48

Показатель	Результат	Норма
		ж. 36-41
Лейкоциты, *10 ⁹ /л	7,0	4-9
Лейкоцитарная формула		
Нейтрофилы палочкоядерные, %	1	1-5
Нейтрофилы сегментоядерные, %	58	47-72
Эозинофилы, %	3	1-5
Базофилы, %	1	0-1
Лимфоциты, %	31	20-40
Моноциты, %	6	2-10

3.2. Общий анализ мочи

Показатель	Результат	Норма
Цвет	желтая	от светло- до темно-желтого
Прозрачность	полная	полная
рН	5,05	5,0-7,0
Отн. плотность утренней порции	1012	1010 и выше
Белок	следы	не более 0,033 г/л
Сахар	-	-
Кетоновые тела	-	-
Уробилин	-	-
Билирубин	-	-
Микроскопия		
Эритроциты	-	единичные в препарате
Лейкоциты	1-2 в поле зрения	м. 0-3 в поле зрения ж. 0-5 в поле зрения
Эпителий	эпител. клетки плоские умер. кол-во	плоский единичный в поле зрения
Цилиндры	-	единичные гиалиновые в

Показатель	Результат	Норма
		препарате
Микробное число	бактерии умер. кол-во	не более 50 000 бактерий в 1 мл

3.3. Исследование уровня глюкозы в венозной крови

Глюкоза в венозной крови 6,4 ммоль/л.

3.4. Исследование общего холестерина (ОХС), холестерина липопротеидов высокой плотности (ХС ЛПВП), холестерина липопротеидов низкой плотности (ХС ЛПНП), триглицеридов (ТГ)

Показатель	Результат	Ед.измерения	Норма
Холестерин общий	5,3	ммоль/л	(0,00-5,30)
Триглицериды	1,14	ммоль/л	(0,00-1,70)
Холестерин ЛПВП	1,22	ммоль/л	(0,90-1,90)
Холестерин ЛПОНП	0,29	ммоль/л	(0,10-1,00)
Холестерин ЛПНП	3,9	ммоль/л	(0,00-3,30)
Коэффициент атерогенности	3,34		(2,28-3,02)

3.5. Уровень креатинина плазмы

Креатинин 120 мкмоль/л, СКФ по формуле СКД-ЕРІ = 57 мл/мин/1,73 м².

3.6. Анализ мочи по Нечипоренко

Показатель	Результат	Норма
Лейкоциты (LEU), в 1 мл	1100	0-2000
Эритроциты (BLD), в 1 мл	300	0-1000
Цилиндры: гиалиновые, Ед/мл	10	0-20
Цилиндры: зернистые, Ед/мл	5	0-20
Цилиндры: восковидные, Ед/мл	0	0-20
Цилиндры: другие, Ед/мл	0	0-20

Вопрос №2 Выберите необходимые для постановки диагноза инструментальные методы обследования:

1. внеофисное измерение АД. СКАД и/или СМАД
2. электрокардиография покоя в 12 отведениях
3. эхокардиография трансторакальная
4. ультразвуковое исследование почек
5. ультразвуковое исследование щитовидной железы
6. магнитно-резонансная томография головного мозга

5. Результаты инструментальных методов обследования

5.1. Суточное мониторирование АД

Среднее АД днем 163/96 мм рт.ст., ночью 142/82 мм рт.ст. Сон беспокойный. Макс. САД 178 мм рт.ст., ДАД 104 мм рт.ст. Суточный индекс САД 8%-нондиппер. Суточный индекс ДАД 12%-диппер. Среднее пульсовое давление 60 мм рт.ст. (N до 53 мм рт.ст.). Показатели нагрузки

давлением по ИВСА4. днем – 27 % (повышенное), ночью – 40% (повышенное), по ИВДА4. днем – 8% (нормальное), ночью – 28% (возм. повышенное). Повышение скорости утреннего подъема САД.

5.2. ЭКГ покоя в 12 отведениях

Заключение. ритм синусовый, правильный, ЧСС 75 в минуту, PR 162 мсек., QRS 90 мсек., QT 408 мсек., QTc 392 мсек., нормальное положение ЭОС, признаки гипертрофии миокарда ЛЖ.

5.3. Эхокардиография трансторакальная

Полость левого желудочка1. Dd 5,0 см (N до 5,5); KDO 115 мл; KSO 64 мл. Толщина стенок ЛЖ: МЖП 1,4 см (N до 1,0 см); ЗС 1,4 см (N до 1,1 см). Глобальная сократительная функция ЛЖ: ФВ=56% (N от 55%). В области верхушки лоцируются дополнительные сухожильные нити.

Нарушение локальной сократимости: нет. Диастолическая функция снижена, E/A = 0,57. Полость правого желудочка1. 2,0 см (N до 2,6 см), толщина свободной стенки ПЖ: 0,4 см (N до 0,5 см), характер движения стенок: не изменён. Левое предсердиб. 52 мл (N до 65 мл). Правое предсердиб. 37 мл. Митральный клапан: уплотнение фиброзного кольца. Митральная регургитация: нет.

Аортальный клапан: уплотнение фиброзного кольца. Аортальная регургитация: нет. Трикуспидальный клапан: не изменен. Трикуспидальная регургитация: нет. Клапан легочной артерии: признаков легочной гипертензии нет. Регургитация через клапан: нет. Стенки аорты утолщены и уплотнены. Наличие жидкости в полости перикарда1. нет.

Заключение. гипертрофия стенок ЛЖ, уплотнение стенок аорты.

5.4. УЗИ почек

Почки нормальных размеров, обычно расположены, с ровными, четкими контурами, подвижность не изменена, слева в верхнем полюсе киста 22×18 мм, толщина паренхимы до 20 мм, кортико-медулярная дифференцировка сохранена, кровоток до корковых отделов, расширения ЧЛС нет, область надпочечников не изменена.

Заключение. киста левой почки.

5.5. УЗИ щитовидной железы

Щитовидная железа обычно расположена, нормальных размеров, контуры ровные, четкие, паренхима обычной степени эхогенности, эхоструктура однородная. Данных за наличие узлов и других патологических образований не получено. Васкуляризация тканей в норме. Линейные и спектральные характеристики кровотока по сосудам щитовидной железы не изменены. Регионарные лимфатические узлы без особенностей.

Заключение. УЗ-признаков патологических изменений щитовидной железы не выявлено.

5.6. МРТ головного мозга

МР-данных за наличие изменений очагового и диффузного характера в веществе головного мозга не выявлено.

Вопрос №3 Основной диагноз пациент1.

1. Гипертоническая болезнь
2. Почечная АГ
3. Нейроциркуляторная дистония
4. АГ сосудистого генеза

7. Диагноз

Диагноз:

7.1. Гипертоническая болезнь

7.2. Почечная АГ

7.3. Нейроциркуляторная дистония

7.4. АГ сосудистого генеза

Вопрос №4 У пациента _____ стадия Г2.

1. 2
2. 1
3. 3
4. 0

Вопрос №5 У пациента _____ А5.

1. 2 степень
2. 1 степень
3. 3 степень
4. изолированная систолическая

Вопрос №6 У пациента _____ риск развития сердечно-сосудистых осложнений:

1. высокий

2. низкий
3. средний
4. очень высокий

Вопрос №7 Для оценки функции почек пациенту также необходимо определить в моче уровень:

1. альбумина
2. мочевины
3. билирубина
4. щелочной фосфатазы

Вопрос №8 У пациента альбуминурия составляет 100 мг/г, категория ХБП :

1. С3а, А2
2. С3а, А1
3. С3б, А2
4. С3б, А3

Вопрос №9 Антигипертензивную терапию следует начать с :

1. комбинации 2-х антигипертензивных препаратов
2. монотерапии бета-адреноблокаторами
3. монотерапии диуретиками
4. комбинации 3-х антигипертензивных препаратов

Вопрос №10 В схему лечения необходимо включить :

1. блокаторы РААС
2. диуретики
3. бета-адреноблокаторы
4. блокаторы медленных кальциевых каналов

Вопрос №11 Помимо отказа от курения и диеты с ограничением употребления соли, животных жиров и легкоусвояемых углеводов пациенту следует рекомендовать:

1. снизить массу тела
2. увеличить массу тела
3. избегать переохлаждений
4. выполнять интенсивные физические нагрузки

Вопрос №12 У пациента имеются признаки:

1. метаболического синдрома
2. синдрома Марфана
3. синдрома Кона

Эталоны ответов

1	2	3	4	5	6	7	8	9	10	11	12
1,2,3,4,5	1,2,3,4,5	2	2	2	2	2	2	2	2	2	2

УСЛОВИЕ СИТУАЦИОННОЙ ЗАДАЧИ №5

1.1. Ситуация

Женщина 38 лет, учительница средней школы, обратилась к врачу-терапевту участковому с просьбой обследовать и назначить лечение.

1.2. Жалобы

на эпизоды повышения АД до 150/95 мм рт.ст. при обычном АД 110-120/80 мм рт.ст.

1.3. Анамнез заболевания

Около 5 лет назад стала отмечать повышение АД максимально до 155/95 мм рт.ст., по поводу чего не обследовалась, антигипертензивную терапию не получала. В настоящее время беременность 16 недель, последний месяц АД в пределах 150/85-155/90 мм рт.ст.

1.4. Анамнез жизни

- Росла и развивалась нормально.
- Образование высшее.
- Работает.
- Наследственность: мать с 60-ти лет страдает АГ, отец в 52 года перенес инфаркт миокарда.
- Гинекологический анамнез: беременности – 2, роды – 1. Во время первой беременности часто отмечались повышенные цифры АД.
- Аллергологический анамнез не отягощен.

- Вредные привычки: не курит, злоупотребление алкоголем отрицает.

1.5. Объективный статус

Общее состояние удовлетворительное. Телосложение нормостеническое, рост – 160 см, масса тела – 66 кг (до беременности – 63 кг), ИМТ=24,6 кг/м² (до беременности). Кожные покровы обычной окраски, чистые, влажные. Лимфоузлы не увеличены. ЧДД – 16 в минуту. Перкуторный звук ясный легочный. В лёгких дыхание везикулярное, хрипов нет. Границы сердца не расширены, тоны ясные, ритмичные, акцент II тона над проекцией аорты, шумов нет. ЧСС – 68 ударов в минуту, АД – 155/95 мм рт.ст. Живот мягкий, безболезненный при пальпации. Печень, селезенка не увеличены. Почки не пальпируются, симптом поколачивания отрицательный с обеих сторон. Щитовидная железа не увеличена. В неврологическом статусе очаговой симптоматики не выявлено.

Вопрос №1 Выберите необходимые для постановки диагноза лабораторные методы обследования:

1. общий анализ крови
2. исследование глюкозы в плазме крови (натощак)
3. исследование общего холестерина (ОХС), холестерина липопротеидов высокой плотности (ХС ЛПВП), холестерина липопротеидов низкой плотности (ХС ЛПНП), триглицеридов (ТГ)
4. уровень креатинина плазмы
5. общий анализ мочи
6. анализ мочи по Нечипоренко

3. Результаты лабораторных методов обследования

3.1. Общий анализ крови

Показатель	Результат	Норма
Эритроциты, *10 ¹² /л	3,6	м. 4,5-5,0 ж. 3,7-4,7
Гемоглобин, г/л	100	м. 132-164 ж. 115-145
ЦП	0,84	0,85-1,05
Ретикулоциты, ‰	-	2-12
СОЭ, мм/ч	7	м. 2-10 ж. 2-15
Тромбоциты, *10 ⁹ /л	172,0	180-320
Гематокрит, %	40,7	м. 40-48 ж. 36-41
Лейкоциты, *10 ⁹ /л	8,0	4-9
Лейкоцитарная формула		
Нейтрофилы палочкоядерные, %	1	1-5
Нейтрофилы сегментоядерные, %	58	47-72
Эозинофилы, %	3	1-5
Базофилы, %	1	0-1
Лимфоциты, %	31	20-40

Показатель	Результат	Норма
Моноциты, %	6	2-10

3.2. Общий анализ мочи

Показатель	Результат	Норма
Цвет	желтая	от светло- до темно-желтого
Прозрачность	полная	полная
рН	5,05	5,0-7,0
Отн. плотность утренней порции	1018	1010 и выше
Белок	-	не более 0,033 г/л
Сахар	-	-
Кетоновые тела	-	-
Уробилин	-	-
Билирубин	-	-

Микроскопия

Эритроциты	1-2 в поле зрения	единичные в препарате
Лейкоциты	1-2 в поле зрения	м. 0-3 в поле зрения ж. 0-5 в поле зрения
Эпителий	эпител. клетки плоские умер. кол-во	плоский единичный в поле зрения
Цилиндры	-	единичные гиалиновые в препарате
Микробное число	бактерии умер. кол-во	не более 50 000 бактерий в 1 мл

3.3. Исследование глюкозы в плазме крови (натощак)

Глюкоза в плазме крови натощак 5,0 ммоль/л.

3.4. Исследование общего холестерина (ОХС), холестерина липопротеидов высокой плотности (ХС ЛПВП), холестерина липопротеидов низкой плотности (ХС ЛПНП), триглицеридов (ТГ)

Показатель	Результат	Ед.измерения	Норма
Холестерин общий	4,47	ммоль/л	(0,00-5,30)
Триглицериды	1,0	ммоль/л	(0,00-1,70)
Холестерин ЛПВП	1,67	ммоль/л	(0,90-1,90)

Показатель	Результат	Ед.измерения	Норма
Холестерин ЛПОНП	0,45	ммоль/л	(0,10-1,00)
Холестерин ЛПНП	2,35	ммоль/л	(0,00-3,30)
Коэффициент атерогенности	1,68		(2,28-3,02)

3.5. Уровень креатинина плазмы

Креатинин 0,76 мг/дл, СКФ по формуле СКД-ЕРІ = 100 мл/мин/1,73 м².

3.6. Анализ мочи по Нечипоренко

Показатель	Результат	Норма
Лейкоциты (LEU), в 1 мл	1300	0-4000
Эритроциты (BLD), в 1 мл	400	0-1000
Цилиндры: гиалиновые, Ед/мл	5	0-20
Цилиндры: зернистые, Ед/мл	5	0-20
Цилиндры: восковидные, Ед/мл	0	0-20
Цилиндры: другие, Ед/мл	0	0-20

Вопрос №2 Выберите необходимые для постановки диагноза инструментальные методы обследования:

1. внеофисное измерение А4. СКАД и/или СМАД
2. ЭКГ покоя в 12 отведениях
3. эхокардиография трансторакальная
4. УЗИ почек
5. УЗИ щитовидной железы
6. МРТ головного мозга

5. Результаты инструментальных методов обследования

5.1. Внеофисное измерение А4. СКАД и/или СМАД

А4. макс. – 159/95 мм рт.ст., миним. – 115/79 мм рт.ст., в среднем – 150/90 мм рт.ст. ЧСС: макс. – 83 в мин., минимально – 61 в мин., в среднем – 72 в мин. Снижение АД (САД и ДАД) ночью – 0% и 0% (норма 10-20%). Индекс гипертонии по САД=35%, по ДАД=47% (норма 0-25%, умеренно повышенный 25-50%, высокий > 50%).

5.2. ЭКГ покоя в 12 отведениях

Заключение. ритм синусовый, правильный, ЧСС 65 в минуту, PR 120 мс, QRS 80 мс, QT 374 мс, QTc 390 мс, горизонтальное положение ЭОС.

5.3. Эхокардиография трансторакальная

Полость левого желудочка 1. Dd 4,4 см (N до 5,5); KDO 66 мл; KSO 25 мл. Толщина стенок ЛЖ: МЖП 0,8 см (N до 1,0 см); ЗС 0,8 см (N до 1,1 см), в области верхушки левого желудочка дополнительная хорда. Глобальная сократительная функция ЛЖ: не нарушена, ФВ=62% (N от 55%). Нарушение локальной сократимости: нет. Диастолическая функция не нарушена, E/A=1,28. Полость правого желудочка 1. 1,8 см (N до 2,6 см), толщина свободной стенки ПЖ: 0,3 см (N до 0,5 см), характер движения стенок: не изменён. Левое предсердие 6. 37 мл (N до 65 мл). Правое предсердие 6. 33 мл (N до 60 мл). Митральный клапан не изменён, регургитация: нет. Аортальный клапан не изменён, регургитация: нет. Трикуспидальный клапан не изменён, регургитация: нет. Клапан лёгочной артерии: признаков лёгочной гипертензии нет, регургитация: нет. Диаметр ствола легочной артерии: 1,8 см. Диаметр корня аорты: 3,3 см. Стенки аорты не изменены. Наличие жидкости в полости перикарда 1. нет.

Заключение. дополнительная хорда в левом желудочке, Эхо-КГ параметры в пределах нормы.

5.4. УЗИ почек

Почки: правая – 102×55 мм, левая – 103×53 мм, обычно расположены, с ровными, четкими контурами, подвижность не изменена, толщина паренхимы до 15 мм, кортико-медуллярная дифференцировка сохранена, кровоток до корковых отделов, расширения ЧЛС нет, область надпочечников не изменена.

Заключение. патологии не выявлено.

5.5. УЗИ щитовидной железы

Щитовидная железа обычно расположена, нормальных размеров, контуры ровные, четкие, паренхима обычной степени эхогенности, эхоструктура однородная. Данных за наличие узлов и других патологических образований не получено. Васкуляризация тканей в норме. Линейные и спектральные характеристики кровотока по сосудам щитовидной железы не изменены. Регионарные лимфатические узлы без особенностей.

Заключение. УЗ-признаков патологических изменений щитовидной железы не выявлено.

5.6. МРТ головного мозга

МР-данных за наличие изменений очагового и диффузного характера в веществе головного мозга не выявлено.

Вопрос №3 Основной диагноз пациент1.

1. Гипертоническая болезнь
2. Почечная артериальная гипертензия
3. Нейроциркуляторная дистония
4. Артериальная гипертензия сосудистого генеза

7. Диагноз

Диагноз:

Вопрос №4 У пациентки _____ стадия Г2.

1. I
2. II
3. III
4. 0

Вопрос №5 У пациентки _____ степень А5.

1. 1
2. 2
3. 3
4. изолированная систолическая

Вопрос №6 У пациентки _____ риск развития сердечно-сосудистых осложнений:

1. средний
2. низкий
3. высокий
4. очень высокий

Вопрос №7 У бессимптомных больных АГ без сердечно-сосудистых заболеваний, ХБП и диабета рекомендуется стратификация риска с помощью модели:

1. SCORE
2. GRACE
3. TIMI
4. CHA2DS2-VASc

Вопрос №8 Пациентке следует рекомендовать:

1. ограничить потребление соли
2. снизить массу тела
3. избегать переохлаждений
4. выполнять интенсивные физические нагрузки

Вопрос №9 Больной следует назначить:

1. метилдопу
2. рамиприл
3. лозартан
4. спиронолактон

Вопрос №10 Целевым для пациентки является АД < _____ мм рт.ст.:

1. 140/90
2. 140/85
3. 150/90

4. 150/85

Вопрос №11 Больной показана/показано :

1. лечение в амбулаторных условиях
2. госпитализация в терапевтический стационар
3. госпитализация в кардиологический стационар
4. направление на санаторно-курортное лечение

Вопрос №12 Учитывая уровень гемоглобина, больной необходимо назначить:

1. препараты железа внутрь
2. препараты железа парентерально
3. витамин В6

Эталоны ответов

1	2	3	4	5	6	7	8	9	10	11	12
1,2,3,4,5	1,2,3,4,5	2	2	2	2	2	2	2	2	2	2

УСЛОВИЕ СИТУАЦИОННОЙ ЗАДАЧИ №6

1.1. Ситуация

Мужчина 66 лет, пенсионер, обратился к врачу-терапевту участковому.

1.2. Жалобы

на эпизоды повышения АД до 180/100 мм рт.ст.

1.3. Анамнез заболевания

В течение 7 лет пациента беспокоят боли в области сердца без четкой связи с нагрузками, длительностью до 10 мин, купирующиеся после использования капель Вोटчала. Год назад выполнена коронароангиография, по результатам которой гемодинамически значимые стенозы не определялись. Более 5 лет страдает артериальной гипертензией с максимальными повышениями АД до 180/100 мм рт.ст. Регулярно принимал различные группы антигипертензивных препаратов без существенного эффекта. В настоящее время проводится терапия торасемидом, верошпироном, азилсартаном, лерканидипином. На этой терапии АД сохраняется в пределах 150-170/100 мм рт.ст. Также из анамнеза известно, что 3 года назад диагностирован сахарный диабет 2 типа. В качестве сахароснижающей терапии принимает метформин 2000 мг/сутки, на фоне чего сохраняется компенсация углеводного обмена.

1.4. Анамнез жизни

- Рос и развивался нормально.
- Образование высшее, из служащих.
- На пенсии с 65 лет.
- Наследственность: мать умерла в 78 лет, страдала АГ, ИБС, перенесла ОНМК.
- Аллергологический анамнез не отягощен.
- Вредные привычки: не курит, злоупотребление алкоголем отрицает.

1.5. Объективный статус

Общее состояние удовлетворительное. Кожные покровы обычной окраски. Рост – 176 см, масса тела – 105 кг, ИМТ – 33,14 кг/м², ОТ – 108 см. Пастозность голеней и стоп. Периферические лимфоузлы не увеличены. В легких дыхание везикулярное, хрипы не выслушиваются. ЧДД – 17 в минуту. Тоны сердца ритмичны, приглушены. ЧСС – 86 ударов в минуту, АД – 160/90 мм рт.ст. Язык влажный. Живот мягкий, безболезненный. Печень, селезенка не увеличены. Симптом покалывания отрицателен с обеих сторон. Очаговой неврологической симптоматики не выявлено. Щитовидная железа при пальпации не увеличена.

Вопрос №1 Выберите необходимые для постановки диагноза лабораторные методы обследования:

1. общий анализ крови
2. исследование глюкозы в плазме крови (натощак)
3. исследование общего холестерина (ОХС), холестерина липопротеидов высокой плотности (ХС ЛПВП), холестерина липопротеидов низкой плотности (ХС ЛПНП), триглицеридов (ТГ)
4. уровень креатинина плазмы
5. общий анализ мочи
6. анализ мочи по Нечипоренко

3. Результаты лабораторных методов обследования

3.1. Общий анализ крови

Показатель	Результат	Норма
Эритроциты, *10 ¹² /л	4,8	м. 4,5-5,0 ж. 3,7-4,7
Гемоглобин, г/л	154	м. 132-164 ж. 115-145
ЦП	1,02	0,85-1,05
Ретикулоциты, ‰	-	2-12
СОЭ, мм/ч	8	м. 2-10 ж. 2-15
Тромбоциты, *10 ⁹ /л	250,0	180-320
Гематокрит, %	42,7	м. 40-48 ж. 36-41
Лейкоциты, *10 ⁹ /л	7,0	4-9
Лейкоцитарная формула		
Нейтрофилы палочкоядерные, %	1	1-5
Нейтрофилы сегментоядерные, %	58	47-72
Эозинофилы, %	3	1-5
Базофилы, %	1	0-1
Лимфоциты, %	31	20-40
Моноциты, %	6	2-10

3.2. Общий анализ мочи

Показатель	Результат	Норма
Цвет	желтая	от светло- до темно-желтого
Прозрачность	полная	полная
рН	5,05	5,0-7,0
Отн. плотность утренней порции	1012	1010 и выше
Белок	следы	не более 0,033 г/л
Сахар	-	-
Кетоновые тела	-	-

Показатель	Результат	Норма
Уробилин	-	-
Билирубин	-	-
Микроскопия		
Эритроциты	-	единичные в препарате
Лейкоциты	1-2 в поле зрения	м. 0-3 в поле зрения ж. 0-5 в поле зрения
Эпителий	эпител. клетки плоские умер. кол-во	плоский единичный в поле зрения
Цилиндры	-	единичные гиалиновые в препарате
Микробное число	бактерии умер. кол-во	не более 50 000 бактерий в 1 мл

3.3. Исследование глюкозы в плазме крови (натощак)

Глюкоза в плазме крови натощак 5,9 ммоль/л.

3.4. Исследование общего холестерина (ОХС), холестерина липопротеидов высокой плотности (ХС ЛПВП), холестерина липопротеидов низкой плотности (ХС ЛПНП), триглицеридов (ТГ)

Показатель	Результат	Ед.измерения	Норма
Холестерин общий	6,4	ммоль/л	(0,00-5,30)
Триглицериды	2,14	ммоль/л	(0,00-1,70)
Холестерин ЛПВП	1,22	ммоль/л	(0,90-1,90)
Холестерин ЛПОНП	0,29	ммоль/л	(0,10-1,00)
Холестерин ЛПНП	3,9	ммоль/л	(0,00-3,30)
Коэффициент атерогенности	3,3		(2,28-3,02)

3.5. Уровень креатинина плазмы

Креатинин 98 мкмоль/л, СКФ по формуле СКД-ЕРІ = 69 мл/мин/1,73 м².

3.6. Анализ мочи по Нечипоренко

Показатель	Результат	Норма
Лейкоциты (LEU), в 1 мл	1200	0-2000
Эритроциты (BLD), в 1 мл	400	0-1000
Цилиндры: гиалиновые, Ед/мл	5	0-20
Цилиндры: зернистые, Ед/мл	5	0-20
Цилиндры: восковидные, Ед/мл	1	0-20

Показатель	Результат	Норма
Цилиндры: другие, Ед/мл	0	0-20

Вопрос №2 Выберите необходимые для постановки диагноза инструментальные методы обследования:

1. внеофисное измерение АД. СКАД и/или СМАД
2. ЭКГ покоя в 12 отведениях
3. эхокардиография трансторакальная
4. УЗИ почек
5. УЗИ щитовидной железы
6. МРТ головного мозга

5. Результаты инструментальных методов обследования

5.1. Внеофисное измерение АД. СКАД и/или СМАД

Среднее АД днем 168/101 мм рт.ст., ночью 130/80 мм рт.ст. Степень ночного снижения САД 21% (гипердиппер), ДАД 31% (гипердиппер). Максимальное САД 183 мм рт.ст. (в 17:32), ДАД 125 мм рт.ст. (17:47). Отмечается повышение показателей ср. ДАД и нагрузки давлением по ИВСАД, повышение показателей ср. ДАД и нагрузки по ИВДАД в дневное время. Индекс времени САД 80%, индекс времени ДАД 77% (днем), 37% и 33% (ночью).

5.2. ЭКГ покоя в 12 отведениях

Заключение. ритм синусовый, ЧСС 68 уд/мин, отклонение ЭОС влево, признаки гипертрофии миокарда ЛЖ.

5.3. Эхокардиография трансторакальная

Полость левого желудочка 1. Dd 4,7 см; KDO 98 мл; KSO 38 мл. Толщина стенок ЛЖ: МЖП 1,1 см (N до 1,0 см); ЗС 1,15 см (N до 1,1 см). Глобальная сократительная функция ЛЖ: не нарушена, ФВ=61%. Нарушение локальной сократимости: нет. Диастолическая функция нарушена по псевдонормальному типу, E/A = 1,53. Полость правого желудочка 1. 2,6 см на боку (N до 2,6 см на спине), толщина свободной стенки ПЖ: 0,3 см, характер движения стенок: не изменён. Левое предсердие. 56 мл. Правое предсердие. 46 мл. Митральный клапан не изменён, регургитации нет. Аортальный клапан не изменён, регургитации нет. Трикуспидальный клапан не изменён, регургитации нет. Клапан лёгочной артерии: признаков лёгочной гипертензии нет, регургитации нет. Диаметр ствола лёгочной артерии: 1,8 см. Диаметр корня аорты: 3,2 см. Стенки аорты не изменены. Наличие жидкости в полости перикарда 1. нет.

Заключение. незначительная гипертрофия стенок левого желудочка с нарушением его диастолической функции.

5.4. УЗИ почек

Почки с обеих сторон: положение типичное, размеры в пределах нормы, кортико-медуллярная дифференцировка сохранена, синусы не расширены, слева теней конкрементов не выявлено, справа в проекции верхнего полюса лоцируется киста диаметром 9 мм. В проекции надпочечников дополнительных образований не выявлено.

Заключение. киста правой почки.

5.5. УЗИ щитовидной железы

Щитовидная железа обычно расположена, нормальных размеров, контуры ровные, четкие, паренхима обычной степени эхогенности, эхоструктура однородная. Данных за наличие узлов и других патологических образований не получено. Васкуляризация тканей в норме. Линейные и спектральные характеристики кровотока по сосудам щитовидной железы не изменены. Регионарные лимфатические узлы без особенностей.

Заключение. УЗ-признаков патологических изменений щитовидной железы не выявлено.

5.6. МРТ головного мозга

МР-данных за наличие изменений очагового и диффузного характера в веществе головного мозга не выявлено.

Вопрос №3 Основной диагноз пациент 1.

1. Гипертоническая болезнь
2. Почечная артериальная гипертензия
3. Нейроциркуляторная дистония
4. Артериальная гипертензия сосудистого генеза

7. Диагноз

Диагноз:

Вопрос №4 У пациента _____ стадия Г2.

1. 2
2. 1
3. 3
4. 0

Вопрос №5 У пациента _____ степень А5.

1. 3
2. 1
3. 2
4. изолированная систолическая

Вопрос №6 У пациента _____ риск развития сердечно-сосудистых осложнений:

1. очень высокий
2. низкий
3. средний
4. высокий

Вопрос №7 Для оценки функции почек пациенту также необходимо определить уровень:

1. микроальбуминурии
2. мочевины
3. билирубина
4. щелочной фосфатазы

Вопрос №8 У пациента альбуминурия составляет 100 мг/г, категория ХБП :

1. С2, А2
2. С3а, А1
3. С3а, А2
4. С2, А1

Вопрос №9 Целевым для пациента является АД < _____ мм рт.ст.:

1. 140/80
2. 140/90
3. 150/90
4. 150/85

Вопрос №10 Пациенту следует :

1. увеличить антигипертензивную терапию
2. уменьшить антигипертензивную терапию
3. увеличить сахароснижающую терапию
4. уменьшить сахароснижающую терапию

Вопрос №11 Помимо диеты с ограничением употребления соли, животных жиров и легкоусвояемых углеводов пациенту следует рекомендовать:

1. снизить массу тела
2. увеличить массу тела
3. избегать переохлаждений
4. выполнять интенсивные физические нагрузки

Вопрос №12 Для контроля углеводного обмена пациенту рекомендуется определить уровень:

1. гликированного гемоглобина
2. ферритина
3. альбумина

Эталоны ответов

1	2	3	4	5	6	7	8	9	10	11	12
1,2,3,4,5	1,2,3,4,5	2	2	2	2	2	2	2	2	2	2

УСЛОВИЕ СИТУАЦИОННОЙ ЗАДАЧИ 7

1.1. Ситуация

Женщина 71 года, пенсионерка, обратилась к врачу-терапевту участковому с просьбой назначить лечение.

1.2. Жалобы

на одышку при небольшой физической нагрузке, редко в покое, повышение АД до 160/100 мм рт.ст., шум в ушах, боли в пояснице.

1.3. Анамнез заболевания

Считает себя больной в течение 10 лет, когда стала отмечать повышение АД с максимальными значениями 160-170/100 мм рт.ст., сопровождающееся ухудшением состояния, появилась одышка при умеренной физической нагрузке, эпизодически шум в голове. До этого времени АД не контролировала, гипотензивную терапию не получала. Больной была подобрана антигипертензивная терапия амлодипином и индапамидом. В дальнейшем чувствовала себя хорошо, АД находилась на уровне целевых значений. В течение последних 3 месяцев отмечает повышение АД до 170/100 мм рт.ст. и появление указанных жалоб.

1.4. Анамнез жизни

- Росла и развивалась нормально.
- Образование среднее.
- На пенсии с 65 лет.
- Наследственность: отягощена по сердечно-сосудистым заболеваниям.
- Гинекологический анамнез: менопауза с 50 лет, миома матки.
- Аллергологический анамнез не отягощен.
- Вредные привычки: не курит, злоупотребление алкоголем отрицает.

1.5. Объективный статус

Общее состояние относительно удовлетворительное. Кожные покровы обычной окраски и влажности. ИМТ=36 кг/м². Пастозность голеней. Лимфоузлы не увеличены. ЧДД – 18 в минуту. Перкуторный звук легочный. Дыхание жесткое, хрипов нет. Границы сердца не расширены, тоны не изменены, шумов нет. ЧСС – 80 ударов в минуту, экстрасистолия. АД – 160/80 мм рт.ст. Невправимая пупочная грыжа. Живот при пальпации мягкий, безболезненный. Печень не увеличена. Симптом поколачивания положительный с обеих сторон. Щитовидная железа не увеличена. В неврологическом статусе очаговой и менингеальной симптоматики не выявлено.

Вопрос №1 Выберите необходимые для постановки диагноза лабораторные методы исследования на первом этапе обследования:

1. общий анализ мочи
2. исследование глюкозы в плазме крови (натощак)
3. исследование общего холестерина (ОХС), холестерина липопротеидов высокой плотности (ХС ЛПВП), холестерина липопротеидов низкой плотности (ХС ЛПНП), триглицеридов (ТГ)
4. уровень креатинина плазмы
5. коагулограмма
6. определение в крови уровня тиреоидных гормонов

3. Результаты лабораторных методов обследования

3.1. Общий анализ мочи

Показатель	Результат	Норма
Цвет	желтая	от светло- до темно-желтого
Прозрачность	мутная	полная
рН	5,05	5,0-7,0
Отн. плотность утренней порции	1012	1010 и выше
Белок	-	не более 0,033 г/л
Сахар	-	-

Показатель	Результат	Норма
Кетоновые тела	-	-
Уробилин	-	-
Билирубин	-	-
Микроскопия		
Эритроциты	1-2 в поле зрения	единичные в препарате
Лейкоциты	покрывают все поле зрения	м. 0-3 в поле зрения ж. 0-5 в поле зрения
Эпителий	эпител. клетки плоские умер. кол-во	плоский единичный в поле зрения
Цилиндры	единичные в препарате	единичные гиалиновые в препарате
Микробное число	более 50 000 в 1 мл	не более 50 000 бактерий в 1 мл

3.2. Исследование глюкозы в плазме крови (натощак)

Глюкоза в плазме крови натощак 5,3 ммоль/л

3.3. Исследование общего холестерина (ОХС), холестерина липопротеидов высокой плотности (ХС ЛПВП), холестерина липопротеидов низкой плотности (ХС ЛПНП), триглицеридов (ТГ)

Показатель	Результат	Ед.измерения	Норма
Холестерин общий	4,99	ммоль/л	(0,00-5,30)
Триглицериды	1,47	ммоль/л	(0,00-1,70)
Холестерин ЛПВП	1,22	ммоль/л	(0,90-1,90)
Холестерин ЛПОНП	0,29	ммоль/л	(0,10-1,00)
Холестерин ЛПНП	3,2	ммоль/л	(0,00-3,30)
Коэффициент атерогенности	2,4		(2,28-3,02)

3.4. Уровень креатинина плазмы

Креатинин 1,49 мг/дл, СКФ по формуле СКД-ЕРІ = 35 мл/мин/1,73 м²

3.5. Коагулограмма

АЧТВ 30,1 сек. (норма 25,9-36,6 сек.)

Тромбиновое время 17,1 сек. (норма 14-21 сек.)

МНО 1,08 (норма 0,85-1,5)

3.6. Определение в крови уровня тиреоидных гормонов

Тиреотропный гормон 0,3 мЕд/л (N: 0,25–3,5)

Тироксин свободный 17 пмоль/л (N: 10–27)

Вопрос №2 Выберите необходимые для постановки диагноза инструментальные методы обследования:

1. внеофисное измерение А5. СКАД и/или СМАД
2. ЭКГ покоя в 12 отведениях
3. эхокардиография трансторакальная

4. УЗИ почек
5. УЗИ щитовидной железы
6. МРТ головного мозга

5. Результаты инструментальных методов обследования

5.1. Внеофисное измерение АД. СКАД и/или СМАД

Среднее АД днем 168/101 мм рт.ст., ночью 135/85 мм рт.ст. Максимальное САД 171 мм рт.ст., ДАД 104 мм рт.ст. Повышение показателей ср САД, ср ДАД в период бодрствования. В ночные часы недостаточная степень ночного снижения САД и ДАД.

5.2. ЭКГ покоя в 12 отведениях

Синусовый ритм. Отклонение ЭОС влево. Признаков гипертрофии левого желудочка, ишемии миокарда нет.

5.3. Эхокардиография трансторакальная

Полость левого желудочка 1. Dd 5,2 см, KDO 90 мл, KSO 34 мл, ЛП 60 мл, ПП 47 мл, ПЖ 1,7 см. Толщина стенок: МЖП 0,9 см, ЗС 1,0 см, ПЖ 0,5 см. ФВ – 62%. Нарушения локальной сократимости нет. МК: уплотнение фиброзного кольца. АК: уплотнение створок и фиброзного кольца. ТК не изменен. Клапан ЛП. не изменен. Стенки аорты уплотнены, просвет корня аорты 2,9 см. Диастолическая функция: не изменена. (Е/А = 0,96).

Заключение. сократительная способность миокарда сохранена, уплотнение стенки аорты и АК.

5.4. УЗИ почек

Почки обычно расположены, нормальных размеров, толщина паренхимы до 12-13 мм, с неровными контурами, дилатация ЧЛС обеих почек, теней конкрементов не выявлено, с обеих сторон множественные синусные кисты диаметром 13-17 мм. Область надпочечников не изменена.

Заключение. УЗ-признаки хронического пиелонефрита, поликистоза почек.

5.5. УЗИ щитовидной железы

Щитовидная железа обычно расположена, нормальных размеров, контуры ровные, четкие, паренхима обычной степени эхогенности, эхоструктура однородная. Данных за наличие узлов и других патологических образований не получено. Васкуляризация тканей в норме. Линейные и спектральные характеристики кровотока по сосудам щитовидной железы не изменены. Регионарные лимфатические узлы без особенностей.

Заключение. УЗ-признаков патологических изменений щитовидной железы не выявлено.

5.6. МРТ головного мозга

МР-данных за наличие изменений очагового и диффузного характера в веществе головного мозга не выявлено.

Вопрос №3 Основной диагноз пациент 1.

1. Хронический пиелонефрит. Поликистоз почек. Почечная АГ
2. Гипертоническая болезнь
3. Фибромышечная дисплазия почечных артерий. Почечная АГ
4. Хронический гломерулонефрит. Почечная АГ

7. Диагноз

Диагноз:

Вопрос №4 У пациентки _____ степень А4.

1. 2
2. 1
3. 3
4. изолированная систолическая

Вопрос №5 Для выявления заболевания почек и оценки сердечно-сосудистого риска пациентке необходимо определить уровень:

1. микроальбуминурии
2. мочевины
3. билирубина
4. щелочной фосфатазы

Вопрос №6 У пациентки альбуминурия составляет 250 мг/г, категория ХБП :

1. С3b, А2
2. С3a, А1
3. С3a, А2
4. С3b, А1

Вопрос №7 У пациентки _____ риск развития сердечно-сосудистых осложнений :

1. высокий
2. низкий
3. средний
4. очень высокий

Вопрос №8 Больной необходимо :

1. провести бактериологический посев мочи для выбора антибактериальной терапии
2. назначить стартовую антибактериальную терапию аминогликозидами
3. провести бактериологический посев мочи для выбора противовоспалительной терапии
4. назначить стартовую антибактериальную терапию антибиотиками резерва

Вопрос №9 Целевым для пациентки является АД < _____ мм рт.ст.:

1. 135/75
2. 140/85
3. 150/90
4. 150/85

Вопрос №10 Больной следует :

1. увеличить комбинированную антигипертензивную терапию с обязательным назначением блокаторов РААС
2. увеличить комбинированную антигипертензивную терапию с обязательным назначением тиазидных диуретиков
3. уменьшить дозы антигипертензивных средств
4. сохранить прежнюю схему антигипертензивной терапии

Вопрос №11 Больной рекомендуется:

1. лечение в амбулаторных условиях
2. госпитализация в терапевтический стационар
3. госпитализация в кардиологический стационар
4. направление на санаторно-курортное лечение

Вопрос №12 После купирования обострения хронического пиелонефрита пациентке показан 1.

1. длительная терапия отварами мочегонных и антисептических трав или официальными растительными препаратами (цистоном, канефроном Н) и постоянная гипотензивная терапия
2. длительная терапия нитрофуранами
3. длительная противовоспалительная терапия
4. длительная терапия иммуностимуляторами

Эталоны ответов

1	2	3	4	5	6	7	8	9	10	11	12
1,2,3,4	1,2,3,4	1	1	1	1	1	1	1	1	1	1

УСЛОВИЕ СИТУАЦИОННОЙ ЗАДАЧИ 8

1.1. Ситуация

Женщина 70 лет вызвала врача-терапевта участкового на дом

1.2. Жалобы

на боль в загрудинной области давящего характера, возникающую как при незначительной физической нагрузке (ходьба менее 500 м), так и в покое, купирующуюся приемом нитратов, одышку при физической нагрузке, эпизоды повышения АД до 170/100 мм рт.ст.

1.3. Анамнез заболевания

Считает себя больной с 45-летнего возраста, когда впервые стала отмечать повышение АД до 170/100 мм рт.ст., по поводу чего не обследовалась и постоянной терапии не получала. 10 лет назад присоединились загрудинные давящие боли при физической нагрузке, проходящие в покое. С этого же времени известно о наличии сахарного диабета 2 типа. Постоянно принимает пероральные сахароснижающие препараты (в настоящее время метформин 2000 мг/сутки), на фоне чего уровень гликемии 3,9-4,9-4,2 ммоль/л. Постоянно получает терапию нитратами, энalapрилом, индапамидом, аспирином. Гиполипидемические препараты принимает нерегулярно. Отмечает ухудшение состояния в течение 2 дней, когда приступы стенокардии стали возникать в покое, увеличились их интенсивность и длительность, стала нарастать одышка, появились отеки ног. Последний приступ ангинозных болей накануне вечером, длительность более 20 минут.

1.4. Анамнез жизни

- Росла и развивалась нормально.
- Образование среднее.
- На пенсии с 65 лет, работала продавцом.
- Наследственность: мать умерла от ОНМК, сестра 66-ти лет страдает ИБС, АГ.
- Аллергологический анамнез не отягощен.
- Гинекологический анамнез: беременности – 3, роды – 2, менопауза с 55 лет.
- Вредные привычки: не курит, злоупотребление алкоголем отрицает.

1.5. Объективный статус

Общее состояние средней степени тяжести. Распределение подкожной жировой клетчатки по абдоминальному типу, повышенного питания. ИМТ – 33,2 кг/м². ОТ – 98 см. Кожные покровы обычной окраски, чистые, умеренной влажности. Пастозность голеней, стоп. Язык влажный, чистый. Периферические лимфатические узлы, доступные пальпации, не увеличены. ЧДД – 18 в минуту. В легких дыхание везикулярное, проводится во все отделы, хрипов нет. Тоны сердца приглушены, ритмичные, шумов нет. АД – 140/80 мм рт.ст., ЧСС – 68 ударов в минуту. Живот при пальпации мягкий, безболезненный. Печень у края реберной дуги, при пальпации безболезненна. Селезенка не увеличена. Симптом поколачивания отрицательный с обеих сторон. Щитовидная железа не увеличена.

Вопрос №1 Выберите необходимые для постановки диагноза инструментальные и лабораторные методы исследования :

1. ЭКГ покоя в 12 отведениях
2. измерение уровня тропонина I /или тропонина T/или высокочувствительного тропонина
3. рентгенография грудной клетки
4. измерение уровня ЛДГ
5. определение МНО
6. измерение уровня ТТГ

3. Результаты инструментальных и лабораторных методов обследования

3.1. ЭКГ покоя в 12 отведениях

Заключение. ритм синусовый, правильный, ЧСС 68 в минуту, PQ 162 мсек., QRS 90 мсек., QT 408 мсек., QTc 392 мсек. Нормальное положение ЭОС. Депрессии ST=0,05 мВ в отведениях V5-6. Признаки гипертрофии миокарда ЛЖ.

3.2. Измерение уровня тропонина I /или тропонина T/или высокочувствительного тропонина (ВчТ)

Вч Тропонин 4 нг/л (N 2 - 7 нг/л)

3.3. Рентгенография грудной клетки

На обзорных рентгенограммах органов грудной клетки в двух проекциях легочные поля прозрачны. Легочный рисунок не усилен. Корни легких не расширены, структурны. Диафрагма обычно расположена. Синусы свободны. Тень средостения не смещена, в поперечнике не расширена.

Заключение. очаговых и инфильтративных изменений не выявлено.

3.4. Измерение уровня ЛДГ

190 ед/л (норма 135-214 ед/л)

3.5. Определение МНО

1,1 (норма 0,85-1,15)

3.6. Измерение уровня ТТГ

2,5 мЕд/л (норма 0,4-4,0)

Вопрос №2 При подозрении на инфаркт миокарда нижне-базальной локализации необходимо использовать дополнительные отведения ЭКГ.

1. V7-V9
2. V3R и V4R
3. по Нэбу
4. по Лиану

Вопрос №3 Больную необходимо:

1. госпитализировать в стационар, имеющий отделение рентгенохирургических методов диагностики и лечения
2. вести в амбулаторных условиях
3. направить на консультацию врача-кардиолога
4. направить на консультацию врача - сердечно-сосудистого хирурга

Вопрос №4 Предварительный диагноз пациентки:

1. ОКСбпСТ
2. ОКСпСТ
3. ИБС. Стенокардия напряжения 3 ф.кл.
4. ИБС. Стенокардия напряжения 4 ф.кл.

Вопрос №5 У пациентки ре-тест на высокочувствительный тропонин через 3 часа не выявил повышения уровня фермента. По результатам ЭхоКГ, выполненной в стационаре больной при поступлении, зон нарушения локальной сократимости миокарда не выявлено. Основной диагноз пациентки:

1. Нестабильная стенокардия
2. ИМбпСТ
3. ИМпСТ
4. Вазоспастическая стенокардия

8. Основной диагноз

Нестабильная стенокардия

Вопрос №6 Для определения тактики ведения пациентки необходимо оценить риск по шкале :

1. GRACE
2. SCORE
3. TIMI
4. CHA2DS2-VASc

Вопрос №7 У пациентки сумма баллов по шкале GRACE равна 102. Учитывая наличие в анамнезе СД, ее следует отнести к группе _____ риска неблагоприятного исхода1.

1. умеренного (промежуточного)
2. очень высокого
3. высокого
4. низкого

Вопрос №8 Больной в возможно более ранние сроки необходимо назначить двойную антитромбоцитарную терапию в нагрузочной дозе.

1. ацетилсалициловая кислота 300 мг + тикагрелор 180 мг
2. ацетилсалициловая кислота 100 мг + клопидогрел 75 мг
3. ацетилсалициловая кислота 300 мг + клопидогрел 300 мг
4. ацетилсалициловая кислота 100 мг + тикагрелор 90 мг

Вопрос №9 В качестве антиишемического препарата необходимо назначить:

1. бета-адреноблокатор
2. триметазидин
3. мельдоний
4. ивабрадин

Вопрос №10 Коронароангиографию (КАГ) с намерением выполнить реваскуляризацию миокарда пациентке следует провести _____ после госпитализации :

1. в течение 72 ч
2. в первые 2 часа
3. в первые 24 часа
4. немедленно

Вопрос №11 Двойная антитромбоцитарная терапия показана пациентке в течение ____ месяце3.

1. 12
2. 6
3. 1
4. 24

Вопрос №12 Помимо диеты с ограничением употребления соли, животных жиров и легкоусвояемых углеводов, пациентке следует рекомендовать:

1. снизить массу тела
2. увеличить массу тела
3. избегать переохлаждений
4. выполнять интенсивные физические нагрузки

Эталоны ответов

1	2	3	4	5	6	7	8	9	10	11	12
---	---	---	---	---	---	---	---	---	----	----	----

1,2	1	1	1	1	1	1	1	1	1	1	1
-----	---	---	---	---	---	---	---	---	---	---	---

УСЛОВИЕ СИТУАЦИОННОЙ ЗАДАЧИ 9

1.1. Ситуация

Женщина 63 лет, кассир, обратилась к врачу-терапевту участковому с просьбой обследовать и назначить лечение.

1.2. Жалобы

на загрудинные боли давящего характера при обычной физической нагрузке с иррадиацией в левую лопаточную область, купирующиеся самостоятельно в покое в течение 5-10 минут или при приеме валокордина, на постоянный дискомфорт в левой половине грудной клетки.

1.3. Анамнез заболевания

Из анамнеза известно, что с 45 лет страдает артериальной гипертонией (макс. АД до 190/100 мм рт.ст.), в последнее время принимает эналаприл 20 мг/сут., индапамид 2,5 мг, АД в пределах 130-140/80-85 мм рт.ст. В течение последних 2 лет стала отмечать боли давящего характера в загрудинной области с иррадиацией в левую лопатку, возникающие при обычной физической нагрузке (быстрая ходьба, подъем по лестнице больше 2-х пролетов и в гору). В течение месяца снизилась толерантность к физическим нагрузкам, в связи с чем, пришла на прием к врачу.

1.4. Анамнез жизни

- Росла и развивалась нормально.
- Образование среднее.
- Работает.
- Наследственность: мать 86-ти лет страдает ИБС, АГ; отец умер от цирроза печени.
- Аллергологический анамнез не отягощен.
- Вредные привычки: курит более 30 лет, по ½ пачке сигарет в день, злоупотребление алкоголем отрицает.

1.5. Объективный статус

Общее состояние удовлетворительное. Телосложение гиперстеническое, рост – 158 см, масса тела – 92 кг, ИМТ=36,8 кг/м². Кожные покровы бледные, чистые, влажные. Лимфоузлы не увеличены. Костно-суставная систем1. без видимой патологии. Мышечная систем1. без патологии. ЧДД – 16 в минуту. Перкуторный звук ясный легочный. В легких дыхание везикулярное, хрипов нет. Границы сердца не расширены, тоны приглушены, ритмичны, шумов нет. ЧСС – 70 ударов в минуту, АД – 130/85 мм рт.ст. Живот мягкий, безболезненный при пальпации. Печень, селезенка не увеличены. Симптом поколачивания отрицательный с обеих сторон. Щитовидная железн1. не пальпируется. В неврологическом статусе очаговой и менингеальной симптоматики не выявлено.

Вопрос №1 Выберите необходимые для постановки диагноза лабораторные методы исследования :

1. общий анализ крови
2. гликемия натощак и гликозилированный гемоглобин
3. креатинин крови
4. липидный спектр
5. анализ мочи по Нечипоренко
6. тропонин Т

3. Результаты лабораторных методов обследования

3.1. Общий анализ крови

Показатель	Результат	Норма
Эритроциты, *10 ¹² /л	4,28	м. 4,5-5,0 ж. 3,7-4,7
Гемоглобин, г/л	138	м. 132-164 ж. 115-145
ЦП	0,96	0,85-1,05
Ретикулоциты, ‰	-	2-12

Показатель	Результат	Норма
СОЭ, мм/ч	7	м. 2-10 ж. 2-15
Тромбоциты, *10 ⁹ /л	250,5	180-320
Гематокрит, %	42,7	м. 40-48 ж. 36-41
Лейкоциты, *10 ⁹ /л	6,98	4-9
Лейкоцитарная формула		
Нейтрофилы палочкоядерные, %	1	1-5
Нейтрофилы сегментоядерные, %	58	47-72
Эозинофилы, %	3	1-5
Базофилы, %	1	0-1
Лимфоциты, %	31	20-40
Моноциты, %	6	2-10

3.2. Гликемия натощак, гликированный гемоглобин

Глюкоза в плазме крови натощак 5,6 ммоль/л. Гликированный гемоглобин (HbA1c) 6,2%.

3.3. Креатинин крови

Креатинин 0,98 мг/дл, СКФ по формуле СКД-ЕРІ = 62 мл/мин/1,73 м².

3.4. Липидный спектр

Показатель	Результат	Ед.измерения	Норма
Холестерин общий	6,45	ммоль/л	(0,00-5,30)
Триглицериды	1,59	ммоль/л	(0,00-1,70)
Холестерин ЛПВП	1,51	ммоль/л	(0,90-1,90)
Холестерин ЛПОНП	0,32	ммоль/л	(0,10-1,00)
Холестерин ЛПНП	4,6	ммоль/л	(0,00-3,30)
Коэффициент атерогенности	3,27		(2,28-3,02)

3.5. Анализ мочи по Нечипоренко

Показатель	Результат	Норма
Лейкоциты (LEU), в 1 мл	1800	0-4000
Эритроциты (BLD), в 1 мл	320	0-1000
Цилиндры: гиалиновые, Ед/мл	5	0-20

Показатель	Результат	Норма
Цилиндры: зернистые, Ед/мл	5	0-20
Цилиндры: восковидные, Ед/мл	0	0-20
Цилиндры: другие, Ед/мл	0	0-20

|Показатель |Результат |Норма |Тропонин Т, нг/л |15 |< 50

Вопрос №2 Выберите необходимые для постановки диагноза инструментальные методы обследования:

1. ЭКГ покоя в 12 отведениях
2. эхокардиография трансторакальная
3. ультразвуковое исследование сонных артерий
4. рентгенография грудной клетки
5. ультразвуковое исследование почек
6. магнитно-резонансная томография головного мозга

5. Результаты инструментальных методов обследования

5.1. ЭКГ покоя в 12 отведениях

Заключение. ритм синусовый, правильный, ЧСС 77 в минуту, нормальное положение ЭОС, RR 777 мсек., P 114 мсек., PR 160 мсек., QRS 74 мсек., QT 374 мсек., QTC 425 мсек., отрицательный зубец Т в V1; признаков ишемии, гипертрофии миокарда ЛЖ нет.

5.2. Эхокардиография трансторакальная

Полость левого желудочка l. Dd 4,6 см (N до 5,5 см); KDO 94 мл; KSO 24 мл (по Simpson). Толщина стенок ЛЖ: МЖП 1,0 см (N до 1 см); ЗС 1,1 см (N до 1,1 см). Глобальная сократительная функция ЛЖ: не нарушена, ФВ=64% (N от 55%). Нарушение локальной сократимости: нет. Диастолическая функция: снижена, E/A=0,74.

Полость правого желудочка l. 1,9 см (N до 2,6 см), толщина свободной стенки ПЖ: 0,3 см (N до 0,5 см), характер движения стенок: не изменен. Левое предсердие. 48 мл. Правое предсердие. 40 мл. (По Simpson). Межпредсердная перегородка l. без особенностей. Нижняя полая вен l. коллабирует после глубокого вдоха более чем на 50%. Кровоток в легочных венах: преобладание систолической фазы наполнения. Митральный клапан: не изменен. Митральная регургитация: нет. Аортальный клапан: не изменен. Аортальная регургитация: нет. Трикуспидальный клапан: не изменен. Трикуспидальная регургитация: нет. Клапан легочной артерии: признаков легочной гипертензии нет. Регургитация через клапан: нет. Диаметр ствола легочной артерии: 1,9 см. Диаметр корня аорты: 3,0 см. Стенки аорты уплотнены. Наличие жидкости в полости перикарда l. нет.

Заключение. уплотнение стенок аорты, снижение диастолической функции ЛЖ.

5.3. Ультразвуковое исследование сонных артерий

Заключение. толщина КИМ 0,9 мм; эхо-признаки стенозирующего атеросклероза экстракраниальных отделов магистральных артерий шеи: стеноз правой ОСА до 35% по диаметру, меньший диаметр левой ПА.

5.4. Рентгенография грудной клетки

Легкие без свежих очаговых и инфильтративных изменений. Отмечается небольшое уплотнение интерстиция. Корни легких структурны. Диафрагма обычно расположена. Плевральные синусы свободны. Сердце и аорта рентгенологически не изменены. На боковой рентгенограмме в грудном отделе позвоночника определяется умеренно выраженный остеохондроз.

Заключение. патологии не выявлено.

5.5. УЗИ почек

Правая и левая почки расположены типично, подвижность сохранена, форма типичная. Контуры обеих почек ровные, четкие. Размеры в норме. Паренхим l. 17 мм (N) в обеих почках, экзогенность в пределах нормы, кортикомедулярная дифференцировка не нарушена. Эхоструктура обеих почек не изменена. Чашечно-лоханочная систем l. в левой и правой почках не расширена. Объемные образования не выявлены. Конкременты не определяются. Мочеточники: не расширены, стенки не изменены, просвет свободный. Надпочечники: область надпочечников не изменена. Забрюшинное пространство: без особенностей, парааортальные и паракавальные лимфатические узлы не увеличены.

Заключение. УЗ-признаков патологических изменений почек не выявлено.

5.6. МРТ головного мозга

МР-данных за наличие изменений очагового и диффузного характера в веществе головного мозга не

выявлено.

Вопрос №3 План дальнейшего обследования и лечения больной строится, исходя из полученных первичных данных и :

1. предстесовой вероятности (ПТВ) диагноза ИБС
2. суммы баллов по шкале TIMI
3. суммы баллов по шкале GRACE
4. суммы баллов по шкале SCORE

Вопрос №4 У пациентки предстесовая вероятность (ПТВ) диагноза стабильной ишемической болезни сердца в зависимости от характера боли в грудной клетке, пола и возраста составляет 16%. На основании этого следует :

1. направить на дополнительные неинвазивные нагрузочные исследования
2. направить на обследование для выявления функционального заболевания сердца или некардиальных причин клинических симптомов
3. не проводить дальнейшие исследования для подтверждения диагноза, а приступать к стратификации риска ССО и назначению лечения
4. направить на коронароангиографию

Вопрос №5 Пациентке выполнен тредмил-тест. Проба положительная. Основной диагноз пациентки:

1. ИБС. Стенокардия напряжения
2. ИБС. Атеросклеротический кардиосклероз
3. ИБС. Постинфарктный кардиосклероз
4. ИБС. Нестабильная стенокардия

9. Диагноз

Диагноз:

Вопрос №6 У пациентки ___ функциональный класс стенокардии:

1. 2
2. 1
3. 3
4. 4

Вопрос №7 Инвазивная коронароангиография (КАГ) показана при доказанной ИБС у :

1. пациентов с тяжелой стабильной стенокардией III-IV ФК или с клиническими признаками высокого риска ССО, особенно когда симптомы плохо поддаются лечению
2. пациентов со стабильной стенокардией I-II ФК
3. пациентов со стабильной стенокардией с клиническими признаками низкого риска ССО
4. всех пациентов со стабильной стенокардией в качестве скрининга стратификации риска ССО

Вопрос №8 В качестве антиишемического препарата 1-й линии пациентке рекомендуется назначить:

1. бета-адреноблокатор или ритмурежающий антагонист кальция
2. ивабрадин
3. мельдоний
4. триметазидин

Вопрос №9 Для профилактики ССО в качестве антитромбоцитарного средства пациентке рекомендуется назначить :

1. ацетилсалициловую кислоту в низких дозах
2. дабигатран
3. ацетилсалициловую кислоту в высоких дозах
4. курантил

Вопрос №10 Для профилактики ССО пациентке рекомендуется назначить статины для достижения целевого уровня ХсЛНП ___ ммоль/л:

1. <1,4
2. <1,0
3. <2,8
4. <3,8

Вопрос №11 Помимо отказа от курения и назначения диеты с ограничением употребления животных жиров и легкоусвояемых углеводов, пациентке следует рекомендовать:

1. снизить массу тела
2. увеличить массу тела
3. избегать переохлаждений

4. выполнять интенсивные физические нагрузки

Вопрос №12 У пациентки:

1. ожирение 2 ст.
2. избыточная масса тела
3. ожирение 1 ст.
4. ожирение 3 ст.

Эталоны ответов

1	2	3	4	5	6	7	8	9	10	11	12
1,2,3,4	2,3,4,5										

УСЛОВИЕ СИТУАЦИОННОЙ ЗАДАЧИ 10

1.1. Ситуация

Мужчина 72 лет пришел на прием к врачу-терапевту участковому.

1.2. Жалобы

на боль за грудиной давящего характера с иррадиацией в шею, левую половину грудной клетки и плечевого пояса при прохождении до 500 м в умеренном темпе, проходящую в покое или после приема нитроглицерина.

1.3. Анамнез заболевания

Считает себя больным с 60-летнего возраста, когда впервые стал отмечать за грудиной давящие боли при значительной физической нагрузке, проходившие в покое. Последние 2 года боли стали возникать при незначительной физической нагрузке – ходьба до 500 м. Отмечает ухудшение состояния в течение 1,5 месяцев, когда приступы стенокардии стали возникать чаще. На фоне терапии нитратами, бисопрололом, эналаприлом, аспирином существенного улучшения состояния не отмечает.

1.4. Анамнез жизни

- Рос и развивался нормально.
- Образование высшее.
- На пенсии с 68 лет, работал инженером.
- Наследственность: мать умерла от ОНМК, сестра 66-ти лет страдает ИБС, АГ.
- Аллергологический анамнез не отягощен.
- Вредные привычки: не курит, злоупотребление алкоголем отрицает.

1.5. Объективный статус

Общее состояние относительно удовлетворительное. Телосложение нормостеническое, рост – 187 см, масса тела – 84 кг, ИМТ=24 кг/м². Кожные покровы обычной окраски. Периферических отеков нет. Периферические лимфоузлы не увеличены. В легких дыхание жесткое, хрипы не выслушиваются. ЧДД – 18 в минуту. Тоны сердца ритмичны, приглушены. ЧСС – 65 ударов в минуту, АД – 140/90 мм рт.ст. Язык влажный. Живот мягкий, безболезненный. Печень, селезенка не увеличены. Симптом поколачивания отрицателен с обеих сторон. Очаговой неврологической симптоматики не выявлено. Щитовидная железа при пальпации не увеличена.

Вопрос №1 Выберите необходимые для постановки диагноза лабораторные методы обследования:

1. общий анализ крови
2. креатинин крови
3. липидный спектр
4. анализ мочи по Нечипоренко
5. коагулограмма
6. определение в крови уровня тиреоидных гормонов

3. Результаты лабораторных методов обследования

3.1. Общий анализ крови

Показатель	Результат	Норма
Эритроциты, *10 ¹² /л	4,5	м. 4,5-5,0 ж. 3,7-4,7

Показатель	Результат	Норма
Гемоглобин, г/л	144	м. 132-164 ж. 115-145
ЦП	0,93	0,85-1,05
Ретикулоциты, ‰	-	2-12
СОЭ, мм/ч	5	м. 2-10 ж. 2-15
Тромбоциты, *10 ⁹ /л	178	180-320
Гематокрит, %	42,7	м. 40-48 ж. 36-41
Лейкоциты, *10 ⁹ /л	5,9	4-9
Лейкоцитарная формула		
Нейтрофилы палочкоядерные, %	1	1-5
Нейтрофилы сегментоядерные, %	58	47-72
Эозинофилы, %	3	1-5
Базофилы, %	1	0-1
Лимфоциты, %	31	20-40
Моноциты, %	6	2-10

3.2. Креатинин крови

Креатинин 1,22 мг/дл, СКФ по формуле СКД-ЕРІ = 59 мл/мин/1,73 м².

3.3. Липидный спектр

Показатель	Результат	Ед.измерения	Норма
Холестерин общий	5,75	ммоль/л	(0,00-5,30)
Триглицериды	1,46	ммоль/л	(0,00-1,70)
Холестерин ЛПВП	1,03	ммоль/л	(0,90-1,90)
Холестерин ЛПОНП	0,29	ммоль/л	(0,10-1,00)
Холестерин ЛПНП	3,6	ммоль/л	(0,00-3,30)
Коэффициент атерогенности	3,32		(2,28-3,02)

3.4. Анализ мочи по Нечипоренко

Показатель	Результат	Норма
------------	-----------	-------

Показатель	Результат	Норма
Лейкоциты (LEU), в 1 мл	1100	0-2000
Эритроциты (BLD), в 1 мл	300	0-1000
Цилиндры: гиалиновые, Ед/мл	10	0-20
Цилиндры: зернистые, Ед/мл	5	0-20
Цилиндры: восковидные, Ед/мл	0	0-20
Цилиндры: другие, Ед/мл	0	0-20

3.5. Коагулограмма

АЧТВ 30,1 сек. (норма 25,9-36,6 сек.)

Тромбиновое время 17,1 сек. (норма 14-21 сек.)

МНО 1,08 (норма 0,85-1,5)

3.6. Определение в крови уровня тиреоидных гормонов

Тиреотропный гормон 0,3 мЕд/л (N: 0,25–3,5)

Тироксин свободный 17 пмоль/л (N: 10–27)

Вопрос №2 Выберите необходимые для постановки диагноза инструментальные методы обследования:

1. ЭКГ покоя в 12 отведениях
2. эхокардиография трансторакальная
2. ультразвуковое исследование сонных артерий
5. ультразвуковое исследование мочевого пузыря
4. магнитно-резонансная томография головного мозга
6. КТ головного мозга

5. Результаты инструментальных методов обследования

5.1. ЭКГ покоя в 12 отведениях

Заключение. ритм синусовый, правильный, ЧСС 68 в минуту, PR 162 мсек., QRS 90 мсек., QT 408 мсек, QTc 392 мсек., нормальное положение ЭОС, депрессии ST не зарегистрировано, признаков гипертрофии миокарда ЛЖ нет.

5.2. Эхокардиография трансторакальная

Полость левого желудочка¹. Dd 5,1 см (N до 5,5); KDO 114 мл; KSO 47 мл. Толщина стенок ЛЖ: МЖП 1,0 см; ЗС 1,0 см. Глобальная сократительная функция ЛЖ: не нарушена, ФВ=54%. Нарушений локальной сократимости нет. Диастолическая функция: снижена, E/A=0,9. Полость правого желудочка¹. 2,4 см, толщина свободной стенки ПЖ: 0,4 см, характер движения стенок: не изменен. Левое предсердие. 51 мл. Правое предсердие. 50 мл. Межпредсердная перегородка¹. без особенностей. Нижняя полая вена коллабирует после глубокого вдоха более чем на 50%. Митральный клапан: не изменен, митральная регургитация: нет. Аортальный клапан: не изменен, аортальная регургитация: нет. Трикуспидальный клапан: не изменен, трикуспидальная регургитация: нет. Клапан легочной артерии: признаков легочной гипертензии нет, легочная регургитация: нет. Диаметр ствола легочной артерии: 2,2 см. Диаметр корня аорты: 3,7 см. Стенки аорты уплотнены. Наличие жидкости в полости перикарда¹. нет.

Заключение. нарушение диастолической функции ЛЖ, уплотнение стенок аорты.

5.3. Ультразвуковое исследование сонных артерий

Заключение. КИМ утолщен, размер 1,2 мм. Эхо-признаки атеросклеротического поражения брахиоцефальных артерий со стенозированием внутренней сонной артерии справа 40%, внутренней сонной артерии слева – 30%.

5.4. УЗИ мочевого пузыря

Заключение. УЗ-признаков патологических изменений мочевого пузыря не выявлено.

5.5. МРТ головного мозга

МР-данных за наличие изменений очагового и диффузного характера в веществе головного мозга не выявлено.

5.6. КТ головного мозга

КТ-данных за наличие изменений очагового и диффузного характера в веществе головного мозга не выявлено.

Вопрос №3 Основной диагноз пациента

1. ИБС. Стенокардия напряжения
2. ИБС. Атеросклеротический кардиосклероз
3. ИБС. Постинфарктный кардиосклероз
4. ИБС. Нестабильная стенокардия

7. Диагноз

Диагноз:

Вопрос №4 У пациента _____ функциональный класс стенокардии:

1. 3
2. 1
3. 2
4. 4

Вопрос №5 Учитывая отсутствие выраженного эффекта от медикаментозной терапии, пациенту показан1.

1. инвазивная коронароангиография
2. стресс-эхокардиография
3. сцинтиграфия миокарда
4. магнитно-резонансная томография

Вопрос №6 По данным коронароангиографии у пациента в правой коронарной артерии выявлен стеноз до 95% на границе среднего и дистального сегментов, в связи с чем выполнена ангиопластика и стентирование правой коронарной артерии стентом с лекарственным покрытием. После проведения чрескожного коронарного вмешательства пациенту показана терапия:

1. ацетилсалициловой кислотой и клопидогрелом
2. пентоксифиллином
3. низкомолекулярным гепарином
4. дабигатраном

Вопрос №7 Двойную антиагрегантную терапию при отсутствии признаков кровотечения у пациента следует проводить в течение _____ месяце2.

1. 12
2. 1
3. 3
4. 24

Вопрос №8 В качестве антиишемической терапии пациенту рекомендуется назначить:

1. комбинацию бета-адреноблокатора с дигидропиридиновым антагонистом кальция
2. ивабрадин
3. мельдоний
4. триметазидин

Вопрос №9 Целевым значением ЧСС у пациента является значение _____ ударов в минуту:

1. 50-60
2. 60-70
3. 70-80
4. менее 50

Вопрос №10 Для профилактики ССО всем пациентам со стабильной ИБС рекомендуется назначать статины для достижения целевого уровня ХсЛНП _____ ммоль/л:

1. <1,4
2. <1,0
3. <2,8
4. <3,8

Вопрос №11 Пациенту показана диета для снижения уровня _____ крови:

1. ЛПНП
2. глюкозы
3. мочевой кислоты
4. билирубина

Вопрос №12 У пациента СКФ по формуле СКД-ЕРІ = 59 мл/мин/1,73 м², что соответствует категории ХБП :

1. С3а
2. С3б
3. С2

Эталоны ответов

1	2	3	4	5	6	7	8	9	10	11	12
1,2,3	2,3,4	2	2	2	2	2	2	2	2	2	2

УСЛОВИЕ СИТУАЦИОННОЙ ЗАДАЧИ 11

1.1. Ситуация

Мужчина 61 год, служащий, вызвал врача-терапевта участкового на дом.

1.2. Жалобы

на повышение температуры тела до 40°C, сопровождающееся потрясающим ознобом, потливость, выраженную слабость, снижение аппетита, похудание, головную боль при повышении уровня АД максимально до 160/110 мм рт.ст.

1.3. Анамнез заболевания

В детстве у врача-ревматолога не наблюдался, в течение всей жизни физические нагрузки переносил хорошо. В 48 лет перенес черепно-мозговую травму (проводилось оперативное лечение), после которой стали отмечаться подъемы АД максимально до 160/100-110 мм рт.ст., с этого времени достаточно регулярно принимает энап 10 мг утром и атенолол 25 мг утром, АД на этом фоне в пределах 135-140/90 мм рт.ст. Около 3 месяцев назад отметил повышение температуры тела до 37,0-37,5°C, сопровождающееся слабостью, ломотой в мышцах и суставах. Лечился самостоятельно жаропонижающими препаратами с положительным эффектом. Через месяц – повторное повышение температуры тела до 39°C максимально. Самостоятельно принимал амоксициллин+клавулановая кислота в течение 5 дней с эффектом. Через 8 недель вновь повышение температуры до 39°C, сопровождающееся ознобом на высоте лихорадки, выраженной слабостью, ломотой в мышцах и суставах. В связи с сохраняющейся лихорадкой вызвал врача-терапевта участкового на дом.

1.4. Анамнез жизни

- Рос и развивался нормально.
- Образование высшее.
- Работает, больничный лист не открывался.
- Наследственность: мать умерла в 78 лет, страдала АГ, ИБС, перенесла ОНМК.
- Аллергологический анамнез не отягощен.
- Вредные привычки: не курит, злоупотребление алкоголем отрицает.

1.5. Объективный статус

Общее состояние средней степени тяжести. Кожный покров бледный, влажный, на переходной складке конъюнктивы нижнего века и на коже ладоней и стоп безболезненные петехиальные высыпания диаметром 1-4 мм. Отеков нет. Периферические лимфоузлы не увеличены. В легких дыхание везикулярное, проводится во все отделы, хрипов нет. ЧДД – 17 в минуту. Тоны сердца ритмичные, приглушены, ослабление 2 тона над аортой, там же выслушивается диастолический шум. ЧСС – 78 ударов в минуту, АД – 135/80 мм рт.ст. Живот мягкий, безболезненный при пальпации во всех отделах. Печень и селезенка не увеличены. Симптом поколачивания отрицателен. Щитовидная железа не изменена.

Вопрос №1 Выберите необходимые для постановки диагноза лабораторные методы обследования:

1. общий анализ крови
2. определение ревматоидного фактора
3. общий анализ мочи
4. биохимический анализ крови
5. коагулограмма
6. анализ мочи по Нечипоренко

3. Результаты лабораторных методов обследования

3.1. Общий анализ крови

Показатель	Результат	Норма
Эритроциты, $\cdot 10^{12}/л$	3,33	м. 4,5-5,0 ж. 3,7-4,7
Гемоглобин, г/л	115,4	м. 132-164 ж. 115-145
ЦП	1,03	0,85-1,05
Ретикулоциты, ‰	-	2-12
СОЭ, мм/ч	68	м. 2-10 ж. 2-15
Тромбоциты, $\cdot 10^9/л$	112,0	180-320
Гематокрит, %	33,98	м. 40-48 ж. 36-41
Лейкоциты, $\cdot 10^9/л$	5,87	4-9
Лейкоцитарная формула		
Нейтрофилы палочкоядерные, %	2	1-5
Нейтрофилы сегментоядерные, %	76	47-72
Эозинофилы, %	3	1-5
Базофилы, %	0	0-1
Лимфоциты, %	12	20-40
Моноциты, %	7	2-10

3.2. Определение ревматоидного фактора

РФ = 89 МЕ/мл (N до 14 МЕ/мл)

3.3. Общий анализ мочи

Без патологических изменений

3.4. Биохимический анализ крови

Показатель	Результат	Норма
Общий белок, г/л	81,4	64-84
Альбумины, г/л	34,6	33-50
Глюкоза, ммоль/л	6,4	3,30-5,50
Креатинин, мкмоль/л	97,24	63-115
Азот мочевины, ммоль/л	4,9	2,39-6,39

Показатель	Результат	Норма
Мочевая кислота, мкмоль/л	376,6	до 415
Общий билирубин, мкмоль/л	10,8	3,41-17,0
Г-ГТ, ед/л	72	до 61
АСТ, ед/л	27	до 40
АЛТ, ед/л	24	до 44
ЩФ, ед/л	77	до 268
Амилаза, ед/л	78	до 100
ЛДГ, ед/л	348	55-155
Натрий, мэкв/л	137	135-145
Калий, мэкв/л	4,5	3,4-5,5
Кальций, ммоль/л	2,22	2,14-2,5

3.5. Коагулограмма

МНО

1,12 (N 0,85-1,15)

протромбиновый индекс

85 (N 70-130) %

фибриноген

5,44 (N 1,8-4,0) г/л

АЧТВ

29 (N 24-34) сек

3.6. Анализ мочи по Нечипоренко

Показатель	Результат	Норма
Лейкоциты (LEU), в 1 мл	1100	0-2000
Эритроциты (BLD), в 1 мл	300	0-1000
Цилиндры: гиалиновые, Ед/мл	5	0-20
Цилиндры: зернистые, Ед/мл	5	0-20
Цилиндры: восковидные, Ед/мл	0	0-20
Цилиндры: другие, Ед/мл	0	0-20

|Показатель |Результат |Норма |Тропонин Т, нг/л |10 |< 50

Вопрос №2 Выберите необходимые для постановки диагноза инструментальные методы обследования:

1. ЭКГ покоя в 12 отведениях
2. эхокардиография трансторакальная
3. ультразвуковое исследование сонных артерий
4. рентгенография грудной клетки

5. ультразвуковое исследование почек
6. магнитно-резонансная томография головного мозга

5. Результаты инструментальных методов обследования

5.1. ЭКГ покоя в 12 отведениях

Заключение. ритм синусовый, правильный, ЧСС 62 в минуту, PR 162 мсек., QRS 90 мсек., QT 408 мсек., QTc 392 мсек., нормальное положение ЭОС, депрессии ST не зарегистрировано, признаков гипертрофии миокарда ЛЖ нет.

5.2. Эхокардиография трансторакальная

Полость левого желудочка¹. Dd 5,1 см (N до 5,5); KDO 114 мл; KSO 47 мл. Толщина стенок ЛЖ: МЖП 1,0 см; ЗС 1,0 см. Глобальная сократительная функция ЛЖ: не нарушена, ФВ=68%. Нарушений локальной сократимости нет. Диастолическая функция: не изменена (E/A = 0,96). Полость правого желудочка¹. 2,4 см, толщина свободной стенки ПЖ: 0,4 см, характер движения стенок: не изменен. Левое предсердие⁶. 41 мл. Правое предсердие⁶. 40 мл. Межпредсердная перегородка¹. без особенностей. Нижняя полая вена коллабирует после глубокого вдоха более чем на 50%. Митральный клапан: не изменен, митральная регургитация: нет. Аортальный клапан: не изменен, аортальная регургитация: нет. Трикуспидальный клапан: не изменен, трикуспидальная регургитация: нет. Клапан легочной артерии: признаков легочной гипертензии нет, легочная регургитация: нет. Диаметр ствола легочной артерии: 2,2 см. Диаметр корня аорты: 3,7 см. Наличие жидкости в полости перикарда¹. нет.

Заключение. Эхо-КГ параметры в пределах нормы.

5.3. Ультразвуковое исследование сонных артерий

Заключение. КИМ не утолщен, размер 0,8 мм; эхо-признаков атеросклеротического поражения брахиоцефальных артерий не выявлено.

5.4. Рентгенография грудной клетки

Легкие без свежих очаговых и инфильтративных изменений. Корни легких структурны. Диафрагма обычно расположена. Плевральные синусы свободны. Сердце и аорта без особенностей.

Заключение. патологии не выявлено.

5.5. УЗИ почек

Правая и левая почки расположены типично, подвижность сохранена, форма типичная. Контуры обеих почек ровные четкие. Размеры в норме. Паренхим¹. 17 мм (N) в обеих почках, эхогенность в пределах нормы, кортикомедулярная дифференцировка не нарушена. Эхоструктура обеих почек не изменена. Чашечно-лоханочная систем¹. в левой и правой почках не расширена. Объемные образования не выявлены. Конкременты не определяются. Мочеточники: не расширены, стенки не изменены, просвет свободный. Надпочечники: область надпочечников не изменена. Забрюшинное пространство: без особенностей, парааортальные и паракавальные лимфатические узлы не увеличены.

Заключение. УЗ-признаков патологических изменений почек не выявлено.

5.6. МРТ головного мозга

МР-данных за наличие изменений очагового и диффузного характера в веществе головного мозга не выявлено.

Вопрос №3 План дальнейшего обследования и лечения больной строится, исходя из полученных первичных данных и :

1. предтестовой вероятности (ПТВ) диагноза ИБС
2. суммы баллов по шкале TIMI
3. суммы баллов по шкале GRACE
4. суммы баллов по шкале SCORE

Вопрос №4 У пациентки предтестовая вероятность (ПТВ) диагноза стабильной ишемической болезни сердца в зависимости от характера боли в грудной клетке, пола и возраста составляет 47%.

На основании этого следует :

1. направить на стресс-ЭКГ с физической нагрузкой (тредмил-тест)
2. направить на обследование для выявления функционального заболевания сердца
3. не проводить дальнейшие исследования для подтверждения диагноза, а приступить к стратификации риска ССО и назначению лечения
4. направить на обследование для выявления некардиальных причин клинических симптомов

Вопрос №5 По данным стресс-ЭКГ проба с физической нагрузкой положительная. Больной назначена антиишемическая терапия бисопрололом. Через месяц от начала терапии состояние не

улучшилось, сохраняются боли ангинозного характера при умеренной физической нагрузке.

Пациентке показана :

1. инвазивная коронароангиография
2. стресс-эхокардиография
3. сцинтиграфия миокарда
4. магнитно-резонансная томография

Вопрос №6 По результатам коронароангиографии гемодинамически значимых стенозов в коронарных артериях не выявлено. Основной диагноз пациентки:

1. Микрососудистая стенокардия
2. Миокардит
3. Кардиомиопатия
4. Перикардит

10. Диагноз

Диагноз:

Вопрос №7 Фоновым заболеванием является:

1. Гипертоническая болезнь 3 стадии. Артериальная гипертензия 2 степени, очень высокого риска
2. Гипертоническая болезнь 3 стадии. Артериальная гипертензия 3 степени, очень высокого риска
3. Гипертоническая болезнь 2 стадии. Артериальная гипертензия 2 степени, высокого риска
4. Гипертоническая болезнь 2 стадии, Артериальная гипертензия 3 степени, высокого риска

Вопрос №8 Целевым значением ЧСС у пациентки является значение _____ ударов в минуту:

1. 55-60
2. 60-70
3. 70-80
4. менее 50

Вопрос №9 Учитывая сохранение симптомов стенокардии на фоне терапии бета-адреноблокатором, пациентке необходимо включить в схему лечения такжб.

1. никорандил
2. ивабрадин
3. мельдоний
4. эмоксипин

Вопрос №10 Целевым для пациентки является АД < _____ мм рт.ст.:

1. 130/80
2. 140/85
3. 150/90
4. 150/85

Вопрос №11 Для профилактики сердечно-сосудистых осложнений пациентке показан прием:

1. ацетилсалициловой кислоты в низких дозах
2. ривароксабана
3. ацетилсалициловой кислоты в высоких дозах
4. дипиридамола

Вопрос №12 Для изменения образа жизни пациентке рекомендовано:

1. отказаться от курения
2. снижение массы тела
3. интенсивные занятия спортом
4. увеличение массы тела

Эталоны ответов

1	2	3	4	5	6	7	8	9	10	11	12
1.2.3.4	2,3,4,5	2	2	2	2	2	2	2	2	2	2

УСЛОВИЕ СИТУАЦИОННОЙ ЗАДАЧИ 12

1.1. Ситуация

Мужчина 58 лет вызвал врача-терапевта участкового на дом.

1.2. Жалобы

на боль в загрудинной области сжимающего характера, возникшую после эмоционального стресса впервые в жизни, с иррадиацией в левую половину туловища, длящуюся более 20 минут.

1.3. Анамнез заболевания

Ранее болей в грудной клетке не отмечал, физическую нагрузку переносил удовлетворительно, цифры АД не измерял, последний медицинский осмотр более 2-х лет назад.

1.4. Анамнез жизни

- Рос и развивался нормально.
- Образование высшее.
- Работает программистом, ведет малоподвижный образ жизни.
- Наследственность: мать 78-ми лет страдает ИБС, отец умер в 60 лет от ИМ, брат 60-ти лет страдает АГ.
- Аллергологический анамнез не отягощен.
- Вредные привычки: курит в течение 40 лет по ½ пачке сигарет в день, злоупотребление алкоголем отрицает.

1.5. Объективный статус

Общее состояние средней степени тяжести. Нормального питания. ИМТ – 25,2 кг/м². Кожные покровы обычной окраски, чистые, умеренной влажности. Периферических отеков нет. Язык влажный, чистый. Периферические лимфатические узлы, доступные пальпации, не увеличены. ЧДД – 18 в минуту. В легких дыхание жесткое, проводится во все отделы, хрипов нет. Тоны сердца приглушены, ритмичные, шумов нет. АД – 140/80 мм рт.ст., ЧСС – 74 удара в минуту. Живот при пальпации мягкий, безболезненный. Печень у края реберной дуги, при пальпации безболезненна. Селезенка не увеличена. Симптом поколачивания отрицательный с обеих сторон. Щитовидная железа не увеличена.

Вопрос №1 Выберите необходимые для постановки диагноза инструментальные и лабораторные методы исследования :

1. ЭКГ покоя в 12 отведениях
2. измерение уровня тропонина I /или тропонина T/или высокочувствительного тропонина
3. рентгенография органов грудной клетки
4. измерение уровня ЛДГ
5. определение МНО
6. измерение уровня ТТГ

3. Результаты инструментальных и лабораторных методов обследования

3.1. ЭКГ покоя в 12 отведениях

Заключение. ритм синусовый, правильный, ЧСС 78 в минуту, PQ 162 мсек., QRS 90 мсек., QT 408 мсек., QTc 392 мсек., нормальное положение ЭОС, депрессии ST = 0,05 мВ в отведениях V1-4.

3.2. Измерение уровня тропонина I /или тропонина T/или высокочувствительного тропонина (ВчТ)

Вч Тропонин 18 нг/л (N 2 - 7 нг/л)

3.3. Рентгенография органов грудной клетки

На обзорных R-граммах органов грудной клетки в двух проекциях легочные поля прозрачны. Легочный рисунок не усилен. Корни легких не расширены, структурны. Диафрагма обычно расположена. Синусы свободны. Тень органов средостения в пределах возрастных норм.

Заключение. очаговых и инфильтративных изменений не выявлено.

3.4. Измерение уровня ЛДГ

150 ед/л (норма 135 - 225 ед/л)

3.5. Определение МНО

1,1 (норма 0,85-1,15)

3.6. Измерение уровня ТТГ

2,5 мЕд/л (норма 0,4-4,0)

Вопрос №2 При подозрении на инфаркт миокарда нижне-базальной локализации необходимо использовать дополнительные отведения ЭКГ.

1. V7-V9
2. V3R и V4R
3. по Нэбу
4. по Лиану

Вопрос №3 Больного необходимо:

1. госпитализировать в стационар, имеющий отделение рентгенохирургических методов диагностики и лечения
2. вести в амбулаторных условиях
3. направить на консультацию врача-кардиолога
4. направить на консультацию врача - сердечно-сосудистого хирурга

Вопрос №4 Предварительный диагноз пациент1.

1. ОКСбпСТ
2. ОКСпСТ
3. ИБС. Стенокардия напряжения 3 ф.кл.
4. ИБС. Стенокардия напряжения 4 ф.кл.

Вопрос №5 У пациента ре-тест на высокочувствительный тропонин через 3 часа выявил дальнейшее повышение уровня фермента. По результатам ЭхоКГ, выполненной в стационаре больному при поступлении, зон нарушения локальной сократимости миокарда не выявлено. Основной диагноз пациент1.

1. ИМбпСТ
2. нестабильная стенокардия
3. ИМпСТ
4. вазоспастическая стенокардия

8. Диагноз

Диагноз:

Вопрос №6 Для определения тактики ведения пациента необходимо оценить риск по шкале :

1. GRACE
2. SCORE
3. TIMI
4. CHA2DS2-VASc

Вопрос №7 Пациент относится к группе высокого риска неблагоприятного исхода. Пациенту показано/показан1.

1. коронароангиография с намерением выполнить реваскуляризацию миокарда
2. консервативная терапия
3. тромболитическая терапия
4. коронарное шунтирование

Вопрос №8 Больному в возможно более ранние сроки необходимо назначить двойную антиагрегантную терапию в нагрузочной дозб.

1. ацетилсалициловая кислота 300 мг + тикагрелор 180 мг
2. ацетилсалициловая кислота 100 мг + клопидогрел 75 мг
3. ацетилсалициловая кислота 300 мг + клопидогрел 300 мг
4. ацетилсалициловая кислота 100 мг + тикагрелор 90 мг

Вопрос №9 В качестве антиишемического препарата необходимо назначить:

1. бета-адреноблокатор
2. триметазидин
3. мельдоний
4. ивабрадин

Вопрос №10 Пациенту показано назначение гиполипидемической терапии ингибитором ГМГ-КоА-редуктазы или его сочетания с эзетимибом/алирокумабом или эволокумабом для достижения целевого уровня ХС ЛНП < _____ ммоль/л :

1. 1,4
2. 1,8
3. 2,4
4. 2,8

Вопрос №11 Двойная антитромбоцитарная терапия показана пациенту в течение _____ месяце3.

1. 12
2. 6
3. 1
4. 24

Вопрос №12 Помимо диеты с ограничением употребления животных жиров и легкоусвояемых углеводов, пациенту следует рекомендовать:

1. отказаться от курения

2. увеличить массу тела
3. избегать переохлаждений
4. выполнять интенсивные физические нагрузки

Эталоны ответов

1	2	3	4	5	6	7	8	9	10	11	12
1,2,3,4,5	2,3	2	2	2	2	2	2	2	2	2	2

УСЛОВИЕ СИТУАЦИОННОЙ ЗАДАЧИ 13

1.1. Ситуация

На прием в поликлинику обратился мужчина 36 лет

1.2. Жалобы

- На постоянное повышение артериального давления, максимально до 180/100 мм рт.ст., адаптирован к 150/90 мм рт.ст., сопровождающееся головной болью, покраснением лица
- На спонтанно возникающее ощущение жжения, покалывания, ползания мурашек в области верхних и нижних конечностей
- На ощущение недомогания, слабости
- Учащенное мочеиспускание, преимущественно в ночные часы

1.3. Анамнез заболевания

Повышение артериального давления беспокоит около полугода, впервые было выявлено случайно, при прохождении диспансеризации. Периодически возникавшие головные боли с гипертонией не связывал, однако в дальнейшем при самостоятельном измерении АД прослеживалась четкая взаимосвязь с повышением САД более 170 мм рт.ст. Точное время возникновения симптоматики парестезий и слабости указать не может, однако отмечает, что за последние три месяца произошло значительное снижение трудоспособности. В связи с этим обратился на консультацию к терапевту поликлиники. До обращения постоянную гипотензивную терапию не получал, при повышении артериального давления, сопровождавшемся головной, болью самостоятельно принимал капотен 25 мг под язык с умеренным положительным эффектом. На руках у пациента имеются данные общего анализа крови (без отклонений) и биохимического анализа крови (обращает на себя внимание снижение уровня калия крови до 2.5 ммоль/л).

1.4. Анамнез жизни

- Рос и развивался нормально.
- Работает врачом-травматологом в травмпункте.
- Перенесённые заболевания, операции: отрицает.
- Наследственность: отец умер от инсульта в возрасте 37 лет.
- Аллергоанамнез: не отягощен.
- Вредные привычки: курит в течение 20 лет, выкуривает до 10 сигарет в день

1.5. Объективный статус

Состояние удовлетворительное. Телосложение нормостеническое, рост 1,82 м, вес 82 кг, индекс массы тела 24.76 кг/м², t тела 36.6°C. Кожные покровы нормальной окраски, видимые слизистые розового цвета, отёков нет. При аускультации сердца патологические шумы не выслушиваются, тоны сердца приглушены, ритмичные, при аускультации легких дыхание везикулярное, проводится равномерно. Пульс 72 уд/мин, ритмичный, ЧСС 72 уд/мин, АД – 130/80 мм рт.ст. Живот при пальпации мягкий, безболезненный, печень не увеличена. Физиологические отправления в норме (со слов).

Вопрос №1 Для постановки диагноза необходимо определить уровень:

1. альдостерон/ренинового соотношения (АРС)
2. свободного метанефрина в моче
3. T~3~, T~4~ и тиреотропного гормона (ТТГ)
4. адренкортикотропного гормона (АКТГ) и кортизола в крови

3. Результаты определения уровня

3.1. Альдостерон/рениновое соотношение (АРС)

Альдостерон/рениновое соотношение (АРС) - 18пг/мгМЕд (норма <12пг/мгМЕд), в ходе теста с физиологическим раствором подтвержден диагноз «первичный гиперальдостеронизм».

3.2. Свободный метанефрин в моче

Свободный метанефрин в моче - 52 мкг/сут.

3.3. T₃ , T₄ и тиреотропного гормона (ТТГ)

T₃ - 4,1 пмоль/л

T₄ - 16,22 пмоль/л

ТТГ - 3,3 мкМЕ/мл

3.4. Адrenокортикотропный гормон (АКТГ) и кортизол в крови

АКТГ - 4,6 пг/мл

Кортизол - 25,6 нмоль/л

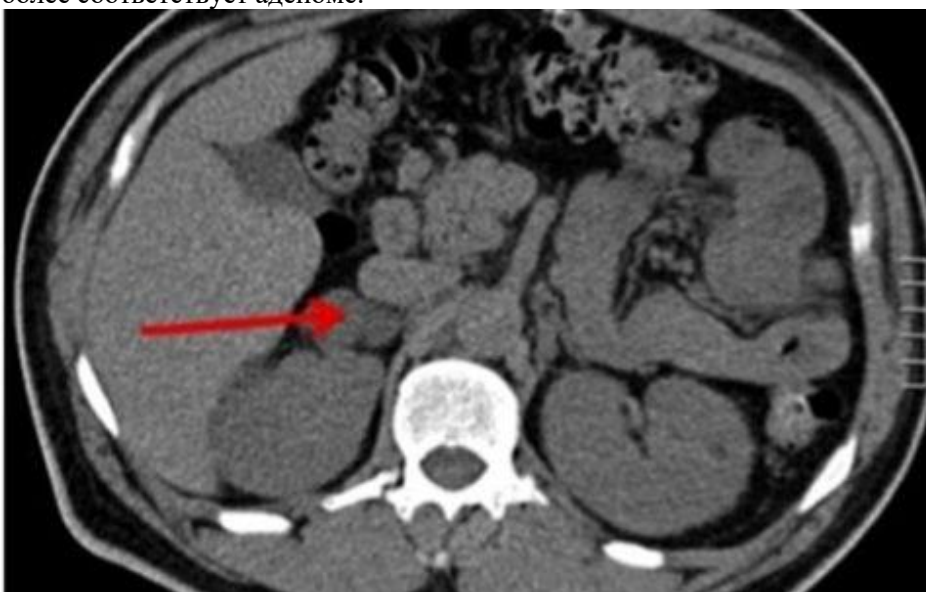Вопрос №2 Для определения варианта первичного гиперальдостеронизма необходимо провести:

1. компьютерную томографию надпочечников
2. ультразвуковое исследование надпочечников
3. рентген области турецкого седла
4. магнитно-резонансную томографию области турецкого седла

5. Результаты обследования

5.1. КТ надпочечников

КТ брюшной полости, заключение. КТ-признаки объемного образования левого надпочечника, более соответствует аденоме.



Результат сравнительного селективного забора крови из вен надпочечников. получен градиент селективности (слева – 11,4, справа 3,1), определен градиент латерализации, соответствующий левостороннему поражению надпочечника.

5.2. УЗИ надпочечников

Правый надпочечник: длина - 1,3 см, ширина - 0,9 см; контуры ровные, четкие; эхогенность нормальная. Объемные образования отсутствуют.

Левый надпочечник не визуализируется.

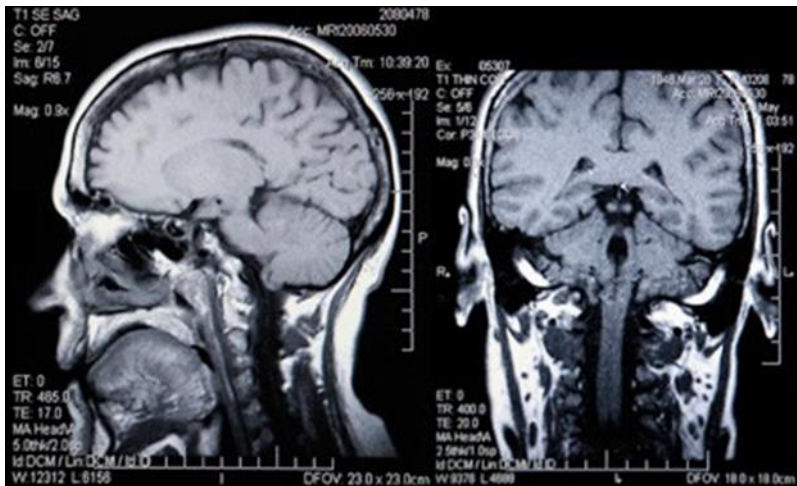
Заключение. нельзя исключить патологию левого надпочечника, рекомендовано выполнение компьютерной томографии.

5.3. Рентген области турецкого седла

На рентгенограмме черепа в боковой проекции определяется турецкое седло нормальных размеров без признаков патологических изменений. Объемные образования не определяются.

Заключение. вариант нормы.

5.4. Магнитно-резонансная томография области турецкого седла



Заключение. Объемные образования не определяются. Вариант нормы.

Вопрос №3 Основной диагноз пациент 1.

1. Альдостерома левого надпочечника. Симптоматическая артериальная гипертензия 3 степени
2. Феохромоцитома левого надпочечника, стабильная форма. Симптоматическая артериальная гипертензия 3 степени
3. Синдром Иценко-Кушинга. Симптоматическая артериальная гипертензия 3 степени
4. Болезнь Аддисона. Симптоматическая артериальная гипертензия 3 степени

7. Диагноз

Диагноз:

Вопрос №4 Методом выбора в лечении подтипов первичного гиперальдостеронизма с односторонней гиперпродукцией альдостерона является:

1. лапароскопическая односторонняя адrenaлэктомия
2. лапароскопическая тотальная адrenaлэктомия
3. односторонняя адrenaлэктомия открытым доступом
4. двусторонняя адrenaлэктомия открытым доступом

Вопрос №5 При выявлении увеличения альдостерон/ренинового соотношения, если имеются противопоказания или пациент отказывается от дальнейших необходимых исследований, показано лечение:

1. антагонистами минералокортикоидных рецепторов
2. альфа и бета-адреноблокаторами
3. петлевыми диуретиками
4. ингибиторами ангиотензинпревращающего фермента

Вопрос №6 Основными препаратами, используемыми в качестве предоперационной подготовки, а также у пациентов имеющих противопоказания к хирургическому лечению, являются:

1. антагонисты минералокортикоидных рецепторов
2. блокаторы медленных кальциевых каналов
3. тиазидные и тиазидоподобные диуретики
4. агонисты имидазолиновых рецепторов

Вопрос №7 К основным неблагоприятным побочным эффектам спиронолактона не относится:

1. снижение остроты зрения
2. болезненная гинекомастия
3. снижение либидо у мужчин
4. ulcerогенное действие

Вопрос №8 Основным преимуществом использования эплеренона, в особенности у пациентов молодого возраста, является:

1. отсутствие антиандрогенного эффекта
2. более короткий период полувыведения
3. отсутствие диуретического эффекта
4. более высокая эффективность

Вопрос №9 Сохранение артериальной гипертензии после хирургического лечения не наблюдается при:

1. обратимых сосудистых изменениях, развившихся на фоне существовавшего гиперальдостеронизма

2. сопутствующей эссенциальной артериальной гипертензии
3. необратимых сосудистых осложнениях и поражениях почек, развившихся на фоне существовавшего гиперальдостеронизма
4. наличии симптоматической артериальной гипертензии иного генеза

Вопрос №10 Противопоказанием к назначению антагонистов минералокортикоидных рецепторов является _____ степень хронической болезни почек:

1. IV
2. III А
3. II
4. III Б

Вопрос №11 Нормализация АД или максимальное улучшение течения АГ в типичных случаях наступает через _____ после односторонней адреналэктомии:

1. 1–6 месяцев
2. 1-3 часа
3. 1–3 месяца
4. 1–6 часов

Вопрос №12 Больные с резидуальной АГ после удаления альдостеромы наблюдаются врачом-кардиологом в соответствии со:

1. степенью риска ССО
2. стадией артериальной гипертензии
3. степенью артериальной гипертензии
4. степенью риска рецидива опухолевого процесса

Эталоны ответов

1	2	3	4	5	6	7	8	9	10	11	12
1,2	1	1	1	1	1	1	1	1	1	1	1

УСЛОВИЕ СИТУАЦИОННОЙ ЗАДАЧИ 14

1.1. Ситуация

На прием в поликлинику обратилась женщина 39 лет

1.2. Жалобы

- На постоянное повышение артериального давления, максимально до 190/110 мм рт.ст., адаптирована к 160/90 мм рт.ст., сопровождающееся недомоганием, общей слабостью
- На увеличение массы тела с 75 до 96 кг за последние 3-5 месяцев
- Нерегулярность менструального цикла, отсутствие менструальных кровотечений на протяжении последних трех месяцев, беременность отрицает
- Периодически возникающие гнойничковые высыпания преимущественно на коже спины
- Постоянно пониженный фон настроения, снижение трудоспособности

1.3. Анамнез заболевания

Повышение артериального давления беспокоит последние 3-5 месяцев, впервые выявлено при самостоятельном измерении, когда на фоне быстрого набора веса стала регулярно ощущать недомогание и слабость. Набор массы тела ни с чем связать не может, режим питания и физической активности за указанный промежуток времени не менялся. Нарушения менструального цикла возникли впервые, по этому поводу обратилась к гинекологу. Для исключения аменореи центрального генеза была направлена к терапевту поликлиники. Гипотензивную терапию никогда не получала.

1.4. Анамнез жизни

- Росла и развивалась нормально.
- Работает менеджером в банке.
- Перенесённые заболевания, операции: миопия высокой степени обоих глаз, операция кесарево сечение от 2004 года.
- Гинекологический анамнез: беременностей - 1, родов - 1, дата последней менструации - 15.05.18, оральные контрацептивы и иные гормональные препараты не принимает.
- Наследственность: не отягощена

- Аллергоанамнез: неотягощен.
- Вредные привычки: отрицает.

1.5. Объективный статус

Состояние удовлетворительное. Телосложение гиперстеническое, рост 1,65 м, вес 96 кг, индекс массы тела $35,26 \text{ кг/м}^2$, отложение жира преимущественно в верхней части тела (лицо, шея, живот), в области 7 шейного позвонка определяется «климактерический горбик», t тела $36,6^\circ\text{C}$. Кожные покровы нормальной окраски, кожа щек гиперемирована, на коже передней брюшной стенки определяются широкие стрии багрового цвета, видимые слизистые розового цвета, отёков нет. При аускультации сердца патологические шумы не выслушиваются, тоны сердца приглушены, ритмичные, акцент второго тона во втором межреберье справа, при аускультации легких дыхание везикулярное, проводится равномерно. Пульс 79 уд/мин, ритмичный, ЧСС 79 уд/мин, АД – 160/90 мм рт.ст. Живот при пальпации мягкий, безболезненный, печень не увеличена. Физиологические отправления в норме (со слов).

Вопрос №1 Для постановки диагноза из лабораторных методов обследования необходимо назначить :

1. определение кортизола в слюне и уровень адренокортикотропного гормона утром
2. определение свободного метанефрина в моче
3. определение адренокортикотропного гормона и кортизола в сыворотке крови в утренние часы
4. определение T_3 , T_4 , ТТГ

3. Результаты лабораторных методов обследования

3.1. Определение кортизола в слюне и уровень адренокортикотропного гормона утром

Кортизол слюны – 12,6 нмоль/л (норма – 4 нмоль/л)
Адренокортикотропный гормон (утренний) – 1 пг/мл

3.2. Определение свободного метанефрина в моче

Свободный метанефрин в моче - 56 мкг/сут.

3.3. Определение адренокортикотропного гормона и кортизола в сыворотке крови в утренние часы

АКТГ утренний - 4,6 пг/мл

Кортизол утренний - 720 нмоль/л

3.4. Определение T_3 , T_4 , ТТГ

T_3 - 4,1 пмоль/л

T_4 - 16,22 пмоль/л

ТТГ - 3,3 мкМЕ/мл

Вопрос №2 Выберите необходимые для постановки диагноза инструментальные методы обследования:

1. компьютерная томография надпочечников
2. ультразвуковое исследование надпочечников
3. рентгенография области турецкого седла
4. магнитно-резонансная томография области турецкого седла

5. Результаты инструментальных методов обследования

5.1. КТ надпочечников

КТ брюшной полости, Заключение. правый надпочечник типично расположен, треугольной формы, обычных размеров, однородной структуры; левый надпочечник типично расположен, треугольной формы, неоднородной структуры за счет объемного образования размерами 2,3 x 2,6 x 2,9 см, плотность от 14 до 42 Нв.

5.2. УЗИ надпочечников

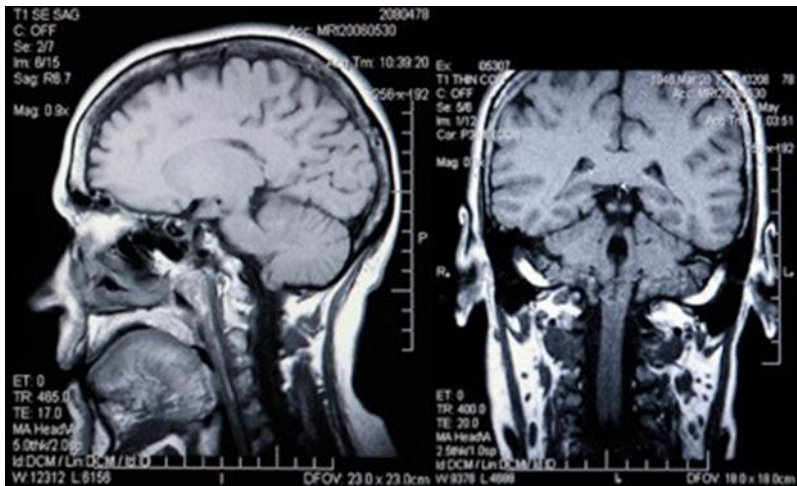
Визуализация затруднена. У пациентки имеются признаки ожирения II степени. Выполнение УЗИ надпочечников не представляется возможным. Рекомендовано выполнение компьютерной томографии зоны интереса.

5.3. Рентгенография области турецкого седла

На рентгенограмме черепа в боковой проекции определяется турецкое седло нормальных размеров без признаков патологических изменений. Объемные образования не определяются.

Заключение. вариант нормы.

5.4. МРТ области турецкого седла



Заключение. Объемные образования не определяются. Вариант нормы.

Вопрос №3 Основной диагноз пациентки следующий:

1. Кортикостерома левого надпочечника. Синдром Иценко-Кушинга. Симптоматическая артериальная гипертензия 3 степени, риск ССО очень высокий
2. Болезнь Аддисона. Симптоматическая артериальная гипертензия 3 степени. Риск сердечно-сосудистых осложнений высокий
3. Болезнь Иценко-Кушинга. Симптоматическая артериальная гипертензия 3 степени. Средний риск сердечно-сосудистых осложнений
4. Синдром Конна. Симптоматическая артериальная гипертензия 3 степени. Риск сердечно-сосудистых осложнений очень высокий

7. Диагноз

Диагноз:

Вопрос №4 Методом выбора в лечении АКТГ - независимого эндогенного гиперкортицизма является:

1. лапароскопическая односторонняя адреналэктомия
2. лапароскопическая тотальная адреналэктомия
3. односторонняя адреналэктомия открытым доступом
4. двусторонняя адреналэктомия открытым доступом

Вопрос №5 В качестве гипотензивных препаратов у пациентов с синдромом Иценко-Кушинга не рекомендуется к использованию:

1. фуросемид и тиазидные диуретики
2. ингибиторы ангиотензинпревращающего фермента
3. антагонисты рецепторов ангиотензина II
4. антагонисты минералокортикоидных рецепторов

Вопрос №6 При синдроме гиперкортицизма в качестве терапии первой линии могут быть использованы :

1. антагонисты рецепторов ангиотензина II и ингибиторы ангиотензинпревращающего фермента
2. антагонисты минералокортикоидных рецепторов
3. донаторы оксида азота
4. аденоблокаторы и блокаторы медленных кальциевых каналов

Вопрос №7 У пациентов с гиперкортицизмом при отсутствии гипокалиемии в дополнение к препаратам первой линии можно использовать:

1. блокаторы медленных кальциевых каналов
2. бета-адреноблокаторы
3. тиазидные диуретики
4. антагонисты минералокортикоидных рецепторов

Вопрос №8 У пациентов с гиперкортицизмом при наличии гипокалиемии в дополнение к препаратом первой линии могут быть использованы:

1. антагонисты минералокортикоидных рецепторов
2. альфа-адреноблокаторы
3. донаторы оксида азота
4. бета-адреноблокаторы

Вопрос №9 Неблагоприятным побочным эффектом спиронолактона, снижающим приверженность к лечению у мужчин, является:

1. болезненная гинекомастия
2. гиперурикемия
3. гипертрихоз
4. ulcerогенное действие

Вопрос №10 Основным преимуществом использования эплеренона, в особенности у пациентов молодого возраста, является:

1. отсутствие антиандрогенного эффекта
2. более короткий период полувыведения
3. наличие антиандрогенного эффекта
4. более высокая эффективность

Вопрос №11 При условии стабильного течения заболевания больные АГ эндокринного генеза наблюдаются участковым врачом-терапевтом, врачом-терапевтом цехового врачебного участка, врачом общей практики (семейный врач), врачом-кардиологом и врачом-эндокринологом _____ раз/раза в год.

1. 2
2. 3
3. 1
4. 4

Вопрос №12 Диспансерное наблюдение пациентов с АГ эндокринного генеза врачом-кардиологом осуществляется в соответствии:

1. со степенью риска сердечно-сосудистых осложнений
2. со стадией артериальной гипертензии
3. со степенью артериальной гипертензии
4. со степенью риска рецидива опухолевого процесса

Эталоны ответов

1	2	3	4	5	6	7	8	9	10	11	12
1	1	1	1	1	1	1	1	1	1	1	1

УСЛОВИЕ СИТУАЦИОННОЙ ЗАДАЧИ 15

1.1. Ситуация

Пациент 46 лет вызвал участкового врача на дом.

1.2. Жалобы

- На стойкое повышение температуры тела до 37,6°C, 39-39,5°C в вечерние часы, сопровождающееся потрясающим ознобом, головной болью, ломотой в мышцах и суставах, выраженной общей слабостью, при снижении температуры – профузная потливость;
- На одышку при умеренной, повседневной нагрузке (поход в магазин, прогулка), усугубление одышки в положении лежа на спине;
- На выраженное похудение, на 8 кг за 1 месяц;
- Высыпания на коже груди и ног, не сопровождающиеся зудом и шелушением.

1.3. Анамнез заболевания

Повышение температуры тела, высыпания беспокоят около 4 недель. Заболевание переносил на ногах, пробовал лечиться самостоятельно, принимал антибиотики (левомецетин), обезболивающие/жаропонижающие препараты (анальгин, парацетамол). На фоне приема препаратов отмечал незначительное улучшение состояния. Последние две недели в связи с присоединением и прогрессированием симптоматики одышки, выраженным снижением переносимости физических нагрузок, вызвал участкового врача поликлиники. При более детальном расспросе указывает, что за неделю до появления симптоматики перенес экстирпацию зуба.

1.4. Анамнез жизни

- Рос и развивался нормально.
- Работает слесарем.

- Перенесённые заболевания, операции: аппендектомия в возрасте 6 лет, при прохождении медкомиссии во время призыва в армию со слов пациента был выявлен шум в области сердца, в дальнейшем по этому поводу не обследовался
- Наследственность: неотягощена.
- Аллергоанамнез: неотягощен.
- Вредные привычки: курил с 19 до 40 лет, на данный момент не курит.

1.5. Объективный статус

Состояние тяжелое. Пониженного питания, рост 1,85 м, вес 59 кг, индекс массы тела 17.24 кг/м², t тела 38.3°C. Кожные покровы бледные с землистым оттенком, видимые слизистые бледно розового цвета, отёков нет, на коже передней поверхности грудной клетки и нижних конечностей (голень, в большей степени стопы) определяются петехиальные высыпания размером от 1 до 2 мм.

По данным пальпации и перкуссии: верхушечный толчок разлитой, смещен влево и усилен, левая граница относительной сердечной тупости выступает на 3 см кнаружи от срединно-ключичной линии.

При аускультации определяется ослабление I и II тона сердца, во II межреберье справа от грудины и в точке Боткина выслушивается тихий диастолический шум, начинающийся сразу за II тоном.

Преимущественно в области верхушки сердца выслушивается умеренный мягкий систолический шум. Пульс 110 уд/мин, ритмичный, ЧСС 110 уд/мин, АД – 160/60 мм.рт.ст.

При аускультации легких дыхание везикулярное, в нижнебоковых отделах с обеих сторон выслушиваются мелкопузырчатые хрипы и крепитация.

При пальпации и перкуссии определяется увеличение печени: при пальпации – болезненная, выступает из под края реберной дуги на 1,5 см, размеры по Курлову: 13,11 и 10 см.

Селезенка при перкуссии: длина – 14 см, поперечный размер – 9 см.

Вопрос №1 Необходимым методом исследования для постановки диагноза в данном случае является:

1. микробиологическое исследование крови
2. анализ мочи по Нечипоренко
3. определение титра антител к миокарду
4. определение уровня прокальцитонина крови

3. Результаты лабораторных методов обследования

3.1. Микробиологическое исследование крови

При микробиологическом исследовании выделен *Streptococcus viridans*

3.2. Анализ мочи по Нечипоренко

Показатель	Результат	Норма
Лейкоциты, в 1 мл	1100	0-2000
Эритроциты, в 1 мл	300	0-1000
Цилиндры: гиалиновые, Ед/мл	5	0-20
Цилиндры: зернистые, Ед/мл	5	0-20
Цилиндры: восковидные, Ед/мл	0	0-20
Цилиндры: другие, Ед/мл	0	0-20

3.3. Определение титра антител к миокарду

Исследование	Результат	Единицы	Референсные значения
АТ к миокарду, IgG	<1:10	титр	<1:10

3.4. Уровень прокальцитонина крови

5 нг/мл

Вопрос №2 Необходимым для постановки диагноза инструментальным методом обследования является:

1. трансторакальное эхокардиографическое исследование
2. коронароангиографическое исследование
3. панаортография
4. тест с физической нагрузкой

5. Результаты инструментальных методов обследования

5.1. Трансторакальное эхокардиографическое исследование

На свободных краях створок аортального клапана определяются подвижные образования неправильной формы с рваными краями, средней эхогенности, размером 0,9x1,5 см и 0,5x1,0 см, пролабирующие в выводной отдел левого желудочка в диастолу. Вегетации. Недостаточность АК до III степени, МК до II-III степени.

5.2. Коронароангиографическое исследование

Коронарные артерии без признаков атеросклеротического поражения.

5.3. Панаортография

Заключение. аорта на всем протяжении анатомически не изменена, данных за аневризму не получено

5.4. Тест с физической нагрузкой

Пациент находится в тяжелом состоянии. Выполнение пробы с нагрузкой не представляется возможным

Вопрос №3 Основным диагнозом пациента в данном случае является:

1. Острый бактериальный эндокардит нативного аортального клапана. Возбудитель *Streptococcus viridans*. Иммуновоспалительная фаза. Недостаточность аортального клапана III степени. Функциональная недостаточность митрального клапана II-III степени. Хроническая сердечная недостаточность II стадии IIА степени по NYHA. Гепатолиенальный синдром
2. Хронический констриктивный перикардит бактериальной этиологии. Возбудитель *Streptococcus viridans*. Недостаточность аортального клапана III степени. Функциональная недостаточность митрального клапана II-III степени. Хроническая сердечная недостаточность III стадии IIБ степени по NYHA. Гепатолиенальный синдром
3. Острая внебольничная двухсторонняя нижнедолевая пневмония, вызванная *Streptococcus viridans*. Левосторонний экссудативный плеврит. ДН 1 ст. Недостаточность аортального клапана III степени. Функциональная недостаточность митрального клапана II-III степени. Хроническая сердечная недостаточность II стадии IIА степени по NYHA. Гепатолиенальный синдром
4. Тромбоз мелких ветвей легочной артерии. Недостаточность аортального клапана III степени. Функциональная недостаточность митрального клапана II-III степени. Хроническая сердечная недостаточность II стадии IIА степени по NYHA. Гепатолиенальный синдром

7. Диагноз

Диагноз:

Вопрос №4 Оптимальной техникой забора крови на бактериологическое исследование является :

1. трехкратное взятие образцов крови из периферической вены (10 мл) с интервалом в 30 минут
2. двукратное взятие образцов крови из периферической вены (20 мл) с интервалом в 30 минут
3. двукратное взятие образцов крови из центральной вены (10 мл) с интервалом в 30 минут
4. трехкратное взятие образцов крови из периферической вены (10 мл) с интервалом в 90 минут

Вопрос №5 Вы прибыли на повторный визит к пациенту, по данным ЭХО-КГ исследования, диагностировано наличие вегетаций, пролабирующих в выводной отдел левого желудочка в диастолу. Ваша дальнейшая тактика заключается в :

1. неотложной госпитализации пациента в кардиологический/терапевтический стационар, консультации пациента у сердечно-сосудистого хирурга, для решения вопроса о хирургическом лечении
2. осуществлении амбулаторного наблюдения, назначении консервативной терапии
3. плановой госпитализации пациента в кардиологический/терапевтический стационар, консультации пациента у сердечно-сосудистого хирурга, для решения вопроса о возможном хирургическом лечении
4. неотложная госпитализация пациента в инфекционное отделение

Вопрос №6 Эффект от антибиотикотерапии, назначенной эмпирически (до получения результатов посева крови), оценивается в течение _____ часа/о3.

1. 48
2. 24
3. 12

4. 72

Вопрос №7 Для лечения данного пациента НЕ может быть использована следующая комбинация антибиотиков.

1. офлоксацин + гентамицин
2. амоксициллин+гентамицин
3. цефтриаксон+ гентамицин
4. пенициллин G+ гентамицин

Вопрос №8 Основным критерием выбора антибиотика для лечения инфекционного эндокардита у данного пациента являются:

1. результат пробы на чувствительность к антибиотикам
2. более низкая стоимость препарата
3. предпочтения пациента
4. предпочтения врача, основанные на личном опыте

Вопрос №9 Продолжительность антибактериальной терапии инфекционного эндокардита нативного клапана составляет:

1. от 2 до 6 недель
2. до 2 недель
3. от 6 недель и более
4. до полугода

Вопрос №10 К основным критериям эффективности антибиотикотерапии относят:

1. нормализацию температуры, отсутствие роста бактерий при повторном посеве крови, положительную динамику данных ЭХО-КГ
2. снижение уровня неспецифических воспалительных показателей (лейкоциты, СОЭ, фибрин и т.д.)
3. нормализацию аускультативных показателей, исчезновение мелкопузырчатых хрипов и крепитации
4. регрессию проявлений гепатоспленомегалии, нормализацию уровня печеночных ферментов (АЛТ, АСТ)

Вопрос №11 Антибиотикопрофилактика перед выполнением стоматологических процедур повышенного риска назначается пациентам _____ риск1.

1. высокого
2. промежуточного
3. любой группы
4. низкого

Вопрос №12 Антибиотикопрофилактика проводится при:

1. манипуляциях, связанных с перфорацией полости рта
2. инфекциях верхних дыхательных путей
3. вагинальных родах и кесаревом сечении
4. гастроскопии, колоноскопии и цистоскопии

Эталонные ответы

1	2	3	4	5	6	7	8	9	10	11	12
1	1	1	1	1	1	1	1	1	1	1	1

УСЛОВИЕ СИТУАЦИОННОЙ ЗАДАЧИ 16

1.1. Ситуация

Женщина 66 лет обратилась в поликлинику к врачу-терапевту участковому

1.2. Жалобы

- Ноющие боли в левой половине грудной клетки продолжительностью несколько часов, без четкой связи с физической нагрузкой,
- Перебои в работе сердца

1.3. Анамнез заболевания

- В течение 12 лет страдает артериальной гипертензией, 8 лет назад на фоне гипертонического криза перенесла транзиторную ишемическую атаку. На протяжении 3 лет относительно регулярно принимает комбинированный препарат, содержащий индапамид 2,5 мг и периндоприл 8 мг, а также розувастатин 10 мг.

- Пять лет назад диагностирован сахарный диабет 2 типа, регулярно принимает метформин 2000 мг в сутки.
- Год назад в анализе крови отмечено повышение уровня креатинина до 120 мкмоль/д
- При самоконтроле АД (по дневнику) значения АД находятся в пределах 160-170/90-100 мм рт. ст.

1.4. Анамнез жизни

- Мать умерла от инсульта в 70 лет.
- Не курит, алкоголь не употребляет.
- Пенсионер, не работает, инвалид 2 группы по общему заболеванию.

1.5. Объективный статус

- Состояние удовлетворительное. Вес 98 кг, рост 173 см (ИМТ=32,7 кг/м²). Кожные покровы и видимые слизистые обычной окраски. В легких дыхание везикулярное, хрипы не выслушиваются. ЧДД 19 в мин. Тоны сердца приглушены, выслушиваются единичные экстрасистолы (1-2 в мин). ЧСС 78 уд./мин., АД 170/100 мм рт. ст. Живот увеличен в размерах за счет подкожно-жировой клетчатки, мягкий, безболезненный. Отеков нижних конечностей нет. Щитовидная железа не увеличена.

Вопрос №1 Необходимыми для постановки диагноза лабораторными методами обследования являются:

1. биохимический анализ крови
2. липидный спектр
3. общий анализ мочи
4. определение микроальбуминурии
5. определение уровня гликированного гемоглобина
6. коагулограмма

3. Результаты лабораторных методов обследования

3.1. Биохимический анализ крови

Наименование	Референсные значения	Результат
Общий белок, г/л	64 - 82	64
Альбумин, г/л	32 - 48	37
Креатинин, мкмоль/л	53 - 115	120
Скорость клубочковой фильтрации, мл/мин/1,73м ²		40,5
Холестерин общий, ммоль/л	1,4 - 5,7	6,7
Триглицериды, ммоль/л	0,20 - 1,70	1,5
Билирубин общий, мкмоль/л	3,0 - 17,0	10,3
Билирубин прямой, мкмоль/л	0,0 - 3,0	2,0
АЛТ, МЕ/л	15,0 - 61,0	40,0
АСТ, МЕ/л	15,0 - 37,0	19,0
Мочевая кислота, мкмоль/л	155,0 - 428,0	390,2
Глюкоза, ммоль/л	3,89 – 5,83	5,5
Калий, ммоль/л	3,5-5,2	4,7

3.2. Липидный спектр

Наименование	Референсные значения, ммоль/л	Результат
Общий холестерин	1,4 - 5,7	6,7
Липопротеиды низкой плотности	<3,0	4,5
Липопротеиды высокой плотности	>1,5	1,3
Триглицериды	<1,70	1,5

3.3. Общий анализ мочи

Показатель	Результат
Прозрачность	прозрачная
Цвет	соломенно-желтый
Относительная плотность (удельный вес)	1,015
Реакция мочи	рН 6
Белок	0,3 ммоль/л
Глюкоза	отсутствует
Кетоновые тела	отсутствуют
Эритроциты	0-1 в поле зрения
Лейкоциты	7-8 в поле зрения
Эпителий	3-5 в поле зрения
Цилиндры	отсутствуют
Бактерии	отсутствуют
Кристаллы	отсутствуют
Слизь	немного
Оксалаты	отсутствуют

3.4. Определение микроальбуминурии

Отношение альбумин-креатинин = 255 мг/г (критерий МАУ 30-300)

3.5. Определение уровня гликированного гемоглобина

HbA_{1c} = 6%

3.6. Коагулограмма

Фибриноген – 3,0 г/л (норма)

Протромбиновый индекс – 95%

МНО – 1,2

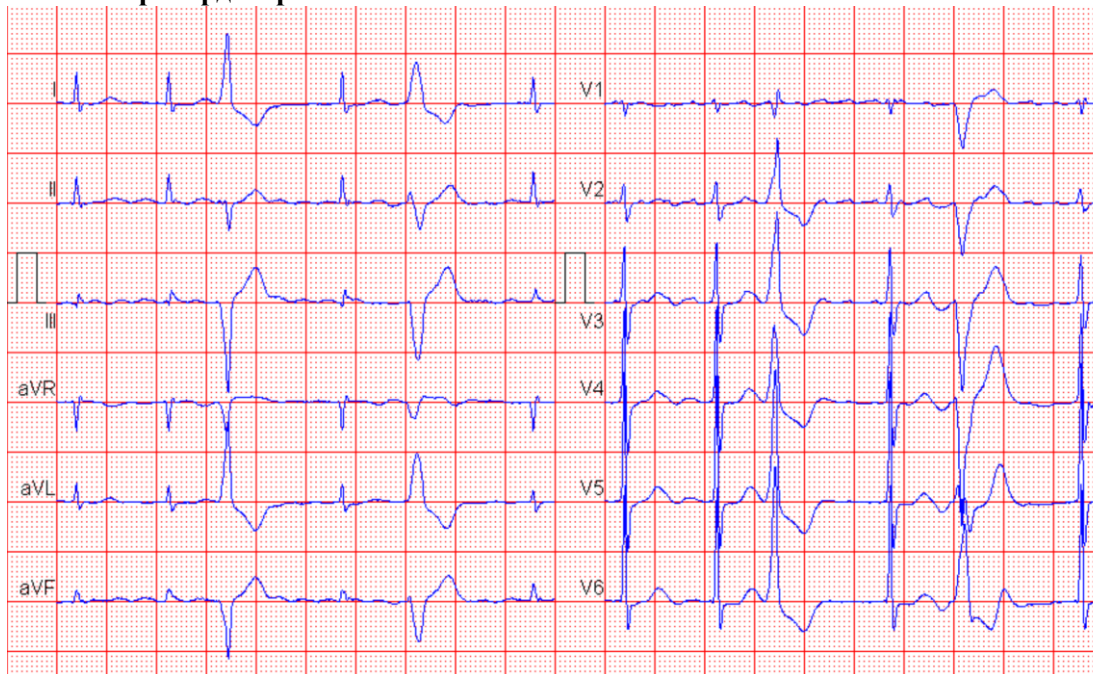
Вопрос №2 Необходимыми для постановки диагноза инструментальными методами обследования являются:

1. электрокардиограмма

2. эхокардиография
3. УЗДГ сонных артерий
4. суточное мониторирование ЭКГ
5. тредмил-тест
6. мультиспиральная КТ почечных артерий

5. Результаты инструментальных методов обследования

5.1. Электрокардиограмма



5.2. Эхокардиография

Полость левого желудочка 1. Dd 5,4 см (N до 5,5 см); KDO 58 мл, KSO 26 мл (по Simpson). Толщина стенок ЛЖ: МЖП 1,3 см (N до 1 см); ЗС 1,3 см (N до 1,1 см). Глобальная сократительная функция ЛЖ не нарушена. ФВ 54% (N > 55%). Нарушение локальной сократимости нет. Полость правого желудочка 1. 2,3 см (N до 2,6 см), толщина свободной стенки ПЖ: 0,45 см (N до 0,5 см), характер движения стенок не изменен. Левое предсердие. размеры 67 мл. Правое предсердие. 65 мл (по Simpson). Межпредсердная перегородка 1. без особенностей. Нижняя полая вена 1. коллабирует после глубокого вдоха более чем на 50%. Митральный клапан: уплотнение фиброзного кольца и сухожильный нитей P макс.=3,2 мм рт.ст., митральная регургитация: 1 степени. Аортальный клапан: уплотнение створок и фиброзного кольца, Аортальная регургитация: нет. Трикуспидальный клапан: не изменен. Трикуспидальная регургитация: 1 степени. Клапан легочной артерии: признаков легочной гипертензии нет. Регургитация через клапан: нет. Диаметр корня аорты: 3,3 см. Стенки аорты уплотнены. Наличие жидкости в полости перикарда нет

Заключение. Уплотнение стенок аорты, аортального клапана, фиброзных колец, умеренная недостаточность митрального и трикуспидального клапанов, умеренное расширение обоих предсердий

5.3. УЗДГ сонных артерий

Стеноз правой внутренней сонной артерии до 70%

5.4. Суточное мониторирование ЭКГ

Синусовый ритм. ЧСС днем 58-135 в мин. (средняя 73 в мин), ночью 48-78 (средн. 63 в мин). Пауз более 2 с не зарегистрировано. Суправентрикулярные экстрасистолы – всего 38, желудочковые экстрасистолы (мономорфные) – 4780, в т.ч. 1 куплет, преимущественно в дневные часы. ST-T без диагностически значимой динамики

5.5. Тредмил-тест

Исходно у пациентки АД 170/100 мм рт.ст. На 1 ступени физической нагрузки отмечено повышение АД до 200/120 мм рт. ст. Проба прервана. Субмаксимальная ЧСС не достигнута

5.6. Мультиспиральная КТ почечных артерий

Почечные артерии отходят от аорты типично, стенозов, аномалий развития не выявлено.

Вопрос №3 Какой диагноз можно поставить данному больному?:

1. Гипертоническая болезнь III стадии, 2 степени повышения АД, риск очень высокий (4). Сахарный диабет 2 типа. Экзогенно-конституциональное ожирение 1 ст.
2. Гипертоническая болезнь II стадии, 3 степени повышения АД, риск высокий (3). Сахарный диабет 2 типа. Экзогенно-конституциональное ожирение 1 ст.
3. Гипертоническая болезнь I стадии, 2 степени повышения АД, риск умеренный (2). Сахарный диабет 2 типа. Экзогенно-конституциональное ожирение 1 ст.
4. Гипертоническая болезнь II стадии, 1 степени повышения АД, риск низкий (1). Сахарный диабет 2 типа. Экзогенно-конституциональное ожирение 1 ст.

7. Диагноз

Диагноз:

Вопрос №4 Для оценки величины сердечно сосудистого риска у данной пациентки:

1. применение специальных шкал не требуется
2. следует использовать шкалу SCORE
3. следует использовать шкалу CHA₂-DS₂-VASc
4. следует использовать шкалу GRACE

Вопрос №5 В анализах выявлено: скорость клубочковой фильтрации = 40,5 мл/мин, микроальбуминурия = 250 мг/г, следовательно, диагноз почечной патологии следует сформулировать как:

1. хроническая болезнь почек 3b, A2
2. нефропатия смешанного генеза
3. острое почечное повреждение
4. хроническая болезнь почек 1, A2

Вопрос №6 У пациентки на фоне терапии розувастатином 10 мг уровень липопротеидов низкой плотности составляет 4,5 ммоль/л. правильной тактикой лечения является:

1. увеличение дозы розувастатина до 20 мг, контроль уровня ЛНП через 1-2 месяца. Целевой уровень ЛНП <1,5 ммоль/л
2. замена розувастатина на аторвастатин 10 мг, контроль уровня ЛНП через 1-2 месяца. Целевой уровень ЛНП <3,0 ммоль/л
3. продолжение терапии в прежнем объеме, так как целевой уровень ЛНП достигнут
4. рекомендация антиатерогенной диеты на 1-2 месяца, при её неэффективности решить вопрос об увеличении дозы статинов

Вопрос №7 При коррекции антигипертензивной терапии у пациентки показано(а):

1. дополнительное назначение препарата из группы антагониста кальция (амлодипин)
2. дополнительное назначение препарата из группы альфа-блокаторов (доксазозин)
3. добавить к ингибитору АПФ блокатор ангиотензиновых рецепторов (телмисартан)
4. дополнительное назначение препарата из группы антагониста минералокортикоидных рецепторов (спиронолактон)

Вопрос №8 Целевым уровнем АД для пациентки с артериальной гипертензией и сахарным диабетом является < _____ мм рт. ст.:

1. 140/80
2. 150/90
3. 120/70
4. 130/80

Вопрос №9 У пациентки на фоне терапии метформином 2000 мг уровень гликозилированного гемоглобина составляет 6,0%. правильной тактикой лечения является:

1. продолжение терапии в прежнем объеме, поскольку пациентка компенсирована
2. добавление ингибитора SGLT-2 (эмпаглифлозин)
3. добавление препарата сульфанилмочевины (глимепирид)
4. добавление агониста GPP-1 (лираглутид)

Вопрос №10 Правильными рекомендациями по нефропротекции для этой пациентки являются:

1. прием ингибиторов АПФ, статинов, ограничение нефротоксичных препаратов (в т.ч. НПВП), контроль уровня креатинина и калия
2. назначение комбинации ингибиторов АПФ и блокаторов ангиотензиновых рецепторов, ограничение терапии диуретиками
3. замена ингибиторов АПФ на блокаторы ангиотензиновых рецепторов, назначение статинов в минимальной дозе
4. отмена ингибитора АПФ из-за возможности нарастания почечной недостаточности

Вопрос №11 По данным холтеровского мониторирования ЭКГ у пациентки выявлено 4780 желудочковых экстрасистол. Правильной тактикой лечения является :

1. назначение бета-адреноблокаторов, отказ от агрессивной антиаритмической терапии
2. назначение амиодарона в нагрузочной дозе
3. назначение комбинированной терапии соталолом и аллапинином
4. направление пациентки к аритмологу для проведения радиочастотной абляции аритмогенного фокуса

Вопрос №12 У пациентки с транзиторной ишемической атакой в анамнезе выявлен стеноз правой внутренней сонной артерии до 70%. Правильной тактикой лечения является:

1. назначение аспирина 100 мг, направление на каротидную эндартерэктомию
2. назначение сосудистой и метаболической терапии курсами
3. назначение дипиридамола, направление на стентирование правой внутренней сонной артерии
4. продолжение терапии в прежнем объеме, отказ от инвазивного лечения

Эталоны ответов

1	2	3	4	5	6	7	8	9	10	11	12
1,2,3,4,5	1,2,3,4	1	1	1	1	1	1	1	1	1	1

УСЛОВИЕ СИТУАЦИОННОЙ ЗАДАЧИ 17

1.1. Ситуация

Больной Г. 57 лет обратился к врачу-терапевту участковому

1.2. Жалобы

- На головные боли преимущественно в затылочной области, периодическое повышение АД.

1.3. Анамнез заболевания

Считает себя больным в течение последних 13 лет, когда стал отмечать периодическое повышение АД до максимальных цифр 170/100 мм рт.ст., сопровождающееся головными болями в затылочной области. ИМ, ОНМК, СД, снижение толерантности к физической нагрузке за счет одышки или болей за грудиной отрицает. За медицинской помощью не обращался, эпизодически самостоятельно по совету знакомых принимал каптоприл в таблетках.

1.4. Анамнез жизни

- Рос и развивался нормально
- Работает менеджером
- Перенесенные заболевания и операции: ветряная оспа
- Наличие хронических заболеваний отрицает
- Наследственность: отец страдает артериальной гипертензией, перенес ИМ в 45 лет.
- Вредные привычки: курит в течение 25 лет по пачке сигарет в сутки, алкоголь не употребляет

1.5. Объективный статус

Состояние относительно удовлетворительное. В сознании, своевременно и адекватно отвечает на вопросы. Вес 78 кг, рост 185 см. Кожные покровы и видимые слизистые нормальной окраски и влажности. Периферических отеков нет. При аускультации легких дыхание проводится во все отделы, хрипов нет. Частота дыхания 16 в минуту. Левая граница сердца смещена на 2 см латеральнее левой срединно-ключичной линии. Тоны сердца ясные, ритмичные. ЧСС 80 ударов в минуту. АД 165/90 мм рт. ст, пульсовое давление 75 мм рт.ст. Живот мягкий, безболезненный. Печень не выступает из-под края реберной дуги. Физиологические отправления в норме.

Вопрос №1 Необходимым для диагностики лабораторным методом обследования является:

1. определение содержания общего холестерина и его фракций ЛПНП, ЛПВП в сыворотке крови
2. анализ кала на скрытую кровь
3. определение содержания общего и прямого билирубина в сыворотке крови
4. определение содержания сердечных тропонинов в сыворотке крови

3. Результаты лабораторных методов обследования

3.1. Определение содержания общего холестерина и его фракций ЛПНП, ЛПВП в сыворотке крови

Наименование	Нормы	14.11.17 13:40***
--------------	-------	----------------------

Наименование	Нормы	14.11.17 13:40***
Общий холестерин	3,0 - 5,0	6,7
Холестерин ЛПНП	1,5 - 3,0	5,8
Холестерин ЛПВП	>1,0	0,9

3.2. Анализ кала на скрытую кровь

Отрицательный

3.3. Определение содержания общего и прямого билирубина в сыворотке крови

Наименование	Нормы	Результат
Общий билирубин	3,4 - 17,1	6,7
Прямой билирубин	<3,4	1,8

3.4. Определение содержания сердечных тропонинов в сыворотке крови

Наименование	Нормы	Результат
Тропонин Т	0,01 - 0,1	0,015

Вопрос №2 Необходимыми для диагностики инструментальными методами обследования являются:

1. ЭКГ
2. ЭхоКГ
3. стресс-тест с физической нагрузкой
4. УЗИ органов брюшной полости
5. КТ головного мозга
6. исследование функции внешнего дыхания

5. Результаты инструментальных методов обследования

5.1. ЭКГ

Ритм правильный, синусовый. ЧСС 80 в минуту. Отклонение ЭОС влево. Отмечается нарастание зубца R в отведениях с V1-V6 с максимальной высотой в левых грудных отведениях. Положительный критерий Соколова-Лайона ($R_{V6} + S_{V1} = 55$ мм).

5.2. ЭхоКГ

Аорта уплотнена, не расширена. Створки плотные, раскрытие достаточное. Гипертрофия левого желудочка (толщина задней стенки 1,3 см, межжелудочковой перегородки 1,2 см). Камеры не расширены. Глобальная сократительная функция сохранена (ФВ 67%). Зон нарушения локальной сократимости нет.

5.3. Стресс-тест с физической нагрузкой

Отрицательный

5.4. УЗИ органов брюшной полости

Патологии со стороны органов брюшной полости не выявлено

5.5. КТ головного мозга

Изменений структур головного мозга не выявлено

5.6. Исследование функции внешнего дыхания

Данных за рестриктивные и обструктивные нарушения вентиляционной функции легких не выявлено

Вопрос №3 Какой диагноз можно поставить данному больному?:

1. Эссенциальная артериальная гипертензия 2 степени 2 стадии высокого сердечно-сосудистого риска
2. Головная боль напряжения
3. Феохромоцитома, осложненная артериальной гипертензией 2 степени
4. ИБС: стенокардия напряжения II ФК. ХСН IIА стадии по Стражеско-Василенко I ФК по NYHA

7. Диагноз

Диагноз:

Вопрос №4 Предположительно к физикальным признакам поражения органов-мишеней у данного больного можно отнести:

1. высокое пульсовое давление
2. микроальбуминурию
3. сужение артериол сетчатки
4. утолщение комплекса интима-медиа

Вопрос №5 Дифференциальную диагностику эссенциальной артериальной гипертензии следует проводить с:

1. вторичными артериальными гипертензиями
2. инфекционным эндокардитом
3. ИБС: острым инфарктом миокарда
4. ИБС: стенокардией напряжения

Вопрос №6 Препаратами первой линии для лечения эссенциальной артериальной гипертензии являются:

1. ингибиторы АПФ
2. ингибиторы ГМГ-КоА редуктазы
3. антикоагулянты
4. антиагреганты

Вопрос №7 Тактика ведения данного больного включает :

1. изменение образа жизни (отказ от курения, ограничение потребления поваренной соли, динамические физические нагрузки) вместе с одновременным назначением комбинированной АГТ
2. направление на коронароангиографию для решения вопроса о проведении чрескожного коронарного вмешательства
3. назначение курсового приема β -адреноблокаторов на срок 7 дней
4. экстренную госпитализацию пациента в блок кардиореанимации

Вопрос №8 К запрещенным комбинациям относят:

1. иАПФ и сартаны
2. иАПФ и тиазидные диуретики
3. иАПФ и блокаторы кальциевых каналов
4. иАПФ и β -адреноблокаторы

Вопрос №9 Критерием эффективности антигипертензивной терапии служит:

1. достижение целевых значений АД ниже 140 и 90 мм рт.ст.
2. прекращение головных болей
3. появление эпизодов слабости и головокружения
4. снижение АД до значений 120 и 80 мм рт.ст.

Вопрос №10 К цереброваскулярным заболеваниям, которые учитываются при стратификации риска, относят:

1. ишемический инсульт
2. инфекционный эндокардит
3. острый гломерулонефрит
4. незрелая катаракта

Вопрос №11 К факторам сердечно-сосудистого риска относится курение и:

1. дислипидемия
2. женский пол
3. кахексия
4. избыточное потребление кофе

Вопрос №12 Степень артериальной гипертензии определяется :

1. цифрами АД
2. поражением органов-мишеней
3. количеством факторов риска
4. выраженностью симптомов при подъемах АД

Эталоны ответов

1	2	3	4	5	6	7	8	9	10	11	12
---	---	---	---	---	---	---	---	---	----	----	----

1	1,2	1	1	1	1	1	1	1	1	1	1
---	-----	---	---	---	---	---	---	---	---	---	---

УСЛОВИЕ СИТУАЦИОННОЙ ЗАДАЧИ 18

1.1. Ситуация

Больная К. 66 лет, библиотекарь, обратилась к врачу-терапевту участковому.

1.2. Жалобы

на давящие боли за грудиной с иррадиацией в левое плечо, возникающие при подъеме по лестнице до 3-го этажа, ходьбе ускоренным темпом более 500 м, проходящие в покое в течение 5-7 минут.

1.3. Анамнез заболевания

Считает себя больной около 15 лет, когда при эмоциональном перенапряжении стали беспокоить головные боли, впервые было зафиксировано повышение АД до 150/90 мм рт.ст. По этому поводу к врачам не обращалась, не обследовалась, АД систематически не контролировала, по совету подруг принимала папазол, редко капотен. В последующем эпизоды повышения АД участились, стали достигать значений 170/100 мм рт.ст., что стало причиной обращения к врачу-терапевту участковому, которым после обследования больной (ЭКГ, биохимический анализ крови, общий анализ крови и мочи) был установлен диагноз «гипертоническая болезнь», назначено лечение эналаприлом по 5 мг 2 раза в день, которое пациентка продолжает до настоящего времени. АД контролирует редко, считает, что адаптирована к АД 140/90 мм рт.ст. Боли в грудной клетке, провоцирующиеся физической нагрузкой, беспокоят около 2-х лет.

1.4. Анамнез жизни

- Росла и развивалась нормально.
- Перенесенные заболевания и операции: детские инфекции.
- Наследственность: отец умер от инфаркта в возрасте 50 лет, мать 86-ти лет жива, перенесла ишемический инсульт в возрасте 80 лет, родной брат перенес инфаркт миокарда в возрасте 58 лет.
- Вредные привычки: не курит, алкоголь не употребляет.

1.5. Объективный статус

Состояние средней тяжести. Нормостенического телосложения, избыточного питания. Масса тела – 78 кг, рост – 165 см. При перкуссии легких ясный легочный звук. Дыхание везикулярное с жестким оттенком, хрипы не выслушиваются. Частота дыхания – 20 в минуту. Границы сердца расширены влево на 2 см от срединно-ключичной линии. Тоны сердца приглушены, ритмичные, акцент II тона над аортой. ЧСС – 80 ударов в минуту. АД – 160/80 мм рт.ст. Живот мягкий, безболезненный. Печень не выступает из-под края реберной дуги. Отеков нет.

Вопрос №1 Необходимыми для постановки диагноза лабораторными методами обследования являются:

1. клинический анализ крови
2. биохимический анализ крови с определением липидного профиля, АЛТ, АСТ, глюкозы, мочевины, креатинина
3. анализ мочи на суточную протеинурию
4. анализ крови на антимитохондриальные антитела
5. анализ мокроты общий

3. Результаты лабораторных методов обследования

3.1. Клинический анализ крови

Наименование	Нормы	Результат
Гемоглобин	130,0 - 160,0	142
Гематокрит	35,0 - 47,0	40
Лейкоциты	4,00 - 9,00	6,4
Эритроциты	4,00 - 5,70	4,5
Тромбоциты	150,0 - 320,0	222

Наименование	Нормы	Результат
СОЭ по Панченкову	2 - 20	9

3.2. Биохимический анализ крови с определением липидного профиля, АЛТ, АСТ, глюкозы, мочевины, креатинина

Показатель	Результат	Норма
Креатинин	68	44-115 мкмоль/л
Мочевина	7,1	2,5-8,3 ммоль/л
Мочевая кислота	376	120-430 мкмоль/л
Холестерин общий	6,2	3,3-5,8 ммоль/л
ЛПНП	3,1	<3 ммоль/л (низкий СС риск), < 2,6 ммоль/л (умеренный СС риск), < 1,8 ммоль/л (высокий СС риск) < 1,4 ммоль/л (очень высокий СС риск)
ЛПВП	0,9	>1,2 ммоль/л
Глюкоза	4,9	3,5-6,2 ммоль/л
Гликозилированный гемоглобин	4,8	<5,5%
Триглицериды	2,9	менее 1,7 ммоль/л

3.3. Анализ мочи на суточную протеинурию

Суточный объем мочи – 1780 мл, протеинурия – 0,01 г/л, суточная протеинурия – 0,178 г.

3.4. Анализ крови на антимитохондриальные антитела

Титр антимитохондриальных антител – 0 (норма <1:250).

3.5. Анализ мокроты общий

Характер: слизистая.

Цвет: прозрачный.

Запах: отсутствует.

Эритроциты: отсутствуют.

Лейкоциты: единичные в препарате.

Эозинофилы: отсутствуют.

Спирали Куршман1. отсутствуют.

Кристаллы Шарко – Лейден1. отсутствуют.

Альвеолярные макрофаги: отсутствуют.

Микобактерии туберкулез1. не обнаружены.

Вопрос №2 Необходимыми для постановки диагноза инструментальными методами обследования являются:

1. ЭКГ в покое
2. ЭКГ в пробе с дозированной физической нагрузкой
3. ЭхоКГ и стресс-ЭхоКГ
4. спирометрия
5. УЗИ органов брюшной полости

6. эзофагогастродуоденоскопия

5. Результаты инструментальных методов обследования

5.1. ЭКГ в покое

Ритм синусовый. ЧСС – 80 в мин. Горизонтальное положение ЭОС. Косонисходящая депрессия ST на 1 мм в I, aVL, V5-V6. Индекс Соколова – Лайона – 38 мм.

5.2. ЭКГ в пробе с дозированной физической нагрузкой

При физической нагрузке 100 МЕТ увеличение ЧСС до 120 в мин, усугубление горизонтальной депрессии до 4 мм в I, aVL, V5-V6, появление новой депрессии в V3-V4 на 3 мм.

5.3. ЭхоКГ и стресс-ЭхоКГ

Аорта не расширена. Створки аортального клапана и стенки аорты уплотнены, расхождение створок полное. Толщина задней стенки и межжелудочковой перегородки 13 мм. Признаков гипо- и акинезии в покое нет. ФВ ЛЖ – 63%. После внутривенного введения добутамина I. появление зон гипокинезии в передне-перегородочных сегментах со снижением ФВ ЛЖ до 55%.

5.4. Спирометрия

ЖЕЛ – 4,6 л (86%), ОФВ1 – 4,15 л/с (93%). ЖЕЛ в норме, показатели проходимости бронхиальных путей в норме. Признаков обструкции дыхательных путей не выявлено.

5.5. УЗИ органов брюшной полости

Печень не увеличена, паренхима ее однородной эхогенности.

Вне- и внутрипеченочные желчные протоки не расширены. Ductus choledochus – 0,5 см.

V. portae – 1,0 см.

Селезенка не увеличена.

Поджелудочная железа обычных размеров и эхогенности.

Свободной жидкости в брюшной полости не выявлено.

5.6. Эзофагогастродуоденоскопия

Пищевод проходим. Кардия смыкается полностью. Слизистая оболочка желудка и луковицы двенадцатиперстной кишки розовая, складки хорошо расправляются воздухом. В желудке умеренное количество слизи. Перистальтика выраженная. Привратник не изменен. В двенадцатиперстной кишке незначительное количество желчи. Область большого дуоденального сосочка не изменена.

Вопрос №3 Какой диагноз можно поставить данной больной?:

1. ИБС: стабильная стенокардия II ФК
2. Дорсопатия грудного отдела позвоночника.
3. Хроническая обструктивная болезнь легких, средней степени тяжести. Эмфизема легких.
4. ИБС: нестабильная прогрессирующая стенокардия.

7. Диагноз

Диагноз:

Вопрос №4 Основным дифференциально-диагностическим критерием стабильной стенокардии является:

1. связь с физической нагрузкой
2. связь с приемом пищи
3. воспроизводимость при пальпации грудной клетки
4. связь с положением тела

Вопрос №5 Тактика ведения данной больной включает:

1. амбулаторное лечение комбинированной антиишемической терапией
2. экстренную госпитализацию в терапевтическое отделение стационара
3. экстренную госпитализацию в кардиохирургическое отделение стационара
4. отмену принимаемых препаратов в связи со стабильным состоянием больной

Вопрос №6 Препаратом выбора для купирования приступа стабильной стенокардии является:

1. нитроглицерин
2. валидол
3. сальбутамол
4. промедол

Вопрос №7 Терапия стабильной стенокардии включает назначение :

1. кардиоселективных бета-адреноблокаторов
2. бета-адреномиметиков
3. миотропных спазмолитиков
4. антикоагулянтов

Вопрос №8 К основному классу липид-снижающих препаратов, используемых у больных ИБС, относятся:

1. статины
2. ингибиторы протонной помпы
3. пролонгированные нитраты
4. аспирин и клопидогрел

Вопрос №9 Противопоказанием к назначению кардиоселективных бета-адреноблокаторов является:

1. АВ-блокада II-III ст
2. блокада левой ножки пучка Гиса
3. сахарный диабет 2 типа
4. артериальная гипертензия

Вопрос №10 Медикаментозная схема, используемая в лечении больных стабильной стенокардией, включает:

1. антиагреганты + бета-адреноблокаторы + статины
2. фибринолитики + наркотические анальгетики + нитраты
3. НПВС + антагонисты кальция + диуретики
4. ингибиторы АПФ + диуретики + сердечные гликозиды

Вопрос №11 Немодифицируемым фактором риска ИБС у данной больной является:

1. возраст
2. гиперхолестеринемия
3. курение
4. артериальная гипертензия

Вопрос №12 Целевым уровнем холестерина ЛПНП у больного ИБС является значение _____ ммоль/л:

1. менее 1,4
2. менее 1,8
3. менее 1,2
4. более 5

Эталоны ответов

1	2	3	4	5	6	7	8	9	10	11	12
1,2	1,2,3	1	1	1	1	1	1	1	1	1	1

УСЛОВИЕ СИТУАЦИОННОЙ ЗАДАЧИ 19

1.1. Ситуация

Больной К. 73 лет осматривается врачом-терапевтом в стационаре

1.2. Жалобы

на слабость, утомляемость, тошноту без связи с приемом пищи, ухудшение аппетита, зрения, памяти

1.3. Анамнез заболевания

С 54 лет периодически беспокоили головные боли в затылочной области. При обращении к врачу регистрировались повышенные цифры АД (систолического до 150-160 и диастолического до 90-100 мм рт.ст.). Больному назначались антигипертензивные препараты, которые он принимал нерегулярно. С 60 лет АД стабилизировалось на цифрах 160 и 100 мм рт.ст. Постепенно стало нарастать ухудшение зрения. К врачам не обращался и не лечился. Использовал нетрадиционные методы лечения. В 68 лет уровень АД составлял 180-190 и 100-120 мм рт.ст, выявлялась протеинурия, отмечалось прогрессивное ухудшение памяти. За последний год появились жалобы на быструю утомляемость, слабость, снижение работоспособности, ухудшение аппетита, в связи с чем обратился к врачу и был госпитализирован для обследования и лечения.

1.4. Анамнез жизни

- рос и развивался нормально,
- перенесенные заболевания и операции: детские инфекции, хронический гастрит,
- наследственность: отец имел артериальную гипертензию с 35 лет, перенес ОНМК в возрасте 53 лет,
- вредные привычки: курит по 20 сигарет в день с 20-летнего возраста,
- двигательная активность: малоподвижный образ жизни,
- отдает предпочтение соленой пище.

1.5. Объективный статус

Состояние средней тяжести. ИМТ 18кг/м². Кожные покровы бледные с землистым оттенком, сухие, тургор снижен. В легких дыхание жесткое, хрипов нет. ЧД 20 в мин. Размеры относительной сердечной тупости: правая - на 1 см кнаружи от правого края грудины, левая - на 2 см кнаружи от левой срединноключичной линии в 5 межреберье, верхняя - по верхнему краю 3 ребра. Тоны сердца ритмичные, ЧСС 88 в мин, приглушены, акцент II тона во 2 межреберье справа от грудины. Пульс ритмичный, 88 ударов в минуту, напряженный. АД 170/115 мм рт.ст. Живот при поверхностной пальпации мягкий, безболезненный. Размеры печени по Курлову 9x8x6см. Нижний край печени мягкий, острый, безболезненный. Почки не пальпируются. Симптом Пастернацкого отрицательный с обеих сторон. Неврологической симптоматики нет.

Вопрос №1 Скрининговыми лабораторными методами обследования, необходимыми для постановки диагноза, являются:

1. биохимический анализ крови
2. общий анализ мочи
3. анализ мочи по Нечипоренко
4. коагулограмма
5. определение уровня катехоламинов в крови
6. определение кортизола в крови

3. Результаты скрининговых лабораторных методов обследования

3.1. Биохимический анализ крови

Наименование	Нормы	Результат	Единицы измерения
Общий белок	6,0-8,0	6,8	г/дл
Глюкоза	3,3 - 5,5	5,2	Ммоль/л
Креатинин	60-115	241	Мкмоль/л
Мочевина	2,5-6,7	5,4	Ммоль/л
Общий билирубин	3-17	9,5	Мкмоль/л
АСТ	3-35	24	Ед/л
АЛТ	3-35	25	Ед/л
Натрий	135-145	140	Ммоль/л
Калий	3,5-5,0	4,8	Ммоль/л
Общий холестерин	<5,0	7,2	Ммоль/л
Мочевая кислота	210-420	310	Мкмоль/л
СКФ	>90	22	мл/мин/1,73 м ²

3.2. Общий анализ мочи

Наименование	Нормы	Результат
Цвет	желтый	желтый
Прозрачность	полная	полная
Относительная плотность	1003-1035	1015

Наименование	Нормы	Результат
pH	5,0-8,0	5,8
Белок	отр	0,350г/л
Глюкоза	отр	отр
Кетоновые тела	отр	отр
Уробилиноген	отр	отр
Лейкоцитарная эстераза	отр	отр
Билирубин	отр	отр
Эпителийплоский	<3	Не обнаружен
Эпителийпереходный	<1	Не обнаружен
Эпителий почечный	отр	Не обнаружен
Лейкоциты	<3	0-1
Эритроциты	<2	Не обнаружен
Цилиндры	отр	Не обнаружен
Соли	отр	Не обнаружен
Бактерии	отр	Не обнаружен

3.3. Анализ мочи по Нечипоренко

Лейкоциты 500/мл

Эритроциты 100/мл

Цилиндры нет

3.4. Коагулограмма

Фибриноген 2,5 г/л (норма 2,00-4,00г/л)

АЧТВ 30,6сек (норма 25,4-36,9сек)

Протромбиновое время 99% (норма 78-142%)

Тромбиновое время 12,3сек (норма 10,3-16,6 сек)

3.5. Определение уровня катехоламинов в крови

Адреналин 88 пг/мл (норма <110пг/мл)

Норадреналин 450 пг/мл (норма 70-750пг/мл)

Дофамин 55пг/мл (норма <87пг/мл)

3.6. Определение кортизола в крови

250 нмоль/л (норма 101,2-535,7 нмоль/л)

Вопрос №2 Необходимым для постановки диагноза инструментальным методом обследования является:

1. эхокардиография
2. УЗИ органов брюшной полости
3. Рентгенография органов грудной клетки
4. УЗИ вен нижних конечностей

5. Результаты инструментальных методов обследования

5.1. Эхокардиография

Аорта не расширена. Створки аортального клапана и стенки аорты уплотнены, расхождение створок полное. Толщина задней стенки и межжелудочковой перегородки 13 мм. Индекс массы миокарда левого желудочка 130г/м². Признаков гипо- и акинезии в покое нет. ФВ ЛЖ 63%.

5.2. УЗИ органов брюшной полости

Печень не увеличена, паренхима ее однородной эхогенности. Вне- и внутрипеченочные желчные протоки не расширены. Ductus choledochus – 0,5 см. V.portae 1,0 см. Селезенка не увеличена. Поджелудочная железа обычных размеров и эхогенности. Свободной жидкости в брюшной полости не выявлено.

5.3. Рентгенография органов грудной клетки

Легочные поля прозрачны, без инфильтративных изменений. Корни легких не расширены. Синусы свободны. Сердце не расширено в поперечнике.

5.4. УЗИ вен нижних конечностей

Поверхностные и глубокие вены проходимы. Признаков тромбоза нет. Клапаны состоятельны.

Вопрос №3 Какой диагноз можно поставить данному больному?:

1. Гипертоническая болезнь III стадия, 3 степень, риск очень высокий. Хроническая болезнь почек С4, А3
2. Гипертоническая болезнь III стадия, 2 степень, риск высокий. Хроническая болезнь почек С4, А3
3. Гипертоническая болезнь II стадия, 3 степень, риск очень высокий. Хроническая болезнь почек С2, А2
4. Гипертоническая болезнь III стадия, 3 степень, риск очень высокий. Хроническая болезнь почек С5, А3

7. Диагноз

Диагноз:

Вопрос №4 К поражению органов-мишеней, связанному с артериальной гипертензией у больного относят :

1. гипертрофию левого желудочка
2. диффузный пневмосклероз
3. пульсовое артериальное давление 55 мм ртст
4. стеатоз печени

Вопрос №5 У больного имеется метаболическое нарушение в виде :

1. гиперлипидемии
2. подагры
3. сахарного диабета
4. метаболического ацидоза

Вопрос №6 Дополнительным инструментальным методом обследования больных артериальной гипертензией является:

1. УЗИ сонных артерий
2. КТ головного мозга
3. биопсия почки
4. экскреторная урография

Вопрос №7 Тактика ведения данного больного включает коррекцию образа жизни 3.

1. сочетании с назначением комбинации двух антигипертензивных препаратов
2. сочетании с назначением фиксированной комбинации трех антигипертензивных препаратов
3. сочетании с монотерапией антигипертензивными препаратами
4. течение первых 6 месяцев наблюдения, с последующим назначением антигипертензивных препаратов

Вопрос №8 Данному больному предпочтительнее назначить :

1. лизиноприл + фуросемид
2. лизиноприл+ бисопролол
3. амлодипин+бисопролол
4. лизиноприл+ирбесартан

Вопрос №9 Немедикаментозный компонент лечения данного пациента должен включать:

1. отказ от курения
2. снижение массы тела
3. физиотерапевтическое лечение
4. бальнеологическое лечение

Вопрос №10 Целевыми показателями при лечении данного больного является снижение артериального давления до отметки _____ мм рт.ст:

1. 130-139/70-79
2. 120-130/70-79
3. <120/80
4. <150/90

Вопрос №11 Диета для данного пациента должна включать:

1. ограничение потребления поваренной соли
2. отказ от приема алкоголя
3. употребление минеральной воды
4. ограничение потребления растительной пищи

Вопрос №12 У данного пациента следует воздержаться от назначения препаратов из группы :

1. нестероидных противовоспалительных средств
2. бета-адреноблокаторов
3. статинов
4. антагонисты кальция

Эталоны ответов

1	2	3	4	5	6	7	8	9	10	11	12
1,2	1	1	1	1	1	1	1	1	1	1	1

УСЛОВИЕ СИТУАЦИОННОЙ ЗАДАЧИ 20

1.1. Ситуация

Мужчина 59 лет, менеджер, обратился к врачу-терапевту участковому с просьбой обследовать и назначить лечение

1.2. Жалобы

на дискомфорт, появление давящих болей за грудиной, возникающие при быстрой ходьбе, подъеме по лестнице выше 2 -3 -го этажа, или при ходьбе более 500 м. Боли периодически отдают в левую руку, проходят после прекращения нагрузки в течение 5 минут или купируются нитроглицерином в течение 2-3 минут. Снижение толерантности к нагрузкам.

1.3. Анамнез заболевания

Впервые дискомфорт в груди заметил около года назад при быстрой ходьбе в гору, боль прошла после прекращения нагрузки. Стал ограничивать нагрузку, ходил медленнее. В последующем стал отмечать появление давящих болей за грудиной при подъеме по лестнице выше 3 этажа, ходьбе более 500 м. Предположил, что это связано с курением и бронхами, уменьшил число выкуриваемых сигарет. К врачу не обращался. При медленной ходьбе и в покое болей не было, но при увеличении темпа возникал дискомфорт. За последние полгода частота, длительность и интенсивность болей не изменилась. По рекомендации знакомого стал использовать нитроглицерин для купирования приступов с хорошим эффектом.

1.4. Анамнез жизни

- Рос и развивался нормально. Служил в армии.
- Образование высшее.
- Работает.
- Перенесенные заболевания и операции: отрицает
- Наследственность: мать умерла в 64 года, ОНМК, страдала АГ; отец – умер в 50 лет от острого инфаркта миокарда.
- Аллергологический анамнез не отягощен.
- Вредные привычки: курит 25 лет, по 5-7 сигарет в день, алкоголь употребляет редко в малых дозах.
- Ведет малоподвижный образ жизни.

1.5. Объективный статус

Общее состояние удовлетворительное. Рост 171 см, вес 89 кг, ИМТ 30,44 кг/м². Окружность талии – 104 см. В легких – дыхание везикулярное. ЧД = 16 в 1 минуту. Тоны сердца умеренно приглушены, ритмичные, акцент II тона над проекцией аорты.. ЧСС – 86 уд. в 1 минуту. АД – 130/85 мм рт. ст. Живот при пальпации мягкий, безболезненный. Почки не пальпируются, симптом поколачивания отрицательный с обеих сторон. Печень и селезенка не увеличены.

Вопрос №1 Выберите необходимые для постановки диагноза лабораторные методы обследования:

1. развернутый анализ крови с определением уровня гемоглобина, эритроцитов и лейкоцитарной формулы
2. липидограмма
3. определение уровня амилазы крови
4. определение протромбина, МНО
5. анализ мочи общий

3. Результаты лабораторных методов обследования

3.1. Развернутый анализ крови с определением уровня гемоглобина, эритроцитов и лейкоцитарной формулы

Наименование	Нормы	26.12.17 13:40***
Гемоглобин	130,0 - 160,0	134,0 г/л
Гематокрит	35,0 - 47,0	40,7
Лейкоциты	4,00 - 9,00	6,95
Эритроциты	4,00 - 5,70	4,81
Тромбоциты	150,0 - 320,0	264
Ср.объем эритроцита	80,0 - 97,0	84,2
Ср.содерж.гемоглобина	28,0 - 35,0	28,2
Ср.конц.гемоглобина	330 - 360	335
Инд.распр.эр-тов коэф.вар.	11,50 - 14,50	12,30
Средний объем тромбоцита	7,40 - 10,40	7,50
Тромбоцитокрит	0,150 - 0,400	0,250
Лимфоциты абс.	1,20 - 3,50	2,0
Моноциты абс.	0,10 - 1,00	0,32
Гранулоциты абс.	1,20 - 7,00	
Нейтрофилы абс.	2,04 - 5,80	3,96
Эозинофилы абс.	0,02 - 0,30	0,20
Базофилы абс.	0,00 - 0,07	0,01
Лимфоциты	17,0 - 48,0	29
Моноциты	2,0 - 10,0	6
Гранулоциты	42,00 - 80,00	

3.2. Липидограмма

Показатель	Результат	Ед.изм.	Норма
Холестерин общий	5,13	ммоль/л	(0,00-5,30)
Триглицериды	1,49	ммоль/л	(0,00-1,70)
Холестерин ЛПВП	1,04	ммоль/л	(0,90-1,90)
Холестерин ЛПОНП	0,68	ммоль/л	(0,10-1,00)
Холестерин ЛПНП	3,41	ммоль/л	(0,00-3,3)

3.3. Определение уровня амилазы крови

Амилаза	50	Ед/л	(40 - 100)
---------	----	------	------------

3.4. Определение протромбина, МНО

Протромбин по Квику	110	%	(80 - 140)
МНО	0.95	у.е.	(0.85 - 1.20)

3.5. Анализ мочи общий

Цвет	светло-желтый	
Реакция	5.0 ед.рН	(5.0 - 7.0)
Удельный вес	1015	(1010 - 1025)
Прозрачность	прозрачная	
Кровь	отрицательно	
Билирубин	не обнаружено	
Уробилиноген	0.2 Ед/100мл	
Кетоны	не обнаружено	
Белок	не обнаружено	
Нитриты	не обнаружено	
Глюкоза	отрицательно	
Лейкоциты	не обнаружено	

Вопрос №2 Выберите необходимые для постановки диагноза инструментальные методы обследования:

1. электрокардиограмма (ЭКГ) покоя в 12 отведениях
2. нагрузочные пробы – велоэргометрия или тредмилл-тест, или стресс ЭХО-КГ
3. эхокардиография трансторакальная
4. фиброгастродуоденоскопия
5. рентгенография органов грудной клетки
6. УЗИ щитовидной железы

5. Результаты инструментальных методов обследования

5.1. Электрокардиограмма (ЭКГ) покоя в 12 отведениях

Синусовый ритм с ЧСС 82 в минуту. Электрическая ось сердца горизонтальная.

5.2. Нагрузочные пробы – велоэргометрия или тредмилл-тест, или стресс ЭХО-КГ

Толерантность к физической нагрузке средняя 100Вт. (600 кгм/мин). Зарегистрированы ишемические изменения ST в отведениях V4-V6 2 мм, на 9-минуте при нагрузке 100 Вт, восстановление на 4 минуте отдыха. Соответствует стенокардии напряжения Пф.кл.

5.3. Эхокардиография трансторакальная

Заключение. Уплотнение аорты. Полости сердца не расширены. Клапанной патологии не выявлено. Митральная регургитация 1 ст. Трикуспидальная регургитация 1 ст. Сократительная способность миокарда левого желудочка удовлетворительная, ФВ=61% (по Симпсон), зон гипокинезии не выявлено. Диастолическая функция нарушена по ригидному типу.

5.4. Фиброгастроуденоскопия

Дуоденогастральный рефлюкс. Диффузный умеренно выраженный поверхностный гастрит.

5.5. Рентгенография органов грудной клетки

Проекции: прямая, боковая Состояние легких: расправлены. Пневматизация легочной ткани: не изменена. Легочный рисунок: не изменен Диафрагм1. куполы четкие ровные, высота стояния соответствует конституциональному типу. Тень средостения: не смещена. Плевральные полости свободны

5.6. УЗИ щитовидной железы

ПРАВАЯ ДОЛЯ визуализируется

размеры: ширина 2.0 см, толщина 1.8 см, длина 4.9 см, объем 8.45 мл

ЛЕВАЯ ДОЛЯ визуализируется

размеры: ширина 1.7 см, толщина 1.9 см, длина 4.9 см, объем 7.58 мл

ПЕРЕШЕЕК визуализируется

толщина 0,6 см

Общий объем 16.03 мл (N 18 жен, N 25 муж)

Эхогенность нормальная. Контур четкий, не деформирован

Структура однородная. Очаговые образования не выявлены

ЗАКЛЮЧЕНИЕ. Очаговой патологии не выявлено.

Вопрос №3 Какой диагноз можно поставить данному больному?:

1. ИБС: стабильная стенокардия напряжения 2 ФК
2. остеохондроз грудного отдела позвоночника с торакалгией
3. нейроциркуляторная дистония
4. ИБС: стенокардия вазоспастическая

7. Диагноз

Диагноз:

Вопрос №4 Ведущим модифицируемым фактором риска развития атеросклероза, выявленным при первичном осмотре у данного пациента, является:

1. курение
2. мужской пол
3. возраст старше 45 лет
4. малоподвижный образ жизни

Вопрос №5 Пациента следует направить на коронароангиографию при:

1. неэффективности оптимальной медикаментозной терапии
2. недостижении целевых уровней холестерина
3. отсутствии приступов стенокардии на фоне лечения
4. выявлении утолщения комплекса интимы-медиа или атеросклеротической бляшки при ультразвуковом исследовании сонных артерий

Вопрос №6 Для купирования приступов стенокардии пациенту следует назначить:

1. нитраты короткого действия под язык
2. триметазидин пролонгированный в капсулах
3. валидол под язык
4. диклофенак в таблетках

Вопрос №7 В качестве антиангинальной терапии в первую очередь пациенту необходимо назначить:

1. бета-адреноблокаторы
2. нифедипин

3. торасемид

4. дигоксин

Вопрос №8 При лечении больного со стабильной стенокардией напряжения бета-адреноблокаторами необходимо достигнуть целевые значения ЧСС _____ в минуту:

1. 55-60

2. 70-75

3. 35-40

4. 76-90

Вопрос №9 Для профилактики атеротромботических осложнений пациенту следует назначить :

1. ацетилсалициловую кислоту (аспирин) в низких дозах 75-150 мг/сут

2. варфарин

3. варфарин + аспирин

4. клопидогрель+аспирин

Вопрос №10 При недостижении целевых уровней холестерина больному стабильной стенокардией, получающему статины, следует добавить:

1. эзетимиб

2. никотиновую кислоту

3. милдронат

4. атероклефит

Вопрос №11 Для определения показаний к назначению статинов у больного со стабильной стенокардией использование шкалы SCORE:

1. невозможно

2. возможно

3. возможно, но с учетом уровней ЛВП

4. возможно, при условии, если пациент не курит

Вопрос №12 Контрольные амбулаторные осмотры больному со стабильной ИБС на первом году лечения рекомендуется проводить:

1. каждые 4-6 месяцев

2. каждую неделю

3. каждый месяц

4. 1 раз в год

Эталоны ответов

1	2	3	4	5	6	7	8	9	10	11	12
1,2	1,2,3	1	1	1	1	1	1	1	1	1	1

УСЛОВИЕ СИТУАЦИОННОЙ ЗАДАЧИ 21

1.1. Ситуация

Больной 57 лет обратился в поликлинику к врачу-терапевту участковому

1.2. Жалобы

на одышку и сердцебиение при физической нагрузке (подъем на 1 этаж), отеки голеней, перебои в работе сердца, возникающие без видимых причин

1.3. Анамнез заболевания

- С 30 лет страдает АГ
- Настоящее ухудшение состояния в течение 2 лет, когда после повторного инфаркта миокарда с Q зубцом стал отмечать появление одышки и сердцебиения при физической нагрузке, отеки голеней и перебои в работе сердца

1.4. Анамнез жизни

- Вредные привычки: курит в течение 40 лет по 20 сигарет в день
- Перенесенные заболевания и операции:
 - Холецистэктомия в 35 лет
 - Перенес инфаркты миокарда в 45 и в 55 лет

1.5. Объективный статус

Состояние средней тяжести. Вес 100 кг, рост 170 см, ИМТ= 34,6 кг/м². Кожные покровы и видимые слизистые бледно-розовые. В легких дыхание везикулярное, хрипы не выслушиваются, ЧДД 20 в мин. Тоны сердца аритмичные, ЧСС 64 в мин., АД 140/85 мм рт.ст. Дефицит пульса 4-6 уд в минуту

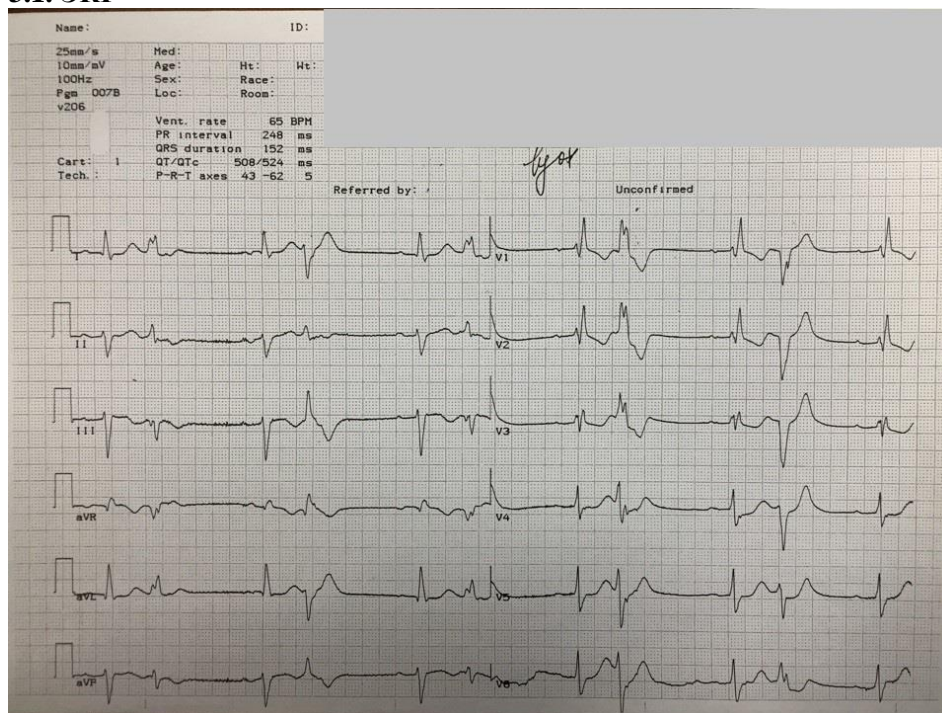
Живот мягкий, безболезненный. Печень +1,5 см ниже края реберной дуги. Отеки нижних конечностей (голень и стопы). Тест 6-и минутной ходьбы: 200 метров.

Вопрос №1 Для оценки типа нарушений ритма сердца следует провести:

1. ЭКГ
2. суточное мониторирование ЭКГ по Холтеру
3. ЭХО-КГ
4. Стресс-ЭХОКГ
5. СМАД

3. Результаты обследования

3.1. ЭКГ



3.2. Суточное мониторирование ЭКГ по Холтеру

На протяжении всей записи регистрировался синусовый ритм с ЧСС=50-130 в минуту, интервал PQ=210-280 мс, полиморфная желудочковая экстрасистолия (5500 желудочковых экстрасистол в течение суток), периодами по типу аллоритмии (би- и тригеминии). Сегмент ST: без диагностически значимой динамики.

3.3. ЭХО-КГ

ФВ=38%, дилатация левого желудочка и левого предсердия

3.4. Стресс-ЭХОКГ

Данных за наличие стресс-индуцированной ишемии не получено

3.5. СМАД

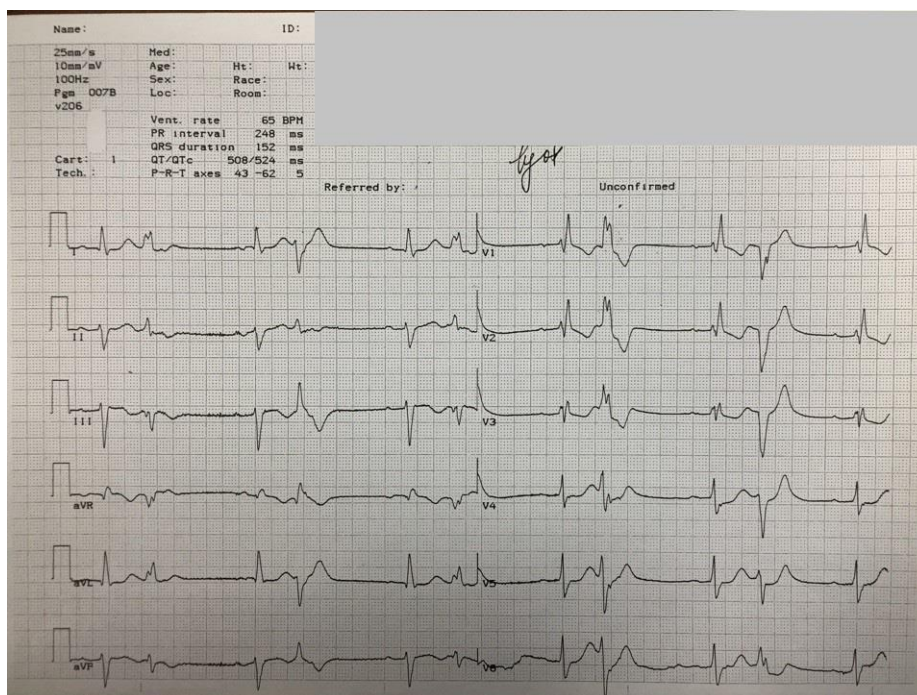
Максимальное повышение АД в течение суток до 150/90 мм.рт.ст.

Вопрос №2 Для верификации диагноза ХСН необходимо провести:

1. оценку имеющейся ЭКГ
2. ультразвуковое исследование сердца (ЭХО-КГ)
3. определение мозгового натрий-уретического пептида
4. пульсоксиметрию
5. определение пресепсина крови
6. определение прокальцитонина

5. Результаты обследования

5.1. Регистрация ЭКГ



5.2. Ультразвуковое исследование сердца (ЭХО-КГ)

ФВ=38%

5.3. Определение мозгового натрий-уретического пептида

BNP=70 пг/мл (Норма BNP<35 пг/мл)

5.4. Пульсоксиметрия

SaO₂=98%

5.5. Определение пресепсина крови

100 пг/мл (норма)

5.6. Определение прокальцитонина

<0,05 нг/мл (норма)

Вопрос №3 На представленной ЭКГ имеется:

1. АВ-блокада I степени, полная блокада ПНПГ, желудочковая экстрасистолия 2-х морфологий
2. Синдром WPW, АВ-блокада II степени, трепетание желудочков
3. Желудочковая тахикардия, инфаркт миокарда с Q-зубцом, суправентрикулярная экстрасистолия
4. Фибрилляция предсердий, АВ-блокада III степени, монормфная желудочковая экстрасистолия

Вопрос №4 Снижение толерантности к физической нагрузке у данного пациента обусловлено:

1. хронической сердечной недостаточностью
2. постхолецистэктомическим синдромом
3. курением
4. избыточным весом

Вопрос №5 Исключить ХОБЛ у пациента с длительным анамнезом курильщика можно посредством:

1. оценки модифицированного индекса Тиффно
2. оценки ОФВ~1~
3. оценки ЖЕЛ
4. оценки парциального напряжения кислорода в артериальной крови

Вопрос №6 В связи с наличием ХСН пациенту необходимо назначить:

1. бета-адреноблокаторы
2. органические нитраты
3. прямые антикоагулянты
4. непрямые антикоагулянты

Вопрос №7 Кроме бета-адреноблокаторов пациенту показаны :

1. ингибиторы АПФ
2. бета~2~-адреномиметики
3. бета~1~-адреномиметики
4. антагонисты лейкотриеновых рецепторов

Вопрос №8 Нарушения ритма сердца, выявленные у пациента являются:

1. потенциально злокачественными
2. доброкачественными
3. злокачественными
4. неклассифицируемыми

Вопрос №9 Пациенту с желудочковой экстрасистолией, ИБС и ХСН в качестве антиаритмических препаратов показано назначениб.

1. биспролола
2. аллапинина
3. этацизина
4. амиодарона

Вопрос №10 Модификация диеты пациента должна включать ограничениб.

1. поваренной соли
2. белков растительного происхождения
3. воды
4. белков животного происхождения

Вопрос №11 Немодифицируемым фактором риска у данного пациента является:

1. пол
2. курение
3. артериальная гипертензия
4. избыточный вес

Вопрос №12 Мероприятия по изменению образа жизни у данного больного должны включать:

1. регулярные дозированные физические нагрузки
2. ограничение/исключение физических нагрузок
3. занятие в спортивной группе по легкой атлетике
4. постельный режим

Эталоны ответов

1	2	3	4	5	6	7	8	9	10	11	12
1,2	1,2,3	1	1	1	1	1	1	1	1	1	1

УСЛОВИЕ СИТУАЦИОННОЙ ЗАДАЧИ 22

1.1. Ситуация

Больной А. 44 года осматривается врачом-терапевтом участковым в поликлинике

1.2. Жалобы

На головную боль в затылочной области, ощущение пульсации в голове, жара, головокружение, снижение работоспособности

1.3. Анамнез заболевания

Головные боли при стрессовых ситуациях беспокоят в течение нескольких лет. Не придавал этому значение. Год назад при случайном, однократном измерении артериального давления были выявлены повышенные цифры, однако к врачам не обращался. В течение последнего месяца на фоне неприятностей на работе отметил усиление головных болей, появление головокружения, пошатывания при ходьбе, что заставило обратиться к врачу по месту жительства.

1.4. Анамнез жизни

- Рос и развивался нормально
- Перенесенные заболевания и операции: детские инфекции, хронический гастрит
- Наследственность: отец имеет артериальную гипертензию с 40 лет, перенес инфаркт миокарда в возрасте 53 лет.
- Вредные привычки: курит по 10-15 сигарет в день с 18-летнего возраста
- Двигательная активность: малоподвижный образ жизни

1.5. Объективный статус

Состояние относительно удовлетворительное. Вес 105 кг, рост 177 см. ИМТ - 33,52 кг/м². Кожные покровы нормальной окраски, влажности. В легких дыхание везикулярное, хрипов нет. Частота дыхания 16 в минуту. Левая граница сердца определяется по 5 межреберью на 1 см кнаружи от левой срединноключичной линии. Тоны сердца ясные, ритмичные, акцент второго тона во второй межреберье справа от грудины. ЧСС 85 ударов в минуту. АД 170/100 мм рт ст. Живот мягкий, безболезненный. Печень не выступает из-под края реберной дуги. Отеков нет.

Вопрос №1 Скрининговыми лабораторными методами обследования, необходимыми для постановки диагноза, являются:

1. биохимический анализ крови
2. общий анализ мочи
3. анализ мочи по Зимницкому
4. коагулограмма
5. определение уровня катехоламинов в крови
6. определение кортизола в крови

3. Результаты лабораторных методов обследования

3.1. Биохимический анализ крови

Наименование	Нормы	Результат	Единицы измерения
Общий белок	6,0-8,0	6,8	г/дл
Глюкоза	3,3 - 5,5	5,2	Ммоль/л
Креатинин	60-115	98	Мкмоль/л
Мочевина	2,5-6,7	5,4	Ммоль/л
Общий билирубин	3-17	9,5	Мкмоль/л
АСТ	3-35	24	Ед/л
АЛТ	3-35	25	Ед/л
Натрий	135-145	139	Ммоль/л
Калий	3,5-5,0	4,0	Ммоль/л
Общий холестерин	<5,0	6,8	Ммоль/л
КФК	25-195	150	ед/л

3.2. Общий анализ мочи

Наименование	Нормы	Результат
Цвет	желтый	желтый
Прозрачность	полная	полная
Относительная плотность	1003-1035	1015
рН	5,0-8,0	5,8
Белок	отр	0,104
Глюкоза	отр	отр
Кетоновые тела	отр	отр
Уробилиноген	отр	отр

Наименование	Нормы	Результат
Лейкоцитарная эстераза	отр	отр
Билирубин	отр	отр
Эпителий плоский	<3	Не обнаружен
Эпителий переходный	<1	Не обнаружен
Эпителий почечный	отр	Не обнаружен
Лейкоциты	<3	0-1
Эритроциты	<2	Не обнаружен
Цилиндры	отр	Не обнаружен
Соли	отр	Не обнаружен
Бактерии	отр	Не обнаружен

3.3. Анализ мочи по Зимницкому

Порция	Удельный вес	Объем
1	1033	100
2	1022	280
3	1015	350
4	1024	250
5	1020	230
6	1023	180
7	1025	160
8	1028	150

3.4. Коагулограмма

Фибриноген 2,5 г/л (норма 2,00-4,00г/л)

АЧТВ 30,6сек (норма 25,4-36,9сек)

Протромбиновое время 99% (норма 78-142%)

Тромбиновое время 12,3сек (норма 10,3-16,6 сек)

3.5. Определение уровня катехоламинов в крови

Адреналин 88 пг/мл (норма <110пг/мл)

Норадреналин 450 пг/мл (норма 70-750пг/мл)

Дофамин 55пг/мл (норма <87пг/мл)

3.6. Определение кортизола в крови

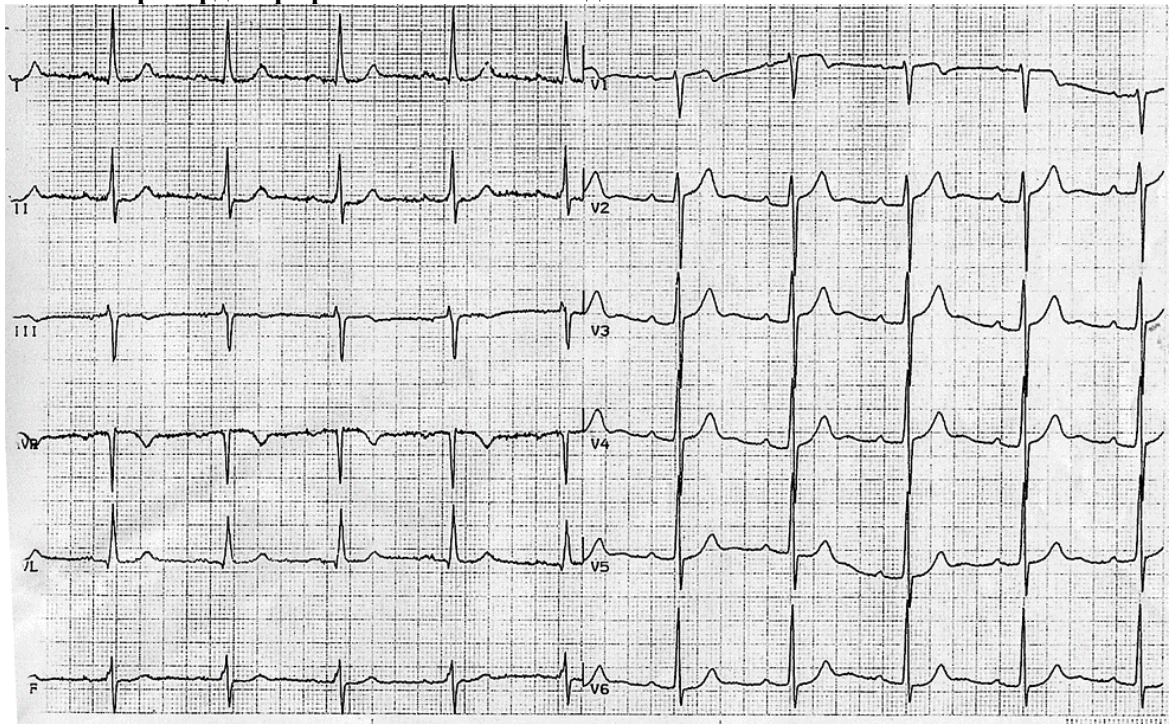
250 нмоль/л (норма 101,2-535,7 нмоль/л)

Вопрос №2 Необходимым для постановки диагноза инструментальным методом обследования является:

1. электрокардиография в покое в 12 отведениях
2. УЗИ органов брюшной полости
3. Рентгенография органов грудной клетки
4. УЗИ вен нижних конечностей

5. Результаты инструментальных методов обследования

5.1. Электрокардиография в покое в 12 отведениях



5.2. УЗИ органов брюшной полости

Печень не увеличена, паренхима ее однородной эхогенности. Вне- и внутрпеченочные желчные протоки не расширены. Ductus choledochus – 0,5 см. V.portae 1,0 см. Селезенка не увеличена. Поджелудочная железа обычных размеров и эхогенности. Свободной жидкости в брюшной полости не выявлено.

5.3. Рентгенография органов грудной клетки

Легочные поля прозрачны, без инфильтративных изменений. Корни легких не расширены. Синусы свободны. Сердце не расширено в поперечнике.

5.4. УЗИ вен нижних конечностей

Поверхностные и глубокие вены проходимы. Признаков тромбоза нет. Клапаны состоятельны.

Вопрос №3 Какой диагноз можно поставить данному больному?:

1. Гипертоническая болезнь II стадия, 2 степень, риск высокий
2. Гипертоническая болезнь III стадия, 2 степень, риск очень высокий
3. Гипертоническая болезнь II стадия, 3 степень, риск очень высокий
4. Гипертоническая болезнь III стадия, 3 степень, риск очень высокий

7. Диагноз

Диагноз:

Вопрос №4 К поражениям органов-мишеней, связанных с артериальной гипертензией у больного относят :

1. гипертрофию левого желудочка
2. ожирение
3. сахарный диабет
4. стеатоз печени

Вопрос №5 К метаболическим нарушениям, имеющимся у больного, относятся :

1. ожирение
2. подагра
3. сахарный диабет
4. гемохроматоз

Вопрос №6 К дополнительным инструментальным методам обследования больных артериальной гипертензией относят:

1. эхокардиографию
2. КТ головного мозга
3. перфузионную сцинтиграфию миокарда
4. экскреторную урографию

Вопрос №7 Тактика ведения данного больного включает коррекцию образа жизни 3.

1. сочетании с назначением фиксированной комбинации двух антигипертензивных препаратов
2. сочетании с назначением фиксированной комбинации трех антигипертензивных препаратов
3. сочетании с монотерапией антигипертензивными препаратами
4. течение первых 6 месяцев наблюдения, с последующим назначением антигипертензивных препаратов

Вопрос №8 Данному больному предпочтительнее назначить :

1. лизиноприл+ амлодипин
2. лизиноприл+ бисопролол
3. амлодипин+бисопролол
4. лизиноприл+ирбесартан

Вопрос №9 Немедикаментозные методы лечения данного пациента должны включать:

1. регулярные физические аэробные нагрузки
2. аппаратный массаж воротниковой зоны
3. физиотерапевтическое лечение
4. бальнеологическое лечение

Вопрос №10 Целевыми показателями при лечении данного больного является снижение артериального давления до отметки ____ мм рт.ст:

1. 120-130/70-79
2. 130-139/70-79
3. <120/80
4. <150/90

Вопрос №11 Диета для данного пациента должна включать:

1. ограничение потребления поваренной соли
2. отказ от приема алкоголя
3. употребление минеральной воды
4. ограничение потребления продуктов богатых животным белком

Вопрос №12 Контроль достижения и поддержания целевого уровня артериального давления следует осуществлять посредством:

1. проведения ежедневного домашнего самоконтроля артериального давления
2. посещения врача 1 раз в неделю
3. госпитализации в стационар 1 раз в 3 месяца
4. проведения ежемесячного суточного мониторирования артериального давления

Эталоны ответов

1	2	3	4	5	6	7	8	9	10	11	12
1.2	1	1	1	1	1	1	1	1	1	1	1

УСЛОВИЕ СИТУАЦИОННОЙ ЗАДАЧИ 23

1.1. Ситуация

Больной Ш., 73 года, пенсионер, обратился к врачу-терапевту участковому

1.2. Жалобы

На перебои в работе сердца, одышку при небольшой физической нагрузке, отеки голеней.

1.3. Анамнез заболевания

Считает себя больным в течение 10 лет, когда впервые появились боли за грудиной сжимающего характера. При госпитализации в стационар был диагностирован инфаркт миокарда, постоянно принимает аспирин, бисопролол, аторвастатин. Последние 5 лет стал отмечать появление одышки при незначительной физической нагрузке, перебои в работе сердца. При выполнении суточного мониторирования ЭКГ выявлена полная блокада левой ножки пучка Гиса, частая желудочковая экстрасистолия. Настоящее ухудшение самочувствия в течение последнего месяца, когда стала нарастать одышка, появились отеки голеней.

1.4. Анамнез жизни

- Рос и развивался соответственно возрасту.

- Последний год не работает, пенсионер.
- 5 лет назад диагностирован сахарный диабет, постоянно принимает метформин.
- Не курит, алкоголь не употребляет.
- Семейный анамнез: не отягощен.
- Перенесенные заболевания: холецистэктомия по поводу желчно-каменной болезни более 15 лет назад, пневмония в прошлом году.

1.5. Объективный статус

Состояние удовлетворительное. Температура тела 36,6°C. Цианоз губ, акроцианоз. Отеки голеней и стоп. Периферические лимфоузлы не увеличены. Дыхание жесткое, единичные влажные хрипы в нижних долях обоих легких. ЧД 18 в мин. Тоны сердца приглушены, ритм неправильный. ЧСС 68 ударов в мин. АД 120/70 мм рт ст. Живот при пальпации мягкий, безболезненный. Размеры печени по Курлову 11x10x9 см. Селезенка не увеличена. Симптом Пастернацкого отрицательный с обеих сторон. Стул и мочеиспускание в норме.

Вопрос №1 Необходимыми для постановки диагноза лабораторными методами обследования являются:

1. общий анализ крови
2. биохимический анализ крови с определением липидного профиля, АЛТ, АСТ, глюкозы, мочевины, креатинина, гликированного гемоглобина
3. анализ крови с определением антинуклеарных антител
4. анализ мочина диастазу
5. общий анализ мокроты

3. Результаты лабораторных методов обследования

3.1. Общий анализ крови

Показатель	Результат	Нормы
Эритроциты (RBC), *10 ¹² /л	4,6	м. 4,4-5,0 ж. 3,8-4,5
Гемоглобин (Hb), г/л	136	м. 130-160 ж. 120-140
Гематокрит (HCT),%	41	м. 39-49 ж. 35-45
Цветовой показатель (ЦП)	0,9	0,8-1,0
Усреднённое значение объёма эритроцита (MCV), (фл)	85	80-100
Среднее содержание гемоглобина в эритроците (MCH), (пг)	29	26-34
Средняя концентрация гемоглобина в эритроците (MCHC), г/дл	33,3	32,0-37,0
Ретикулоциты (RET), %	1	2-12
Тромбоциты (PLT), *10 ⁹ /л	270	180-320
Лейкоциты (WBC), *10 ⁹ /л	7,8	4-9
Лейкоцитарная формула		
Нейтрофилы палочкоядерные, %	1	1-6
Нейтрофилы сегментоядерные, %	63	47-72

Показатель	Результат	Нормы
Эозинофилы, %	4	1-5
Базофилы, %		0-1
Лимфоциты, %	30	19-37
Моноциты, %	2	2-10
СОЭ, мм/ч	8	м. 2-10 ж. 2-15

3.2. Биохимический анализ крови с определением липидного профиля, АЛТ, АСТ, глюкозы, мочевины, креатинина, гликированного гемоглобина

Показатель	Результат	Норма
Креатинин	68	44-115 мкмоль/л
Мочевина	7,1	2,5-8,3 ммоль/л
Мочевая кислота	376	120-430 мкмоль/л.
Холестерин общий	6,2	3,3-5, 8 ммоль/л
ЛПНП	3,1	<3 ммоль/л, < 2,5 ммоль/л у больных ИБС
ЛПВП	0,9	>1,2 ммоль/л
Глюкоза	7,6	3,5-6,2 ммоль/л
Гликозилированный гемоглобин	6,7	<5,5%
Триглицериды	2,9	менее 1,7 ммоль/л
АлТ	23	<37 Ед
АсТ	28	<43Ед

3.3. Анализ крови с определением антинуклеарных антител

Титр антинуклеарных антител - 0. (Норма <1:250)

3.4. Анализ мочина диастазу

20 ед (норма 16-65 ед)

3.5. Общий анализ мокроты

Характер: слизистая, цвет: прозрачный. Запах: отсутствует. Эритроциты – отсутствуют, лейкоциты – единичные в препарате. Эозинофилы, спирали Куршмана, кристаллы Шарко-Лейдена, альвеолярные макрофаги – отсутствуют. Микобактерии туберкулеза – не обнаружены.

Вопрос №2 Необходимыми для постановки диагноза инструментальными методами обследования являются:

1. суточное мониториорвание ЭКГ
2. эхокардиография
3. Функция внешнего дыхания
4. УЗИ органов брюшной полости
5. ЭГДС

5. Результаты инструментальных методов обследования

5.1. Суточное мониторирование ЭКГ

Основной ритм синусовый, все время исследования полная блокада левой ножки пучка Гиса. За время регистрации выявлено 6128 одиночных желудочковых экстрасистол, максимально 239 за час. В вечернее время эпизоды бигеминии. Пробежек ЖТ нет. Пауз нет.

5.2. Эхокардиография

Аорта не расширена. Створки аортального клапана и стенки аорты уплотнены, расхождение створок полное. Толщина задней стенки и межжелудочковой перегородки 11 мм. Сократительная функция миокарда ЛЖ снижена. Выявлена зона акинеза передне-перегородочной стенки левого желудочка. ФВ ЛЖ 42%.

5.3. Функция внешнего дыхания

ЖЕЛ - 4,6 л (86%), ОФВ1 -4,15 л/с (93%). ЖЕЛ в норме, показатели проходимости бронхиальных путей в норме. Признаков обструкции дыхательных путей не выявлено.

5.4. УЗИ органов брюшной полости

Печень не увеличена, паренхима ее однородной эхогенности. Вне- и внутривенные желчные протоки не расширены. Ductusholedochus – 0,5 см. V.portae 1,0 см. Селезенка не увеличена. Поджелудочная железа обычных размеров и эхогенности. Свободной жидкости в брюшной полости не выявлено.

5.5. ЭГДС

Пищевод проходим. Кардия смыкается полностью. Слизистая оболочка желудка и луковицы 12-перстной кишки розовая, складки хорошо расправляются воздухом. В желудке умеренное количество слизи. Перистальтика выражена. Привратник не изменен. В 12-перстной кишке незначительное количество желчи. Область большого дуоденального сосочка не изменена.

Вопрос №3 Данному больному можно поставить диагноз:

1. ИБС: Постинфарктный кардиосклероз
2. Хроническая ревматическая болезнь сердца
3. Инфекционный эндокардит
4. Гипертоническая болезнь

7. Диагноз

Диагноз:

Вопрос №4 К осложнениям у пациента относится:

1. ХСН 2Б стадии
2. ДН II степени
3. ХПН I степени
4. Анемия легкой степени

Вопрос №5 У пациента диагностирована аритмия:

1. частая желудочковая экстрасистолия
2. постоянная форма ФП
3. пароксизмальная наджелудочковая тахикардия
4. трепетание предсердий неправильной формы

Вопрос №6 Для лечения ХСН больному показано назначениб.

1. иАПФ
2. нитратов
3. сердечных гликозидов
4. антагонистов кальция

Вопрос №7 Для лечения желудочковой экстрасистолии этому больному показано назначениб.

1. бета-блокаторов +амиодарона
2. антагонистов кальция
3. сердечных гликозидов
4. препаратов калия

Вопрос №8 Абсолютным противопоказанием для назначения бета-адреноблокаторов является:

1. атриовентрикулярная блокада 3 степени
2. блокада левой ножки пучка Гиса
3. блокада правой ножки пучка Гиса
4. бифасцикулярная блокада

Вопрос №9 Сочетанной патологией, которая выявлена у пациента, является:

1. сахарный диабет 2 типа
2. пневмония

3. язвенная болезнь желудка

4. хронический холецистит

Вопрос №10 При назначении статинов необходимо рекомендовать пациенту проводить мониторинг

4.

1. АлТ, АсТ

2. уровня железа

3. креатинина

4. альбуминов плазмы крови

Вопрос №11 Показателем, который определяет компенсацию сахарного диабета, является:

1. гликозилированный гемоглобин

2. фибриноген

3. С-реактивный белок

4. амилаза

Вопрос №12 Наиболее информативным методом для диагностики ИБС является:

1. коронароангиография

2. ЭКГ

3. Эхо-КГ

4. сцинтиграфия миокарда

Эталонные ответы

1	2	3	4	5	6	7	8	9	10	11	12
1,2	1,2	1	1	1	1	1	1	1	1	1	1

УСЛОВИЕ СИТУАЦИОННОЙ ЗАДАЧИ 24

1.1. Ситуация

Больной А., 67 лет, пенсионер, обратился к врачу-терапевту участковому

1.2. Жалобы

На боли за грудиной сжимающего характера, возникающие при выполнении физической нагрузки (прохождение более 500 метров по ровной поверхности), продолжительностью до 5 минут, которые пациент купирует приемом нитроглицерина, чувство неритмичного сердцебиения, одышку при физической нагрузке, превышающей обычную для пациента, пастозность голеней в вечернее время.

1.3. Анамнез заболевания

Считает себя больным в течение пяти лет, когда впервые отметил появление болей за грудиной. При обследовании был рекомендован прием аспирина, бисопролола, аторвастатина. При возникновении болей использовал нитроглицерин. Эпизодически появляются приступы неритмичного сердцебиения, со слов пациента были эпизоды фибрилляции предсердий, продолжительностью до 2 часов, которые проходили самостоятельно или при приеме седативной терапии. В течении последнего года отмечает снижение толерантности к физическим нагрузкам, появление отеков нижних конечностей.

1.4. Анамнез жизни

- Рос и развивался соответственно возрасту.
- Последние 5 лет не работает, пенсионер.
- Не курит, алкоголь не употребляет.
- В 20-летнем возрасте была диагностирована язвенная болезнь двенадцатиперстной кишки, последнее обострение было 10 лет назад.
- Семейный анамнез: отец пациента умер в возрасте 57 лет от инфаркта миокарда.

1.5. Объективный статус

Состояние удовлетворительное. Температура тела 36,7°C. Незначительный цианоз губ, акроцианоз. Пастозность голеней. Периферические лимфоузлы не увеличены. Дыхание жесткое, хрипов нет. ЧД 16 в мин. Тоны сердца приглушены, ритм правильный. ЧСС 68 ударов в мин. АД 120/80 мм рт ст. Живот при пальпации мягкий, безболезненный. Размеры печени по Курлову 9x8x7 см. Селезенка не увеличена. Симптом Пастернацкого отрицательный с обеих сторон. Стул и мочеиспускание в норме.

Вопрос №1 Необходимыми для постановки диагноза лабораторными методами обследования являются:

1. общий анализ крови

2. биохимический анализ крови с определением липидного профиля, АЛТ, АСТ, глюкозы, мочевины, креатинина

3. анализ крови с определением антинуклеарных антител

4. анализ мочина диастазу

5. общий анализ мокроты

3. Результаты лабораторных методов обследования

3.1. Общий анализ крови

Показатель	Результат	Нормы
Эритроциты (RBC), *10 ¹² /л	4,2	м. 4,4-5,0 ж. 3,8-4,5
Гемоглобин (Hb), г/л	138	м. 130-160 ж. 120-140
Гематокрит (HCT),%	43	м. 39-49 ж. 35-45
Цветовой показатель (ЦП)	0,9	0,8-1,0
Усреднённое значение объёма эритроцита (MCV), (фл)	85	80-100
Среднее содержание гемоглобина в эритроците (MCH), (пг)	29	26-34
Средняя концентрация гемоглобина в эритроците (MCHC), г/дл	33,3	32,0-37,0
Ретикулоциты (RET), %	1	2-12
Тромбоциты (PLT), *10 ⁹ /л	270	180-320
Лейкоциты (WBC), *10 ⁹ /л	5,8	4-9
Лейкоцитарная формула		
Нейтрофилы палочкоядерные, %	1	1-6
Нейтрофилы сегментоядерные, %	63	47-72
Эозинофилы, %	4	1-5
Базофилы, %		0-1
Лимфоциты, %	30	19-37
Моноциты, %	2	2-10
СОЭ, мм/ч	8	м. 2-10 ж. 2-15

3.2. Биохимический анализ крови с определением липидного профиля, АЛТ, АСТ, глюкозы, мочевины, креатинина

Показатель	Результат	Норма
Креатинин	68	44-115 мкмоль/л

Показатель	Результат	Норма
Мочевина	7,1	2,5-8,3 ммоль/л
Мочевая кислота	376	120-430 мкмоль/л.
Холестерин общий	6,2	3,3-5, 8 ммоль/л
ЛПНП	3,1	<3 ммоль/л, < 2,5 ммоль/л у больных ИБС
ЛПВП	0,9	>1,2 ммоль/л
Глюкоза	4,9	3,5-6,2 ммоль/л
Гликозилированный гемоглобин	4,8	<5,5%
Триглицериды	2,9	менее 1,7 ммоль/л

3.3. Анализ крови с определением антинуклеарных антител

Титр антинуклеарных антител - 0. (Норма <1:250)

3.4. Анализ мочина диастазу

20 ед (норма 16-65 ед)

3.5. Общий анализ мокроты

Характер: слизистая, цвет: прозрачный. Запах: отсутствует. Эритроциты – отсутствуют, лейкоциты – единичные в препарате. Эозинофилы, спирали Куршмана, кристаллы Шарко-Лейдена, альвеолярные макрофаги – отсутствуют. Микобактерии туберкулеза – не обнаружены.

Вопрос №2 Необходимыми для постановки диагноза инструментальными методами обследования являются:

1. суточное мониторирование ЭКГ
2. эхокардиография
3. функция внешнего дыхания
4. УЗИ органов брюшной полости
5. ЭГДС

5. Результаты инструментальных методов обследования

5.1. Суточное мониторирование ЭКГ

Основной ритм синусовый. За время регистрации зафиксирован пароксизм фибрилляции предсердий с максимальной ЧСС 128 уд в мин, продолжительностью 2 часа 24 минуты в ночное время (с 3.06 до 5.30, по дневнику пациента - сон). 128 единичных желудочковых экстрасистол. В дневное время отмечается появление преходящей косонисходящей депрессии сегмента ST до 2 мм при повышении ЧСС до 138 уд/минуту (с 12.18 до 12.21). Пауз нет.

5.2. Эхокардиография

Аорта не расширена. Створки аортального клапана и стенки аорты уплотнены, расхождение створок полное. Толщина задней стенки и межжелудочковой перегородки 9 мм. Признаков гипо- и акинезии в покое нет. ФВ ЛЖ 66%.

5.3. Функция внешнего дыхания

ЖЕЛ - 4,6 л (86%), ОФВ1 -4,15 л/с (93%). ЖЕЛ в норме, показатели проходимости бронхиальных путей в норме. Признаков обструкции дыхательных путей не выявлено.

5.4. УЗИ органов брюшной полости

Печень не увеличена, паренхима ее однородной эхогенности. Вне- и внутрпеченочные желчные протоки не расширены. Ductusholedochus – 0,5 см. V.portae 1,0 см. Селезенка не увеличена. Поджелудочная железа обычных размеров и эхогенности. Свободной жидкости в брюшной полости не выявлено.

5.5. ЭГДС

Пищевод проходим. Кардия смыкается полностью. Слизистая оболочка желудка и луковицы 12-перстной кишки розовая, складки хорошо расправляются воздухом. В желудке умеренное

количество слизи. Перистальтика выраженная. Привратник не изменен. В 12-перстной кишке незначительное количество желчи. Область большого дуоденального сосочка не изменена.

Вопрос №3 Какой диагноз можно поставить данному больному?:

1. ИБС: Стенокардия напряжения Пф.к
2. Бронхиальная астма средней степени тяжести, в стадии обострения
3. Гастроэзофагеальная рефлюксная болезнь
4. Остеохондроз грудного отдела позвоночника

7. Диагноз

Диагноз:

Вопрос №4 К осложнениям основного заболевания у пациента относится:

1. ХСН II ф.к. по NYHA
2. ДН II степени
3. ХПН I степени
4. Отечно-асцитический синдром

Вопрос №5 У пациента имеется нарушение ритма сердца:

1. пароксизмальная форма ФП
2. постоянная форма ФП
3. пароксизмальная наджелудочковая тахикардия
4. трепетание предсердий неправильной формы

Вопрос №6 Наиболее рациональной комбинацией лекарственных препаратов для лечения пациента является:

1. бета-блокатор, антикоагулянты статины
2. антагонист кальция, нитраты
3. диуретик, сердечные гликозиды
4. метилксантины, бета-адреномиметик

Вопрос №7 Для профилактики пароксизмов ФП этому больному показано назначениб.

1. соталола
2. верапамила
3. дигоксина
4. хинидина

Вопрос №8 К новым оральным антикоагулянтам, используемым для профилактики тромбоэмболических осложнений при ФП, относят:

1. дабигатран
2. гепарин
3. аспирин
4. варфарин

Вопрос №9 Для лечения ХСН больному показано назначениб.

1. ингибиторов АПФ
2. сердечных гликозидов
3. глюкокортикоидов
4. нитратов

Вопрос №10 При назначении статинов необходимо рекомендовать пациенту проводить мониторинг:

1. АлТ, АсТ
2. уровня железа
3. креатинина
4. альбуминов плазмы крови

Вопрос №11 При назначении варфарина для профилактики тромбоэмболических осложнений у больных ФП необходимо определять уровень:

1. МНО
2. фибриногена
3. С-реактивного белка
4. протромбинового индекса

Вопрос №12 Наиболее информативным методом для диагностики ИБС является:

1. коронароангиография
2. ЭКГ
3. Эхо-КГ

4. сцинтиграфия миокарда

Эталоны ответов

1	2	3	4	5	6	7	8	9	10	11	12
1,2	1,2	1	1	1	1	1	1	1	1	1	1

УСЛОВИЕ СИТУАЦИОННОЙ ЗАДАЧИ 25

1.1. Ситуация

На приём к участковому терапевту обратился мужчина 40 лет

1.2. Жалобы

- На головные боли, мелькание «мушек» перед глазами при физической нагрузке
- При медицинском освидетельствовании для оформления справки в ГИБДД зарегистрировано АД 180/100 мм рт.ст.

1.3. Анамнез заболевания

Вышеуказанные жалобы в течение последних 2-х лет, эпизодически при измерениях АД на работе – 150-160/90 мм рт.ст. К врачу по этому поводу не обращался, лекарства не принимал. После прохождения водительской комиссии решил обратиться в поликлинику.

1.4. Анамнез жизни

Рос и развивался нормально.

- Работает, слесарь МУП Лифтремонт.
- Перенесённые заболевания: около 10 лет болен язвенной болезнью двенадцатиперстной кишки, старается соблюдать диету. В настоящий момент вне обострения, при ЭГДС 6 месяцев назад патологии не выявлено.
- Наследственность: отец умер от инфаркта миокарда в 70 лет, мать – гипертоническая болезнь, фибрилляция предсердий.
- Аллергоанамнез: новокаин – анафилаксия.
- Вредные привычки: курит с 15 лет (20 сигарет в день), алкоголь употребляет умеренно.

1.5. Объективный статус

Состояние средней тяжести. Нормального питания, рост 1,78 м, вес 65 кг, индекс массы тела 20,52 кг/м², t тела 36,6°C. Кожные покровы и видимые слизистые нормальной окраски, периферические лимфоузлы не увеличены, отёков нет. При сравнительной перкуссии лёгких – лёгочный звук, при аускультации – жесткое дыхание, проводится во все отделы, хрипов нет, частота дыханий – 16 в минуту. Тоны сердца ясные, ритмичные, ЧСС 60 в минуту. АД справа 150/90 мм рт.ст., АД слева 160/95 мм рт.ст. Живот мягкий, безболезненный при пальпации во всех отделах. Печень не выступает из-под края рёберной дуги.

Вопрос №1 Выберите необходимые для постановки диагноза лабораторные методы обследования:

1. общий анализ крови
2. общий анализ мочи
3. биохимический анализ крови с определением глюкозы плазмы крови (натощак), общего холестерина, липопротеидов низкой плотности (ЛПНП), липопротеидов очень низкой плотности (ЛПОНП), липопротеидов высокой плотности (ЛПВП), триглицеридов, креатинина (с расчетом СКФ), натрия, калия.
4. определение сердечного тропонина Т или I
5. анализ кала на скрытую кровь
6. коагулограмма

3. Результаты лабораторных методов обследования

3.1. Общий анализ крови

ОБЩИЙ АНАЛИЗ КРОВИ

№ карты:

ФИО:

Дата рождения:

Пол:

Наименование	Результат	Ед.изм.	Норма	Флаг	Дата
WBC	5.95	10*9/л	4:11	Норм	
RBC	4.60	10*12/л	3,8;6,1	Норм	
HGB	126.0	г/л	117:180	Норм	
HCT	39.30	%	35:52	Норм	
MCV	85.40	FL	80:99	Норм	
MCH	27.40	пг	27:38	Норм	
MCHC	32.10	г/дл	30:38	Норм	
PLT	219.0	10*9/л	150:450	Норм	
NE%	59.30	%	45:72	Норм	
LY%	26.90	%	18:44	Норм	
MO%	13.10	%	2:12	Повыш	
EO%	0.20	%	0:5	Норм	
BA%	0.50	%	0:2	Норм	
Цветовой показатель	0.82	-	-	Норм	
Нейтрофилы #	3.53	10*9/л	1,5;7,0	Норм	
Лимфоциты #	1.60	10*9/л	1,0;3,7	Норм	
Моноциты #	0.78	10*9/л	0;0,7	Повыш	
Эозинофилы #	0.01	10*9/л	0;0,4	Норм	
Базофилы #	0.03	10*9/л	0;0,1	Норм	
RDW	13.60	%	10.5:18	Норм	
MPV	10.90	-	-	Норм	
СОЭ Панч.	4	мм/час	1:20	Норм	

Подпись врача:

3.2. Общий анализ мочи

Показатель	Результат	Нормы	Ед.изм.
Цвет	Соломенно-желтый	Соломенно-желтый	-
Удельный вес	1006	1005 - 1030	-
Прозрачность	Неполная	Полная	-
Реакция pH	5,0	5,0 - 7,0	-
Белок	0	0	г/л
Кровь	Отрицательно	Отрицательно	-
Глюкоза	Отрицательно	Отрицательно	ммоль/л
Кетоны	Отрицательно	Отрицательно	-
Билирубин в моче	Отрицательно	Отрицательно	-
Уробилиноген	Норма	Норма	-
Микроскопия			
Лейкоциты	0-0-1	0-3-5	в п/зр
Плоский эпителий	умеренно	Незначительно, немного, умеренно	в пр-те

Показатель	Результат	Нормы	Ед.изм.
Цилиндры гиалиновые	-	Не обнаружено	в п/зр
Цилиндры зернистые	-	Не обнаружено	в п/зр
Клетки почечного эпителия	-	Не обнаружено	в п/зр
Соли	Оксалаты, умеренно	Немного	в п/зр

3.3. Биохимический анализ крови

Показатель	Результат	Нормы	Ед. изм.
Креатинин	95	53 – 97	мкмоль/л
СКФ по СКД-ЕPI	86	>90	мл/мин/1,73м ²
Калий	5,0	3,5 – 5,1	ммоль/л
Натрий	144	136 – 146	ммоль/л
Глюкоза	4,6	3,89 – 5,81	ммоль/л
Общий холестерин	6,19	3,45 – 5,87	ммоль/л
ЛПВП	1,38	0,94 – 2,0	ммоль/л
ЛПНП	4,3	1,81 – 4,04	ммоль/л
ЛПОНП	0,5	0,13 – 1,63	Ммоль/л
Триглицериды	1,65	0,45 – 1,84	ммоль/л

3.4. Определение сердечного тропонина Т или I

Показатель	Результат	Нормы
Тропонин Т, нг/л	<50	< 50

3.5. Анализ кала на скрытую кровь

Показатель	Результат	Нормы
Бензидиновая проба	Отр.	Отр.

3.6. Коагулограмма

Показатель	Результат	Нормы	Ед. изм.
АЧТВ	27,6	26,0 – 37,5	сек
Протромбиновое отношение	106	80 – 120	%
Протромбиновый индекс по Квику	110	70 – 130	%

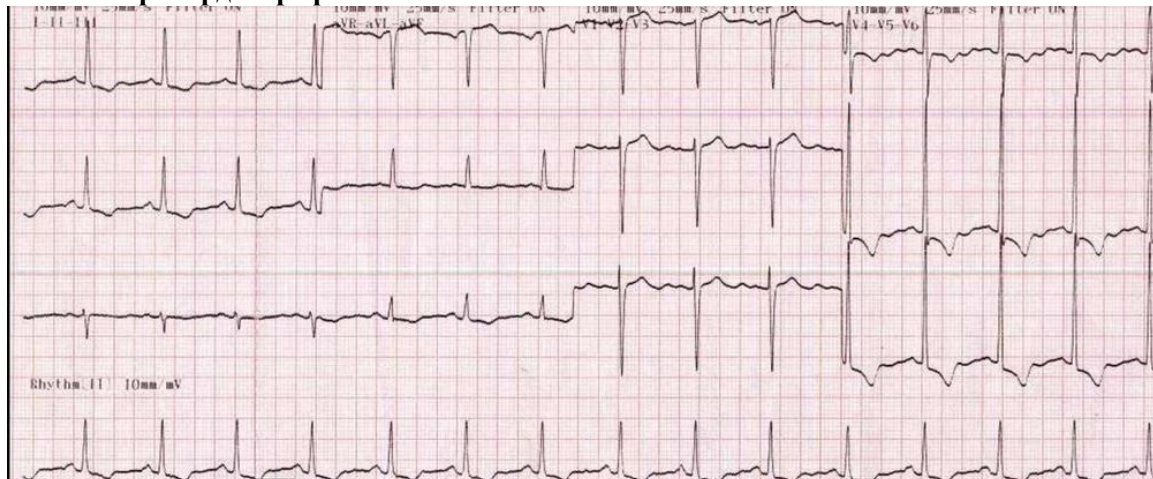Показатель	Результат	Нормы	Ед. изм.
Фибриноген	280	180 – 350	мг/дл

Вопрос №2 Выберите необходимые для постановки диагноза инструментальные методы обследования:

1. электрокардиография
2. эхокардиография
3. эзофагогастродуоденоскопия
4. коронароангиография
5. магнитно-резонансная томография головного мозга

5. Результаты инструментальных методов обследования

5.1. Электрокардиография



5.2. Эхокардиография

ЭХОКАРДИОГРАФИЯ

ФИО: _____ Дата рождения: _____ № карты: _____ Пол: _____
 Диагноз: _____

Объективные данные

Функциональное обследование

Вес: _____ Рост: _____ ППТ: _____

Левый желудочек

не увеличен. КДР: 5,1 см. МЖП: 1,15 см. ЗСЛЖ: 1,1 см. ММЛЖ: 250,81 г. ММЛЖ/ППТ: 118,09 г/м2. ОТ: 0,22.

Систолическая функция ЛЖ (по Симпсону)

КДО: 104 мл. КСО: 58 мл. ФВ (4с): 54 %.

Зоны асинергии: нет.

Аорта

Уплотн/Кальц: да. Син. Вальсальвы: 3,8 см. Восх.отд: 3,6 см.

Левое предсердие

КСР: 5,1 см. 148.

Правое предсердие

Объем: 145.

Правый желудочек

Средний диаметр - N 1.9 - 3.5см: 3,5 см.

Диастолическая функция ЛЖ

E: 95 см/с.

Клапан	Ст. рег	V max см/сек	PG max mm.Hg	PG mean mm.Hg	Кальц/Уплот. (из +++)	V.Cont мм	АТ	мс	РНТ	мсек
АК	0	132	7	0	-/+	0	0	0		
МК	II	0	0	0	-/+	8	0	0		
ТК	1	0	0	0	-	0	0	0		
ЛЖ	0-1	84	0	0	-	0	0	0		

Лег. Гипертензия

нет. Сист. давление в ЛА, мм.рт.ст.: 28.

НПВ

не расширена. На вдохе: спадается >50%.

Перикард

Выпот: нет. Подвижность листков: не ограничена.

Заключение

Клапанный аппарат без значимой патологии. Дилатация обоих предсердий. Концентрическое ремоделирование ЛЖ. Нарушения локальной кинетики нет. Глобальная систолическая функция в норме.

ДКГ: МР - средней степени (ERO 0.2см2). ТР - умеренной степени. СДЛА в норме.

Врач: _____

Дата: _____

5.3. Эзофагогастродуоденоскопия

ЭХОКАРДИОГРАФИЯ
№ карты:

ФИО: _____ Дата рождения: _____ Пол: _____
Диагноз: _____

Объективные данные

Функциональное обследование

Вес: _____ Рост: _____ ППТ: _____

Левый желудочек

не увеличен. КДР: 5,1 см. МЖП: 1,15 см. ЗСЛЖ: 1,1 см. ММЛЖ: 250,81 г. ММЛЖ/ППТ: 118,09 г/м². ОТ: 0,22.

Систолическая функция ЛЖ (по Симпсону)

КДО: 104 мл. КСО: 58 мл. ФВ (4с): 54 %.

Зоны асинергии: нет.

Аорта

Уплотн/Кальц: да. Син. Вальсальвы: 3,8 см. Восх.отд: 3,6 см.

Левое предсердие

КСР: 5,1 см. 148.

Правое предсердие

Объем: 145.

Правый желудочек

Средний диаметр - N 1.9 - 3.5см: 3,5 см.

Диагностическая функция ЛЖ

E: 95 см/с.

Клапан	Ст.рег	V max см/сек	PG max mm.Hg	PG mean mm.Hg	Кальц/Уплот. (из +++)	V.Cont мм.АТ	АТ мс	PHТ мсек
АК	0	132	7	0	-/+	0	0	0
МК	II	0	0	0	-/+	8	0	0
ТК	I	0	0	0	-	0	0	0
ЛК	0-1	84	0	0	-	0	0	0

Лег. Гипертензия

нет. Сист. давление в ЛА, мм.рт.ст.: 28.

ППВ

не расширена. На вдохе: спадается >50%.

Перикард

Выпот: нет. Подвижность листков: не ограничена.

Заключение

Клапанный аппарат без значимой патологии. Дилатация обоих предсердий. Концентрическое ремоделирование ЛЖ. Нарушения локальной функции нет. Глобальная систолическая функция в норме.

ЛКГ: МР - средней степени (ERO 0.2см²). ТР - умеренной степени. СДЛА в норме.

Врач: _____

Дата: _____

5.4. Коронароангиография

Заключение. Сбалансированный тип кровоснабжения сердца. Ствол левой коронарной артерии не изменен. Передняя межжелудочковая артерия: не изменена. Огибающая артерия: не изменена.

Правая коронарная артерия: не изменена.

5.5. Магнитно-резонансная томография головного мозга

На серии FLAIR, DWI, T1- и T2- взвешенных томограмм головного мозга получены изображения суб- и супратенториальных структур. Срединные структуры не смещены. Желудочки обычной формы и размеров. Субарахноидальные пространства не расширены. Дифференциация серого и белого вещества сохранена. Очаговые изменения в веществе головного мозга не выявлены. МР-сигнал от подкорковых ядер не изменен. Селлярная область без патологических изменений. Размеры гипофиза в пределах нормы. Стволовые структуры и мозжечок в пределах нормы.

Мостомозжечковые углы без особенностей. Краниовертебральный переход не изменен. Придаточные пазухи и ячейки сосцевидных отростков воздушны. Содержимое глазниц без особенностей.

Заключение. МР-данных за очаговое поражение вещества головного мозга не получено.

Вопрос №3 Какой основной диагноз?:

1. Гипертоническая болезнь II стадии, 3 степени, высокого риска
2. Гипертоническая болезнь I стадии, 2 степени, очень высокого риска
3. Гипертоническая болезнь III стадии, 2 степени, среднего риска
4. Нейроциркуляторная дистония по гипертоническому типу

7. Диагноз

Диагноз: _____

Вопрос №4 Какая сопутствующая патология имеется у пациента?:

1. язвенная болезнь двенадцатиперстной кишки, в стадии ремиссии, хроническое течение
2. язвенная болезнь желудка, вне обострения
3. гастроэзофагеальная рефлюксная болезнь; рефлюкс-эзофагит стадия 3
4. хронический гастрит; эрозивный эзофагит

Вопрос №5 Какое фоновое заболевание имеется у пациента?:

1. гиперлипидемия 2а типа
2. гиперлипидемия 4 типа
3. нарушение толерантности к глюкозе
4. атеросклероз аорты

Вопрос №6 Тактика врача первичного звена заключается 3.

1. рекомендациях по коррекции образа жизни и назначении лекарственной терапии
2. плановой госпитализации пациента в кардиологическое отделение

3. рекомендациях по отказу от курения, регулярному измерению АД, повторному визиту через 6 месяцев
4. рекомендациях по здоровому образу жизни, отправлении пациента на санаторно-курортное лечение

Вопрос №7 Данному пациенту лечение артериальной гипертонии следует начать с:

1. комбинации из минимум двух препаратов
2. монотерапии на старте лечения
3. комбинации ингибитора АПФ, статина, аспирина
4. коррекции факторов риска, при сохранении АГ терапия одним лекарственным препаратом

Вопрос №8 Рациональной комбинацией антигипертензивных препаратов является сочетаниб.

1. ингибитора АПФ и антагониста кальция
2. ингибитора АПФ с блокатором рецепторов ангиотензина II
3. антагониста кальция и спиронолактона
4. пролонгированного нитрата и петлевого диуретика

Вопрос №9 Учитывая наличие гипертрофии левого желудочка у пациента, предпочтительным является назначение препаратов из группы:

1. ингибиторов АПФ
2. высокоселективных β -адреноблокаторов
3. диуретиков
4. блокаторов имадозалиновых рецепторов

Вопрос №10 Целевые значения АД у пациента менее _____ мм рт.ст.:

1. 140/90
2. 150/95
3. 130/80
4. 120/80

Вопрос №11 Учитывая анамнез, данные клинико-лабораторных исследований и рассчитанный риск по шкале SCORE (3%), пациенту для лечения дислипидемии необходимо рекомендовать:

1. коррекцию факторов риска
2. применение статинов
3. применение фибратов
4. применение ингибиторов PCSK9

Вопрос №12 К немедикаментозным методам лечения АГ у данного пациента относятся:

1. отказ от курения, ограничение употребления поваренной соли
2. снижение массы тела, регулярные изометрические силовые нагрузки
3. строгое ограничение физических нагрузок, отказ от курения сигарет в пользу кальяна
4. массаж воротниковой зоны, иглорефлексотерапия

Эталоны ответов

1	2	3	4	5	6	7	8	9	10	11	12
1,2,3	1,2	1	1	1	1	1	1	1	1	1	1

УСЛОВИЕ СИТУАЦИОННОЙ ЗАДАЧИ 26

1.1. Ситуация

Больной Н. 61 года, пенсионер, обратился к врачу-терапевту участковому.

1.2. Жалобы на

- одышку, возникающую при небольшой физической нагрузке, проходящую в покое,
- эпизоды удушья в ночное время суток, вынуждающие больного принять вертикальное положение,
- тяжесть в правом подреберье,
- отеки голеней и стоп,
- слабость, повышенную утомляемость,
- уменьшение объема выделяемой мочи.

1.3. Анамнез заболевания

В течение длительного времени (приблизительно с 45 лет) страдал артериальной гипертонией с повышением АД до 170/100 мм рт.ст., однако не обследовался, лечения не получал. В возрасте 60 лет без предшествующей стенокардии перенес инфаркт миокарда, лечился стационарно консервативно. Рекомендованную при выписке из стационара терапию принимал в течение 1

месяца, затем все препараты самостоятельно отменил, мотивируя удовлетворительным самочувствием. В течение года после инфаркта миокарда больной отметил снижение цифр АД и появление одышки сначала при обычной, потом и при незначительной физической нагрузке, что ограничивало его повседневную активность. В последующем присоединились отеки нижних конечностей, обратил внимание на уменьшение количества выделяемой мочи, особенно в дневное время.

1.4. Анамнез жизни

- Рос и развивался нормально.
- Работал токарем.
- С 16 лет курил по 1 пачке в день. После перенесенного инфаркта курить бросил.
- Семейный анамнез: отец больного умер в возрасте 52 лет от заболевания сердца, мать 83-х лет жива, страдает артериальной гипертензией.

1.5. Объективный статус

Состояние тяжелое. Рост – 177 см, масса тела – 85 кг. Кожные покровы бледные. Цианоз губ, акроцианоз. Температура тела – 36,4°C. Симметричные отеки стоп и голеней до средней трети. Грудная клетка цилиндрической формы, симметричная. ЧДД – 23 в минуту. При сравнительной перкуссии в симметричных участках грудной клетки определяется легочный звук с коробочным оттенком, ниже углов лопаток с обеих сторон определяется укорочение перкуторного звука. При аускультации над легкими выслушивается жесткое дыхание, в нижних отделах с обеих сторон – влажные незвонкие мелкопузырчатые хрипы. Границы относительной тупости сердца: правая – по правому краю грудины, левая – в VI межреберье по передне-подмышечной линии, верхняя – по верхнему краю III ребра. При аускультации сердца тоны ослаблены, ритмичные, на верхушке выслушивается ритм галопа и мягкий систолический шум, проводящийся в левую подмышечную область. ЧСС – 94 удара в минуту. АД – 120/80 мм рт.ст. Пульс – 94 удара в минуту. Живот мягкий, чувствительный в области правого подреберья. Размеры печени: 15×12×9 см. Область почек не изменена. Почки не пальпируются.

Вопрос №1 Выберите необходимые для постановки диагноза лабораторные методы обследования:

1. клинический анализ крови
2. биохимический анализ крови
3. определение уровня С-реактивного протеина и ревматоидного фактора
4. определение титра противострептококковых антител
5. общий анализ мочи
6. общий анализ мокроты

3. Результаты лабораторных методов обследования

3.1. Клинический анализ крови

Наименование	Нормы	Результат
Гемоглобин	130,0 - 160,0	122
Гематокрит	35,0 - 47,0	42
Лейкоциты	4,00 - 9,00	8,6
Эритроциты	4,00 - 5,70	4,1
Тромбоциты	150,0 - 320,0	193
Ср.конц.гемоглобина	330 - 360	338
Лимфоциты	17,0 - 48,0	37
Моноциты	2,0 - 10,0	3
Нейтрофилы	48,00 - 78,00	54

Наименование	Нормы	Результат
Эозинофилы	0,0 - 6,0	1
Базофилы	0,0 - 1,0	0
СОЭ по Панченкову	2 - 20	12

3.2. Биохимический анализ крови

Показатель	Результат	Норма
Белок общий	73	63-87 г/л
Креатинин	114	44-115 мкмоль/л
Мочевина	7,7	2,5-8,3 ммоль/л
Мочевая кислота	412	120-430 мкмоль/л.
Холестерин общий	6,2	3,3-5, 8 ммоль/л
ЛПОНП	1,6	0,26-1,04 ммоль/л
ЛПНП	3,5	2,2-3,2 ммоль/л – общая норма В группах очень высокого риска - менее 1,5 ммоль/л
ЛПВП	0,9	1,03-1,55 ммоль/л
Глюкоза	4,9	3,5-6,2 ммоль/л
Билирубин общий	17,4	8,49-20,58 мкмоль/л
Билирубин прямой	4,7	2,2-5,1 мкмоль/л
Триглицериды	0,9	менее 1,7 ммоль/л
АСТ	33	до 42 Ед/л
АЛТ	42	до 38 Ед/л
КФК	100	до 180 Ед/л
Калий	4,9	3,35-5,35 ммоль/л
Натрий	135	130-155 ммоль/л
Железо	14,7	9,0-31 мкмоль/л
Ферритин	80	12-128 мкг/л

3.3. Определение уровня С-реактивного протеина и ревматоидного фактора

Показатель	Результат
------------	-----------

Показатель	Результат
С-реактивный протеин	1,9
Ревматоидный фактор	11

3.4. Определение титра противострептококковых антител

Титр противострептококковых антител – 1:50 (норма до 1:200).

3.5. Общий анализ мочи

Относительная плотность – 1011;

реакция – слабо-кислая;

белок – 0,03 г/л;

глюкоза – отсутствует;

эритроциты – 0;

лейкоциты – 1-2 в поле зрения.

3.6. Общий анализ мокроты

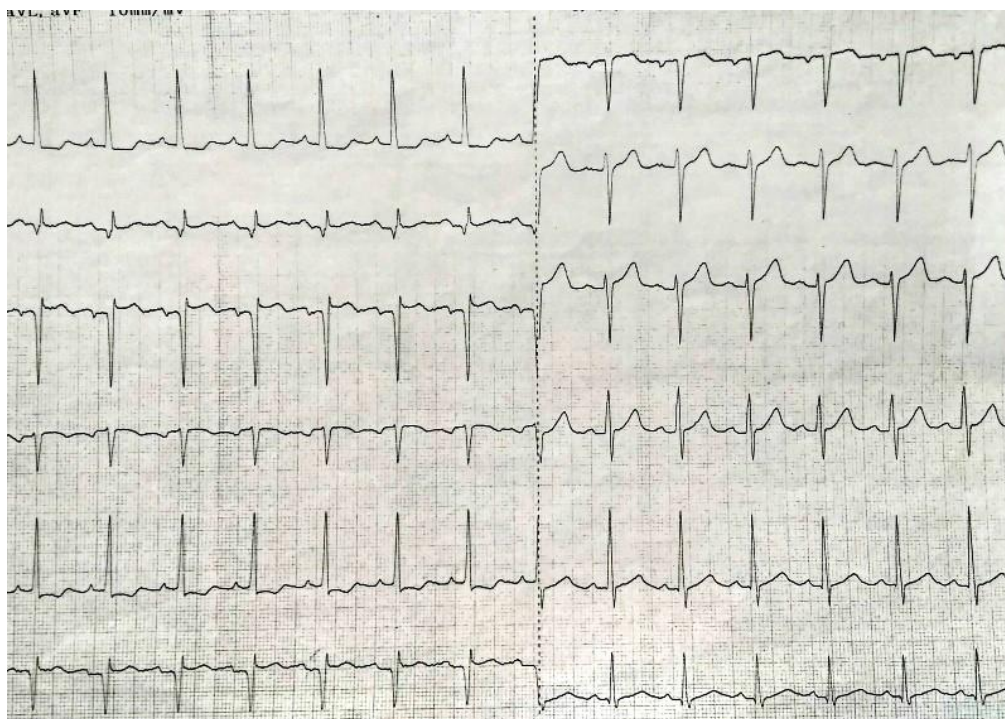
Показатель	Результат
Характер	Слизистая
Цвет	Прозрачная
Эозинофилы	Отсутствуют
Спираль Куршмана	Отсутствуют
Кристаллы Шарко-Лейдена	Отсутствуют
Лейкоциты	Единичные в препарате
Атипичные клетки	Не обнаружены
Микобактерии туберкулеза	Не обнаружены

Вопрос №2 Необходимыми для постановки диагноза инструментальными методами обследования являются:

1. электрокардиография покоя
2. эхокардиография
3. ультразвуковая доплерография глубоких вен нижних конечностей
4. экскреторная урография
5. бодиплетизмография

5. Результаты инструментальных методов обследования

5.1. Электрокардиография покоя



5.2. Эхокардиография

Стенки аорты и створки аортального клапана уплотнены. Раскрытие их полное. Полость левого желудочка расширена в диастолу до 6,8 см (норма 4,9-5,5 см). Фракция выброса ЛЖ – 35% (норма 50-70%). Толщина задней стенки – 1,0 см, межжелудочковой перегородки – 1,4 см. Отмечаются зоны акинезии в области задне-нижних и задне-базальных сегментов.

5.3. Ультразвуковая доплерография глубоких вен нижних конечностей

Поверхностные и глубокие вены проходимы. Признаков тромбоза нет. Клапаны состоятельны.

5.4. Экскреторная урография

После внутривенного введения контрастного вещества почки обычных размеров, формы и расположения, окрашены интенсивно. Контуры чашечек, лоханок, мочеточников четкие, ровные. Деформаций не выявлено. Сужений просвета, дополнительных образований чашечно-лоханочной системы, мочеточников, мочевого пузыря не выявлено.

5.5. Бодиплетизмография

Показатели жизненной емкости легких, остаточной емкости легких, ОФВ1, МОС 25-75 в пределах нормальных значений. Нарушений ЖЕЛ, признаков обструкции бронхиального дерева не выявлено.

Вопрос №3 Какой предполагаемый основной диагноз?:

1. ИБС: постинфарктный кардиосклероз. Гипертоническая болезнь III ст., артериальная гипертензия 2 ст., риск ССО очень высокий.

ХСН со сниженной ФВ ЛЖ 35%, ПБ ст., IV ФК NYHA. Приступы сердечной астмы.

2. ИБС: постинфарктный кардиосклероз. Гипертоническая болезнь II ст., артериальная гипертензия 2 ст., риск ССО очень высокий.

Сочетанноб. Бронхиальная астма, эндогенная форма, тяжелого персистирующего течения, обострение. Пневмосклероз. Эмфизема легких. Астматический статус 1 ст.

3. Хроническая обструктивная болезнь легких, бронхитический фенотип, средней степени тяжести (II стадия), обострение. Хронический бронхит, ассоциированный с табакокурением, обострение. Хроническое легочное сердце II ФК. Дыхательная недостаточность III ст. Вторичные тракционные бронхоэктазы. Внебольничная очаговая полисегментарная пневмония в нижней доле левого легкого.

4. Первичная дилатационная кардиомиопатия. Относительная недостаточность митрального и трикуспидального клапанов. Легочная гипертензия. Желудочковая экстрасистолия 2 ФК по Лауну. ХСН со сниженной ФВ ЛЖ, ПБ ст., IV ФК NYHA. Гипостатическая очаговая пневмония в нижних долях обоих легких.

7. Диагноз

Диагноз:

Вопрос №4 С целью подтверждения диагноза ХСН больному целесообразно определение следующего биохимического показателя:

1. мозгового натрийуретического пептида (МНУП)
2. альдостерона
3. гликозилированного гемоглобина
4. мочевой кислоты

Вопрос №5 Для объективной оценки переносимости физических нагрузок, в том числе для уточнения ФК ХСН, а также для оценки эффективности проводимого лечения, больному показано проведение:

1. теста 6-минутной ходьбы
2. спирометрии в пробе с бронходилататором
3. радиоизотопной вентрикулографии в пробе с нитроглицерином
4. ортостатической пробы

Вопрос №6 Препаратами «первой линии» в лечении больного, в клинической картине которого превалирует симптоматика ХСН, являются:

1. ингибиторы АПФ
2. непрямые антикоагулянты
3. сердечные гликозиды
4. бета-адреноблокаторы

Вопрос №7 Диетические рекомендации для данного больного должны включать:

1. ограничение потребления соли и жидкости
2. увеличение содержания полиненасыщенных жирных кислот, зелени и овощей («Средиземноморская диета»)
3. ограничение легкоусваиваемых углеводов
4. увеличение доли белков животного происхождения (красное мясо, печень)

Вопрос №8 Комбинированная терапия ХСН со сниженной фракцией выброса левого желудочка у данного больного наряду с ингибиторами АПФ должна включать следующие группы препаратов:

1. диуретиков, антагонистов минералокортикоидных рецепторов
2. бета-адреномиметиков, ингаляционных глюкокортикостероидов, антагонистов лейкотриеновых рецепторов
3. блокаторов ангиотензиновых рецепторов, непрямых антикоагулянтов, пролонгированных нитратов
4. бета-адреноблокаторов, статинов, двух препаратов с антитромбоцитарной активностью

Вопрос №9 В настоящее время противопоказанием к назначению бета-адреноблокаторов у данного больного является:

1. тяжелая декомпенсация ХСН
2. артериальная гипертензия
3. фибрилляция предсердий
4. полная блокада левой ножки пучка Гиса

Вопрос №10 Учитывая тяжесть декомпенсации ХСН больному в стационаре показана дегидратационная терапия, начинать которую следует с внутривенного введения:

1. петлевых диуретиков (торасемид, фуросемид)
2. тиазидных диуретиков (гидрохлортиазид)
3. тиазидоподобных диуретиков (индапамид, хлорталидон)
4. ингибиторов карбоангидразы (диакарб)

Вопрос №11 У больного с декомпенсированной ХСН, получающего ингибитор АПФ, фуросемид и спиронолактон для мониторинга за развитием нежелательных побочных эффектов необходима динамическая оценка показателя:

1. СКФ
2. гликозилированного гемоглобина
3. частоты сердечных сокращений
4. продолжительности зарегистрированного QT

Вопрос №12 При уменьшении явлений декомпенсации ХСН, но при сохраняющейся синусовой тахикардии данному пациенту со сниженной ФВ ЛЖ с целью уменьшения ЧСС противопоказано назначение:

1. верапамила и дилтиазема
2. верошпирона и эплеренона
3. метопролола и бисопролола
4. эналаприла и лизиноприла

Эталоны ответов

1	2	3	4	5	6	7	8	9	10	11	12
1,2	1,2	1	1	1	1	1	1	1	1	1	1

УСЛОВИЕ СИТУАЦИОННОЙ ЗАДАЧИ 27

1.1. Ситуация

Больной Н., 70 лет, обратился в поликлинику

1.2. Жалобы

- На давящие боли за грудиной с иррадиацией в левое плечо, возникающие при минимальной физической нагрузке - ходьбе в пределах квартиры, приготовлении обеда, разговоре по телефону, часто в покое.

1.3. Анамнез заболевания

Считал себя здоровым, занимался любительски спортом (бег, велоспорт, лыжи). Работая инженером на заводе, регулярно проходил проф. осмотры, во время которых неоднократно регистрировалось повышение АД до 170/110 мм рт.ст., однако значения этому не придавал, не обследовался, лечения не получал. Полгода назад без предшествующей стенокардии на фоне эмоционального стресса перенес инфаркт миокарда, лечился стационарно, консервативно. Через 2 месяца после инфаркта на фоне получаемой терапии (аспирином 100 мг, метопрололом 200 мг/сут, амлодипином 10 мг/сут, розувостатином 10 мг/сут) при выполнении бытовых нагрузок появились приступы давящих загрудинных болей, купируемых нитроглицерином в течение 3-5 мин., а также боли и судороги в икроножных мышцах. С течением времени толерантность к физическим нагрузкам снижалась, возрастала потребность в нитроглицерине. Больной жил на даче, не имея возможности обратиться за медицинской помощью, самостоятельно начал принимать изосорбидадинитрат 25 мг/сут. Несмотря на это, в течение последних 6 недель приступы болей в грудной клетке возникают ежедневно, часто в покое, из-за чего неоднократно в течение суток пользуется нитроглицерином.

1.4. Анамнез жизни

- Рос и развивался нормально
- Перенесенные заболевания и операции: детские инфекции, аппендэктомия в возрасте 15 лет.
- Наследственность: сведений нет
- Не курит. Алкоголем не злоупотребляет.
- Работал инженером на заводе, в настоящее время на пенсии.

1.5. Объективный статус

Объективно: состояние средней тяжести, бледен, акроцианоз, отеков нет. Рост 162 см, вес 85 кг. ИМТ 32,3 кг/м². Т тела 36,7°C. Лимфатические узлы не увеличены. Липоидная дуга роговицы, на коже век – ксантелазмы. При аускультации легких - дыхание жесткое, в нижних отделах с обеих сторон ослаблено, хрипы не выслушиваются, ЧД 20 в мин. Область сердца при осмотре не изменена. Перкуторно левая граница сердца расширена до передней подмышечной линии, правая на 1 см латеральнее правого края грудины. Аускультативно тоны сердца приглушены на верхушке, акцент II тона над аортой, шумы не выслушиваются. АД 150/100 ммрт.ст., ЧСС 100 в мин. Ослабление пульсации на артериях тыла стопы, подколенных артериях на обеих нижних конечностях. Печень пальпируется у края реберной дуги. Симптом поколачивания отрицательный с обеих сторон. Стул, диурез в норме.

Вопрос №1 Необходимыми для постановки диагноза лабораторными методами обследования являются:

1. клинический анализ крови
2. биохимический анализ крови с определением липидного профиля, АЛТ, АСТ, глюкозы, мочевины, креатинина, калия, натрия, маркеров некроза миокарда (тропонины I и/или T, КФК и ее МВ-фракция)
3. анализ мочи на суточную протеинурию
4. общий анализ мочи
5. определение уровня кортизола плазмы
6. общий анализ мокроты

3. Результаты лабораторных методов обследования

3.1. Клинический анализ крови

Наименование	Нормы	Результат
Гемоглобин	130,0 - 160,0	152
Эритроциты	4,00 - 5,70	4,8
Лейкоциты	4,00 - 9,00	7,4
Нейтрофилы	48,00 - 78,00	62
Лимфоциты	17,0 - 48,0	31
Моноциты	2,0 - 10,0	6
Эозинофилы	0,0 - 6,0	1
Базофилы	0,0 - 1,0	0
Тромбоциты	150,0 - 320,0	240
СОЭ по Панченкову	2 - 20	9

3.2. Биохимический анализ крови с определением липидного профиля, АЛТ, АСТ, глюкозы, мочевины, креатинина, калия, натрия, маркеров некроза миокарда (тропонины I и/или T, КФК и ее МВ-фракция)

Показатель	Результат	Норма
Белок общий	77	63-87 г/л
Креатинин	92	44-115 мкмоль/л
Мочевина	8,1	2,5-8,3 ммоль/л
Мочевая кислота	216	120-430 мкмоль/л.
Холестерин общий	6,8	3,3-5, 8 ммоль/л
ЛПНП	3,4	<3 ммоль/л, < 2,5 ммоль/л у больных ИБС
ЛПВП	0,8	>1,2 ммоль/л
Глюкоза	4,5	3,5-6,2 ммоль /л
Билирубин общий	14	8,49-20,58 мкмоль/л
Билирубин прямой	4	2,2-5,1 мкмоль/л
Триглицериды	2,3	менее 1,7 ммоль/л
АСТ	28	до 42 Ед/л
АЛТ	32	до 38 Ед/л

Показатель	Результат	Норма
Калий	4,3	3,35-5,35 ммоль/л
Натрий	141	130-155 ммоль/л
Тропонин Т	0,01	До 0,03 нг/мл
КФК	100	до 180 Ед/л
МВ-КФК	17	10-25 Ед/л

В динамике – без существенных отклонений от первоначальных значений

3.3. Анализ мочи на суточную протеинурию

Суточный объем мочи 1340 мл, протеинурия 0,015 г/л, суточная протеинурия 0,2 г.

3.4. Общий анализ мочи

Относительная плотность 1011, реакция слабо-кислая; белок – 0,03 г/л, глюкоза - отсутствует; эритроциты - 0, лейкоциты 1 - 2 в поле зрения

3.5. Определение уровня кортизола плазмы

250 нмоль/л (норма 138-690 нмоль/л)

3.6. Общий анализ мокроты

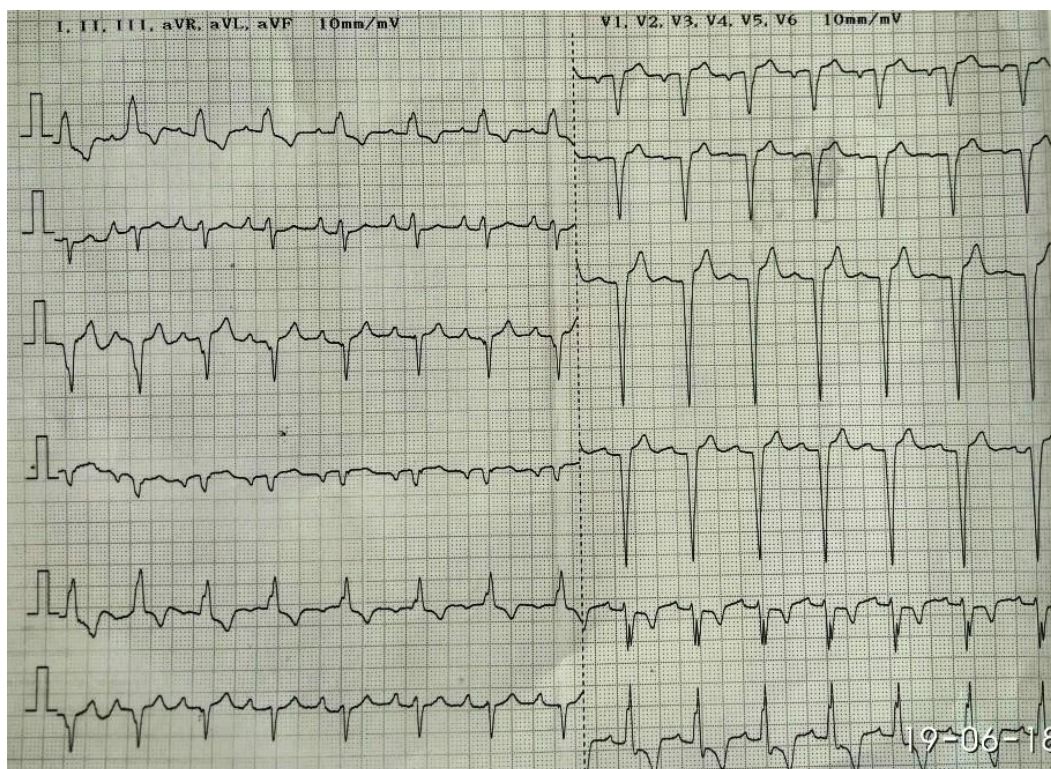
Показатель	Результат
Характер	Слизистая
Цвет	Прозрачная
Эозинофилы	Отсутствуют
Спиральи Куршмана	Отсутствуют
Кристаллы Шарко-Лейдена	Отсутствуют
Лейкоциты	Единичные в препарате
Атипичные клетки	Не обнаружены
Микобактерии туберкулеза	Не обнаружены

Вопрос №2 Необходимыми для постановки диагноза инструментальными методами обследования являются:

1. ЭКГ в 12 отведениях
2. Эхо-КГ
3. УЗИ органов брюшной полости
4. ЭГДС
5. спирометрия

5. Результаты инструментальных методов обследования

5.1. ЭКГ в 12 отведениях



5.2. Эхо-КГ

Аорта не расширена. Створки аортального клапана и стенки аорты уплотнены, расхождение створок полное. Толщина задней стенки и межжелудочковой перегородки 12 мм. Зоны акинезии передне-перегородочных и боковых сегментов левого желудочка. ФВ ЛЖ 51%.

5.3. УЗИ органов брюшной полости

Печень не увеличена, паренхима ее однородной эхогенности. Вне- и внутривеночные желчные протоки не расширены. Ductus choledochus – 0,5 см. V. portae 1,0 см. Селезенка не увеличена.

Поджелудочная железа обычных размеров и эхогенности. Свободной жидкости в брюшной полости не выявлено.

5.4. ЭГДС

Пищевод проходим. Кардия смыкается полностью. Слизистая оболочка желудка и луковицы 12-перстной кишки бледно-розовая, складки хорошо расправляются воздухом. В желудке умеренное количество слизи. Перистальтика умеренная. Привратник не изменен. В 12-перстной кишке незначительное количество желчи. Область большого дуоденального сосочка не изменена. Постбульбарные отделы – без особенностей.

5.5. Спирометрия

ЖЕЛ - 4,2 л (88%), ОФВ1 - 4,4 л/с (91%). ЖЕЛ в норме, показатели проходимости бронхиальных путей в норме. Признаков обструкции дыхательных путей не выявлено.

Вопрос №3 С учетом жалоб, анамнеза, результатов лабораторных и инструментальных методов исследования больному может быть установлен диагноз:

1. ИБС: стенокардия IV ФК. Постинфарктный кардиосклероз. Полная блокада левой ножки пучка Гиса. Гипертоническая болезнь III стадии, неконтролируемая АГ, очень высокого риска ССО.

Атеросклероз коронарных артерий. Облитерирующий атеросклероз сосудов нижних конечностей
2. Гастроэзофагеальная рефлюксная болезнь с пищеводными и непищеводными проявлениями. Эрозивный рефлюксный эзофагит. Недостаточность кардии Аксиальная грыжа пищеводного отверстия диафрагмы. Хронический гастродуоденит, обострение.

Осложнение. Пищевод Барретта 1 ст

3. ИБС: повторный инфаркт миокарда предне-распространенной локализации. Хроническая постинфарктная аневризма сердца. Гипертоническая болезнь II стадии, 2 степени, высокого риска

4. Распространенный остеохондроз позвоночника, первичный, медленно прогрессирующий с вторичным корешковым синдромом. Хроническая ядорсопатия, хроническая торакалгия, умеренные болевые ощущения. Часто рецидивирующее течение. Спондилоартроз шейного и грудного отделов

7. Диагноз

Диагноз:

7.1. ИБС: стенокардия IV ФК. Постинфарктный кардиосклероз. Полная блокада левой ножки пучка Гиса. Гипертоническая болезнь III стадии, неконтролируема АГ, очень высокого риска ССО. Атеросклероз коронарных артерий. Облитерирующий атеросклероз сосудов нижних конечностей

7.2. Гастроэзофагеальная рефлюксная болезнь с пищеводными и непищеводными проявлениями. Эрозивный рефлюксный эзофагит. Недостаточность кардии Аксиальная грыжа пищеводного отверстия диафрагмы. Хронический гастродуоденит, обострение.

Осложнение. Пищевод Барретта 1 ст

7.3. ИБС: повторный инфаркт миокарда предне-распространенной локализации. Хроническая постинфарктная аневризма сердца. Гипертоническая болезнь II стадии, 2 степени, высокого риска

7.4. Распространенный остеохондроз позвоночника, первичный, медленно прогрессирующий с вторичным корешковым синдромом. Хроническая ядорсопатия, хроническая торакалгия, умеренные болевые ощущения. Часто рецидивирующее течение. Спондилоартроз шейного и грудного отделов

Вопрос №4 Изменением на ЭКГ, выявленным у данного больного, является:

1. полная блокада левой ножки пучка Гиса
2. полная блокада правой ножки пучка Гиса
3. атриовентрикулярная блокада II ст. с периодикой Самойлова-Венкебаха
4. фибрилляция предсердий, нормосистолический вариант

Вопрос №5 Немодифицируемыми факторами риска ИБС у больного являются:

1. мужской пол, возраст
2. абдоминальное ожирение, артериальная гипертензия, гиперурикемия
3. курение, абдоминальное ожирение, сахарный диабет 2 типа
4. малоподвижный образ жизни, злоупотребление алкоголем

Вопрос №6 Наряду с устранением симптомов заболевания, основной целью медикаментозной терапии у данного больного является:

1. профилактика сердечно-сосудистых событий
2. полное излечение пациента
3. достижение идеального веса больного
4. регресс коронарного атеросклероза

Вопрос №7 С учетом сохранения приступов стенокардии малых нагрузок, несмотря на адекватную антиангинальную терапию, пациенту показано :

1. проведение диагностической коронарографии
2. увеличение дозы нитратов до максимально переносимых
3. соблюдение больным постельного режима сроком до 1 месяца
4. проведение проб с дозированной физической нагрузкой

Вопрос №8 Диетические рекомендации больного должны включать ограничение :

1. жирных сортов мяса
2. соли до 2 г/сут. и жидкости до 1200-1500 мл
3. полиненасыщенных жирных кислот, в том числе из природных источников
4. клетчатки из цельнозерновых продуктов, злаков и овощей

Вопрос №9 Основным средством коррекции дислипидемии у больного является прием :

1. статинов
2. небольших доз алкоголя (до 1 дринка/сутки)
3. холестирамина
4. омега-3 ненасыщенных жирных кислот

Вопрос №10 Целевым уровнем ХсЛНП у больного, страдающего стабильной ИБС и принимающего статины, является :

1. < 1,4 ммоль/л
2. < 3 ммоль/л
3. < 1,8 ммоль/л
4. <1 ммоль/л

Вопрос №11 Препаратами выбора для купирования приступов стенокардии являются:

1. короткодействующие нитраты
2. препараты метаболического действия (триметазидин)

3. неселективные бета-адреноблокаторы
4. пролонгированные нитраты в трансдермальной форме

Вопрос №12 При невозможности назначения бета-адреноблокаторов (в связи с наличием противопоказаний) препаратами выбора для профилактики приступов стенокардии у больных ИБС являются:

1. верапамил или дилтиазем
2. аспирин или клопидогрел
3. сальбутамол или фенотерол
4. эналаприл или лизиноприл

Эталоны ответов

1	2	3	4	5	6	7	8	9	10	11	12
1,2	1,2	1	1	1	1	1	1	1	1	1	1

УСЛОВИЕ СИТУАЦИОННОЙ ЗАДАЧИ 28

1.1. Ситуация

Больная Ж., 73 лет обратилась в поликлинику

1.2. Жалобы

- на приступы одышки с преимущественным нарушением вдоха и чувства нехватки воздуха при бытовых физических нагрузках,
- сжимающие боли за грудиной, при бытовых физических нагрузках, продолжающиеся до 10 минут, купирующиеся приемом нитроглицерина,
- перебои в работе сердца

1.3. Анамнез заболевания

Более 30 лет страдает артериальной гипертензией с подъемами АД до 240/120 ммрт.ст. В течение 12-13 лет периодически беспокоили приступы сжимающих, давящих болей за грудиной, первоначально при значительных физических нагрузках, подъемах АД. Затем толерантность к физической нагрузке стала снижаться. Около 6 лет беспокоят перебои в работе сердца, с этого времени для постоянного приема рекомендованы метопролол 50 мг и аспирин 100 мг. Десять лет страдает сахарным диабетом 2 типа, последние 4 года постоянно принимает пероральные сахароснижающие препараты, диету не соблюдает. В течение последнего полугодия приступы одышки и стенокардии нарушают бытовую активность больной, возникают при ходьбе по ровной местности не более 200 м, при подъеме на 1 лестничный пролет

1.4. Анамнез жизни

- Росла и развивалась нормально.
- Работала директором фабрики до 65 лет.
- Мать больной страдала сахарным диабетом 2 типа, отец – ХОБЛ. Умерли в возрасте более 70 лет.
- Замужем. Имеет 2 взрослых детей.
- В возрасте 40 лет перенесла ампутацию матки с придатками по поводу миомы.
- Не курит. Алкоголь не употребляет.

1.5. Объективный статус

Состояние средней тяжести. Рост 165 см, вес 105 кг, окружность талии 102 см, ИМТ - 38,57 кг/м². На коже верхних век плоские, слегка возвышающиеся образования желтого цвета. В легких дыхание везикулярное, хрипов нет. ЧД 18 в минуту. Границы сердца расширены вверх до II межреберья, влево до левой передне-подмышечной линии. Тоны сердца приглушены, аритмичны. ЧСС 90 в мин. Пульс удовлетворительного наполнения, напряжен, 84 в минуту. Дефицит пульса около 6 в мин. АД 160/90 ммрт.ст. Живот увеличен за счет подкожной клетчатки, при пальпации мягкий, безболезненный. Размеры печени по Курлову 12x10x9 см. Почки не пальпируются. Стул, диурез в норме.

Вопрос №1 Выберите необходимые для постановки диагноза лабораторные методы обследования:

1. клинический анализ крови
2. биохимический анализ крови с определением липидного профиля, АЛТ, АСТ, глюкозы, мочевины, креатинина, калия, натрия, маркеров некроза миокарда (тропонины I и/или T, КФК и ее MB-фракция)
3. анализ мочи по Зимницкому
4. бензидиновая проба

5. генетическое исследование для выявления мутации в генах, кодирующих белки цитоскелета кардиомиоцитов (ламини, десмин)

6. общий анализ мокроты

3. Результаты лабораторных методов обследования

3.1. Клинический анализ крови

Наименование	Нормы
Гемоглобин	130,0 - 160,0
Эритроциты	4,00 - 5,70
Лейкоциты	4,00 - 9,00
Нейтрофилы	48,00 - 78,00
Лимфоциты	17,0 - 48,0
Моноциты	2,0 - 10,0
Эозинофилы	0,0 - 6,0
Базофилы	0,0 - 1,0
Тромбоциты	150,0 - 320,0

3.2. Биохимический анализ крови с определением липидного профиля, АЛТ, АСТ, глюкозы, мочевины, креатинина, калия, натрия, маркеров некроза миокарда (тропонины I и/или T, КФК и ее МВ-фракция)

Показатель	Результат	Нормы
Белок общий	70	60-80
Креатинин	110	44-110
Мочевина	8,1	2,5-8,3
Мочевая кислота	383	120-430
Холестерин общий	8,1	3,3-5,7
ЛПНП	5,4	<3,2 ммоль/л, < 1,4 ммоль/л
ЛПВП	0,8	>1,0
Глюкоза	7,5	3,5-6,0
Гликозилированный гемоглобин	6,9	5,0-7,0
Билирубин общий	18	8,49-20,3
Билирубин прямой	4,4	2,2-5,1
Триглицериды	5,3	менее 1,7

Показатель	Результат	
АСТ	40	до
АЛТ	36	до
Калий	4,5	3,35-5
Натрий	146	130-1
Тропонин Т	0,06	До
МВ-КФК	11	0

3.3. Анализ мочи по Зимницкому

Удельный вес 1008-1025. Дневной диурез 1500 мл, ночной - 940 мл

3.4. Бензидиновая проба

Отрицательная

3.5. Генетическое исследование для выявления мутации в генах, кодирующих белки цитоскелета кардиомиоцитов (ламини, десмин)

Мутаций в генах цитоскелета не выявлено

3.6. Общий анализ мокроты

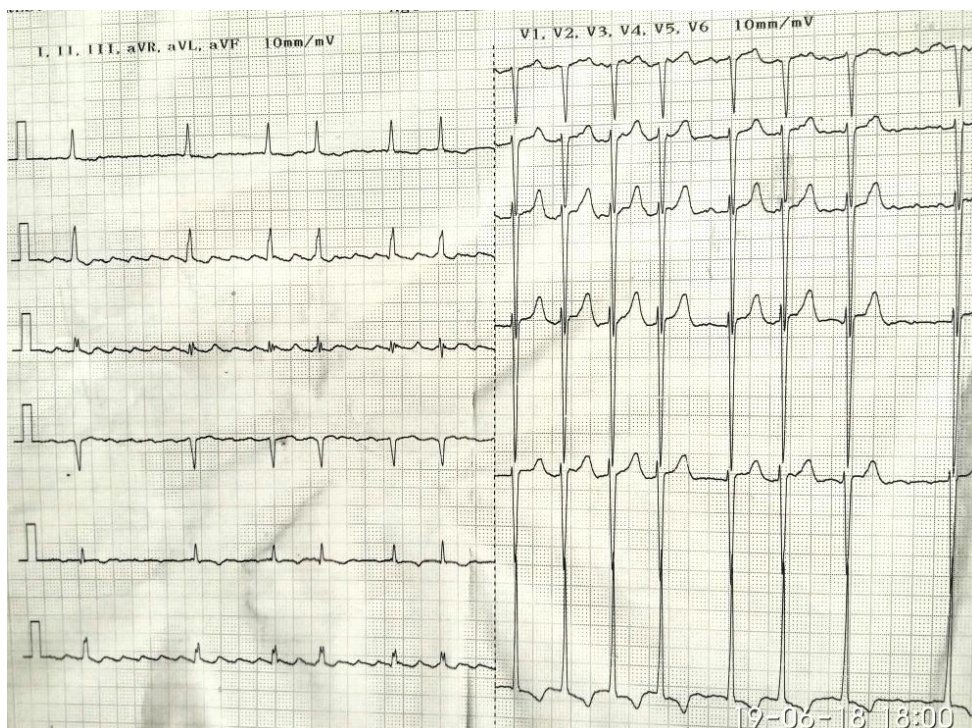
Показатель	Результат
Характер	Слизистая
Цвет	Прозрачная
Эозинофилы	Отсутствуют
Спираль Куршмана	Отсутствуют
Кристаллы Шарко-Лейдена	Отсутствуют
Лейкоциты	Единичные в препарате
Атипичные клетки	Не обнаружены
Микобактерии туберкулеза	Не обнаружены

Вопрос №2 Выберите необходимые для постановки диагноза инструментальные методы обследования:

1. ЭКГ в 12 отведениях
2. Эхо-КГ
3. спирометрия
4. УЗИ почек
5. ЭГДС

5. Результаты инструментальных методов обследования

5.1. ЭКГ в 12 отведениях



5.2. Эхо-КГ

Аорта не расширена. Створки аортального клапана и стенки аорты уплотнены, расхождение створок полное. Толщина задней стенки 13 мм, межжелудочковой перегородки 14 мм. Зоны с нарушением локальной сократимости не выявлены. ФВ ЛЖ 55%. Митральная регургитация 2 ст, трикуспидальная регургитация 1 ст. Расширение полостей обоих предсердий.

5.3. Спирометрия

ЖЕЛ - 4,2 л (88%), ОФВ1 - 4,4 л/с (91%). ЖЕЛ в норме, показатели проходимости бронхиальных путей в норме. Признаков обструкции дыхательных путей не выявлено.

5.4. УЗИ почек

Почки обычно расположены, нормальных размеров и эхогенности. Чашечно-лоханочная система обеих почек не расширена. Дополнительных образований (кист, конкрементов) не выявлено.

5.5. ЭГДС

Пищевод проходим. Кардия смыкается полностью. Слизистая оболочка желудка и луковицы 12-перстной кишки бледно-розовая, складки хорошо расправляются воздухом. В желудке умеренное количество слизи. Перистальтика умеренная. Привратник не изменен. В 12-перстной кишке незначительное количество желчи. Область большого дуоденального сосочка не изменена. Постбульбарные отделы – без особенностей.

Вопрос №3 С учетом жалоб, анамнеза, результатов лабораторных и инструментальных методов исследования больной может быть установлен диагноз:

1. ИБС: стабильная стенокардия III ФК. Трепетание предсердий, перманентная форма. Гипертоническая болезнь III стадии, 3 степени, очень высокого риска. Сахарный диабет 2 типа. ХСН I ст., III ФК NYHA. Ожирение 2 ст.
2. Распространенный остеохондроз позвоночника, первичный, медленно прогрессирующий с вторичным корешковым синдромом, часто рецидивирующее течение. Хроническая дорсопатия, торакалгия, умеренные болевые ощущения. Спондилоартроз шейного и грудного отделов. Плечелопаточный периартрит. Мышечно-тонический синдром
3. Хроническая обструктивная болезнь легких, бронхитический фенотип, тяжелой степени (III стадия), обострение. Хроническое легочное сердце II ФК. Дыхательная недостаточность III ст. Вторичные тракционные бронхоэктазы. Внебольничная очаговая полисегментарная пневмония в нижней доле левого легкого. Сахарный диабет 2 типа, целевой уровень гликозилированного гемоглобина менее 7%. Диабетическая макро- и микроангиопатия, офтальмопатия, полинейропатия. Ожирение 2 ст
4. Гастроэзофагеальная рефлюксная болезнь с пищеводными и непищеводными проявлениями. Эрозивный рефлюксный эзофагит. Недостаточность кардии. Аксиальная грыжа пищеводного отверстия диафрагмы. Хронический эрозивный гастродуоденит, ассоциированный с *Helicobacter pylori*, обострение

7. Диагноз

Диагноз:

Вопрос №4 На ЭКГ у данной больной выявляется:

1. трепетание предсердий с неправильным (вариабельным) проведением. Гипертрофия левого желудочка
2. миграция водителя ритма по предсердиям. Гипертрофия правого желудочка и неполная блокада правой ножки пучка Гиса
3. атриовентрикулярная блокада II ст. с периодикой Самойлова-Венкебаха. Наджелудочковая экстрасистолия по типу бигеминии
4. синоатриальная блокада 2 степени. Частая наджелудочковая экстрасистолия. Блокада передней ветви левой ножки пучка Гиса

Вопрос №5 Препаратами выбора для купирования приступов стенокардии у больной являются:

1. короткодействующие нитраты
2. антитромбоцитарные препараты (аспирин)
3. неселективные бета-адреноблокаторы
4. пролонгированные нитраты в трансдермальной форме

Вопрос №6 Терапия больной ИБС, страдающей гипертонической болезнью и сахарным диабетом, наряду с антиагрегантами, бета-адреноблокаторами и статинами должна включать:

1. ингибиторы АПФ
2. антагонисты рецепторов альдостерона
3. пролонгированные нитраты
4. заместительную гормональную терапию

Вопрос №7 Диетические рекомендации у данной больной, страдающей ИБС и сахарным диабетом, должны содержать:

1. ограничение насыщенных жирных кислот и легкоусваиваемых углеводов
2. ограничение потребления поваренной соли до 2 г в сутки жидкости до 1200-1500 мл в сутки
3. ограничение полиненасыщенных жирных кислот, в том числе из природных источников и увеличение легкоусваиваемых углеводов
4. ограничение клетчатки из цельнозерновых продуктов, злаков и овощей и увеличение насыщенных жирных кислот

Вопрос №8 Целевые значения ЛПНП у данной больной при назначении ей статинов составляют :

1. менее 1,4 ммоль/л
2. менее 3 ммоль/л
3. более 5 ммоль/л
4. менее 1 ммоль/л

Вопрос №9 У данной больной при назначении ей бета-адреноблокаторов возможно развитие такого побочного эффекта, как :

1. гипогликемия/сокрытие признаков гипогликемии
2. артериальная гипертензия
3. желудочковая экстрасистолия
4. отеки голеней

Вопрос №10 При неэффективности консервативной антиангинальной терапии пациентке может быть рекомендовано проведение:

1. чрескожного коронарного вмешательства
2. транскатетерной имплантации аортального клапана
3. фибринолитической терапии тканевым активатором плазминогена
4. радиочастотной абляции очага эктопической активности

Вопрос №11 Для максимальной профилактики рестеноза на месте чрескожного коронарного вмешательства у больной целесообразно использованиб.

1. стентов с лекарственным покрытием
2. голометаллических (непокрытых) стентов
3. комбинированной терапии статинами и фибратами
4. двойной антитромбоцитарной терапии в комбинации с непрямими антикоагулянтами сроком до 12 месяцев

Вопрос №12 Неблагоприятным побочным эффектом коронароангиографии со стороны почек у больной с сахарным диабетом и гипертонической болезнью может стать:

1. прогрессирование ХБП

2. обострение хронического пиелонефрита
3. тромбоэмболический инфаркт почки
4. подострый (быстро прогрессирующий) гломерулонефрит

Эталоны ответов

1	2	3	4	5	6	7	8	9	10	11	12
1,2	1,2	1	1	1	1	1	1	1	1	1	1

УСЛОВИЕ СИТУАЦИОННОЙ ЗАДАЧИ 29

1.1. Ситуация

Больной К., 63 лет обратился в поликлинику

1.2. Жалобы

- на одышку, возникающую при обычной физической нагрузке, проходящую в покое,
- слабость, повышенную утомляемость,
- сердцебиение при физической нагрузке.

1.3. Анамнез заболевания

Из анамнеза известно, что с 40-летнего возраста страдает артериальной гипертензией с подъемами АД до 210/120 мм рт.ст. При обследовании в условиях стационара симптоматический характер гипертонии был исключен, даны рекомендации по коррекции образа жизни, назначены ингибиторы АПФ, от приема которых пациент самостоятельно отказался из-за возникновения мучительного сухого кашля. За назначением альтернативных антигипертензивных препаратов не обращался, мотивируя занятостью. АД регулярно не контролировал. При редких измерениях АД, как правило, составляло более 180/110 мм рт.ст., однако это не вызывало у больного ухудшения общего самочувствия. Около двух лет назад заметил появление немотивированной слабости, утомляемости, что связал с прибавкой массы тела, а также обратил внимание на самопроизвольное снижение цифр АД до 160/90 мм рт.ст. Поводом для обращения к врачу стало появление одышки при ходьбе по лестнице до 2 этажа, сопровождавшейся сердцебиением и слабостью.

1.4. Анамнез жизни

- Рос и развивался нормально, служил в армии
- Генеральный директор предприятия, отмечает частые стрессы на рабочем месте
- Перенесенные заболевания и операции: детские инфекции, аппендэктомия в возрасте 20 лет
- Наследственность: отец, мать и сестра больного страдали артериальной гипертензией.
- Вредные привычки: курит с 18 летнего возраста по 1-1,5 пачки в день, алкоголем не злоупотребляет
- Аллергологический анамнез и лекарственная непереносимость: ингибиторы АПФ – сухой кашель.

1.5. Объективный статус

При осмотре состояние средней тяжести. Рост 165 см, вес 92 кг. ИМТ = 33,7 кг/м². Окружность живота – 101 см, окружность бедер 90 см. Цианоз губ, акроцианоз. Т 36,4° С. Лимфатические узлы не увеличены. Грудная клетка цилиндрической формы, симметричная. ЧДД 20 в минуту. При сравнительной перкуссии в симметричных участках грудной клетки определяется легочный звук с коробочным оттенком. При аускультации над верхними отделами обоих легких выслушивается жесткое дыхание, ниже углов лопаток дыхание ослаблено, выслушиваются единичные незвонкие влажные хрипы. Границы относительной тупости сердца: правая - правый край грудины, левая - в V межреберье по переднеподмышечной линии, верхняя - верхний край III ребра. При аускультации сердца тоны ослаблены, ритмичные. ЧСС - 86 ударов в минуту. АД - 155/90 мм рт.ст. Пульс 86 ударов в минуту. Живот мягкий, увеличен за счет подкожно-жировой клетчатки, безболезненный. Размеры печени: 10x8x7 см. Область почек не изменена. Почки не пальпируются. Периферических отеков нет. Стул, диурез в норме.

Вопрос №1 Выберите необходимые для постановки диагноза лабораторные методы обследования:

1. клинический анализ крови
2. биохимический анализ крови
3. общий анализ мочи
4. определение гормонов надпочечников
5. определение газов артериальной крови
6. общий анализ мокроты

3. Результаты лабораторных методов обследования

3.1. Клинический анализ крови

Наименование	Нормы	Результат
Гемоглобин	130,0 - 160,0	146
Гематокрит	35,0 - 47,0	40
Лейкоциты	4,00 - 9,00	5,4
Эритроциты	4,00 - 5,70	4,5
Тромбоциты	150,0 - 320,0	214
Нейтрофилы	48,00 - 78,00	54
Лимфоциты	17,0 - 48,0	37
Моноциты	2,0 - 10,0	3
Эозинофилы	0,0 - 6,0	1
Базофилы	0,0 - 1,0	0
СОЭ по Панченкову	2 - 20	14

3.2. Биохимический анализ крови

Показатель	Результат	Норма
Белок общий	84	63-87 г/л
Креатинин	98	44-115 мкмоль/л
Мочевина	7,1	2,5-8,3 ммоль/л
Мочевая кислота	488	120-430 мкмоль/л.
Холестерин общий	5,8	3,3-5,8 ммоль/л
Глюкоза	4,3	3,5-6,2 ммоль/л
Билирубин общий	16	8,49-20,58 мкмоль/л
Билирубин прямой	4	2,2-5,1 мкмоль/л
Триглицериды	1,9	менее 1,7 ммоль/л
АСТ	28	до 42 Ед/л
АЛТ	32	до 38 Ед/л
КФК	90	до 180 Ед/л
Калий	4,1	3,35-5,35 ммоль/л

Показатель	Результат	Норма
Натрий	144	130-155 ммоль/л
Железо	26	9,0-31 мкмоль/л
Ферритин	94	12-128 мкг/л

3.3. Общий анализ мочи

Относительная плотность 1011, реакция слабо-кислая; белок –0,025 г/л, глюкоза - отсутствует; эритроциты - 0, лейкоциты 1 - 2 в поле зрения

3.4. Определение гормонов надпочечников

ТТГ 2,0 мкМЕ/л (норма 0,4-4,0 мкМЕ/л), Т4 – 12,5 пмоль/л (норма 9-19 пмоль/л), АТ к ТПО – 30 МЕ/мл (норма менее 100 МЕ/мл)

3.5. Определение газов артериальной крови

Наименование	Норма	Результат
pH	7,35-7,45	7,41
PaCO ₂ , мм рт.ст.	35-45	42
PaO ₂ , мм рт.ст.	80-95	88
SatO ₂ ,%	92-100	94
BE, мэкв/л	-2,3...+2,3	+1

3.6. Общий анализ мокроты

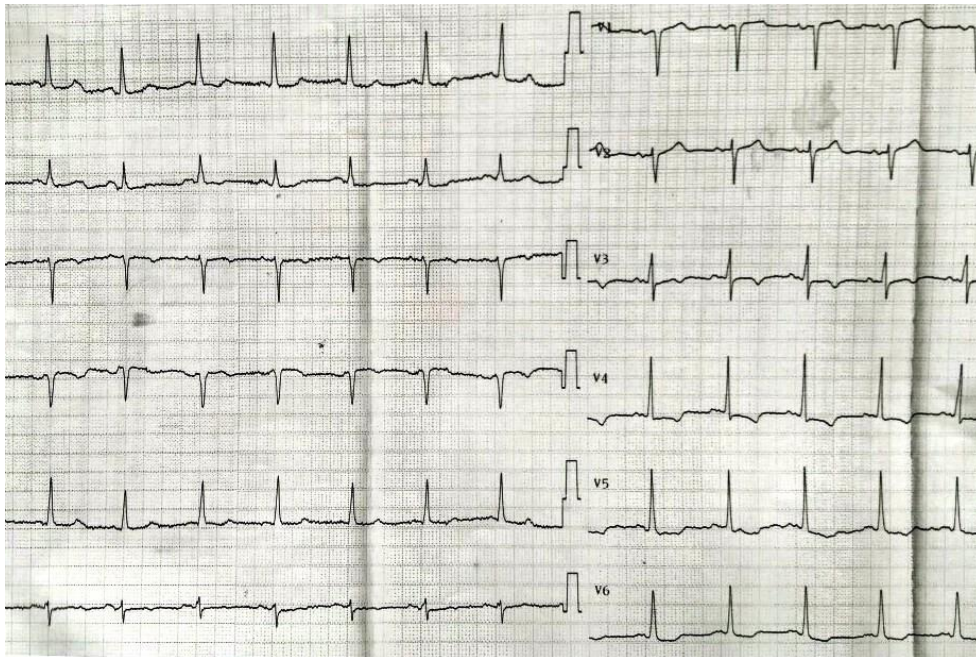
Показатель	Результат
Характер	Слизистая
Цвет	Прозрачная
Эозинофилы	Отсутствуют
Спираль Куршмана	Отсутствуют
Кристаллы Шарко-Лейдена	Отсутствуют
Лейкоциты	Единичные в препарате
Атипичные клетки	Не обнаружены
Микобактерии туберкулеза	Не обнаружены

Вопрос №2 Выберите необходимые для постановки диагноза инструментальные методы обследования:

1. электрокардиография покоя
2. эхокардиография
3. компьютерная томография головного мозга
4. ультразвуковое исследование почек
5. бодиплетизмография

5. Результаты инструментальных методов обследования

5.1. Электрокардиография покоя



5.2. Эхокардиография

Стенки аорты и створки аортального клапана уплотнены. Аорта не расширена. Размер левого предсердия - 3,9 см (норма до 4 см). Размеры левого желудочка: диастолический - 5,8 см (норма 4,9-5,5 см). Фракция выброса 45% (норма >50%). Толщина задней стенки левого желудочка и межжелудочковой перегородки 1,4 см. Зоны нарушений локальной сократимости не выявлены.

5.3. Компьютерная томография головного мозга

Смещения срединных структур нет. Серое и белое вещество мозга дифференцируются. Очаги с патологической плотностью в веществе мозга не обнаруживаются. Субарахноидальные пространства, базальные цистерны, желудочки мозга не расширены. Боковые желудочки симметричны, не расширены. Селлярная область в норме. Внутренние и наружные слуховые проходы, сосцевидные отростки височных костей, кости основания и свода черепа в норме. Состояние сосудов и характер кровотока в основной артерии мозга, глазничных артериях, средних, передних и задних мозговых артериях, внутренних сонных артериях, внутричерепных частях позвоночных артерий, а также венах в норме.

5.4. Ультразвуковое исследование почек

Почки обычно расположены, размеры их в норме. Чашечно-лоханочная система не расширена. Дополнительных объемных образований, конкрементов не визуализируется.

5.5. Бодиплетизмография

Показатели жизненной емкости легких, остаточной емкости легких, ОФВ1, МОС 25-75 в пределах нормальных значений. Нарушений ЖЕЛ, признаков обструкции бронхиального дерева не выявлено.

Вопрос №3 Какой предполагаемый основной диагноз?:

1. Гипертоническая болезнь III ст, АГ 3 ст, риск ССО очень высокий. ХСН с промежуточной ФВ ЛЖ 45% IIА ст., III ФК NYHA
2. ИБС: постинфарктный кардиосклероз. Гипертоническая болезнь III ст, АГ 3 ст, риск ССО очень высокий. ХСН со сниженной ФВ II А ст., III ФК NYHA
3. Хроническая обструктивная болезнь легких, смешанный фенотип, средней степени тяжести, обострение. Вторичные тракционные бронхоэктазы без нагноения. Хроническое легочное сердце II ФК
4. Семейная гипертрофическая кардиомиопатия, симметричная без обструкции выносящего тракта. ХСН со сниженной ФВ ЛЖ, IIА ст., III ФК NYHA

7. Диагноз

Диагноз:

Вопрос №4 Какие изменения на ЭКГ вы наблюдаете у больного:

1. признаки ГЛЖ
2. фибрилляция предсердий и неполная блокада левой ножки пучка Гиса
3. атриовентрикулярная блокада I ст. Острая стадия передне-распространенного инфаркта миокарда

4. подострая стадия задне-диафрагмального инфаркта миокарда с реципрокными изменениями в передне-перегородочной области левого желудочка

Вопрос №5 Учитывая непереносимость ингибиторов АПФ у больного в качестве препаратов «первой линии» следует использовать:

1. блокаторы рецепторов ангиотензина II
2. кардиоселективные бета-адреноблокаторы
3. комбинацию петлевых и тиазидных диуретиков
4. антагонисты минералокортикоидных рецепторов

Вопрос №6 Начальная терапия ХСН у больного должна включать назначение следующих групп препаратов:

1. блокаторов рецепторов ангиотензина+бета-адреноблокаторов+ антагонистов минералокортикоидных рецепторов
2. пролонгированных бета-адреномиметиков+ ингаляционных глюкокортикостероидов+ антагонистов лейкотриеновых рецепторов
3. нитратов пролонгированного действия+кардиоселективных бета-адреноблокаторов+статинов+ двойной антитромбоцитарной терапии
4. ингибиторов АПФ+ блокаторов рецепторов ангиотензина+ сердечных гликозидов +тиазидоподобных диуретиков

Вопрос №7 Диетические рекомендации для больного с декомпенсацией ХСН включают:

1. ограничение потребления соли и жидкости
2. увеличение содержание полиненасыщенных жирных кислот, зелени и овощей («Средиземноморская диета»)
3. увеличение потребления говяжьего мяса и печени
4. ограничение клетчатки из цельнозерновых продуктов, злаков и овощей

Вопрос №8 Антагонистом кальция, включение которого допустимо в схему лечения данного больного при недостаточной антигипертензивной эффективности проводимой терапии, является :

1. амлодипин
2. верапамил
3. короткодействующий нифедипин
4. дилтиазем

Вопрос №9 Побочный эффект, возникновение которого ожидаемо у данного больного на фоне терапии бета-адреноблокаторами:

1. импотенция
2. синусовая тахикардия
3. ощущение «приливов»
4. гинекомастия

Вопрос №10 Уменьшению риска госпитализаций по поводу декомпенсации ХСН у больного могут способствовать:

1. физические тренировки
2. самопроизвольное снижение дозы препаратов или отказ от назначенной терапии
3. присоединение анемии или интеркуррентных инфекций
4. несоблюдение питьевого режима и нарушение диетических рекомендаций

Вопрос №11 Для объективизации степени тяжести ХСН у больного следует использовать шкалу:

1. ШОКС
2. CHA~2~DS~2~-VASC
3. TIMI
4. SCORE

Вопрос №12 Мероприятие по коррекции образа жизни, соблюдение которого не является обязательным для данного пациент 1.

1. отказ от любых видов физической нагрузки
2. отказ от курения и злоупотребления алкоголем
3. нормализация и контроль массы тела (целевой ИМТ 18-25 кг/м²)
4. ограничение потребления соли

Эталоны ответов

1	2	3	4	5	6	7	8	9	10	11	12
---	---	---	---	---	---	---	---	---	----	----	----

1,2	1,2	1	1	1	1	1	1	1	1	1	1
-----	-----	---	---	---	---	---	---	---	---	---	---

УСЛОВИЕ СИТУАЦИОННОЙ ЗАДАЧИ 30

1.1. Ситуация

Больная З., 82 лет поступила в кардиологическое отделение

1.2. Жалобы

- Боли сжимающего характера за грудиной, возникающие при физической нагрузке, купирующиеся нитроглицерином в течение 2-3 минут,
- одышку при бытовых физических нагрузках, слабость, повышенную утомляемость,
- сердцебиение

1.3. Анамнез заболевания

Из анамнеза известно, что боли за грудиной беспокоят около 15 лет. Около 5 лет назад появились приступы сердцебиения, на снятой ЭКГ регистрировалась «аритмия», с этого же времени беспокоит одышка при бытовых физических нагрузках. Пациентка наблюдается терапевтом в районной поликлинике, при ЭхоКГ полгода назад отмечено снижение ФВ ЛЖ до 40%, постоянно принимает бисопролол, аспирин, при болях в грудной клетке пользуется нитроглицерином. Отмечает, что в течение последнего года одышка и приступы стенокардии беспокоят при ходьбе по лестнице до 1 пролета и по ровной местности менее 200 м.

1.4. Анамнез жизни

- Росла и развивалась нормально
- Пенсионерка, в прошлом преподаватель вуза
- Перенесенные заболевания и операции: детские инфекции, ОРВИ
- Наследственность: отец и мать больной умерли в старческом возрасте от онкологических заболеваний
- Гинекологический анамнез: Б-3, Р-2, 1 медицинский аборт. С 50 лет – менопауза. Гинекологические заболевания отрицает.
- Вредные привычки: не курит, алкоголем не злоупотребляет

1.5. Объективный статус

При осмотре состояние средней тяжести. Рост 160 см, вес 60 кг. Т 36,5°C. Лимфатические узлы не увеличены. Акроцианоз, цианоз губ. Грудная клетка конической формы, симметричная. ЧДД 20 в минуту. При сравнительной перкуссии в симметричных участках грудной клетки определяется звук с коробочным оттенком. При аускультации над легкими выслушивается жесткое дыхание, ослабленное в нижних отделах с двух сторон. Хрипы не выслушиваются. Границы относительной тупости сердца: правая - правый край грудины, левая - в V межреберье по передней подмышечной линии, верхняя - верхний край III ребра. При аускультации сердца тоны ослаблены, ритмичные. ЧСС - 90 ударов в минуту. На верхушке выслушивается тихий систолический шум, проводящийся в левую подмышечную область. АД - 120/80 мм рт.ст. Пульс 90 ударов в минуту. Живот мягкий, безболезненный. Размеры печени по Курлову: 9x8x7 см. Область почек не изменена. Почки не пальпируются. Периферических отеков нет.

Вопрос №1 Необходимыми для постановки диагноза лабораторными методами обследования являются:

1. клинический анализ крови
2. биохимический анализ крови с определением электролитов, АЛТ, АСТ, глюкозы, мочевины, креатинина, железа, ферритина, липидного профиля
3. общий анализ мочи
4. определение титра противострептококковых антител
5. определение газов артериальной крови
6. определение уровня С-реактивного протеина и ревматоидного фактора

3. Результаты лабораторных методов обследования

3.1. Клинический анализ крови

Наименование	Нормы	Результат
Гемоглобин	120,0 - 150,0 г/л	119
Гематокрит	35,0 - 47,0%	37

Наименование	Нормы	Результат
Лейкоциты	4,00 - 9,00x10 ⁹	6,4
Эритроциты	4,00 - 5,70x10 ¹²	3,8
Тромбоциты	150,0 - 320,0x10 ⁹	257
Нейтрофилы	48,00 - 78,00%	56
Лимфоциты	17,0 - 48,0%	40
Моноциты	2,0 - 10,0%	3
Эозинофилы	0,0 - 6,0%	1
Базофилы	0,0 - 1,0%	0
СОЭ по Панченкову	2 - 20 мм/ч	18

3.2. Биохимический анализ крови с определением электролитов, АЛТ, АСТ, глюкозы, мочевины, креатинина, железа, ферритина, липидного профиля

Показатель	Результат	Норма
Белок общий	71	63-87 г/л
Креатинин	79	44-115 мкмоль/л
Мочевина	7,3	2,5-8,3 ммоль/л
Мочевая кислота	326	120-430 мкмоль/л.
Холестерин общий	4,8	3,3-5, 8 ммоль/л
Глюкоза	4,3	3,5-6,2 ммоль/л
Билирубин общий	19	8,49-20,58 мкмоль/л
Билирубин прямой	3	2,2-5,1 мкмоль/л
Триглицериды	1,3	менее 1,7 ммоль/л
АСТ	40	до 42 Ед/л
АЛТ	32	до 38 Ед/л
КФК	100	до 180 Ед/л
Калий	4,8	3,35-5,35 ммоль/л
Натрий	149	130-155 ммоль/л
Железо	10,8	9,0-31 мкмоль/л

Показатель	Результат	Норма
Ферритин	33	12-128 мкг/л

3.3. Общий анализ мочи

Относительная плотность 1011, реакция слабо-кислая; белок –0,01 г/л, глюкоза - отсутствует; эритроциты - 0, лейкоциты 1 - 2 в поле зрения

3.4. Определение титра противострептококковых антител

Титра противострептококковых антител 1:50 (норма > 1:200)

3.5. Определение газов артериальной крови

Наименование	Норма	Результат
pH	7,35-7,45	7,4
PaCO ₂ , мм рт.ст.	35-45	41
PaO ₂ , мм рт.ст.	80-95	90
SatO ₂ ,%	92-100	95
BE, мэкв/л	-2,3...+2,3	-1

3.6. Определение уровня С-реактивного протеина и ревматоидного фактора

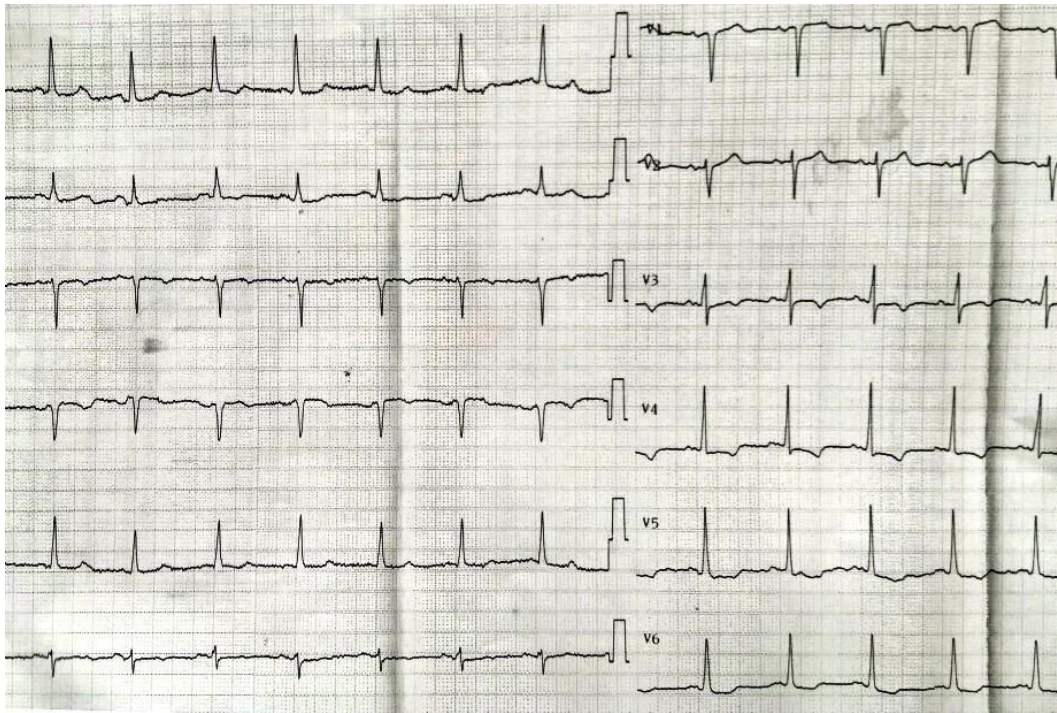
Показатель	Результат	Норма
С-реактивный протеин	1,9	До 5 мг/л
РФ	11	0-14 МЕд/л

Вопрос №2 Необходимыми для постановки диагноза инструментальными методами обследования являются:

1. ЭКГ в покое
2. Эхо-КГ
3. спирометрия
4. УЗИ почек
5. ЭГДС

5. Результаты инструментальных методов обследования

5.1. ЭКГ в покое



5.2. Эхо-КГ

Стенки аорты и створки аортального клапана уплотнены. Аорта не расширена. Размер левого предсердия - 4,4 см (норма до 4 см). Размеры левого желудочка 1. диастолический - 5,6 см (норма 4,9-5,5 см). Фракция выброса 40% (норма >50%). Толщина задней стенки левого желудочка и межжелудочковой перегородки 1,0 см. Зон гипо- и акинезии не выявлено. Митральная регургитация 2 ст., трикуспидальная регургитация 1 ст.

5.3. Спирометрия

ЖЕЛ - 4,2 л (88%), ОФВ1 - 4,4 л/с (91%). ЖЕЛ в норме, показатели проходимости бронхиальных путей в норме. Признаков обструкции дыхательных путей не выявлено.

5.4. УЗИ почек

Почки обычно расположены, нормальных размеров и эхогенности. Чашечно-лоханочная система обеих почек не расширена. Дополнительных образований (кист, конкрементов) не выявлено

5.5. ЭГДС

Пищевод проходим. Кардия смыкается полностью. Слизистая оболочка желудка и луковицы 12-перстной кишки бледно-розовая, складки хорошо расправляются воздухом. В желудке умеренное количество слизи. Перистальтика умеренная. Привратник не изменен. В 12-перстной кишке незначительное количество желчи. Область большого дуоденального сосочка не изменена. Постбульбарные отделы – без особенностей.

Вопрос №3 Предполагаемый основной диагноз - это:

1. Основное. ИБС: стабильная стенокардия III ФК. Трепетание предсердий.

Осложнение. Хроническая сердечная недостаточность со сниженной фракцией выброса левого желудочка (40%), II А стадии по Н.Д.Стражеско-В.Х.Василенко, III ФК по NYHA

2. Основное. Первичная дилатационная кардиомиопатия.

Осложнение. Хроническая сердечная недостаточность со сниженной фракцией выброса левого желудочка, II Б стадии по Н.Д.Стражеско-В.Х.Василенко, IV ФК по NYHA. Приступы сердечной астмы

3. Основное. ИБС: нестабильная прогрессирующая стенокардия. Фибрилляция предсердий.

Осложнение. Хроническая сердечная недостаточность со промежуточной фракцией выброса левого желудочка, II А стадии по Н.Д.Стражеско-В.Х.Василенко, III ФК по NYHA

4. ИБС: постинфарктный кардиосклероз. Атеросклероз аорты, коронарных артерий. Осложнение. Хроническая сердечная недостаточность II Б стадии по Н.Д.Стражеско-В.Х.Василенко, III ФК по NYHA

7. Диагноз

Диагноз:

Вопрос №4 На ЭКГ у больной наблюдается такое изменение как:

1. трепетание предсердий с правильным проведением. Гипертрофия левого желудочка

УСЛОВИЕ СИТУАЦИОННОЙ ЗАДАЧИ 31

1.1. Ситуация

Больная Н. 62 лет обратилась в поликлинику

1.2. Жалобы

на боли в левой руке, возникающие при ходьбе в умеренном темпе до 200 метров, при эмоциональных переживаниях, быстро проходящие в покое и после приема нитроглицерина

1.3. Анамнез заболевания

Более 10 лет страдает артериальной гипертензией с подъемами АД до 180/100 мм рт.ст. На фоне терапии амлодипином 5 мг/сут и гипотиазидом 25 мг/сут удается достичь АД 140/90 мм рт.ст., но при эмоциональном стрессе, перемене погоды отмечает повышения АД, сопровождающиеся головными болями, головокружениями. Наблюдается в поликлинике, ежегодно проходит обследования: ЭКГ, общий и биохимический анализ крови, анализ мочи, консультация гинеколога и терапевта. В течение последних 5 лет на основании гипергликемии до 6,5 ммоль/л был установлен диагноз нарушения толерантности к углеводам, рекомендована диетотерапия и метформин. Около года назад по результатам орального глюкозотолерантного теста был установлен диагноз сахарного диабета, была увеличена доза метформина и добавлены препараты сульфонилмочевины, проводит самоконтроль гликемии.

В течение последних 3-4 месяцев обратила внимание на появление болей в левой руке, которые возникали при физической нагрузке (работа в саду). Первоначально пациентка приняла их за явления остеохондроза и мышечного перенапряжения, однако прием НПВС не оказал эффекта. В последующем боли в левой руке стали возникать при ходьбе в умеренном темпе до 200 метров, эмоциональных переживаниях, быстро проходили в покое и после приема нитроглицерина, попробовать который ей посоветовала соседка, страдающая ИБС. Пациентка обратилась в поликлинику для обследования и подбора терапии.

1.4. Анамнез жизни

- Росла и развивалась нормально.
- Домохозяйка.
- Мать больной страдала сахарным диабетом 2 типа и гипертонической болезнью, отец – раком легких. Умерли в возрасте более 70 лет.
- Замужем. Имеет 4 взрослых детей.
- В течение длительного времени наблюдается гинекологом по поводу множественной миомы матки.
- Вредные привычки отрицает.

1.5. Объективный статус

Состояние средней тяжести. Рост 165 см, вес 88 кг, ИМТ 32,2 кг/м², окружность талии 90 см. Кожные покровы бледно-розовые, обычной влажности. Т 36,6⁰С. Лимфатические узлы не увеличены. В легких дыхание везикулярное, хрипов нет. ЧД 18 в минуту. Границы сердца расширены вверх до II межреберья, влево на 2 см от среднеключичной линии. Тоны сердца приглушены, ритмичны. ЧСС 60 в мин. Пульс удовлетворительного наполнения, напряжен. АД 160/100 мм рт.ст. Живот увеличен за счет подкожной клетчатки, при пальпации мягкий, безболезненный. Размеры печени по Курлову 12x10x9 см. Почки не пальпируются. Стул, диурез в норме.

Вопрос №1 Выберите необходимые для постановки диагноза лабораторные методы обследования:

1. клинический анализ крови
2. биохимический анализ крови с определением липидного профиля, АЛТ, АСТ, глюкозы, мочевины, креатинина, калия, натрия, маркеров некроза миокарда (тропонины I и/или T, КФК и ее МВ-фракция)
3. определение уровня С-реактивного протеина и ревматоидного фактора
4. общий анализ мочи
5. общий анализ мокроты

3. Результаты лабораторных методов обследования

3.1. Клинический анализ крови

Наименование	Нормы	Ед.изм.	Результат
--------------	-------	---------	-----------

Наименование	Нормы	Ед.изм.	Результат
Гемоглобин	120,0 - 140,0	г/л	118
Эритроциты	4,00 - 5,70	*10 ¹² /л	4,1
Лейкоциты	4,00 - 9,00	*10 ⁹ /л	8,4
Нейтрофилы	48,00 - 78,00	%	64
Лимфоциты	17,0 - 48,0	%	30
Моноциты	2,0 - 10,0	%	4
Эозинофилы	0,0 - 6,0	%	2
Базофилы	0,0 - 1,0	%	0
Тромбоциты	150,0 - 320,0	*10 ⁹ /л	199
СОЭ по Панченкову	2 - 20	мм/ч	14

3.2. Биохимический анализ крови с определением липидного профиля, АЛТ, АСТ, глюкозы, мочевины, креатинина, калия, натрия, маркеров некроза миокарда (тропонины I и/или T, КФК и ее МВ-фракция)

Показатель	Результат	Норма	Ед. изм.
Белок общий	67	63-87	г/л
Креатинин	118	44 - 115	мкмоль/л
Мочевина	8,9	2,5 - 8,3	ммоль/л
Мочевая кислота	423	120 - 430	мкмоль/л.
Холестерин общий	7,7	3,3 - 5, 8	ммоль/л
ЛПНП	4,4	<3 ммоль/л, < 1,8 у больных ИБС	ммоль/л
ЛПВП	1,0	>1,2	ммоль/л
Глюкоза	7,3	3,5 - 6,2	ммоль/л
Гликозилированный гемоглобин	6,9	<6,5	%
Билирубин общий	18	8,49 - 20,58	мкмоль/л
Билирубин прямой	4,4	2,2 - 5,1	мкмоль/л
Триглицериды	3,3	менее 1,7	ммоль/л
АСТ	39	до 42	Ед/л

Показатель	Результат	Норма	Ед. изм.
АЛТ	30	до 38	Ед/л
Калий	4,8	3,35 - 5,35	ммоль/л
Натрий	143	130 - 155	ммоль/л
Тропонин Т	0,05	До 0,1	нг/мл
МВ-КФК	3	0 - 16	Ед/л

3.3. Определение уровня С-реактивного протеина и ревматоидного фактора

Показатель	Результат
С-реактивный протеин	1,9
РФ	11

3.4. Общий анализ мочи

Относительная плотность 1011, реакция слабо-кислая; белок – 0,011 г/л, глюкоза - отсутствует; эритроциты - 0, лейкоциты 1 - 2 в поле зрения

3.5. Общий анализ мокроты

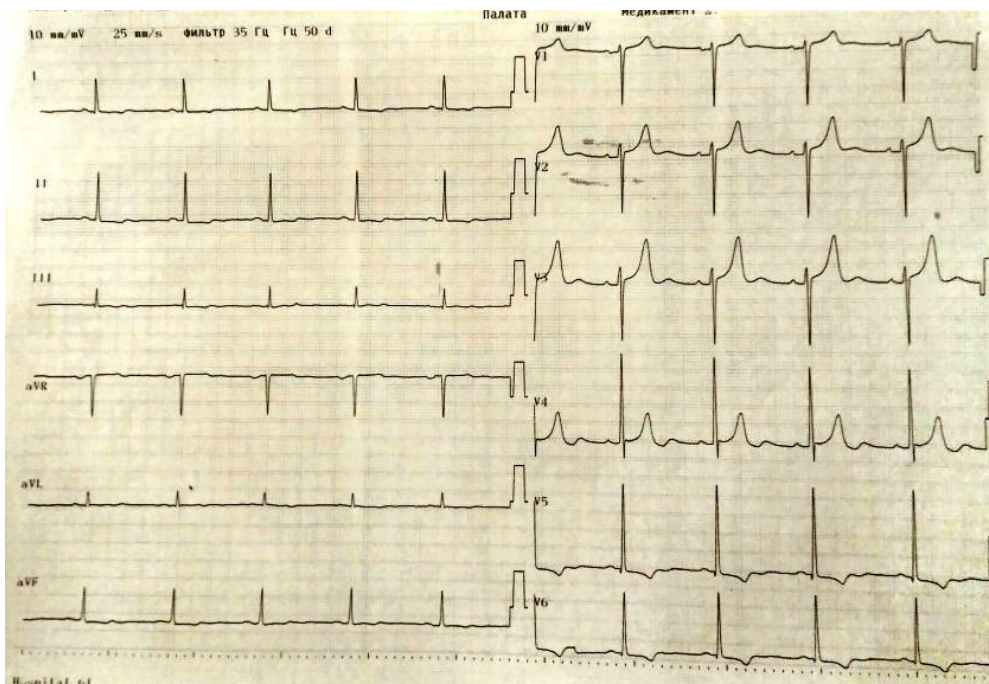
Показатель	Результат
Характер	Слизистая
Цвет	Прозрачная
Эозинофилы	Отсутствуют
Спиральи Куршмана	Отсутствуют
Кристаллы Шарко-Лейдена	Отсутствуют
Лейкоциты	Единичные в препарате
Атипичные клетки	Не обнаружены
Микобактерии туберкулеза	Не обнаружены

Вопрос №2 Необходимыми для постановки диагноза инструментальными методами обследования являются:

1. ЭКГ в 12 отведениях
2. Эхо-КГ
3. рентгенография шейного отдела позвоночника
4. экскреторная урография
5. УЗИ левого плечевого сустава

5. Результаты инструментальных методов обследования

5.1. ЭКГ в 12 отведениях



5.2. Эхо-КГ

Аорта не расширена. Створки аортального клапана и стенки аорты уплотнены, расхождение створок полное. Толщина задней стенки 12 мм, межжелудочковой перегородки 13 мм. Зоны с нарушением локальной сократимости не выявлены. ФВ ЛЖ 55%. Диастолическая дисфункция (нарушение релаксации) ЛЖ.

5.3. Рентгенография шейного отдела позвоночника

В шейном отделе позвоночника отмечается сглаженность лордоза. Умеренный склероз замыкательных пластинок. Снижения высоты межпозвонковых промежутков, костно-травматических изменений не выявлено.

Заключение. умеренно выраженные явления остеохондроза.

5.4. УЗИ почек

Почки обычно расположены, нормальных размеров и эхогенности. Чашечно-лоханочная система обеих почек не расширена. Дополнительных образований (кист, конкрементов) не выявлено.

5.5. УЗИ левого плечевого сустава

Контуры сустава ровные, четкие, без деформаций. Суставная щель не сужена. Свободных тел в полости сустава нет. Связочный аппарат без особенностей. Внутрисуставная синовиальная жидкость однородной структуры, без хлопьев и включений. Периартикулярные ткани без особенностей.

Вопрос №3 С учетом жалоб, анамнеза, результатов лабораторных и инструментальных методов исследования, наиболее вероятным диагнозом больной является :

1. ИБС: стабильная стенокардия III ФК. Гипертоническая болезнь III стадии, 3 степени, очень высокого риска. Сахарный диабет 2 типа. Абдоминальное ожирение 1 ст.

2. Распространенный остеохондроз позвоночника, первичный, медленно прогрессирующий. Грыжи межпозвонковых дисков С4-С7 с вторичным корешковым синдромом. Хроническая дорсопатия, хроническая торакалгия, часто рецидивирующее течение. Остеоартроз левого плечевого сустава, ФН 2 ст.

3. ХОБЛ, бронхитический фенотип, средней степени тяжести (III стадия), обострение. Хронический бронхит, ассоциированный с табакокурением, обострение. Пневмосклероз. Эмфизема легких. Дыхательная недостаточность II ст. Хроническое легочное сердце II ФК. Дыхательная недостаточность III ст. Вторичные тракционные бронхоэктазы. Сахарный диабет 2 типа, целевой уровень гликированного гемоглобина менее 7%. Диабетическая макро- и микроангиопатия.

4. Гипертоническая болезнь II стадии, 2 степени, очень высокого риска. Первичная подагра. Подагрический артрит с преимущественным поражением левого плечевого сустава. Подагрическая почка. Ожирение 1 ст. ХСН IIБ ст., III ФК NYHA. ХБП с4

7. Диагноз

Диагноз:

Вопрос №4 На ЭКГ у данной больной выявляются признаки:

1. признаки гипертрофии левого желудочка
2. трепетание предсердий с правильным проведением. Блокада передней ветви левой ножки пучка Гиса
3. фибрилляция предсердий. Гипертрофия правого желудочка
4. синоатриальная блокада 3 степени. Замещающий АВ-узловой ритм

Вопрос №5 Препаратами выбора для купирования приступов стенокардии являются:

1. короткодействующие нитраты (нитроглицерин)
2. ингибиторы АПФ, соержжащие сульфгидрильные группы (каптоприл)
3. ингаляционные бета-адреномиметики (сальбутамол)
4. препараты с преимущественно рефлекторным действием (валидол)

Вопрос №6 Стандартная терапия ИБС антиагрегантами, бета-адреноблокаторами и статинами у данной пациентки, страдающей гипертонической болезнью и сахарным диабетом, должна быть усилена назначением:

1. ингибитора АПФ
2. метаболических препаратов (триметазидин)
3. комплексных поливитаминных препаратов
4. заместительной гормональной терапией

Вопрос №7 В пищевом рационе больной целесообразно увеличить содержание :

1. свежих фруктов и овощей
2. жирных сортов мяса
3. поваренной соли
4. сладких газированных напитков

Вопрос №8 Для контроля безопасности терапии ингибиторами АПФ необходим динамический контроль биохимического анализа крови с определением :

1. уровня креатинина и расчетом СКФ
2. уровня креатинфосфокиназы и ее МВ-фракции
3. уровня гликозилированного гемоглобина
4. уровня печеночных трансаминаз и ГГТП

Вопрос №9 Побочным эффектом, возникновение которого возможно у данной больной на фоне терапии бета-адреноблокаторами, является:

1. брадикардия
2. покраснение лица, чувство приливов и головная боль
3. развитие гастропатии и симптоматических язв желудка
4. пароксизмы фибрилляции предсердий

Вопрос №10 Для уточнения диагноза ИБС при отсутствии явных ишемических изменений на ЭКГ покоя у больной с ФР ИБС и атипичной локализацией болей в грудной клетке, необходимо проведение:

1. проб с дозированной физической нагрузкой
2. трансэзофагеального эхокардиографического исследования
3. биохимических анализов крови для определения уровня кардиоспецифических ферментов (тропонинов)
4. рентгенографии органов грудной клетки в двух проекциях

Вопрос №11 В качестве дополнительного фактора риска неблагоприятного прогноза ИБС у данной больной следует рассматривать:

1. сахарный диабет
2. сохраненную фракцию выброса левого желудочка
3. отягощенный семейный анамнез
4. признаки гипертрофии левого желудочка по данным ЭКГ

Вопрос №12 В случае непереносимости бета-блокаторов в качестве антиангинальных препаратов у данной больной могут быть использованы:

1. антагонисты кальция
2. нестероидные противовоспалительные препараты
3. сердечные гликозиды
4. антагонисты минералокортикоидных рецепторов

Эталонные ответы

1	2	3	4	5	6	7	8	9	10	11	12
---	---	---	---	---	---	---	---	---	----	----	----

1,2	1,2	1	1	1	1	1	1	1	1	1	1
-----	-----	---	---	---	---	---	---	---	---	---	---

УСЛОВИЕ СИТУАЦИОННОЙ ЗАДАЧИ 32

1.1. Ситуация

Больной В. 53 лет обратился к врачу-кардиологу поликлиники

1.2. Жалобы

на сжимающие, давящие боли за грудиной, иррадиирующие в левое плечо, сопровождающиеся общей слабостью, возникающие при значительном повышении бытовых физических нагрузок - быстром подъеме на 4 этаж, беге, чаще при эмоциональном перенапряжении, купирующиеся в состоянии покоя и при приеме нитроглицерина.

1.3. Анамнез заболевания

Указанные жалобы отмечает в течение последних 1,5 лет, однако за медицинской помощью не обращался, не обследовался. По совету матери пробовал принимать нитроглицерин, который быстро купировал боли за грудиной, однако вызывал интенсивные головные боли и чувство прилива крови к лицу, из-за чего пациент отказался от его использования. При болях стал принимать валидол с менее выраженным антиангинальным эффектом. Обратился в поликлинику после внезапной смерти отца в возрасте 77 лет, который в течение более 10 лет предъявлял аналогичные жалобы.

1.4. Анамнез жизни

- Рос и развивался нормально, служил в армии
- Перенесенные заболевания и операции: детские инфекции, хронический фарингит, хронический гастрит.
- Наследственность: отец больного страдал ИБС, умер внезапно в возрасте 77 лет
- работает водителем-дальнобойщиком,
- 32 года курит по 20 сигарет в день.
- Сопутствующие заболевания: отрицает

1.5. Объективный статус

При осмотре б. больной нормостенического телосложения, рост 180 см, вес 102 кг, ИМТ - 31,5 кг/м², окружность талии 104 см. Кожные покровы обычной окраски. Т тела 36,7⁰С. Лимфатические узлы не увеличены. В легких дыхание с жестким оттенком, хрипов нет. ЧДД 16 в минуту. Границы сердца не расширены. Тоны сердца ясные, ритм сердца правильный, шумов нет, ЧСС 86 в мин. Пульс удовлетворительного наполнения, 86 в минуту. АД 130/80 мм рт.ст. Живот при пальпации мягкий, безболезненный. Размеры печени по Курлову 10х9х8 см. Почки не пальпируются. Симптом поколачивания отрицательный с обеих сторон. Стул, диурез в норме.

Вопрос №1 Необходимыми для постановки диагноза лабораторными методами обследования являются:

1. клинический анализ крови
2. биохимический анализ крови с определением липидного профиля, АЛТ, АСТ, глюкозы, мочевины, креатинина, калия, натрия
3. общий анализ мокроты
4. общий анализ мочи
5. определение уровня С-реактивного протеина и ревматоидного фактора
6. генетическое исследование для выявления мутации в генах, кодирующих белки цитоскелетакардиомиоцитов (ламини, десмин)

3. Результаты лабораторных методов обследования

3.1. Клинический анализ крови

Наименование	Нормы	Результат
Гемоглобин	130,0 - 160,0	160
Эритроциты	4,00 - 5,70	5,6
Лейкоциты	4,00 - 9,00	6,4
Нейтрофилы	48,00 - 78,00	70

Наименование	Нормы	Результат
Лимфоциты	17,0 - 48,0	23
Моноциты	2,0 - 10,0	5
Эозинофилы	0,0 - 6,0	2
Базофилы	0,0 - 1,0	0
Тромбоциты	150,0 - 320,0	256
СОЭ по Панченкову	2 - 20	4

3.2. Биохимический анализ крови с определением липидного профиля, АЛТ, АСТ, глюкозы, мочевины, креатинина, калия, натрия

Показатель	Результат	Норма
Белок общий	77	63-87 г/л
Креатинин	92	44-115 мкмоль/л
Мочевина	8,1	2,5-8,3 ммоль/л
Мочевая кислота	216	120-430 мкмоль/л.
Холестерин общий	6,4	3,3-5, 8 ммоль/л
ЛПНП	3,4	<3 ммоль/л, <1,8ммоль/л у больных ИБС
ЛПВП	0,8	>1,2 ммоль/л
Глюкоза	6,0	3,5-6,2 ммоль /л
Билирубин общий	14	8,49-20,58 мкмоль/л
Билирубин прямой	4	2,2-5,1 мкмоль/л
Триглицериды	1,8	менее 1,7 ммоль/л
АСТ	28	до 42 Ед/л
АЛТ	32	до 38 Ед/л
Калий	4,2	3,35-5,35 ммоль/л
Натрий	147	130-155 ммоль/л

3.3. Общий анализ мокроты

Показатель	Результат
Характер	Слизистая

Показатель	Результат
Цвет	Прозрачная
Эозинофилы	Отсутствуют
Спиральи Куршмана	Отсутствуют
Кристаллы Шарко-Лейдена	Отсутствуют
Лейкоциты	Единичные в препарате
Атипичные клетки	Не обнаружены
Микобактерии туберкулеза	Не обнаружены

3.4. Общий анализ мочи

Относительная плотность 1011, реакция слабо-кислая; белок – 0,03 г/л, глюкоза - отсутствует; эритроциты - 0, лейкоциты 1 - 2 в поле зрения

3.5. Определение уровня С-реактивного протеина и ревматоидного фактора

Показатель	Результат	Норма
С-реактивный протеин	1,9	До 5 мг/л
РФ	11	0-14 МЕд/л

3.6. Генетическое исследование для выявления мутации в генах, кодирующих белки цитоскелетакардиомиоцитов (ламини, десмин)

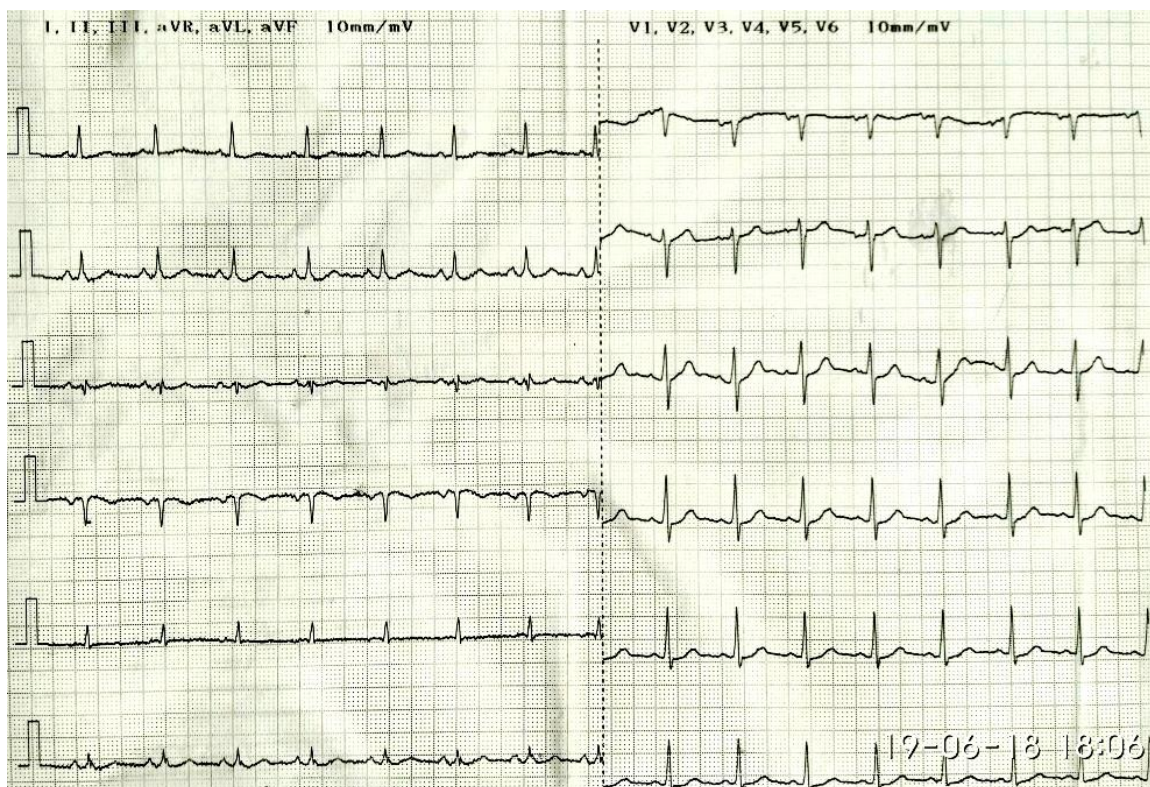
Мутаций в генах цитоскелета не выявлено

Вопрос №2 Необходимыми для постановки диагноза инструментальными методами обследования являются:

1. ЭКГ в 12 отведениях
2. Эхо-КГ
3. спирометрия
4. УЗИ органов брюшной полости
5. ЭГДС

5. Результаты инструментальных методов обследования

5.1. ЭКГ в 12 отведениях



5.2. Эхо-КГ

Аорта не расширена. Створки аортального клапана и стенки аорты уплотнены, расхождение створок полное. Толщина задней стенки и межжелудочковой перегородки 10 мм. Зоны с нарушенной локальной сократимостью не выявлены. ФВ ЛЖ 61%. Патологических потоков нет.

5.3. Спирометрия

ЖЕЛ - 4,6 л (91%), ОФВ1 - 4,6 л/с (93%). ЖЕЛ в норме, показатели проходимости бронхиальных путей в норме. Признаков обструкции дыхательных путей не выявлено

5.4. УЗИ органов брюшной полости

Печень не увеличена, паренхима ее однородной эхогенности. Вне- и внутривенные желчные протоки не расширены. Ductus choledochus – 0,5 см. V. portae 1,0 см. Селезенка не увеличена. Поджелудочная железа обычных размеров и эхогенности. Свободной жидкости в брюшной полости не выявлено

5.5. ЭГДС

Пищевод проходим. Кардия смыкается полностью. Слизистая оболочка желудка и луковицы 12-перстной кишки бледно-розовая, складки хорошо расправляются воздухом. В желудке умеренное количество слизи. Перистальтика умеренная. Привратник не изменен. В 12-перстной кишке незначительное количество желчи. Область большого дуоденального сосочка не изменена. Постбульбарные отделы – без особенностей.

Вопрос №3 С учетом жалоб, анамнеза, результатов лабораторных и инструментальных методов исследования больному может быть установлен диагноз:

1. ИБС: стенокардия напряжения I ФК. Ожирение I ст.
2. Хронический гастродуоденит, обострение. Гастроэзофагеальная рефлюксная болезнь
3. Распространенный остеохондроз позвоночника с вторичным корешковым и мышечно-тоническим синдромом
4. ИБС: нестабильная вазоспастическая стенокардия. Ожирение 2 ст.

7. Диагноз

Диагноз:

Вопрос №4 Для уточнения диагноза ИБС у данного больного показано проведение :

1. проб с дозированной физической нагрузкой
2. диагностической обзорной коронароангиографии
3. биохимических анализов крови для определения уровня тропонинов
4. рентгенографии органов грудной клетки в двух проекциях

Вопрос №5 Тактика лечения данного больного должна включать:

1. комбинированную терапию бета-блокаторам в адекватной дозе, аспирином, статинами

2. увеличение дозы короткодействующих нитратов до максимально переносимой в комбинации с НПВС для профилактики и лечения головной боли
3. только коррекцию модифицируемых факторов риска без назначения медикаментозной терапии
4. экстренную госпитализацию в кардиохирургический стационар для проведения диагностической коронароангиографии

Вопрос №6 Доза аспирина, которую следует назначить данному больному, составляет _____ мг/сут:

1. 75-100
2. 5-10
3. 500-1000
4. 25-50

Вопрос №7 Для уменьшения ulcerогенного эффекта аспирина, назначаемого пациенту с хроническим гастритом, рекомендуется:

1. использовать ингибиторы протонной помпы
2. принимать препарат натошак
3. использовать «шипучие» растворимые формы
4. использовать его в комбинации с энтеросорбентами

Вопрос №8 Коррекция рациона больного должна заключаться в :

1. увеличении количества пищевых волокон
2. уменьшении потребления соли до 7 г/сути жидкости до 2000 мл
3. полном отказе от употребления животных жиров
4. увеличении говяжьего красного мяса и говяжьей печени

Вопрос №9 Препаратами выбора для коррекции дислипидемии у больного являются:

1. статины
2. фибраты
3. холестирамин
4. препараты полиненасыщенных жирных кислот

Вопрос №10 Побочным эффектом статинов, развитие которого следует контролировать у больного после начала терапии, является :

1. повышение активности печеночных трансаминаз
2. симптомная артериальная гипотензия и/или брадикардия
3. увеличение продолжительности интервала скорректированного QT
4. бронхиальная обструкция со снижением ОФВ1 менее 60%

Вопрос №11 Неинвазивным методом визуализации, который можно использовать для уточнения наличия и выраженности коронарного атеросклероза у больного, является:

1. МРТ-ангиография коронарных артерий
2. трансэзофагеальная эхокардиография
3. обзорная и селективная коронароангиография
4. внутрисосудистое УЗИ коронарных артерий

Вопрос №12 Основным диагностическим ЭКГ-признаком ишемии во время выполнения нагрузочных проб является появлениб.

1. горизонтальной или косонисходящей депрессии сегмента ST $\geq 0,1$ мВ продолжительностью 0,06–0,08 секунд от точки J
2. элевации ST $\geq 0,1$ мВ продолжительностью 0,06–0,08 секунд от точки J
3. косовосходящей депрессии ST $\geq 0,1$ мВ в точке J
4. желудочковой аллоритмии

Эталонны ответов

1	2	3	4	5	6	7	8	9	10	11	12
1,2	1,2	1	1	1	1	1	1	1	1	1	1

УСЛОВИЕ СИТУАЦИОННОЙ ЗАДАЧИ 33

1.1. Ситуация

Больной В., 71 года, пенсионер, обратился к участковому терапевту

1.2. Жалобы

- на одышку, возникающую при минимальной физической нагрузке, проходящую в покое,

- боли в грудной клетке давящего и сжимающего характера, появляющиеся при умеренной нагрузке,
- усиление одышки в ночное время суток, вынуждающее больного принять вертикальное положение,
- дискомфорт в правом подреберье,
- отеки голеней и стоп, увеличение в объеме живота,
- перебои в работе сердца и учащенное сердцебиение,
- слабость, повышенную утомляемость.

1.3. Анамнез заболевания

Около 15 лет страдает ишемической болезнью сердца и артериальной гипертензией с повышением АД до 180/110 мм рт.ст. Около 10 лет имеет постоянную форму фибрилляции предсердий. Регулярно проходит стационарное лечение, медикаментозной терапии привержен. В настоящее время получает: бисопролол 5 мг/сут., дабигатран 110 мг 2 р/д, торасемид 5 мг утром, верошпирон 25 мг утром. В течение 6 месяцев после выписки чувствовал себя удовлетворительно, однако в течение последних 6 недель отметил постепенное нарастание одышки, отеков, увеличение в объеме живота, снижение переносимости физической нагрузки. Рацион питания не менял.

1.4. Анамнез жизни

- Рос и развивался нормально
- Работал слесарем.
- Вредные привычки отрицает
- Семейный анамнез: Отец больного умер в возрасте 72 лет от заболевания сердца. Мать умерла в 79 лет, причину назвать затрудняется. Сын 40 лет, страдает гипертонической болезнью, сахарным диабетом 2 типа.

1.5. Объективный статус

Состояние тяжелое. Рост 184 см, вес 170 кг. Кожные покровы бледные. Цианоз губ, акроцианоз. Т тела 36,5⁰С. Симметричные отеки стоп и голеней до средней трети. Грудная клетка цилиндрической формы, симметричная. ЧДД 24 в минуту. При сравнительной перкуссии в симметричных участках грудной клетки определяется легочный звук с коробочным оттенком, ниже углов лопаток с обеих сторон определяется укорочение перкуторного звука. При аускультации над легкими выслушивается жесткое дыхание, в нижних отделах с обеих сторон - влажные незвонкие мелкопузырчатые хрипы. Границы относительной тупости сердца: правая - по правому краю грудины, левая - в VI межреберье по передне-подмышечной линии, верхняя - по верхнему краю III ребра. При аускультации сердца тоны ослаблены, аритмичные. Дефицита пульса нет. ЧСС -74-80 удара в минуту. АД 180/112 мм рт.ст. Живот увеличен в размере за счет подкожно-жировой клетчатки и асцит¹. Отмечается притупление перкуторного звука в отлогих местах. Печень выступает из-под края реберной дуги на 4 см, чувствительная при пальпации, перкуторные размеры 14x13x11 см по Курлову. Область почек не изменена. Почки не пальпируются.

Вопрос №1 Необходимыми для постановки диагноза лабораторными исследованиями являются:

1. натрийуретические пептиды
2. биохимический анализ крови с определением электролитов, АЛТ, АСТ, глюкозы, мочевины, креатинина, железа, ферритина, липидного профиля
3. определение С3 компонента комплемента
4. определение концентрации диастазы мочи
5. копрограмма

3. Результаты лабораторных методов обследования

3.1. Натрийуретические пептиды

Наименование	Нормы	Результат
BNP	Менее 35 пг/мл	115
NT-proBNP	Менее 125 пг/мл	600

3.2. Биохимический анализ крови с определением электролитов, АЛТ, АСТ, глюкозы, мочевины, креатинина, железа, ферритина, липидного профиля

Показатель	Результат	Норма
------------	-----------	-------

Показатель	Результат	Норма
Белок общий	68	63-87 г/л
Креатинин	134	44-115 мкмоль/л
Мочевина	8,1	2,5-8,3 ммоль/л
Мочевая кислота	410	120-430 мкмоль/л.
Холестерин общий	4,38	3,3-5, 8 ммоль/л
Глюкоза	6,2	3,5-6,2 ммоль/л
Билирубин общий	14,1	8,49-20,58 мкмоль/л
Билирубин прямой	4,0	2,2-5,1 мкмоль/л
Триглицериды	1,96	менее 1,7 ммоль/л
АСТ	12	до 42 Ед/л
АЛТ	17	до 38 Ед/л
КФК	103	до 180 Ед/л
Калий	4	3,35-5,35 ммоль/л
Натрий	146	130-155 ммоль/л
Железо	10	9,0-31 мкмоль/л
Ферритин	76	12-128 мкг/л

3.3. Определение С3 компонента комплемента

Показатель	Результат	Норма
С3 компонент комплемента	1,4	0,9-1,8

3.4. Определение концентрации диастазы мочи

Показатель	Результат	Норма
Диастаза мочи	80 ед/л	25-160 ед/л

3.5. Копрограмма

Цвет: темно-коричневый, консистенция: оформленный, мыла, жирные кислоты, крахмал, йодофильная флора – отриц, яйца гельминтов, споры простейших – не обнаружено.

Вопрос №2 Необходимыми для постановки диагноза инструментальными методами обследования являются:

1. эхокардиография
2. рентгенография органов грудной клетки
3. УЗИ щитовидной железы
4. эндоскопическая ретроградная холангиопанкреатография
5. ангиопульмонография

5. Результаты инструментальных методов обследования

5.1. Эхокардиография

Стенки аорты и створки аортального клапана уплотнены. Раскрытие их полное. Умеренная дилатация полости правого желудочка. Умеренно выраженная гипертрофия межжелудочковой перегородки на всем протяжении, без обструктивного компонента. Систолическое давление в ЛА 27 мм рт.ст. Сократительная функция миокарда снижена за счет диффузной гипокинезии. Фракция выброса 35-37% (норма 50-70%) – расчеты приблизительны на фоне ФП.

5.2. Рентгенография органов грудной клетки

Признаки застоя в малом круге кровообращения. Кардиомегалия: кардиоторакальный индекс 70%. Эмфизема. Пневмосклероз.

5.3. УЗИ щитовидной железы

Щитовидная железа расположена типично, треугольной формы, с ровными, четкими контурами, однородной эхоструктуры, с нормальной эхогенностью. Капсула железы прослеживается на всем протяжении.

5.4. Эндоскопическая ретроградная холангиопанкреатография

Дуоденоскоп свободно заведен в двенадцатиперстную кишку. Большой дуоденальный сосочек расположен в полости дивертикула, не изменен. Канюляция холедоха через устье БДС. В просвет холедоха введено 10 мл водорастворимого контрастного вещества. При рентгеноскопии: получено полное контрастирование желчевыводящих протоков. Внутрпеченочные желчные протоки, общий печеночный и общий желчный протоки не расширены, дефектов наполнения нет. При контрольной рентгеноскопии контраст свободно оттекает в кишку, дефектов наполнения не определяется. Затеков контрастного вещества не отмечается.

5.5. Ангиопульмонография

Признаков эмболии не выявлено. Дефектов наполнения нет

Вопрос №3 На основании жалоб, анамнеза, результатов инструментальных и лабораторных методов исследования больному может быть установлен диагноз:

1. ИБС: стенокардия напряжения 2 ФК. Нарушение ритма сердца 1. постоянная форма фибрилляции предсердий, нормосистолия. CHA2DS2-VASc 3 балла (возраст, АГ, ХСН), HAS-BLED 2 балла. Гипертоническая болезнь III ст., 3 ст., риск ССО очень высокий. ХСН со сниженной ФВ ЛЖ 35-37%, IIБ ст., IV ФК NYHA. Асцит
2. ИБС: постинфарктный кардиосклероз. Фибрилляция предсердий, тахисистолия. Гипертоническая болезнь II ст., артериальная гипертензия 2 ст., риск ССО очень высокий. Бронхиальная астма, эндогенная форма, тяжелого персистирующего течения, обострение. Пневмосклероз. Эмфизема легких. Осложнение. ХСН I ст, IIА ФК NYHA
3. ХОБЛ средней степени тяжести, смешанного фенотипа, обострение. Хронический бронхит, ассоциированный с табакокурением, обострение. Хроническое легочное сердце II ФК. Дыхательная недостаточность II ст. Внебольничная очаговая полисегментарная пневмония в нижней доле левого легкого
4. ИБС: атеросклеротический кардиосклероз. Пароксизмальная форма фибрилляции предсердий, вне пароксизма. Гипертоническая болезнь III ст., 2 ст., риск ССО очень высокий. ХСН со сниженной ФВ ЛЖ 37%, IIБ ст., IV ФК NYHA. Гипостатическая очаговая пневмония в нижних долях обоих легких

7. Диагноз

Диагноз:

Вопрос №4 Для оценки симптомов ФП целесообразно использовать шкалу _____ с дальнейшим указанием в диагнозе.

1. EHRA
2. Глазго
3. ШОКС
4. CHA2DS-VASc

Вопрос №5 При лечении больного для уменьшения застойных явлений и увеличения толерантности к физическим нагрузкам следует использовать :

1. диуретики
2. сердечные гликозиды
3. кардиоселективные бета-адреноблокаторы
4. антиаритмические препараты

Вопрос №6 Следует незамедлительно включить в схему лечения данного пациента _____ , которые отсутствуют в ранее назначенной терапии:

1. ингибиторы АПФ
2. блокаторы кальциевых каналов
3. антагонисты витамина К
4. М-холиноблокаторы

Вопрос №7 Основной целью приема дабигатрана у данного больного является профилактика

1. тромбоэмболических осложнений
2. развития первичного инфаркта миокарда
3. снижения сократительной способности левого желудочка и прогрессирования явлений ХСН
4. прогрессирования хронической болезни почек

Вопрос №8 Тактика диуретической терапии при стационарном лечении данного пациента должна заключаться в

1. использовании торасемида или фуросемида во внутривенной форме, увеличении дозы верошпирона до 100 мг
2. продолжении приема торасемида и верошпирона в привычной для пациента дозировке
3. замене верошпирона на фуросемид в таблетированной форме в дозе 60 мг/сут и увеличении дозы торасемида в два раза
4. замене принимаемых диуретиков на фуросемид, вводимый внутривенно, вплоть до выписки больного из стационара

Вопрос №9 Препаратом выбора для контроля ЧСС у данного больного является:

1. бисопролол
2. эналаприл
3. дилтиазем
4. амиодарон

Вопрос №10 Советы по коррекции образа жизни, которые следует дать больному после выписки из стационара, заключаются в

1. регулярных дозированных физических нагрузках
2. употреблении пищи, богатой калориями
3. отказе от проведения профилактических прививок от гриппа
4. ограничении любой физической активности

Вопрос №11 К диетическим рекомендациям, выполнение которых НЕ целесообразно в отношении данного больного, относится:

1. обильное теплое питье
2. ограничение употребления поваренной соли
3. ограничение употребления легкоусвояемых углеводов
4. ограничение употребления алкоголя до 2 алкогольных единиц в сутки

Вопрос №12 Сывороточным маркером, определение которого необходимо для расчета СКФ, является:

1. креатинин
2. гепсидин
3. холестерин ЛПНП
4. мочевины

Эталоны ответов

1	2	3	4	5	6	7	8	9	10	11	12
1,2	1,2	1	1	1	1	1	1	1	1	1	1

УСЛОВИЕ СИТУАЦИОННОЙ ЗАДАЧИ 34

1.1. Ситуация

Больной Н. 32 лет обратился к врачу-терапевту участковому

1.2. Жалобы

на сжимающие боли в области сердца, возникающие при умеренной физической нагрузке, головокружения, повышенную утомляемость, одышку при обычной физической нагрузке

1.3. Анамнез заболевания

Настоящее ухудшение в течение последних двух недель после перенесенной острой респираторной вирусной инфекции

1.4. Анамнез жизни

Из анамнеза известно, что в детстве часто болел ангинами. С 17 лет врачи говорили об изменениях со стороны сердца

1.5. Объективный статус

При осмотре состояние больного средней тяжести. Кожные покровы бледные. Подкожный жировой слой развит умеренно. Отеков нет. Грудная клетка конической формы, симметричная. Частота дыхания 18 в минуту. При сравнительной перкуссии в симметричных участках грудной клетки определяется ясный легочный звук. При аускультации над легкими выслушивается везикулярное дыхание, хрипов нет. Грудная клетка в области сердца не изменена. Верхушечный толчок разлитой, куполообразный, пальпируется в VI межреберье на 2,5 см снаружи от левой среднеключичной линии. При пальпации во втором межреберье справа от грудины и в точке Боткина определяется систолическое дрожание. Границы относительной тупости сердца: правая - на 1 см от правого края грудины в IV межреберье, левая - на 2,5 см снаружи от левой среднеключичной линии в VI межреберье, верхняя - нижний край III ребра. При аускультации сердца определяется ослабление I и II тонов на верхушке и во II межреберье справа от грудины. Тоны сердца ритмичные. ЧСС 66 ударов в минуту. На верхушке выслушивается дующий систолический шум, проводящийся в левую подмышечную область, во II межреберье справа от грудины выслушивается интенсивный систолический шум, проводящийся на сонные артерии. Пульс слабого наполнения, ритмичный, 66 ударов в минуту. АД 105/80 мм рт. ст. Живот мягкий, безболезненный. Размеры печени по Курлову: 9x8x7см. Область почек не изменена. Почки не пальпируются.

Вопрос №1 К необходимым для постановки диагноза лабораторным методам обследования относят:

1. общий анализ крови
2. ревмопробы
3. общий анализ мокроты
4. бензидиновую пробу
5. посев крови

3. Результаты лабораторных методов обследования

3.1. Общий анализ крови

Показатель	Результат	Норма
Гемоглобин	148 г/л	130-160 г/л
Эритроциты	$5,0 \times 10^{12}/л$	$4,0-5,5 \times 10^{12}/л$
Лейкоциты	$6,7 \times 10^9/л$	$4,0-9,0 \times 10^9/л$
эозинофилы	1%	0-5%
п/я	2%	0-5%
с/я	68%	48-78%
лимфоциты	26%	17-37%
моноциты	3%	2-10%
СОЭ	7 мм/ч	0-10 мм/ч

3.2. Ревмопробы

Ревмопробы: СРБотр., титр антигиалуронидазы-150 (норма до 300), титр антистрептолизина - 0 - 210 (норма до 250).

3.3. Общий анализ мокроты

Альвеолярные макрофаги единичные в поле зрения, лейкоциты 4-6 в поле зрения, эритроциты, эозинофилы не выявлены; спирали Куршмана и кристаллы Шарко-Лейдена не выявлены, МБТ не выявлены.

3.4. Бензидиновая проба

Проба отрицательная

3.5. Посев крови

В крови роста микроорганизмов не выявлено

Вопрос №2 Необходимыми для постановки диагноза инструментальными методами обследования являются:

1. ЭХО-КГ
2. ЭКГ
3. УЗДГ вен нижних конечностей
4. динамическая сцинтиграфия почек
5. эзофагогастродуоденоскопия

5. Результаты инструментальных методов обследования

5.1. ЭХО-КГ

Неполное раскрытие створок клапана аорты, деформация створок и отложение кальция в створках аортального клапана, толщина задней стенки левого желудочка и толщина межжелудочковой перегородки - 1,5 см (в норме до 1,1 см). Признаки дилатации левого желудочка (КДР 5,8 см). Размер левого предсердия 4,2 см. Фракция выброса левого желудочка 60%. При проведении доплер-ЭхоКГ выявлена умеренная митральная регургитация.

5.2. ЭКГ

Синусовый ритм, правильный. Нормальное положение ЭОС. ЧСС 68 в минуту. Признаки гипертрофии левого предсердия и левого желудочка.

5.3. УЗДГ вен нижних конечностей

Глубокие и поверхностные вены на обеих нижних конечностях проходимы, признаков тромбоза нет.

5.4. Динамическая сцинтиграфия почек

При проведении динамической сцинтиграфии почек, выполненной в положении лежа, визуализируются обе почки. Почки бобовидной формы, нормальных размеров. Накопление и выведение РФП своевременное, равномерное.

Заключение. функция почек не нарушена.

5.5. Эзофагогастродуоденоскопия

Пищевод свободно проходим, не деформирован. Кардия смыкается полностью. Желудок нормальных размеров, расправляется воздухом, не деформирован. Слизистая желудка розовая, без особенностей. Привратник не деформирован. Луковица 12-перстной кишки не деформирована, слизистая розовая, без дефектов. Постбульбарные отделы свободно проходимы, слизистая – без особенностей.

Вопрос №3 Данному больному можно поставить следующий диагноз:

1. Хроническая ревматическая болезнь сердца1. комбинированный ревматический митрально-аортальный порок сердца - митральная недостаточность, аортальный стеноз. ХСН IIА стадии, ПФК NYHA
2. Хроническая ревматическая болезнь сердца1. сочетанный ревматический митральный порок сердца с преобладанием стеноза. ХСН IIА стадии, ПФК NYHA
3. Хроническая ревматическая болезнь сердца1. комбинированный ревматический митрально-трикуспидальный порок сердца -митральная недостаточность, трикуспидальная недостаточность. ХСН IIБ стадии, ПФК NYHA
4. Хроническая ревматическая болезнь сердца1. комбинированный ревматический митрально-аортальный порок сердца - митральная недостаточность, аортальная недостаточность. ХСН IIА стадии, ПФК NYHA

7. Диагноз

Диагноз:

7.1. Хроническая ревматическая болезнь сердца1. комбинированный ревматический митрально-аортальный порок сердца - митральная недостаточность, аортальный стеноз. ХСН IIА стадии, ПФК NYHA

7.2. Хроническая ревматическая болезнь сердца1. сочетанный ревматический митральный порок сердца с преобладанием стеноза. ХСН IIА стадии, ПФК NYHA

7.3. Хроническая ревматическая болезнь сердца1. комбинированный ревматический митрально-трикуспидальный порок сердца -митральная недостаточность, трикуспидальная недостаточность. ХСН IIБ стадии, ПФК NYHA

7.4. Хроническая ревматическая болезнь сердца1. комбинированный ревматический митрально-аортальный порок сердца - митральная недостаточность, аортальная недостаточность. ХСН IIА стадии, ПФК NYHA

Вопрос №4 Причиной возникновения клапанных нарушений у данного больного является :

1. ревматизм
2. инфекционный эндокардит
3. атеросклероз
4. синдром Марфана

Вопрос №5 Систолический шум, выслушиваемый во II точке аускультации, является проявлением:

1. аортального стеноза
2. митрального стеноза
3. аортальной недостаточности
4. митральной недостаточности

Вопрос №6 Систолический шум на верхушке, проводящийся в левую аксиллярную область, является проявлением:

1. митральной недостаточности
2. аортальной недостаточности
3. трикуспидальной недостаточности
4. аортального стеноза

Вопрос №7 Тактика ведения больного включает лечение ХСН общепринятыми методами, а также :

1. консультацию кардиохирурга для решения вопроса об оперативном лечении комбинированного митрально-аортального порока сердца
2. назначение антибактериальной терапии полусинтетическими пенициллинами, муколитики и бронходилататоры
3. назначение глюкокортикостероидов в дозе 20 мг в сутки коротким курсом, а также нестероидных противовоспалительных препаратов
4. назначение антибактериальной терапии, консультацию хирурга с целью решения вопроса о проведении стентирования коронарных артерий

Вопрос №8 Хирургическим методом лечения комбинированного порока сердца является:

1. протезирование клапанов
2. радиочастотная абляция
3. операция «лабиринт»
4. операция «коридор»

Вопрос №9 При проведении манипуляций в ротовой полости у больного с ревматическим пороком сердца за час до процедуры показано назначение :

1. амоксициллина
2. эритромицина
3. ванкомицина
4. доксициклина

Вопрос №10 При проведении манипуляций на желудочно-кишечном тракте у больного с ревматическим пороком сердца за час до процедуры показано назначение :

1. амоксициллина
2. метронидазола
3. тетрациклина
4. левофлоксацина

Вопрос №11 Риск развития инфекционного эндокардита у данного больного с ревматическим пороком сердца стратифицируется как :

1. умеренный
2. низкий
3. высокий
4. очень высокий

Вопрос №12 Больному с ревматическим пороком сердца проводится профилактика повторной ревматической атаки :

1. бензатин бензилпенициллином
2. эритромицином
3. доксициклином
4. ципрофлоксацином

Эталоны ответов

1	2	3	4	5	6	7	8	9	10	11	12
1,2	1,2	1	1	1	1	1	1	1	1	1	1

УСЛОВИЕ СИТУАЦИОННОЙ ЗАДАЧИ 35

1.1. Ситуация

Больной К. 62 лет обратился в поликлинику к врачу-терапевту участковому

1.2. Жалобы

На одышку, возникающую при обычной физической нагрузке и в покое, давящие боли за грудиной, некупирующиеся при приёме 2 таблеток нитроглицерина, общую слабость, повышенную утомляемость

1.3. Анамнез заболевания

- Полгода назад перенес инфаркт миокарда.
- 2 недели назад появились давящие боли за грудиной, одышка при обычной физической нагрузке (ходьба обычным шагом) и в покое.
- В течение недели боли за грудиной усилились, стали появляться в покое, приём нитроглицерина – без эффекта.

1.4. Анамнез жизни

- Рос и развивался нормально.
- Семейный анамнез: отец умер в возрасте 53 лет от инфаркта миокарда.
- Вредные привычки: курит по 10-15 сигарет в день с 18 лет.

1.5. Объективный статус

Состояние средней тяжести. Рост 170 см, вес 86 кг. ИМТ 29,8 кг/м². Кожные покровы обычной окраски. Нерезкий цианоз губ, крыльев носа. Грудная клетка конической формы, симметричная. Частота дыхания – 18 в мин. При аускультации над легкими выслушивается везикулярное дыхание. Границы относительной тупости сердца: правая – правый край грудины, левая – в V межреберье на 1,5 см кнутри от левой среднеключичной линии, верхняя – верхний край III ребра. При аускультации сердца тоны приглушены, ритмичны, шумов нет. ЧСС – 65 в минуту, АД 125/80 мм рт. ст. Живот мягкий, безболезненный, участвует в дыхании. Печень не выступает из-под края реберной дуги. Размеры печени по Курлову: 9×8×7 см. Симптом поколачивания по поясничной области отрицательный с обеих сторон. Отеков нет.

Вопрос №1 К лабораторным методам исследования для постановки диагноза относят:

1. определение тропонинов I и T, КФК-МВ
2. исследование уровня мочевой кислоты в крови
3. определение концентрации С-реактивного белка в крови
4. исследование уровня 17-гидрооксикортикостероидов (17-ОКС) в моче

3. Результаты лабораторных методов обследования

3.1. Определение тропонинов I и T, КФК-МВ

Наименование	Нормы	Результат
ТропонинТи I	5	12,6
КФК-МВ	1,8-19,4	42,4

3.2. Исследование уровня мочевой кислоты в крови

Наименование	Нормы	Результат
мочевая кислота	210-420	280

3.3. Определение концентрации С-реактивного белка в крови

Наименование	Нормы	Результат
С-реактивный белок	<5 мг/л	-

3.4. Исследование уровня 17-гидрооксикортикостероидов (17-ОКС) в моче

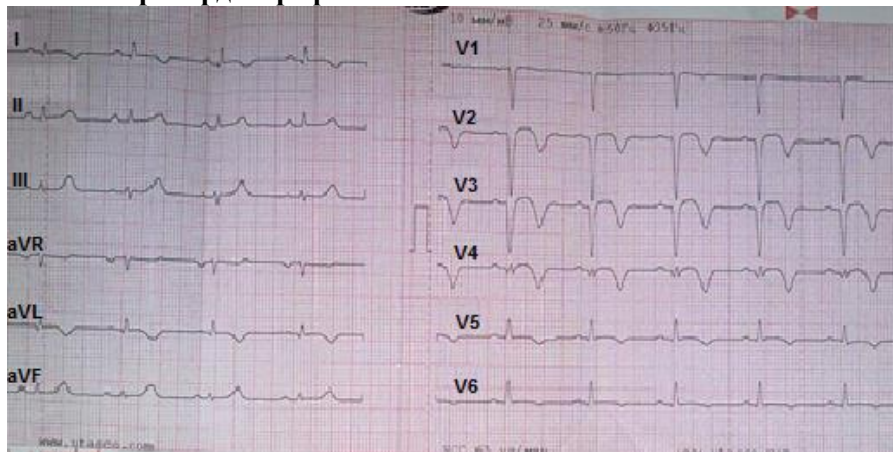
Наименование	Нормы	Результат
17-ОКС	0,05-0,36	0,07

Вопрос №2 Инструментальными методами для постановки диагноза являются:

1. электрокардиография
2. эхокардиография
3. обзорная рентгенография органов грудной клетки
4. суточное мониторирование электрокардиографии по Холтеру
5. суточное мониторирование артериального давления
6. ультразвуковое исследование органов брюшной полости

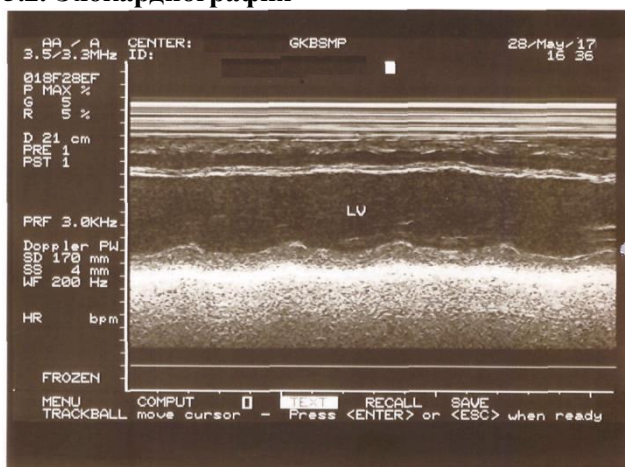
5. Результаты инструментальных методов обследования

5.1. Электрокардиография



Заключение. Ритм синусовый, ЧСС 65 уд./мин., электрическая ось вертикальная. Признаки очаговых (некроз, ишемия) изменений миокарда передне-перегородочной области и верхушки левого желудочка.

5.2. Эхокардиография



ЭхоК4. Аорта уплотнена, не расширена, 3,3 см (N – менее 4,0 см).

Левое предсердие не увеличено, 3,4 см (N – менее 4,0 см).

Полость левого желудочка не расширена, КДР 5,2 см (N – менее 5,6 см), КСР 3,1 см (N – менее 3,7 см).

Сократимость миокарда левого желудочка удовлетворительная, ФВ – 62% (по Симпсону).

Выявлены зоны гипокинезии передне-перегородочно-верхушечной области с парадоксальным движением стенки в области верхушки сердца.

Межжелудочковая перегородка не утолщена. 1,0 см (N – 0,7 – 1,2 см).

Задняя стенка левого желудочка утолщена. 0,9 см (N – меньше 1,1 см).

Аортальный клапан: створки уплотнены, кальциноза створок нет, амплитуда раскрытия нормальная.

АК 1,9 см (N более 1,6 см).

Митральный клапан: створки уплотнены, кальциноза створок нет, противофаза есть.

Правый желудочек не расширен (ПЭР 2,6 см, N – меньше 3,0 см).

Признаков лёгочной гипертензии нет.

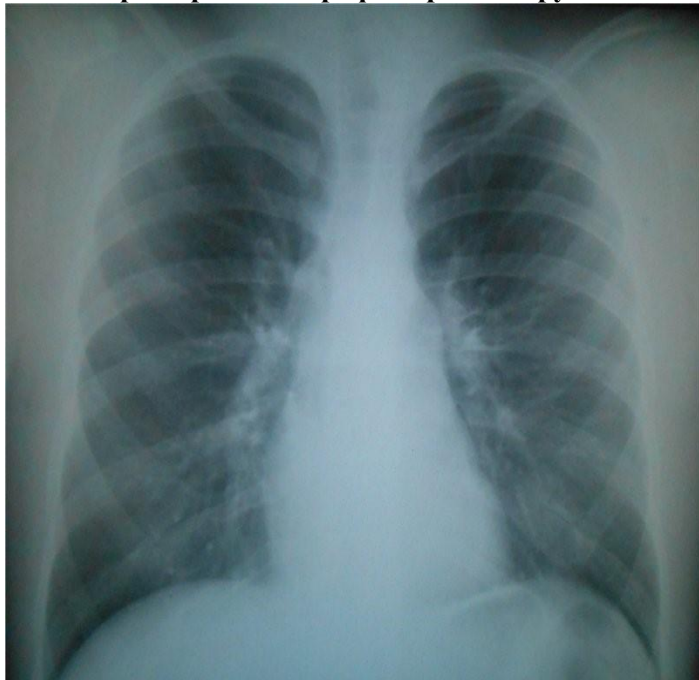
Тромбоза левого желудочка нет.

Выпота в полость перикарда нет.

Патологические потоки в полости сердца не выявлены.

Заключение. Полости сердца не расширены. Сократительная способность миокарда удовлетворительная. Признаки очаговых изменений передне-перегородочно-верхушечной области.

5.3. Обзорная рентгенография органов грудной клетки



Заключение. инфильтративные изменения в легких не выявлены. Легочные поля прозрачные.

5.4. Суточное мониторирование электрокардиографии по Холтеру

Заключение. Проведено ХМ-ЭКГ в течение 24 ч. с регистрацией модифицированных отведений в V4m, V6m, Y. При среднем уровне физической активности, проанализировано 23 ч. Базовый ритм – синусовый на фоне миграции суправентрикулярного водителя ритма по предсердиям в пассивный период ночного сна. Зарегистрировано 93257 сердечных циклов со средней ЧСС за сутки 76 уд./мин. За время исследования эктопической активности не выявлено. В период исследования зафиксированы ишемические изменения сегмента ST по отведению Y.

5.5. Суточное мониторирование артериального давления

Дневные часы (07:00 – 23:00). Число измерений: 22

Среднее САД	138 мм рт.ст.	возм. повышенное (135...140)
Среднее ДАД	78 мм рт.ст.	норма (60...85)
Индекс времени САД	33 %	повышенное (>30%)
Индекс времени ДАД	10 %	норма (<15%)
Вариаб. САД	16 мм рт.ст.	повышенное (>15)
Вариаб. ДАД	12 мм рт.ст.	норма (<14)

Ночные часы (23:01 – 06:59). Число измерений: 8

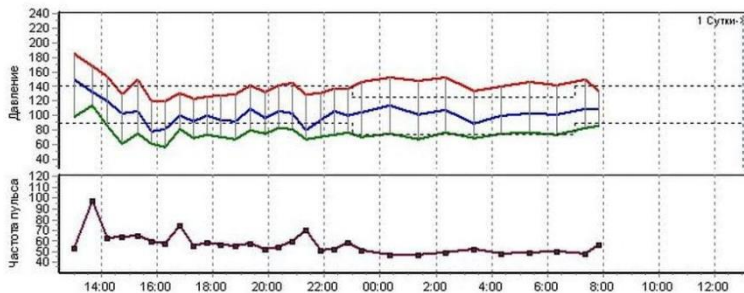
Среднее САД	145 мм рт.ст.	повышенное (>125)
Среднее ДАД	74 мм рт.ст.	возм. повышенное (70...75)
Индекс времени САД	100 %	повышенное (>30%)
Индекс времени ДАД	43 %	повышенное (>30%)
Вариаб. САД	6 мм рт.ст.	норма (<15)
Вариаб. ДАД	4 мм рт.ст.	норма (<12)

Среднее пульсовое АД: **64 мм рт.ст., повышенное (>53)**
 Суточный индекс САД: **-5%, найтпикер (<0%)**
 Суточный индекс ДАД: **5%, нондишер (0%...10%)**

Утренняя динамика

Величина утр. подъема САД	15 мм рт.ст.	норма (<56)
Величина утр. подъема ДАД	13 мм рт.ст.	норма (<36)
Скорость утр. подъема САД	-30 мм рт.ст./ч	норма (<10)
Скорость утр. подъема ДАД	9 мм рт.ст./ч	повышенное (>6)

Данные суточного мониторинга АД



Заключение. по данным среднесуточного АД – артериальная нормотония. Единичные эпизоды повышения АД в активный период дня, макс. 149/101 мм рт. ст. Избыточное ночное снижение ДАД – тенденция к гипотонии.

5.6. Ультразвуковое исследование органов брюшной полости

УЗИ органов брюшной полости и забрюшинного пространства	
Печень:	Расположена в типичном месте. Левая доля: ККР 59 мм, ПЗР 45 мм-не увеличена. Правая доля: ККР 88мм, ПЗР 72 мм -не увеличена. Хвостатая доля 12,0 мм- не увеличена. Контуры ровные, четкие. Углы острые. Эхогенность средняя. Эхоструктура паренхимы эхооднородная, мелкозернистая. Объемные образования не выявлены. Сосудистый рисунок печени сохранен. Ход сосудов типичный. Воротная вена диаметром 4,5 мм- не расширена. Печеночные вены не изменены. Нижняя полая вена диаметром 8,0 мм -не расширена. Внутрпеченочные желчевыводящие протоки не изменены, стенки их уплотнены.
Желчный пузырь:	Расположение типичное. Размеры: 47x18мм- не увеличен. Форма цилиндрическая, с двумя функциональными перегибами в теле. Стенка уплотнена. Содержимое однородное. Холедох не расширен, просвет на протяжении визуализации свободен. Конкременты и объемные образования не выявлены.
Селезенка:	Размеры: 68x 29 мм- не увеличена. Контуры ровные, четкие. Эхогенность средняя. Структура паренхимы однородная. Сосудистый рисунок сохранен. Селезеночная вена в воротах селезенки не расширена.
Поджелудочная железа:	Визуализация на всем протяжении. Контуры четкие, ровные. Размеры: головка 14 мм-не увеличена; тело 10 мм- не увеличено; хвост 14 мм- не увеличен. Эхогенность паренхимы средняя. Эхоструктура паренхимы неоднородная за счет гиперэхогенной исчерченности; мелкозернистая. Объемные образования не выявлены. Вирсунгов проток не визуализируется.
Почки:	Расположение типичное. Форма типичная. Анатомическая структура и взаимоотношение паренхимы и центрального эхокомплекса сохранены. Подвижность- не изменена. Контуры ровные, четкие. Размеры: Правая 68 мм x28 мм, не увеличена. Левая 65мм x30 мм, не увеличена. Паренхима: справа 13 мм, слева 13 мм; эхогенность средняя; эхоструктура не изменена. Кровоток при ЦДК в полном объеме. ЧЛС: сформирована

Заключение. структурных изменений со стороны осмотренных органов не выявлено.

Вопрос №3 Какой диагноз можно поставить данному больному?:

1. ИБС. Повторный инфаркт миокарда передне-перегородочной, верхушечной области левого желудочка

2. ИБС. Ранняя постинфарктная стенокардия. Кардиосклероз постинфарктный
3. ИБС. Инфаркт миокарда без зубца Q, без подъема сегмента ST, в области передней стенки левого желудочка, подострый период
4. ИБС. Стабильная стенокардия напряжения, ФК III. Гипертоническая болезнь II стадии, III степени, риск ССО IV

7. Диагноз

Диагноз:

Вопрос №4 В данной клинической ситуации пациенту показано проведение:

1. коронароангиографии
2. сцинтиграфии миокарда с ^{99m}Tc - пиррофосфатом (технецием)
3. функциональной нагрузочной пробы (велоэргометрии)
4. магнитно-резонансной томографии

Вопрос №5 Астматический вариант инфаркта миокарда чаще развивается на фоне:

1. повторного инфаркта миокарда
2. хронической обструктивной болезни легких
3. эозинофильного легочного инфильтрата
4. нарушения толерантности к углеводам

Вопрос №6 Пациенту в данной клинической ситуации необходимо назначить:

1. β -блокаторов, дезагрегантов
2. нестероидных противовоспалительных средств, блокаторов рецепторов ангиотензина II
3. ингибиторов ангиотензин - превращающего фермента, $\alpha 1$ -адреноблокаторов
4. $\beta 2$ -адреномиметиков короткого действия, недигидропиридиновых блокаторов Ca^{2+} -каналов

Вопрос №7 В данной клинической ситуации необходимо проведение антитромбоцитарной терапии с применением :

1. клопидогреля, ацетилсалициловой кислоты
2. фондапуринакса, нефракционированного гепарина
3. дипиридамола, дабигатрана этексилата
4. низкофракционированного гепарина, тиклопидина

Вопрос №8 В качестве антиангинальной терапии пациенту в данной клинической ситуации необходимо назначить:

1. нитраты, блокаторы кальциевых каналов
2. ингибиторы ангиотензин-превращающего фермента, M-холинолитики
3. блокаторы рецепторов ангиотензина II, $\alpha 1$ -адреноблокаторы
4. $\beta 2$ -адреномиметики короткого действия, глюкокортикостероиды

Вопрос №9 Тактика ведения данного пациента на этапе поликлинического звена предполагает:

1. немедленную госпитализацию
2. лечение в терапевтическом отделении в плановом порядке
3. лечение в амбулаторных условиях (стационар на дому)
4. лечение в кардиологическом отделении в плановом порядке

Вопрос №10 Противопоказанием к проведению тромболитической терапии в данной клинической ситуации является :

1. продолжительность болевого синдрома более 12 часов
2. формирование патологического зубца Q
3. инверсия зубца T
4. депрессия сегмента ST

Вопрос №11 Перед выпиской из стационара данному пациенту необходимо проведение:

1. ЭХО-КГ
2. эндомикардиальной биопсии
3. суточного мониторирования электрокардиографии по Холтеру
4. суточного мониторирования артериального давления

Вопрос №12 После перенесенного инфаркта миокарда терапия ацетилсалициловой кислотой данному пациенту должна проводиться:

1. пожизненно
2. в течение первого года
3. не более полугода с момента выписки
4. в течение трех лет

Эталоны ответов

1	2	3	4	5	6	7	8	9	10	11	12
1	1,2	1	1	1	1	1	1	1	1	1	1

УСЛОВИЕ СИТУАЦИОННОЙ ЗАДАЧИ 36

1.1. Ситуация

Больной Б. 52 лет вызвал врача-терапевта участкового на дом

1.2. Жалобы

на интенсивные боли за грудиной «сжимающего» характера с иррадиацией в оба плеча, чувство нехватки воздуха, страха

1.3. Анамнез заболевания

- В течение месяца впервые отметил появление загрудинных болей при быстрой ходьбе.
- Самостоятельно принимал нитроглицерин под язык, что способствовало купированию приступов в течение 2-3 мин.
- Эпизод длительного болевого синдрома около 3-х часов, прием нитроглицерина эффекта не оказал.

1.4. Анамнез жизни

- Рос и развивался нормально.
- Семейный анамнез: отец умер от инфаркта миокарда в возрасте 65 лет.
- Вредные привычки: курит по 10-15 сигарет в день с 20 лет.

1.5. Объективный статус

Объективно: состояние средней тяжести. Рост 176 см, вес 92 кг. Отёков нет. Кожные покровы влажные, бледные. В лёгких – жёсткое дыхание по всем легочным полям, перкуторный звук с коробочным оттенком. Число дыханий - 20 в мин. Пульс - 90 уд/мин, ритмичный. АД 120/75 мм рт. ст. Границы относительной тупости сердца: правая — правый край грудины, верхняя - верхний край III ребра, левая — в V межреберье по срединно-ключичной линии. Тоны сердца ритмичны, приглушены, акцент II тона во II межреберье справа от грудины. Живот участвует в акте дыхания, при пальпации мягкий, безболезненный. Печень не выступает из-под края рёберной дуги

Вопрос №1 К лабораторным методам исследования для постановки диагноза относят:

1. определение тропонинов I и T, КФК – МВ
2. определение уровня электролитов крови (Na, K, Cl)
3. исследование газового состава артериальной крови
4. исследование фибриногена, протромбина, антигемофильного глобулина А(АГГ) в комплексе с фактором Виллебранда

3. Результаты лабораторных методов обследования

3.1. Определение тропонинов I и T, КФК – МВ

Наименование	Нормы	Результат
ТропонинТи I	5	12
КФК-МВ	1,8-19,4	36

3.2. Определение уровня электролитов крови (Na, K, Cl)

Наименование	Нормы	Результат
Na+	135-146	141
K+	3,4-4,5	3,8
Cl-	98-106	101

3.3. Исследование газового состава артериальной крови

Наименование	Нормы	Результат
--------------	-------	-----------

Наименование	Нормы	Результат
pH	7,350-7,450	7,404
pCO ₂	32,0-48,0	38,8
pO ₂	83,0-108	85,7

3.4. Исследование фибриногена, протромбина, антигемофильного глобулина А(АГГ) в комплексе с фактором Виллебранда

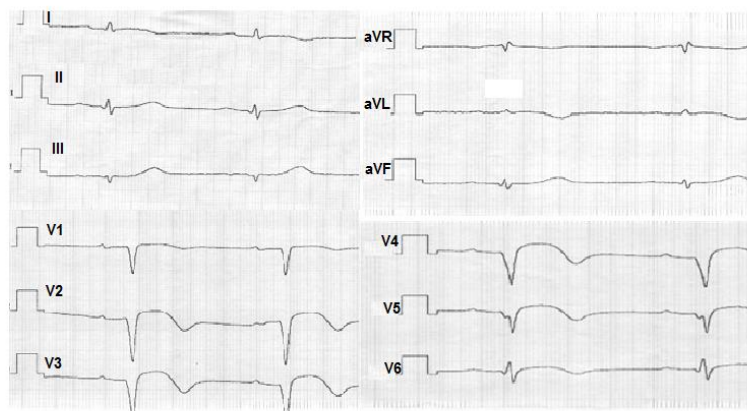
Наименование	Нормы	Результат
фибриноген	2-4 г/л	2,2 г/л
протромбин	80-200 мкг	160 мкг
антигемофильный глобулин А(АГГ)	7-50 мкг	45 мкг

Вопрос №2 Инструментальными методами для постановки диагноза являются:

1. электрокардиография
2. эхокардиография
3. обзорная рентгенография органов грудной клетки
4. суточное мониторирование электрокардиографии по Холтеру
5. суточное мониторирование артериального давления
6. ультразвуковое исследование органов брюшной полости

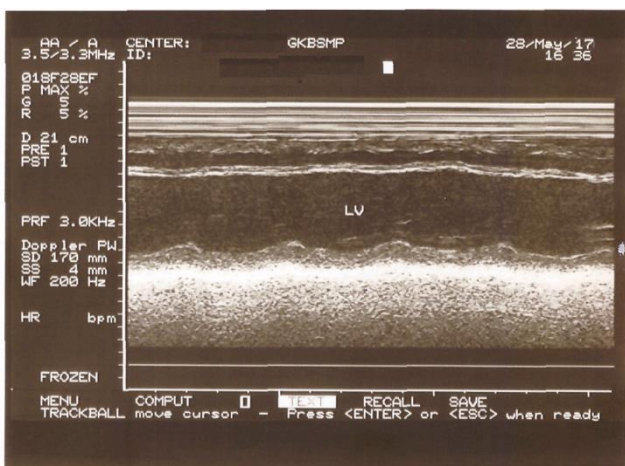
5. Результаты инструментальных методов обследования

5.1. Электрокардиография



Заключение. Ритм синусовый, ЧСС 90 уд./мин., электрическая ось отклонена влево. С учетом данных клинической картины, ЭКГ может соответствовать острому периоду трансмурального распространенного передне-перегородочного, верхушечного инфаркта миокарда (Q-инфаркт).

5.2. Эхокардиография



ЭхоК4. Аорта не уплотнена, не расширена, 3,3 см (N – менее 4,0 см).

Левое предсердие не увеличено, 3,4 см (N – менее 4,0 см).

Полость левого желудочка не расширена, КДР 5,2 см (N – менее 5,6 см), КСР 3,1 см (N – менее 3,7 см).

Сократимость миокарда левого желудочка удовлетворительная, ФВ – 60% (по Симпсону).

Выявлены зоны гипокинезии передне-перегородочно-верхушечной области с пародоксальным движением стенки в области верхушки сердца.

Межжелудочковая перегородка утолщена 1,3 см (N – 0,7 – 1,2 см).

Задняя стенка левого желудочка утолщена 1,2 см (N – меньше 1,1 см). Масса миокарда левого желудочка 268 г, индекс массы миокарда левого желудочка 131,4 г/м².

Аортальный клапан: створки не уплотнены, кальциноза створок нет, амплитуда раскрытия нормальная. АК 1,9 см (N более 1,6 см).

Митральный клапан: створки не уплотнены, кальциноза створок нет, противофаза есть.

Правый желудочек не расширен (ПЭР 2,6 см, N – меньше 3,0 см).

Признаков лёгочной гипертензии нет.

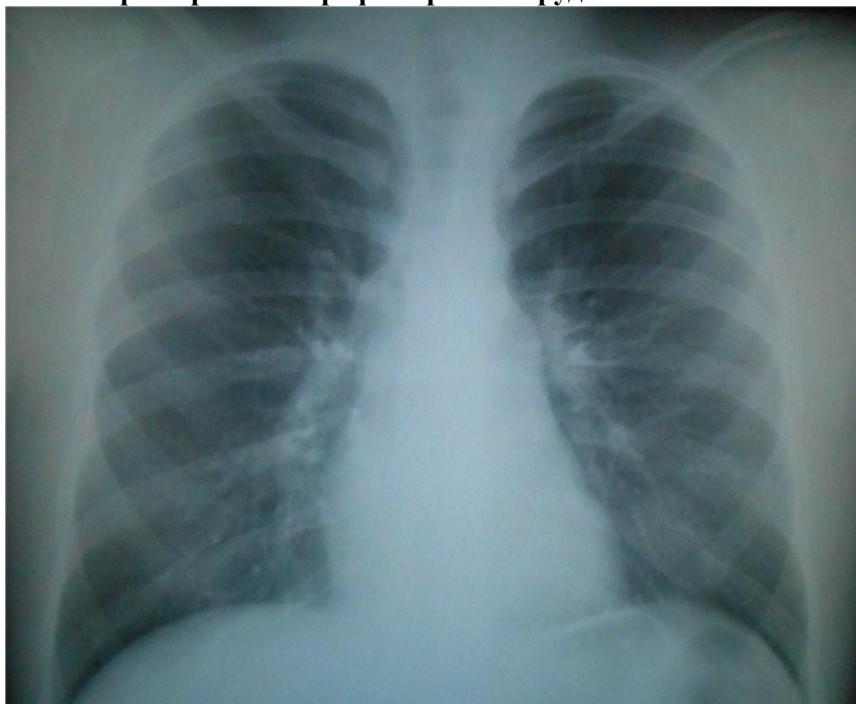
Тромбоз левого желудочка нет.

Выпот в полость перикарда нет.

Патологические потоки в полости сердца не выявлены.

Заключение. острые (с учетом клиники и данных ЭКГ) очаговые изменения передне-перегородочно-верхушечной области с формированием острой аневризмы в области верхушки сердца.

5.3. Обзорная рентгенография органов грудной клетки



Заключение. инфилтративные изменения в легких не выявлены. Легочные поля прозрачные.

5.4. Суточное мониторирование электрокардиографии по Холтеру

Заключение. Проведено ХМ-ЭКГ в течение 24 ч. с регистрацией модифицированных отведений в V4m, V6m, Y. При среднем уровне физической активности, проанализировано 23 ч. Базовый ритм – синусовый на фоне миграции суправентрикулярного водителя ритма по предсердиям в пассивный период ночного сна. Зарегистрировано 93257 сердечных циклов со средней ЧСС за сутки 76 уд./мин. За время исследования эктопической активности не выявлено. В период исследования зафиксированы ишемические изменения сегмента ST по отведению Y.

5.5. Суточное мониторирование артериального давления

Дневные часы (07:00 – 23:00). Число измерений: 22

Среднее САД	138 мм рт.ст.	возм. повышенное (135...140)
Среднее ДАД	78 мм рт.ст.	норма (60...85)
Индекс времени САД	33 %	повышенное (>30%)
Индекс времени ДАД	10 %	норма (<15%)
Вариаб. САД	16 мм рт.ст.	повышенное (>15)
Вариаб. ДАД	12 мм рт.ст.	норма (<14)

Ночные часы (23:01 – 06:59). Число измерений: 8

Среднее САД	145 мм рт.ст.	повышенное (>125)
Среднее ДАД	74 мм рт.ст.	возм. повышенное (70...75)
Индекс времени САД	100 %	повышенное (>30%)
Индекс времени ДАД	43 %	повышенное (>30%)
Вариаб. САД	6 мм рт.ст.	норма (<15)
Вариаб. ДАД	4 мм рт.ст.	норма (<12)

Среднее пульсовое АД: 64 мм рт.ст., повышенное (>53)

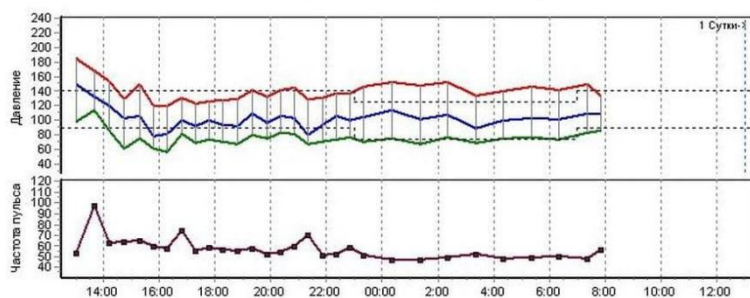
Суточный индекс САД: -5%, найтпикер (<0%)

Суточный индекс ДАД: 5%, нондиппер (0%...10%)

Утренняя динамика

Величина утр. подъема САД	15 мм рт.ст.	норма (<56)
Величина утр. подъема ДАД	13 мм рт.ст.	норма (<36)
Скорость утр. подъема САД	-30 мм рт.ст./ч	норма (<10)
Скорость утр. подъема ДАД	9 мм рт.ст./ч	повышенное (>6)

Данные суточного мониторирования АД



Заключение. по данным среднесуточного АД – артериальная нормотония. Единичные эпизоды повышения АД в активный период дня, макс. 149/101 мм рт. ст. Избыточное ночное снижение ДАД – тенденция к гипотонии.

5.6. Ультразвуковое исследование органов брюшной полости

УЗИ органов брюшной полости и забрюшинного пространства

Печень:	Расположена в типичном месте. Левая доля: ККР 59 мм, ПЗР 45 мм-не увеличена. Правая доля: ККР 88мм, ПЗР 72 мм -не увеличена. Хвостатая доля 12,0 мм- не увеличена. Контуры ровные, четкие. Углы острые. Эхогенность средняя. Эхоструктура паренхимы эхооднородная, мелкозернистая. Объемные образования не выявлены. Сосудистый рисунок печени сохранен. Ход сосудов типичный. Воротная вена диаметром 4,5 мм- не расширена. Печеночные вены не изменены. Нижняя полая вена диаметром 8,0 мм -не расширена. Внутрпеченочные желчевыводящие протоки не изменены, стенки их уплотнены.
Желчный пузырь:	Расположение типичное. Размеры: 47x18мм- не увеличен. Форма цилиндрическая, с двумя функциональными перегибами в теле. Стенка уплотнена. Содержимое однородное. Холедох не расширен, просвет на протяжении визуализации свободен. Конкременты и объемные образования не выявлены.
Селезенка:	Размеры: 68x 29 мм- не увеличена. Контуры ровные, четкие. Эхогенность средняя. Структура паренхимы однородная. Сосудистый рисунок сохранен. Селезеночная вена в воротах селезенки не расширена.
Межжелудочная железа:	Визуализация на всем протяжении. Контуры четкие, ровные. Размеры: головка 14 мм-не увеличена; тело 10 мм- не увеличено; хвост 14 мм- не увеличен. Эхогенность паренхимы средняя. Эхоструктура паренхимы неоднородная за счет гиперэхогенной исчерченности; мелкозернистая. Объемные образования не выявлены. Вирсунгов проток не визуализируется.
Почки:	Расположение типичное. Форма типичная. Анатомическая структура и взаимоотношение паренхимы и центрального эхокомплекса сохранены. Подвижность- не изменена. Контуры ровные, четкие. Размеры: Правая 68 мм x28 мм, не увеличена. Левая 65мм x30 мм, не увеличена. Паренхима: справа 13 мм, слева 13 мм; эхогенность средняя; эхоструктура не изменена. Кровоток при ЦДК в полном объеме. ЧЛС: сформирована

Заключение. структурных изменений со стороны осмотренных органов не выявлено.

Вопрос №3 Какой диагноз можно поставить данному больному?:

1. ИБС. Инфаркт миокарда с зубцом Q, подъемом сегмента ST, в области передней стенки, межжелудочковой перегородки и верхушки левого желудочка, острый период
2. ИБС. Стабильная стенокардия напряжения, ФК III. Гипертоническая болезнь II стадии, III степени, риск ССО IV
3. ИБС. Прогрессирующая стенокардия. Гипертоническая болезнь II стадии, III степени, риск ССО IV
4. ИБС. Инфаркт миокарда без зубца Q, без подъема сегмента ST, в области задней стенки левого желудочка, подострый период

7. Диагноз

Диагноз:

Вопрос №4 В данной клинической ситуации пациенту показано проведение б.

1. коронароангиографии
2. сцинтиграфии миокарда с ^{99m}Tc-пирофосфатом (технецием)
3. функциональных нагрузочных тестов (тредмил, велоэргометрия, добутаминовый тест)
4. магнитно-резонансной томографии

Вопрос №5 Кардиогенный шок у данного пациента следует диагностировать в случаб.

1. снижения САД ≤ 90 мм рт. ст.
2. увеличения ЧДД > 25 в минуту
3. брадикардии
4. появления влажных хрипов

Вопрос №6 В данной клинической ситуации дифференциальный диагноз следует проводить с:

1. расслаивающей аневризмой грудного отдела аорты
2. гипертоническим кризом, осложненным левожелудочковой недостаточностью
3. пароксизмальной наджелудочковой тахикардией
4. геморрагической лихорадкой с почечным синдромом

Вопрос №7 Для купирования болевого синдрома, в данной клинической ситуации показано назначениб.

1. 1% раствора морфина гидрохлорида
2. 25% раствора анальгина в сочетании с корвалолом
3. 500 мг баралгина в сочетании с верапамилом

4. глюкозо-новокаиновой смеси (внутривенное капельное введение)

Вопрос №8 В данной клинической ситуации необходимо проведение антитромбоцитарной терапии с применением :

1. клопидогреля, ацетилсалициловой кислоты
2. фондапаринукса , нефракционированного гепарина
3. дипиридамола, дабигатранаэтексилата
4. низкофракционированного гепарина, тиклопидина

Вопрос №9 Тактика ведения данного пациента на этапе поликлинического звена предполагает:

1. немедленную госпитализацию
2. лечение в терапевтическом отделении в плановом порядке
3. лечение в амбулаторных условиях (стационар на дому)
4. лечение в кардиологическом отделении в плановом порядке

Вопрос №10 Абсолютным противопоказанием к назначению β -адреноблокаторов больным с инфарктом миокарда является:

1. АВ-блокада 3 степени
2. хронический необструктивный бронхит
3. хроническая сердечная недостаточность IIА, ФК II
4. нарушение толерантности к углеводам

Вопрос №11 Ориентировочные сроки временной нетрудоспособности в данном случае составляют _____ дней (средние сроки временной нетрудоспособности):

1. 90-120
2. менее 70
3. 130-150
4. 160 и более

Вопрос №12 На основании клинических и морфологических признаков инфаркт миокарда у данного пациента будет считаться зажившим начиная с _____ суток:

1. 29
2. 120
3. 180
4. 270

Эталоны ответов

1	2	3	4	5	6	7	8	9	10	11	12
1	1,2	1	1	1	1	1	1	1	1	1	1

УСЛОВИЕ СИТУАЦИОННОЙ ЗАДАЧИ 37

1.1. Ситуация

мужчина 75 лет вызвал участкового врача-терапевта на дом

1.2. Жалобы

на одышку при нагрузке, эпизодические боли в сердце, головокружение и предобморочные состояния

1.3. Анамнез заболевания

считает себя больным в течение последних пяти месяцев, предобморочные состояния появились около месяца назад. Лечение не получал

1.4. Анамнез жизни

- Перенесенные заболевания: хронический гастрит
- не курит, алкоголем не злоупотребляет
- профессиональных вредностей не имел

1.5. Объективный статус

Состояние удовлетворительное. Вес 70 кг, рост 169 см. ИМТ= 24,51. Температура тела 36,8⁰С. Кожные покровы чистые. Над легкими дыхание везикулярное, хрипы не выслушиваются, ЧДД 18/мин. Границы сердца увеличены влево + 1,0, верхушечный толчок смещен влево, второй тон на аорте ослаблен, выслушивается грубый систолический шум во II-м межреберье справа от грудины, проводится на сонные артерии и на верхушку сердца, ЧСС 84/мин, АД 155/85 мм рт.ст. Живот мягкий, безболезненный. Печень, селезенка не увеличены, поколачивание по пояснице с обеих сторон безболезненно. Стул - запоры, мочеиспускание свободное.

Вопрос №1 Основным инструментальным методом обследования для постановки диагноза является:

1. эхокардиография с доплерографией
2. электрокардиография
3. суточное мониторирование АД
4. спирография

3. Результаты инструментального метода обследования

3.1. Эхокардиография с доплерографией

Протокол эхокардиографического исследования:

Аорт1. диаметр 2,0 см, восходящий отдел аорты расширен.

Аортальный клапан трехстворчатый, створки - утолщены, кальциноз створок 2 степени, амплитуда раскрытия створок 1,2 см, скорость кровотока 3,1 м/сек, систолический градиент давлений в аорте и ЛЖ равен 30,6 мм рт. ст., регургитация 1 степени.

Левый желудочек: толщина межжелудочковой перегородки — 1,5 см, толщина задней стенки левого желудочка — 1,6 см, конечный диастолический размер — 5,1 см, масса миокарда левого желудочка 146 г, фракция выброса — 56%, нарушение диастолической функции, концентрический вариант.

Нарушений локальной сократимости не выявлено.

Митральный клапан не изменен, скорость кровотока 1,0 м/с, регургитация 1 степени. Левое предсердиб. размер 4,1 см, объем 44 мл.

Легочная артерия: диаметр 2,0 см, систолическое давление 30 мм рт. ст.

Скорость кровотока на клапане легочной артерии — 0,8 м/сек, регургитация 1 степени.

Правый желудочек: размер 2,2 см.

Трикуспидальный клапан не изменен, скорость кровотока — 0,65 м/сек, регургитация 1 степени.

Правое предсердиб. размер 3,4 см, объем 35 мл.

Нижняя полая вен1. диаметр на выдохе 1,6 см, на вдохе — 0,6 см.

Полость перикарда не изменена.

Заключение. Стеноз аортального клапана, умеренной степени. Гипертрофия левого желудочка, постстенотическое расширение корня аорты, диастолическая дисфункция левого желудочка.

3.2. Электрокардиография

Заключение. ритм синусовый 84 в мин, электрическая ось отклонена влево, гипертрофия левого желудочка

3.3. Суточное мониторирование АД

Изолированная артериальная гипертензия

3.4. Спирография

Нарушения функции внешнего дыхания не выявлено

Вопрос №2 Перед эхокардиографией больному рекомендуется провести :

1. обзорную и боковую рентгенографию органов грудной клетки
2. спирометрию
3. сцинтиграфию миокарда
4. нагрузочные тесты

5. Результаты обследования

5.1. Обзорная боковая рентгенография легких

Рентгенограмма грудной клетки: сердце имеет аортальную форму (в виде «башмака»), гипертрофия левого желудочка (дуга левого желудочка закруглена и смещена влево), расширение аорты в восходящем отделе (постстенотическое расширение), определяется обызвествление створок аортального клапана, в легких наблюдается венозное кровенаполнение.

5.2. Спирометрия

ЖЕЛ - 80%, ОФВ1 - 76%

5.3. Сцинтиграфия миокарда

Не показана

5.4. Нагрузочные тесты

Не показано. Нагрузочные тесты не рекомендуется выполнять у симптомных пациентов с аортальным стенозом

Вопрос №3 На основании полученных данных больному установлен диагноз :

1. Аортальный стеноз умеренной степени. Изолированная артериальная гипертензия
2. Митральный стеноз тяжелой степени. Изолированная артериальная гипертензия

3. Стеноз клапана легочной артерии, умеренной степени. Изолированная артериальная гипертензия

4. Гипертрофическая кардиомиопатия обструктивная. Изолированная артериальная гипертензия

7. Диагноз

Диагноз:

Вопрос №4 Данному пациенту с аортальным стенозом показано лечение :

1. хирургическое (протезирование аортального клапана)
2. паллиативное
3. медикаментозное
4. консервативное общее

Вопрос №5 Показанием для протезирования аортального клапана умеренной степени симптомным больным являются градиент давления менее 40 мм рт.ст., :

1. низкая скорость кровотока, сохраненная фракция выброса
2. сохраненная фракция выброса, артериальная гипертензия
3. низкая скорость кровотока, систолическая дисфункция левого желудочка
4. низкая скорость кровотока, выраженная гипертрофия левого желудочка

Вопрос №6 Для лечения артериальной гипертензии пациенту с артериальным пороком умеренной степени рекомендуется :

1. бисопролол
2. нифедипин
3. моксонидин
4. нитроглицерин

Вопрос №7 При появлении обморочных состояний средняя выживаемость больных со стенозом аортального клапана без оперативного лечения составляет:

1. 2 года
2. 4 года
3. 5 лет
4. 1 год

Вопрос №8 Перед протезированием аортального клапана коронарная ангиография рекомендуется пациентам с риском:

1. ИБС
2. отека легких
3. фибрилляции предсердий
4. гипертонического криза

Вопрос №9 Пациенту после протезирования аортального клапана показан пожизненно прием варфарина при :

1. имплантации механического клапана
2. имплантации биологического клапана
3. сопутствующем атеросклерозе сосудов
4. сердечной недостаточности

Вопрос №10 После протезирования аортального клапана биологическим протезом рекомендуется прием ацетилсалициловой кислоты в дозе 75-100 мг в течение _____ месяца/месяцев.

1. 3
2. 6
3. 1
4. 12

Вопрос №11 Реабилитационный период больного аортальным стенозом после оперативного лечения для возобновления трудовой деятельности составляет минимум _____ месяца/месяцев.

1. 3
2. 2
3. 1
4. 6

Вопрос №12 Диспансерное пожизненное наблюдение пациента после неосложненного протезирования аортального клапана проводится :

1. 1 раз в год
2. 2 раза в год
3. 1 раз в 2 года

4. 3 раза в год

Эталоны ответов

1	2	3	4	5	6	7	8	9	10	11	12
1	1	1	1	1	1	1	1	1	1	1	1

УСЛОВИЕ СИТУАЦИОННОЙ ЗАДАЧИ 38

1.1. Ситуация

Мужчина 47 лет обратился к участковому врачу-терапевту

1.2. Жалобы

на короткие эпизоды слабости и сердцебиения, возникающие по несколько раз в день

1.3. Анамнез заболевания

эпизоды сердцебиения отмечает на протяжении нескольких месяцев, но за последнее время они значительно участились

1.4. Анамнез жизни

- хронических заболеваний нет
- не курит, алкоголем не злоупотребляет
- профессиональных вредностей не имеет
- аллергических реакций не было

1.5. Объективный статус

Общее состояние удовлетворительное. Рост 170 см, масса тела 75 кг. Кожные покровы обычной окраски и влажности. Периферических отеков нет. Дыхание везикулярное, хрипов нет. ЧДД 16 в 1 мин. Тоны сердца ясные, ритмичные. ЧСС 72 в 1 мин, АД 120/70 мм рт. ст. Живот мягкий, безболезненный. Печень по краю реберной дуги.

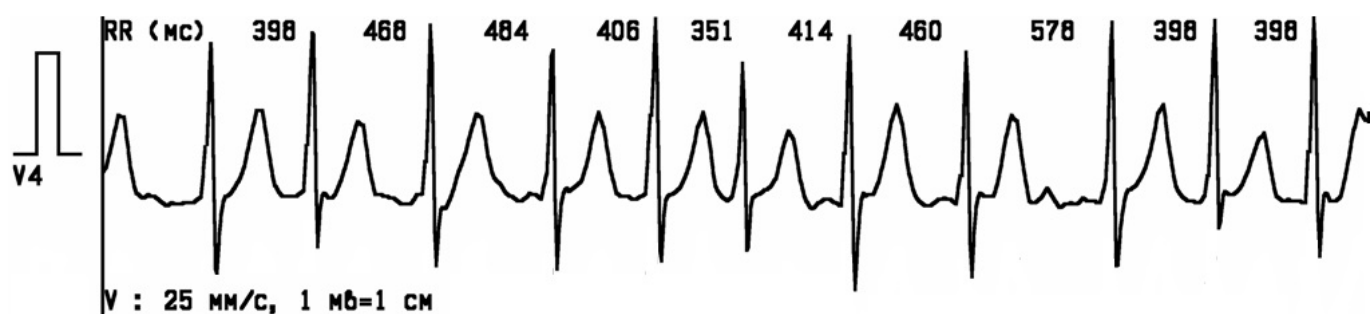Вопрос №1 К необходимым для постановки диагноза инструментальным методам исследования относятся:

1. амбулаторное (холтеровское) мониторирование ЭКГ
2. регистрация ЭКГ в 12 отведениях
3. нагрузочная проба под контролем ЭКГ
4. амбулаторное суточное мониторирование АД
5. чреспищеводное электрофизиологическое исследование

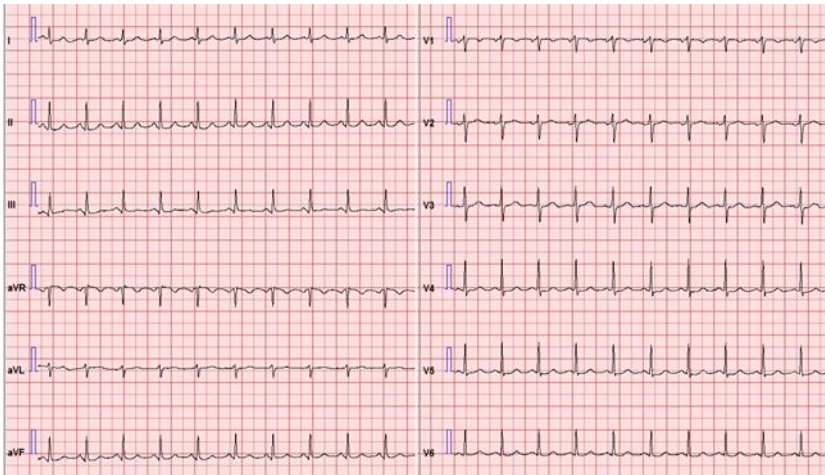
3. Результаты инструментальных методов обследования

3.1. Амбулаторное (холтеровское) мониторирование ЭКГ

На фоне синусового ритма с частотой 71-143 днем и 44-88 ночью зарегистрировано 5 эпизодов нарушения ритма (см. фрагмент) продолжительностью от 25 с до 13 мин.



3.2. Регистрация ЭКГ в 12 отведениях



3.3. Нагрузочная проба под контролем ЭКГ

Исходно: ЧСС 72 в 1 мин, АД 120/70 мм рт. ст.

Нагрузка 50 Вт 3 минуты: ЧСС 90 в 1 мин, АД 140/90 мм рт. ст.

Нагрузка 100 Вт 3 минуты: ЧСС 130 в 1 мин, АД 150/90 мм рт. ст.

Нагрузка 150 Вт 2 минуты: ЧСС 160 в 1 мин, АД 170/90 мм рт. ст. Проба прекращена из-за достижения субмаксимальной ЧСС. Болей и девиации сегмента ST нет.

3.4. Амбулаторное суточное мониторирование АД

Показатель	Результат	Норма
Средний уровень САД днем, мм рт. ст.	132	<140
Средний уровень САД ночью, мм рт. ст.	111	<120
Ночное снижение САД, %	16	10–22
Средний уровень ДАД днем, мм рт. ст.	74	<80
Средний уровень ДАД ночью, мм рт. ст.	63	<70
Ночное снижение ДАД, %	15	10–22

3.5. Чреспищеводное электрофизиологическое исследование

Учащающая ЭКС. Амплитудой 20–24 вольт частотой от 100 до 150 по 1 минуте ВВФСУ 1440 мс, КВВФСУ 440 мс, точка Венкебаха 150 имп/мин, депрессии сегмента ST нет.

Программированная ЭКС. На базовом ритме 100 имп/мин с задержкой ST1–ST2 от 540 до 380.

Прирост ST2R плавный. Желудочковые ответы узкие. ЭРП ABC 440 мс. ЭРП ДПП 380 мс.

Нарушений ритма не выявлено.

Заключение. Признаков антеградных и ретроградных ДПП не выявлено. Признаков ТИМ и нарушения функции СА и АВ узлов нет.

Вопрос №2 Для выявления (исключения) кардиальных причин развития аритмии следует провести:

1. трансторакальное эхокардиографическое исследование
2. чреспищеводное эхокардиографическое исследование
3. нагрузочную пробу под контролем УЗИ (стресс-эхокардиографию)
4. коронарную ангиографию

5. Результаты обследования

5.1. Трансторакальное эхокардиографическое исследование

Диаметр аорты 3,2 см ($N \leq 3,7$). Аортальный клапан трехстворчатый, амплитуда раскрытия 1,9 см ($N > 1,5$), скорость кровотока 1,4 м/с ($N < 1,7$), регургитации нет. Толщина межжелудочковой перегородки 0,9 см ($N < 1,1$), толщина задней стенки 0,9 см ($N < 1,1$), конечный диастолический размер 4,8 см ($N < 5,9$), фракция выброса 63 % ($N \geq 52$), диастолическая функция не нарушена. Митральный клапан не изменен, скорость кровотока 1,0 м/с ($N < 1,3$), регургитация 1 степени (N – не выше 1 степени). Размер левого предсердия 3,8 см ($N \leq 4,0$), объем 40 мл ($N \leq 58$). Диаметр легочной артерии

2,0 см (N<2,1), систолическое давление в легочной артерии 25 мм рт. ст. (N<30). Кровоток на клапане легочной артерии 0,8 м/с (N<0,9), регургитация 1 степени (N – не выше 1 степени). Размер правого желудочка 2,2 см (N≤3,0). Трикуспидальный клапан изменен, кровоток 0,65 м/с (N<0,7), регургитация 1 степени (N – не выше 1 степени). Размер правого предсердий 3,4 см (N<4,0), объем 35 мл (N<50). Нижняя полая вена на выдохе 1,6 см (N≤2,2), на вдохе 0,6 см (N – спадение в вдохе >50 %). Полость перикарда не изменена.

5.2. Чреспищеводное эхокардиографическое исследование

Тромбов и спонтанного эхоконтрастирования в полостях и ушках предсердий не выявлено, клапанный аппарат сердца без гемодинамически значимой патологии

5.3. Нагрузочная проба под контролем УЗИ (стресс-эхокардиографию)

Исходно: ЧСС 72 в 1 мин, АД 120/70 мм рт. ст. Нарушений локальной сократимости нет.

Нагрузка 50 Вт 3 минуты: ЧСС 90 в 1 мин, АД 140/90 мм рт. ст.

Нагрузка 100 Вт 3 минуты: ЧСС 130 в 1 мин, АД 150/90 мм рт. ст.

Нагрузка 150 Вт 2 минуты: ЧСС 160 в 1 мин, АД 170/90 мм рт. ст. Проба прекращена из-за достижения субмаксимальной ЧСС. Болей, девиации сегмента ST, нарушений локальной сократимости нет.

5.4. Коронарная ангиография

Правый тип кровоснабжения миокарда. Ствол левой коронарной артерии, передняя межжелудочковая ветвь и диагональные ветви, огибающая ветвь и ветви тупого края, правая коронарная артерия и ее ветви проходимы, с ровными контурами, без гемодинамически значимых стенозов.

Вопрос №3 Для выявления (исключения) внекардиальных причин развития аритмии следует определить содержание в крови:

1. тиреоидных гормонов
2. калия
3. трансаминаз
4. общего холестерина и его фракций
5. креатинина

7. Содержание в крови

7.1. Тиреоидных гормонов

Тиреотропный гормон 0,3 мЕд/л (N: 0,25–3,5)

Тироксин свободный 17 пмоль/л (N: 10–27)

7.2. Калия

Калий 4,1 ммоль/л (N: 3,5–5,0)

7.3. Трансаминаз

АСТ 0,65 мккат/л (N<1,5)

АЛТ 0,52 мккат/л (N<1,5)

7.4. Общего холестерина и его фракций

Общий холестерин	4,5 ммоль/л(N<5,0)
ЛПВП	1,2 ммоль/л (N>1,0)
ЛПНП	2,5 ммоль/л (N<3,0)
Триглицериды	1,7 ммоль/л(N<1,7)

7.5. Креатинина

Креатинин 72 мкмоль/л (N<118)

Вопрос №4 Выявленное нарушение ритма является:

1. фибрилляцией предсердий
2. трепетанием предсердий
3. наджелудочковой тахикардией
4. фибрилляцией желудочков

9. Диагноз

Диагноз:

Вопрос №5 Фибрилляцию предсердий у данного пациента следует рассматривать как :

1. пароксизмальную

2. персистирующую
3. длительно персистирующую
4. постоянную

Вопрос №6 Результаты проведенного обследования позволяют считать, что аритмия является:

1. идиопатической
2. следствием артериальной гипертонии
3. следствием ишемической болезни сердца
4. следствием заболевания щитовидной железы

Вопрос №7 Для оценки риска тромбоэмболических осложнений следует использовать шкалу:

1. CHA₂DS₂-VASc
2. SCORE
3. HAS-BLED
4. SAMeT₂-R₂

Вопрос №8 Оценка риска тромбоэмболических осложнений по шкале CHA₂DS₂-VASc равна 1.

1. 0
2. 1
3. 2
4. 3

Вопрос №9 Пациенту показано назначениб.

1. антиаритмические препаратов
2. антикоагулянтов
3. антиагрегантов
4. пульсурежающей терапии

Вопрос №10 Для профилактики рецидивов фибрилляции предсердий могут быть назначены антиаритмические препараты _____ класс1.

1. I или III
2. I или II
3. II или IV
4. III или IV

Вопрос №11 Из антиаритмических препаратов III класса пациенту может быть назначен _____ раза в день:

1. соталол по 80 мг 2
2. амиодарон по 200 мг 3
3. пропafenон по 50 мг 3
4. этаизин по 50 мг 3

Вопрос №12 При неэффективности медикаментозной профилактики рецидивов аритмии следует рассмотреть вопрос о:

1. катетерной аблации устьев легочных вен
2. катетерной аблации атриовентрикулярного соединения
3. имплантации кардиовертера-дефибриллятора
4. катетерной аблации каватрикуспидального истмуса

Эталонны ответов

1	2	3	4	5	6	7	8	9	10	11	12
1,2	1	1,2	1	1	1	1	1	1	1	1	1

УСЛОВИЕ СИТУАЦИОННОЙ ЗАДАЧИ 39

1.1. Ситуация

Женщина 47 лет обратилась к участковому врачу-терапевту поскольку при профилактическом медицинском осмотре у нее было выявлено повышение АД до 170/100 мм рт. ст.

1.2. Жалобы

нет

1.3. Анамнез заболевания

Артериальное давление в последние 10 лет не измеряла, каких-либо нарушений самочувствия не испытывала.

1.4. Анамнез жизни

- хронических заболеваний нет

- не курит, алкоголем не злоупотребляет
- профессиональных вредностей не имеет
- аллергических реакций не было

1.5. Объективный статус

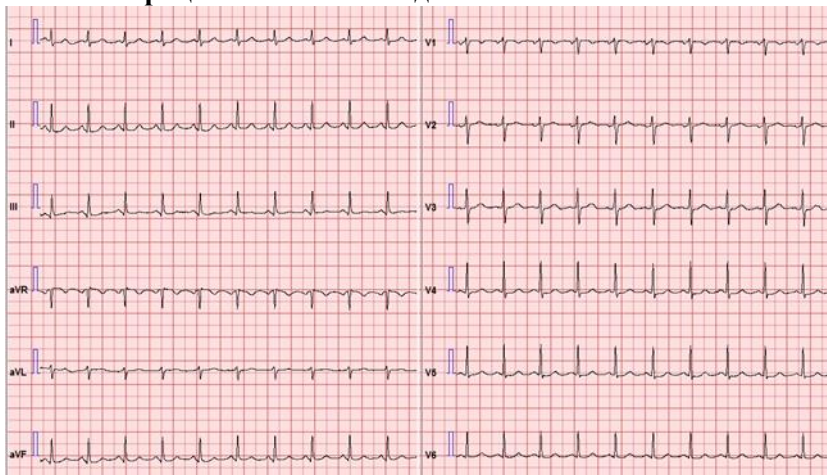
Состояние удовлетворительное. Рост 170 см, масса тела 62 кг. Кожные покровы обычной окраски и влажности. Периферических отеков нет. Дыхание везикулярное, хрипов нет. ЧДД 16 в 1 мин. Тоны сердца аритмичные, ЧСС 96 в 1 мин, пульс 84 в 1 мин, АД при первом измерении 175/100 мм рт. ст., при повторном – 170/100 мм рт. ст. Живот мягкий, безболезненный. Печень по краю реберной дуги.

Вопрос №1 К необходимым для постановки диагноза инструментальным методам исследования относятся:

1. регистрация ЭКГ в 12 отведениях
2. амбулаторное (холтеровское) мониторирование ЭКГ
3. трансторакальное эхокардиографическое исследование
4. чреспищеводное эхокардиографическое исследование
5. нагрузочную пробу под контролем ЭКГ
6. чреспищеводное электрофизиологическое исследование

3. Результаты инструментальных методов обследования

3.1. Регистрация ЭКГ в 12 отведениях

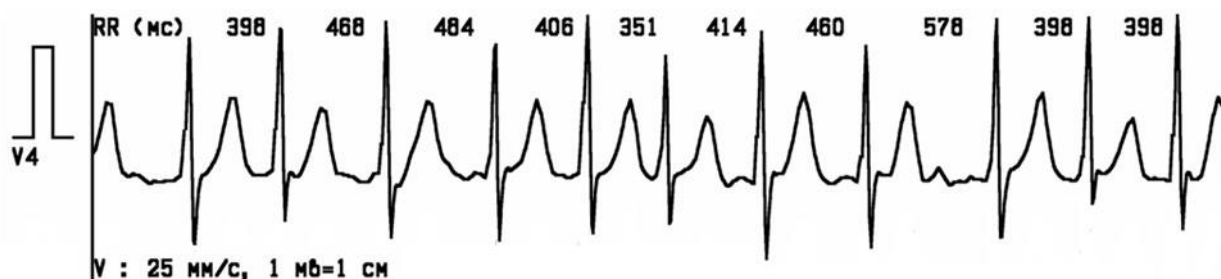

3.2. Амбулаторное (холтеровское) мониторирование ЭКГ

На фоне основного ритма с ЧСС от 46 до 110 в 1 мин зарегистрировано 986 преждевременных желудочковых комплексов:



За 24 часа мониторирования зарегистрировано 11 эпизодов аритмии длительностью от 30 секунд до 12 минут:



3.3. Трансторакальное эхокардиографическое исследование

Аорта уплотнена, диаметр 3,6 см ($N \leq 3,3$). Аортальный клапан трехстворчатый, амплитуда раскрытия 1,9 см ($N > 1,5$), кровоток 1,4 м/с ($N < 1,7$), регургитации нет. Толщина межжелудочковой перегородки 1,3 см ($N < 1,0$), толщина задней стенки 1,2 см ($N < 1,0$), конечный диастолический размер 4,8 см ($N < 5,3$), индекс массы миокарда левого желудочка 135 г/м² ($N \leq 95$), фракция выброса 63 % ($N \geq 54$), нарушение диастолической функции 1-й степени. Нарушений локальной сократимости не выявлено. Митральный клапан не изменен, кровоток 1,0 м/с ($N < 1,3$), регургитация 1 степени (N – не выше 1 степени). Размер левого предсердия 3,8 см ($\leq 3,8$), объем 40 мл (≤ 52). Диаметр легочной артерии 2,0 см ($N < 2,1$), систолическое давление в легочной артерии 25 мм рт. ст. ($N < 30$). Кровоток на клапане легочной артерии 0,8 м/сек ($N < 0,9$), регургитация 1 степени (N – не выше 1 степени). Правый желудочек 2,2 см ($N \leq 3,0$). Трикуспидальный клапан не изменен, кровоток 0,65 м/сек ($N < 0,7$), регургитация 1 степени (N – не выше 1 степени). Размер правого предсердия 3,4 см ($N < 4,0$), объем 35 мл ($N < 50$). Нижняя полая вена на выдохе 1,6 см ($N \leq 2,2$), на вдохе 0,6 см (N – спадение в вдохе > 50 %). Полость перикарда не изменена.

3.4. Чреспищеводное эхокардиографическое исследование

Тромбов и спонтанного эхоконтрастирования в полостях и ушках предсердий не выявлено, клапанный аппарат сердца без гемодинамически значимой патологии.

3.5. Нагрузочная проба под контролем ЭКГ

Исходно: ЧСС 84 в 1 мин, АД 130/70 мм рт. ст.

Нагрузка 50 Вт 3 минуты: ЧСС 132 в 1 мин, АД 160/90 мм рт. ст.

Нагрузка 100 Вт 1 минут. ЧСС 160 в 1 мин, АД 180/90 мм рт. ст.

Проба прекращена из-за достижения субмаксимальной ЧСС. Болей и девиации сегмента ST нет.

Толерантность к нагрузке низкая.

3.6. Чреспищеводное электрофизиологическое исследование

Учащающая ЭКС. Амплитудой 20–24 вольт частотой от 100 до 150 по 1 минуте ВВФСУ 1440 мс, КВВФСУ 440 мс, точка Венкебаха 150 имп/мин, депрессии сегмента ST нет.

Программированная ЭКС. На базовом ритме 100 имп/мин с задержкой ST1–ST2 от 540 до 380.

Прирост ST2R плавный. Желудочковые ответы узкие. ЭРП ABC 440 мс. ЭРП ДПП 380 мс.

Нарушений ритма не выявлено.

Заключение. Признаков антеградных и ретроградных ДПП не выявлено. Признаков ТИМ и нарушения функции СА и АВ узлов нет.

Вопрос №2 Для выяснения причины аритмии рекомендуется определение в крови уровня:

1. тиреоидных гормонов
2. калия
3. креатинина
4. Д-димера
5. общего холестерина и его фракций
6. трансаминаз

5. Результаты обследования

5.1. Тиреоидные гормоны

Тиреотропный гормон 0,3 мЕд/л ($N: 0,25–3,5$)

Тироксин свободный 17 пмоль/л ($N: 10–27$)

5.2. Калий

Калий 4,1 ммоль/л ($N: 3,5–5,0$)

5.3. Креатинин

Креатинин 72 мкмоль/л ($N < 118$)

5.4. Д-димер

Д-димер 125 нг/мл ($N < 500$)

5.5. Общий холестерин и его фракции

Общий холестерин	4,5 ммоль/л ($N < 5,0$)
ЛПВП	1,2 ммоль/л ($N > 1,0$)
ЛПНП	2,5 ммоль/л ($N < 3,0$)
Триглицериды	1,7 ммоль/л ($N < 1,7$)

5.6. Трансаминазы

АСТ 0,65 мккат/л ($N < 1,5$)

АЛТ 0,52 мккат/л ($N < 1,5$)

Вопрос №3 При оценке общего сердечно-сосудитого риска у больных артериальной гипертензией используются результаты определения в крови уровня:

1. общего холестерина и его фракций
2. трансаминаз
3. тропонина I
4. мочевой кислоты

7. Результаты обследования

7.1. Общий холестерин и его фракции

Общий холестерин 4,5 ммоль/л ($N < 5,0$)

ЛПВП 1,2 ммоль/л ($N > 1,0$)

ЛПНП 2,5 ммоль/л ($N < 3,0$)

Триглицериды 1,7 ммоль/л ($N < 1,7$)

7.2. Трансаминазы

АСТ 0,65 мккат/л ($N < 1,5$)

АЛТ 0,52 мккат/л ($N < 1,5$)

7.3. Тропонин I

Тропонин I 0,007 нг/мл ($N < 0,017$)

7.4. Мочевая кислота

Мочевая кислота 280 мкмоль/л ($N < 350$)

Вопрос №4 Выявленное при холтеровском мониторировании ЭКГ нарушение ритма является:

1. фибрилляцией предсердий
2. трепетанием предсердий
3. наджелудочковой тахикардией
4. фибрилляцией желудочков

9. Диагноз

Диагноз:

Вопрос №5 Фибрилляцию предсердий в данном случае следует рассматривать как :

1. пароксизмальную
2. персистирующую
3. длительно персистирующую
4. постоянную

Вопрос №6 Результаты проведенного обследования позволяют считать, что аритмия является:

1. следствием артериальной гипертензии
2. следствием заболевания щитовидной железы
3. следствием ишемической болезни сердца
4. идиопатической

Вопрос №7 Для оценки риска тромбоэмболических осложнений следует использовать шкалу:

1. CHA₂-DS₂-VASc
2. SCORE
3. HAS-BLED
4. SAMeT₂-R₂

Вопрос №8 Оценка риска тромбоэмболических осложнений по шкале CHA₂DS₂-VASc равна 1.

1. 2
2. 0
3. 1
4. 3

Вопрос №9 Медикаментозная профилактика тромбоэмболических осложнений у данной пациентки:

1. возможна, но не обязательна (класс рекомендации Па)
2. обязательна (класс рекомендаций I)
3. возможна, но не желательна (класс рекомендаций Пб)
4. не желательна (класс рекомендаций III)

Вопрос №10 Для профилактики тромбоэмболических осложнений пациентке можно назначить:

1. варфарин или новые оральные антикоагулянты
2. только варфарин

3. только новые оральные антикоагулянты

4. антиагреганты

Вопрос №11 Учитывая наличие пароксизмальной фибрилляции предсердий, для лечения артериальной гипертензии целесообразно использовать:

1. ингибиторы АПФ или блокаторы рецепторов ангиотензина II
2. бета-блокаторы или недигидропиридиновые антагонисты кальция
3. бета-блокаторы или дигидропиридиновые антагонисты кальция
4. тиазидные диуретики или антагонисты альдостерона

Вопрос №12 Наличие у пациентки гипертрофии левого желудочка делает оправданным назначение комбинации:

1. ингибитора АПФ и тиазидного диуретика
2. Ингибитора АПФ и бета-адреноблокатора
3. Бета-адреноблокатора и тиазидного диуретика
4. Ингибитора АПФ и блокатора рецепторов ангиотензина II

Эталоны ответов

1	2	3	4	5	6	7	8	9	10	11	12
1,2,3	1,2	1	1	1	1	1	1	1	1	1	1

УСЛОВИЕ СИТУАЦИОННОЙ ЗАДАЧИ 40

1.1. Ситуация

Женщина 44 лет обратилась к участковому врачу-терапевту

1.2. Жалобы

на короткие эпизоды слабости и сердцебиения, возникающие по несколько раз в день

1.3. Анамнез заболевания

Эпизоды сердцебиения отмечает на протяжении нескольких месяцев, но за последнее время они значительно участились

1.4. Анамнез жизни

- хронических заболеваний нет
- не курит, алкоголем не злоупотребляет
- профессиональных вредностей не имеет
- аллергических реакций не было

1.5. Объективный статус

Общее состояние удовлетворительное. Рост 166 см, масса тела 65 кг. Кожные покровы обычной окраски и влажности. Периферических отеков нет. Дыхание везикулярное, хрипов нет. ЧДД 16 в 1 мин. Пульс ритмичный, 72 в 1 мин, АД 120/70 мм рт. ст. При аускультации сердца в области верхушки выслушивается очень громкий первый тон и третий тон, следующий сразу за вторым. При аускультации в положении пациента на левом боку в области верхушки выслушивается негромкий диастолический шум, начинающийся сразу за третьим тоном и усиливающийся непосредственно перед первым тоном. Живот мягкий, безболезненный. Печень по краю реберной дуги.

Вопрос №1 Описанная аускультативная картина характерна для:

1. митрального стеноза
2. митральной недостаточности
3. аортального стеноза
4. аортальной недостаточности

Вопрос №2 К необходимым для постановки диагноза инструментальным методам исследования относятся:

1. трансторакальное эхокардиографическое исследование
2. амбулаторное (холтеровское) мониторирование ЭКГ
3. регистрация ЭКГ в 12 отведениях
4. чреспищеводное эхокардиографическое исследование
5. коронарная ангиография
6. амбулаторное суточное мониторирование АД

4. Результаты инструментальных методов обследования

4.1. Трансторакальное эхокардиографическое исследование

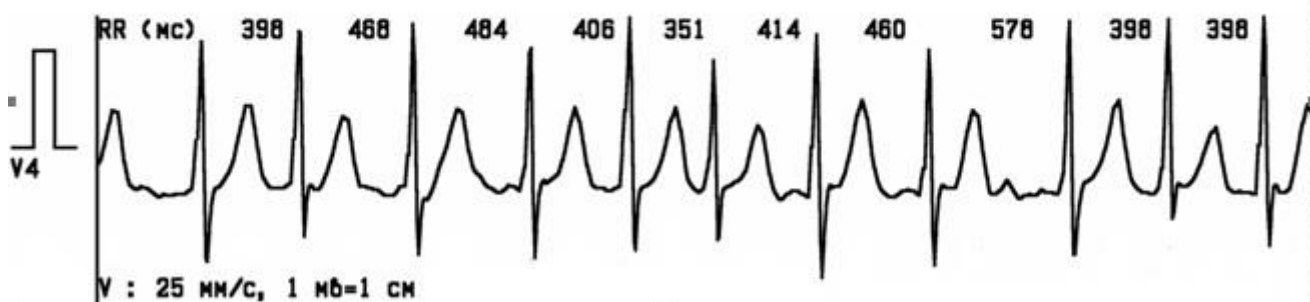Диаметр аорты 3,2 см ($N \leq 3,3$). Аортальный клапан трехстворчатый, амплитуда раскрытия 1,73 см ($N > 1,5$), скорость кровотока 1,2 м/с ($N < 1,7$), регургитации нет. Толщина межжелудочковой

перегородки 0,9 см ($N < 1,0$), толщина задней стенки 0,9 см ($N < 1,0$), конечный диастолический размер 4,0 см ($N < 5,3$), фракция выброса 63 % ($N \geq 54$), диастолическая функция не нарушена. Митральный клапан изменен, с выраженным краевым фиброзом, комиссуры митрального клапана запаяны, передняя створка совершает «клюкообразное» движение, при этом движение створок митрального клапана однонаправленное при раскрытии, раскрытие резко ограничено, площадь митрального отверстия, рассчитанная планиметрически, не превышает $0,7 \text{ см}^2$ ($N > 4,0$), скорость трансмитрального кровотока 2,7 м/с ($N < 1,3$), максимальный градиент давления 28 мм рт.ст., средний – 13 мм рт.ст., регургитация 1 степени (N – не выше 1 степени). Размер левого предсердия 5,1 см ($N \leq 3,8$), объем 106 мл ($N \leq 58$). Диаметр легочной артерии 2,6 см ($N < 2,1$), систолическое давление в легочной артерии 55 мм рт.ст. ($N < 30$). Кровоток на клапане легочной артерии 0,8 м/с ($N < 0,9$), регургитация 1–2 степени (N – не выше 1 степени). Размер правого желудочка 3,4 см ($N \leq 3,0$). Трикуспидальный клапан не изменен, кровоток 0,65 м/с ($N < 0,7$), регургитация 1–2 степени (N – не выше 1–2 степени). Размер правого предсердия 4,4 см ($N < 3,8$), объем 65 мл ($N < 52$). Нижняя полая вена на выдохе 1,6 см ($N \leq 2,2$), на вдохе 0,6 см (N – спадение в вдохе $> 50\%$). Полость перикарда не изменена.

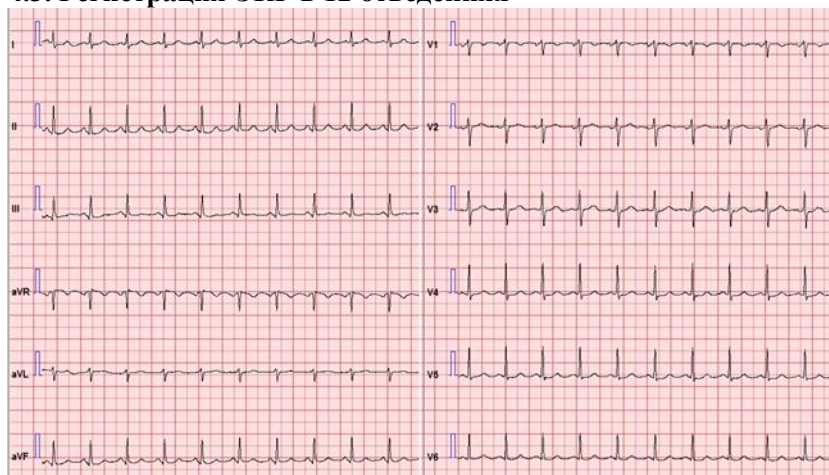
Заключение. Митральный порок сердца, с учетом особенностей морфологических изменений наиболее вероятно ревматическая этиология порока 1. тяжелый митральный стеноз и небольшая недостаточность, выраженный краевой фиброз створок. Выраженная дилатация левого предсердия. Умеренная посткапиллярная легочная гипертензия. Небольшая дилатация правых отделов сердца.

4.2. Амбулаторное (холтеровское) мониторирование ЭКГ

На фоне синусового ритма с частотой 71-143 днем и 44-88 ночью зарегистрировано 5 эпизодов нарушения ритма (см. фрагмент) продолжительностью от 25 с до 13 мин.



4.3. Регистрация ЭКГ в 12 отведениях



4.4. Чреспищеводное эхокардиографическое исследование

Митральный клапан изменен, с признаками краевого фиброза, движение створок митрального клапана ограничено. Кровоток через митральный клапан турбулентный, стенотический, максимальная скорость кровотока 2,7 м/с, максимальный диастолический градиент 28 мм рт.ст., средний диастолический градиент 13 мм рт.ст., регургитация 1 степени. Тромбов и спонтанного эхоконтрастирования в полостях и ушках предсердий не выявлено, клапанный аппарат сердца без гемодинамически значимой патологии.

Заключение. Выявленные изменения со стороны митрального клапана соответствуют УЗ-картине митрального порока сердца, более вероятно, ревматической этиологии, а именно тяжелого митрального стеноза и небольшой недостаточности.

4.5. Коронарная ангиография

Правый тип кровоснабжения миокарда. Ствол левой коронарной артерии, передняя межжелудочковая ветвь и диагональные ветви, огибающая ветвь и ветви тупого края, правая коронарная артерия и ее ветви проходимы, с ровными контурами, без гемодинамически значимых стенозов.

4.6. Амбулаторное суточное мониторирование АД

Показатель	Результат
Средний уровень САД днем, мм рт. ст.	132
Средний уровень САД ночью, мм рт. ст.	111
Ночное снижение САД, %	16
Средний уровень ДАД днем, мм рт. ст.	74
Средний уровень ДАД ночью, мм рт. ст.	63
Ночное снижение ДАД, %	15

Вопрос №3 При эхокардиографическом исследовании выявлен ревматический митральный порок сердца1.

1. тяжелый стеноз и небольшая недостаточность
2. умеренный стеноз и небольшая недостаточность
3. небольшой стеноз и небольшая недостаточность
4. умеренный стеноз и умеренная недостаточность

Вопрос №4 На ЭКГ имеются признаки гипертрофии:

1. правого желудочка
2. левого желудочка
3. правого предсердий
4. левого предсердия

Вопрос №5 Выявленное при холтеровском мониторировании нарушение ритма является:

1. фибрилляцией предсердий
2. трепетанием предсердий
3. наджелудочковой тахикардией
4. фибрилляцией желудочков

Вопрос №6 Фибрилляцию предсердий в данном случае следует рассматривать как :

1. пароксизмальную
2. персистирующую
3. длительно персистирующую
4. постоянную

Вопрос №7 Результаты проведенного обследования позволяют считать аритмию:

1. клапанной
2. идиопатической
3. полигенной
4. моногенной

Вопрос №8 В данной ситуации риск тромбоэмболических осложнений следует :

1. считать высоким
2. оценивать по шкале SCORE
3. считать невысоким
4. оценивать по шкале CHA2DS2-VASc

Вопрос №9 Для профилактики тромбоэмболических осложнений следует использовать :

1. варфарин

2. новые оральные антикоагулянты
3. антиагреганты
4. низкомолекулярные гепарины

Вопрос №10 Для профилактики рецидивов фибрилляции предсердий могут быть назначены антиаритмические препараты _____ класс I.

1. I или III
2. I или II
3. II или IV
4. III или IV

Вопрос №11 Из антиаритмических препаратов III класса пациенту может быть назначен:

1. соталол по 80 мг 2 раза в день
2. амиодарон по 200 мг 3 раза в день
3. пропafenон по 50 мг 3 раза в день
4. этацизин по 50 мг 3 раза в день

Вопрос №12 Больному показано:

1. оперативное лечение митрального стеноза
2. катетерная аблация атриовентрикулярного соединения
3. имплантации кардиовертера-дефибриллятора
4. катетерной аблации каватрикуспидального истмуса

Эталоны ответов

1	2	3	4	5	6	7	8	9	10	11	12
1	1,2,3	1	1	1	1	1	1	1	1	1	1

3. ПРОМЕЖУТОЧНАЯ АТТЕСТАЦИЯ (экзамен) включает в себя

1. собеседование по вопросам дисциплины и
2. аттестацию практических навыков.

Оценка освоения практических навыков проводится с использованием клинических задач. Студент формулирует и обосновывает предварительный и клинический диагнозы, интерпретирует лабораторные и функциональные методы исследования, составляет план обследования и лечения, оценивает прогноз, дает рекомендации по дальнейшей тактике ведения и профилактике.

3.1. Вопросы к экзамену (ОПК-4.1, ОПК-4.2, ПК-1.2, ПК-1.3, ПК-2.1, ПК-2.2, ПК-2.3, ПК-2.4, ПК-2.5, ПК-2.6, ПК-2.7, ПК-2.8, ПК-3.1, ПК-3.2, ПК-3.3, ПК-3.4, ПК-3.6):

1. Гипертоническая болезнь: факторы риска, этиология, классификация, клиническая картина.
2. Принципы лечения гипертонической болезни. Классификация гипотензивных препаратов.
3. Классификация гипертонических кризов. Клиническая картина. Лечение.
4. Ренальные симптоматические артериальные гипертензии: классификация, диагностика, клиническая картина, принципы лечения.
5. Эндокринные симптоматические артериальные гипертензии: классификация, диагностика, клиническая картина, принципы лечения.
6. Атеросклероз: факторы риска, лабораторная и инструментальная диагностика, основные принципы лечения, профилактика.
7. Ишемическая болезнь сердца: факторы риска, этиология, классификация, клиническая картина, диагностика.
8. Стенокардия: классификация, клиническая картина, диагностика.
9. Стабильная стенокардия: классификация, клиника, диагностика, лечение.
10. Нестабильная стенокардия: классификация, диагностика, лечение.
11. Острый коронарный синдром: классификация, клиника, диагностика, тактика ведения пациентов.
12. Инфаркт миокарда (неосложненный): патогенез, клиническая картина, диагностика.
13. Лабораторная и инструментальная диагностика инфаркта миокарда.
14. Лечение неосложненного инфаркта миокарда. Показания и противопоказания к тромболитической терапии. Инвазивные методы лечения.
15. Осложнения острого инфаркта миокарда: классификация, клиника, диагностика, основные принципы лечения.

16. Нарушения ритма сердца. Причины аритмий. Классификация нарушений ритма. Диагностика (инвазивная и неинвазивная) аритмий.
17. Экстрасистолия: классификация, критерии ЭКГ - диагностики, основные принципы лечения.
18. Суправентрикулярная экстрасистолия: механизмы возникновения, клиника, ЭКГ - критерии, лечение.
19. Желудочковая экстрасистолия: механизмы возникновения, классификация, клиника, ЭКГ - критерии, лечение.
20. Пароксизмальная суправентрикулярная тахикардия: этиология, клиника, ЭКГ - критерии, основные принципы лечения.
21. Пароксизмальная желудочковая тахикардия: механизмы возникновения, клиника, ЭКГ-критерии, основные принципы лечения.
22. Фибрилляция предсердий: классификация, клинические проявления, ЭКГ - критерии, лечение.
23. Трепетание предсердий: этиология, классификация, клиническая картина, ЭКГ -критерии, основные принципы лечения.
24. АВ-блокада: причины возникновения, классификация, клиника, диагностика, лечение. Показания к имплантации ЭКС.
25. Нарушение проводимости по типу блокады ножек пучка Гиса: критерии ЭКГ - диагностики, этиология, тактика при впервые выявленной блокаде ЛНПГ.
26. Медикаментозные и немедикаментозные методы лечения аритмий сердца. Классификация антиаритмических препаратов, показания к назначению.
27. Недостаточность митрального клапана: этиология, особенности гемодинамики, клиническая картина, тактика ведения пациента.
28. Митральный стеноз: этиология, особенности гемодинамики, клиническая картина, тактика ведения пациента.
29. Недостаточность аортального клапана: этиология, особенности гемодинамики, клиническая картина, тактика ведения пациента.
30. Стеноз устья аорты: этиология, особенности гемодинамики, клиническая картина, тактика ведения пациента.
31. Врожденные пороки сердца (дефект межпредсердной и межжелудочковой перегородки, незаращение артериального протока): клиническая картина, диагностика.
32. Тромбоэмболия легочной артерии: этиология, патогенез гемодинамических расстройств, классификация, клинические проявления.
33. Тромбоэмболия легочной артерии: диагностика, принципы лечения, профилактика.
34. Хроническое легочное сердце: классификация, патогенез, клиническая картина, диагностика. Основные принципы лечения.
35. Острая ревматическая лихорадка: этиология, патогенез, классификация, клиническая картина.
36. Острая ревматическая лихорадка: диагностика, принципы лечения, профилактика.
37. Перикардиты: этиология, классификация, клиника, диагностика, основные принципы терапии. Показания к пункции перикарда.
38. Миокардит: этиология, патогенез, клиника диагностика, лечение, профилактика.
39. Инфекционный эндокардит: этиология, патогенез, классификация, клиническая картина.
40. Инфекционный эндокардит: диагностические критерии, принципы лечения и профилактики.
41. Хроническая сердечная недостаточность: причины, классификация, клиническая картина, диагностика.
42. Хроническая сердечная недостаточность: классификация, клинические проявления лево- и правожелудочковой недостаточности.
43. Хроническая сердечная недостаточность: медикаментозное и немедикаментозное лечение. Профилактика осложнений.
44. Хроническая сердечная недостаточность. Лабораторная и инструментальная диагностика. Основные принципы лечения.
45. Сердечная астма. Отек легких. Клиника. Основные принципы лечения.
46. Этиология хронической болезни почек: патогенез, диагностические критерии, основные клинические синдромы. Стадии ХБП.

47. Интерстициальный нефрит: этиология, клиническая картина, диагностика, лечение.
48. Хронический пиелонефрит: этиология, патогенез, клиническая картина, диагностика.
49. Хронический пиелонефрит: диагностика, принципы лечения, профилактика.
50. Острый гломерулонефрит: современные представления об этиологии и патогенезе, классификация, клиническая картина, основные клинические синдромы.
51. Хронический гломерулонефрит: этиология, патогенез, клиника, основные принципы лечения.
52. Нефротический синдром: этиология, патогенез, диагностические критерии, возможности современной терапии.
53. Острая почечная недостаточность: причины, клиника, диагностика, лечение.
54. Хроническая почечная недостаточность: этиология, патогенез, классификация, клиника, основные принципы терапии.
55. Уремия: клинические проявления, принципы лечения, показания к гемодиализу, трансплантация почек.
56. Острый бронхит. Этиология. Клиника. Принципы лечения. Профилактика.
57. Хронический бронхит. Этиология. Клиническая картина. Диагностика. Лечение. Профилактика.
58. Пневмонии: этиология, классификация, клиническая картина, диагностические критерии. Основные принципы лечения пневмонии.
59. Пневмонии: этиология, патогенез, классификация, особенности клинической картины в зависимости от возбудителя, осложнения, диагностика.
60. Пневмонии: лабораторная и инструментальная диагностика, основные принципы лечения.
61. Особенности этио-патогенетического лечения пневмоний. Профилактика пневмонии.
62. Бронхиальная астма: этиология, патогенез, клиническая картина, диагностика.
63. Бронхиальная астма в период обострения: классификация по степени тяжести, неотложная терапия.
64. Бронхиальная астма: лабораторная и инструментальная диагностика, основные принципы лечения.
65. Диагностические критерии бронхиальной астмы. Степени тяжести. Осложнения.
66. Ступенчатая терапия бронхиальной астмы. Комбинированные препараты в лечении бронхиальной астмы.
67. Астматический статус: предрасполагающие факторы, критерии диагностики, стадии, основные принципы лечения.
68. Хроническая обструктивная болезнь легких: факторы риска, патогенез, классификация, клиническая картина.
69. Хроническая обструктивная болезнь легких: диагностика, основные принципы лечения, профилактика.
70. Хронический гастрит: этиология, патогенез, классификация, клиническая картина.
71. Хронический гастрит: клиническая картина, лабораторная и инструментальная диагностика.
72. Принципы лечения и профилактики хронического гастрита.
73. Схемы эрадикационной терапии хеликобактериоза.
74. Язвенная болезнь желудка и двенадцатиперстной кишки: этиология, патогенез, клиническая картина.
75. Язвенная болезнь желудка и двенадцатиперстной кишки: диагностика, принципы лечения, профилактика.
76. Осложнения язвенной болезни желудка, двенадцатиперстной кишки: диагностика, принципы лечения.
77. Желудочно-кишечное кровотечение, кровотечение из варикозно расширенных вен пищевода: диагностика, неотложная помощь.
78. Хронический холецистит: этиология, патогенез, классификация, клиническая картина.
79. Хронический холецистит: лабораторная и инструментальная диагностика, основные принципы лечения и профилактики.
80. Хронический холангит. Этиология, патогенез, клиника диагностика, лечение, профилактика.
81. Желчная колика: диагностика, неотложная помощь.
82. Хронический панкреатит: этиология, патогенез, классификация, клиническая картина.

83. Хронический панкреатит: лабораторная и инструментальная диагностика, лечение, профилактика.
84. Осложнения панкреатита: классификация, диагностика, принципы лечения.
85. Хронический гепатит: этиология, классификация, клиническая картина.
86. Основные принципы лечения хронического гепатита. Профилактика осложнений.
87. Цирроз печени: принципы лечения основных синдромов (печеночная энцефалопатия, портальная гипертензия, холестаза, остановка и профилактика кровотечения).
88. Печеночная энцефалопатия: диагностика, клиника, принципы лечения.
89. Печеночная кома: определение, классификация, диагностика, принципы лечения.
90. Доброкачественные билирубинемии. Этиология, патогенез, классификация, клиника, диагностика, лечение, профилактика.

3.2 Список практических навыков по дисциплине «Факультетская терапия»

- 1 Перечень практических навыков, вынесенных на экзамен (аттестацию)
- 2 Сбор и оценка анамнеза пациента
- 3 Измерение и оценка артериального давления, частоты сердечных сокращений и частоты дыхательных движений
- 4 Клиническое обследование пациента: осмотр, аускультация, перкуссия, пальпация по органам и системам
- 5 Оценка клинического анализа крови пациента
- 6 Оценка анализов мочи: клинического, по Нечипоренко, Каковскому-Аддису, Зимницкому, Амбурже, пробы Реберга-Тареева
- 7 Оценка копрограммы, биоценоза кишечника, исследование кала на кишечную группу
- 8 Оценка общего анализа мокроты
- 9 Оценка биохимических анализов крови
- 10 Оценка анализа выпотных жидкостей
- 11 Определение группы крови по системе АВ0, резус-фактора
- 12 Проведение пробы на индивидуальную совместимость крови донора и реципиента
- 13 Оценка кислотно-основного состояния крови
- 14 Оценка иммунного статуса пациента
- 15 Оценка результаты бактериологических и бактериоскопических исследований биологического материала от пациентов: посевов крови, мокроты, мочи, кала, выпотных жидкостей
- 16 Оценка результатов рентгенологического исследования органов и систем
- 17 Оценка результатов электрокардиографии
- 18 Оценка результатов исследования функции внешнего дыхания (спирометрии, пикфлоуметрии)
- 19 Формулирование и обоснование диагноза, согласно принятым классификациям
- 20 Составление плана обследования пациента
- 21 Обоснование терапии пациента
- 22 Оценка возможных побочных реакций на фоне проводимой терапии
- 23 Оформление медицинской документации: истории болезни стационарного больного, статистической карты, экстренного извещения в СЭС, эпикризов (этапных, выписных, переводных, посмертных), дневников наблюдения, направлений на исследования, консультации и т.п.
- 24 Ознакомление с комплексом первичных (базовых) реанимационных мероприятий при различных жизнеугрожающих состояниях

3.3 Клинические задачи к экзамену

Задача 1

Женщина 40 лет, парикмахер, обратилась к врачу с жалобами на повышенное АД до 170/105 мм рт.ст., сопровождающееся ноющими диффузными головными болями, выраженной мышечной слабостью, ощущениями онемения, чувством покалывания в конечностях, ночными судорогами в икроножных мышцах, обильным безболезненным мочеиспусканием.

Из анамнеза известно, что пациентка страдает АГ около 1 года, назначенную терапию – эналаприл 20 мг в сутки, амлодипин 5 мг в сутки принимает ежедневно, на протяжении 3 месяцев, однако значения АД и вышеописанные симптомы сохраняются. Семейный анамнез: мать – страдает АГ, перенесла ОНМК в 38 лет.

При осмотре: состояние относительно удовлетворительное, рост 169, вес 70 кг, ИМТ – 24,51 кг/м². Кожные покровы чистые, обычной окраски. В легких дыхание везикулярное, хрипов нет. ЧД – 16 в минуту. Тоны сердца приглушены, ритмичные, акцент II тона над проекцией аорты. ЧСС – 60 уд. в мин., АД – 167/100 мм рт.ст. Живот мягкий, при пальпации безболезненный во всех отделах. Печень не выступает из-под края рёберной дуги, безболезненная. Селезёнка не увеличена. Дизурии нет. Поколачивание в области почек безболезненное с обеих сторон.

В анализах: ОАМ – прозрачная, относительная плотность 1008 г/мл, реакция щелочная, белок, глюкоза не обнаружены; БАК: общий холестерин – 4,5 ммоль/л, ТГ – 1,2 ммоль/л, ХС-ЛПВП – 1,3 ммоль/л; глюкоза натощак – 4,2 ммоль/л, креатинин – 74 мкмоль/л, СКФ (по формуле СКД-ЕРІ) = 88 мл/мин; калий – 3,0 ммоль/л, натрий 160 ммоль/л.

ЭКГ: синусовая брадикардия 54 удара в минуту, сглаженность и инверсия зубца Т в грудных отведениях.

Вопросы:

1. Предположите наиболее вероятный диагноз.
2. Обоснуйте поставленный Вами диагноз.
3. Составьте и обоснуйте план дополнительного обследования пациента.
4. Какую медикаментозную и немедикаментозную терапию Вы бы рекомендовали пациентке? Укажите необходимые дозы. Обоснуйте свой выбор.
5. Составьте и обоснуйте маршрутизацию данной пациентки, включая определение необходимого этапа оказания медицинской помощи.

Эталон ответов

1. Первичный гиперальдостеронизм. Симптоматическая артериальная гипертензия II степени. Хроническая болезнь почек С2.

2. Диагноз «первичный гиперальдостеронизм (ПГА)» установлен на основании жалоб пациентки на повышение АД, рефрактерного к комбинированной терапии ИАПФ и антагонистам кальция (данные анамнеза), возраста и пола, сочетания артериальной гипертензии и миастенического синдрома, полиурии, парестезий и ночных судорог. Кроме того, изменения, выявленные на ЭКГ и в лабораторных тестах в виде гипернатриемии, гипокалиемия, а также гипостенурия и щелочная реакция мочи подтверждают предварительный диагноз. Первичный характер заболевания установлен на основании анамнеза – отсутствие указаний на состояния, приводящие к вторичному гиперальдостеронизму (ХСН, нефротический синдром, длительный прием диуретиков и т. д.), а также семейный анамнез - цереброваскулярных заболеваний в молодом возрасте. Установление степени АГ основано на цифрах АД, измеренных во время приёма.

Диагноз «хроническая болезнь почек (ХБП) С2» определён по снижению СКФ до 88 мл/мин.

3. Пациентке рекомендовано определение альдостерон-ренинового соотношения (АРС) после предварительной отмены Эналаприла за 2-3 недели до исследования. Для контроля АД возможно применение агонистов имидазолиновых рецепторов. Диагноз будет подтвержден при выявлении низкой активности ренина плазмы (АРП) и повышенной секреции альдостерона. При выявлении высокого АРС проводят дополнительные нагрузочные тесты для дифференциальной диагностики альдостеромы и гиперплазии коры надпочечников (проба с 4-х часовой ходьбой, Фуросемидом, Каптоприлом, Дексаметазоном). УЗИ почек, надпочечников для визуализации образования в проекции надпочечников, КТ органов брюшной полости и забрюшинного пространства с контрастированием для уточнения локализации и размеров образования либо выявления гиперплазии коры надпочечников. Консультация окулиста и проведение офтальмоскопии для оценки наличия гипертонической офтальмопатии; проведение ЭХО-КГ для оценки толщины стенок миокарда, диастолической и систолической функции, состояния клапанного аппарата.

4. Антагонисты минералокортикоидных рецепторов. Препараты этой группы не только устраняют эффект альдостерона на почечном и других секретирующих калий уровнях, но и тормозят биосинтез альдостерона в надпочечниках. Спиринолактон в минимально эффективной дозе, начиная с 25 мг в сутки, постепенно повышая её до 100 мг в сутки или более. Альтернатива: Эплеренон с начальной дозы 25 мг два раза в сутки – селективный антагонист минералокортикоидных рецепторов, не обладающий антиандрогенными и прогестагенными свойствами, что снижает частоту побочных эффектов. При недостаточном гипотензивном эффекте возможно присоединение антагонистов кальция. Из направлений немедикаментозной терапии

(воздействие на факторы риска, формирование навыков ЗОЖ): обучение в школе здоровья по АГ, провести беседу о важности рационального питания (прежде всего, включать в рацион продукты, богатые калием, снижение потребления поваренной соли до 5 г/сутки, увеличение потребления растительной пищи, а также уменьшение потребления животных жиров.) и постепенное увеличение физической активности (умеренные аэробные нагрузки - ходьба, плавание, фитнес не менее 30 минут 5-7 дней в неделю), самоконтроль АД.

5. Пациентке показано первичное обследование и начало медикаментозной терапии на амбулаторном этапе совместно с врачом-кардиологом и врачом-эндокринологом. При невозможности провести обследование в амбулаторных условиях (КТ, нагрузочные пробы) - решение вопроса о госпитализации в эндокринологическое отделение. При выявлении образования в проекции надпочечников (альдостеромы) - осмотр врача-хирурга и госпитализация в отделение эндокринной хирургии для оперативного лечения (одно - или двусторонняя адреналэктомия с последующей заместительной терапией). В дальнейшем, пациентка находится под диспансерным наблюдением врача-эндокринолога и врача-кардиолога.

Задача 2

Мужчина 24 лет предъявляет жалобы на повышение температуры до 40°C, сопровождавшееся ознобом; инспираторную одышку при небольшой физической нагрузке; боли в области сердца, не связанные с физической нагрузкой, умеренной интенсивности, длительные.

Из анамнеза известно, что употребляет героин в течение 4 лет (инъекции в локтевые вены, область паха). За 2 недели до госпитализации отметил повышение температуры до 40°C. В качестве жаропонижающих больной принимал нестероидные противовоспалительные препараты. Через 3 суток температура снизилась до 37,2–37,4°C, самочувствие несколько улучшилось. Однако через 10 дней лихорадка возобновилась, в связи с чем пациент был госпитализирован.

При осмотре: кожа бледная, чистая. Периферические лимфатические узлы не увеличены. ИМТ – 18 кг/м². Температура тела – 38,9°C. В лёгких дыхание везикулярное, проводится во все отделы. ЧДД – 18 в минуту. Тоны сердца ясные, на основании мечевидного отростка – систолический шум, усиливающийся на высоте вдоха с задержкой дыхания. Акцент 2-го тона на а. pulmonalis. АД – 110/60 мм рт. ст., ЧСС – 100 ударов в мин. Живот мягкий, при пальпации безболезненный. Печень выступает на 2 см из-под края рёберной дуги, край печени гладкий. Отёки стоп и голеней. Симптом поколачивания отрицательный с обеих сторон. Мочеиспускание не нарушено.

В анализах: эритроциты – 3,3×10¹²/л, гемоглобин – 126 г/л, лейкоциты – 15,8×10⁹/л, палочкоядерные нейтрофилы – 15%, СОЭ – 42 мм/ч, альбумина сыворотки крови - 29 г/л, креатинин - 66 мкмоль/л, СКФ – 92 мл/мин/1,73м², СРБ – 120 мг/л (в норме – до 5 мг/л). В общем анализе мочи: удельный вес – 1016, эритроциты – 0-1 в поле зрения.

При посеве крови на стерильность дважды выделен *S. aureus*, чувствительный к оксациллину, цефтриаксону.

Данные ЭхоКГ: размеры камер сердца не увеличены. Митральный клапан: створки уплотнены, характер движения створок разнонаправленный. Трикуспидальный клапан: створки уплотнены, утолщены, визуализируются средней эхоплотности структуры на средней и передней створках размерами 1,86 и 1,11×0,89 см; характер движения створок разнонаправленный, трикуспидальная регургитация III–IV степени.

Вопросы:

1. Предположите наиболее вероятный диагноз.
2. Обоснуйте поставленный Вами диагноз.
3. Составьте и обоснуйте план дополнительного обследования пациента.
4. Тактика ведения больного, немедикаментозная и медикаментозная терапия. Обоснуйте свой выбор.
5. Какова Ваша дальнейшая лечебная тактика? Обоснуйте Ваш выбор.

Эталоны ответов

1. Первичный острый стафилококковый инфекционный эндокардит. Недостаточность трикуспидального клапана 3 степени. ХСН IIА, ФК 3 по NYHA.
2. Диагноз основного заболевания не вызывает сомнений: наблюдались 2 больших (трикуспидальная недостаточность, вегетации на трикуспидальном клапане и положительная гемокультура) и 2 малых (фебрильная лихорадка, «входные ворота» в виде в/в употребления наркотиков) диагностических критерия инфекционного эндокардита, а также лабораторные

признаки синдрома системного воспалительного ответа, анемия, свойственные трикуспидальной локализации инфекционного эндокардита.

3. Пациенту рекомендовано: проведение повторного общего анализа крови и посева крови, общего анализа мочи, анализа мочи по Нечипоренко, биохимических анализов крови (функциональные пробы печени, электролиты крови, железо, ферритина), маркеров вирусных гепатитов, ВИЧ-инфекции; рентгенография грудной клетки, ЭКГ, ЭхоКГ в динамике; УЗИ-исследование почек; консультации врача-кардиохирурга, врача-нарколога.

4. С момента постановки диагноза – немедленная госпитализация. Исключить приём наркотических средств. Применение антибактериальной терапии острого инфекционного эндокардита, вызванного оксациллинчувствительным штаммом золотистого стафилококка (OSSA). Пациенту должна быть назначена антибактериальная терапия в соответствии с существующими рекомендациями при стафилококковом инфекционном эндокардите: Цефтриаксон в дозе 2 г/сутки в/в в сочетании с Амикацином –1 г/сут в течение 10 дней. В последующем - лечение Цефтриаксоном в указанной дозировке продолжать до 6 недель.

5. Через 6 недель регулярной антибактериальной терапии температура должна стойко нормализоваться, гемокультура в посевах крови не выделяться. Продолжить динамическое наблюдение. С учётом патологии клапанов есть показания к оперативному лечению - выполнение операции протезирования трикуспидального клапана.

Задача 3

Больной Р. 59 лет, водитель такси. В понедельник вечером шёл с автостоянки домой, когда отметил появление выраженных болей за грудиной с иррадиацией в нижнюю челюсть и левую верхнюю конечность. Дома по совету жены пытался купировать болевой синдром Нитроглицерином без значимого эффекта. Суммарная продолжительность болевого синдрома более 20 минут, пациент вызвал скорую медицинскую помощь.

Из анамнеза известно, что в течение последних 10 лет у пациента повышается артериальное давление, максимально до 170 и 90 мм рт. ст. Курит 20 сигарет в сутки в течение последних 20 лет. В течение месяца впервые отметил появление загрудинных болей после интенсивной физической нагрузки и проходящих в покое. Не обследовался, лечение не получал. Наследственность: мать – 76 лет, страдает артериальной гипертензией, перенесла инфаркт миокарда, отец – умер в 55 лет от инфаркта миокарда.

При осмотре: состояние средней степени тяжести. Кожные покровы бледные. Рост – 168 см, вес – 90 кг, ИМТ – 32 кг/м². Тоны сердца приглушены, выслушивается акцент второго тона на аорте, ритм правильный. АД – 160 и 90 мм рт. ст. ЧСС – 92 ударов в минуту. Дыхание везикулярное, побочных дыхательных шумов нет. ЧДД – 22 в минуту. Живот мягкий, безболезненный. Размеры печеночной тупости по Курлову - 11×9×8 см. Периферических отёков нет. В анализах: общий холестерин – 6,7 ммоль/л, ТГ – 2,8 ммоль/л, ХС-ЛПВП – 0,62 ммоль/л; глюкоза натощак – 5,2 ммоль/л; креатинин – 124 мкмоль/л, СКФ (по формуле СКД-ЕРІ) = 54,5 мл/мин/1,73 м² (по амбулаторной карте снижение СКФ до 55 мл/мин/1,73 м² также регистрировалась 4 месяца назад), альбуминурия – 40 мг/сутки.

На ЭКГ зарегистрирован синусовый ритм с ЧСС – 92 в минуту, элевация сегмента ST до 4 мм в I, AVL, V1-5, депрессия сегмента ST до 2 мм во II, III, AVF.

Вопросы:

1. Предположите наиболее вероятный диагноз.
2. Обоснуйте поставленный Вами диагноз.
3. Каков выбор стратегии реперфузии миокарда в данном случае?
4. Какие препараты Вы рекомендуете пациенту в качестве пероральной антитромбоцитарной терапии? Обоснуйте свой выбор.
5. Пациент доставлен в региональный сосудистый центр, проведено экстренное ЧКВ, выявлена окклюзия передней межжелудочковой ветви (ПМЖВ) левой коронарной артерии, без восстановления дистального русла. Выполнено стентирование ПМЖВ -1 стент лекарственным покрытием. На 3-й день от момента первичного ЧКВ у пациента развился приступ болей за грудиной, с иррадиацией в левую верхнюю конечность, приступ купирован одной дозой нитроглицерина. Как Вы расцените данный эпизод, какова дальнейшая тактика ведения пациента?

Эталонные ответы

1. ИБС. Острый коронарный синдром с элевацией сегмента ST передней перегородки, верхушки, боковой стенки левого желудочка. KILLIP I класс тяжести. Гипертоническая

болезнь III стадии, артериальная гипертензия 2 степени, риск 4. ХБПС3аА1. Экзогенно-конституциональное ожирение I степени.

2. 1) Диагноз «острый коронарный синдром» установлен на основании клинических данных (наличие боли или других неприятных ощущений (дискомфорта) в грудной клетке) и инструментальных данных (стойкие подъёмы сегмента ST или «новая», впервые возникшая, или предположительно впервые возникшая ПБЛНПГ на ЭКГ).

2) Класс тяжести по KILLIP установлен на основании умеренной одышки, синусовой тахикардии при отсутствии III тона и хрипов в лёгких.

3) Стадия гипертонической болезни соответствует III, так как у пациента имеет место сердечно-сосудистые заболевания (ИБС).

4) Учитывая наличие клинически-манифестного сердечно-сосудистого заболевания (ИБС, острый коронарный синдром), риск сердечно-сосудистых событий расценён как очень высокий (4).

5) Диагноз «ХБП» установлен на основании стойкого снижения скорости клубочковой фильтрации менее 60 мл/мин/1,73м², повышенной альбуминурии, данные симптомы персистируют более 3 месяцев. 6) Стадия ожирения установлена в соответствии с рассчитанным индексом массы тела.

3. Предпочтительная стратегия реперфузии – чрескожные коронарные вмешательства (ЧКВ). В условиях, когда первичное ЧКВ не может быть вовремя проведено, следует рассмотреть реперфузию с помощью тромболизиса, который, в частности, может быть начат уже догоспитально в течение первых 120 минут от начала симптоматики. В этом случае после тромболизиса должна следовать немедленная транспортировка в ЧКВ-центр для рутинной коронарографии.

4. Пероральная доза Ацетилсалициловой кислоты 150-300 мг с переходом на 75-100 мг перорально ежедневно. Предпочтительные блокаторы P2Y₁₂ рецепторов - Тикагрелор (нагрузочная доза 180 мг с последующим 90 мг 2 раза в сутки). Используется двойная антиагрегантная терапия, так как она уменьшает частоту неблагоприятных коронарных событий за счёт блокады альтернативных путей активации тромбоцитов.

5. С учётом клинических данных вероятно развитие у пациента ранней постинфарктной стенокардии (нестабильная стенокардия IIIС класс по Браунвальду). Для исключения рецидива инфаркта миокарда требуется динамика маркеров некроза миокарда (тропонин, КФК-МВ) через 6 и 12 часов, а также контроль ЭКГ через 3, 6 и 12 часов. При отрицательной динамике - провести повторную коронароангиографию (исключить тромбоз стента).

Задача 4

Больной Ю. 54 лет вызвал бригаду скорой медицинской помощи. Предъявляет жалобы на головную боль, шум в ушах. Из анамнеза известно, что в течение 10 лет имеется повышенное артериальное давление. В течение полугода нестабильное АД (колебания от 120/80 до 170/110 мм рт. ст.), сопровождающееся головными болями. У отца гипертоническая болезнь с 50 лет. Курит по пачке сигарет в течение 30 лет. Обследовался в стационаре 5 лет назад, выставлен диагноз гипертоническая болезнь. Лечился нерегулярно, только во время головной боли принимал Каптоприл. Вчера злоупотребил алкоголем, поздно лег спать. Сегодня утром отметил головную боль, шум в ушах, мелькание «мушек» перед глазами, головокружение. Кроме того, появилась тошнота, однократно была рвота, которая не принесла облегчения.

Объективно: состояние удовлетворительное. Сознание ясное. ИМТ – 32кг/м². Окружность талии (ОТ) – 106 см. Лицо гиперемировано. В лёгких дыхание жесткое, хрипов нет. ЧДД - 20 в минуту. Тоны сердца звучные, ритм правильный, акцент II тона на аорте. Левая граница сердца – на 1 см кнаружи от срединно-ключичной линии. ЧСС – 90 ударов в минуту, АД - 190/120 мм рт. ст. на обеих руках. Живот участвует в дыхании, мягкий, безболезненный, печень не выступает из-под рёберной дуги. Симптом поколачивания по поясничной области отрицательный. Отёков нет. Физиологические отправления не нарушены. Заключение ЭКГ: ритм синусовый с ЧСС – 90 ударов в минуту, признаки гипертрофии левого желудочка.

Вопросы:

1. Предположите наиболее вероятный диагноз.
2. Обоснуйте поставленный Вами диагноз.
3. Опишите тактику оказания неотложной помощи при данном состоянии.

4. Составьте и обоснуйте план дальнейшего дополнительного обследования пациента и обоснуйте его.

5. Для последующей терапии вы бы рекомендовали монотерапию или комбинированную терапию?

Эталоны ответов

1. Гипертоническая болезнь II стадии, артериальная гипертензия 3 степени. Гипертрофия левого желудочка. Риск 4 (очень высокий). Неосложнённый гипертонический криз. Ожирение I степени. Курение - 30 пачко-лет.

2. Диагноз «гипертоническая болезнь» (ГБ) установлен на основании данных анамнеза (нестабильность АД, пациент отмечает повышение АД в течение 10 лет). Стадия ГБ установлена на основании наличия поражения органов-мишеней – гипертрофия левого желудочка сердца по данным перкуторного исследования границ относительной сердечной тупости, ЭКГ. Установление степени артериальной гипертензии (АГ) основано на цифрах АД, измеренных во время приёма. Степень риска поставлена на основании наличия АГ 3 степени. Неосложнённый гипертонический криз - быстрое повышение АД до 180/120 мм.рт. ст. и выше с клинической симптоматикой, но не сопровождающееся острым клинически значимым нарушением функции органов-мишеней. Диагноз ожирения I степени установлен на основании показателей ИМТ. Курение по данным анамнеза.

3. Лечение больного с неосложнённым ГК может осуществляться амбулаторно. При впервые выявленном неосложнённом ГК у больных с неясным генезом АГ, при некупирующемся ГК, частых повторных кризах показана госпитализация в кардиологическое или терапевтическое отделение стационара. При неосложнённом гипертоническом кризе (ГК) возможно как внутривенное, так и пероральное, либо сублингвальное применение антигипертензивных препаратов (в зависимости от выраженности повышения АД и клинической симптоматики). Лечение необходимо начинать немедленно, скорость снижения АД не должна превышать 25% за первые 2 часа, с последующим достижением целевого АД в течение нескольких часов (не более 24-48 часов) от начала терапии. Используют препараты с относительно быстрым и коротким действием перорально либо сублингвально: Нифедипин, Каптоприл, Клонидин, Пропранолол, Празозин.

4. Физикальное исследование: определение лодыжечно-плечевого индекса – для определения атеросклеротического поражения артерий. Лабораторные исследования: общий анализ крови – оценка общего статуса; общий анализ мочи – оценка поражения почек; креатинин крови для расчёта скорости клубочковой фильтрации и оценки поражения почек; глюкоза крови натощак – исключить СД; липидограмма – определение дислипидемии; анализ мочи на МАУ – оценка поражения почек.

Инструментальное исследование: проведение суточного мониторинга АД для оценки стабильности повышения АД, суточного профиля АД; проведение ЭКГ в динамике (ГЛЖ, ишемия); проведение ЭХО-КГ для оценки толщины стенок миокарда, ИММЛЖ, диастолической и систолической функции; консультация окулиста и проведение офтальмоскопии для оценки наличия гипертонической ретинопатии (отёк соска зрительного нерва, кровоизлияния и экссудаты сетчатки); дуплексное сканирование сонных артерий для оценки толщины комплекса интима-медиа, поиска атеросклеротических бляшек; определение скорости пульсовой волны (СПВ) – оценка поражения артерий и аорты. При подозрении на симптоматические АГ показано обследование на их выявление.

5. Количество назначаемых препаратов зависит от исходного уровня АД и сопутствующих заболеваний. Например, при АГ I степени и отсутствии ССО возможно достижение целевого АД на фоне монотерапии примерно у 50% больных. При АГ 2 и 3 степени, наличии поражения органов мишеней, ассоциированных клинических состояний, сахарного диабета и метаболического синдрома в большинстве случаев может потребоваться комбинация из 2 или 3 препаратов. В настоящее время возможно использование 2 стратегий стартовой терапии АГ: монотерапии и низкодозовой комбинированной терапии с последующим увеличением количества и/или доз лекарственного средства при необходимости. Монотерапия на старте лечения может быть выбрана для пациентов с низким или средним риском. Комбинацию 2 препаратов в низких дозах назначают больным с высоким или очень высоким риском ССО. Монотерапия базируется на поиске оптимального для больного препарата; переход на комбинированную терапию целесообразен только в случае отсутствия эффекта последней. Низкодозовая комбинированная терапия на старте лечения предусматривает подбор эффективной комбинации препаратов с различными механизмами действия. Каждый из этих

подходов имеет свои преимущества и недостатки. Преимущество низкодозовой монотерапии состоит в том, что в случае удачного подбора лекарства больной не будет принимать ещё один препарат. Однако стратегия монотерапии требует от врача кропотливого поиска оптимального для больного антигипертензивного средства с частой сменой лекарств и их дозировок, что лишает врача и больного уверенности в успехе, и в конечном итоге ведёт к снижению приверженности пациентов к лечению. Это особенно актуально для больных АГ 1 и 2 степени, большинство из которых не испытывают дискомфорта от повышения АД и не мотивированы к лечению. При комбинированной терапии в большинстве случаев назначение препаратов с различными механизмами действия позволяет, с одной стороны, добиться целевого АД, а с другой – минимизировать количество побочных эффектов. Комбинированная терапия позволяет также подавить контррегуляторные механизмы повышения АД. Применение фиксированных комбинаций антигипертензивных препаратов в одной таблетке повышает приверженность больных к лечению. Недостатком комбинированной терапии является то, что иногда больным приходится принимать лекарство, в котором нет необходимости. Пациентам с АД $\geq 160/100$ мм. рт. ст., имеющим высокий и очень высокий риск ССО, к которым относится наш пациент, полнодозовая комбинированная терапия может быть назначена на старте лечения. У 15–20% пациентов контроль АД не может быть достигнут при использовании 2 препаратов. В этом случае используется комбинация из 3 лекарственных средств и более.

Задача 5

Больной К. 48 лет, экономист. Обратился к врачу-терапевту участковому с жалобами на сжимающие боли за грудиной и в области сердца, иррадиирующие в левое плечо, возникающие при ходьбе через 100 метров, иногда в покое, купирующиеся приёмом 1-2 таблетками нитроглицерина через 2-3 минуты, одышку, сердцебиение при незначительной физической нагрузке. Боли в сердце впервые появились около 5 лет назад. Принимает Нитроглицерин для купирования болей, Кардикет 20 мг 2 раза в день – для профилактики болей в сердце, Аспирин 100 мг на ночь. Принимал статины около двух лет, последние два года не принимает. За последние полгода снизилась переносимость физической нагрузки. Больной курит около 20 лет, по 1 пачке в день. Наследственность: отец умер в возрасте 62 лет от инфаркта миокарда.

Общее состояние удовлетворительное. Нормостенической конституции. Периферических отёков нет. ЧДД - 18 в минуту, в лёгких дыхание везикулярное, хрипов нет. Границы сердца при перкуссии: правая - правый край грудины IV межреберье, верхняя – III межреберье, левая – на 1,0 см кнутри от левой среднеключичной линии V межреберье. Тоны сердца приглушены, ритм правильный, акцент II тона над аортой. ЧСС – 82 удара в мин. АД - 135/80 мм рт. ст. Печень и селезёнка не пальпируются. Симптом поколачивания по поясничной области отрицательный.

Липиды крови: общий холестерин - 6,8 ммоль/л; триглицериды – 1,7 ммоль/л; холестерин липопротеинов высокой плотности – 0,9 ммоль /л.

ЭКГ в покое: ритм - синусовый, ЧСС – 80 ударов в минуту. ЭОС не отклонена. Единичная желудочковая экстрасистола.

Эхо-КГ: уплотнение стенок аорты. Толщина задней стенки левого желудочка (ТЗСЛЖ) – 1,0 см; толщина межжелудочковой перегородки (ТМЖП) - 1,0 см. Камеры сердца не расширены. Фракция выброса левого желудочка (ФВ) - 57%. Нарушения локальной и глобальной сократимости левого желудочка не выявлено.

ВЭМ-проба: при выполнении первой ступени нагрузки появилась сжимающая боль за грудиной, сопровождающаяся появлением депрессии сегмента ST до 3 мм в I, II, V2-V6, исчезнувших в восстановительном периоде.

Коронароангиография: стеноз в/3 левой коронарной артерии - 80%, с/3 огибающей артерии - 80%.

Вопросы:

1. Сформулируйте клинический диагноз.
2. Проведите обоснование клинического диагноза.
3. Назовите основные факторы риска атеросклероза.
4. Назначьте немедикаментозное и медикаментозное лечение.
5. Есть ли показания к хирургическому лечению в данном случае?

Эталоны ответов

1. ИБС: Стенокардия напряжения III ФК. ХСН I ст. II ФК.

2. Диагноз «ИБС: Стенокардия напряжения III ФК» поставлен на основании: характера боли – сжимающая, локализации боли – за грудиной, иррадиации – в левое плечо, условий возникновения боли – связь с физической нагрузкой (боли возникают при ходьбе до 500 м, иногда в покое – это характерно для III ФК стенокардии), купирование болей Нитроглицерином – в течение 2-3 минут. Боли в сердце отмечает в течение 5 лет, последние полгода – снижение переносимости физической нагрузки, следовательно, стенокардия стабильная.

Диагноз «ХСН I ст. II ФК» поставлен на основании того, что симптомы ХСН (одышка, сердцебиение) появляются при умеренной физической нагрузке; в покое гемодинамика не нарушена.

3. Возраст: мужчины старше 45 лет, женщины старше 55 лет или с ранней менопаузой; курение; артериальная гипертензия: АД >140/90 мм рт. ст. или постоянный прием антигипертензивных препаратов; сахарный диабет II типа: глюкоза крови натощак более 6,0 ммоль/л; абдоминальное ожирение: окружность талии у мужчин >94 см, у женщин >80 см; семейная гиперлипидемия по данным анамнеза: IIa, IIb, или III тип; хроническое заболевание почек: ХПН со снижением СКФ <60 мл/мин или гломерулонефрит, тубулоинтерстициальный нефрит, пиелонефрит.

4. Немедикаментозное лечение ИБС: воздействие на факторы риска - гипохолестериновая диета, прекращение курения, достаточная физическая активность. Фармакотерапия: Нитроглицерин – для купирования приступа стенокардии + 1) препараты, улучшающие качество жизни: антиангинальная терапия: а) препараты первой линии: β -адреноблокаторы, блокаторы медленных кальциевых каналов; б) препараты второй линии: нитраты пролонгированного действия (Кардикет 20 мг 2 раза в день, Моночинквертард 50 мг 1 раз в день), блокаторы If каналов (Кораксан 5 мг 2 раза в день), активаторы калиевых каналов (Никорандил 10-20 мг 3 раза в день), цитопротекторы (Триметазидин 7 мг 2 раза в день), блокаторы медленного натриевого тока (Ранолазин 5000 мг 2 раза в день); 2) препараты, улучшающие прогноз заболевания: антиагреганты (Ацетилсалициловая кислота 75-100 мг в сутки), гиполипидемические препараты (Розувастатин 10 мг 1 раз в день или Аторвастатин 20 мг 1 раз в день), и-АПФ (Периндоприл - 8 мг 1 раз в день).

5. Показания к хирургическому лечению у данного больного имеются. Об этом свидетельствуют данные коронарографии: стеноз в/3 левой коронарной артерии - 80%, с/3 огибающей артерии - 80%. При одно-двухсосудистом поражении с нормальной фракцией выброса левого желудочка показаны чрезкожная транслюминальная коронарная ангиопластика и стентирование.

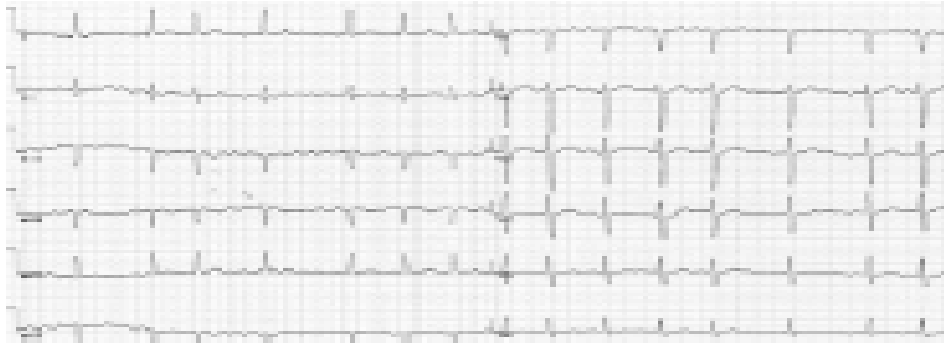
Задача 6

Больная Б. 38 лет поступила в клинику в связи с развитием около 5 дней назад одышки при обычных физических нагрузках, учащённого неритмичного сердцебиения. В детстве страдала частыми ангинами, которые прекратились в подростковом возрасте; тонзиллэктомия не проводилась. Ежегодно переносит острую респираторную вирусную инфекцию (ОРВИ), неоднократно отмечала появление герпетической сыпи на губах. За месяц до появления указанных жалоб перенесла опоясывающий герпес, по поводу которого проводилась симптоматическая терапия. Физические нагрузки переносила хорошо.

При осмотре: состояние относительно удовлетворительное. Температура тела 37,2°C, озноба нет. Конституция нормостеническая. Кожные покровы чистые. Отёков нет. ЧД - 22 в минуту, дыхание жёсткое в базальных отделах, хрипов нет. ЧСС - 115 ударов в минуту, ритм неправильный, дефицит пульса - до 10 в минуту. АД - 110/70 мм рт. ст. Живот мягкий, безболезненный, печень и селезёнка не увеличены.

В анализах крови: СРБ - 5,6 мг/л, АСЛО - 125 МЕ/л (норма 0-125 МЕ/л).

ЭКГ:



Вопросы:

1. Расшифруйте ЭКГ, укажите, какие изменения Вы видите у пациентки на ЭКГ.
2. Предложите наиболее вероятный диагноз.
3. Составьте и обоснуйте план дополнительного обследования пациентки.
4. Определите и обоснуйте тактику ведения данной пациентки. Какие первоочередные лечебные мероприятия показаны больной?

Эталонные ответы

1. Фибрилляция предсердий (мерцательная аритмия). О наличии мерцательной аритмии свидетельствуют отсутствие зубца Р и неправильный ритм (непостоянство интервалов RR) - последнее обстоятельство исключает диагноз АВ узловой тахикардии. Положительная полярность комплекса QRS в отведениях I и aVF свидетельствует о нормальном расположении ЭОС.

2. Наиболее вероятный диагноз - «неревматический (инфекционно-аллергический) миокардит». В пользу наличия у больной неревматического миокардита говорит связь развития аритмии с опоясывающим герпесом, возбудитель которого обладает кардиотропным действием, сохраняющийся субфебрилитет.

3. Пациентке рекомендовано проведение сцинтиграфии щитовидной железы, определение уровня антинуклеарных антител и антител к миокардиоцитам в крови, ЭхоКГ, чреспищеводной ЭхоКГ.

Сцинтиграфия щитовидной железы показана для исключения тиреотоксической аденомы («горячего узла») даже при нормальном уровне гормонов в однократном анализе. Выявление в крови повышенного в 3-4 раза титра антител к миокарду является основным лабораторным методом диагностики инфекционно-иммунного миокардита. ЭхоКГ позволяет определить такие признаки тиреотоксического сердца и миокардита, как диффузное снижение сократимости и расширение полостей сердца; для верификации миокардита диагностически значимым является также обнаружение сопутствующего выпота в полости перикарда, субклинической клапанной регургитации, которая обусловлена нарушениями в работе подклапанных структур. Посев крови необходим для исключения инфекционного эндокардита, который уже отвергнут на основании полученных ранее данных. Чреспищеводная ЭхоКГ показана для исключения внутри -предсердного тромбоза как возможного противопоказания к восстановлению синусового ритма.

4. Первоочередные лечебные мероприятия включают: назначение β -адреноблокаторов и назначение антикоагулянтной терапии. Назначение β -адреноблокаторов показано с целью урежения желудочкового ответа и облегчения переносимости аритмии. Показаний к экстренной электроимпульсной терапии (ЭИТ) (выраженной гемодинамической нестабильности) также нет. Поскольку давность развития мерцательной аритмии неизвестна, попытка восстановления синусового ритма может быть предпринята только после плановой подготовки антикоагулянтами, немедленное введение Новокаинамида с этой целью противопоказано в связи с опасностью тромбоэмболических осложнений. Чреспищеводная стимуляция сердца не является методом, который может быть использован с целью купирования мерцательной аритмии, которая развивается по механизму microreentry (при этом отсутствует возбудимое окно, во время которого экстрасистимул мог бы оборвать аритмию).

Задача 7

Больная 60 лет поступила в клинику с жалобами на одышку, боли в левой половине грудной клетки при кашле и дыхании, кровохарканье, повышение температуры до 38°C, слабость. Заболела остро 2 дня назад, когда внезапно возник приступ удушья, сопровождающийся

болями в левой половине грудной клетки, сердцебиением; была кратковременная потеря сознания. Врачом неотложной помощи была предложена госпитализация, от которой больная отказалась. Сегодня приступ одышки повторился, появилось кровохарканье, госпитализирована. Состояние больной тяжёлое, кожные покровы бледно-цианотичные. Наблюдаются отёки нижних конечностей, больше левой, варикозное расширение вен, гиперемия кожи левой голени с цианотичным оттенком.

Частота дыханий - 26 в минуту. Пульс - 110 ударов в минуту, ритмичный, малого наполнения. АД - 90/60 мм рт. ст., I тон на верхушке сердца ослаблен, акцент II тона над лёгочной артерией. При перкуссии лёгких определяется притупление лёгочного звука в левой подлопаточной области, здесь же выслушивается шум трения плевры. На ЭКГ зарегистрировано увеличение зубцов Q в III отведении и S в I отведении, подъём сегмента ST и отрицательный зубец T в III отведении, блокада правой ножки пучка Гиса.

Вопросы:

1. Какой наиболее вероятный диагноз у данного больного?
2. Обоснуйте поставленный Вами диагноз.
3. Составьте план дополнительного обследования пациента.
4. Какова Ваша дальнейшая лечебная тактика?
5. Показания и методы хирургического лечения.

Эталоны ответов

1. Тромбоз вен левой голени. Тромбоэмболия лёгочной артерии.
2. Диагноз поставлен на основании жалоб на одышку, боли в левой половине грудной клетки при кашле и дыхании, кровохарканье, повышение температуры до 38°C, слабость; данных анамнеза: заболела остро 2 дня назад, когда внезапно возник приступ удушья, сопровождающийся болями в левой половине грудной клетки, сердцебиением, была кратковременная потеря сознания; данных объективного осмотра: состояние больной тяжёлое, кожные покровы бледно-цианотичные, отёки нижних конечностей, больше левой, варикозное расширение вен, гиперемия кожи левой голени с цианотичным оттенком, частота дыханий - 26 в минуту, пульс - 110 ударов в минуту, ритмичный малого наполнения, АД - 90/60 мм рт. ст., I тон на верхушке сердца ослаблен, акцент II тона над лёгочной артерией; инструментального обследования: на ЭКГ зарегистрировано увеличение зубцов Q в III отведении и S в I отведении, подъём сегмента ST и отрицательный зубец T в III отведении, блокада правой ножки пучка Гиса.

3. - ЭКГ;

- рентгенография органов грудной клетки;
- исследование газов артериальной крови;
- ЭХО-КГ;
- вентилиционно-перфузионная сцинтиграфия лёгких;
- спиральная компьютерная томография с контрастированием;
- определения уровня D-димера;
- ангиопульмонография;
- катетеризация правых отделов сердца;
- УЗИ сосудов нижних конечностей.

4. - При потере сознания, остановке кровообращения и/или дыхания проводят сердечно-лёгочную реанимацию.

- Коррекция гипоксии - оксигенотерапия.
- Купирование болевого синдрома.
- Тромболитическая и антикоагулянтная терапия.

5. Показания:

- развитие острой массивной ТЭЛА;
- наличие противопоказаний к тромболитической терапии;
- неэффективность уже проведенной тромболитической терапии.

Методы хирургического лечения ТЭЛА:

- постановка кавафилтра;
- клипирование нижней полой вены;
- эмболэктомия;
- эндоваскулярная катетерная тромбэктомия.

Задача 8

Больной 66 лет страдает приступами стенокардии напряжения при умеренной физической нагрузке в течение 4 лет. С того же времени знает об артериальной гипертензии. Регулярной терапии не получал. Утром проснулся из-за резкой жгучей боли за грудиной, не купируемой Нитроглицерином. Вызвал врача скорой помощи через 2 часа от начала болевого синдрома, когда жгучая боль за грудиной усилилась, стала иррадиировать в левую руку и появилась одышка, перебои в работе сердца.

При осмотре состояние средней тяжести, одышка в покое. Кожные покровы покрыты липким потом, холодные на ощупь, акроцианоз. Пульс - 92 в минуту, аритмичный, 5-6 экстрасистол в минуту, АД - 160/90 мм рт. ст. Тоны сердца глухие, акцент 2 тона на лёгочной артерии. Частота дыханий - 28 в минуту. Выслушиваются влажные хрипы в нижних отделах лёгких. Печень у края рёберной дуги, периферических отёков нет. Больной был экстренно госпитализирован в отделение реанимации.

На ЭКГ: ритм синусовый, в отведениях V1-4 - подъем сегмента ST 3 мм выше изолинии, одиночная политопная желудочковая экстрасистолия с полной компенсаторной паузой.

Лейкоцитоз – 10.000.

Тропонин - 16 мкмоль/л.

Вопросы:

1. Ваш предположительный диагноз.
2. Критерии основного диагноза.
3. Какие осложнения основного заболевания Вы предполагаете?
4. Дополнительные методы обследования.
5. Лечебная тактика, выбор препаратов.

Эталоны ответов

1. Инфаркт миокарда передней стенки левого желудочка, тип I, острейшая стадия. Желудочковая экстрасистолия 3 (Lown, Wolf). Сердечная недостаточность II функционального класса (Killip).

2. Критерии инфаркта миокарда: наличие биомаркеров некроза кардиомиоцитов в сочетании хотя бы с одним из следующих признаков: симптомы ишемии; эпизоды подъёма сегмента ST на ЭКГ или впервые возникшая полная блокада левой ножки пучка Гиса. У больного с предшествующим анамнезом ишемической болезни сердца, стенокардии напряжения развивается клиническая картина острого коронарного синдрома в качестве первичного коронарного события. На ЭКГ - достоверные признаки повреждения миокарда передней стенки левого желудочка с охватом верхушки, маркеры некроза миокарда.

3. Желудочковая экстрасистолия 3 градации (Lown, Wolf). В условиях электрической нестабильности миокарда у больного в остром периоде инфаркта миокарда желудочковая экстрасистолия высоких градаций является триггером жизнеопасных желудочковых аритмий. Сердечная недостаточность II функционального класса (Killip) - у больного имеются одышка, акроцианоз, влажные хрипы в нижних отделах лёгких.

4. Экстренная коронароангиография. Непрерывный мониторинг ЭКГ, АД, СИ. Экстренная эхокардиография с доплерографией.

Рентген грудной клетки.

Маркеры повреждения миокарда в динамике.

КОС крови в динамике.

Креатинин крови, глюкоза, липидный спектр.

5. Основные лечебные задачи: купирование болевого синдрома; торможение процесса тромбообразования в коронарной артерии; восстановление кровотока по коронарной артерии и профилактика её ретромбоза; гемодинамическая и нейрогуморальная разгрузка сердца. Для купирования болевого синдрома у больного с развивающимся отёком лёгких предпочтительно внутривенное медленное введение морфина 2-4 мг.

Ингаляция кислорода (со скоростью 2-8 литров в минуту) – при сохраняющейся ишемии миокарда и явном застое в лёгких.

Бета-блокаторы липофильные показаны всем пациентам с ОКС, признаками дисфункции левого желудочка (снижение смертности больных, ограничение зоны инфаркта, уменьшение частоты нарушений ритма, снижение частоты разрывов миокарда). Аспирин показан всем больным с ОКС, начальная доза 150-300 мг (без кишечнорастворимой оболочки), затем 75-100 мг/с (I-A). Ингибиторы P2Y12 рецепторов тромбоцитов (Тикагрелол, Прасутгрель, Клопидогрель) должны быть назначены всем больным с ОКС в дополнении к Аспирину, как можно раньше, при

отсутствии противопоказаний (высокий риск кровотечений). Продолжительность комбинированного лечения 12 месяцев. Тикагрелол (180 мг начальная доза, 90 мг 2 раза в день - поддерживающая доза) рекомендуется всем пациентам среднего и высокого риска коронарных событий (например - высокий уровень тропонинов).

Применение антикоагулянтов рекомендуется всем больным в дополнение к антитромбоцитарной терапии.

Больным с ИМ с подъёмом сегмента ST, поступающим в больницу с возможностью ЧКВ, должно быть выполнено ЧКВ в течение 90 минут после первого контакта с медицинским работником: ангиопластика и стентирование инфаркт-ассоциированной коронарной артерии. Если коронарное вмешательство не может быть выполнено в течении 120 минут от первого контакта с медицинским работником - показано проведение тромболитика с последующим выполнением коронарографии: незамедлительно при неэффективном тромболитике и в сроки 3 -24 часа при эффективном тромболитике с проведением ангиопластики и стентирования инфаркт-ассоциированной артерии, если сохраняется функционально значимый стеноз.

Задача 9

Мужчина 44 лет с жалобами на повышение температуры тела, ознобы, кашель с небольшим количеством мокроты. Считал себя полностью здоровым до последней недели, когда появилась заложенность носа, насморк и небольшая боль в горле. К врачу не обращался, лечился самостоятельно противопростудными безрецептурными препаратами («Фервекс»). Прошлой ночью отметил внезапное повышение температуры тела до 39°C, озноб, выраженную общую слабость и появился кашель, вначале сухой, затем – с небольшим количеством светлой мокроты, а также боли в правой половине грудной клетки. Наличие хронических заболеваний отрицает. Курит по 1 пачке сигарет в течение 15 лет, аллергические реакции отрицает.

Объективно: температура тела 37,8°C, кожные покровы чистые. Перкуторный звук укорочен справа в нижних отделах, дыхание справа ниже угла лопатки бронхиальное, мелкопузырчатые хрипы в конце вдоха в этой области, а также усиление голосового дрожания и бронхофонии, частота дыхания 22 в минуту, сатурация периферической крови кислородом 99%. Сердечно-сосудистая система без отклонений от нормы, ЧСС – 80 уд. в минуту, АД – 120/72 мм.рт.ст. Живот мягкий, безболезненный, периферических отёков нет.

Вопросы:

1. Предположите наиболее вероятный диагноз.
2. Какие исследования требуются для подтверждения диагноза?
3. Проведите оценку прогноза и осуществите выбор места лечения пациента.
4. Сформулируйте план лечения.
5. Опишите методы профилактики данного заболевания.

Эталоны ответов

1. Внебольничная правосторонняя нижнедолевая пневмония, нетяжёлая.
2. Критериями диагноза «пневмония» являются рентгенологически подтвержденная очаговая инфильтрация легочной ткани плюс по меньшей мере, два клинических признака из числа следующих: острая лихорадка в начале заболевания (температура тела $>38,0^{\circ}\text{C}$); кашель с мокротой; физикальные признаки уплотнения легочной ткани (фокус крепитации и/или мелкопузырчатые хрипы, бронхиальное дыхание, укорочение перкуторного звука); лейкоцитоз $>10 \times 10^9/\text{л}$ и/или палочкоядерный сдвиг ($>10\%$). Таким образом, для подтверждения диагноза «пневмония» у данного пациента требуется выполнение рентгенографии легких в передне-задней и правой боковой проекциях. Также возможно выполнение общего анализа крови для идентификации лейкоцитоза и/или палочкоядерного сдвига.
3. Прогноз летального исхода внебольничной пневмонии следует определять с использованием прогностических шкал PORT PSI, CURB-65 или CRB-65. В Российской Федерации в амбулаторных условиях рекомендована шкала CRB-65: спутанность сознания (+1), частота дыхательных движений ≥ 30 в минуту (+1), САД < 90 мм рт. ст. или ДАД ≤ 60 мм рт. ст. (+1), возраст ≥ 65 лет (+1). Таким образом, по CRB - 65 пациент набирает 0 баллов, что соответствует риску летального исхода менее 1,2%. Пациенту показано амбулаторное лечение.
4. Пациенту показано амбулаторное антибактериальное лечение. Пациент относится к первой клинико-эпидемиологической группе: внебольничная пневмония нетяжелого течения у лиц без сопутствующих заболеваний, не принимавших в последние 3 месяца antimicrobных

препаратов. Для лечения этой группы препаратами выбора являются амоксициллин внутрь или макролиды с улучшенными фармакокинетическими свойствами (Азитромицин, Кларитромицин) или благоприятным профилем безопасности и минимальной частотой лекарственных взаимодействий (Джозамицин, Спирамицин). Первоначальная оценка эффективности терапии должна проводиться через 48-72 часов после начала лечения. Основными критериями эффективности в эти сроки являются снижение температуры, уменьшение симптомов интоксикации, уменьшение одышки и других проявлений дыхательной недостаточности. Если у пациента сохраняется высокая лихорадка и интоксикация или симптоматика прогрессирует, то лечение следует признать неэффективным. В этом случае необходимо пересмотреть тактику антибактериальной терапии и повторно оценить целесообразность госпитализации пациента. Антибактериальная терапия может быть завершена при стойкой нормализации температуры тела на протяжении 3-4 дней, при таком подходе длительность лечения составляет 7-10 дней.

5. Для профилактики пневмонии используются пневмококковая вакцина, которая вводится однократно, и гриппозная вакцина, которая вводится ежегодно, оптимальное время для проведения вакцинации - октябрь-первая половина ноября. В РФ используется 23-валентная неконъюгированная вакцина, содержащая очищенные капсулярные полисахаридные антигены 23 серотипов *S.pneumoniae* и 13-валентная пневмококковая конъюгированная вакцина. Вакцинация пневмококковой вакциной рекомендуется группам лиц с высоким риском развития инвазивных пневмококковых инфекций. Введение гриппозной вакцины с целью профилактики внебольничной пневмонии, рекомендуется при наличии высокого риска осложненного течения гриппа. При наличии показаний обе вакцины (пневмококковая и гриппозная) могут вводиться одновременно.

Задача 10

К участковому терапевту обратился больной 52 лет с жалобами на систематический кашель с отделением скудного количества слизистой мокроты, преимущественно в утренние часы, одышку с затруднением выдоха, возникающую при обычной физической нагрузке, снижение массы тела. Курит с 20 лет (30 сигарет в день), работает наборщиком в типографии. В течение предшествующих 5 лет беспокоит хронический кашель, в последние 2 года присоединились прогрессирующая одышка при ходьбе, которая значительно ограничивает физическую работоспособность и снижение массы тела. Два месяца назад перенёс простудное заболевание, на фоне которого отметил значительное усиление кашля и одышки, амбулаторно принимал азитромицин. Самочувствие улучшилось, но сохраняется выраженная одышка, в связи с чем обратился в поликлинику. В течение последнего года подобных эпизодов простудных заболеваний с усилением кашля и одышки, кроме указанного, не отмечалось.

Перенесённые заболевания: правосторонняя пневмония в 40-летнем возрасте, аппендэктомия в детском возрасте. Аллергоанамнез не отягощён.

Общее состояние удовлетворительное. Пониженного питания, рост 178 см, вес 56 кг. Кожные покровы обычной окраски, отёков нет. Грудная клетка бочкообразной формы, при перкуссии лёгких – коробочный звук, при аускультации – диффузно ослабленное везикулярное дыхание, частота дыханий – 18 в минуту, SpO₂96%. Тоны сердца ритмичные, пульс 88 в минуту, акцент II тона над лёгочной артерией. АД 130/80 мм рт.ст. Живот мягкий, безболезненный. Печень выступает из-под края рёберной дуги на 4 см.

Вопросы:

1. Предположите наиболее вероятный диагноз.
2. Обоснуйте поставленный Вами диагноз.
3. Составьте и обоснуйте план дополнительного обследования.
4. Назначьте и обоснуйте лечение.
5. Составьте план дальнейшего ведения больного

Эталонные ответы.

1. Хроническая обструктивная болезнь лёгких, преимущественно эмфизематозный фенотип, низкий риск обострений (для установления степени тяжести ограничения скорости воздушного потока и выраженности симптомов ХОБЛ необходимо дополнительное обследование).
2. Диагноз поставлен на основании:

- жалоб пациента на хронический кашель со скудной слизистой мокротой и прогрессирующую одышку экспираторного характера;
- наличия факторов риска развития ХОБЛ: длительного стажа табакокурения (индекс пачка/лет=48) и профессиональных факторов;
- признаков эмфиземы при осмотре: бочкообразная форма грудной клетки, коробочный звук при перкуссии лёгких, диффузное ослабление везикулярного дыхания;
- прогрессирующего снижения массы тела как системного проявления ХОБЛ.

3. План дополнительного обследования включает:

- спирометрию для выявления ограничения скорости воздушного потока и степени её тяжести;
- заполнение опросников mMRC и САТ для оценки выраженности симптомов ХОБЛ;
- рентгенографию органов грудной клетки для исключения альтернативного диагноза и серьезных сопутствующих заболеваний, выявления гиперинфляции;
- ЭКГ для исключения альтернативного диагноза, выявления признаков гипертрофии правого желудочка

4. Отказ от курения для снижения темпов прогрессирования ХОБЛ.

После проведения интегральной оценки симптомов, показателей спирометрии и риска обострений и установления группы, к которой относится пациент, назначить лекарственную терапию для предупреждения и контроля симптомов, уменьшения частоты и тяжести обострений, улучшения состояния здоровья и переносимости физической нагрузки. Предпочтительным является назначение бронходилататоров длительного действия (учитывая степень выраженности одышки) – М-холинолитиков или бета2-агонистов. Ежегодная вакцинация от гриппа и пневмококковой инфекции для снижения риска обострений ХОБЛ. Включение в программу лёгочной реабилитации (физические тренировки, нутритивная поддержка) для уменьшения симптомов, улучшения качества жизни и повышения физического и эмоционального участия в повседневной жизни.

5. Пациенты с ХОБЛ наблюдаются врачом первичного звена здравоохранения по группе III диспансерного наблюдения при 1-2 степени тяжести бронхиальной обструкции 2 раза в год; 3-4 степени тяжести - 4 раза в год.

Осмотр пульмонолога проводится 2 раза в год. При необходимости проводится осмотр врачами других специальностей - отоларинголог, стоматолог, психотерапевт, фтизиатр.

Задача 11

Пациент А. 45 лет, инженер. Жалобы на озноб, повышение температуры тела до 39°C, одышку инспираторного характера при обычной физической нагрузке, сухой кашель, боль при глубоком дыхании и кашле справа в подлопаточной области, общую слабость, утомляемость, потливость в ночное время. Заболел остро три дня назад после переохлаждения, когда появились вышеуказанные жалобы. Принимал жаропонижающие препараты с незначительным эффектом. Обратился к врачу-терапевту участковому в поликлинику. В связи с тяжестью состояния и подозрением на пневмонию направлен в приёмный покой стационара по месту жительства.

В анамнезе: работает 15 лет инженером на машиностроительном заводе. Не курит. Ранее у врача не наблюдался.

Объективно: общее состояние тяжёлое. Кожные покровы повышенной влажности. Цианоз губ. Рост - 175 см, вес - 72 кг. Окружность талии - 100. Периферических отёков нет. Периферические лимфатические узлы не увеличены. Температура 39°C. Грудная клетка нормостеническая. При глубоком дыхании некоторое отставание в дыхании правой половины грудной клетки. ЧДД - 24 в минуту. Справа по лопаточной линии отмечается притупление перкуторного звука. При аускультации справа ниже угла лопатки выслушивается ослабленное везикулярное дыхание, звонкие мелкопузырчатые хрипы. Ритм сердца правильный, соотношение тонов в норме, шумов нет. ЧСС - 110 ударов в минуту. АД - 100/60 мм рт. ст. При поверхностной пальпации живот мягкий, безболезненный. Печень по Курлову - 9×8×7 см, при пальпации нижний край гладкий, безболезненный. Стул оформленный, без примесей. Мочевыделение свободное, безболезненное.

Общий анализ крови: эритроциты - $4,08 \times 10^{12}/л$, гемоглобин - 120 г/л, лейкоциты - $13,2 \times 10^9/л$, юные - 2%, палочки - 12%, сегменты - 56%, лимфоциты - 27%, моноциты - 3%, СОЭ - 38 мм/ч.

На обзорной рентгенографии грудной клетки в прямой и боковой проекциях: справа в нижней и средней доле затемнение в виде инфильтрата.

Вопросы:

1. Предположите наиболее вероятный диагноз.
2. Обоснуйте поставленный Вами диагноз.
3. Составьте и обоснуйте план дополнительного обследования пациента.
4. Какая тактика и терапия требуется пациенту при поступлении? Обоснуйте свой выбор. Назовите критерии адекватности терапии.
5. Через 72 часа на фоне лечения сохраняются признаки интоксикации, лихорадка (температура 37,9°C), ЧДД - 22 в мин., имеется гнойная мокрота. В общем анализе крови: лейкоциты - $11 \times 10^9/\text{л}$, нейтрофилы - 82%, юных форм - 7%. Какова Ваша дальнейшая лечебная тактика? Обоснуйте Ваш выбор

Эталоны ответов.

1. Внебольничная пневмония бактериальная (возбудитель не уточнён), полисегментарная с локализацией в средней и нижней долях правого лёгкого, тяжелое течение, осложненная ОДН.
2. Стадия начала болезни обычно выражена очень отчётливо. Заболевание возникло остро, среди полного здоровья внезапно появился озноб, отмечается повышение температуры тела 39°C, боли в грудной клетке при кашле, головная боль, сухой кашель, общая слабость. Отмечается одышка с ЧДД - 24 в 1 минуту, укорочение перкуторного звука, ослабление везикулярного дыхания справа в нижней доли, лейкоцитоз - более $13,2 \times 10^9/\text{л}$, палочкоядерный сдвиг влево до юных форм, рентгенологические признаки - инфильтрация лёгочной ткани.
3. Пациенту рекомендовано: общий анализ крови с определением уровня эритроцитов, гематокрита, лейкоцитов, тромбоцитов, лейкоцитарной формулы: на 2-3 день и после окончания антибактериальной терапии; биохимический анализ крови (АЛТ, АСТ, билирубин, альбумин, креатинин, мочевины, глюкоза, электролиты, фибриноген, СРБ): при поступлении и через 1 неделю при наличии изменений или клиническом ухудшении; пульсоксиметрия при поступлении и в динамике; исследование газов артериальной крови: ежедневно до нормализации показателей; рентгенография органов грудной клетки: в динамике (при отсутствии эффективности стартовой антибактериальной пневмонии через 48-72 часа, через 3-4 недели - оценка динамики разрешения пневмонии); электрокардиография в стандартных отведениях; общий анализ мокроты и бактериологическое исследование мокроты для определения возбудителя пневмонии и определения чувствительности последнего к антибактериальным препаратам; мокрота на кислотоустойчивые микроорганизмы. Бактериологическое исследование крови. Уровень прокальцитонина (коррелирует с тяжестью состояния пациента, прогнозом и этиологией – выше при бактериальной инфекции). Экспресс-тесты по выявлению пневмококковой и легионеллезной антигенурии.
4. Пациента необходимо госпитализировать. Режим постельный. При ОДН: кислородотерапия. При тяжелой внебольничной пневмонии (ВП) назначение антибиотиков должно быть неотложным. Пациент без факторов риска инфицирования *P. aeruginosa* и аспирации. Препаратом выбора являются внутривенное введение препаратов (Цефтриаксон, Цефотаксим, Цефепим, Цефтазолин, Эртапенем или ингибиторзащищённые пенициллины (Амоксициллин/Клавуланат 1,2 г внутривенно капельно 3 раза в сутки)) в комбинации с внутривенными макролидами (Кларитромицин, Азитромицин), Азитромицин - 500 мг внутривенно капельно 1 раз в сутки 3 дня, через 3 дня при нормализации температуры переход на пероральный приём препарата этого же класса: Амоксициллин/Клавуланат 1 г 2 раза в сутки. Первоначальная оценка эффективности стартового режима антибактериальной терапии должна проводиться через 48-72 часа после начала лечения. Критерии адекватности антибактериальной терапии: температура тела ниже 37,5°C; отсутствие интоксикации; отсутствие дыхательной недостаточности (ЧДД - менее 20 в минуту); отсутствие гнойной мокроты; количество лейкоцитов в крови - менее $10 \times 10^9/\text{л}$, нейтрофилов - менее 80%, юных форм - менее 6%; отсутствие отрицательной динамики на рентгенограмме - Амброгексал 0,3 г 3 раза в день перорально.
5. Антибактериальная терапия неэффективна. Требуется смена антибактериальной терапии на респираторные фторхинолоны. Из фторхинолонов предпочтение Левофлоксацину 500 мг 2 раза в день в/в капельно, Моксифлоксацину 400 мг в/в капельно. В случае неэффективности антибактериальной терапии провести обследование пациента для уточнения диагноза,

выявления осложнений внебольничной пневмонии, оценить результаты микробиологических исследований. Оценить необходимость проведения диагностической фибробронхоскопии с биопсией бронха и исследования промывных вод бронхов – бактериальный посев, исследования на кислотоустойчивые микроорганизмы, атипичные клетки СКТ органов грудной клетки при наличии неэффективности антибактериальной терапии

Задача 12

Пациент К. 58 лет. Жалобы на усиление одышки экспираторного характера при незначительной физической нагрузке (умывании, одевании), сопровождающуюся свистом в грудной клетке; на приступообразный кашель с увеличением мокроты до 20 мл в сутки в утренние часы, повышение температуры до 37,8°C.

Анамнез заболевания: сухой кашель в течение последних 20 лет. Последние 10 лет стал отмечать экспираторную одышку при ускоренной ходьбе, подъёме на 2 этаж. В течение последнего года одышка резко усилилась и стала беспокоить при обычной нагрузке, разговоре, появилась густая, скудная мокрота жёлто-зелёного цвета. Обострения 2 раза за прошедший год. Ухудшение в течение 2 недель: поднялась температура до 37,8°C, усилился кашель, появилась гнойная мокрота, увеличился ее объём, усилилась экспираторная одышка. Принимал дома Ампициллин по 250 мг 3 раза в день, Беродуал по 2 вдоха 4 раза в день без улучшения. Обратился в приёмный покой городской больницы.

Анамнез жизни: курит 30 лет по 1,5 пачки в сутки, употребляет 1 раз в месяц 200 мл водки. Работает прорабом на стройке. У родственников заболеваний органов дыхания нет. Аллергоанамнез не отягощен.

Объективно: кожные покровы влажные, диффузный цианоз. Температура 37,5°C. Рост – 172 см, вес – 60 кг. Грудная клетка увеличена в переднезаднем размере, сглаженность над- и подключичных ямок, эпигастральный угол тупой. Перкуторный звук – коробочный. Подвижность нижнего лёгочного края по средней подмышечной линии – 2,5 см. При аускультации – ослабленное везикулярное дыхание, рассеянные сухие свистящие хрипы с обеих сторон. ЧДД – 24 в минуту. Тоны сердца приглушены, ритм правильный. ЧСС – 100 ударов в минуту. АД – 120/72 мм рт. ст. Живот мягкий, безболезненный. Размеры печени по Курлову – 10×9×8 см. Отёков нет.

По модифицированному опроснику британского медицинского исследовательского совета для оценки тяжести состояния mMRSquestoinnaire – 4 балла.

Общий анализ крови: эритроциты – $4,42 \times 10^{12}/л$, Нв – 165 г/л, Нt – 50%, лейкоциты – $8,4 \times 10^9/л$, эозинофилы – 2%, палочкоядерные нейтрофилы – 8%, сегментоядерные нейтрофилы – 62%, лимфоциты – 25%, моноциты – 4%, СОЭ – 28 мм/час.

Общий анализ мокроты – вязкая, зелёного цвета. Лейкоциты – 100 в поле зрения, эритроцитов – нет.

По пульсоксиметрии сатурация кислорода – 88%.

ФВД: ОФВ1 – 29%, ЖЕЛ – 52%, индекс ОФВ1/ФЖЕЛ – 57%. При пробе с Сальбутамолом 4 дозы – прирост ОФВ1 – 2,12%.

Вопросы:

1. Предположите наиболее вероятный диагноз.
2. Обоснуйте поставленный Вами диагноз.
3. Составьте и обоснуйте план дополнительного обследования пациента.
4. Какая тактика и терапия требуется пациенту при поступлении? Обоснуйте свой выбор.
5. Состояние пациента через 20 дней улучшилось: уменьшилась одышка. Какова Ваша дальнейшая лечебная тактика? Обоснуйте Ваш выбор.

Эталоны ответов

1. Хроническая обструктивная болезнь лёгких, крайне тяжёлого течения, 4 степени, с выраженными симптомами, высокий риск, в фазе инфекционного обострения. Индекс курения 45 пачка/лет. ДН 2 ст.
2. Длительное предшествующее курение табака – индекс курения 45 пачка/лет – фактор риска хронической обструктивной болезни лёгких. Симптомы медленно прогрессируют. Увеличение объёма и гнойность мокроты, усиление одышки, лейкоцитоз с палочкоядерным сдвигом влево свидетельствуют об обострении инфекционного характера. По оценке одышки опросником – 4 балла, ОФВ1 – менее 50%, обострения 2 раза за прошедший год – свидетельствуют о выраженности симптомов и высоком риске обострения, и пациент будет отнесён к группе Д.

По ФВД отсутствует обратимая бронхиальная обструкция. Прирост в бронхолитической пробе - менее 12%, снижение индекса ОФВ1/ФЖЕЛ - менее 70%. ОФВ1 - 29% - 4 степень.

3. Анализы крови: АСТ, АЛТ, билирубин, фибриноген, С-реактивный белок, калий, натрий, креатинин, мочевины, кислотно-щелочное равновесие, газы крови артериальной. Анализы мокроты: посев мокроты на микрофлору, чувствительность флоры к антибиотикам, мокрота на кислотоустойчивые микроорганизмы. Мониторинг пиковой скорости выдоха. Рентгенография грудной клетки (оценка пневмофиброза, эмфиземы, очагово-инфильтративных теней). ЭКГ, ЭХО-кардиография (оценка лёгочной гипертензии). Специальные методы исследования: бодиплетизмография (оценка лёгочных объёмов), спиральная компьютерная томография органов грудной клетки (оценка объёма эмфиземы).

4. Диета ОВД. Режим общий. Отказ от курения. Малопоточная кислородотерапия не менее 15 часов в сутки через кислородный концентратор. Терапия инфекционного обострения и лечение пациентов группы Д Беродуал 0,5 мл – 1 мл + Хлорид натрия 0,9% -2 мл×3 раза в день через небулайзер (комбинация м-холиноблокатора и 2-адреномиметика).

Ингаляционные глюкокортикостероиды + длительнодействующие бета-адреномиметики (комбинированные препараты Сальметерол/Флутиказон - 25/125 мкг 2 вд 2 раза, Формотерол/Будесонид - 4,5/160 мкг 2 вд 2 раза и др.) + пролонгированный м-холинолитик (Тиотропия бромид - 18 мкг 1 раз в сутки (блокатор м3-холинорецепторов в дыхательных путях) или Гликопиррония бромид - 50 мкг 1 раз в день ингаляционно или Аclidиния бромид 1 вд 2 раза в день и др.). Отхаркивающие препараты Амброксал - 30 мг 3 раза в день или ацетилцистеин - по 600 мг 1 раз в день растворить в 100 мл воды. Так как имеется инфекционное обострение, наиболее вероятными возбудителями в данном случае могут быть *Haemophilus influenzae* PRSP, Энтеробактерии, грам-, *P. aeruginosa*; необходимо назначить антибактериальный препарат Ципрофлоксацин (400 мг 2 раза в день в/в капельно) и др.

препараты с антисинегнойной активностью. ЛФК. Дыхательная гимнастика. Аэрозольтерапия с 0,9% раствором Хлорида натрия или щелочной минеральной водой, сульфатом магния.

5. Продолжить лечение согласно наличия высокого риска категории пациентов с хронической обструктивной болезнью лёгких. Отказ от курения. Лёгочная реабилитация. Малопоточная кислородотерапия не менее 15 часов в сутки через кислородный концентратор. Вакцинация против гриппа, вакцинация против пневмококковой инфекции, ингаляционные глюкокортикостероиды + длительнодействующие бета2-агонисты + длительнодействующие м-холинолитики (например, Формотерол/Будесонид 4,5/160 мкг 2 вдоха 2 раза в день порошковый ингалятор + Тиотропия бромид 5 мкг 1 раз в день респимат или другие варианты). N-ацетилцистеин - 600 мг 1 раз в день. При наличии буллёзной эмфиземы лёгких возможно их хирургическое удаление.

Задача 13

Мужчина 23 лет обратился к врачу-терапевту участковому с жалобами на приступы удушья, возникающие 1-2 раза в месяц, с затруднённым выдохом, сопровождающиеся свистящими хрипами и тяжестью в груди, приступообразным кашлем с трудноотделяемой мокротой. В последнее время приступы участились до 2-х раз в неделю, возникают и ночью.

Из анамнеза известно, что приступы появились около года назад, отмечаются в течение всего года, появляются при контакте с домашней пылью, пылью растений, шерстью животных, резких запахах, прекращаются самостоятельно или после приёма таблетки Эуфиллина. У бабушки больного также были подобные приступы удушья. В течение трёх лет в мае-июне отмечает слезотечение, заложенность носа, чихание. Состояние пациента удовлетворительное, частота дыхания – 24 в мин. Кожные покровы чистые, обычной окраски. При аускультации выслушивается большое количество сухих свистящих рассеянных хрипов на выдохе. Тоны сердца ритмичные, ясные, 90 ударов в минуту, АД – 110/70 мм рт. ст. Живот мягкий, при пальпации безболезненный во всех отделах. Печень и селезёнка не увеличены. Дизурии нет. Симптом поколачивания по поясничной области отрицательный с обеих сторон.

В анализах крови: лейкоциты – $6,0 \times 10^9$ /л; сегментоядерные нейтрофилы – 63%; лимфоциты – 23%; эозинофилы – 10%; моноциты – 4%, СОЭ – 10 мм/ч.

Общий анализ мокроты: консистенция вязкая, характер слизистый, лейкоциты – 1–5 в поле зрения, эозинофилы – 20–30 в поле зрения, спирали Куршмана, кристаллы Шарко-Лейдена.

IgE сыворотки крови повышен в три раза.

Спирометрия: прирост ОФВ1 после ингаляции Сальбутамола – 25%.

Рентгенография органов грудной клетки - очаговых или инфильтративных теней не выявлено.

Вопросы:

1. Предположите наиболее вероятный диагноз.
2. Обоснуйте поставленный Вами диагноз.
3. Составьте и обоснуйте план дополнительного обследования пациента.
4. Назовите группы лекарственных препаратов, которые Вы бы рекомендовали пациенту в настоящее время. Обоснуйте свой выбор.
5. Через неделю пациент вновь пришел на приём к врачу. Жалоб не предъявляет, приступы прекратились. В лёгких при объективном обследовании хрипы не выслушиваются. Выберите дальнейшую тактику лечения больного и объясните Ваш выбор.

Эталоны ответов

1. Бронхиальная астма, персистирующая, атопическая форма, лёгкое течение, обострение. Дыхательная недостаточность (ДН) I степени. Поллиноз с проявлениями аллергического риноконъюнктивита.
2. Диагноз «бронхиальная астма» установлен на основании жалоб больного на приступы удушья экспираторного характера, в том числе ночные, купирующиеся Эуфиллином, сопровождающиеся кашлем с трудноотделяемой мокротой и свистящими хрипами; выявленных также на приёме у врача при аускультации сухих свистящих хрипов, а также изменений в анализах крови, мокроты и при спирометрии. Персистирующее течение бронхиальной астмы установлено на основании появления приступов в течение всего года. Атопический характер астмы подтверждается наличием поллиноза, наследственностью, эозинофилией в общем анализе крови и мокроте, повышением IgE в сыворотке крови и отсутствием очаговых или инфильтративных теней в лёгких на рентгенограмме. Лёгкое течение соответствует редкой частоте приступов 1 -2 раза в месяц. Об обострении астмы свидетельствует учащение приступов до 2 раз в неделю и появление ночных симптомов. Дыхательная недостаточность I степени выставлена в связи одышкой 24 в минуту.
3. Пациенту рекомендовано: спирометрия с проведением пробы с Сальбутамолом в динамике для контроля тяжести течения; контроль общего анализа крови и мокроты в динамике для исключения присоединения инфекции; консультация аллерголога для оценки аллергического статуса.
4. Бета-2-агонисты короткого действия «по требованию». Выбор препаратов этой группы основан на наиболее быстром и достаточном по длительности бронхорасширяющем действии при лёгкой бронхиальной астме. В связи с обострением заболевания к бета-2-агонистам короткого действия следует добавить небольшие дозы ингаляционных глюкокортикостероидов в качестве базисной терапии до купирования обострения.
5. Продолжить базисную терапию ингаляционными глюкокортикостероидами. Продолжить терапию бета-2-агонистами короткого действия «по требованию». Назначить визит последующего наблюдения через 1-2 недели для оценки эффективности терапии и возможной её коррекции при необходимости.

Задача 14

Женщина 45 лет, продавец, обратилась в поликлинику с жалобами на приступы удушья и одышку после физической нагрузки и спонтанные ночью, на дискомфорт в груди. Впервые заболела после тяжёлой пневмонии 11 лет назад. Затем приступы повторялись после физической нагрузки и во время простудных заболеваний. Приступы удушья снимала ингаляцией Сальбутамола (3-4 раза в сутки). В анамнезе: внебольничная 2-сторонняя бронхопневмония, острый аппендицит. Наличие аллергических заболеваний у себя и родственников отрицает. Гемотрансфузий не было. Вредных привычек нет.

Объективно: состояние удовлетворительное, сознание ясное. Кожа и слизистые чистые, физиологической окраски. Язык влажный. Лимфоузлы не увеличены. В лёгких: перкуторно – коробочный звук, аускультативно – дыхание жёсткое, сухие хрипы по всем лёгочным полям, свистящие при форсированном выдохе. Частота дыхательных движений – 18 в минуту. Границы сердца не изменены. Тоны сердца приглушены, ритмичны. АД -140/90 мм рт. ст. Пульс – 69 ударов в минуту, хорошего наполнения и напряжения. Живот мягкий, безболезненный. Печень, селезёнка не пальпируются. Физиологические отправления не нарушены.

Анализ крови: гемоглобин – 126 г/л, эритроциты – $3,9 \times 10^{12}$ /л, лейкоциты – $9,5 \times 10^9$ /л, палочкоядерные нейтрофилы – 3%, сегментоядерные нейтрофилы – 63%, эозинофилы – 5%, моноциты – 6%, лимфоциты – 13%; СОЭ – 19 мм/ч.

Биохимический анализ крови: общий билирубин – 5,3 мкм/л; общий белок – 82 г/л, мочевины – 4,7 ммоль/л.

Анализ мочи: удельный вес – 1028, белок – отриц., эпителий – 1-3 в поле зрения.

Анализ мокроты: слизистая, без запаха. При микроскопии: лейкоциты – 5-6 в поле зрения, эозинофилы – 10-12 в поле зрения, клетки эпителия бронхов, ед. альвеолярные макрофаги. ВК – отриц. (3-кратно).

Рентгенография грудной клетки: повышена прозрачность лёгочных полей, уплощение и низкое стояние диафрагмы. Лёгочный рисунок усилен. Корни лёгких увеличены, тень усилена. Тень сердца увеличена в поперечнике.

Вопросы:

1. Выскажите предполагаемый предварительный диагноз.
2. Обоснуйте поставленный Вами диагноз.
3. Составьте план дополнительного обследования.
4. План лечения (назовите необходимые группы лекарственных препаратов).

Эталонные ответы

1. Бронхиальная астма, среднетяжёлое недостаточно контролируемое течение. ДН 0.
2. Диагноз поставлен на основании жалоб больной на приступы удушья и одышку после физической нагрузки и спонтанные ночью, на дискомфорт в груди; анамнеза жизни (приступы повторяются после физической нагрузки и во время простудных заболеваний; приступы удушья снимала ингаляцией Сальбутамола (3-4 раза в сутки)); данных объективного исследования (в лёгких перкуторно-коробочный звук, аускультативно – дыхание жёсткое, сухие хрипы по всем лёгочным полям, свистящие при форсированном выдохе); данных лабораторных методов (в мокроте: эозинофилы – 10-12 в поле зрения, лейкоциты – 5-6 в поле зрения); данных инструментальных методов исследования (повышена прозрачность лёгочных полей, усиленный лёгочный рисунок, увеличены корни лёгких).
3. Исследование функции внешнего дыхания: спирометрия (определение объёма форсированного выдоха за 1 секунду – ОФВ1 и форсированной жизненной ёмкости лёгких – ФЖЕЛ). Тест с бронхолитиком (тест на обратимость бронхообструкции). Аллергологическое обследование (кожные пробы, определение специфических IgE в сыворотке крови, ингаляционные провокационные тесты с аллергенами). Рентгенография грудной клетки (для исключения альтернативного диагноза).
4. 1) Диета: стол № 15. 2) Ингаляционные глюкокортикостероиды в низких дозах в сочетании с длительно действующими бета2-агонистами. Альтернатива: ингаляционные глюкокортикостероиды в средних или высоких дозах или ингаляционные глюкокортикостероиды в низких дозах в сочетании с антилейкотриеновыми рецепторами. 3) Ингаляционные β -2 –агонисты быстрого действия при потребности или комбинация ингаляционных глюкокортикостероидов в низких дозах в сочетании с Формотеролом.

Задача 15

Больная Р. 45 лет обратилась к врачу с жалобами на чувство тяжести, переполнения в животе, возникающее через 40-50 минут после еды, тошноту. В течение 20 лет страдает хроническим гастритом, обострения 1-2 раза в год. Во время обострений обычно принимает ингибиторы протонной помпы, антациды. Эрадикационную терапию не получала. Настоящее ухудшение – в течение 2 недель на фоне погрешностей в диете. Самостоятельно принимала альмагель при возникновении неприятных ощущений.

При осмотре: состояние удовлетворительное. Рост 166 см, вес 64 кг. Кожные покровы чистые, обычной окраски. В лёгких дыхание везикулярное, хрипов нет. Тоны сердца ясные, ритмичные. ЧСС – 70 уд. в мин., АД – 120/70 мм рт.ст. Живот мягкий, болезненный в эпигастрии и пилоро-дуоденальной зоне. Симптомы холецистита отрицательные. Печень не изменена. Дизурии нет. Симптом поколачивания по поясничной области отрицательный. Стул 1 раз в день, оформленный, без патологических примесей.

На фиброгастроскопии: пищевод свободно проходим, слизистая его не изменена. Кардия смыкается полностью. Слизистая оболочка желудка гиперемирована, с участками атрофии в антральном отделе, складки сглажены, расправляется воздухом хорошо. Привратник

проходим. Слизистая луковицы двенадцатиперстной кишки и залуковичный отдел не изменены. Взят биоптат из антрального отдела желудка: быстрый уреазный тест положительный. Результат гистологического исследования биоптата: слизистая желудка с атрофией и хронической полиморфноклеточной инфильтрацией.

Вопросы:

1. Предположите наиболее вероятный диагноз.
2. Обоснуйте поставленный Вами диагноз.
3. Составьте план дополнительного обследования пациента.
4. Назначьте медикаментозное лечение, обоснуйте свой выбор.
5. Составьте план дальнейшего ведения пациента.

Эталоны ответов

1. Хронический атрофический гастрит, ассоциированный с *Helicobacter pylori*, обострение. Функциональная диспепсия: постпрандиальный дистресс-синдром.
2. Диагноз «хронический гастрит» поставлен на основании данных анамнеза (страдает хроническим гастритом в течение 20 лет), данных осмотра (болезненность в эпигастрии и пилоро-дуоденальной зоне при пальпации), данных фиброгастроскопии (гиперемия слизистой желудка), гистологического исследования (полиморфноклеточная инфильтрация слизистой). Атрофический гастрит ставится на основании данных эндоскопии, подтверждённых гистологическим исследованием биоптата слизистой. Связь с хеликобактерной инфекцией - положительный быстрый уреазный тест. Функциональная диспепсия: постпрандиальный дистресс-синдром поставлен на основании жалоб пациента на тяжесть, чувство переполнения в животе после еды, тошноту.
3. -Общий анализ крови,
-общий анализ мочи,
-биохимический анализ крови,
-анализ кала,
-рН-метрия желудка,
-УЗИ органов брюшной полости.
4. Прежде всего, необходимо назначение эрадикационной терапии. Рек-но применение терапии первой линии: ингибитор протонной помпы 2 раза в день (например, Омепрозол 20 мг 2 раза в день) вместе с Амоксициллином 1 г 2 раза в день и Кларитромицином 500 мг 2 раза в день продолжительностью 10-14 дней. Возможно добавление к этой схеме Висмута трикалия дицитрата 240 мг 2 раза в день и *Saccharomyces boulardii* (по 250 мг 2 раза в сутки) для повышения эффективности эрадикации. Для купирования симптомов постпрандиального дистресс-синдрома назначают прокинетики, например, Итоприд (ганатон) 50 мг 3 раза в день на 3 недели.
5. Пациенты с хроническим атрофическим гастритом находятся на диспансерном учёте у врача-терапевта участкового по месту жительства пожизненно. Рекомендуется осмотр 1 раз в год, с проведением общего анализа крови и фиброгастроскопии с биопсией. По возможности - анализ желудочного сока 1 раз в 5 лет. Рекомендуется соблюдение щадящей диеты, отказ от раздражающей пищи и напитков.

Задача 16

Больной А. 64 лет, работающий пенсионер (ведущий инженер шахты), жалуется на периодические боли в собственно эпигастрии больше справа через 1,5-2 часа после еды, иногда ночью, изжогу, кислую отрыжку. Боли носят локальный характер, не иррадируют, уменьшаются после молочной пищи. Анамнез заболевания: в течение 2 лет периодически возникали боли и изжога, которые снимал приёмом молока, иногда Маалокса и Алмагеля. Полгода тому назад обследовался, выявлен гастродуоденит, принимал Омез 20 мг 2 раза и Маалокс. В течение трёх месяцев клинические проявления отсутствовали, в последнее время вновь появились и усилились боли, особенно ночные, изжога и отрыжка возникали ежедневно. Накануне госпитализации была двукратная рвота содержимым желудка, а затем жёлчью. Больной курит, последние 3 года по 2 пачки сигарет в день. Работа связана с суточными дежурствами. Отец оперирован по поводу желудочного кровотечения (причину не знает). Объективно: кожа нормальной окраски, тургор сохранён. Периферические лимфоузлы не пальпируются. Лёгкие без патологических изменений. Расширена левая граница сердца до

левой среднеключичной линии. Уплотнены стенки лучевых артерий (пальпируются в виде плотных тяжей). Пульс - 70 уд в минуту, высокий, АД - 130/70 мм рт. ст. Язык обложен белым налётом. Живот участвует в дыхании. При пальпации отмечает незначительную болезненность в правом подреберье и в собственно эпигастрии. При пальпации отделы кишечника не изменены. Печень по краю рёберной дуги, пузырьные симптомы (Кера, Мерфи, Ортнера) отрицательные. Селезёнка не пальпируется.

При лабораторных и инструментальных исследованиях получены следующие данные. Общий анализ крови: гемоглобин - 157 г/л, СОЭ - 4 мм/час, эритроциты - $5,2 \times 10^{12}/л$, лейкоциты - $7,6 \times 10^9/л$, эозинофилы - 2%, палочкоядерные нейтрофилы - 5%, сегментоядерные нейтрофилы - 56%, лимфоциты - 37%. Биохимический анализ крови: общий белок - 82 г/л, общий билирубин - 16,4 (прямой - 3,1; свободный - 13,3) ммоль/л, холестерин - 3,9 ммоль/л, калий - 4,4 ммоль/л, натрий - 142 ммоль/л, сахар - 4,5 ммоль/л.

ФГДС: пищевод проходим, розетка кардии плотно смыкается, складки слизистой пищевода нормальные. В антральном отделе желудка определяются очаги отёка и яркой гиперемии, а также единичные подслизистые кровоизлияния. Луковица ДПК деформирована, на задней стенке луковицы – послеязвенный рубец звёздчатого характера, на передней стенке глубокий язвенный дефект (до мышечного слоя) размером 10×12 мм, над дефектом нависает значительно увеличенные гиперемированные складки слизистой, образующие воспалительный вал. На остальном протяжении слизистая ДПК с очагами гиперемии.

Вопросы:

1. Сформулируйте наиболее вероятный диагноз.
2. Обоснуйте поставленный Вами диагноз.
3. Составьте и обоснуйте план дополнительного обследования пациента.
4. Препарат какой группы для патогенетической терапии Вы бы рекомендовали пациенту в составе комбинированной терапии? Обоснуйте свой выбор.
5. Через 2 месяца поддерживающей терапии клинические явления болезни исчезли полностью, при ФЭГДС на месте язвы белый рубец, из очагов отёка и гиперемии в желудке взят материал для цитологического исследования, выявлен Н. р. в большом количестве. Какова Ваша дальнейшая тактика? Обоснуйте ваш выбор.

Эталоны ответов

1. Язвенная болезнь ДПК, впервые выявленная тяжёлой степени, с локализацией язвы на передней стенке луковицы ДПК. Послеязвенный рубец задней стенки луковицы. Хронический антральный активный гастрит (Н.р.), дуоденит.
2. Диагноз «язвенная болезнь ДПК» поставлен на основании наличия поздних и ночных болей, снимающихся антацидами и молочной пищей; диспептических явлений: кислая отрыжка, изжога. Усиление указанных симптомов и появление рвоты, которые характерны для тяжёлой степени заболевания. Наличие язвенного дефекта в ДПК, язвенный рубец на задней стенке свидетельствуют о длительном течении язвенной болезни, однако она выявлена только в настоящее время, поэтому шифруется как впервые выявленная. Имеются признаки хронического активного гастрита – очаги отёка и яркой гиперемии, а также дуоденита – очаги гиперемии.
3. Пациенту рекомендовано: исследование на Н.р.: забор на цитологическое исследование при ФЭГДС; определение антигена Н.р. методом ИФА (определение Н.р. имеет существенное значение, так как до 80% язвы желудка и 90% язвы ДПК являются Н.р. - ассоциированными). УЗИ органов брюшной полости для исключения другой патологии органов брюшной полости. Кал на скрытую кровь для исключения микрокровоотечения из язвы.
4. Для язвозаживляющей терапии следует назначить ИПП (Эзомепразол, Рабепразол, Омепразол). Учитывая тяжёлую степень болезни, следует назначить наиболее эффективные препараты (Нексиум 20 мг 2 раза, Париет 20 мг 2 раза, Лосек 20 мг 2 раза), в тех случаях если ночная симптоматика на фоне ИПП будет сохраняться, следует подключить на несколько дней Н₂-гистаминоблокаторы – Фамотидин 40 мг на ночь. ИПП в стандартной дозе назначаются до полного заживления язвы (4-6 недель), следует учитывать, что язва заживает вначале красным рубцом, который отличается нестойкостью и может разрушиться при прекращении противокислотной терапии. При заживлении язвы красным рубцом назначается поддерживающая терапия – ИПП в половине от лечебной дозы на 1-2 месяца (время формирования белого рубца, лишённого сосудов).
5. Пациенту следует провести эрадикационную терапию: ИПП + Кларитромицин + Амоксициллин, курс - 10 дней. ИПП для эрадикационной терапии назначается по 20 мг 2 раза в

день за 30 минут до еды, следует назначить самые эффективные препараты (оригинальные) групп эзомепразола, рабепразола, омепразола. Это обстоятельство связано с тем, что агрессивность Н.р. обусловлена разностью рН на мембране бактериальной клетки (рН - 1) и рН внутри клетки (рН - 7).

Оригинальные препараты имеют наилучший клинический эффект, активно защелачивают пространство вокруг бактерии и снижают разницу рН. Бактерии при этом теряют свою агрессивность и становятся чувствительными к антибиотикам. В группе кларитромицинов следует выбрать Клацид, как препарат, имеющий наилучшую очистку, наименьшее количество примесей и более высокий эффект. Из амоксициллинов следует выбрать Флемоксин-Солютаб, поскольку растворимая форма препарата обладает наибольшей биодоступностью – 93% против 70% у других

амоксициллинов. После проведения эрадикации, через 4-6 недель следует определить эффективность лечения

- исследование кала на антиген Н.р. методом ИФА. При отрицательном результате на Н.р. - больной должен находиться на диспансерном учёте, и при каждой ФЭГДС проводить забор материала на Н.р. При неэффективной эрадикации – рекомендуется квадротерапия: ИПП + Де-нол + Тетрациклин + Фуразолидон.

Задача 17

Женщина 45 лет обратилась к врачу с жалобами на общую слабость, тупую, ноющую боль в правом подреберье, усиливающуюся после приёма жирной, жареной пищи, физической нагрузки; боль иррадирует в правое плечо, правую лопатку, правую половину шеи; отмечает горечь во рту, отрыжку воздухом, тошноту, неустойчивый стул, снижение аппетита. Из анамнеза. Считает себя больной в течение четырех лет, когда впервые появились общая слабость, боль ноющего характера в области правого подреберья, усиливающаяся после погрешностей в диете, физической нагрузки, горечь во рту, отрыжка воздухом, неустойчивый стул (с тенденцией к запорам). За медицинской помощью не обращалась. При появлении болевого синдрома принимала аллохол, панкреатин, анальгин; отмечала временное улучшение самочувствия. Настоящее обострение в течение месяца, когда после употребления большого количества жирной пищи появились боли в области правого подреберья, горечь во рту, отрыжка воздухом. Операций, гемотрансфузий не было. Алкоголем не злоупотребляет. Из семейного анамнеза известно, что мать пациентки страдала желчнокаменной болезнью.

При осмотре: состояние удовлетворительное, рост 170 см, вес – 72 кг; ИМТ 24,9 кг/м². Кожные покровы чистые, обычной окраски. В лёгких дыхание везикулярное, хрипов нет, ЧД – 16 в мин. Тоны сердца ритмичные, приглушены. ЧСС – 72 в 1 мин; АД – 130/80 мм.рт.ст. Язык влажный, обложен белым налётом у корня. Живот мягкий, при пальпации умеренно болезненный в области правого подреберья. Размеры печени по Курлову: 9×8×7 см; пальпация печени затруднена из-за болезненности, преимущественно в точке желчного пузыря. Определяется болезненность в точке Маккензи, положительные симптомы Кера, Мерфи, Ортнера, Лепене, Мюсси-Георгиевского справа. Селезёнка не пальпируется. Дизурий нет. Симптом поколачивания по поясничной области отрицательный.

Результаты исследований: Общий анализ крови: эритроциты – $4,6 \times 10^{12}/л$; лейкоциты – $11,2 \times 10^9/л$; нейтрофилы сегментоядерные – 75%; нейтрофилы палочкоядерные – 2%; лимфоциты – 19%; моноциты – 3%; эозинофилы – 1%; базофилы – 0%; Нв – 141г/л; тромбоциты – $215 \times 10^9/л$; СОЭ – 19 мм/ч.

Биохимия крови: общий билирубин – 18 мкмоль/л; непрямого билирубин – 16,0 мкмоль/л; прямой билирубин – 2,0 мкмоль/л; АЛТ – 28 ед/л; АСТ – 23 ед/л; ГГТП – 25 ед/л; ЩФ – 102 ед/л; глюкоза – 5,2 ммоль/л; креатинин – 64 мкмоль/л; мочевины – 3,2 ммоль/л; общий белок – 72 г/л; амилаза – 42 ед/л; ХС – 5,2 ммоль/л.

При обзорной рентгенографии органов брюшной полости патологии не выявлено.

При УЗИ органов брюшной полости: печень не увеличена, контуры ровные, эхогенность не повышена, структура не изменена. Желчный пузырь увеличен (до 3,5 см в поперечнике), деформирован, с перегибом в шейке; выявлено диффузное утолщение его стенок до 5 мм, их уплотнение. В просвете желчного пузыря визуализируется взвесь («застойная желчь»). Ductuscholedochus 7 мм. Поджелудочная железа нормальных размеров и формы, эхогенность не повышена. Панкреатический проток не расширен.

Дуоденальное зондирование (микроскопическое исследование желчи): в порции «В» выявлено скопление слизи, лейкоцитов, клеточного эпителия, кристаллы холестерина, билирубинат кальция. Общий анализ мочи: в пределах нормы.

ЭКГ - без патологических изменений; эзофагогастродуоденоскопия – без патологических изменений; иммуноферментный анализ на выявление гельминтов: описторхоз, лямблиоз, аскаридоз, токсакароз – отрицательный. Кал на яйца глист (трижды) – отрицательный.

Вопросы:

1. Предположите наиболее вероятный диагноз.
2. Обоснуйте поставленный Вами диагноз.
3. Составьте и обоснуйте план дополнительного обследования пациента.
4. Обоснуйте назначение медикаментозного и немедикаментозного лечения данного пациента.
5. При повторном обращении к врачу через 1 месяц после лечения пациентка отмечает улучшение самочувствия, исчезновение общей слабости, болей в правом подреберье, горечи во рту, тошноты, отрыжки воздухом, нормализацию стула. Объективно: язык влажный, не обложен; живот мягкий, безболезненный. Симптомы Ортнера, Кери, Мерфи, Лепене, Мюсси-Георгиевского справа отрицательные. Общий анализ крови – в пределах нормы. Биохимия крови - в пределах нормы. При УЗИ органов брюшной полости – патологических изменений не выявлено. Какова Ваша дальнейшая лечебная тактика? Обоснуйте Ваш выбор.

Эталоны ответов

1. Хронический бескаменный холецистит бактериальной этиологии, фаза обострения.
2. Диагноз «хронический бескаменный холецистит бактериальной этиологии, фаза обострения» установлен на основании жалоб больного на общую слабость, тупую, ноющую боль в правом подреберье, усиливающуюся после приема жирной, жареной пищи, иррадиирующую в правое плечо, правую лопатку; горечь во рту, отрыжку воздухом, тошноту, неустойчивый стул; (типичны для хронического холецистита).

Подтверждают диагноз «хронический холецистит» данные анамнеза, объективного осмотра (умеренная болезненность при пальпации в области правого подреберья, болезненность в точке Макензи, положительные симптомы Ортнера, Кера, Мерфи, Мюсси-Георгиевского справа).

В общем анализе крови выявлены воспалительные изменения: лейкоцитоз (до $11,2 \times 10^9/\text{л}$); повышение СОЭ - до 19 мм/ч.

При УЗИ органов брюшной полости визуализируется увеличенный до 3,5 см, деформированный желчный пузырь с перегибом в шейке, что свидетельствует о хроническом процессе. Выявлено утолщение (до 5 мм) и уплотнение стенок желчного пузыря, наличие «застойной» желчи, что характерно для хронического холецистита. Подтверждают диагноз «хронический холецистит» данные дуоденального зондирования (при микроскопии желчи определяются скопления слизи, лейкоцитов и клеточного эпителия). Исключена паразитарная этиология хронического холецистита: (иммуноферментный анализ на выявление гельминтов: описторхоз, лямблиоз, аскаридоз, токсакароз – отрицательный); а также отрицательный результат анализа кала на яйца глист (трижды).

3. В план обследования необходимо включить ультразвуковую холецистографию для уточнения функциональной способности желчного пузыря; бактериологическое исследование желчи для определения возбудителя хронического холецистита.

4. Рекомендовано соблюдение диеты (стол №5 по Певзнеру). Исключить алкоголь, жирное, жареное, острое, копченое, соленое, кофе, газированные напитки, какао, орехи. Показан частый дробный прием пищи (до 5-6 раз в день). Важным является снижение в пищевом рационе доли животных жиров и увеличение растительных. Для предупреждения застоя желчи и улучшения пассажа химуса по кишечнику блюда обогащаются пищевыми волокнами в виде пшеничных отрубей. Пациентке показано назначение антибактериальных препаратов: фторхинолоны: Ципрофлоксацин по 500 мг два раза в сутки после еды в течение 7 дней. Коррекция антибактериальной терапии проводится после получения посева желчи на микрофлору и определения ее чувствительности к антибиотикам.

Для купирования болевого синдрома показано назначение селективного миотропного спазмолитика Мебеверина гидрохлорида (Дюспаталин) в дозе 200 мг 2 раза в сутки в течение 2-4 недель. С целью устранения диспепсических явлений рекомендовано назначение Домперидона (Мотилиум) в дозе 10 мг за 30 мин до еды 3 раза в сутки в течение 14 дней.

Показано назначение холекинетиков, которые усиливают мышечное сокращение желчного пузыря и поступление желчи в 12-перстную кишку (Сорбит, Ксилит, Сульфат магния, Карловарская соль,

Холецистокинин, Холосас);- Холосас по 1 чайной ложке (5 мл) за 15 минут до еды 3 раза в сутки в течение 1 месяца.

5. У пациентки в результате лечения отмечена положительная динамика. Исчезли проявления астенического, болевого, диспепсического синдромов. При объективном обследовании – «пузырные» симптомы отрицательные.

Воспалительные изменения в крови нивелировались. По данным УЗИ органов брюшной полости также отмечена положительная динамика.

Пациентке рекомендовано соблюдение диеты. Исключить алкоголь, жирное, жареное, острое, копченое, соленое, кофе, газированные напитки, какао, орехи, изделия из теста (особенно сдобного), кремы, мясные бульоны. Исключить продукты, содержащие большое количество холестерина (печень, мозги, яичные желтки, бараний и говяжий жиры и др.). Показан частый дробный прием пищи (до 5-6 раз в день). Для предупреждения застоя желчи и улучшения пассажа химуса по кишечнику блюда обогащаются пищевыми волокнами в виде пшеничных отрубей. Энергетическая ценность рациона должна составлять 2500-2900 ккал с оптимальным содержанием белков, жиров, углеводов и витаминов. Избегать физического и эмоционального перенапряжения. В фазе ремиссии показана лечебная гимнастика, а также санаторно-курортное лечение, которое проводят в Ессентуках, Железноводске, Пятигорске, Трускавце, Белокурихе, Моршине, Джермуке и др. Диспансерное наблюдение у терапевта, гастроэнтеролога.

Задача 18

Мужчина 46 лет, водитель. Поступил в приёмное отделение стационара самостоятельно. Жалобы на резкую боль постоянного характера в эпигастральной области с иррадиацией в спину, в левую половину живота, тошноту, однократно рвоту съеденной пищей, не приносящую облегчения, умеренное вздутие живота, общую слабость, отсутствие аппетита на момент осмотра. Начало заболевания связывает с тем, что накануне вечером отмечал с друзьями праздник, были погрешности в диете – прием острой и жирной пищи, алкоголя. Подобные боли были около года назад, также возникли после погрешностей в диете, купировались после приёма Но-шпы. Часто ранее отмечал ощущение тяжести и вздутия в животе после приёма жирной пищи. В настоящее время отмечает тяжесть и ощущение «распирания» в животе, мазеобразный, с жирным блеском, зловонный стул 3 раза в течение последних суток. Диурез не нарушен. Со слов жены – злоупотребляет алкоголем на протяжении последних семи лет.

Объективно: состояние удовлетворительное, сознание ясное. Телосложение нормостеническое, пониженного питания. Кожные покровы верхней половины туловища гиперемированы, чистые. Язык суховат, обложен желтоватым налётом. В лёгких дыхание жестковатое, хрипов нет. ЧДД – 18 в мин. Тоны сердца приглушены, ритмичные. ЧСС – 92 удара в минуту. АД – 110/70 мм рт. ст. Печень при пальпации плотная, безболезненная, около края рёберной дуги. Размер по Курлову - 10×9×8 см. Селезёнка не пальпируется. Живот несколько вздут, участвует в акте дыхания, умеренно болезненный при пальпации в эпигастральной области. Симптомы раздражения брюшины - отрицательные. Лабораторные данные: Общий анализ крови: лейкоциты - $9,6 \times 10^9/\text{л}$, СОЭ – 16 мм/ч.

Общий анализ мочи: относительная плотность – 1022, белок – 0,033%, анализ кала – стеаторея, креаторея, амилорея.

УЗИ ОБП: печень увеличена, с перипортальными уплотнениями, желчный пузырь 75×35 мм, в просвете конкремент 8 мм в диаметре, с акустической дорожкой. Поджелудочная железа неоднородной структуры за счёт гипо- и гиперэхогенных очагов, немногочисленных кальцификатов, неравномерное расширение главного панкреатического протока, размеры головки увеличены до 5 см. Свободной жидкости в брюшной полости нет.

От ФГДС больной отказался.

Вопросы:

1. Выскажите предполагаемый предварительный диагноз.
2. Обоснуйте поставленный Вами диагноз.
3. Составьте план дополнительного обследования.
4. План лечения.

Эталоны ответов

1. Хронический алкогольный панкреатит, обострение. Алкогольный стеатоз печени. ЖКБ, латентное течение.

2. 1) Диагноз «хронический алкогольный панкреатит, ст. обострения» выставлен на основании жалоб (резкая боль постоянного характера в эпигастральной области с иррадиацией в спину, в левую половину живота, тошнота, рвота съеденной пищей, не приносящая облегчения, умеренное вздутие живота, общая слабость, отсутствие аппетита, мазеобразный, с жирным блеском, зловонный стул 2-3 раза в день); анамнеза (накануне были погрешности в диете – приём острой пищи, алкоголя; подобные боли были около года назад, также возникли после погрешностей в диете, купировались после приёма «Но-шпы»), злоупотребляет алкоголем на протяжении последних семи лет); объективного обследования (живот несколько вздут, умеренно болезненный при пальпации в эпигастральной области); лабораторных данных (общий анализ крови: лейкоциты - $9,6 \times 10^9/\text{л}$, СОЭ - 16 мм/ч; анализ кала: стеаторея, креаторея, амилорея). 2) Диагноз «алкогольный стеатоз печени» выставлен на основании объективного обследования (печень при пальпации плотная, безболезненная, около края рёберной дуги, размер по Курлову $10 \times 9 \times 8$ см); УЗИ ОБП (печень увеличена, с перипортальными уплотнениями). 3) Диагноз «ЖКБ, латентное течение» выставлен на основании: УЗИ ОБП – желчный пузырь 75×35 мм, в просвете конкремент 8 мм в диаметре, с акустической дорожкой.
3. Биохимический анализ крови (глюкоза, липаза, трипсин, амилаза, АЛТ, АСТ, ГГТП). Консультация врача-хирурга. Копрограмма, анализ кала на D-эластазу для подтверждения внешнесекреторной недостаточности поджелудочной железы. Биохимический анализ крови: билирубин и его фракции, щелочная фосфатаза для исключения холестаза. Повторный анализ крови на наличие повышения глюкозы, при необходимости -гликемический профиль, гликированный гемоглобин (исключить сахарный диабет).КТ брюшной полости (исключить наличие кисты панкреас, опухоли панкреас).ФГДС (исключить язвенную болезнь двенадцатиперстной кишки).
4. Показана госпитализация. 1) Полный отказ от алкоголя. 2) Диета: стол № 5п по Певзнеру. 3) Спазмолитический препарат (например, Дротаверин 4 мл (80 мг) 2 раза в сутки в/м). 4) Анальгетики (например, Баралгин 250 мг внутрь 2 раза в сутки, Парацетамол) при болях. 5) Вне обострения: ферментные препараты с заместительной целью. 6) Коррекция гипергликемии в случае её выявления.

Задача 19

Мужчина 48 лет обратился к врачу с жалобами на общую слабость, повышенную утомляемость, тупые ноющие боли в области правого подреберья, тошноту, отрыжку воздухом, снижение аппетита, периодически возникающий кожный зуд.Из анамнеза известно, что пациент употребляет алкоголь (более 60 г этанола в сутки) в течение 13 лет. Два года назад появились боли ноющего характера в области правого подреберья, общая слабость, тошнота, периодически возникающий кожный зуд, усиливающийся в вечернее время. За медицинской помощью пациент не обращался. Периодически принимал баралгин, антигистаминные средства, ферментные препараты: креон по 25000 Ед. два раза в сутки; эффекта от принимаемых препаратов не отметил.

Настоящее обострение в течение последних трех недель, когда после употребления алкоголя появились слабость, почти постоянные тупые боли в области правого подреберья, тошнота, отрыжка воздухом, снижение аппетита. Операций, гемотрансфузий не было.

При осмотре: состояние удовлетворительное; рост 178 см, вес 79 кг, ИМТ $24,9 \text{ кг}/\text{м}^2$. Кожные покровы желтушной окраски, склеры иктеричны; выявляются телеангиэктазии на груди, спине, плечах, «пальмарная» эритема. В лёгких дыхание везикулярное, хрипов нет. ЧД – 16 в мин. Тоны сердца приглушены, ритм правильный. ЧСС – 70 в 1 мин; АД 130/80 мм рт.ст. Язык влажный, обложен белым налётом у корня. Живот мягкий, при поверхностной пальпации умеренно болезненный в области правого подреберья. Размеры печени по Курлову: 9 (+2)×8×7 см; при глубокой пальпации печень плотноватой консистенции, определяется умеренная болезненность. Селезёнка не пальпируется. Дизурий нет. Симптом поколачивания по поясничной области отрицательный.

Результаты исследований: Общий анализ крови: эритроциты – $4,4 \times 10^{12}/\text{л}$; лейкоциты – $6,3 \times 10^9/\text{л}$; нейтрофилы сегментоядерные – 64%; нейтрофилы палочкоядерные – 1%; лимфоциты – 28%; моноциты – 4%; эозинофилы – 2%; базофилы – 1%; Hb – 148 г/л; тромбоциты – $217 \times 10^9/\text{л}$; СОЭ – 18 мм/ч.

Биохимия крови: общий билирубин – 25 мкмоль/л; непрямого билирубин – 22,5 мкмоль/л; прямой билирубин – 2,5 мкмоль/л; АЛТ – 203 ед/л; АСТ – 214 ед/л; ГГТП – 89 ед/л; ЩФ – 298 ед/л; ТГ – 3,9 ммоль/л; ХС-ЛПНП – 2,8 ммоль/л; ХС-ЛПВП – 1,5 ммоль/л; глюкоза – 5,0 ммоль/л; креатинин – 62 мкмоль/л; мочевины – 2,8 ммоль/л; альбумин – 43 г/л; общий белок – 71,5 г/л; альфа-1-глобулины – 3,2 г/л; альфа-2-глобулины – 5,7 г/л; бета-глобулины – 7,1 г/л; γ-глобулины – 12,5 г/л; альфа-фетопротеин – 3,1 ед/л; ферритин – 54 мкг/л; трансферрин – 2,6 г/л; калий – 3,7 ммоль/л; Натрий – 137,5 ммоль/л; железо – 21,5 мкмоль/л; амилаза – 44 ед/л; ХС – 5,3 ммоль/л. ПТИ - 84%.

Иммуноферментный анализ (исследование крови на маркеры гепатитов В, С): HBsAg (-); анти-HBs (-); анти-HBcIgG (-); HBeAg (-); анти-HBe (-); анти-HBcIgM (-); анти-HCV отриц.

Эластометрия печени: определена стадия F2 (по шкале METAVIR), умеренный фиброз. Кал на скрытую кровь – отриц.

Рентгенологическое исследование лёгких: без патологических изменений. ЭКГ – без патологических изменений.

Общий анализ мочи: в пределах нормы.

Вопросы:

1. Предположите наиболее вероятный диагноз.
2. Обоснуйте поставленный Вами диагноз.
3. Составьте и обоснуйте план дополнительного обследования пациента.
4. Обоснуйте назначение медикаментозного и немедикаментозного лечения данного пациента.
5. При обращении к врачу через месяц после лечения пациент отметил улучшение самочувствия: исчезли слабость, повышенная утомляемость, тупые боли в области правого подреберья, тошнота, отрыжка воздухом. При объективном осмотре: кожные покровы чистые, обычной окраски. Размеры печени по Курлову: 9×8×7 см. Селезёнка не увеличена. Общий анализ крови – в пределах нормы. Биохимия крови: общий билирубин – 18 мкмоль/л; непрямого билирубин – 16 мкмоль/л; прямой билирубин – 2,0 мкмоль/л; АЛТ – 40 ед/л, АСТ – 38 ед/л, ГГТП – 26 ед/л; ЩФ – 125 ед/л; ТГ – 2,6 ммоль/л. При УЗИ органов брюшной полости выявлены диффузные дистрофические изменения в паренхиме печени. Какова Ваша дальнейшая лечебная тактика?

Эталонные ответы

1. Хронический гепатит алкогольной этиологии, умеренной степени активности, стадия F2 (умеренный фиброз).
2. Диагноз «хронический алкогольный гепатит» установлен на основании жалоб больного на общую слабость, повышенную утомляемость, тупую ноющую боль в правом подреберье, тошноту, снижение аппетита, периодический кожный зуд; данных анамнеза (пациент злоупотребляет алкоголем в течение 13 лет); данных объективного осмотра (желтушность кожных покровов, иктеричность склер, наличие у больного телеангиэктазий, «пальмарной» эритемы, гепатомегалии). Подтверждают диагноз «хронический алкогольный гепатит» данные лабораторных исследований (повышение АЛТ, АСТ, ГГТП, общего билирубина, щелочной фосфатазы, а также повышение уровня триглицеридов). Исключена другая (вирусная) этиология хронического гепатита: исследование крови на маркеры гепатита В, С: HBsAg (-); анти-HBs (-); анти-HBcIgG (-); HBeAg (-); анти-HBe (-); анти-HBcIgM (-); анти-HCV – отрицательный. Степень активности хронического алкогольного гепатита определена на основании повышения уровня АЛТ и АСТ (в 5 раз по сравнению с нормой). Стадия хронического алкогольного гепатита F2 установлена на основании данных эластометрии печени (по шкале METAVIR), умеренный фиброз.
3. УЗИ органов брюшной полости и забрюшинного пространства (для исключения очаговых образований печени, признаков портальной гипертензии, сопутствующей патологии); ЭГДС – для выявления и/или определения состояния вен пищевода и /или желудка; дуплексное сканирование сосудов печеночно-селезеночного бассейна для выявления признаков портальной гипертензии.
4. Рекомендуется соблюдение диеты. Исключить алкоголь, жирное, жареное, острое, копченое, соленое, кофе, газированные напитки, какао. Целесообразно назначение диеты, богатой белками (не менее 1 г на 1 кг массы тела), с высокой энергетической ценностью (не менее 2000 ккал/сут), с достаточным содержанием витаминов (особенно группы В, фолиевой и липоевой кислот) и микроэлементов – цинка и селена, дефицит которых наиболее часто наблюдается при злоупотреблении алкоголем. Пациенту показано назначение Адеметионина (Гептрал) в дозе 1600 мг в сутки в течение 4-8 недель. Применение экзогенного адеметионина позволяет снизить накопление и отрицательное воздействие токсических метаболитов на

гепатоциты, стабилизировать вязкость клеточных мембран, активизировать работу связанных с ними ферментов.

5. В результате проведенного лечения отмечена положительная динамика: наблюдается отсутствие болевого, диспепсического, астенического синдромов. Исчезли желтушность кожных покровов, иктеричность склер, телеангиэктазии, «пальмарная» эритема.

Отмечена также положительная динамика биохимических показателей: снижение общего билирубина, АЛТ, АСТ, ГГТП, ЩФ, ТГ. Так как при УЗИ органов брюшной полости выявлены диффузные дистрофические изменения в паренхиме печени, рекомендуется продолжить прием Адеметионина (Гептрал) в дозе 1600 мг в сутки внутрь в течение 1 месяца. Диспансерное наблюдение у гастроэнтеролога

Задача 20

Мужчина 49 лет обратился к врачу с жалобами на общую слабость, повышенную утомляемость, снижение работоспособности, почти постоянные тупые боли в области правого подреберья, тошноту. Из анамнеза. Считает себя больным в течение двух лет, когда впервые появились общая слабость, повышенная утомляемость, чувство тяжести в области правого подреберья. За медицинской помощью не обращался. Периодически принимал эссенциале форте по 2 капсуле три раза в день, ферментные препараты: креон по 25000 Ед. два раза в сутки; улучшения самочувствия не отметил. Настоящее обострение в течение месяца, когда после значительной физической нагрузки усилились боли в области правого подреберья, увеличилась общая слабость. Принимал баралгин, положительного эффекта не наблюдалось. Операций, гемотрансфузий не было. Алкоголем не злоупотребляет, гепатотоксичные лекарственные средства не принимал, был донором.

При осмотре: состояние удовлетворительное; рост-177 см, вес -79 кг, ИМТ 25,2кг/м². Кожные покровы желтушной окраски, склеры иктеричны, выявляются телеангиэктазии на груди, плечах и спине. В лёгких дыхание везикулярное, хрипов нет. ЧД 16 в мин. Тоны сердца ритмичные, приглушены. ЧСС 72 в 1 мин; АД-130/80 мм рт.ст. Язык влажный, обложен белым налётом. Живот мягкий, при пальпации умеренно болезненный в области правого подреберья. Размеры печени по Курлову: 12 (+3)×8×7 см; при глубокой пальпации печень плотноватой консистенции, определяется умеренная болезненность при пальпации. Селезёнка не увеличена. Дизурии нет. Симптом поколачивания по поясничной области отрицательный.

Результаты исследований: общий анализ крови: эритроциты – $4,5 \times 10^{12}/л$; лейкоциты – $6,5 \times 10^9/л$; нейтрофилы – $4,5 \times 10^9/л$; лимфоциты – $1,3 \times 10^9/л$; моноциты – $0,44 \times 10^9/л$; эозинофилы – $0,2 \times 10^9/л$; базофилы – $0,06 \times 10^9/л$; Нв – 145 г/л; тромбоциты – $232 \times 10^9/л$; СОЭ – 23 мм/ч.

Биохимия крови: общий билирубин – 35 мкмоль/л; непрямого билирубин – 29,5 мкмоль/л; прямой билирубин – 5,5 мкмоль/л; АЛТ – 230 ед/л; АСТ – 155 ед/л; ГГТП – 83 ед/л; ЩФ – 143 ед/л; глюкоза – 5,1 ммоль/л; креатинин – 72 мкмоль/л; мочевины – 3,2 ммоль/л; альбумин – 39 г/л; общий белок – 71 г/л; альфа-1-глобулины – 3,0 г/л; альфа-2-глобулины – 5,5 г/л; бета-глобулины – 6,0 г/л; γ-глобулины – 17,5 г/л; ТТГ – 0,94 МЕ/л; альфа-фетопротеин – 3,2 ед/л; ферритин – 53 мкг/л; трансферрин – 2,5 г/л; калий – 3,9 ммоль/л; Na–138 ммоль/л; амилаза – 43 ед/л; железо – 21,3 мкмоль/л; ХС – 5,0 ммоль/л; церулоплазмин – 185 мг/л. ПТИ – 55%.

Иммуноферментный анализ (определение маркеров гепатитов В, С, Dв сыворотке крови): HBsAg (+); анти-HBs (-); анти-HBcIgG (+); HBeAg (-); анти-HBe (+); анти-HBcIgM (-); анти-HDV (-); анти-HCV (-); анти-ВИЧ – отрицательный.

Иммунологическое исследование: концентрация Ig класса Gγ в сыворотке крови-7,0 г/л; - молекулярно-биологические исследования: ПЦР: ДНК ВГВ – положительный; количественный анализ ДНК ВГВ – 61000 МЕ/мл. Кал на скрытую кровь – отриц. Общий анализ мочи: в пределах нормы.

Эластометрия печени: определена стадия F4 (по шкале METAVIR), цирроз печени. При УЗИ органов брюшной полости выявлены гепатомегалия, диффузные дистрофические изменения паренхимы печени.

Рентгенологическое исследование легких: без патологических изменений; ЭКГ – без патологических изменений; тест связи чисел – в пределах нормы.

Вопросы:

1. Предположите наиболее вероятный диагноз.

2. Обоснуйте поставленный Вами диагноз.
3. Составьте и обоснуйте план дополнительного обследования пациента.
4. Обоснуйте назначение медикаментозного и немедикаментозного лечения данного пациента.
5. Через 6 месяцев постоянного лечения концентрация ДНК ВГВ – 10 МЕ/мл.-Серологическое исследование (ИФА): HBsAg (-); анти-HBs (+); анти-HBcIgG (+); HBeAg (-); анти-HBe (+); анти-HBcIgM (-).-Биохимия крови: АЛТ – 78 ед/л, АСТ – 52 ед/л, ГГТП – 26 ед/л; общий билирубин – 34 мкмоль/л; ПТИ – 60%; креатинин – 72 мкмоль/л. Общий анализ крови – в пределах нормы. Какова Ваша дальнейшая лечебная тактика? Обоснуйте Ваш выбор.

Эталоны ответов

1. Цирроз печени, ассоциированный с HBV-инфекцией, класс А по Child-Pugh (компенсированный).
2. Диагноз «цирроз печени, ассоциированного с HBV-инфекцией, класс А по Child-Pugh» установлен на основании жалоб больного на общую слабость, повышенную утомляемость, снижение работоспособности, тупую боль в правом подреберье; данных анамнеза, объективного осмотра (желтушность кожных покровов, иктеричность склер, наличие у больного телеангиэктазий, гепатомегалии). Подтверждают вирусную этиологию цирроза печени данные исследований: (выявление HBsAg; анти-HBcIgG; анти-HBe; ПЦР ДНКВГВ - положительный, уровень ДНК ВГВ (61000 МЕ/мл); исключена другая этиология цирроза печени: (исследование крови на маркеры гепатита С, D: анти-HCV – отрицательный; анти-HDV - отрицательный), а также исключено злоупотребление алкоголем, приём гепатотоксичных лекарственных средств. Класс А ЦП установлен на основании классификации Child-Pugh. Согласно классификационным критериям (печёночная энцефалопатия, асцит не определены, общий билирубин – 35 мкмоль/л, альбумин – 39 г/л, ПТИ – 55%) определено 5 баллов, что соответствует классу А по Child-Pugh. Диагноз цирроза печени подтверждается данными эластометрии печени: F4 (по шкале METAVIR), что соответствует циррозу печени. Зарегистрировано изменение биохимических показателей крови: повышение АЛТ, АСТ, общего билирубина, ГГТП, гамма-глобулинов, снижение ПТИ. При УЗИ органов брюшной полости выявлены гепатомегалия, диффузные дистрофические изменения паренхимы печени.
3. ЭГДС – для выявления и/или определения состояния вен пищевода и /или желудка;
- спиральная компьютерная томография (КТ) и магнитно-резонансная томография (МРТ) для получения более точной информации о форме, структуре и размерах печени. При использовании контрастного усиления возможно дифференцировать наиболее часто встречающуюся очаговую патологию печени (кисты, гемангиомы, метастазы);
- дуплексное сканирование сосудов печеночно-селезеночного бассейна для выявления портальной гипертензии.
4. Рекомендовано соблюдение диеты: исключить алкоголь, жирное, жареное, острое, копченое, солёное, кофе, газированные напитки, какао. Рекомендована противовирусная терапия (ПВТ), так как у больных циррозом печени В назначать ПВТ требуется при любом определяемом уровне виремии независимо от активности АлАТ. Среди аналогов нуклеозидов/нуклеотидов предпочтение следует отдавать Энтекавиру и Тенофовиру, поскольку они обладают высокой противовирусной активностью, и к ним редко развивается резистентность. Энтекавир (нуклеозидный аналог Гуанозина) внутрь в дозе 0,5 мг/сут в течение 48 недель. Активность АЛТ необходимо оценивать каждые 3 месяца в процессе лечения и после его окончания. При лечении аналогами нуклеозидов/нуклеотидов мониторинг уровня ДНК HBV должно проводиться 1 раз в 3 месяца как минимум в течение первого года лечения.
5. У пациента получен вирусологический ответ, так как концентрация ДНК ВГВ составила 10 МЕ/мл. Отмечена положительная динамика биохимических показателей (снижение АЛТ, АСТ, ГГТП, общего билирубина) и серологический ответ по HBsAg (клиренс HBsAg с формированием анти-HBsAg). Продолжить противовирусную терапию Энтекавиром внутрь в дозе 0,5 мг/сут до 48 недель. После окончания лечения провести биохимический анализ крови, количественный анализ ДНК HBV, затем 1 раз в 6 месяцев. Несмотря на вирусологическую ремиссию на фоне приема аналогов нуклеозидов/нуклеотидов, пациенты с ЦП должны мониториться на предмет развития гепатоцеллюлярной карциномы. Соблюдение диеты, диспансерное наблюдение у гастроэнтеролога.

Задача 21

Женщина 24 лет обратилась к врачу с жалобами на слабость, повышение температуры тела до 39,2°C, тянущие боли в поясничной области, частое, болезненное мочеиспускание в малых количествах.

Из анамнеза известно, что считает себя больной с 14 лет, когда впервые отметила появление вышеуказанных жалоб, был диагностирован острый пиелонефрит, проведено лечение. В последующие 2 года неоднократные госпитализации с аналогичными жалобами, выставлен диагноз хронического пиелонефрита. В 16 лет больной было предложено санаторно-курортное лечение, которое дало положительные результаты. Ухудшение состояния около 2-х недель назад, когда после переохлаждения появились озноб, повышение температуры тела до 39°C, сильные приступообразные боли в поясничной области, которые иррадиировали вниз живота, сопровождающиеся частым болезненным мочеиспусканием.

При осмотре: состояние относительно удовлетворительное. Рост 175 см. Вес 64 кг. Кожные покровы чистые, обычной окраски. Отёков нет. В лёгких дыхание везикулярное, хрипов нет. Тоны сердца приглушены, ритмичные. ЧСС – 70 уд.в мин., АД – 120/80 мм.рт.ст. Живот мягкий, при пальпации безболезненный во всех отделах. Печень и селезёнка не увеличены. Симптом поколачивания по поясничной области положительный справа. Частое болезненное мочеиспускание.

В анализах: лейкоциты $8,9 \times 10^9$ /л, СОЭ 36 мм/час, мочевины 4,3 ммоль/л, креатинин 72,6 мкмоль/л, общий белок 46 г/л. СКФ 92 мл/мин/1,73 м².

Общий анализ мочи: удельный вес – 1009, белок – 0,5, лейкоциты – вне поле зрения, слизь, клетки плоского эпителия.

Обзорная и экскреторная урография – почки расположены обычно, тени конкрементов не выявлено. Имеется грибовидная деформация чашечек, шейки вытянуты, лоханка атонична. Контуры почек неровные, снижено накопление контраста справа. Уродинамика не нарушена.

Вопросы:

1. Предположите наиболее вероятный диагноз.
2. Обоснуйте поставленный Вами диагноз.
3. Составьте и обоснуйте план дополнительного обследования пациента.
4. Предложите и обоснуйте тактику дальнейшего лечения.

Эталоны ответов

1. Хронический первичный правосторонний пиелонефрит в фазе обострения, рецидивирующая форма, без нарушения функции почек. ХБП 1 ст.
2. Диагноз «пиелонефрит» установлен на основании жалоб (на слабость, повышение температуры тела до 39,2°C, тянущие боли в поясничной области, частое, болезненное мочеиспускание в малых количествах); данные анамнеза (острый пиелонефрит, который перешёл в хроническую форму, его неоднократное обострение); данные осмотра (положительный симптом поколачивания справа); данных анализов крови и мочи (увеличение СОЭ в общем анализе крови и лейкоцитурия); данных экскреторной урографии (деформация чашечно-лоханочной структуры и снижение накопления контраста справа). Первичный пиелонефрит установлен на основании отсутствия данных за какие-либо патологические состояния мочевыводящих путей и почек, которые приводят к развитию вторичного пиелонефрита (МКБ, стриктура мочеточника, беременность). Хронический пиелонефрит и рецидивирующее течение установлены на основании данных анамнеза (неоднократные рецидивы острого пиелонефрита с исходом в хронический пиелонефрит). На фазу обострения хронического пиелонефрита указывает повышение температуры тела, лейкоцитоз в крови, повышение СРБ, большое количество лейкоцитов в моче. ХБП 1 стадии установлена на основании уровня скорости клубочковой фильтрации (СКФ) 92 мл/мин/1,73 м², что соответствует 1 стадии ХБП.
3. Пациенту рекомендованы проведение посева мочи для выявления возбудителя заболевания и чувствительности его к антибактериальной терапии; УЗИ почек для определения размеров почек, наличие в них конкрементов; проба Реберга для определения экскреторной функции почек.
4. 1. Антибактериальная терапия - продолжительность терапии составляет от 5 дней до 2 недель. Начинать лечение предпочтительнее с парентерального введения антибактериальных средств, переходя потом на приём внутрь. Из современных препаратов применяются фторхинолоны (Таваник (Левифлоксацин) 250-500 мг 1 раз в сутки) или β-лактамы. Используют также III и IV поколения цефалоспоринов, полусинтетические или уреидопенициллины, монобактамы, пены и ингибиторы β-лактамазы: Цефтриаксон (2 г 1 раз в сутки внутримышечно), Цефазолин (1 г 3 раза в сутки). В начале лечения аминогликозидами

рекомендуют высокие дозы (2,5-3 мг/ кг в сутки), которые потом могут быть снижены до поддерживающих (1-1,5 мг/кг в сутки). Кратность введения может колебаться от 3 до 1 раза в сутки (в последнем случае рекомендуют введение препаратов в дозе 5 мг/кг, которая считается более эффективной и менее токсичной).

2. Дезинтоксикационная терапия (NaCl 0,9% в/в капельно, раствор глюкозы 5% в/в капельно).

3. Средства, улучшающие почечный кровоток (Трентал).

4. Спазмолитики (Но-шпа, Баралгин).

5. Антикоагулянты (Гепарин).

6. Диета - ограничить острые, пряные, жареные, копчёные продукты, приправы. Ограничение поваренной соли, чередование белковой и растительной пищи. Питьё слабоминерализованных вод.

Задача 22

Пациент Е. 23 лет, автомеханик. Заболел две недели назад после переохлаждения. Врачом по месту жительства диагностирован острый тонзиллит. Была рекомендована терапия Амоксициллином курсом 10 дней, однако через 3 дня в связи со значительным улучшением самочувствия и нормализацией температуры тела лечение пациент прекратил. Через две недели после указанных событий больной отметил появление отёков на лице, общую слабость и недомогание, снизился аппетит, появилась головная боль, также моча стала тёмно-красного цвета и уменьшилось её количество. Наряду с вышеперечисленными симптомами пациента беспокоили боли в животе и пояснице. При измерении артериального давления – АД 140/90 мм рт. ст.

При осмотре: кожные покровы бледные. При аускультации лёгких дыхание везикулярное, побочных дыхательных шумов нет, ЧДД – 17 в минуту. Тоны сердца приглушены, ритм правильный. АД – 140 и 90 мм рт. ст. ЧСС – 90 ударов в минуту. Живот мягкий, безболезненный. Размеры печёночной тупости по Курлову – 11×9×8 см. Диурез – 700 мл в сутки. Проведено лабораторное исследование.

Общий анализ крови: гемоглобин – 136 г/л, лейкоциты – $10,8 \times 10^9$ /л, СОЭ – 70 мм/час;

Общий анализ мочи: относительная плотность – 1025, протеинурия – 1,5 г/л, лейкоциты – 14-15 в поле зрения, эритроциты – сплошь покрывают все поле зрения;

Биохимический анализ крови: общий белок – 62 г/л, альбумин – 39 г/л, холестерин – 4,5 ммоль/л, мочевины – 5,6 ммоль/л, креатинин – 110 мкмоль/л, СКФ – 79,4 мл/мин/1,73 м² по СКД-ЕРІ, титр АСЛ-О – 1:1000.

УЗИ почек: почки увеличены в размерах, контуры ровные, расположение типичное; дифференцировка слоёв паренхимы нарушена, экзогенность паренхимы умеренно повышена; чашечно-лоханочная система без деформаций и эктазий.

Вопросы:

1. Предположите наиболее вероятный диагноз.

2. Обоснуйте поставленный Вами диагноз.

3. Назовите план обследования пациента.

4. Назначьте необходимую терапию.

5. Укажите, в каких случаях при данном заболевании проводится иммуносупрессивная терапия

Эталонные ответы.

1. Острый постстрептококковый гломерулонефрит. Нефритический синдром. Артериальная гипертензия 1 степени, риск 3.

2. Диагноз «острый постстрептококковый гломерулонефрит» (ОПСГН) устанавливают при выявлении клинико-лабораторных признаков острого гломерулонефрита, развившихся через 1-6 недель после перенесённой инфекции, вызванной β-гемолитическим стрептококком группы А. У пациента характерные изменения в анализе мочи, есть указания на предшествующую стрептококковую инфекцию, характерна динамика антистрептококковых антител.

3. 1) Титр антистрептококковых антител (АСЛ-О, антистрептогиалуронидаза, антистрептокиназа, анти-ДНК-аза В, анти-НАД), СРБ, уровень комплемента сыворотки крови, антитела к ДНК. 2) Анализ мочи по Нечипоренко, анализ мочи по Зимницкому. 3) Биопсию почки, как правило, проводят при нетипичном течении ОПСГН для исключения других возможных заболеваний, а также при позднем начале болезни без чёткой связи с недавно перенесённой стрептококковой инфекцией. 4) Поиск очагов инфекции.

4. Режим – постельный при выраженных отёках, макрогематурии, умеренной/тяжелой АГ, сердечной недостаточности (обычно в первые 3-4 недели). При улучшении состояния режим постепенно расширяют. Диета: с ограничением потребления соли (до 1-2 г/сут) и жидкости в острый период болезни, особенно при быстром нарастании отёков, олигурии и АГ. Объём жидкости рассчитывают, исходя из диуреза за предыдущий день с учётом внепочечных потерь, приём жидкости не должен превышать диуреза более чем на 200 мл с ограничением белка до 0,5 г/кг/сут при снижении функции почек менее 60 мл/мин (до нормализации СКФ и уровня креатинина в крови, но не длительнее 2-4 недель). При выраженном отёчном синдроме – терапия диуретиками. При выраженной гиперкоагуляции – терапия антикоагулянтами. При быстро прогрессирующем течении ОПСГН и/или выявлении более 30% полулуний в биоптате почки предлагается проведение «пульс-терапии» Метилпреднизолоном. При сохраняющемся более 2 недель нефротическом синдроме, стабильно повышенном уровне креатинина (без тенденции к дальнейшему нарастанию и нормализации) и при невозможности проведения биопсии почки рекомендуется терапия Преднизолоном внутрь в дозе 1 мг/кг/сут в течение 1-2 месяцев.

5. Сроки нормализации анализов мочи различны. Гематурия, как правило, исчезает через 3-6 месяцев. Протеинурия снижается медленнее; у 15% следовая протеинурия может сохраняться более года. Более медленное по сравнению с темпами исчезновения гематурии и восстановлением функции почек снижение протеинурии объясняется более длительным сохранением иммунных депозитов в клубочке, особенно субэпителиальной локализации. Так как персистирующая протеинурия не достигает нефротического уровня показаний для назначения ГКС нет, необходимо продолжить динамическое наблюдение, через год на основании анализов повторно рассмотреть вопрос о назначении стероидов.

Задача 23

Больной М. 24 лет обратился к врачу-терапевту участковому с жалобами на головную боль, общую слабость и утомляемость, снижение аппетита. Из анамнеза известно, что в возрасте 14 лет после перенесенного ОРЗ у пациента появились отёки лица, сохранялась субфебрильная температура в течение 3-4 месяцев, были изменения в моче. Лечился у педиатра около года «от нефрита», получал Преднизолон. Последний год чувствовал себя хорошо, заметных отёков не было. Во время медосмотра выявлено повышение АД – 140/90 мм рт. ст. и пастозность лица. Было рекомендовано обратиться в поликлинику по месту жительства для обследования и верификации диагноза.

При осмотре: нормального телосложения, ИМТ = 21 кг/м², кожа бледная, сухая, имеются следы расчесов на руках, пояснице, туловище, отёки лица и кистей рук. Язык сухой, с коричневатым налетом. В лёгких дыхание везикулярное, хрипов нет. Границы относительной сердечной тупости расширены влево на 1,5 см от срединно-ключичной линии. Пульс – 76 ударов в минуту, высокий. АД – 140/90 мм рт. ст. Живот мягкий, безболезненный при пальпации во всех отделах. Печень и селезёнка не увеличены. Симптом поколачивания по поясничной области отрицательный. Отмечает уменьшение выделяемой мочи. Отёков на нижних конечностях нет.

Общий анализ крови: эритроциты – $3,2 \times 10^{12}$ /л, гемоглобин – 105 г/л, лейкоциты – $5,2 \times 10^9$ /л, палочкоядерные нейтрофилы – 4%, сегментоядерные нейтрофилы – 65%, эозинофилы – 3%, моноциты – 5%, лимфоциты – 23%, СОЭ – 12 мм/ч.

Биохимические исследования крови: общий холестерин – 7 ммоль/л, креатинин крови – 170 мкмоль/л, мочевины крови – 11 ммоль/л.

В анализах мочи: удельный вес – 1009, белок – 1,1%, лейкоциты – 2-4 в поле зрения, эритроциты выщелочные – 7-10 в поле зрения, гиалиновые цилиндры – 2-3 в поле зрения. Альбуминурия – 250 мг/сут. СКФ (по формуле СКД-ЕП) – 55 мл/мин.

Вопросы:

1. Предположите наиболее вероятный диагноз.
2. Обоснуйте предполагаемый диагноз.
3. Нужны ли дополнительные исследования для уточнения диагноза?
4. Какова дальнейшая тактика ведения пациента?
5. Препарат какой группы лекарственных средств Вы бы рекомендовали пациенту в качестве нефропротективной терапии? Обоснуйте свой выбор.

Эталонные ответы

1. Хронический гломерулонефрит, латентная форма, ремиссия. ХБП 3а, А2 Симптоматическая артериальная гипертензия 1 ст., риск 3. Анемия 1 ст.
2. Диагноз «хронический гломерулонефрит» предположен на основании анамнестических данных (10 лет назад лечился по поводу гломерулонефрита), характерного мочевого синдрома у больного (протеинурия, эритроцитурия), отёчного и гипертонического синдрома. Диагноз «хроническая болезнь почек (ХБП)» определён по наличию признаков поражения почек (альбуминурия) на протяжении 3 и более месяцев (анамнестические данные) и снижения СКФ.
3. Целесообразно, помимо проведённых анализов, сделать УЗИ почек. Для установки диагноза «ХБП» необходимо наличие следующих критериев: выявление любых клинических маркеров повреждения почек, подтверждённых на протяжении периода длительностью не менее 3 месяцев; наличие маркеров необратимых структурных изменений органа, выявленных однократно при прижизненном морфологическом исследовании органа или при его визуализации; снижение скорости клубочковой фильтрации (СКФ) < 60 мл/мин/1,73 м², сохраняющееся в течение трёх и более месяцев, вне зависимости от наличия других признаков повреждения почек. В связи с этим для того, чтобы подтвердить диагноз «ХБП» необходимо провести повторно все обследования через 3 месяца (в условии задачи нет данных о наличии снижения СКФ и альбуминурии в течение 3 и более месяцев).
4. У больного выявлена сниженная скорость клубочковой фильтрации (СКФ) до 30–60 мл/мин впервые, поэтому следует оценить стабильность нарушения функции почек. Повторное обследование проводится через 2–4 недели и далее через 3–6 месяцев: измерение АД, осмотр глазного дна, СКФ и креатинин крови, липидный профиль, глюкоза, общий анализ крови (гемоглобин), калий, натрий, кальций, фосфор, мочевая кислота, общий анализ мочи, суточная альбуминурия (протеинурия), при стабильном течении (снижение СКФ менее 2 мл/мин за 6 мес.) – ежегодно. Консультация врача-нефролога проводится в следующих случаях: СКФ <30 мл/мин (ХБП 4–5 стадий). СКФ 30–60 мл/мин (ХБП 3 стадии) с быстрым снижением функции почек или с риском быстрого снижения функции почек: прогрессирующее снижение СКФ (более 15% за 3 месяца), протеинурия более 1 г/сут, выраженная и неконтролируемая артериальная гипертония, анемия (гемоглобин менее 110 г/л).
5. Ингибиторы АПФ или антагонисты рецепторов к ангиотензину II. Данные группы антигипертензивных препаратов являются «золотым стандартом» при лечении пациентов с ХБП стадий С1-3. Наиболее доказанными нефропротективными свойствами из группы ингибиторов АПФ обладает рамиприл, из группы антагонистов рецепторов к ангиотензину II – лозартан.

Задача 24

Больная 50 лет обратился в поликлинику. Из анамнеза: в последний год отмечает по ночам боли в области верхней трети грудины, которые продолжаются около 15 минут, проходят самостоятельно или после приема Нитроглицерина. АД - 120/80 мм рт. ст., пульс - 62 удара в минуту. ЭКГ в покое без патологических изменений. Проба с физической нагрузкой отрицательная при высокой толерантности к нагрузке. Во время приступа болей на ЭКГ, снятой врачом скорой помощи, были зарегистрированы подъём сегмента ST в отведениях II, III и aVF с дискордантным снижением этого сегмента в отведениях V1 и V2 и атриовентрикулярная блокада II степени. Из анамнеза известно, что в течение 10 лет у больной отмечается повышение артериального давления до 170/100 мм рт. ст. при оптимальном АД для больной 130/80 мм рт. ст. Отец умер внезапно в возрасте 57 лет, мать страдает артериальной гипертонией и ИБС. Больная курит до 20 сигарет в день в течение 25 лет.

Вопросы:

1. Какой наиболее вероятный диагноз у данного больного?
2. Обоснуйте поставленный Вами диагноз.
3. Составьте план дополнительного обследования пациента.
4. Какова Ваша дальнейшая лечебная тактика?
5. С какими заболеваниями проводится дифференциальный диагноз?

Эталоны ответов

1. ИБС: вариантная стенокардия Принцметала.
2. Диагноз поставлен на основании жалоб на боли по ночам в области верхней трети грудины, которые продолжаются около 15 минут, проходят самостоятельно или после

приёма Нитроглицерина; данных анамнеза: во время приступа болей на ЭКГ, снятой врачом «скорой помощи», были зарегистрированы подъём сегмента ST в отведениях II, III и AVF с дискордантным снижением этого сегмента в отведениях V1 и V2 и атриовентрикулярная блокада II степени.

3. - БХ крови: липидограмма;

- СМЭКГ по Холтеру;

- стрессЭХОКГ;

- коронарография.

4. - Антиагреганты;

- антагонисты кальциевых каналов;

- бета-адреноблокаторы;

- оперативное лечение: БАП и стентирование.

5. - ИБС: острый инфаркт миокарда;

- ИБС: прогрессирующая стенокардия.

Задача 25

Мужчина 39 лет на приеме у врача-терапевта участкового предъявляет жалобы на одышку, сердцебиение, кашель. Небольшую одышку и периодические сердцебиения отмечает в течение 5 лет. Около недели назад заболел ангиной с появлением высокой температуры, кашля. В ночь перед обращением к врачу не мог спать из-за выраженной одышки, усиливающейся в горизонтальном положении. В подростковом возрасте были частые ангины, на фоне которых беспокоили боли в крупных суставах. Наблюдался у невропатолога по поводу хореи.

Объективно: ортопноэ, акроцианоз, ЧДД - 28 в минуту, отёки нижних конечностей, приподнимающий верхушечный толчок. Пульс слабого наполнения, аритмичен, 96 ударов в минуту. ЧСС по данным аускультации - 110 в минуту. Артериальное давление - 100/60 мм.рт.ст., температура тела - 37,4°C. Печень увеличена, слегка болезненна при пальпации. При перкуссии сердце увеличено влево и вправо. В нижних отделах лёгких мелкопузырчатые хрипы. При аускультации сердца – аритмия с отсутствием периодов правильного ритма. На верхушке трёхчленная мелодия с низким глухим дополнительным компонентом, акцент II тона на лёгочной артерии. Трёхчленная мелодия выслушивается в точке Боткина. Систолический и протодиастолический шум на верхушке. Систолический шум на верхушке усиливается на выдохе, проводится в аксиллярную область.

Общий анализ крови: СОЭ - 32 мм/час, лейкоциты – 11300 в 1 мм³. Биохимическое исследование крови: С – реактивный белок (++++). ДФА – 0,500 (N до 0.200).

Вопросы:

1. Ваш предположительный диагноз.

2. Критерии основного диагноза.

3. Какие осложнения основного заболевания Вы предполагаете?

4. Составьте и обоснуйте план дополнительного обследования пациента.

5. Лечебная тактика, выбор препаратов.

Эталоны ответов

1. Хроническая ревматическая болезнь сердца, активная фаза, активность II ст. Рецидивирующий ревмокардит. Комбинированный митральный порок сердца: стеноз и недостаточность митрального клапана. Фибрилляция предсердий с тахисистолией желудочков. Хроническая сердечная недостаточность IIБ стадии IV функционального класса. Сердечная астма.

2. У больного имеется ревматический анамнез, данные клинико-лабораторные, свидетельствующие об активности ревматического процесса на фоне перенесённой ангины. Данные объективного обследования и аускультации сердца свидетельствуют о формировании комбинированного митрального порока сердца: стеноз и недостаточность митрального клапана. Характер пульса, наличие дефицита пульса свидетельствуют о фибрилляции предсердий. Наличие проявлений бивентрикулярной сердечной недостаточности характерно для IIБ стадии и соответствует IV функциональному классу.

3. Фибрилляция предсердий с тахисистолией желудочков. Хроническая сердечная недостаточность IIБ ст., IV функционального класса. Сердечная астма.

4. Пациенту рекомендовано: выявить наличие стрептококковой инфекции – мазок из зева на бактериологическое исследование, определение титра АСЛ-О в сыворотке крови; определить характер органического поражения митрального клапана, оценить степень митрального стеноза и митральной недостаточности. Оценить характер ремоделирования левого желудочка, левого предсердия, правого желудочка и правого предсердия методом трансторакальной эхокардиографии. Исключить наличие тромбов в предсердиях методом чреспищеводной эхокардиографии. Выполнить рентгенологическое исследование органов грудной клетки.

5. Антибактериальная терапия. Нестероидные противовоспалительные средства. Для контроля ЧСС – Дигоксин. При снижении фракции выброса – Бисопролол или Карведилол, Спиринолактон, ингибиторы АПФ (Эналаприл или Лизиноприл), петлевой диуретик (Торасемид или Фуросемид). Для купирования сердечной астмы – внутривенное введение нитратов. Консультация кардиохирурга. Хирургическое лечение – протезирование митрального клапана – показано после стихания активности ревматического процесса и уменьшения степени недостаточности кровообращения.

Задача 26

Больной В. 56 лет поступил в стационар с жалобами на одышку в покое, усиливающуюся при малейшем физическом напряжении (из-за одышки больной не мог выходить из дома), кашель с гнойной мокротой, отёки голеней, тяжесть в правом подреберье, увеличение живота. В анамнезе: 20 лет назад перенёс пневмонию. С тех пор беспокоит кашель с мокротой, преимущественно по утрам, кашель усиливался в осеннее и зимнее время. Периодически при повышении температуры до 37-39°C принимал антибиотики и сульфаниламиды. В последние 3 года стала беспокоить одышка. Ухудшение состояния наступило в последние 4 месяца, когда после простуды и повышения температуры (до 38°C) впервые появились отёки, боли и тяжесть в правом подреберье, увеличение живота.

Анамнез жизни. Курит 25 лет по 1 пачке сигарет в день. Работает на вредном производстве – в литейном цехе. Туберкулёзом ранее не болел, контакт с больными туберкулёзом отрицает. Аллергологический анамнез – без особенностей. Состояние тяжёлое, выражен диффузный цианоз, цианоз губ. Снижение мышечной массы верхнего плечевого пояса. Конечности на ощупь тёплые, отёки голеней, бёдер. Положение в постели горизонтальное. Грудная клетка бочкообразной формы. Надключичные пространства выбухают. Экскурсия грудной клетки ограничена. При перкуссии над лёгкими - коробочный звук и опущение нижних границ лёгких. Дыхание ослабленное, на некоторых участках с бронхиальным оттенком. С обеих сторон выслушиваются разнокалиберные влажные хрипы и рассеянные сухие хрипы на выдохе. ЧД - 36 в минуту. Границы сердца в норме. Эпигастральная пульсация, тоны сердца глухие, акцент II тона на лёгочной артерии. Пульс - 112 ударов в минуту, ритмичен. АД - 100/70 мм рт. ст. Шейные вены набухшие, особенно на выдохе. Живот увеличен в объёме из-за асцита. Печень выступает из-под рёберной дуги на 4-5 см, эластичная, болезненная при пальпации.

Рентгенограмма – диффузное усиление лёгочного рисунка, горизонтальный ход рёбер, признаки эмфиземы лёгких, уплощение купола диафрагмы и ограничение подвижности диафрагмы при дыхательных движениях.

ЭКГ: синусовая тахикардия, правограмма. Признаки перегрузки правого предсердия и правого желудочка. Смещение переходной зоны влево до V4.

Анализ крови: эритроциты - $5,4 \times 10^{12}/л$, гемоглобин - 174 г/л, цветовой показатель -1, полихроматофилия, анизоцитоз, пойкилоцитоз, ретикулоциты - 3%, лейкоциты - $12,5 \times 10^9/л$, базофилы - 0%, палочкоядерные нейтрофилы - 5%, сегментоядерные нейтрофилы - 61%, лимфоциты - 34%, тромбоциты – $33 \times 10^9/л$, моноциты - 9%, СОЭ - 2 мм/ч.

Вопросы:

1. Ваш предположительный диагноз.
2. Критерии основного диагноза.
3. Какие осложнения основного заболевания Вы предполагаете?
4. Составьте и обоснуйте план дополнительного обследования пациента.
5. Лечебная тактика, выбор препаратов.

Эталоны ответов

1. ХОБЛ, тяжёлое течение, в фазе обострения. Эмфизема лёгких. Дыхательная недостаточность 3 степени. Хроническое лёгочное сердце в фазе декомпенсации. Недостаточность кровообращения IIБ по правожелудочковому типу, 3 функциональный класс. Асцит.

2. У больного имеются экзогенные факторы риска ХОБЛ - индекс курящего человека 25 лет, работа на вредном производстве. Длительное течение заболевания, проявляющегося продуктивным кашлем с частыми обострениями, симптомы необратимой обструкции верхних дыхательных путей, дыхательной недостаточности, хронического лёгочного сердца с застойной сердечной недостаточностью по правожелудочковому типу. Наличие нейтрофильного лейкоцитоза, гипертермии, гнойной мокроты свидетельствует о фазе обострения ХОБЛ. Имеются рентгенологические признаки, характерные для ХОБЛ - диффузное усиление лёгочного рисунка, проявления эмфиземы лёгких. На ЭКГ - признаки перегрузки правого желудочка. В клиническом анализе крови - вторичный эритроцитоз, что свидетельствует о существовании длительной выраженной гипоксемии.

3. Дыхательная недостаточность 3 степени. Эмфизема лёгких. Вторичные бронхоэктазы. Хроническое лёгочное сердце в фазе декомпенсации. Недостаточность кровообращения IIБ по правожелудочковому типу, 3 функциональный класс. Асцит. Вторичный эритроцитоз.

Согласно шкале mMRC у больного очень тяжёлая одышка, которая делает невозможным выход из дома и возникает при минимальной физической нагрузке, что соответствует 3 степени дыхательной недостаточности.

О хроническом лёгочном сердце в фазе декомпенсации свидетельствует застойная сердечная недостаточность, гепатомегалия, асцит, признаки перегрузки правых отделов сердца на ЭКГ. Вторичный эритроцитоз свидетельствует о выраженной гипоксемии.

4. Ведущее значение в диагностике ХОБЛ имеет исследование функции внешнего дыхания. Обязательным является определение следующих показателей: жизненная ёмкость лёгких (ЖЕЛ), фиксированная жизненная ёмкость лёгких (ФЖЕЛ), объём форсированного выдоха за первую секунду (ОФВ1) и значение ОФВ1/ФЖЕЛ. Критерием диагноза ХОБЛ является величина отношения $O_{FV1}/F_{JEL} < 70\%$. Компьютерная томография грудной клетки помогает уточнить не только характер эмфиземы, но и обнаружить бронхоэктазы. Эхокардиография позволит уточнить состояние правых отделов сердца и определить лёгочную гипертензию и степень её выраженности. Цитологическое исследование мокроты даёт информацию о характере воспаления и его активности. Необходимо проведение бактериоскопического и бактериологического исследования мокроты с использованием современных методик (ПЦР, ДНК диагностика).

5. При ХОБЛ тяжёлой степени базисной терапией является регулярное лечение длительно действующими бронходилататорами: формотерол, сальметерол (по 1 ингаляции 2 раза в день), индакатерол (по 1 ингаляции 1 раз в день), тиотропия бромид (по 1 ингаляции 1 раз в день), гликопирроний (по 1 ингаляции 1 раз в день). Так как у больного ХОБЛ тяжёлого течения, то ему показана тройная терапия: тиотропия бромид + серетид или симбикорт или фостер. При наличии вязкой мокроты показана муколитическая терапия. Наиболее эффективен амброксол (лазолван). В связи с обострением ХОБЛ показана парентеральная терапия системными глюкокортикостероидами в среднетерапевтических дозах (эквивалентно 30-40 мг преднизолона), сроком не более 2 недель с постепенной полной отменой. Показана антибактериальная терапия респираторными фторхинолонами (левофлоксацин, моксифлоксацин). Коррекция гипоксии с помощью оксигенотерапии.

Задача 27

Больной Т. 42 лет госпитализирован в стационар по направлению врача-терапевта участкового с жалобами на слабость, сонливость в дневное время, желтушность кожных покровов, чувство тяжести в правом подреберье, периодические носовые кровотечения после физической работы, увеличение живота в объёме, отёки на нижних конечностях в области стоп и голеней. В анамнезе: тяжесть в правом подреберье беспокоит в течение последних 3 месяцев. За последний месяц отметил нарастание общей слабости, увеличение живота и желтуху. Употребляет водку по 200 г ежедневно в течение последнего года, наблюдается у нарколога. Употребление наркотиков отрицает. Гемотрансфузий, оперативных вмешательств не было. Объективно: состояние средней тяжести. Сознание ясное. Тест связывания чисел – 40 сек. Рост – 178 см, вес – 62 кг. Кожа обычной влажности, желтушная. В области груди и верхней части спины видны «сосудистые звездочки». Склеры глаз иктеричны. Отёки стоп и нижней трети голеней. В

лёгких дыхание везикулярное, побочных дыхательных шумов нет. ЧДД – 18 в мин. При аускультации тоны сердца ритмичные, шумов нет. ЧСС – 78 ударов в минуту. АД – 110/70 мм рт. ст. Язык влажный, малиновый, сосочки сглажены. Живот увеличен в объёме, пупок сглажен, на передней брюшной стенке радиально от пупка определяются расширенные, извитые вены. В положении лёжа живот распластан. При пальпации мягкий, болезненный в правом подреберье. Размеры печени по Курлову - 15×15×13 см. Нижний край печени при пальпации плотный, бугристый. Стул оформленный, коричневый, без патологических примесей. Размеры селезёнки - 15×12. Мочепускание свободное, безболезненное, моча тёмно-жёлтая.

Общий анализ крови: эритроциты – $4,1 \times 10^{12}/л$; Нв – 122 г/л; цветовой показатель – 0,9%; тромбоциты – $98 \times 10^9/л$, лейкоциты – $3,2 \times 10^9/л$, эозинофилы – 1%, палочкоядерные нейтрофилы – 4%, сегментоядерные нейтрофилы – 63%, лимфоциты – 29%, моноциты – 3%, СОЭ – 22 мм/ч.

Биохимические анализы: общий билирубин – 130 мкмоль/л, прямой билирубин – 100 мкмоль/л, АЛТ – 120 Ед/л, АСТ – 164 Ед/л. МНО – 2, альбумин – 28 г/л.

Фиброгастроуденоскопия: варикозное расширение вен пищевода I ст.

Ультразвуковое исследование брюшной полости: переднезадний размер правой доли печени – 170 мм, контуры чёткие и неровные. Паренхима неравномерно диффузно-повышенной эхогенности. Диаметр портальной вены – 16 мм. Желчный пузырь нормальных размеров, содержимое – желчь. Гепатикохоledох не расширен. Селезёнка расположена обычно, структура однородная, паренхима средней эхогенности. Площадь селезёнки – 36,1 см². Свободная жидкость в брюшной полости.

Вопросы:

1. Предположите наиболее вероятный диагноз.
2. Обоснуйте поставленный Вами диагноз.
3. Составьте и обоснуйте план дополнительного обследования пациента.
4. Какая тактика и терапия требуется пациенту при поступлении. Обоснуйте свой выбор.
5. Какие возможны осложнения данного заболевания?

Эталонные ответы

1. Цирроз печени алкогольной этиологии, класс С по Чайлду-Пью. Портальная гипертензия (асцит, спленомегалия, ВРВ пищевода I ст.). Гиперспленизм (тромбоцитопения). Печёночная энцефалопатия I ст.

2. У больного выявлены желтуха, цитоллиз, «печёночные знаки»: малиновые ладони, «сосудистые звёздочки», синдром портальной гипертензии (гепатоспленомегалия, асцит, варикозное расширение вен пищевода, передней брюшной стенки, расширение портальной вены), признаки печёночной недостаточности (гипоальбуминемия, гипокоагуляция). По данным УЗИ – паренхима печени, неравномерно диффузно-повышенной эхогенности. Алкогольный анамнез свидетельствует о наиболее вероятной этиологии цирроза печени. Класс С выставлен согласно классификации Чайльд-Пью – 11 баллов. Снижение скорости теста связывания чисел свидетельствует о I степени печёночной энцефалопатии. Тромбоцитопения в данной ситуации связана с гиперспленизмом.

3. Анализы крови: коагулограмма, общий белок, креатинин, мочевины, калий, натрий, ГГТ, ЩФ, амилаза, маркеры вирусных гепатитов HBsAg, антитела к HCV, ВИЧ-инфекции. Общий анализ мочи, копрограмма. ЭКГ. Рентген лёгких.

4. Отказ от алкоголя. Диета с содержанием белка 1,0 г/кг/сут. Калорийность пищи - 1800–2500 ккал/сут. Ограничение содержания соли до 5,2 г/сут. Санация кишечника с целью уменьшения эндотоксинемии. Лактулоза - 15-45 мл 2-3 раза в сутки (стул до 2-3 раз в сутки). Возможен приём невсасывающихся антибиотиков (Рифаксимин 1200 мг/сут. 7 -10 дней). Высокие очистительные клизмы. Уменьшение токсического действия аммиака. Орнитин-аспартат - 5 г по 1-2 пакетика гранул, растворённых в воде × 3 раза в день после еды. Мочегонная терапия. Спиринолактон - 50–200 мг/сут. Фуросемид - 40 мг/сут (повышение дозы на 40 мг каждые 7 дней до 160 мг/сут, критерий эффективности - уменьшение массы тела на 2 кг/нед.). Снижение давления в портальной вены. Анаприлин - 40 мг 1 раза в сутки.

5. Печёночная энцефалопатия. Кровотечения из варикозно расширенных вен пищевода и желудка. Гепаторенальный синдром. Инфекционные осложнения (спонтанный бактериальный перитонит, пневмония, инфекции мочевыводящих путей и др.).

Задача 28

Больная М. 34 лет жалуется на боли жгучего характера в подложечной области, возникающие натощак и по ночам, изжогу, тошноту, иногда, на высоте болей, рвоту, приносящую облегчение. Данные симптомы беспокоят 10 лет, возникают, в основном, весной и осенью. Самостоятельно принимает соду, Алмагель, вызывающие положительный эффект.

Настоящее обострение связывает с приёмом Вольтарена по поводу болей в поясничной области. Объективно: состояние удовлетворительное, кожа обычной окраски, влажная.

Пульс – 60 уд/мин, АД – 100/70 мм рт. ст. Язык влажный, густо обложен белым налетом. Живот обычной формы, не вздут, при пальпации резко болезненный в эпигастральной области. Стул со склонностью к запорам (1 раз в 2 дня).

Общий анализ крови: гемоглобин – 130 г/л, СОЭ – 10 мм/ч, лейкоциты – $5,2 \times 10^9$ /л; лейкоформула: палочкоядерные нейтрофилы – 2%, сегментоядерные нейтрофилы – 66%, лимфоциты - 27, моноциты - 5.

Биохимический анализ крови: АЛТ – 40 ед/л, АСТ – 32 ед/л. Диастаза мочи – 64 ед.

ЭФГДС: пищевод свободно проходим, кардия смыкается. В желудке натощак содержится большое количество светлой секреторной жидкости и слизи. Складки слизистой оболочки желудка утолщены, извитые, диффузно гиперемированы. Луковица 12-перстной кишки деформирована, на задней стенке выявляется дефект слизистой оболочки до 0,7 см в диаметре. Края дефекта имеют чёткие границы, гиперемированы, отёчны. Дно дефекта покрыто фибринозными наложениями белого цвета. Постбульбарные отделы без патологии. Хелик-тест: базальный уровень – 4 мм; нагрузочный уровень – 10 мм; показатель прироста – 6 мм; Нр (+).

Вопросы:

1. Сформулируйте диагноз.
2. Перечислите экзогенные и эндогенные предрасполагающие факторы, приводящие к развитию данного заболевания.
3. Показания к госпитализации.
4. Осложнения данного заболевания.
5. Назначьте лечение.

Эталоны ответов

1. Язвенная болезнь с локализацией язвы (0,7 см) средних размеров на задней стенке луковицы двенадцатиперстной кишки, фаза обострения. Рубцово-язвенная деформация луковицы двенадцатиперстной кишки.

2. Экзогенные факторы: нервно-психические воздействия, психоэмоциональный стресс; травмы, заболевания головного мозга; алиментарный фактор; приём лекарственных препаратов (НПВП, ГК и др.); бытовые и производственные вредности; метеорологические условия; инфицирование *Helicobacter pylori*. Эндогенные факторы: наследственная предрасположенность; первая группа крови; конституциональный статус; пол и возраст; заболевания внутренних органов; дисбактериоз гастродуоденальной зоны.

3. Показания к госпитализации: больные с осложнённым и часто рецидивирующим течением заболевания; больные язвой желудка, если нет возможности провести квалифицированное исследование гастробиоптата; больные язвой, протекающей с выраженным болевым синдромом или болевым синдромом, который не купируется в течение недели амбулаторного лечения; больные с гастродуоденальными язвами, развившимися у ослабленных больных или на фоне тяжёлых сопутствующих заболеваний; при невозможности организовать лечение больного и контроль за заживлением язвы в поликлинических условиях.

4. Осложнения:

- 1) кровотечение: а) лёгкое, б) средней степени, в) тяжёлое, г) крайне тяжёлое;
- 2) перфорация;
- 3) пенетрация;
- 4) стеноз: а) компенсированный; б) субкомпенсированный; в) декомпенсированный;
- 5) малигнизация.

5. Лечение: трёхкомпонентная схема: Омез 20 мг 2 раза в день + Кларитромицин 500 мг 2 раза в день + Амоксициллин 1000 мг 2 раза в день (или Метронидазол 500 мг 3 раза в день) (10 дней). При неэффективности - четырёхкомпонентная схема: Омез 20 мг 2 раза в день + Тетрациклин 500 мг 4 раза в день + Метронидазол 500 мг 3 раза в день + Де-нол 240 мг 2 раза в день (10 дней)

Задача 29

Больная И. 34 лет, оператор машинного доения, поступила в терапевтическое отделение с жалобами на повышение АД до 220/120 мм рт. ст., головные боли, сердцебиение, перебои в области сердца, тошноту, сухость во рту, зуд кожных покровов. Считает себя больной около 15 лет, когда появились отёки под глазами, при амбулаторном обследовании было выявлено наличие белка и эритроцитов в моче, по поводу чего в дальнейшем несколько лет находилась под наблюдением терапевта, диагноз не помнит. После переезда в сельскую местность (5 лет назад) в поликлинику не обращалась. В течение последнего года стала замечать головные боли, головокружение, которые больная связывала с повышением АД до 180/110 мм рт. ст. (измеряла самостоятельно; адаптирована к 140-160/90 мм рт. ст.). По совету фельдшера при повышении АД принимала Эналаприл по 20 мг/сут. с удовлетворительным эффектом; постоянной гипотензивной терапии не получала. В течение последних 6 месяцев отмечает отсутствие эффекта от приема Эналаприла, АД постоянно повышено до 180-200/100-110 мм.рт.ст., эпизодически - 240/140 мм рт. ст., неоднократно вызывала бригаду скорой помощи, от госпитализации отказывалась по семейным обстоятельствам. Месяц назад появилась тошнота, склонность к поносам, а 2 недели назад присоединился зуд кожных покровов. При осмотре: общее состояние тяжёлое. Кожные покровы бледные, сухие, со следами расчёсов, в подмышечных областях как бы припудрены белой пудрой. Одутловатость лица, пастозность стоп, голеней, передней брюшной стенки. Грудная клетка симметрична, голосовое дрожание проводится с обеих сторон. При перкуссии над всеми отделами лёгочный звук. Дыхание везикулярное, хрипов нет. АД - 220/120 мм.рт.ст. Верхушечный толчок смещен на 1 см влево от левой среднеключичной линии. Тоны сердца приглушены, ритм неправильный (5-7 экстрасистол в минуту), I тон ослаблен над верхушкой, основанием мечевидного отростка, акцент II тона над аортой; слева от грудины в V межреберье выслушивается шум трения перикарда. Язык сухой, живот мягкий, безболезненный. Печень не увеличена, безболезненная. Симптом поколачивания отрицательный с обеих сторон. Катетером получено 150 мл мочи.

В анализах. Общий анализ крови: эритроциты - $2,6 \times 10^{12}/л$, НБ - 72 г/л, цветовой показатель - 0,9; лейкоциты - $5,7 \times 10^9/л$, эозинофилы - 2%, палочкоядерные нейтрофилы - 3%, сегментоядерные нейтрофилы - 68%, лимфоциты - 25%, моноциты - 2%; СОЭ - 40 мм/ч. Общий анализ мочи: цвет - жёлтый, рН нейтральная, удельный вес - 1005, белок - 3,8 г/л, лейкоциты - 2-4 в поле зрения, эритроциты - 10-12, цилиндры зернистые - 3-4 в поле зрения, восковидные - 2-3 в поле зрения. Биохимическое исследование крови: АСТ - 0,43 ммоль/л, АЛТ - 0,45 ммоль/л, сахар - 3,8 ммоль/л, холестерин - 7,5 ммоль/л; креатинин - 1,4 ммоль/л, мочевины - 38,2 ммоль/л.

ЭКГ: ритм синусовый, 96 в минуту, электрическая ось сердца отклонена влево, единичные желудочковые экстрасистолы, гипертрофия и систолическая перегрузка миокарда левого желудочка.

УЗИ почек: правая почка - 80×36 мм, подвижна, контуры ровные, нечёткие, толщина паренхимы - 11 мм; левая почка - 84×44 мм, контуры ровные, нечёткие, толщина паренхимы - 9 мм. Паренхима обеих почек «неоднородна», с гиперэхогенными включениями. Конкременты, объёмные образования не выявлены.

Вопросы:

1. Предположите наиболее вероятный диагноз.
2. Обоснуйте поставленный Вами диагноз.
3. Составьте и обоснуйте план дополнительного обследования пациента.
4. Составьте план лечения данного пациента. Обоснуйте свой выбор.
5. Дайте рекомендации по дальнейшему лечению.

Эталонные ответы

1. Хронический гломерулонефрит, смешанная форма, активная фаза. Симптоматическая артериальная гипертензия, степень АГ 3, риск 4 (очень высокий), желудочковая экстрасистолия. ХБП С5. Вторичная анемия средней степени тяжести. Уремический колит. Уремический перикардит.

2. Диагноз «хронический гломерулонефрит» выставлен на основании дебюта в 19 лет, сочетания мочевого, нефротического синдромов, артериальной гипертензии, отсутствия других причин нефротического синдрома, симметричного сморщивания почек.

Симптоматическая артериальная гипертензия – повышение АД до 220/120 мм рт. ст., акцент II тона над аортой. III стадии – наличие клинического ассоциированного состояния, степень АГ 3 – повышение АД до 220/120 мм рт. ст., риск 4 (очень высокий). ХПН III Б – диспепсия, кожный зуд, шум трения перикарда, креатинин - 1,4 ммоль/л.

Анемия средней степени тяжести – Нв – 72 г/л.

3. Пациенту рекомендовано: проба Реберга для определения СКФ; определение суточной протеинурии для подтверждения нефротического синдрома; протеинограмма для подтверждения нефротического синдрома; липидограмма для подтверждения нефротического синдрома; КЩС, электролиты крови для уточнения ХПН и определения тактики лечения; ЭхоКГ для оценки толщины стенок миокарда, диастолической и систолической функции;

рентгенография органов грудной клетки для исключения поражения легких; биопсия почек для уточнения формы гломерулонефрита и десны для исключения амилоидоза.

4. Диета с ограничением поваренной соли, белка, щелочное питье. Бикарбонат Na в/в капельно под контролем КЩС с целью коррекции КЩС, гиперкалиемии. Сорбенты: Активированный уголь, Полифепан или Энтеродез с целью выведения азотистых шлаков, коррекции азотемии.

Клизмы с 4% раствором пищевой соды с целью коррекции КЩС, гиперкалиемии.

Гипотензивные препараты (диуретики, альфа-адреноблокаторы, блокаторы кальциевых каналов). Аспирин (0,125 г/сут.), Дипиридамол (400 мг/сут.) с целью улучшения микроциркуляции, профилактики тромбообразования.

Статины с целью коррекции гиперхолестеринемии. Препараты эритропоэтина с целью коррекции анемии.

5. Диета с ограничением соли и белка, щелочное питье, очистительные клизмы, гипотензивная терапия, Аспирин, перитонеальный диализ, гемодиализ, трансплантация почки.

Направление на МСЭ по показаниям.

Задача 30

Больной Б. 35 лет доставлен в клинику машиной скорой помощи с жалобами на чувство стеснения в груди, затруднённое дыхание, особенно выдох, мучительный кашель. Болен 10 лет бронхиальной астмой. До этого – несколько лет наблюдался с диагнозом «хронический бронхит». 5 лет принимал Преднизолон 2 таблетки в сутки и ингаляции Беротека при удушье. Обострения бронхиальной астмы 3-4 раза в год, часто требующие госпитализации в стационар. Настоящее ухудшение состояния связывает с отменой неделю назад Преднизолона. Аллергоanamнез – спокойный. Приступам удушья предшествует короткий эпизод мучительного кашля, в конце приступа он усиливается, и начинает выделяться в небольшом количестве тягучая слизистая мокрота.

Объективно: состояние тяжёлое, при осмотре кожные покровы больного бледные, с синюшным оттенком. Больной сидит в положении «ортопноэ». Больной повышенного питания (прибавил в весе за 3 года 15 кг). «Кушингоидное лицо», стрии на бёдрах и животе. Разговаривает отдельными словами, возбуждён. Грудная клетка находится в положении глубокого вдоха. Мышцы брюшного пресса участвуют в акте дыхания. Дыхание резко ослаблено, небольшое количество сухих свистящих хрипов, 32 дыхательных движения в минуту. Перкуторно над лёгкими коробочный звук по всем лёгочным полям, особенно в нижних отделах. Тоны сердца ритмичные, приглушены. Пульс - 120 ударов в минуту, ритмичный. АД - 140/90 мм рт. ст., SpO₂ - 85%. В течение суток получил более 15 ингаляций Беротека. Врачом скорой помощи уже внутривенно введено 10,0 мл 2,4% раствора Эуфиллина, 60 мг Преднизолона.

Вопросы:

1. Сформулируйте предварительный диагноз.
2. Обоснуйте диагноз. Чем объяснить ухудшение состояния больного?
3. Что показано больному в первую очередь в этой ситуации?
4. Какое дообследование необходимо провести больному при стабилизации состояния?
5. Правильную ли терапию больной получал последние годы? Почему? Какую базисную терапию назначите больному?

Эталонные ответы

1. Бронхиальная астма, эндогенная форма, тяжёлое персистирующее течение, обострение. Хронический бронхит. Пневмосклероз.

Осложнения: Астматический статус I ст. ОДН II ст. Экзогенный гиперкортицизм.

2. Диагноз «бронхиальная астма, эндогенная форма, тяжёлое персистирующее течение» выставляется на основании жалоб на частые приступы удушья, частый кашель, чувство стеснения в груди; данных анамнеза (предшествующий хронический бронхит, эффект от лечения ГКС и бронхолитиками, частые обострения БА, требующие госпитализации в стационар). При этом отсутствие аллергоanamнеза. У больного развилось тяжёлое осложнение БА – астматический

статус I ст. (затянувшийся приступ БА, ортопноэ, тахипноэ, тахикардия, снижение сатурации крови кислородом, ослабленное дыхание в лёгких). SpO₂ - 85% указывает на ОДН II ст. Наличие ожирения, «кушингоидного лица», стрий на теле на фоне длительного приёма Преднизолонa per os свидетельствует об экзогенном гиперкортицизме. Ухудшение состояния больного связано скорее всего с полной отменой Преднизолонa и отсутствием базисной терапии.

3. Ингаляции кислорода – 4 л/мин. Ингаляции Беродуала через небулайзер (лучше на O₂) 3 раза за 1 час, после - 1 раз в час до стабилизации состояния. Кортикостероиды внутривенно (Преднизолон 60-120 мг или Гидрокортизон 200 мг). Суточная доза ГКС в\в в пересчёте на Преднизолон (Метипред) до 600-700 мг. Препараты 2 линии – Эуфиллин в\в капельно, адреналин п\к, в\в, Сульфат магния в\в.

4. Пульсоксиметрия для уточнения тяжести дыхательной недостаточности (проводится ежедневно). Общий анализ крови, мочи. Глюкоза крови, СРБ. Общий анализ мокроты, при возможности микробиологическое исследование мокроты. Спирография. Пикфлоуметрия. Рентгенография ОГК. ЭКГ.

5. За последние годы больной получал неправильную терапию: системные ГКС больным БА в качестве базисной терапии назначаться не должны. Больной вообще не получал препарата из основной группы базисной терапии – ингаляционные ГКС, а также пролонгированного бронхолитика. Наличие признаков экзогенного гиперкортицизма и объясняется длительным приёмом Преднизолонa.

Больному необходимо назначить ингаляционные ГКС + бронхолитики длительного действия (β_2 -агонисты), лучше фиксированные препараты (Симбикорт 160/4,5 по 2 вдоха 3 раза в день или Серетид 25/500 по 2 вдоха 2 раза в день). Учитывая тяжесть БА и наличие хронического бронхита к лечению добавить М-холинолитик длительного действия Тиотропия бромид (Спирива) 1 капсула (18 мкг) в сутки. При сохраняющейся одышке возможно добавить теофиллины (Теопек или Теотард). На фоне базисной терапии необходимо постепенное снижение дозы Преднизолонa, по возможности до отмены или до минимальной дозы, при которой нет ухудшения состояния. Возможен пересмотр базисной терапии с учётом принципа ступенчатой терапии и состояния больного.

3.4 Вопросы базового минимума по дисциплине

1. Митральный стеноз: этиология, гемодинамика, клиника.
2. Митральная недостаточность: этиология, механизмы компенсации, диагностика, лечение.
3. Аортальный стеноз: этиология, механизмы компенсации, диагностика, показания к оперативному лечению.
4. Аортальная недостаточность: этиология, патогенез, клиника, диагностика,.
5. Экстрасистолия: критерии ЭКГ-диагноза, классификация, лечение.
6. Пароксизмальная желудочковая тахикардия: этиология, критерии ЭКГ-диагноза, клиника, принципы лечения.
7. Фибрилляция и трепетание предсердий: критерии ЭКГ диагноза, этиология, классификация.
8. Неотложная помощь при внезапной смерти (Фибрилляция желудочков, асистолия)
9. Атриовентрикулярная блокада: этиология, критерии ЭКГ-диагноза, клиника, принципы лечения.
10. Хроническая сердечная недостаточность: этиология, патогенез, классификация.
11. Отек легких: патогенез, клиника, неотложная помощь.
12. Гипертоническая болезнь: классификация
13. Стенокардия, патогенез, классификация.
14. Острый инфаркт миокарда: этиология, клиника, осложнения, диагностика, принципы лечения.
15. Осложнения острого инфаркта миокарда: классификация
16. Пневмонии: этиология, патогенез, классификация, клиника,
17. ТЭЛА: определение, основные принципы лечения.
18. Бронхиальная астма: этиология, патогенез, классификация, клиника, диагностика

19. Бронхиальная астма: основные принципы терапии.
20. Ступенчатая терапия бронхиальной астмы, критерии контроля терапии
21. Хроническая обструктивная болезнь легких: понятие, патогенез, классификация
22. Язвенная болезнь: этиология, принципы лечения.
23. Дискинезия желчевыводящих путей, этиология, патогенез, клиника, лечение
24. Хронический холецистит: клиника, диагностика, лечение.
25. Хронический панкреатит: этиология, патогенез, классификация, клиника,
26. Хронический гепатит: этиология, классификация, клиника, диагностика, основные принципы терапии.
27. Хронический пиелонефрит: этиология, классификация, клиника, диагностика, лечение.
28. Острый гломерулонефрит: классификация, клиника.
29. Анемии, классификация, клиника
30. В12 – и фолиевые дефицитная анемия. Этиология. Основные клинические синдромы. Диагностика. Принципы лечения.
- 31.

4. Методические материалы, определяющие процедуры оценивания знаний, умений, навыков и (или) опыта деятельности, характеризующих этапы формирования компетенций

Основными этапами формирования указанных компетенций при изучении студентами дисциплины являются последовательное изучение содержательно связанных между собой *разделов (тем)* учебных занятий. Изучение каждого раздела (темы) предполагает овладение студентами необходимыми компетенциями. Результат аттестации студентов на различных этапах формирования компетенций показывает уровень освоения компетенций студентами.

В результате освоения ОПОП обучающийся должен овладеть следующими результатами обучения по дисциплине (модулю) «Факультетская терапия»

4.1. Перечень компетенций, планируемых результатов обучения и критериев оценивания освоения компетенций

Код и наименование компетенции./ Код и наименование индикатора достижения компетенции	Содержание компетенции/ индикатора достижения компетенции	Планируемые результаты обучения (показатели достижения заданного уровня освоения компетенций)	Критерии оценивания результатов обучения (дескрипторы) по пятибалльной шкале				
			1	2	3	4	5
ОПК-4	Способен применять медицинские изделия, предусмотренные порядком оказания медицинской помощи, а также проводить обследования пациента с целью установления диагноза	Знать: задачи и функциональные обязанности медицинского персонала при использовании медицинских технологий, медицинских изделий, диагностического оборудования при решении профессиональных задач	отсутствия знаний основных понятий и определений дисциплины обучающийся показывает значительные затруднения при ответе на предложенные основные и дополнительные вопросы	отсутствия знаний значительной части программного материала, допускает существенные ошибки, неуверенно, с большими затруднениями излагает материал.	имеет знания только основного материала, но не усвоил его деталей, допускает неточности, недостаточно правильные формулировки, нарушения логической последовательности в изложении программного материала	показывает хорошие знания изученного учебного материала; самостоятельно, логично и последовательно излагает и интерпретирует материалы учебного курса; но не полностью раскрывает смысл предлагаемого вопроса	показывает отличные знания изученного учебного материала; самостоятельно, логично и последовательно излагает и интерпретирует материалы учебного курса; раскрывает весь смысл предлагаемого вопроса
		Уметь: применять медицинские технологии, медицинские изделия, диагностическое оборудование при решении профессиональных задач	Обучающийся не может использовать теоретические знания по дисциплине для решения практических профессиональных задач в рамках РП	Обучающийся не может использовать теоретические знания части программного материала, допускает существенные ошибки	Обучающийся может использовать теоретические знания материала, но не усвоил его деталей, допускает неточности, нарушения логической последовательности	Обучающийся может использовать теоретические знания материала самостоятельно, логично и последовательно интерпретирует материалы учебного курса, но	Обучающийся использует теоретические знания материала самостоятельно, логично и последовательно интерпретирует материалы учебного курса

						допускает существенные неточности	
		Владеть: навыками применения медицинских технологий, медицинских изделий, ,диагностического оборудования при решении профессиональных задач	Не владеет навыками в соответствии с требованиями РП дисциплины	Не владеет навыками части программного материала, допускает существенные ошибки	Владеет частью навыков в соответствии с требованиями РП дисциплины	Владеет большей частью навыков в соответствии с требованиями РП дисциплины и может реализовать их в своей профессиональной деятельности	Владеет всеми навыками в соответствии с требованиями РП дисциплин и может реализовать их в своей профессиональной деятельности

Код и наименование компетенции. / Код и наименование индикатора достижения компетенции	Содержание компетенции / индикатора достижения компетенции	Планируемые результаты обучения (показатели достижения заданного уровня освоения компетенций)	Критерии оценивания результатов обучения (дескрипторы) по пятибалльной шкале				
			1	2	3	4	5
иОПК-4.1	Демонстрирует применение медицинских технологий, медицинских изделий, при решении профессиональных задач	Знать: базовые медицинские технологии в профессиональной деятельности	отсутствия знаний основных понятий и определений дисциплины обучающийся показывает затруднения при ответе на предложенные основные и	отсутствия знаний значительной части программного материала, допускает существенные ошибки, неуверенно, с большими затруднениями излагает материал.	имеет знания только основного материала, но не усвоил его деталей, допускает неточности, недостаточно правильные формулировки, нарушения	показывает хорошие знания изученного учебного материала; самостоятельно, логично и последовательно излагает и интерпретирует материалы учебного курса; но не	показывает отличные знания изученного учебного материала; самостоятельно, логично и последовательно излагает и интерпретирует

иОПК-4.2.	Демонстрирует умение применять диагностические инструментальные методы обследования с целью установления диагноза	Знать: диагностические инструментальные методы обследования	отсутствия знаний основных понятий и определений дисциплины обучающийся показывает значительные затруднения при ответе на предложенные основные и дополнительные вопросы	отсутствия знаний значительной части программного материала, допускает существенные ошибки, неуверенно, с затруднениями излагает материал.	имеет знания только основного материала, но не усвоил его деталей, допускает неточности, недостаточно правильные формулировки, нарушения логической последовательности в изложении программного материала	показывает хорошие знания изученного учебного материала; самостоятельно, логично и последовательно излагает и интерпретирует материалы учебного курса; но не полностью раскрывает смысл предлагаемого вопроса	показывает отличные знания изученного учебного материала; самостоятельно, логично и последовательно излагает и интерпретирует материалы учебного курса; раскрывает весь смысл предлагаемого вопроса
		Уметь: выполнять диагностические мероприятия с применением инструментальных методов обследования	Обучающийся не может использовать теоретические знания по дисциплине для решения практических профессиональных задач в рамках РП	Обучающийся не может использовать теоретические знания части программного материала, допускает существенные ошибки	Обучающийся может использовать теоретические знания материала, но не усвоил его деталей, допускает неточности, нарушения логической последовательности	Обучающийся может использовать теоретические знания материала самостоятельно, логично и последовательно интерпретирует материалы учебного курса, но допускает существенные неточности	Обучающийся использует теоретические знания материала самостоятельно, логично и последовательно интерпретирует материалы учебного курса
		Владеть: навыками применения инструментальных методов обследования с целью постановки диагноза	Не владеет навыками в соответствии с требованиями РП дисциплины	Не владеет навыками части программного материала, допускает существенные ошибки	Владеет частью навыков в соответствии с требованиями РП дисциплины	Владеет большей частью навыков в соответствии с требованиями РП дисциплины и может реализовать их в своей профессиональной деятельности	Владеет всеми навыками в соответствии с требованиями РП дисциплины и может реализовать их в своей профессиональной деятельности

Код и наименование компетенции./ Код и наименование индикатора достижения компетенции	Содержание компетенции и/ индикатора достижения компетенции	Планируемые результаты обучения (показатели достижения заданного уровня освоения компетенций)	Критерии оценивания результатов обучения (дескрипторы) по пяти балльной шкале				
			1	2	3	4	5
ПК-1	Оказание медицинской помощи пациенту в неотложной или экстренной формах	Знать: принципы оказания медицинской помощи пациенту в неотложной или экстренной формах					
		Уметь: оказывать медицинской помощи пациенту в неотложной или экстренной формах					
		Владеть: навыками оказания медицинской помощи пациенту в неотложной или экстренной формах					
иПК-1.2	Распознавание состояний, возникающих при внезапных острых заболеваниях, обострении хронических заболеваний без явных	Знать: этиологию, патогенез и патоморфология, клиническую картину, дифференциальную диагностику, особенности течения, осложнения и исходы заболеваний	отсутствия знаний основных понятий и определений дисциплины обучающийся показывает затруднения при ответе на предложенные основные	отсутствия знаний значительной части программного материала, допускает существенные ошибки, неуверенно, с затруднениями излагает материал.	имеет знания только основного материала, но не усвоил его деталей, допускает неточности, недостаточно правильные формулировки, нарушения логической	показывает хорошие знания изученного учебного материала; самостоятельно, логично и последовательно излагает и интерпретирует материалы учебного курса; но не полностью	показывает отличные знания изученного учебного материала; самостоятельно, логично и последовательно излагает и интерпретирует материалы

	признаков угрозы жизни пациента и требующих оказания медицинской помощи в неотложной форме	внутренних органов; методику физикального исследования пациентов (осмотр, пальпация, перкуссия, аускультация)	дополнительные вопросы		последовательности в изложении программного материала	раскрывает смысл предлагаемого вопроса	учебного курса; раскрывает весь смысл предлагаемого вопроса
		Уметь: выявлять клинические признаки состояний, требующих оказания медицинской помощи в неотложной форме без явных признаков угрозы жизни пациента	Обучающийся не может использовать теоретические знания по дисциплине для решения практических профессиональных задач в рамках РП	Обучающийся не может использовать теоретические знания части программного материала, допускает существенные ошибки	Обучающийся может использовать теоретические знания материала, но не усвоил его деталей, допускает неточности, нарушения логической последовательности	Обучающийся может использовать теоретические знания материала самостоятельно, логично и последовательно интерпретирует материалы учебного курса, но допускает существенные неточности	Обучающийся использует теоретические знания материала самостоятельно, логично и последовательно интерпретирует материалы учебного курса
		Владеть: распознаванием состояний, возникающих при внезапных острых заболеваниях, обострении хронических заболеваний без явных признаков угрозы жизни пациента и требующих оказания медицинской помощи в неотложной форме	Не владеет навыками в соответствии с требованиями РП дисциплины	Не владеет навыками части программного материала, допускает существенные ошибки	Владеет частью навыков в соответствии с требованиями РП дисциплины	Владеет большей частью навыков в соответствии с требованиями РП дисциплины и может реализовать их в своей профессиональной деятельности	Владеет всеми навыками в соответствии с требованиями РП дисциплин и может реализовать их в своей профессиональной деятельности

иПК-1.3	Оказание медицинской помощи в неотложной форме пациентам при внезапных острых заболеваниях, состояниях, обострении хронических заболеваний без явных признаков угрозы жизни пациента	Знать: правила оказания медицинской помощи в неотложной форме пациентам при внезапных острых заболеваниях, состояниях, обострении хронических заболеваний без явных признаков угрозы жизни пациента	отсутствия знаний основных понятий и определений дисциплины обучающийся показывает значительные затруднения при ответе на предложенные основные и дополнительные вопросы	отсутствия знаний значительной части программного материала, допускает существенные ошибки, неуверенно, с большими затруднениями излагает материал.	имеет знания только основного материала, но не усвоил его деталей, допускает неточности, недостаточно правильные формулировки, нарушения логической последовательности в изложении программного материала	показывает хорошие знания изученного учебного материала; самостоятельно, логично и последовательно излагает и интерпретирует материалы учебного курса; но не полностью раскрывает смысл предлагаемого вопроса	показывает отличные знания изученного учебного материала; самостоятельно, логично и последовательно излагает и интерпретирует материалы учебного курса; раскрывает весь смысл предлагаемого вопроса
		Уметь: выполнять мероприятия по оказанию медицинской помощи в неотложной форме	Обучающийся не может использовать теоретические знания по дисциплине для решения практических профессиональных задач в рамках РП	Обучающийся не может использовать теоретические знания части программного материала, допускает существенные ошибки	Обучающийся может использовать теоретические знания материала, но не усвоил его деталей, допускает неточности, нарушения логической последовательности	Обучающийся может использовать теоретические знания материала самостоятельно, логично и последовательно интерпретирует материалы учебного курса, но допускает существенные неточности	Обучающийся использует теоретические знания материала самостоятельно, логично и последовательно интерпретирует материалы учебного курса
		Владеть: методикой оказания медицинской помощи в неотложной форме пациентам при внезапных острых заболеваниях, состояниях, обострении	Не владеет навыками в соответствии с требованиями РП дисциплины	Не владеет навыками части программного материала, допускает существенные ошибки	Владеет частью навыков в соответствии с требованиями РП дисциплины	Владеет большей частью навыков в соответствии с требованиями РП дисциплины и может реализовать их в своей профессиональной деятельности	Владеет всеми навыками в соответствии с требованиями РП дисциплин и может реализовать их в своей профессиональной деятельности

		хронических заболеваний без явных признаков угрозы жизни пациента					
ПК-2	Проведение обследования пациента с целью установления диагноза	Знать: методы обследования пациента с целью установки диагноза	отсутствия знаний основных понятий и определений дисциплины обучающийся показывает значительные затруднения при ответе на предложенные основные и дополнительные вопросы	отсутствия знаний значительной части программного материала, допускает существенные ошибки, неуверенно, с большими затруднениями излагает материал.	имеет знания только основного материала, но не усвоил его деталей, допускает неточности, недостаточно правильные формулировки, нарушения логической последовательности в изложении программного материала	показывает хорошие знания изученного учебного материала; самостоятельно, логично и последовательно излагает и интерпретирует материалы учебного курса; но не полностью раскрывает смысл предлагаемого вопроса	показывает отличные знания изученного учебного материала; самостоятельно, логично и последовательно излагает и интерпретирует материалы учебного курса; раскрывает весь смысл предлагаемого вопроса
		Уметь: провести обследование пациента	Обучающийся не может использовать теоретические знания по дисциплине для решения практических профессиональных задач в рамках РП	Обучающийся не может использовать теоретические знания части программного материала, допускает существенные ошибки	Обучающийся может использовать теоретические знания материала, но не усвоил его деталей, допускает неточности, нарушения логической последовательности	Обучающийся может использовать теоретические знания материала самостоятельно, логично и последовательно интерпретирует материалы учебного курса, но допускает существенные неточности	Обучающийся использует теоретические знания материала самостоятельно, логично и последовательно интерпретирует материалы учебного курса
		Владеть: навыками постановки диагноза	Не владеет навыками в соответствии с требованиями РП дисциплины	Не владеет навыками части программного материала, допускает существенные ошибки	Владеет частью навыков в соответствии с требованиями РП дисциплины	Владеет большей частью навыков в соответствии с требованиями РП дисциплины и может реализовать их в своей	Владеет всеми навыками в соответствии с требованиями РП дисциплин и может реализовать их в своей

						профессиональной деятельности	профессиональной деятельности
иПК-2.1.	Сбор жалоб, анамнеза жизни и заболевания пациента	Знать методику сбора жалоб, анамнеза жизни и заболевания пациента	отсутствия знаний основных понятий и определений дисциплины обучающийся показывает значительные затруднения при ответе на предложенные основные и дополнительные вопросы	отсутствия знаний значительной части программного материала, допускает существенные ошибки, неуверенно, с затруднениями излагает материал.	отсутствия знаний значительной части программного материала, допускает существенные ошибки, неуверенно, с большими затруднениями излагает материал.	показывает хорошие знания изученного учебного материала; самостоятельно, логично и последовательно излагает и интерпретирует материалы учебного курса; но не полностью раскрывает смысл предлагаемого вопроса	показывает отличные знания изученного учебного материала; самостоятельно, логично и последовательно излагает и интерпретирует материалы учебного курса; раскрывает весь смысл предлагаемого вопроса
		Уметь осуществлять сбор жалоб, анамнеза жизни и заболевания пациента и анализировать полученную информацию	Обучающийся не может использовать теоретические знания по дисциплине для решения практических профессиональных задач в рамках РП	Обучающийся не может использовать теоретические знания части программного материала, допускает существенные ошибки	Обучающийся может использовать теоретические знания материала, но не усвоил его деталей, допускает неточности, нарушения логической последовательности	Обучающийся может использовать теоретические знания материала самостоятельно, логично и последовательно интерпретирует материалы учебного курса, но допускает существенные неточности	Обучающийся использует теоретические знания материала самостоятельно, логично и последовательно интерпретирует материалы учебного курса
		Владеть навыками интерпретации результатов сбора информации о заболевании пациента	Не владеет навыками в соответствии с требованиями РП дисциплины	Не владеет навыками части программного материала, допускает существенные	Владеет частью навыков в соответствии с требованиями РП дисциплины	Владеет большей частью навыков в соответствии с требованиями РП дисциплины и может реализовать	Владеет всеми навыками в соответствии с требованиями РП дисциплин и может реализовать

				ошибки		их в своей профессиональной деятельности	их в своей профессиональной деятельности
иПК-2.2	Проведение полного физикального обследования пациента (осмотр, пальпация, перкуссия, аускультация)	Знать методику полного физикального исследования пациента (осмотр, пальпация, перкуссия, аускультация)	отсутствия знаний основных понятий и определений дисциплины обучающийся показывает значительные затруднения при ответе на предложенные основные и дополнительные вопросы	отсутствия знаний значительной части программного материала, допускает существенные ошибки, неуверенно, с большими затруднениями излагает материал.	отсутствия знаний значительной части программного материала, допускает существенные ошибки, неуверенно, с большими затруднениями излагает материал.	показывает хорошие знания изученного учебного материала; самостоятельно, логично и последовательно излагает и интерпретирует материалы учебного курса; но не полностью раскрывает смысл предлагаемого вопроса	показывает отличные знания изученного учебного материала; самостоятельно, логично и последовательно излагает и интерпретирует материалы учебного курса; раскрывает весь смысл предлагаемого вопроса
		Уметь проводить полное физикальное обследование пациента (осмотр, пальпацию, перкуссию, аускультацию) и интерпретировать его результаты	Обучающийся не может использовать теоретические знания по дисциплине для решения практических профессиональных задач в рамках РП	Обучающийся не может использовать теоретические знания части программного материала, допускает существенные ошибки	Обучающийся может использовать теоретические знания материала , но не усвоил его деталей, допускает неточности, нарушения логической последовательности	Обучающийся может использовать теоретические знания материала самостоятельно, логично и последовательно интерпретирует материалы учебного курса, но допускает существенные неточности	Обучающийся использует теоретические знания материала самостоятельно, логично и последовательно интерпретирует материалы учебного курса
		Владеть навыками анализа полученной информации	Не владеет навыками в соответствии с требованиями РП дисциплины	Не владеет навыками части программного материала, допускает существенные	Владеет частью навыков в соответствии с требованиями РП дисциплины	Владеет большей частью навыков в соответствии с требованиями РП дисциплины и может реализовать	Владеет всеми навыками в соответствии с требованиями РП дисциплин и может реализовать

				ошибки		их в своей профессиональной деятельности	их в своей профессиональной деятельности
иПК-2.3.	Формулирование предварительного диагноза и составление плана лабораторных и инструментальных обследований пациента	Знать этиологию, патогенез и патоморфологию, клиническую картину, особенности течения, осложнения и исходы заболеваний внутренних органов	отсутствия знаний основных понятий и определений дисциплины обучающийся показывает значительные затруднения при ответе на предложенные основные и дополнительные вопросы	отсутствия знаний значительной части программного материала, допускает существенные ошибки, неуверенно, с большими затруднениями излагает материал.	отсутствия знаний значительной части программного материала, допускает существенные ошибки, неуверенно, с большими затруднениями излагает материал.	показывает хорошие знания изученного учебного материала; самостоятельно, логично и последовательно излагает и интерпретирует материалы учебного курса; но не полностью раскрывает смысл предлагаемого вопроса	показывает отличные знания изученного учебного материала; самостоятельно, логично и последовательно излагает и интерпретирует материалы учебного курса; раскрывает весь смысл предлагаемого вопроса
		Уметь анализировать полученные результаты обследования пациента, при необходимости обосновывать и планировать объем дополнительных исследований	Обучающийся не может использовать теоретические знания по дисциплине для решения практических профессиональных задач в рамках РП	Обучающийся не может использовать теоретические знания части программного материала, допускает существенные ошибки	Обучающийся может использовать теоретические знания материала, но не усвоил его деталей, допускает неточности, нарушения логической последовательности	Обучающийся может использовать теоретические знания материала самостоятельно, логично и последовательно интерпретирует материалы учебного курса, но допускает существенные неточности	Обучающийся использует теоретические знания материала самостоятельно, логично и последовательно интерпретирует материалы учебного курса
		Владеть определять очередность объема, содержания и последовательности диагностических	Не владеет навыками в соответствии с требованиями РП дисциплины	Не владеет навыками части программного материала, допускает существенные	Владеет частью навыков в соответствии с требованиями РП дисциплины	Владеет большей частью навыков в соответствии с требованиями РП дисциплины и может реализовать	Владеет всеми навыками в соответствии с требованиями РП дисциплин и может реализовать

		мероприятий		ошибки		их в своей профессиональной деятельности	их в своей профессиональной деятельности
иПК-2.4.	Направление пациента на лабораторное обследование при наличии медицинских показаний в соответствии с действующими порядками оказания медицинской помощи, клиническими и рекомендациями (протоколами лечения) по вопросам оказания медицинской помощи с учетом стандартов медицинской помощи	Знать методы лабораторных исследований для оценки состояния здоровья, медицинские показания к проведению исследований, правила интерпретации их результатов	отсутствия знаний основных понятий и определений дисциплины обучающийся показывает значительные затруднения при ответе на предложенные основные и дополнительные вопросы	отсутствия знаний значительной части программного материала, допускает существенные ошибки, неуверенно, с большими затруднениями излагает материал.	отсутствия знаний значительной части программного материала, допускает существенные ошибки, неуверенно, с большими затруднениями излагает материал.	показывает хорошие знания изученного учебного материала; самостоятельно, логично и последовательно излагает и интерпретирует материалы учебного курса; но не полностью раскрывает смысл предлагаемого вопроса	показывает отличные знания изученного учебного материала; самостоятельно, логично и последовательно излагает и интерпретирует материалы учебного курса; раскрывает весь смысл предлагаемого вопроса

		Уметь обосновывать необходимость и объем лабораторного обследования пациента	Обучающийся не может использовать теоретические знания по дисциплине для решения практических профессиональных задач в рамках РП	Обучающийся не может использовать теоретические знания части программного материала, допускает существенные ошибки	Обучающийся может использовать теоретические знания материала, но не усвоил его деталей, допускает неточности, нарушения логической последовательности	Обучающийся может использовать теоретические знания материала самостоятельно, логично и последовательно интерпретирует материалы учебного курса, но допускает существенные неточности	Обучающийся использует теоретические знания материала самостоятельно, логично и последовательно интерпретирует материалы учебного курса
		Владеть навыками интерпретации данных, полученных при лабораторном обследовании пациента	Не владеет навыками в соответствии с требованиями РП дисциплины	Не владеет навыками части программного материала, допускает существенные ошибки	Владеет частью навыков в соответствии с требованиями РП дисциплины	Владеет большей частью навыков в соответствии с требованиями РП дисциплины и может реализовать их в своей профессиональной деятельности	Владеет всеми навыками в соответствии с требованиями РП дисциплин и может реализовать их в своей профессиональной деятельности
иПК-2.5.	Направление пациента на инструментальное обследование при наличии медицинских показаний в соответствии с действующими порядками оказания медицинской помощи,	Знать методы инструментальных исследований для оценки состояния здоровья, медицинские показания к проведению исследований, правила интерпретации их результатов	отсутствия знаний основных понятий и определений дисциплины обучающийся показывает затруднения при ответе на предложенные основные и дополнительные вопросы	отсутствия знаний значительной части программного материала, допускает существенные ошибки, неуверенно, с большими затруднениями излагает материал.	отсутствия знаний значительной части программного материала, допускает существенные ошибки, неуверенно, с большими затруднениями излагает материал.	показывает хорошие знания изученного учебного материала; самостоятельно, логично и последовательно излагает и интерпретирует материалы учебного курса; но не полностью раскрывает смысл предлагаемого вопроса	показывает отличные знания изученного учебного материала; самостоятельно, логично и последовательно излагает и интерпретирует материалы учебного курса; раскрывает весь смысл предлагаемого вопроса

	клиническим и рекомендациями (протоколами лечения) по вопросам оказания медицинской помощи с учетом стандартов медицинской помощи						
		Уметь обосновывать необходимость и объем инструментального обследования пациента	Обучающийся не может использовать теоретические знания по дисциплине для решения практических профессиональных задач в рамках РП	Обучающийся не может использовать теоретические знания части программного материала, допускает существенные ошибки	Обучающийся может использовать теоретические знания материала, но не усвоил его деталей, допускает неточности, нарушения логической последовательности	Обучающийся может использовать теоретические знания материала самостоятельно, логично и последовательно интерпретирует материалы учебного курса, но допускает существенные неточности	Обучающийся использует теоретические знания материала самостоятельно, логично и последовательно интерпретирует материалы учебного курса
		Владеть навыками интерпретации данных, полученных при инструментальном обследовании пациента	Не владеет навыками в соответствии с требованиями РП дисциплины	Не владеет навыками части программного материала, допускает существенные ошибки	Владеет частью навыков в соответствии с требованиями РП дисциплины	Владеет большей частью навыков в соответствии с требованиями РП дисциплины и может реализовать их в своей профессиональной деятельности показывает хорошие знания изученного	Владеет всеми навыками в соответствии с требованиями РП дисциплин и может реализовать их в своей профессиональной деятельности оказывает отличные знания

						учебного материала; самостоятельно, логично и последовательно излагает и интерпретирует материалы учебного курса; но не полностью раскрывает смысл предлагаемого вопроса	изученного учебного материала; самостоятельно, логично и последовательно излагает и интерпретирует материалы учебного курса; раскрывает весь смысл предлагаемого вопроса
иПК-2.6.	Направление пациента на консультацию к врачам-специалистам при наличии медицинских показаний в соответствии с действующими порядками оказания медицинской помощи, клиническим и рекомендациями (протоколами лечения) по вопросам	Знать порядки оказания медицинской помощи, клинические рекомендации (протоколы лечения) по вопросам оказания медицинской помощи, стандарты медицинской помощи	отсутствия знаний основных понятий и определений дисциплины обучающийся показывает значительные затруднения при ответе на предложенные основные и дополнительные вопросы	отсутствия знаний значительной части программного материала, допускает существенные ошибки, неуверенно, с большими затруднениями излагает материал.	отсутствия знаний значительной части программного материала, допускает существенные ошибки, неуверенно, с большими затруднениями излагает материал.	показывает хорошие знания изученного учебного материала; самостоятельно, логично и последовательно излагает и интерпретирует материалы учебного курса; но не полностью раскрывает смысл предлагаемого вопроса	показывает отличные знания изученного учебного материала; самостоятельно, логично и последовательно излагает и интерпретирует материалы учебного курса; раскрывает весь смысл предлагаемого вопроса

	оказания медицинской помощи с учетом стандартов медицинской помощи						
		Уметь обосновывать необходимость направления пациента на консультации к врачам-специалистам	Обучающийся не может использовать теоретические знания по дисциплине для решения практических профессиональных задач в рамках РП	Обучающийся не может использовать теоретические знания части программного материала, допускает существенные ошибки	Обучающийся может использовать теоретические знания материала, но не усвоил его деталей, допускает неточности, нарушения логической последовательности	Обучающийся может использовать теоретические знания материала самостоятельно, логично и последовательно интерпретирует материалы учебного курса, но допускает существенные неточности	Обучающийся использует теоретические знания материала самостоятельно, логично и последовательно интерпретирует материалы учебного курса
		Владеть навыками интерпретации данных, полученных при консультациях пациента врачами-специалистами	Не владеет навыками в соответствии с требованиями РП дисциплины	Не владеет навыками части программного материала, допускает существенные ошибки	Владеет частью навыков в соответствии с требованиями РП дисциплины	Владеет большей частью навыков в соответствии с требованиями РП дисциплины и может реализовать их в своей профессиональной деятельности показывает хорошие знания изученного учебного материала; самостоятельно, логично и последовательно излагает и интерпретирует материалы учебного курса; но не	Владеет всеми навыками в соответствии с требованиями РП дисциплины и может реализовать их в своей профессиональной деятельности оказывает отличные знания изученного учебного материала; самостоятельно, логично и последовательно излагает и интерпретирует

						полностью раскрывает смысл предлагаемого вопроса	материалы учебного курса; раскрывает весь смысл предлагаемого вопроса
иПК-2.7	Направление пациента для оказания специализированной медицинской помощи в стационарных условиях или в условиях дневного стационара при наличии медицинских показаний в соответствии с действующими порядками оказания медицинской помощи, клиническим и рекомендациями (протоколами лечения) по вопросам оказания медицинской помощи с	Знать порядки оказания медицинской помощи, клинические рекомендации (протоколы лечения) по вопросам оказания медицинской помощи, стандарты медицинской помощи	отсутствия знаний основных понятий и определений дисциплины обучающийся показывает значительные затруднения при ответе на предложенные основные и дополнительные вопросы	отсутствия знаний значительной части программного материала, допускает существенные ошибки, неуверенно, с большими затруднениями излагает материал.	отсутствия знаний значительной части программного материала, допускает существенные ошибки, неуверенно, с большими затруднениями излагает материал.	показывает хорошие знания изученного учебного материала; самостоятельно, логично и последовательно излагает и интерпретирует материалы учебного курса; но не полностью раскрывает смысл предлагаемого вопроса	показывает отличные знания изученного учебного материала; самостоятельно, логично и последовательно излагает и интерпретирует материалы учебного курса; раскрывает весь смысл предлагаемого вопроса

	учетом стандартов медицинской помощи						
		Уметь определять медицинские показания для оказания скорой, в том числе скорой специализированной, медицинской помощи	Обучающийся не может использовать теоретические знания по дисциплине для решения практических профессиональных задач в рамках РП	Обучающийся не может использовать теоретические знания части программного материала, допускает существенные ошибки	Обучающийся может использовать теоретические знания материала, но не усвоил его деталей, допускает неточности, нарушения логической последовательности	Обучающийся может использовать теоретические знания материала самостоятельно, логично и последовательно интерпретирует материалы учебного курса, но допускает существенные неточности	Обучающийся использует теоретические знания материала самостоятельно, логично и последовательно интерпретирует материалы учебного курса
		Владеть способами применения медицинских изделий в соответствии с действующими порядками оказания медицинской, клиническими рекомендациями (протоколами лечения) по вопросам оказания медицинской помощи, помощи с учетом стандартов медицинской помощи	Не владеет навыками в соответствии с требованиями РП дисциплины	Не владеет навыками части программного материала, допускает существенные ошибки	Владеет частью навыков в соответствии с требованиями РП дисциплины	Владеет большей частью навыков в соответствии с требованиями РП дисциплины и может реализовать их в своей профессиональной деятельности показывает хорошие знания изученного учебного материала; самостоятельно, логично и последовательно излагает и интерпретирует материалы учебного курса; но не полностью раскрывает смысл предлагаемого	Владеет всеми навыками в соответствии с требованиями РП дисциплины и может реализовать их в своей профессиональной деятельности оказывает отличные знания изученного учебного материала; самостоятельно, логично и последовательно излагает и интерпретирует материалы учебного курса; раскрывает весь

						вопроса	смысл предлагаемого вопроса
иПК-2.8	Проведение дифференциальной диагностики с другими заболеваниями и/состояниями, в том числе неотложными Установление диагноза с учетом действующей международной статистической классификации болезней и проблем, связанных со здоровьем (МКБ)	Знать дифференциальную диагностику, особенности течения, осложнения и исходы заболеваний внутренних органов; МКБ	отсутствия знаний основных понятий и определений дисциплины обучающийся показывает значительные затруднения при ответе на предложенные основные и дополнительные вопросы	отсутствия знаний значительной части программного материала, допускает существенные ошибки, неуверенно, с большими затруднениями излагает материал.	отсутствия знаний значительной части программного материала, допускает существенные ошибки, неуверенно, с большими затруднениями излагает материал.	показывает хорошие знания изученного учебного материала; самостоятельно, логично и последовательно излагает и интерпретирует материалы учебного курса; но не полностью раскрывает смысл предлагаемого вопроса	показывает отличные знания изученного учебного материала; самостоятельно, логично и последовательно излагает и интерпретирует материалы учебного курса; раскрывает весь смысл предлагаемого вопроса
		Уметь проводить дифференциальную диагностику заболеваний внутренних органов от других заболеваний	Обучающийся не может использовать теоретические знания по дисциплине для решения практических профессиональных задач в рамках РП	Обучающийся не может использовать теоретические знания части программного материала, допускает существенные ошибки	Обучающийся может использовать теоретические знания материала, но не усвоил его деталей, допускает неточности, нарушения логической последовательности	Обучающийся может использовать теоретические знания материала самостоятельно, логично и последовательно интерпретирует материалы учебного курса, но допускает существенные	Обучающийся использует теоретические знания материала самостоятельно, логично и последовательно интерпретирует материалы учебного курса

						неточности	
		Владеть навыками ранней диагностики заболеваний внутренних органов	Не владеет навыками в соответствии с требованиями РП дисциплины	Не владеет навыками части программного материала, допускает существенные ошибки	Владеет частью навыков в соответствии с требованиями РП дисциплины	Владеет большей частью навыков в соответствии с требованиями РП дисциплины и может реализовать их в своей профессиональной деятельности показывает хорошие знания изученного учебного материала; самостоятельно, логично и последовательно излагает и интерпретирует материалы учебного курса; но не полностью раскрывает смысл предлагаемого вопроса	Владеет всеми навыками в соответствии с требованиями РП дисциплин и может реализовать их в своей профессиональной деятельности оказывает отличные знания изученного учебного материала; самостоятельно, логично и последовательно излагает и интерпретирует материалы учебного курса; раскрывает весь смысл предлагаемого вопроса
ПК-3	Назначение лечения и контроль его эффективности и безопасности у конкретного	Знать: механизмы действия лекарственных препаратов, допустимые и недопустимые комбинации препаратов,					

	<p>больного, в том числе с сочетанной патологией</p>	<p>немедикаментозное лечение, признаки эффективности и безопасности лечения, правила оценки безопасности и эффективности лекарственных препаратов, применяемых в клинических исследованиях лекарственных препаратов, требования к организации испытательных центров, службе контроля за качеством испытаний требования к составлению протокола и к порядку проведения клинического исследования, требования к регистрации данных и оформлению отчета</p>					
		<p>Уметь: назначить лечение и оценить его эффективность и безопасность использовать информационные технологии, в том числе</p>					

		использующихся уполномоченным государственным органом исполнительной власти по клиническим исследованиям лекарственных препаратов					
		Владеть навыками составления листов назначений методами оценки фармакологической активности действующего вещества на организм, микроорганизмы или паразиты в тканях и жидкостях или поверхностях тела					
иПК-3.1	Разработка плана лечения заболевания или состояния с учетом диагноза, возраста и клинической картины в соответствии с	Знать: основы в области фармакологии , клинической фармакологии лечебного дела, педиатрии, гериатрии и токсикологии современные методы применения лекарственных препаратов, медицинских изделий и лечебного	отсутствия знаний основных понятий и определений дисциплины обучающийся показывает значительные затруднения при ответе на предложенные основные и дополнительные вопросы	отсутствия знаний значительной части программного материала, допускает существенные ошибки, неуверенно, с большими затруднениями излагает материал.	отсутствия знаний значительной части программного материала, допускает существенные ошибки, неуверенно, с большими затруднениями излагает материал.	показывает хорошие знания изученного учебного материала; самостоятельно, логично и последовательно излагает и интерпретирует материалы учебного курса; но не полностью раскрывает смысл предлагаемого вопроса	показывает отличные знания изученного учебного материала; самостоятельно, логично и последовательно излагает и интерпретирует материалы учебного курса; раскрывает весь смысл предлагаемого

	<p>действующими порядками оказания медицинской помощи, клиническим и рекомендациями (протоколами лечения) по вопросам оказания медицинской помощи с учетом стандартов медицинской помощи</p>	<p>питания при заболеваниях и состояниях у пациента в соответствии с действующими порядками оказания медицинской помощи, клиническими рекомендациями (протоколами лечения) по вопросам оказания медицинской помощи с учетом стандартов медицинской помощи</p>					<p>вопроса</p>
		<p>Уметь: составлять план лечения заболевания и состояния пациента с учетом диагноза, возраста пациента, клинической картины заболевания в соответствии с действующими порядками оказания медицинской помощи,</p>	<p>Обучающийся не может использовать теоретические знания по дисциплине для решения практических профессиональных задач в рамках РП</p>	<p>Обучающийся не может использовать теоретические знания части программного материала, допускает существенные ошибки</p>	<p>Обучающийся может использовать теоретические знания материала, но не усвоил его деталей, допускает неточности, нарушения логической последовательности</p>	<p>Обучающийся может использовать теоретические знания материала самостоятельно, логично и последовательно интерпретирует материалы учебного курса, но допускает существенные неточности</p>	<p>Обучающийся использует теоретические знания материала самостоятельно, логично и последовательно интерпретирует материалы учебного курса</p>

		<p>клиническими рекомендациями (протоколами лечения) по вопросам оказания медицинской помощи с учетом стандартов медицинской помощи</p>					
		<p>Владеть навыками составления плана лечения заболевания или состояния с учетом диагноза, возраста и клинической картины в соответствии с действующими порядками оказания медицинской помощи, клиническими рекомендациями (протоколами лечения) по вопросам оказания медицинской помощи с учетом стандартов медицинской помощи</p>	<p>Не владеет навыками в соответствии с требованиями РП дисциплины</p>	<p>Не владеет навыками части программного материала, допускает существенные ошибки</p>	<p>Владеет частью навыков в соответствии с требованиями РП дисциплины</p>	<p>Владеет большей частью навыков в соответствии с требованиями РП дисциплины и может реализовать их в своей профессиональной деятельности показывает хорошие знания изученного учебного материала; самостоятельно, логично и последовательно излагает и интерпретирует материалы учебного курса; но не полностью раскрывает смысл предлагаемого вопроса</p>	<p>Владеет всеми навыками в соответствии с требованиями РП дисциплин и может реализовать их в своей профессиональной деятельности оказывает отличные знания изученного учебного материала; самостоятельно, логично и последовательно излагает и интерпретирует материалы учебного курса; раскрывает весь смысл предлагаемого вопроса</p>

иПК-3.2	<p>Назначение лекарственных препаратов, медицинских изделий и лечебного питания с учетом диагноза, возраста и клинической картины болезни и в соответствии с действующими порядками оказания медицинской помощи, клиническим и рекомендациями (протоколами лечения) по вопросам оказания медицинской помощи с учетом стандартов медицинской</p>	<p>Знать: механизм действия лекарственных препаратов, медицинских изделий и лечебного питания, медицинские показания и противопоказания к их применению; осложнения, вызванные их применением молекулярные, биохимические, клеточные, органные и системные действия лекарственных препаратов основы клинической фармакокинетики и принципов разработки режимов дозирования лекарственных средств</p>	<p>отсутствия знаний основных понятий и определений дисциплины обучающийся показывает значительные затруднения при ответе на предложенные основные и дополнительные вопросы</p>	<p>отсутствия знаний значительной части программного материала, допускает существенные ошибки, неуверенно, с большими затруднениями излагает материал.</p>	<p>отсутствия знаний значительной части программного материала, допускает существенные ошибки, неуверенно, с большими затруднениями излагает материал.</p>	<p>показывает хорошие знания изученного учебного материала; самостоятельно, логично и последовательно излагает и интерпретирует материалы учебного курса; но не полностью раскрывает смысл предлагаемого вопроса</p>	<p>показывает отличные знания изученного учебного материала; самостоятельно, логично и последовательно излагает и интерпретирует материалы учебного курса; раскрывает весь смысл предлагаемого вопроса</p>
---------	---	---	---	--	--	--	--

	помощи						
		<p>Уметь: назначать лекарственные препараты, медицинские изделия и лечебное питание с учетом диагноза, возраста и клинической картины болезни в соответствии с действующими порядками оказания медицинской помощи, клиническими рекомендациями (протоколами лечения) по вопросам оказания медицинской помощи с учетом стандартов медицинской помощи</p>	<p>Обучающийся не может использовать теоретические знания по дисциплине для решения практических профессиональных задач в рамках РП</p>	<p>Обучающийся не может использовать теоретические знания части программного материала, допускает существенные ошибки</p>	<p>Обучающийся может использовать теоретические знания материала, но не усвоил его деталей, допускает неточности, нарушения логической последовательности</p>	<p>Обучающийся может использовать теоретические знания материала самостоятельно, логично и последовательно интерпретирует материалы учебного курса, но допускает существенные неточности</p>	<p>Обучающийся использует теоретические знания материала самостоятельно, логично и последовательно интерпретирует материалы учебного курса</p>
		<p>Владеть: навыками составления плана назначения лекарственных препаратов, медицинских изделий и лечебного питания с учетом диагноза, возраста и клинической</p>	<p>Не владеет навыками в соответствии с требованиями РП дисциплины</p>	<p>Не владеет навыками части программного материала, допускает существенные ошибки</p>	<p>Владеет частью навыков в соответствии с требованиями РП дисциплины</p>	<p>Владеет большей частью навыков в соответствии с требованиями РП дисциплины и может реализовать их в своей профессиональной деятельности показывает хорошие</p>	<p>Владеет всеми навыками в соответствии с требованиями РП дисциплин и может реализовать их в своей профессиональной деятельности оказывает</p>

		картины болезни и в соответствии с действующими порядками оказания медицинской помощи, клиническими рекомендациями (протоколами лечения) по вопросам оказания медицинской помощи с учетом стандартов медицинской помощи методами оценки фармакологической активности действующего вещества на организм, микроорганизмы или паразиты в тканях и жидкостях или поверхностях тела				знания изученного учебного материала; самостоятельно, логично и последовательно излагает и интерпретирует материалы учебного курса; но не полностью раскрывает смысл предлагаемого вопроса	отличные знания изученного учебного материала; самостоятельно, логично и последовательно излагает и интерпретирует материалы учебного курса; раскрывает весь смысл предлагаемого вопроса
иПК-3.3	Назначение немедикаментозного лечения с учетом диагноза, возраста и клинической картины болезни в соответствии	Знать: современные методы немедикаментозного лечения болезней и состояний у пациента в соответствии с действующими порядками оказания медицинской помощи, клиническими	отсутствия знаний основных понятий и определений дисциплины обучающийся показывает затруднения при ответе на предложенные основные и дополнительные вопросы	отсутствия знаний значительной части программного материала, допускает существенные ошибки, неуверенно, с большими затруднениями излагает материал.	отсутствия знаний значительной части программного материала, допускает существенные ошибки, неуверенно, с большими затруднениями излагает материал.	показывает хорошие знания изученного учебного материала; самостоятельно, логично и последовательно излагает и интерпретирует материалы учебного курса; но не полностью раскрывает смысл предлагаемого	показывает отличные знания изученного учебного материала; самостоятельно, логично и последовательно излагает и интерпретирует материалы учебного курса; раскрывает весь

	с действующими порядками оказания медицинской помощи, клиническим и рекомендациями (протоколами лечения) по вопросам оказания медицинской помощи с учетом стандартов медицинской помощи	рекомендациями (протоколами лечения) по вопросам оказания медицинской помощи с учетом стандартов медицинской помощи; механизм действия немедикаментозного лечения; медицинские показания и противопоказания к его назначению; побочные эффекты, осложнения, вызванные его применением				вопроса	смысл предлагаемого вопроса
		Уметь: назначать немедикаментозное лечение с учетом диагноза, возраста и клинической картины болезни в соответствии с действующими порядками оказания медицинской помощи, клиническими рекомендациями (протоколами лечения) по	Обучающийся не может использовать теоретические знания по дисциплине для решения практических профессиональных задач в рамках РП	Обучающийся не может использовать теоретические знания части программного материала, допускает существенные ошибки	Обучающийся может использовать теоретические знания материала, но не усвоил его деталей, допускает неточности, нарушения логической последовательности	Обучающийся может использовать теоретические знания материала самостоятельно, логично и последовательно интерпретирует материалы учебного курса, но допускает существенные неточности	Обучающийся использует теоретические знания материала самостоятельно, логично и последовательно интерпретирует материалы учебного курса

		вопросам оказания медицинской помощи с учетом стандартов медицинской помощи					
		Владеть навыками назначения немедикаментозного лечения с учетом диагноза, возраста и клинической картины болезни в соответствии с действующими порядками оказания медицинской помощи, клиническими рекомендациями (протоколами лечения) по вопросам оказания медицинской помощи с учетом стандартов медицинской помощи	Не владеет навыками в соответствии с требованиями РП дисциплины	Не владеет навыками части программного материала, допускает существенные ошибки	Владеет частью навыков в соответствии с требованиями РП дисциплины	Владеет большей частью навыков в соответствии с требованиями РП дисциплины и может реализовать их в своей профессиональной деятельности показывает хорошие знания изученного учебного материала; самостоятельно, логично и последовательно излагает и интерпретирует материалы учебного курса; но не полностью раскрывает смысл предлагаемого вопроса	Владеет всеми навыками в соответствии с требованиями РП дисциплины и может реализовать их в своей профессиональной деятельности оказывает отличные знания изученного учебного материала; самостоятельно, логично и последовательно излагает и интерпретирует материалы учебного курса; раскрывает весь смысл предлагаемого вопроса
иПК-3.4	Оценка эффективности и безопасности применения лекарственных препаратов,	Знать: признаки эффективности и безопасности применения лекарственных препаратов, медицинских	отсутствия знаний основных понятий и определений дисциплины обучающийся показывает значительные затруднения при	отсутствия знаний значительной части программного материала, допускает существенные ошибки, неуверенно, с	отсутствия знаний значительной части программного материала, допускает существенные ошибки, неуверенно, с	показывает хорошие знания изученного учебного материала; самостоятельно, логично и последовательно излагает и интерпретирует	показывает отличные знания изученного учебного материала; самостоятельно, логично и последовательно

	<p>медицинских изделий, лечебного питания и иных методов лечения</p>	<p>изделий, лечебного питания и иных методов лечения требования к службе контроля за качеством испытаний ЛС методы изучения фармакокинетических свойств действующего вещества и лекарственной формы</p>	<p>ответе на предложенные основные и дополнительные вопросы</p>	<p>большими затруднениями излагает материал.</p>	<p>большими затруднениями излагает материал.</p>	<p>материалы учебного курса; но не полностью раскрывает смысл предлагаемого вопроса</p>	<p>излагает и интерпретирует материалы учебного курса; раскрывает весь смысл предлагаемого вопроса</p>
		<p>Уметь: оценивать эффективность и безопасность применения лекарственных препаратов, медицинских изделий и лечебного питания</p>	<p>Обучающийся не может использовать теоретические знания по дисциплине для решения практических профессиональных задач в рамках РП</p>	<p>Обучающийся не может использовать теоретические знания части программного материала, допускает существенные ошибки</p>	<p>Обучающийся может использовать теоретические знания материала, но не усвоил его деталей, допускает неточности, нарушения логической последовательности</p>	<p>Обучающийся может использовать теоретические знания материала самостоятельно, логично и последовательно интерпретирует материалы учебного курса, но допускает существенные неточности</p>	<p>Обучающийся использует теоретические знания материала самостоятельно, логично и последовательно интерпретирует материалы учебного курса</p>
		<p>Владеть навыками оценки эффективности и безопасности применения лекарственных препаратов, медицинских изделий и лечебного питания методами изучения токсикологических свойств действующего</p>	<p>Не владеет навыками в соответствии с требованиями РП дисциплины</p>	<p>Не владеет навыками части программного материала, допускает существенные ошибки</p>	<p>Владеет частью навыков в соответствии с требованиями РП дисциплины</p>	<p>Владеет большей частью навыков в соответствии с требованиями РП дисциплины и может реализовать их в своей профессиональной деятельности показывает хорошие знания изученного учебного материала; самостоятельно, логично и</p>	<p>Владеет всеми навыками в соответствии с требованиями РП дисциплин и может реализовать их в своей профессиональной деятельности оказывает отличные знания изученного учебного материала;</p>

		вещества				последовательно излагает и интерпретирует материалы учебного курса; но не полностью раскрывает смысл предлагаемого вопроса	самостоятельно, логично и последовательно излагает и интерпретирует материалы учебного курса; раскрывает весь смысл предлагаемого вопроса
иПК-3.6	Организация персонализированного лечения пациента, в том числе беременных женщин, пациентов пожилого и старческого возраста, оценка эффективности и безопасности лечения	Знать особенности лечения пациентов пожилого и старческого возраста, беременных женщин	отсутствия знаний основных понятий и определений дисциплины обучающийся показывает значительные затруднения при ответе на предложенные основные и дополнительные вопросы	отсутствия знаний значительной части программного материала, допускает существенные ошибки, неуверенно, с большими затруднениями излагает материал.	отсутствия знаний значительной части программного материала, допускает существенные ошибки, неуверенно, с большими затруднениями излагает материал.	показывает хорошие знания изученного учебного материала; самостоятельно, логично и последовательно излагает и интерпретирует материалы учебного курса; но не полностью раскрывает смысл предлагаемого вопроса	показывает отличные знания изученного учебного материала; самостоятельно, логично и последовательно излагает и интерпретирует материалы учебного курса; раскрывает весь смысл предлагаемого вопроса
		Уметь назначить лечение пациентам пожилого и старческого возраста, беременной женщинам	Обучающийся не может использовать теоретические знания по дисциплине для решения практических профессиональных задач в рамках РП	Обучающийся не может использовать теоретические знания части программного материала, допускает существенные ошибки	Обучающийся может использовать теоретические знания материала, но не усвоил его деталей, допускает неточности, нарушения логической	Обучающийся может использовать теоретические знания материала самостоятельно, логично и последовательно интерпретирует материалы учебного	Обучающийся использует теоретические знания материала самостоятельно, логично и последовательно интерпретирует материалы

					последовательности	курса, но допускает существенные неточности	учебного курса
		Владеть навыками назначения лечения пациенту старческого и пожилого возраста, беременной женщине, оценить эффективность и безопасность назначенного лечения	Не владеет навыками в соответствии с требованиями РП дисциплины	Не владеет навыками части программного материала, допускает существенные ошибки	Владеет частью навыков в соответствии с требованиями РП дисциплины	Владеет большей частью навыков в соответствии с требованиями РП дисциплины и может реализовать их в своей профессиональной деятельности показывает хорошие знания изученного учебного материала; самостоятельно, логично и последовательно излагает и интерпретирует материалы учебного курса; но не полностью раскрывает смысл предлагаемого вопроса	Владеет всеми навыками в соответствии с требованиями РП дисциплин и может реализовать их в своей профессиональной деятельности оказывает отличные знания изученного учебного материала; самостоятельно, логично и последовательно излагает и интерпретирует материалы учебного курса; раскрывает весь смысл предлагаемого вопроса

4.2. Шкала и процедура оценивания

4.2.1. процедуры оценивания компетенций (результатов)

№	Компоненты контроля	Характеристика
1.	Способ организации	Традиционный;
2.	Этапы учебной деятельности	Текущий контроль успеваемости Промежуточная аттестация
3.	Лицо, осуществляющее контроль	Преподаватель
4.	Массовость охвата	Групповой, индивидуальный;
5.	Метод контроля	Устный ответ, стандартизированный тестовый контроль, доклады/устные реферативные сообщения, рефераты, презентации, ситуационные задачи, работа на симуляторах, история болезни/фрагмент истории болезни, разбор истории болезни, разбор тематического больного

4.2.2 Шкалы оценивания компетенций (результатов освоения)

Для устного ответа:

- Оценка "отлично" выставляется студенту, если он глубоко и прочно усвоил программный материал, исчерпывающе, последовательно, четко и логически стройно его излагает, умеет тесно увязывать теорию с практикой, причем не затрудняется с ответом при видоизменении вопроса, использует в ответе материал монографической литературы, правильно обосновывает принятое решение, владеет разносторонними навыками и приемами обоснования своего ответа.
- Оценка "хорошо" выставляется студенту, если он твердо знает материал, грамотно и по существу излагает его, не допуская существенных неточностей в ответе на вопрос, владеет необходимыми навыками и приемами обоснования своего ответа.
- Оценка "удовлетворительно" выставляется студенту, если он имеет знания только основного материала, но не усвоил его деталей, допускает неточности, недостаточно правильные формулировки, нарушения логической последовательности в изложении программного материала.
- Оценка "неудовлетворительно" выставляется студенту, который не знает значительной части программного материала, допускает существенные ошибки, неуверенно, с большими затруднениями излагает материал.
- Как правило, оценка "неудовлетворительно" ставится студентам, которые не могут изложить без ошибок, носящих принципиальный характер материал, изложенный в обязательной литературе.

Для стандартизированного тестового контроля:

- Оценка «отлично» выставляется при выполнении без ошибок более 90 % заданий.
- Оценка «хорошо» выставляется при выполнении без ошибок более 70 % заданий.
- Оценка «удовлетворительно» выставляется при выполнении без ошибок более 50 % заданий.
- Оценка «неудовлетворительно» выставляется при выполнении без ошибок менее 50 % заданий.

Для оценки доклада/ устного реферативного сообщения:

Оценка «отлично» выставляется, если реферативное сообщение/доклад соответствует всем требованиям оформления, представлен широкий библиографический список. Содержание отражает собственный аргументированный взгляд студента на проблему. Тема раскрыта всесторонне, отмечается способность студента к интегрированию и обобщению данных первоисточников, присутствует логика изложения материала. Имеется иллюстративное сопровождение текста.

Оценка «хорошо» выставляется, если реферативное сообщение/доклад соответствует всем требованиям оформления, представлен достаточный библиографический список. Содержание \ отражает аргументированный взгляд студента на проблему, однако отсутствует собственное видение проблемы. Тема раскрыта всесторонне, присутствует логика изложения материала.

Оценка «удовлетворительно» выставляется, если реферативное сообщение/доклад не полностью соответствует требованиям оформления, не представлен достаточный библиографический список. Аргументация взгляда на проблему не достаточно убедительна и не охватывает полностью современное состояние проблемы. Вместе с тем присутствует логика изложения материала.

Оценка «неудовлетворительно» выставляется, если тема реферативного сообщения/доклада не раскрыта, отсутствует убедительная аргументация по теме работы, использовано не достаточное для раскрытия темы реферативного сообщения количество литературных источников.

Для оценки рефератов:

- Оценка «отлично» выставляется, если реферат соответствует всем требованиям оформления, представлен широкий библиографический список. Содержание реферата отражает собственный аргументированный взгляд студента на проблему. Тема раскрыта всесторонне, отмечается способность студента к интегрированию и обобщению данных первоисточников, присутствует логика изложения материала. Имеется иллюстративное сопровождение текста.

- Оценка «хорошо» выставляется, если реферат соответствует всем требованиям оформления, представлен достаточный библиографический список. Содержание реферата отражает аргументированный взгляд студента на проблему, однако отсутствует собственное видение проблемы. Тема раскрыта всесторонне, присутствует логика изложения материала.

- Оценка «удовлетворительно» выставляется, если реферат не полностью соответствует требованиям оформления, не представлен достаточный библиографический список. Аргументация взгляда на проблему не достаточно убедительна и не охватывает полностью современное состояние проблемы. Вместе с тем присутствует логика изложения материала.

- Оценка «неудовлетворительно» выставляется, если тема реферата не раскрыта, отсутствует убедительная аргументация по теме работы, использовано не достаточное для раскрытия темы реферата количество литературных источников.

Для оценки презентаций:

- Оценка «отлично» выставляется, если содержание является строго научным. Иллюстрации (графические, музыкальные, видео) усиливают эффект восприятия текстовой части информации. Орфографические, пунктуационные, стилистические ошибки отсутствуют. Наборы числовых данных проиллюстрированы графиками и диаграммами, причем в наиболее адекватной форме. Информация является актуальной и современной. Ключевые слова в тексте выделены.

- Оценка «хорошо» выставляется, если содержание в целом является научным. Иллюстрации (графические, музыкальные, видео) соответствуют тексту. Орфографические, пунктуационные, стилистические ошибки практически отсутствуют. Наборы числовых данных проиллюстрированы графиками и диаграммами. Информация является актуальной и современной. Ключевые слова в тексте выделены.

- Оценка «удовлетворительно» выставляется, если содержание включает в себя элементы научности. Иллюстрации (графические, музыкальные, видео) в определенных случаях соответствуют тексту. Есть орфографические, пунктуационные, стилистические ошибки. Наборы числовых данных чаще всего проиллюстрированы графиками и диаграммами. Информация является актуальной и современной. Ключевые слова в тексте чаще всего выделены.

- Оценка «неудовлетворительно» выставляется, если содержание не является научным. Иллюстрации (графические, музыкальные, видео) не соответствуют тексту. Много орфографических, пунктуационных, стилистических ошибок. Наборы числовых данных не проиллюстрированы графиками и диаграммами. Информация не представляется актуальной и современной. Ключевые слова в тексте не выделены.

Для истории болезни/фрагмента истории болезни:

- ❖ Оценка «отлично» выставляется, если все разделы учебной истории болезни раскрыты полностью, отсутствуют ошибки при постановке предварительного, клинического диагноза, дифференциальной диагностике.

- ❖ Оценка «хорошо» выставляется, если в учебной истории болезни представлены все разделы, есть недостатки в интерпретации данных, отсутствуют ошибки при постановке предварительного, клинического диагноза, дифференциальной диагностике.

- ❖ Оценка «удовлетворительно» выставляется, если в учебной истории болезни представлены все разделы, есть негрубые ошибки при постановке предварительного, клинического диагноза, дифференциальной диагностике.

- ❖ Оценка «неудовлетворительно» выставляется, если допущены грубые ошибки при постановке предварительного, клинического диагноза, проведении дифференциальной диагностики.

Для оценки решения ситуационной задачи:

Оценка «отлично» выставляется, если задача решена грамотно, ответы на вопросы сформулированы четко. Эталонный ответ полностью соответствует решению студента, которое хорошо обосновано теоретически.

Оценка «хорошо» выставляется, если задача решена, ответы на вопросы сформулированы не достаточно четко. Решение студента в целом соответствует эталонному ответу, но не достаточно хорошо обосновано теоретически.

Оценка «удовлетворительно» выставляется, если задача решена не полностью, ответы не содержат всех необходимых обоснований решения.

Оценка «неудовлетворительно» выставляется, если задача не решена или имеет грубые теоретические ошибки в ответе на поставленные вопросы

Для разбора тематического больного:

Отлично – студент правильно оценивает и интерпретирует данные о пациенте, грамотно проводит дифференциальную диагностику, определяет лечебную тактику.

Хорошо – студент допускает отдельные ошибки, не принципиального характера при интерпретации данных о пациенте, проведении дифференциальной диагностики, определении лечебной тактики.

Удовлетворительно – студент допускает частые ошибки, не принципиального характера при интерпретации данных о пациенте, проведении дифференциальной диагностики, определении лечебной тактики.

Неудовлетворительно – студент допускает частые грубые ошибки, принципиального характера при интерпретации данных о пациенте, проведении дифференциальной диагностики, определении лечебной тактики.

Для разбора истории болезни:

❖ Оценка «отлично» выставляется, если все разделы истории болезни интерпретированы полностью, отсутствуют ошибки при обсуждении предварительного, клинического диагноза, дифференциальной диагностики.

❖ Оценка «хорошо» выставляется, если в истории болезни интерпретированы все разделы, но есть недостатки в толковании имеющихся данных, отсутствуют ошибки при обсуждении предварительного, клинического диагноза, дифференциальной диагностики.

❖ Оценка «удовлетворительно» выставляется если при разборе истории болезни представлены, есть негрубые ошибки при обсуждении предварительного, клинического диагноза, дифференциальной диагностики.

❖ Оценка «неудовлетворительно» выставляется, если допущены грубые ошибки при обсуждении предварительного, клинического диагноза, проведении дифференциальной диагностики.

Для работы на симуляторах:

❖ «Зачтено» выставляется при условии, если у обучающегося сформированы заявленные компетенции, он демонстрирует хорошие знания методологии практических навыков; показывает умение переложить теоретические знания на предполагаемый практический опыт; уверенно на достаточном уровне демонстрирует практические навыки на симуляторах.

❖ «Не зачтено» выставляется при условии, если у обучающегося не сформированы заявленные компетенции, он демонстрирует нетвердые знания методологии практических навыков; не умеет переложить теоретические знания на предполагаемый практический опыт; не демонстрирует практические навыки на симуляторах.

4.3 Шкала и процедура оценивания промежуточной аттестации

Критерии оценки экзамена (в соответствии с п.4.1)

Оценка «отлично» выставляется, если при ответе на все вопросы билета студент демонстрирует полную сформированность заявленных компетенций отвечает грамотно, полно, используя знания основной и дополнительной литературы.

Оценка «хорошо» выставляется, если при ответе на вопросы билета студент демонстрирует сформированность заявленных компетенций, грамотно отвечает в рамках обязательной литературы, возможны мелкие единичные неточности в толковании отдельных, не ключевых моментов.

Оценка «удовлетворительно» выставляется, если при ответе на вопросы билета студент демонстрирует частичную сформированность заявленных компетенций, нуждается в дополнительных вопросах, допускает ошибки в освещении принципиальных, ключевых вопросов.

Оценка «неудовлетворительно» выставляется, если при ответе на вопросы билета у студента отсутствуют признаки сформированности компетенций, не проявляются даже поверхностные знания по существу поставленного вопроса, плохо ориентируется в обязательной литературе.